DOI: 10.5281/zenodo.23394466

ANATOMİ ALANINDA GÜNCEL GELİŞMELER VE TEMATİK İNCELEMELER

Editör
Doç. Dr. Ahmet Dursun

Anatomi Alanında Güncel Gelişmeler ve Tematik İncelemeler

Editör

Doç. Dr. Ahmet Dursun

İmtiyaz Sahibi
Platanus Publishing®

Editör

Doç. Dr. Ahmet Dursun

Kapak & Mizanpaj & Sosyal Medya
Platanus Yayın Grubu

Birinci Basım
Ekim, 2026

Yayımcı Sertifika No
45813

ISBN
978-625-8513-93-6

©copyright
Bu kitabın yayım hakkı Platanus Publishing'e aittir. Kaynak gösterilmeden alıntı yapılamaz, izin alınmadan hiçbir yolla çoğaltılamaz.

Adres: Natoyolu Cad. Fahri Korutürk Mah. 157/B, 06480, Mamak, Ankara, Türkiye.

Telefon: +90 312 390 1 118
web: www.platanuspublishing.com
e-mail: platanuskitap@gmail.com



Platanus Publishing®

İÇİNDEKİLER

BÖLÜM 1.....5

Sella Turcica'nın Anatomik Özellikleri ve Klinik Önemi

Sevgi Elif Ünal
Kenan Öztürk

BÖLÜM 2.....23

Dokuzuncu Kromozomun Sitogenetik Düzensizlikleri ve İlişkili Sendromları

Erdal Tunç
Figen Koç Direk

BÖLÜM 3.....41

Güncel Araştırmalar Işığında Uyku Apnesinin Anatomisi

Elif Özsoy

BÖLÜM 4.....59

Gıda Katkı Maddesi Titanyum Dioksitin (E171) Doku ve Bariyer Yapıları Üzerindeki Etkileri: Anatomik ve Histolojik Açıdan Karşılaştırmalı Bir Literatür Analizi

Fatih Çavuş
Büşra Yeşil

BÖLÜM 1

Sella Turcica'nın Anatomik Özellikleri ve Klinik Önemi

Sevgi Elif Ünal[1]
Kenan Öztürk[2]

[1] Yüksek Lisans Öğrencisi, Süleyman Demirel Üniversitesi, Tıp Fakültesi, Anatomi Ana Bilim Dalı, ORCID ID: 0009-0002-3826-6157
[2] Doç. Dr. Süleyman Demirel Üniversitesi, Tıp Fakültesi, Anatomi Ana Bilim Dalı, ORCID ID: 0000-0002-5552-8684

1. GİRİŞ

Kafa iskeletinin tabanında bulunan os sphenoidale, os occipitale'nin pars basilaris'i ve os temporale'nin ön tarafında yer alır. Os sphenoidale yere konmak üzere kanatlarını açmış bir kuşa benzetilebilir. Ortada bulunan corpus'undan yan taraflara doğru ala major ve ala minor, aşağı doğru ise processus pterygoideus'ları uzanır. Corpus'un üst yüzünün ortasındaki çukura fossa hypophysialis denilir. Bu çukura canlıda hypophysis; glandula hypophysialis oturur. Bu çukuru önden tuberculum sellae, arkadan ise dorsum sellae sınırlar. Bu iki çıkıntısı ile birlikte çukura, Türk eyerine benzemesi nedeniyle sella turcica denilir. Tuberculum sellae'nin uçlarındaki çıkıntılara processus clinoideus medius, dorsum sellae'nin uçlarındaki daha büyük çıkıntılara ise processus clinoideus posterior denilir. Dorsum sellae'nın arka tarafındaki düz saha os occipitale'nin pars basilaris'inin üst yüzündeki çukurluğun devamı gibidir. İki kemiğin oluşturduğu bu çukura clivus denilir (Arıncı ve Elhan, 2020).

Ala minor'lar corpus'un yan yüzünün ön-üst kısmından iki kök şeklinde çıkarlar. Bu iki kök arasında n. opticus'un geçtiği canalis opticus bulunur. Ala minor'un ön kenarı dişli olup, os frontale'nin lamina orbitalis'i ile eklem yapar. Arka kenarı ise düz ve konkav olup, fissura orbitalis superior'un üst sınırını oluşturur. Serbest arka kenarın medial ucu bir hayli uzundur ve processus clinoideus anterior adını alır. Bu çıkıntının hemen alt iç tarafında corpus'un yan yüzünde bulunan oluğa sulcus caroticus denilir. Processus clinoideus anterior bazen corpus ile birleşerek a. carotis interna'nın geçtiği bir delik şeklini alabilir. Bu oluğu dıştan sınırlayan ve arka tarafa doğru uzanan çıkıntıya da lingula sphenoidalis denilir (Arıncı ve Elhan, 2020).

Os sphenoidale'ye göre tuberculum sellae posterior konumdadır; arkasında, fossa hypophysialis içinde glandula hypophysialis'i barındıran derin konkav sella turcica bulunur. Sella turcica'nın ön kenarı, lateral olarak iki processus clinoideus medius ile tamamlanır. Posterior olarak, sella turcica, processus clinoideus posterior'u taşıyan değişken superior açılara sahip kare şeklinde bir dorsum sellae ile sınırlanır. Diaphragma sellae ve tentorium cerebelli, processus clinoideus'lara bağlıdır. Her iki tarafta, dorsum sellae'nin altında, küçük bir processus petrosus, apex partis petrosae ossis temporalis ile eklemlenir (Standring, 2020).

2. GENEL BİLGİLER

2.1. Sella Turcica Teriminin Etimolojik ve Morfolojik Kökeni

Anatomik terimlerin kökeni, çoğu zaman yapının fonksiyonu ya da biçimiyle yakından ilişkilidir. Bu bağlamda, "sella turcica" terimi de morfolojik bir benzetmeye dayanan önemli bir örnektir. Latince kökenli olan bu terim, kelime anlamı olarak "Türk eyer(i)" ya da "Türk semeri" anlamına gelir. “Sella” kelimesi Latince’de “eyer” anlamındayken, “turcica” sıfatı “Türk’e özgü” ya da “Türk tarzı” anlamındadır. Bu adlandırma, ilgili yapının görünümünün Orta Çağ Osmanlı coğrafyasında kullanılan geleneksel Türk semerine benzetilmesiyle ortaya çıkmıştır (Standring, 2020; O’Rahilly ve Müller, 1987).

Sella turcica, os sphenoidale’nin orta kısmında yer alan ve hipofiz bezini (glandula pituitaria) barındıran çukur bir yapıdır. Yapısal olarak üç ana bölümden oluşur: tuberculum sellae (ön sınır), fossa hypophysialis (hipofiz çukuru) ve dorsum sellae (arka sınır). Bu yapıların bir araya gelmesiyle oluşan anatomik form, üstten ya da yandan bakıldığında belirgin biçimde eyer benzeri bir şekil oluşturur. Bu görünüm, özellikle ön ve arka çıkıntıların yüksekliği ve yapının çukurluğu ile klasik Türk eyerlerinin karakteristik özelliklerini yansıtır (Shoja ve ark., 2014). Ortaçağ'da Osmanlı-Türk semerleri, Avrupa’daki düz ve sade semerlerden farklı olarak yüksek ve gösterişli ön ve arka yükseltilere sahipti. Bu tür semerler, binicinin oturuşunu sabitlemek ve uzun süreli sürüşlerde güvenliği sağlamak için tasarlanmıştı.

Avrupalı anatomistlerin gözünde bu tarz, egzotik ve ayırt edici bir form olarak dikkat çekmiş ve özellikle 17. yüzyıl anatomik metinlerinde, sfenoid kemiğin bu bölgesi “sella turcica” olarak tanımlanmaya başlanmıştır (Shoja ve ark., 2014). Bu, sadece bir morfolojik benzetme değil, aynı zamanda kültürel bir imgenin anatomiye yansıması olarak da değerlendirilebilir. Tarihsel süreçte 17. yüzyılın ikinci yarısına ait yastıklı Türk eyerleri ve 19. yüzyıl tebeşir litografilerinde resmedilen semer tipleri bu anatomik benzerliği desteklemektedir (Tekiner ve Keleştimur, 2015).

Anatomi tarihinde terminolojik gelişmeler çoğunlukla morfolojiye dayalı benzetmelerle şekillenmiştir. Örneğin, “insula” (ada) gibi isimler yapının görünümünden, “foramen magnum” (büyük delik) gibi isimler ise işlevsel özelliklerden türetilmiştir. Sella turcica da bu kategorilerden birincisine girer. Vesalius ve takipçileri tarafından betimlenen os sphenoidale’nin bu kısmı, daha sonraları Jacob Winslow gibi anatomistler tarafından sistematik terimlendirme sürecine alınmış ve "sella turcica" kalıcı bir adlandırma olmuştur (Standring, 2020).

Modern tıpta sella turcica, yalnızca morfolojik bir yapı olarak değil; aynı zamanda çok sayıda klinik patolojinin yerleşim yeri olarak da büyük önem taşır. Özellikle hipofiz adenomları, kraniyofarenjiomalar ve diğer suprasellar lezyonlar

bu anatomik alanı ilgilendiren başlıca patolojilerdir. Bu nedenle radyolojik görüntülemelerde sella turcica'nın boyutları, konturları ve ilişkili yapılarla mesafesi dikkatle değerlendirilir (Kaplan ve ark., 2023). "Sella turcica" teriminin kökeni yalnızca basit bir biçim benzetmesine değil, aynı zamanda kültürel ve tarihsel bir perspektife dayanmaktadır. Bu terim, hem morfolojik özgünlüğü hem de kültürel bağlamı nedeniyle, anatomi terminolojisinde kalıcı bir yer edinmiştir. Bugün anatomi eğitimi ve klinik uygulamalar açısından bu yapının tanımlanması, değerlendirilmesi ve doğru adlandırılması, multidisipliner bir çok alanda temel öneme sahiptir. Son yıllarda yapılan bibliyometrik analizler, sella turcica üzerine gerçekleştirilen bilimsel çalışmaların tıp ve diş hekimliği alanında ivme kazanarak arttığını göstermektedir (Polat et al., 2024).

2.2. Sella Turcica'nın Embriyolojik Gelişimi

Sella turcica embriyolojik açıdan incelendiğinde, gelişimi için, farklı embriyonik kaynaklardan gelen hücrelerin koordineli etkileşimleri sonucunda meydana gelen karmaşık bir süreci yansıtır. Bu gelişim süreci, sadece sella turcica'yı değil, aynı zamanda hipofiz bezi, dişler ve yüz iskeletinin büyük bir kısmını etkileyen nöral krest hücrelerini de kapsamaktadır (Yan ve ark., 2023).

Sella turcica ve hipofiz bezi, embriyogenez sırasında farklı germ yapraklarından türetilen ancak gelişim süreçleri boyunca yakın etkileşim içerisinde olan iki önemli yapıdır. Hipofiz bezinin ön lobu oral ektodermden türeyen Rathke kesesinden gelişirken, arka lob nöral ektoderm kökenlidir. Buna karşılık, sella turcica'nın kendisi esasen kondrokranyumun bir parçası olarak gelişir ve büyük oranda kranial nöral krest hücrelerinden türeyen hipofiziyal kıkırdaktan farklılaşır (Sathyanarayana ve ark., 2013; Yan ve ark., 2023).

Sella turcica, embriyogenez sırasında nöral krest hücrelerinin nasal ve maksiller gelişim alanlarına göç ettiği merkezi bir bölge olarak işlev görür. Bu göç, yalnızca bu yapıların gelişimini sağlamakla kalmaz; aynı zamanda dişlerin ve ön hipofiz lobunun oluşumunda da temel rol oynar (Sathyanarayana ve ark., 2013). Bu etkileşimler, nöral krest kökenli mezenşim ile dental epitelyal progenitör hücreler arasındaki ardışık ve karşılıklı sinyalleşmeler aracılığıyla yürütülür (Yan ve ark., 2023).

Embriyolojik kökenin çeşitliliği ve sella turcica'nın diğer yapılarla olan gelişimsel ilişkisi, bu yapının patolojik değişimlere karşı duyarlılığını artırmaktadır. Örneğin; sella turcica köprüleşmesi (bridging), processus clinoideus anterior ve posterior arasında gelişen ligamentin kemikleşmesiyle oluşan embriyolojik bir anomali olup, bazı sendromlarla (örneğin Down sendromu, Rieger sendromu) ilişkilidir (Sathyanarayana ve ark., 2013). Ayrıca hipofiz beziyle ilişkili gelişim bozuklukları, büyüme hormonu eksikliği, primer hipopitüitarizm gibi klinik tablolarda sella turcica'nın boyut ve şekil değişiklikleriyle birlikte seyredebilir.

Sella turcica, embriyolojik olarak hem nöral krest hücreleri hem de paraaksiyal mezodermden köken alan, kompleks gelişimsel mekanizmalara sahip bir yapıdır. Bu çift kaynaklı embriyolojik köken, sella turcica'yı bir çok sistemin gelişimsel kesişim noktası haline getirmektedir. Nöral krest hücrelerinin öncülüğünde şekillenen bu yapı, hem diş hem de kraniyofasiyal gelişimle doğrudan ilişkilidir. Dolayısıyla sella turcica'nın morfolojik ve gelişimsel özelliklerinin anlaşılması, yalnızca temel embriyoloji açısından değil; ortodontik, nörolojik ve endokrinolojik klinik uygulamalar açısından da kritik önemdedir.

2.3. Sella Turcica'nın Morfolojisi ve Morfometrisi

Sella turcica'nın boyutları, morfolojik varyasyonları ve patolojileri klinik nöroanatomi ve ortodontik değerlendirmelerde önemli bir yere sahiptir (Bavbek, 2016). Leonardi ve ark. (2011) çalışmasında sella turcica'yı morfolojik olarak köprüleşme (bridging) düzeyine göre üç tipe ayırmıştır. Bu sınıflandırma, ligamentum interclinoideum'un (LIC) radyografik olarak kalsifikasyon durumuna göre ve lateral sefalometrik radyografiler üzerinden yapılan ölçümlerle belirlenmiştir. Sella turcica morfolojisinin lateral sefalometrik radyografiler ve konik ışınlı bilgisayarlı tomografi (KIBT) üzerinden incelenmesi, diş hekimliği ve ortodontik araştırmalarda yaygın olarak kullanılmaktadır (Leonardi et al., 2011; Brasil et al., 2022).

Sella Turcica Tipi	**Morfometrik ve Radyografik Ölçütler**	**Anatomik ve Klinik Özellikler**
Tip I (Normal)	Sella uzunluğu ≥ Antero-posterior çapın %75'i	LIC'de kalsifikasyon yoktur. Normal sella turcica yapısını temsil eder.
Tip II (Kısmi Köprüleşme)	Sella uzunluğu < Antero-posterior çapın %75'i	LIC'de parsiyel kalsifikasyon mevcuttur. Ligament kısmen ossifiye olmuştur.
Tip III (Tam Köprüleşme)	Processus clinoideus anterior ve posterior arasında net kemik köprü	LIC tamamen kalsifiye olmuştur. Diaphragma sellae radyolojik olarak görünür hale gelir. Dental transpozisyon vakalarında anlamlı derecede sık görülür (p=0.025).

Becktor ve ark. (2000) çalışması, şiddetli kraniofasiyal deformiteleri olan bireylerde sella turcica köprüleşmesinin görülme sıklığını araştıran öncü bir

çalışmadır. Bu çalışmada, sella turcica'nın radyografik değerlendirmesi sonucunda köprüleşme göstergeleri sınıflandırılmış ve bu morfolojik değişikliklerin kraniofasiyal bozukluklarla ilişkisi ele alınmıştır.

2.3.1. Sella Turcica Köprüleşme Tipleri (Becktor ve ark., 2000)

Çalışmada sella turcica köprüleşmesi iki temel tipte sınıflandırılmıştır:

Tip A: Processus clinoideus anterior ve posteriorlar arasında belirgin, şerit şeklinde kemik füzyonu (radyografik olarak bariz birleştirici kemik bant).

Tip B: Processus clinoideus anterior ve posteriorların uzanımı ile oluşan, daha ince yapılı ve birleşme bölgesinde süperpozisyon şeklinde görülen füzyon.

Toplam 177 bireyin profil radyografileri incelenmiş ve 33 bireyde (%18.6) sella turcica köprüleşmesi tespit edilmiştir. Bu 33 bireyin 10'unda Tip A, 23'ünde ise Tip B köprüleşme gözlenmiştir. Tip A köprüleşmesi olan bireylerin çoğunluğunda mandibular veya maksiller overjet düzeltimi için cerrahi uygulanmıştır. Bu durum, Tip A'nın daha ciddi iskeletsel sapmalarla ilişkili olabileceğini göstermektedir (Jones ve ark., 2005).

Önceki çalışmalarda sella turcica köprüleşmesi genellikle %1.75 ile %6 arasında bildirilmiştir. Bu çalışmada ise ciddi kraniofasiyal bozukluklara sahip bireylerde köprüleşme oranı belirgin şekilde daha yüksek bulunmuştur (Jones et al., 2005; Suazo et al., 2008; Alam & Alfawzan, 2020). Bu, morfolojik varyasyonların patolojik veya gelişimsel bozukluklarla ilişkili olabileceğini düşündürmektedir. Araştırmacılar, prenatal dönemde meydana gelen malformasyonların veya yapısal süperpozisyonların bu köprüleşme görünümüne neden olabileceğini belirtmişlerdir.

Axelsson ve arkadaşları (2004), nadir görülen genetik bir durum olan Williams sendromuna (WS) sahip bireylerde sella turcica'nın morfolojik yapısını ve boyutlarını incelemiştir. Sella turcica, sefalometrik analizlerde kullanılan önemli bir referans noktasıdır ve kraniyofasiyal gelişimle doğrudan ilişkilidir.

Çalışma, 4.7 ile 44.4 yaşları arasında değişen 62 Norveçli bireyin lateral sefalometrik radyografileri üzerinden yürütülmüştür. Sella turcica'nın uzunluğu, derinliği ve çapı ölçülmüş; morfolojik yapısı beş farklı anormal tip altında değerlendirilmiştir (Axelsson et al., 2004):

- Eğik anterior duvar
- Aşırı düşük sella turcica
- Sella turcica köprüleşmesi (bridging)
- Dorsum sellae'nin arka kısmında düzensizlik (çentiklenme)
- Dorsum sellae'nin piramidal şekli

WS grubunda sella turcica'nın uzunluk, derinlik ve çap ölçümleri, genel olarak kontrol grubuna göre daha küçük bulunmuştur. Özellikle erkek bireylerde çap değerleri istatistiksel olarak anlamlı derecede küçüktür. Kadın bireylerde ise boyut farkları istatistiksel anlamlılık düzeyine nadiren ulaşmıştır. Bu veriler, WS bireylerinde sella turcica gelişiminin genel olarak geride kaldığını göstermektedir. Buna göre WS bireylerinin yalnızca %36'sında normal morfoloji saptanmış, %64'ünde ise en az bir dismorfik özellik gözlenmiştir. Kadın bireylerde dismorfik yapıların görülme oranı erkeklere göre daha yüksektir. Bu çalışmanın sonuçları, WS bireylerinde sella turcica'nın hem boyutsal hem de morfolojik olarak normatif verilerden önemli ölçüde sapmalar gösterdiğini ortaya koymuştur. Özellikle dorsum sellae'deki düzensizlikler en sık rastlanan anomalilerdendir. Sella turcica köprüleşmesi ise WS grubunda ve kontrol grubunda benzer oranlarda görülmüştür. Bu durum, bazı dismorfik özelliklerin WS'ye özgü olabileceğini düşündürmektedir. Ayrıca, kadınlarda daha yüksek dismorfizm oranı gözlenmesi, cinsiyete bağlı hormonal veya genetik etkilerin söz konusu olabileceğini düşündürmektedir.

Russell ve Kjær (1999), Down sendromlu bireylerde sella turcica'nın postnatal morfolojisini incelemişlerdir. Çalışmada, yaşları 4 ay ile 50 yıl arasında değişen 78 Down sendromlu bireyin lateral sefalometrik radyografileri analiz edilmiştir. Bireylerin 51'i erkek, 27'si kadındır. Radyografilerden sella turcica'nın konturları çizilmiş ve normal gelişimle karşılaştırılmıştır. Her bir yapı, doğumdan yetişkinliğe kadar olan normal büyüme eğrileriyle karşılaştırılarak morfolojik olarak üç tipe ayrılmıştır:

- **Tip I:** Normal ya da neredeyse normal morfoloji; bazen hafif eğik anterior duvar görülmüştür.
- **Tip II:** Anterior duvarda belirgin eğiklik veya çentiklenme.
- **Tip III:** Sella turcica tabanında yarık veya çentik (cleft) bulunması.

Çalışmada 78 bireyden 60'ında (%76.9) Tip I, 14'ünde (%17.9) Tip II, 4'ünde (%5.1) Tip III morfoloji saptanmıştır. Bu bulgular, prenatal dönemde yapılan sella turcica çalışmalarındaki dağılım ile benzerlik göstermektedir. Özellikle Tip I yapı, hem prenatal hem de postnatal dönemde en sık görülen morfoloji olmuştur.

Meyer-Marcotty ve arkadaşları (2008), Axenfeld-Rieger Sendromu (ARS) tanılı bireylerde PITX2 mutasyonunun sella turcica morfolojisi üzerindeki etkilerini araştırmıştır. Çalışma, sella turcica'nın morfolojik ve boyutsal farklılıklarını değerlendirmek üzere yapılmış olup, tiplendirme için hem nitel hem de nicel ölçütler kullanılmıştır. Çalışmada sella turcica morfolojisi, lateral sefalometrik radyografiler aracılığıyla değerlendirilmiştir. Morfolojik sınıflandırma, oval, yuvarlak (circular) ve düz (flat) olmak üzere üç ana tip altında yapılmıştır. Bunun yanında, LIC ossifikasyonu sonucu oluşan sella turcica köprüsü (bridging) durumu da anomali olarak tiplendirme içinde ele alınmıştır. Ayrıca, Silverman (1957)'ın

tanımladığı metrik ölçümler doğrultusunda sella turcica'nın uzunluğu, derinliği ve çapı ölçülmüş ve bu ölçümler Axelsson ve ark.'nın (2004) sağlıklı bireyler için oluşturduğu normatif verilerle karşılaştırılmıştır. Sella uzunluğu, tuberculum sellae ile dorsum sellae arasındaki mesafe olarak tanımlanırken; derinlik, bu çizgiye dik çekilen çizgi üzerindeki en derin noktadan ölçülmüş; çap ise tuberculum sellae ile fossa hypophysialis'in arka iç konturunun en uzak noktası arasındaki mesafe olarak değerlendirilmiştir. Çalışmada yer alan dört bireyin tamamında sella turcica köprüleşmesi tespit edilmiştir. Bu köprü, processus clinoideus anterior ve processus clinoideus posteriorların kemikleşmiş uzantılarının ortada birleşmesiyle oluşmuştur. Ayrıca tüm bireylerde processus clinoideus posteriorların belirginliği, dorsum sellae'nın piramidal şekli ve dik bir clivus formasyonu dikkat çekmiştir. Bu morfolojik varyasyonlar, standardize ölçümlerle birlikte sella turcica'nın patolojik olarak değerlendirilebileceğini göstermektedir.

Nicel analizlerde ise tüm hastalarda sella turcica'nın vertikal boyutu (derinlik) normatif değerlere göre artmış; üç hastada uzunluk artmış, bir hastada ise normal sınırlarda bulunmuştur. Çap ölçümü üç hastada normatif sınırlarda iken, bir hastada artış göstermiştir. Meyer-Marcotty ve arkadaşlarının çalışması, sella turcica morfolojisinin sadece basit bir anatomi yapısı değil, genetik mutasyonların yansıması olarak değerlendirilebileceğini göstermektedir. PITX2 mutasyonu taşıyan bireylerde sella turcica'nın belirgin şekilde uzamış, köprüleşmiş ve posterior yapılarda değişiklik göstermesi, bu morfolojik tiplerin genetik etiyoloji ile ilişkili olabileceğine işaret etmektedir. Dolayısıyla, tiplendirme sadece morfolojik özelliklere dayalı sınıflandırmayı değil, aynı zamanda tanısal ve genetik açıdan önemli ipuçlarını da kapsamlı bir şekilde içermelidir.

2.4. Sella Turcica ile Bağlantılı Çıkıntılar ve Ligamentler

Sella turcica ile aşağıda sinus sphenoidalis'e, yanlarda sinus cavernosus, arkada dorsum sellae, yukarıda diaphragma sellae ve daha üstte chiasma opticum komşuluk yapar (Öztürk 2006, Ziyal ve Erbaş 2008).

İkisi anteriorda ikisi posteriorda olmak üzere toplam dört adet processus clinoideus fossa hypophysialis'i korumaktadır (Jones et al., 2005; Suazo et al., 2008). Sulcus chiasmaticus, posteriorda tuberculum sellae, anteriorda limbus sphenoidalis ile sınırlandırılmış önemli anatomik bir yapıdır. Lateral sınırlar ise canalis opticus ve optik strut ile belirlenir. Tabanı, aynı zamanda sinus sphenoidalis'in tavanını oluşturur (Zagga & Saidu, 2007). Sella turcica'nın %80'inin glandula hypophysialis ile dolu olduğu bildirilmektedir (Ananthi, Agarwal & Kumari, 2009; Provenzale, 2006).

Dorsum sellae (DS), sella turcica'nın arka kısmını oluşturan ve iki lateral sütunun üzerinde yer alan yatay bir kemik çıkıntıdır. Anatomik açıdan değişkenlik gösteren bu yapı; kalınlık, şekil ve merkezindeki açıklık gibi özellikleri bakımından bireyler arasında farklılık arz eder. Mahmoud'un (1958) çalışmasına göre, bu bölgenin kalınlığı genellikle 2 ila 7 mm arasında değişmekte olup,

çoğunlukla sadece yan bölümleri kalındır. Bu yapının orta kısmı, sıklıkla belirgin şekilde incedir ve bazı bireylerde kemikleşmeyerek açıklık kalabilir (Fry & du Bouley, 1965).

Processus clinoideus posterior (PCP), dorsum sellae'nin superolateral uzantıları olarak tanımlanır ve cerrahi yön bulma açısından büyük öneme sahiptir. Özellikle transsfenoidal ve subtemporal cerrahi yaklaşımlarda, bu çıkıntılar nöroşirürjiyenler için yol gösterici yapılar arasında yer alır. Bu çıkıntıların boyutları, yerleşimi ve diğer clinoid yapılarla ilişkisi, kişisel anatomik farklılıklar gösterir. Nadiren processus clinoideus anterior ile birleşerek interclinoid kemik köprüsü oluşturabilirler ve bu durum karoticoklinoid kanal'ın ortaya çıkmasına neden olabilir (Salma et al., 2011).

Sella turcica çevresinde, sfenoid kemiğin farklı çıkıntılarını birbirine bağlayan çeşitli ligamentöz yapılar bulunmaktadır. Söz konusu ligamentler, yalnızca anatomik sınırları tanımlamakla kalmayıp, aynı zamanda bazı klinik durumlarda ossifiye olarak cerrahi ve radyolojik açıdan önem kazanmaktadır. Sella turcica ile ilişkili temel yapılar "ligamentum interclinoideum, ligamentum petroclinoideum, ligamentum caroticoclinoideum ve diaphragma sellae'ya bağlı dural uzantılar" olarak sıralanabilir.

2.4.1. Ligamentum Interclinoideum

Ligamentum interclinoideum (LIC), processus clinoideus anterior ve processus clinoideus posterior arasında uzanan fibröz bir yapıdır. Komşuluğunda ala minor, ala major, infundibulum, hypophysis, nervus opticus, a. carotis interna ve nervus oculomotorius gibi hayati nörovasküler yapılar yer alır (Ozdogmus et al., 2003). Bu yapı, embriyolojik olarak dura mater kaynaklıdır ve genellikle radyolojik görüntülemede izlenemez. Ancak bazı bireylerde bu ligamentin kemikleşmesi söz konusu olabilir. Bu durumda "sella turcica köprüleşmesi" adı verilen yapı oluşur. Sella turcica köprüleşmesi, kraniofasiyal anomalilerle ve bazı sendromlarla (örneğin Williams sendromu) ilişkilendirilebilmekte, ayrıca ortodontik değerlendirmelerde kullanılmaktadır (Cederberg et al., 2003). Skrzat ve ark. (2013), LIC'nin ossifikasyonunun cerrahi planlamalarda sinir yapılarının seyrini etkileyebileceğini ve özellikle n. opticus ile a. carotis interna'nın risk altında olabileceğini vurgulamışlardır.

2.4.2. Ligamentum Petroclinoideum

Ligamentum petroclinoideum, processus clinoideus anterior ve processus clinoideus posterior ile pars petrosa ossis temporalis arasında uzanır. Bu yapı, tentorium cerebelli'nin kenarına tutunur ve Dorello kanalı olarak bilinen anatomik alanın çatısını oluşturur. Altıncı kranial sinir (n. abducens), bu ligamentin altından geçer ve dolayısıyla ossifiye ligamentlerin sinir kompresyonuna neden olabileceği düşünülmektedir (Skrzat et al., 2006). Gruber'in 19. yüzyıldaki tanımından bu yana yapılan morfolojik çalışmalar,

ligamentin cerrahi anatomideki önemini ortaya koymuştur. Ligamentum petroclinoideum'un özellikle nörovasküler yapılara yakınlığı, mikroskopik kafa tabanı cerrahisinde dikkat edilmesi gereken bir parametredir (Wycislo et al., 2020).

2.4.3. Ligamentum Caroticoclinoideum

Ligamentum caroticoclinoideum, processus clinoideus anterior ve processus clinoideus medius arasında uzanır. Bu ligamentin ossifikasyonu sonucunda "karoticoklinoid foramen" adı verilen küçük bir kemik halka meydana gelir. Bu yapı, a. carotis interna'nın geçtiği bölgeyi çevreleyerek damar üzerinde baskı oluşturabilir. Özellikle endoskopik transsfenoidal cerrahi sırasında, bu ossifiye ligamentin varlığı arter yaralanmaları açısından ciddi riskler oluşturabilir (Kaplan et al., 2007). Morfometrik çalışmalarda bu yapının ossifikasyon oranı toplumdan topluma farklılık göstermekte ve bazen bilateral olarak gözlenebilmektedir (Kapoor et al., 2016).

2.4.4. Diaphragma Sellae'ya Bağlı Ligamentöz Yapılar

Diaphragma sellae, dura materin sella turcica üzerinde yer alan yatay bir uzantısıdır. Bu yapı, processus clinoideus anterior ve processus clinoideus posterior'a tutunarak glandula hypophysialis üzerini örter. Ortasında infundibulum'un geçmesine olanak tanıyan bir açıklık bulunur. Bu açıklığın çapı bireyler arasında değişkenlik gösterebilir ve suprasellar tümörlerin yukarıya doğru yayılımında önemli rol oynar (Bergland, Ray & Torack, 1968; Sharma et al., 2015). Ayrıca, sella çevresinde gerçekleştirilen cerrahi işlemlerde, diaphragma sellae'nin açıklık çapı ve dural yapılarının dayanıklılığı, beyin-omurilik sıvısı sızıntısı gibi komplikasyonların gelişme olasılığını etkileyebilir (Kassam et al., 2008).

2.5. Sella Turcica'nın Patolojileri

Sella turcica'daki morfolojik değişimler ve hacimsel genişlemeler, kafa içi tümörlerin ve intrasellar lezyonların teşhisinde tarihsel olarak önemli bir klinik gösterge kabul edilmektedir (Busch, 1951; Kucharczyk & Truwit, 2020). Sella turcica (ST), os sphenoidale'nin üst yüzeyinde yer alan, hipofiz bezini içinde barındıran çukur bir yapıdır ve kafatası tabanında merkezi bir konuma sahiptir. Hipofiz bezi ile olan yakın ilişkisi nedeniyle bu bölgedeki patolojiler sadece lokal etkilerle sınırlı kalmayıp, endokrin, nörolojik ve görsel sistemleri de etkileyebilir. Sella turcica'nın morfolojik özellikleri, doğuştan gelen anomalilerden neoplastik oluşumlara kadar geniş bir patolojik yelpazede önemli bir gösterge olarak değerlendirilir.

2.5.1. Morfolojik Anomaliler ve Gelişimsel Patolojiler

Sella turcica'nın şekil ve boyutlarındaki varyasyonlar normal anatomik çeşitlilik sınırında olabileceği gibi, bazı sendromlara da işaret edebilir. Meta-

analiz çalışmalarına göre, en sık rastlanan şekil varyasyonu normal sella turcica iken (%55.56), bunu U-şekilli (%73.58), dairesel (%42.29) ve köprüleşme olmayan (%55.64) tipler izlemektedir (Iskra et al., 2023). Gelişimsel bozukluklar arasında Down sendromu, Seckel sendromu, Williams sendromu ve Axenfeld-Rieger sendromu gibi genetik hastalıklarla ilişkili morfolojik sapmalar dikkat çekicidir. Embriyolojik olarak, sella turcica hem notokordal (paraksiyal mezoderm) hem de nöral krista kökenlidir.

2.5.2. Hipofiz Kaynaklı Lezyonlar: Adenomlar ve PitNET Sınıflaması

Sella turcica bölgesinin en yaygın patolojileri hipofiz bezinden kaynaklanan tümörlerdir. 2021 Dünya Sağlık Örgütü sınıflamasına göre, hipofiz adenomları artık "PitNET" olarak sınıflandırılmaktadır (Ugga et al., 2023). PitNET'ler boyutlarına göre mikroadenom, makroadenom ve dev adenom olarak sınıflandırılır. En sık görülen işlevsel tümörler arasında prolaktinomlar yer alır. Adenomların bir diğer önemli komplikasyonu ise pituiter apopleksidir (Kucharczyk & Truwit, 2020).

2.5.3. Kistik Lezyonlar ve Nadiren Görülen Tümörler

Sella turcica bölgesinde hipofiz dışında kaynaklanan lezyonlar da görülebilir. Bunlar arasında Rathke'nin yarık kisti, kraniofaringiom ve hipofiz blastomu gibi lezyonlar yer alır. Kraniofaringiomlar genellikle çocukluk çağında görülen, suprasellar yerleşimli, kistik ve kalsifiye lezyonlardır. Pituiter blastom ise oldukça nadir görülen bir embriyonal tümördür (Ugga et al., 2023).

2.5.3.1. Rathke Yarık Kisti

Rathke yarık kistleri (RYK), embriyolojik dönemde Rathke kesesinin artıklarından köken alan, hipofiz bezinin orta hatta, sellar veya suprasellar bölgede yerleşen konjenital, benign lezyonlardır (Menéndez-Torre et al., 2024). Embriyogenez sürecinde, stomadeumdan gelişen Rathke kesesi ile diencephalon'un aşağı doğru uzanan infundibulum yapısı birleşerek hipofiz bezini oluşturur. Bu birleşme sırasında kesenin orta hattında kalan epitel artıklarından gelişen kistler, ileri yaşamda semptomatik hale gelebilir (Ünlü, 2014). RYK'ler genellikle asemptomatik seyreder ve otopsilerde %5 ila %33 oranında saptanabilir (Menéndez-Torre et al., 2024). Ancak, kistin büyümesi durumunda, çevre yapılar üzerinde baskı oluşturarak baş ağrısı, görme alanı defisitleri, hipopituitarizm ve nadiren diabetes insipidus gibi klinik semptomlara neden olabilir (Ünlü, 2014; Zhao et al., 2013).

2.5.3.2. Kraniofaringiom

Kraniofaringiomlar, genellikle sella turcica ve suprasellar bölgede yerleşim gösteren, embriyolojik olarak Rathke kesesi ve kraniyofaringeal kanalın artıklarından köken alan benign, yavaş büyüyen epitelyal tümörlerdir (Aydın et al., 2024). Kraniofaringiomların yerleşimi çoğunlukla sellar ve suprasellar bölgede

olsa da, bazı alt gruplar üçüncü ventrikülün içinde ya da infundibulo-tuberal bölgede gelişebilir. Pascual ve Prieto (2022) her ne kadar histolojik olarak düşük dereceli tümörler olsa da, lokal invazyon potansiyelleri ve hayati nörovasküler yapılara yakınlıkları nedeniyle yüksek morbidite riski taşırlar. Özellikle hypothalamus, infundibulum ve chiasma opticum gibi yapılarla olan yakın ilişkileri nedeniyle cerrahi planlama son derece dikkatli yapılmalıdır (Pascual & Prieto, 2022).

2.5.3.3. Hipofiz Blastomu

Hipofiz blastomu, erken çocukluk döneminde ortaya çıkan, nadir ve agresif bir nöroepitelyal tümördür. Embriyonik döneme ait hücre artıklarından köken alır ve sıklıkla sella turcica ve hipofiz bezi yerleşimlidir. Dünya Sağlık Örgütü'nün 2021 yılında yayımladığı beyin tümörleri sınıflandırmasında hipofiz blastomu, malign grade IV düzeyinde yer alan embriyonik tümörler kategorisinde tanımlanmıştır (Louis et al., 2021). Klinik olarak en sık bildirilen bulgular arasında Cushing sendromu, görme bozuklukları, hidrosefali, hipopituitarizm ve irritabilite yer alır. Özellikle 2 yaş altı bebeklerde tanı konan vakaların çoğunda endokrinolojik bozukluklar ön plandadır. Wang ve arkadaşlarının (2021) çok merkezli çalışmasında bildirilen 17 vakada en yaygın semptomun Cushing sendromu olduğu saptanmıştır. Cerrahi müdahale genellikle ilk tedavi seçeneği olmakla birlikte, bu tümörlerde tekrar riski yüksek olup kemoterapi ve radyoterapi uygulamaları da tedaviye dahil edilmektedir (Brastianos et al., 2020). Literatürde genç erişkinlerde görülen vakalar da nadir olmakla birlikte mevcuttur. Örneğin, Güney Kore'den bildirilen 19 yaşındaki bir kadın hastada, hipofiz blastomu tanısı konmuş ve dört yıllık izlemde başarılı bir tedavi süreci elde edilmiştir (Lee et al., 2020).

Görüntüleme Bulguları ve Tanısal Yaklaşım

Sella turcica ve kafa tabanı yapılarının radyolojik olarak değerlendirilmesinde direkt grafilerden modern manyetik rezonans görüntülemeye kadar geniş bir teknik yelpaze kullanılmaktadır (Newton & Potts, 1971; Kucharczyk & Truwit, 2020). Sella turcica ve içeriğindeki yapıların değerlendirilmesinde altın standart görüntüleme yöntemi manyetik rezonans görüntülemedir. İleri görüntüleme tekniklerinden difüzyon ağırlıklı görüntüleme (DWI) ve MR elastografi, tümör hücre yoğunluğu ve yapısal özelliklerini belirlemede cerrahi öncesi planlama açısından önem taşır (Kucharczyk & Truwit, 2020).

3. SONUÇ

Sella turcica, embriyolojik gelişiminden morfolojik varyasyonlarına, radyolojik görünümünden patolojik yansımalarına kadar pek çok açıdan önem arz eden bir yapıdır. Sfenoid kemiğin merkezi konumunda yer alması ve hipofiz bezi gibi nöroendokrin sistemin merkez yapısını barındırması, bu bölgeyi hem

anatomik hem de fonksiyonel açıdan stratejik hâle getirmiştir (Ziyal & Erbaş, 2008; Öztürk, 2006).

Gelişim sırasında nöral krest hücreleri ve paraaksiyal mezodermin koordineli etkileşimi, hem normal varyasyonların hem de çeşitli sendromlara eşlik eden patolojik şekil bozukluklarının temelini oluşturmaktadır (Standring, 2020). Sella turcica'nın morfometrisi ve morfolojisi, yalnızca iskeletsel gelişimle sınırlı kalmayıp genetik bozuklukların, endokrin hastalıkların ve kraniofasiyal anomalilerin tanısında da rol oynamaktadır (Axelsson, Storhaug & Kjær, 2004).

Yapılan çalışmalar, özellikle sella turcica köprüleşmesi gibi morfolojik varyasyonların, belirli sendromlarla ve diş ile ilgili ya da iskeletsel sapmalarla istatistiksel olarak anlamlı ilişkiler taşıyabileceğini göstermektedir. Ayrıca, gelişimsel dönemdeki sella turcica morfolojisinin değerlendirilmesi, pediyatrik patolojilerin erken tanısı ve cerrahi planlamalar açısından kritik öneme sahiptir.

Modern görüntüleme tekniklerinin sağladığı olanaklarla birlikte, sella turcica'nın yapısal detaylarının yüksek doğrulukla incelenmesi mümkün hâle gelmiştir. Bu bağlamda, morfometrik ölçümlerin standartlaştırılması ve genetik korelasyonların ortaya konulması, sella turcica'nın multidisipliner çalışmalardaki yerini daha da önemli kılmaktadır (Provenzale, 2006). Sonuç olarak, sella turcica sadece statik bir anatomik yapı değil; gelişimsel biyolojiden klinik tanıya kadar uzanan geniş bir yelpazede değerlendirilmesi gereken dinamik bir bölgedir. Gelecekte yapılacak çalışmaların, bu yapının morfolojik çeşitliliği ile genetik, nörolojik ve endokrinolojik bozukluklar arasındaki bağlantıları daha da netleştirmesi beklenmektedir.

4. REFERANSLAR

Alam, M. K., & Alfawzan, A. A. (2020). Evaluation of sella turcica bridging and morphology in different types of cleft patients. *Frontiers in Cell and Developmental Biology*, 8, 656. doi:10.3389/fcell.2020.00656

Ananthi, K. S., Agarwal, S., & Kumari, T. K. (2009). Morphometric study of sella turcica of sphenoid bone. *Journal of the Anatomical Society of India*, 58(2), 162-165.

Arıncı, K., & Elhan, A. (2020). *Anatomi* (Cilt 1, 6. baskı). Ankara: Güneş Tıp Kitabevleri.

Axelsson, S., Storhaug, K., & Kjaer, I. (2004). Post-natal size and morphology of the sella turcica: Longitudinal cephalometric standards for Norwegians between 6 and 21 years of age. *European Journal of Orthodontics*, 26(6), 597-604. doi:10.1093/ejo/26.6.597

Aydın, Ö., Gökalp, G., & Aras, M. (2024). Pediatrik çağda kraniofaringiomaların tanı, tedavi ve takibi. *Türk Nöroşirürji Dergisi*, 34(3), 117-126. doi:10.5137/1019-5157.TND.3346

Bavbek, N. C. (2016). Sella tursika: Gelişimi, boyutları, morfolojisi ve patolojileri. *Atatürk Üniversitesi Diş Hekimliği Fakültesi Dergisi*, 26(3), 99-107. doi:10.17567/ataunidfd.290585

Becktor, K. B., Einersen, S., & Kjær, I. (2000). Sella turcica bridge in subjects with severe craniofacial deviations. *European Journal of Orthodontics*, 22(1), 69-74. doi:10.1093/ejo/22.1.69

Bergland, R. M., Ray, B. S., & Torack, R. M. (1968). Anatomical variations in the pituitary gland and the diaphragma sellae. *Journal of Neurosurgery*, 28(2), 93-99. doi:10.3171/jns.1968.28.2.0093

Brasil, J. M. T., Küchler, E. C., Kunz, P. V. M., Marañón-Vásquez, G. A., Masterson, D., Maia, L. C., & Nelson-Filho, P. (2022). The sella turcica: A brief review of the morphology analysis in dental research. *RSBO*, 19(2), 425-430.

Brastianos, P. K., Taylor-Weiner, A., Manley, P. E., Jones, R. T., Dias-Santagata, D., Thorner, A. R., ... Louis, D. N. (2020). Exome sequencing identifies BRAF mutations in papillary craniopharyngiomas. *Nature Genetics*, 46(2), 161-165. doi:10.1038/ng.2868

Busch, W. (1951). Morphology of sella turcica and its significance for diagnosis of intracranial tumors. *Acta Radiologica*, 36(5), 377-389.

Cederberg, R. J., Benson, B. W., Nunn, M., & English, J. D. (2003). Calcification of the interclinoid and petroclinoid ligaments of sella turcica: A retrospective study of orthodontic patients. *Pediatric Dentistry*, 25(5), 446-450.

Fry, A., & du Bouley, G. H. (1965). The dural venous plexus at the base of the skull. *British Journal of Radiology*, 38(455), 481-487. doi:10.1259/0007-1285-38-455-481

Iskra, T., Stachera, B., Możdżeń, K., Skrzat, J., Spulber, A., & Walocha, J. (2023). Morphology of the sella turcica: A meta-analysis based on the results of 18,364 patients. *Brain Sciences*, 13(8), 1208. doi:10.3390/brainsci13081208

Jones, R. M., Faqir, A., Millett, D. T., Moos, K. F., & McHugh, S. (2005). Bridging and dimensions of sella turcica in subjects with treated orthognathic cases. *European Journal of Orthodontics*, 27(4), 396-402. doi:10.1093/ejo/cji025

Kaplan, K., Koca, S. B., & Eroğlu, S. (2023). Morphometric analysis of the sella turcica in the Turkish population using cone-beam computed tomography. *Journal of Craniofacial Surgery*, 34(3), 889–893. doi:10.1097/SCS.0000000000108610

Kaplan, M., Erol, F. S., Ozveren, M. F., Toplu, D. M., Sam, B., & Tekdemir, I. (2007). The caroticoclinoideum foramen and interclinoid osseous bridge: A morphometric study. *Neuroanatomy*, 6(1), 6-9.

Kapoor, K., Saini, K. L., & Saini, A. (2016). Morphometric study of caroticoclinoid foramen and interclinoid bridge. *International Journal of Anatomy and Research*, 4(1), 1851-1854.

Kassam, A. B., Prevedello, D. M., Carrau, R. L., Snyderman, C. H., Thomas, A., Gardner, P., ... Mintz, A. (2008). The medial wall of the cavernous sinus: Part I. Surgical anatomy, techniques, and limitations for the endoscopic endonasal transsphenoidal approach. *Journal of Neurosurgery*, 108(5), 986-992.

Kucharczyk, W., & Truwit, C. L. (2020). Diseases of the sella turcica and parasellar region. In *Diseases of the brain, head and neck, spine 2020–2023* (pp. 1–15). Cham: Springer. doi:10.1007/978-3-030-38490-6_1

Lee, D., Kim, J. H., & Choi, S. H. (2020). Pituitary blastoma in a 19-year-old woman: A case report and review of literature. *World Neurosurgery*, 137, 307–311. doi:10.1016/j.wneu.2020.01.094

Leonardi, R., Barbato, E., Vichi, M., & Caltabiano, M. (2011). Sella turcica morphometry and bridging in skeletal Class I, Class II, and Class III malocclusions. *Journal of Craniofacial Surgery*, 22(6), 2016-2021. doi:10.1097/SCS.0b013e318231972f

Louis, D. N., Perry, A., Wesseling, P., Brat, D. J., Cree, I. A., Figarella-Branger, D., ... Ellison, D. W. (2021). The 2021 WHO classification of tumors of the central nervous system: A summary. *Neuro-Oncology*, 23(8), 1231–1251. doi:10.1093/neuonc/noab106

Mahmoud, M. (1958). Anatomical variations of the dorsum sellae. *Journal of Anatomy*, 92(2), 230–234.

Menéndez-Torre, E. L., Gutiérrez-Hurtado, A., Ollero, M. D., Irigaray, A., Martín, P., Parra, P., ... Soto, A. (2024). Natural history and surgical outcomes of Rathke's cleft cysts: A Spanish multicenter study. *Frontiers in Endocrinology*, 15, 1413810. doi:10.3389/fendo.2024.1413810

Meyer-Marcotty, P., Weisschuh, N., Dressler, P., Hartmann, J., & Stellzig-Eisenhauer, A. (2008). Morphology of the sella turcica in Axenfeld-Rieger syndrome with PITX2 mutation. *Journal of Orofacial Orthopedics*, 69(3), 196-204. doi:10.1007/s00056-008-0742-0

Newton, T. H., & Potts, D. G. (1971). *Radiology of the skull and brain: The skull* (Vol. 1). St. Louis, MO: Mosby.

O'Rahilly, R., & Müller, F. (1987). *Basic human anatomy: A regional study of human structure*. Ann Arbor, MI: University of Michigan Press.

Ozdogmus, O., Saka, E., Tulay, C., Gurdal, E., Uzun, I., & Cavdar, S. (2003). The anatomy of the interclinoid ligament and its clinical significance. *Neuroanatomy*, 2(1), 25-27.

Öztürk, K. (2006). Kafa tabanı anatomisi. O. Çaylaklı (Ed.), *Kafa tabanı cerrahisi* içinde (ss. 1-24). Ankara: Türk Kulak Burun Boğaz ve Baş Boyun Cerrahisi Derneği Yayınları.

Pascual, J. M., & Prieto, R. (2022). Craniopharyngioma and the third ventricle: This inescapable topographical relationship. *Frontiers in Oncology*, 12, 872689. doi:10.3389/fonc.2022.872689

Polat, S. Ö., Sönmez, E. İ., Tunç, M., & Göker, P. (2024). Sella Turcica üzerine yapılan bilimsel çalışmaların bibliyometrik analizi. *Archives Medical Review Journal*, 33(1), 58-70. doi:10.17827/aktd.1445696

Provenzale, J. M. (2006). Imaging of the pituitary and sella turcica. *Neuroimaging Clinics of North America*, 16(1), 1-11.

Russell, B. G., & Kjær, I. (1999). Postnatal morphology of the sella turcica in Down syndrome. *American Journal of Medical Genetics*, 87(5), 436-440.

Salma, A., Baidya, N. B., Wendt, B., Aguila, F., Sammet, S., & Ammirati, M. (2011). Qualitative and quantitative radio-anatomical variation of the posterior clinoid process. *Skull Base*, 21(6), 373-378. doi:10.1055/s-0031-1287678

Sathyanarayana, H. P., Kailasam, V., & Chitharanjan, A. B. (2013). Sella turcica-Its importance in orthodontics and craniofacial morphology. *Dental Research Journal*, 10(5), 571-574.

Sharma, R. K., Sahu, J. K., Garg, K., Agarwal, S., Sharma, M. C., & Mahapatra, A. K. (2015). Morphometric analysis of diaphragma sellae and its clinical significance. *Journal of Cranio-Maxillary Diseases*, 4(2), 114-118.

Shoja, M. M., Loukas, M., & Tubbs, R. S. (2014). *A guide to the history of neurosurgery*. New York, NY: Springer.

Silverman, F. N. (1957). Roentgen standards for size of the pituitary fossa from infancy through adolescence. *American Journal of Roentgenology, Radium Therapy, and Nuclear Medicine*, 78(3), 451–460.

Skrzat, J., Holoniewska, J., & Wrobel, A. (2006). The petroclinoid ligament - its morphology and clinical relevance. *Folia Morphologica*, 65(1), 31-35.

Skrzat, J., Mróz, I., Spulber, A., Zarzecki, M., & Walocha, J. (2013). Ossification of the interclinoid ligament: A case study. *Folia Morphologica*, 72(1), 79-81.

Standring, S. (Ed.). (2020). *Gray's anatomy: The anatomical basis of clinical practice* (42nd ed.). London: Elsevier.

Suazo, G. I., Zavando, M. D., & Cantín, M. L. (2008). Morphometric study of sella turcica in Chilean population. *International Journal of Morphology*, 26(4), 841-845.

Tekiner, H., & Keleştimur, F. (2015). Sella turcica: Origin of the term and its anatomical journey. *Pituitary*, 18(4), 581-583.

Ugga, L., Cuocolo, R., Solari, D., Guadagno, E., D'Amico, A., Somma, T., ... Elefante, A. (2023). Neoplasms and tumor-like lesions of the sellar region. *Neuroradiology*, 65(4), 675-699. doi:10.1007/s00234-023-03120-1

Ünlü, A. (2014). Sellar ve parasellar kistik lezyonlar. *Türk Nöroşirürji Dergisi*, 24(Ek Sayı 3), 33-39.

Wang, H., Sun, H., Wang, X., Yang, W., Chen, X., & Liu, S. (2021). Clinical outcomes and complications of pituitary blastoma: A multicenter study. *The Journal of Clinical Endocrinology & Metabolism*, 106(2), 493-501. doi:10.1210/clinem/dgaa768

Wycislo, M., Borys, M., & Walocha, J. (2020). Radio-anatomical evaluation of the petroclinoid ligament. *Surgical and Radiologic Anatomy*, 42(3), 291-297.

Yan, S., Huang, S., Wu, Z., Liu, Y., Men, Y., Nie, X., & Guo, J. (2023). A CBCT investigation of the sella turcica dimension and sella turcica bridging in different vertical growth patterns. *Journal of Clinical Medicine*, 12(5), 1890. doi:10.3390/jcm12051890

Zagga, A. D., & Saidu, S. A. (2007). An overview of the clinical relevance of the knowledge of the normal and abnormal anatomy of the sella turcica, using plain radiographs. *Continental Journal of Medical Research*, 2, 6-13. doi:10.5281/zenodo.3526958

Zhao, X., Wang, T., & Liu, G. (2013). Apoplexy of Rathke cleft cyst: A case report and literature review. *Revista Ecuatoriana de Neurología*, 22(1-3), 121-125.

Ziyal, İ. M., & Erbaş, G. (2008). Sellar ve parasellar bölgenin mikroanatomisi. *Türk Nöroşirürji Dergisi*, 18(3), 143-151.

BÖLÜM 2

Dokuzuncu Kromozomun Sitogenetik Düzensizlikleri ve İlişkili Sendromları

Erdal Tunç[1]

Figen Koç Direk[2]

[1] Prof. Dr., Mardin Artuklu Üniversitesi Tıp Fakültesi Tıbbi Biyoloji Anabilim Dalı
Orcıd: 0000-0003-4964-1004

[2] Dr. Öğr. Üyesi, Mardin Artuklu Üniversitesi Tıp Fakültesi Anatomi Anabilim Dalı
Orcıd: 0000-0002-4748-2110

Giriş

Dokuzuncu kromozom, insan karyotipinde C grubu kromozomlar arasında sınıflandırılan, orta büyüklükte bir kromozomdur. Kromozom sitogenetik olarak p24.3 ile q34.3 bantları arasında tanımlanmaktadır. Submetasentrik kromozomlardan biri olarak kromozomun q kolu, p kolundan oldukça uzundur. Dokuzuncu kromozomun sentromer bölgesinde polimorfizm gösteren ve kromozom kollarına göre daha ince bir bölge bulunmaktadır. Bu polimorfik bölge sentromer bölgesi ve onu çevreleyen heterokromatik DNA'dan oluşmaktadır. Bu bölgenin polimorfizmleri sitogenetik olarak 9qh+, 9cenh+, 9ph+, 9qh-, ve inv(9) şeklinde gösterilmektedir (Kosyakova ve ark., 2013). Dokuzuncu kromozomun hem sitogenetik düzeyde hem de gen düzeyinde hastalıklarla ilişkilendirilmiş çok sayıda aberrasyonu vardır. Total anöploidileri (monozomi veya trizomileri) yaşamla bağdaşmaz, ancak parsiyel anomalileri çeşitli hastalıklarla ilişkilendirilmiştir (Dhangar ve ark., 2019; Xu ve ark.2023). Buna göre 9p'nin parsiyel trizomisi, 9p delesyonları, 9q34.3 mikrodelesyonu, ring kromozom 9 ve 9p tetrazomisi, her biri tanımlanmış sendromlara karşılık gelen sitogenetik yeniden düzenlenmelerdir (Moczulska ve ark., 2022; Montazeri & Asadi, 2023; OMIM, 2026) Yine perisentrik inversiyon 9, normal varyant olarak kabul edilmesine karşın çeşitli tıbbi durumlarla ilişkilendirilmiştir (Humphray ve ark., 2004). Bu bölümde 9'uncu kromozomun başlıca sitogenetik düzensizliklerinden olan perisentrik inversiyon 9, parsiyel trizomi 9p, 9p delesyonu, 9q34.3 mikrodelesyonu (Kleefstra sendromu), ring kromozom 9, 9p tetrazomisi ve mozaik trizomi 9 düzenszilikleri ile bunların ilişkili oldukları hastalıklar ve fenotipik bulgular ele alınmıştır.

Dokuzuncu kromozomun önemli sitogenetik düzensizlikleri ve bu düzensizliklerin yol açtıkları hastalıklar

Perisentrik inversiyon 9 [inv (9)]: Toplumda en sık rastlanan inversiyon kategorisi olarak perisentrik inversiyon 9 [inv(9)] 9'uncu kromozomunun önemli bir varyantını oluşturur. Bu inversiyon çeşitli kırılma noktaları üzerinden meydana gelmekte, ancak her durumda sentromer çevresindeki heterokromatinin kromozom yapısı içerisinde yeniden düzenlenmesine yol açmaktadır. Buna göre inv(9) inversiyonunu oluşturan kırılma noktaları (p11;q13), (p12;q13), (p11;q12), (p11;q21), (p13;q13) ve (p13;q21) kromozom bantlarında meydana gelmekte ve kırılma noktalarına göre inversiyona uğrayan kromozom parçasının büyüklüğü değişebilmektedir. İnv(9) olgularına genel popülasyonda % 1 ile % 3 arası oranlarda rastlanmaktadır (Mohsen-Pour ve ark., 2022; Xie ve ark., 2020) Bu diğer inversiyonların insidansı ile karşılaştırıldığında oldukça yüksek bir orandır. Özellikle 9'uncu kromozomun perisentrik bölgesinin segmental duplike kromatin içermesinin ve yine kromozomun sentromerik bölgesinde yer alan alfoid DNA dizilerinin yapısal organizasyonunun kırılmaya yatkın olmasının, kromozomda görülen yüksek perisentrik inversiyon insidansı ile ilişkili

olabileceği öne sürülmüştür (Mohsen-Pour ve ark., 2022). İnv(9) mendeliyan kalıtım modeline uygun olarak jenerasyonlar arası geçiş gösterir. Vakaların çoğunda heterozigot olarak görülür, ancak daha düşük sıklıkta olmak üzere homozigot olarak da görülebilmektedir. Taşıyıcı kişide normal varyant kabul edilen perisentrik inv(9) inversiyonunun, sonraki jenerasyonda kromozom ayrılması süreci üzerinde olumsuz etkide bulunduğu ya da hücre bölünmesi sırasında nondisjunction (kromozom ayrılamaması) olayına yatkınlığı arttırdığı düşünülmektedir. Buna göre inversiyon 9 ile ilişkili kromozom ayrılamaması olayının, taşıyıcı kişinin gametogenezi sürecinde inverte bölgenin inverte olmayan sağlam kromozom bölgesi ile eşleşmesinde meydana gelen hatalardan kaynaklandığı öne sürülmüştür. Perisentrik inv(9) özellikle mayoz I de kromozom ayrılma hatalarına yol açmaktadır. Buna göre perisentrik inv(9), taşıyıcı kişinin hem üreme sağlığı bakımından hem de sonraki jenerasyonda inv(9)'a sekonder başka kromozom anomalisi taşıyan çocuk sahibi olma riski bakımından tehlikeli görülmektedir. İlave olarak perisentrik inv(9)'un, inversiyona uğrayan kromozomal materyal bölgesinde genetik imprinting veya diğer epigenetik mekanizmaların bozulmasına ve bu durumun da bazı hastalıklara yol açabileceğine dair düşünceler de bulunmaktadır. Hem kromozom üzerindeki genlerin transkripsiyonu ve hem de hücre bölünmesi sırasında homolog kromozomların eşleşme/ayrılma süreçleri üzerinde yaptığı olumsuz etkiler göz önüne alınarak yapılan çalışmalar neticesinde perisentrik inv(9) formasyonunun çeşitli hastalıklarla ilişkili olduğu tespit edilmiştir. Buna göre perisentrik inv(9) formasyonu çeşitli hematolojik hastalıklar (immune thrombositopeni, anemiler, kronik myeloid lösemi, malign lenfoma gibi), infertilite, tekrarlayan düşük öyküsü, idiopatik üreme başarısızlığı, azoospermi, kardiyak kusurlar, konjenital anomaliler gibi durumlarla ilişkilendirilmiştir. İnv (9) kromozom formasyonu ile muhtemel ilişkili olabileceği düşünülen konjenital anomaliler arasında ambiguous genitalia, polidaktili, çarpık ayak (pes ekinovarus), mikrotia, sağırlık, kraniyal ve fasiyal malformasyonlar, inmemiş testis, iskelet malformasyonları, dev Meckel divertikülü, duodenal diyafram, ince bağırsak malrotasyonu, pulmoner stenoz, kardiyomiyopati, aritmi ve intrauterin gelişme geriliği sayılabilir. Yanısıra inversiyon 9 mental gerilik, şizofreni, bipolarlık, Walker-Warburg Sendromu, Goldenhar sendromu (okülo-aurikülo-vertebral spektrumu), Asperger Sendromu, Cornelia de Lange sendromu Karın Kası Yokluğu Sendromu (Prune Belly Sendromu), Diabetes Mellitus ve kansere yatkınlık gibi klinik durumlarla da ilişkilendirilmiştir. Yine ebeveynde inv(9) taşıyıcılığının bulunmasının çocuklarda Down sendromu gelişme riskini 3 kat arttırdığı öne sürülmüştür. (Kosyakova ve ark., 2013; Mohsen-Pour ve ark., 2022; Xie ve ark., 2020). İnversiyon 9 olgularındaki kırılma noktalarından olan p11 bandı çeşitli malign hastalıklar ile ilişkilendirilmiştir. Kanser gelişimi ile ilişkili epigenetik olayların 9q13 bölgesindeki neo-sentromer aktivasyonunun bir sonucu olabileceğine dair görüşler de bulunmaktadır. Yine kırılma noktaları olan 9p12 veya 9q13–21.1 bölgelerinin, çeşitli hastalıkların patogenezleri ile ilişkili

olabileceği öne sürülmüştür. Buna ilave olarak, inversiyon 9'un doğurganlık ve fetal gelişimden sorumlu genlerin ifadesinde değişikliklere yol açabileceği ve bunun da çeşitli hastalıkların gelişimi ile ilişkili olabileceği düşünülmektedir. (Mohsen-Pour ve ark., 2022). Bu düşüncelerle uyumlu olarak inversiyon 9 kimi durumlarda fetal dönemde anatomik malformasyonlarla birlikte görülmektedir. Yine inversiyon 9 adolesan dönemde malformasyon gelişimine, büyüme ve zeka geriliğine yol açabilmektedir. (Keung ve ark., 2003; Wang ve ark., 2016; Xie ve ark., 2020).

Parsiyel trizomi 9p sendromu: 9p duplikasyon sendromu olarak da adlandırılır. Bu kromozomal yeniden düzenlenmede, 9'uncu kromozomun kısa kolunun bir kısmi veya tam bir kopyası duplike şekilde genomda fazla kopya olarak bulunur. Bu sendrom ilk olarak 1970 yılında Rethoré ve arkadaşları tarafından rapor edilmiştir, daha sonra Centerwall ve Beatty adlı araştırıcılar tarafından tam olarak tanımlanmıştır. Trizomi 21, 13 ve 18'den sonra en sık görülen ve yaşamla bağdaşan dördüncü trizomidir. İki yüzden fazla vakası tespit edilmiştir. Dokuzuncu kromozom ile başka bir otozomal kromozom arasındaki resiprokal translokasyon sonucu oluşur, nadiren de olsa spontan/de novo bir genetik değişiklik sonucu gelişebilir (**Şekil 1**). Trizomiye konu kromozom parçasının boyutundaki değişkenlik ve buna eşlik eden monozomi veya trizomi durumları nedeniyle, geniş bir skalada fenotipik belirtiler verir. Bu sitogenetik anomali çoğunlukla kendini zihinsel yetersizlik, psikomotor gerilik, el-ayak anomalileri, kardiyak malformasyonlar ve anormal yerleşimli displastik kulaklar, aşağıya doğru yönelmiş palpebral fissürler, hipertelorizm, belirgin burun gibi kraniofasiyal belirtilerle gösterir. Yine nöral tüp kapanması kusurları, koroid pleksus hiperplazisi, renal malformasyonlar gibi manifestasyonlar da görülebilir (Abu-Amero ve ark., 2010; Jelin ve ark., 2010; Pérez-Castillo ve ark., 2024).

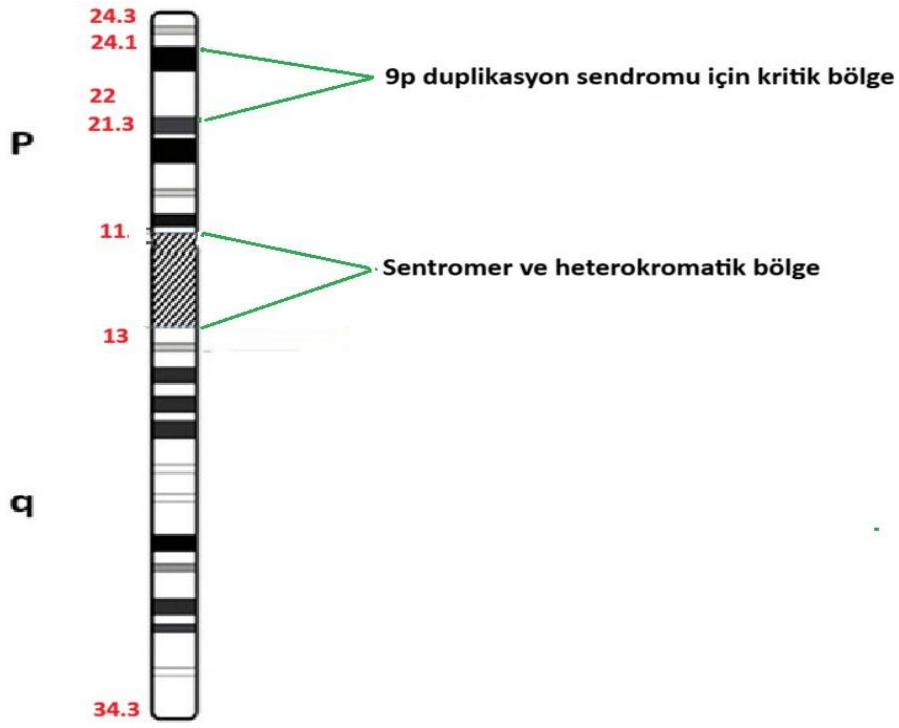

Şekil 1. Şekildeki kromozom 9 idiyogramı 9p duplikasyon sendromu için kritik bölgeyi göstermektedir. (Bu şekil Abu-Amero ve ark. (2010) ve Jelin ve ark. (2010) çalışmalarından uyarlanmıştır; yalnızca gösterime yardımcı kromozom bantları verilmiştir.)

Her ne kadar farklı olgularda duplike bölgenin sınırları değişse de, 9p22->9p24 bölgesi 9p duplikasyon sendromu için kritik bölge olarak değerlendirilmektedir (Abu-Amero ve ark., 2010; Jelin ve ark., 2010; Pérez-Castillo ve ark., 2024).

9p delesyon sendromu: 9p delesyon sendromu Alfi sendromu olarak da adlandırılmaktadır. Dünya çapında 700 den fazla olguda tespit edilmiştir. Genetik heterojenite gösteren sendromun kalıtım modeli otozomal dominant olarak kabul edilmektedir. Bu sendromdan muzdarip kişiler hafif gelişme geriliği ile şiddetli malformasyonlar arasında değişen fenotipik belirtiler verirler. Bu fenotipik belirtiler arasında nörolojik anormalliler (nöbetler, hipotoni, beyin malformasyonları), işitme kaybı, konjenital kalp hastalığı, yenidoğan hipoglisemisi, böbrek ve idrar yollarının konjenital anomalileri ve cinsel gelişim bozuklukları (Y kromozomu taşıyan bireylerde cinsiyet gelişiminin tersine dönmesi, her iki cinsiyette de ambiguous genitale) sayılabilir. İlave olarak olgularda gelişme geriliği, entelektüel yetmezlik, psikiyatrik bulgular, görme problemleri, atopik hastalık ve otizm görülebilir. Olguların az bir kısmında abdominal duvar kusurları, XX karyotipli bireylerde genital kusurlar, işitme

kaybı, kraniyofasiyal kleft, hipotiroidizm, laringomalazi, immün yetmezlik, büyüme hormonu eksikliği, hipertrofik pilorik stenoz, dil/konuşma geriliği görülebilir. (Christ ve ark., 1999; Hauge ve ark., 2008; Pugnaloni ve ark., 2023). Yaygın kraniofasiyal malformasyonlar olarak trigonosefali, orta yüz hipoplazisi, yassılaşmış oksiput, belirgin alın, geniş ve yassı burun kökü, öne dönük burun delikleri, kulaklarda şekil bozukluğu ve düşüklük, uzun filtrum, hipertelorizm, geniş-kısa boyun fenotiplerine rastlanmaktadır (OMIM, 2026; Zhang ve ark., 2026). Bazı çalışmalarda delesyona yol açan kırıkların 9p22-9p24 bantları arasında olduğu (Şekil 2) ve sendrom için kritik bölgenin 9p22–p23 bantlarındaki 4-6 Mb'lık bölge olduğu rapor edilmiştir, buna karşın olgularda gözlenen delesyon boyutlarının çeşitlilik göstermesi, hotspot kırılma noktalarının tam tespit edilememiş olması, hasta kişinin ebeveynlerinde meydana gelen dengesiz translokasyonlara bağlı farklı kromozomal bölgelerde eş zamanlı duplikasyonların görülmesi gibi etkenler sendrom için kritik kromozomal bölgenin/bölgelerin kesin olarak belirlenmesini zorlaştırmaktadır. (Christ ve ark., 1999; Faas ve ark., 2007; Hauge ve ark., 2008; Starosta ve ark., 2024; Zhang ve ark., 2026). İlave olarak bazı fenotipler ile delesyon bölgeleri arasında asosiyasyon da kurulmuştur. Buna göre trigonosefali gelişimi açısından 9p23 bölgesi; entelektüel yetmezlik, konuşma güçlüğü, davranışsal problemler, 46,XY bireylerde cinsiyet gelişiminin geri kalması, ambigious genitale fenotiplerinin gelişimi için 9p24.3 bölgesi ve otizm spektrumu hastalıklarının gelişimi için yine 9p24 bölgelerinin kritik bölgeler oldukları, bu kritik bölgelerin delesyonlarının anılan fenotiplerin ortaya çıkmasına yol açtığı rapor edilmiştir (Zhang ve ark., 2026).

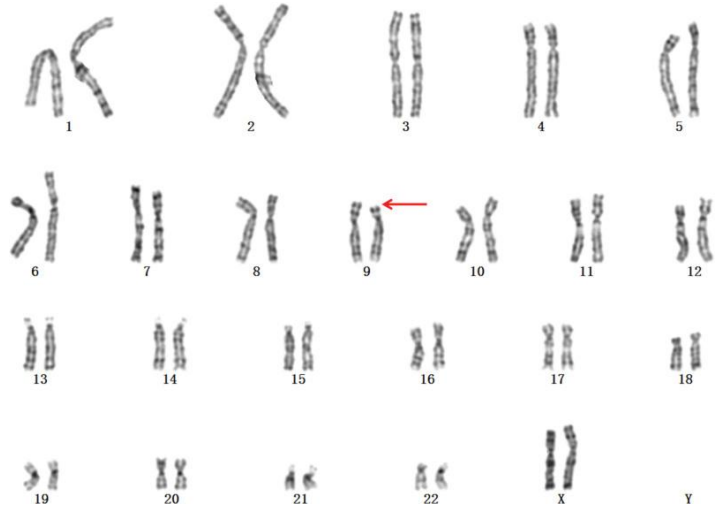

Şekil 2. Bir fetüste tespit edilen 46,XN,del(9)(p22) karyotipinin görüntüsü. Bu olguda 9p24.3p22.2 bölgesinde 16,65-Mb'lık delesyon olduğu kromozomal mikroarray tekniği ile tespit edilmiştir. (Bu görüntü Zhang ve ark. (2026) çalışmasından alınmıştır).

Bu sendromla ilişkili delesyonlar, çoğu zaman terminal delesyon veya diğer kromozomların da karıştığı translokasyonlar şeklindedir (Hauge ve ark., 2008). 9p delesyon sendromu açısından kritik olan 9p22.2-9p24.3 bölgesinde 40'ın üzerinde gen tespit edilmiştir. Bu genlerin yaklaşık üçte biri morbid gen özelliğindedir ve hastalık fenotipleri ile ilişkilidir (Zhang ve ark., 2026). Bu kategorideki genlerin bazıları şunlardır: CER1 ve FREM1 genlerinin trigonosefali gelişimiyle, DOCK8 geni zihinsel gerilik ve nöbet gelişimiyle, FOXD4 geninin ise konuşma ve dil gelişimi gecikmesiyle ilişkilidir. (Pugnaloni ve ark., 2023). DMRT gen kümesi (DMRT1, DMRT2 ve DMRT3) XY cinsiyet kromozomu yapısının varlığında dişi veya belirsiz dış genital organların gelişimi ile ilişkilidir (Starosta ve ark., 2024). 9p24.2 bölgesine lokalize VLDLR genin kodladığı protein reelin reseptörü olarak işlev görmektedir ve beyin gelişiminde hayati rol oynamaktadır. VLDLR genindeki mutasyonlar serebellar hipoplazi, zihinsel yetersizlik ve denge bozukluğu fenotiplerine yol açmaktadır (NCBI, 2026b; Zhang ve ark., 2026). Yine SMARCA2, KANK1, GLIS3, GLDLC, TYPR1, JAK2 ve bunun gibi başka morbid genlerde bu delesyon bölgesine lokalizedirler ve delesyondan etkilenerek hastalık fenotiplerine yol açmaktadırlar (Zhang ve ark., 2026).

9q mikrodelesyon (Kleefstra) sendromu: Kleefstra sendromu zihinsel yetersizlik, otizm benzeri özellikler, çocukluk çağı hipotonisi ve karakteristik yüz hatları (ayırt edici kraniyofasiyal özellikler) ile karakterize bir sendromdur. İlave olarak bu sendromdan muzdarip kişilerde hipermetropi gibi görme sorunları, işitme kaybı, motor gelişim geriliği, kardiyak kusurlar, renal/ürolojik kusurlar, erkeklerde genital kusurlar, otizm spektrum bozukluğu, duygu durum bozuklukları, psikotik bozukluklar, korpus kalozum hipoplazisi ve korteks hipoplazisi gibi spesifik olmayan beyin anomalileri görülebilir. Bu sendromlu bireylerin büyük çoğunluğu orta ila ağır düzeyde entelektüel yetersizlik gösterirler, buna karşın olguların az bir kısmında normal aralığın alt sınırında IQ düzeyi görülmektedir. Olguların çoğunda konuşma gelişimi sınırlıdır ve sözel olmayan iletişim yetileri daha gelişmiştir. Ayrıca bu hastalarda kalp kusurları, böbrek/ürolojik kusurlar, erkeklerde genital kusurlar, ciddi solunum yolu enfeksiyonları, epilepsi/ateşli nöbetler, psikiyatrik bozukluklar ve ergenlik sonrası aşırı ilgisizlik veya katatoni benzeri durumlar görülebilir (Kleefstra & de Leeuw, 2023). Sendrom büyük çoğunlukla 9q34.3 bölgesindeki bir delesyon sonucu gelişir. 9q34.3 bölgesin delesyona uğramasının yanısıra bu kromozomal bölgedeki EHMT1 (euchromatic histone lysine methyltransferase 1) geninin gen-içi mutasyona uğraması ve haplo-yetersizlik durumunun gelişmesi de (delesyon olmaksızın) sendromun gelişimine yol açabilir (Schwaibold ve ark., 2014; Willemsen ve ark., 2012). EHMT1 geni histon metiltransferaz enzimlerinden birini kodlar, bu enzim diğer transkripsiyon faktörleriyle etkileşerek ve kromatin yapısının modifiye ederek gen ifadesini düzenler (Koemans ve ark., 2017). Buna göre EHMT1 geni birçok genin gen ifadesinin düzenlenmesinde rol almaktadır,

bu haliyle işlevsizliği veya yetersiz işlev göstermesi Kleefstra sendromu tablosunu oluşturan birçok fenotipik düzensizliğe yol açar. Kleefstra sendromu, otozomal dominant yolla kalıtılır. Bugüne kadar rapor edilen vakaların neredeyse tamamı, de novo ortaya çıkan mutasyonlardan gelişmişlerdir. Çok nadir olarak aile içi tekrar eden vakalara rastlanmaktadır. Bu olgularda genellikle ebeveynlerden birinde somatik mozaisizm formunda 9q34.3 bölgesini içeren dengeli translokasyon veya interstisyel delesyon tarzı aberrant oluşumlar görülür. 9q34.3 mikrodelesyon taşıyıcısı ebeveynlere (9q34.3 delesyonunu veya EHMT1 patojenik varyantını germinal dokuda mozaik olarak veya dengeli translokasyon formlarında taşıma olasılığına karşı) sonraki gebeliklerinde prenatal test yapmaları önerilmelidir (Kleefstra & de Leeuw, 2023; Willemsen ve ark., 2012).

Ring kromozom 9 sendromu: Ring kromozom 9 sendromu adından da anlaşılacağı üzere 9'uncu kromozomda halka oluşumu ile karakterize bir hastalıktır. Bu sendromda, 9 numaralı kromozomun her iki ucu kopar ve oluşan yapışkan uçlar birbirine bağlanarak ring (halka) yapısı oluştururlar (Montazeri & Asadi, 2023) (Şekil 3). Bazen herhangi bir gen kaybı olmadan kromozom uçları kaynaşarak ring oluşturabilirler. Ring oluşumuna kimi durumlarda delesyon, duplikasyon veya inversiyon gibi aberasyonlar eşlik edebilir. (Sivasankaran ve ark., 2016). Bu kromozomal yeniden düzenlenme bir takım fenotipik sonuçlara yol açmaktadır. Hastalık nadir görülen bir kromozomal bozukluk sendromu olarak tanımlanmıştır. Dokuzuncu kromozomda ring oluşumu genellikle, fetal gelişimin erken dönemlerinde bilinmeyen nedenlerle (sporadik olarak) meydana gelen spontan/de novo hücresel hatalardan kaynaklanır. Buna göre sendromun mozaik formlarına da (hastanın bir kısım hücrelerinde ring oluşumuna rastlanırken, diğer bir kısım hücrelerinde ise normal kromozom 9 homologlarına rastlanmaktadır) rastlanmaktadır. Kromozomun kopan/kaybolan parçasının büyüklüğü ve diğer bazı faktörlere bağlı olarak hastalığın semptomları değişiklik göstermektedir. (Sivasankaran ve ark., 2016). Ring kromozom 9 hastalığında temel fenotipik belirtiler gelişimde gerilik, kafa-yüz anomalileri (mikrosefali, kafanın ön kısmında darlık, micrognatia, hipotelorizm, yarık damak, epikantik katlanma, trigonosefali, düşük kulaklar gibi), orta ila ağır derecede zihinsel yetersizlik, kalp kusurları (septum kusurları), genital sistem anormallikleri (ambiguous genitalia ve hipospadiyas), ekstremite-iskelet anomalileri ve enfeksiyöz komplikasyonlardır. (Montazeri & Asadi, 2023; Sivasankaran ve ark., 2016). Sendromun diğer belirtileri arasında klinodaktili, gastrik reflü sayılabilir. Sendrom de novo olarak ortaya çıkmaktadır, ancak bazı olguların parental olarak geçiş gösterebilecekleri de öngörülmektedir. Parental geçiş tespit edilen olgularda ebevynlerin sonraki gebeliklerinin de risk altında olacağı göz önünde bulundurulmalıdır. (Montazeri & Asadi, 2023).

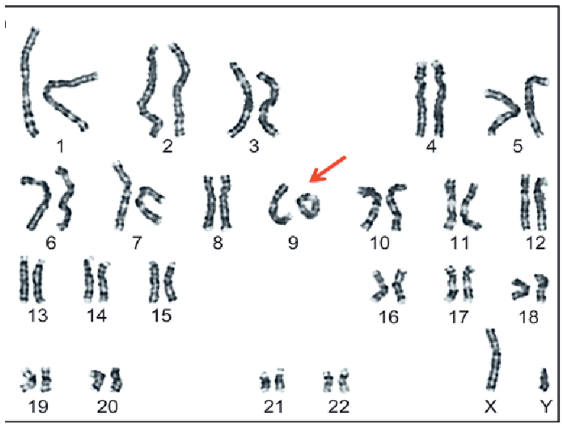

Şekil 3. Hasta bir erkek çocuğunun karyotipinde görülen kromozom 9 ring oluşumu. Hastanın farklı hücre hatlarında normal homolog 9+ring 9, monozomi 9, homologların her ikisinde ring oluşumu ve disentrik ring 9 oluşumu şeklinde stabil olmayan karyotip yapıları tespit edilmiştir. Aynı zamanda hastada 9'uncu kromozomun p kolunun terminal bölgesinde/9p22.3p24.3 bantları bölgesinde 15,7 Mb'lık bir delesyon tespit edilmiştir. Hastada ring oluşumu yorumlanırken, halka oluşumunun genetik materyal kaybı olmaksızın gerçekleşen telomer-telomer birleşmesinin sonucu olduğu, bundan sonra 9p22-p24 kromozom bölgesinde delesyonunun meydana geldiği düşünülmüştür. Hastada ring 9 oluşumu gözlenmiş olmakla birlikte esas olarak 9p delesyon sendromuna benzer bir genetik yapı tespit edilmiştir. Bu hastada hipertelorizm, düşük kulaklar, yukarı eğimli gözler, mikrosefali, trigonosefali ve düz oksiput gibi dismorfik yüz özellikleri tespit edilmiştir. Hastada görülen fenotipik anomalilerin delesyona uğramış genetik materyal parçasından kaynaklı genlerin haplo-yetersizliğinden ve aynı zamanda ikincil anöploid hücrelerin varlığından kaynaklandığı sonucuna varılmıştır. (Karyotip görüntüsü ve tanımlanan olgu Sivasankaran ve ark. (2016) çalışmasından alınmıştır).

Kromozom 9p Tetrazomi Sendromu: Bu sendrom ya da kromozomal düzensizlik ilk kez Ghymers ve ark tarafından 1973 yılında tanımlanmıştır (Ghymers ve ark., 1973). Karyotipte 9'uncu kromozomun kısa (p) kolundan türemiş bir izokromozomun veya izodisentrik kromozomun fazladan bulunması durumudur. Nadir rastlanan bir kromozomal düzensizliktir. Bu kromozomal düzensizliğin iki varyantı mevcuttur. Birinci varyantta, kromozomal düzensizlik iki adet 9p kolunun sentromer bölgelerinden birleşmesi ve izodisentrik kromozom 9p (i(9p)) yapısının oluşması şeklindedir. İkinci tip düzensizlikte ise 9p kromozom kolları 9q kromozom kolunun proksimal segmentlerini de taşır şekilde (segment ökromatik materyal de içerebilir) birleşirler (şekil 4). Sonuçta biri aktif diğeri inaktif iki sentromer içeren bir izokromozom yapısı oluşur. Buna psödodisentrik 9p (idic(9p) kromozom yapısı denir. Yaşayan hastalarda, fazladan i(9p) ve idic(9p) yapıları hemen daima mozaik formda bulunur. (El Khattabi ve ark., 2015; Yu ve ark., 2022). Mozaik olmayan ya da komplit formları yaşamla bağdaşmaz, fetal dönemde ölürler (Wang ve ark., 2024). Bu kromozomal düzensizlik hemen daima de novo oluşumlu olarak tespit edilmiştir, ancak

parental geçiş gösterebileceği de aktarılmıştır. Bu düzensizliğin oluşumuna yol açan kromozomal kırılma noktaları genel olarak p10, q12, q13, q21, q22 bantları üzerinde tespit edilmiştir. Konjenital anomaliler, fetal gelişim geriliği, Dandy-Walker malformasyonu, ciddi veya hafif seyirli gelişme geriliği, ciddi veya hafif seyirli mental yetmezlik, kafa-yüz anomalileri sendromun başlıca fenotipik belirtilerini oluşturmaktadırlar. (El Khattabi ve ark., 2015; Wang ve ark., 2024; Yu ve ark., 2022). Yine hipertelorizm, anormal biçimli ve düşük yerleşimli kulaklar, mikroretrognati, bulböz burun ve yüz yarıkları bu sendromda yaygın görülen dismorfik özelliklerdir. Bazı olgularda mikrosefali, büyüme geriliği, eklem çıkığı, skolyoz, kalp defektleri ve renal anomaliler de rapor edilmiştir. Her durumda bu kromozomal düzensizliğe eşlik eden fenotipik belirtiler geniş bir skalada varyasyon göstermektedir (El Khattabi ve ark., 2015). Sayı fazlası izokromozom 9 formasyonu olduğu halde hiçbir fenotipik belirti vermeyen, kromozomal tanısı tamamen tesadüfi olarak konmuş olan vakalara da rastlanabilmektedir (Wang ve ark., 2024). Bu fenotipik değişkenliğin nedeni tam olarak açıklanamamış olmakla birlikte; fenotipin şiddetinin mozaisizm derecesiyle ilişkili olabileceği öne sürülmüştür. Dokuya özgü mozaisizmin etkileri hakkında ise çok az şey bilinmektedir. Mozaisizmin derecesi ne olursa olsun fibroblast hücrelerinde i(9p) tespit edilen hastaların, lenfositlerinde i(9p) tespit edilenlere kıyasla daha ağır klinik belirtiler verdikleri tespit edilmiştir. Yine fazladan izokromozom 9 yapısı içerisinde 9q materyalinin mevcut olduğu ve izokromozom yapısının en az iki dokuda tespit edildiği vakalarda fenotipik belirtilerin şiddeti artma eğilimi göstermektedir. (El Khattabi ve ark., 2015). İzokromozom 9 yapısından 9q materyalinin bulunup bulunmamasının fenotipik etki şiddetini arttırıp arttırmadığı konusu tartışmalıdır, ancak izokromozom yapısnın q12-q13 bölgesini içerdiği durumlarda kardiyak malformasyon sıklığı artmaktadır (Yu ve ark., 2022).



Şekil 4. On sekizinci haftada termine edilen bir fetüsün amniyon sıvısı örneğinden elde edilen GTG bantlanmış karyotip görüntüsü. Hastanın karyotipi 47,XY,+idic (9) (9p24.3q13), şeklinde kaydedilmiştir. Sayı fazlası izokromozom 9p yapısı siyah okla gösterilmiştir. İzdodisentrik kromozom yapısı incelenen tüm hücrelerde (non-mozaik olarak) tespit edilmiştir. (Karyotip görüntüsü Yu ve ark. (2022) çalışmasından alınmıştır).

Mozaik trizomi 9 sendromu: Mozaik trizomi 9 sendromunda hasta kişinin hücrelerinin bir kısmında sayı fazlası 9'uncu kromozom bulunurken (Şekil 5), hücrelerin bir kısmında ise normal karyotip (iki kromozom 9 homologu) görülür. (Li ve ark., 2021). İlk olgu 1973 yılında bir yenidoğanda tespit edilmiş ve bu yenidoğan ancak 28 gün yaşayabilmiştir. (Riley ve ark., 2017). Tüm konseptusların yaklaşık % 0,1'inde trizomi 9 mozaisizminin geliştiği düşünülmektedir (düşükler, tespit edilemeyen vakalarda dahil olmak üzere), buna karşın sendromun toplumdaki genel prevalansı milyonda birden daha düşüktür. (Ajour ve ark., 2026). Bu sendromda görülen kromozomal düzensizliğin mozaik formda görülmesinin olası sebebi embriyonik gelişim aşamalarında mitoz bölünmede kromozom ayrılmaması olayıdır. Mozaik olgularda 9'uncu kromozomun uniparental dizomik olarak bulunduğu hücre hatlarına da rastlanmaktadır. Burada kromozom ayrılamama hatasının mayoz bölünmeden kaynaklandığı düşünülmelidir. Bu durumda hasta bireyin normal görünen hücre hatlarında hücre kurtarma mekanizması ile 9'uncu kromozomun üçüncü homologunun kaybolduğu düşünülmelidir (Chen ve ark., 2010; Li ve ark., 2021). Bu sendromda görülen önemli fenotipik belirtiler arasında gelişme geriliği, sözel iletişim kuramama, kraniyofasiyal anomaliler, el-ayak anomalileri, kardiyak anomaliler (ventriküler septal defekt, atriyal septal defekt ve patent duktus arteriyozus gibi) genitoüriner anomaliler, iskelet anomalileri, beslenme ve solunumda güçlük, kriptoorşidizm, gelişimsel kalça displazisi, nöbet geçirme,

mikroftalmi, kısa boyun, beşik tabanlı ayaklar, göz anomalileri ve işitme kaybı sayılabilir. Özellikle lenfositlerden elde edilen kromozom çalışmalarında mozaiklik oranı ile fenotipik belirtilerin şiddetleri arasında bir korelasyon kurulamamıştır (Ajour ve ark., 2026; Chen ve ark., 2010; Li ve ark., 2021; Riley ve ark., 2017). Ancak yine de genel mozaiklik düzeyi ile belirtilerin şiddet arasında bir ilişki bulunmaktadır (Ajour ve ark., 2026). Fetal evrede yakalanan olguların çoğunda fetüsün cinsiyetinin kız olduğu tespit edilmiştir. (Chen ve ark., 2010). Mozik trizomi 9 olgularının ortalama kaç yıl yaşadıkları bilinmemektedir. Canlı doğan olgulardan 1 yaşını geçenlerin sayısı azdır ve yaşama tutunmaları daha çok gelişmiş hastane ve yoğun bakım koşullarına bağlıdır (Ajour ve ark., 2026). Buna göre ergenlik veya yetişkinlik çağına ulaşan olgulara da rastlanmaktadır (Riley ve ark., 2017; Willatt ve ark., 1992).

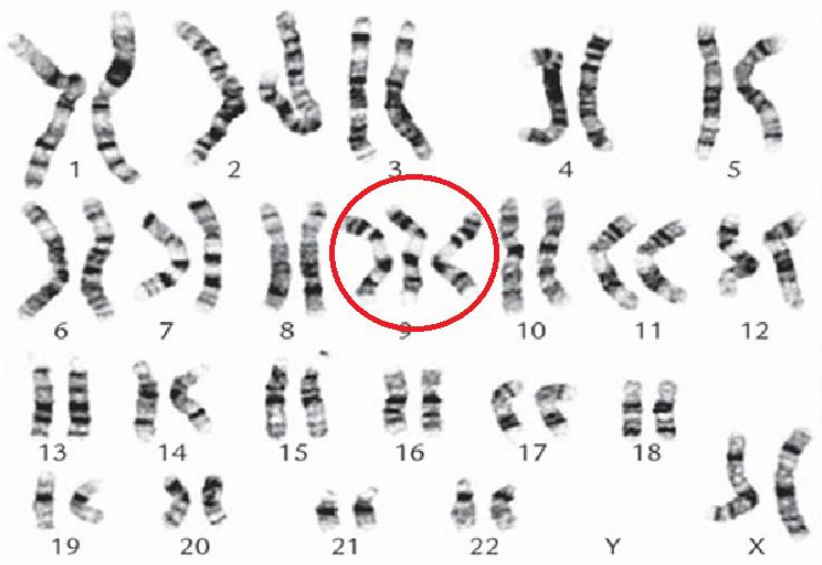

Şekil 5. 47,XX,+9 kromozom kuruluşuna sahip karyotip görüntüsü (Chen ve ark. (2010) çalışmasından uyarlanmıştır).

Sonuç

Bu bölüm kapsamında ele alınan 9'uncu kromozom, perisentromerinde polimorfik bölge taşıyan kromozomlardan biridir. Bu bölgede rastlanan p11;q13 inversiyonu ve çeşitli heterokromatin polimorfizmleri normal varyasyon olarak kabul edilmektedir. Buna karşın özellikle insan karyotipinde en sık rastlanan inversiyon olan p11;q13 inversiyonu hem çeşitli anomalilerle ilişkilendirilmiştir ve hem de sonraki kuşaklarda kromozom ayrılamamasına/kromozom anomalisine yol açma riskini barındırmaktadır. Dokuzuncu kromozom, dizi yapısı itibarıyla yüksek miktarda tekrar dizisi ile inter ve intra kromozomal duplikasyon bölgeleri içermesi nedeniyle sitogenetik (kromozomal materyal) düzeyde pek çok yeniden düzenlenmeye ve bu yeniden düzenlenmelerin yol açacağı sendromlar üretmeye yatkındır. Bu nedenle kromozomla ilgili yeni sitogenetik aberasyonların ve bunlara eşlik eden fenotipik anomalilerin/yeni sendromların bulunma olasılığı bulunmaktadır.

Teşekkür: Geniş veritabanlarında çok sayıda kaynağa ulaşım imkanı sağladığı için Mardin Artuklu Üniversitesi Kütüphanesi'ne teşekkür ederiz.

Kaynakça

Abu-Amero, K. K., Hellani, A. M., Salih, M. A., Seidahmed, M. Z., Elmalik, T. S., Zidan, G., & Bosley, T. M. (2010). A de novo marker chromosome derived from 9p in a patient with 9p partial duplication syndrome and autism features: Genotype–phenotype correlation. BMC Medical Genetics, 11, 135. https://doi.org/10.1186/1471-2350-11-135

Ajour, M., Bryant, D., McKnight, B., & Hayslett, A. (2026). Trisomy 9 mosaicism: A genetic disorder with complications—A case report. Journal of Medical Case Reports, 20(1), 273. https://doi.org/10.1186/s13256-026-05965-5

Chen, C. P., Lin, H. M., Su, Y. N., Chern, S. R., Tsai, F. J., Wu, P. C., Wang, W. (2010). Mosaic trisomy 9 at amniocentesis: Prenatal diagnosis and molecular genetic analyses. Taiwanese Journal of Obstetrics and Gynecology, 49(3), 341–350. https://doi.org/10.1016/S1028-4559(10)60071-X

Christ, L. A., Crowe, C. A., Micale, M. A., Conroy, J. M., & Schwartz, S. (1999). Chromosome breakage hotspots and delineation of the critical region for the 9p-deletion syndrome. American Journal of Human Genetics, 65(5), 1387–1395.

Dhangar, S., Korgaonkar, S., & Vundinti, B. R. (2019). Partial trisomy 9 (9pter→9q22.1) and partial monosomy 14 (14pter→14q11.2) due to paternal translocation t(9;14)(q22.1;q11.2) in a case of dysmorphic features. Intractable & Rare Diseases Research, 8(1), 72–77. https://doi.org/10.5582/irdr.2019.01000

El Khattabi, L., Jaillard, S., Andrieux, J., Pasquier, L., Perrin, L., Capri, Y., Verloes, A. (2015). Clinical and molecular delineation of tetrasomy 9p syndrome: Report of 12 new cases and literature review. American Journal of Medical Genetics Part A, 167(6), 1252–1261. https://doi.org/10.1002/ajmg.a.36932

Faas, B. H. W., de Leeuw, N., Mieloo, H., Bruinenberg, J., & de Vries, B. B. A. (2007). Further refinement of the candidate region for monosomy 9p syndrome. American Journal of Medical Genetics Part A, 143A(19), 2353–2356.

Ghymers, D., Hermann, B., Distèche, C., & Frederic, J. (1973). Tétrasomie partielle du chromosome 9, à l'état de mosaïque, chez un enfant porteur de malformations multiples. Humangenetik, 20(3), 273–282.

Hauge, X., Raca, G., Cooper, S., May, K., Spiro, R., Adam, M., & Martin, C. L. (2008). Detailed characterization of, and clinical correlations in, 10 patients with distal deletions of chromosome 9p. Genetics in Medicine, 10(8), 599–611. https://doi.org/10.1097/gim.0b013e31817e2bde

Humphray, S., Oliver, K., Hunt, A., Beasley, H., Davies, J., Scott, C. E., … Rogers, J. (2004). DNA sequence and analysis of human chromosome 9. Nature, 429(6990), 369–374. https://doi.org/10.1038/nature02465

Jelin, A., Perry, H., Hogue, J., Oberoi, S., Cotter, P. D., & Klein, O. D. (2010). Clefting in trisomy 9p patients: Genotype–phenotype correlation using microarray comparative genomic hybridization. Journal of Craniofacial Surgery, 21(5), 1376–1379. https://doi.org/10.1097/SCS.0b013e3181ef2bbf

Keung, Y. K., Knovich, M. A., Powell, B. L., Buss, D. H., & Pettenati, M. (2003). Constitutional pericentric inversion of chromosome 9 and acute leukemia. Cancer Genetics and Cytogenetics, 145(1), 82–85.

Kleefstra, T., & de Leeuw, N. (2023). Kleefstra syndrome. M. P. Adam ve ark. (Ed.), GeneReviews içinde [İnternet]. University of Washington, Seattle (İlk yayın: 5 Ekim 2010; son güncelleme: 26 Ocak 2023). 3 Ağustos 2026 tarihinde https://www.ncbi.nlm.nih.gov/books/NBK47079/ adresinden erişildi.

Koemans, T. S., Kleefstra, T., Chubak, M. C., Stone, M. H., Reijnders, M. R. F., de Munnik, S., Kramer, J. M. (2017). Functional convergence of histone methyltransferases EHMT1 and KMT2C involved in intellectual disability and autism spectrum disorder. PLoS Genetics, 13(10), e1006864. https://doi.org/10.1371/journal.pgen.1006864

Kosyakova, N., Grigorian, A., Liehr, T., Manvelyan, M., Simonyan, I., Mkrtchyan, H., (2013). Heteromorphic variants of chromosome 9. Molecular Cytogenetics, 6(1), 14. https://doi.org/10.1186/1755-8166-6-14

Li, M., Glass, J., Du, X., Dubbs, H., Harr, M. H., Falk, M., Sheppard, S. E. (2021). Trisomy 9 mosaic syndrome: Sixteen additional patients with new and/or less commonly reported features, literature review, and suggested clinical guidelines. American Journal of Medical Genetics Part A, 185(8), 2374–2383. https://doi.org/10.1002/ajmg.a.62251

Moczulska, H., Pietrusiński, M., Zezawska, K., Serafin, M., Skoczylas, B., Jachymski, T., Borowiec, M. (2022). Cases of tetrasomy 9p and trisomy 9p in prenatal diagnosis—Analysis of noninvasive and invasive test results. Frontiers in Genetics, 13, 994455. https://doi.org/10.3389/fgene.2022.994455

Mohsen-Pour, N., Talebi, T., Naderi, N., Moghadam, M. H., Maleki, M., & Kalayinia, S. (2022). Chromosome 9 inversion: Pathogenic or benign? A comprehensive systematic review of all clinical reports. Current Molecular Medicine, 22(5), 385–400. https://doi.org/10.2174/1566524021666210806161128

Montazeri, M., & Asadi, S. (2023). A comprehensive and clinical review of chromosome 9 ring syndrome. Mathews Journal of Case Reports, 8(5), 107. https://doi.org/10.30654/MJCR.10107

National Center for Biotechnology Information (NCBI). (2026b). VLDLR very low density lipoprotein receptor [Homo sapiens] (Gene ID: 7436) [Veritabanı

kaydı]. 3 Ağustos 2026 tarihinde https://www.ncbi.nlm.nih.gov/gene/7436 adresinden erişildi.

Online Mendelian Inheritance in Man (OMIM). (2026). #158170 Chromosome 9p deletion syndrome. Johns Hopkins University. 31 Temmuz 2026 tarihinde https://omim.org/entry/158170 adresinden erişildi.

Pugnaloni, F., Onesimo, R., Blandino, R., Putotto, C., Versacci, P., Delogu, A. B., Calcagni, G. (2023). Insights into the cardiac phenotype in 9p deletion syndrome: A multicenter Italian experience and literature review. Genes, 14(1), 146. https://doi.org/10.3390/genes14010146

Pérez-Castillo, J. A., Reyes-Rosales, M., Cardoso-Enciso, H. R., & Rodríguez-Cuevas, J. L. (2024). Partial trisomy 9p syndrome: Expanding the phenotype. Revista Médica del Instituto Mexicano del Seguro Social, 62(2), 1–7. https://doi.org/10.5281/zenodo.10713116

Riley, C. J., Moore, T., Eagelston, L., Burkett, D., Auerbach, S., & Ing, R. J. (2017). Cardiac failure in a trisomy 9 patient undergoing anesthesia: A case report. Anesthesia Progress, 64(1), 29–32. https://doi.org/10.2344/anpr-63-04-01

Schwaibold, E. M. C., Smogavec, M., Hobbiebrunken, E., Winter, L., Zoll, B., Burfeind, P., (2014). Intragenic duplication of EHMT1 gene results in Kleefstra syndrome. Molecular Cytogenetics, 7, 74. https://doi.org/10.1186/s13039-014-0074-7

Sivasankaran, A., Kanakavalli, M. K., Anuradha, D., Samuel, C. R., & Kandukuri, L. R. (2016). Ring chromosome 9 and chromosome 9p deletion syndrome in a patient associated with developmental delay: A case report and review of the literature. Cytogenetic and Genome Research, 148(2–3), 165–173. https://doi.org/10.1159/000445862

Starosta, R. T., Jensen, N., Couteranis, S., Slaugh, R., Easterlin, D., Tate, V., Dickson, P. (2024). Using a new analytic approach for genotyping and phenotyping chromosome 9p deletion syndrome. European Journal of Human Genetics, 32(9), 1095–1105. https://doi.org/10.1038/s41431-024-01667-y

Wang, J. W., Behnam, R., & Porto, D. A. (2024). Possible new defining presentation of mosaic tetrasomy 9p: Multiple and recurrent pilomatrixoma. Dermatology Online Journal, 30(3). https://doi.org/10.5070/D330363866

Wang, W., Ali, S., Tang, Z., Kim, J., Hu, S., Tang, G., (2016). Constitutional pericentric inversion of chromosome 9 has no impact on survival in chronic myelogenous leukemia. Annals of Hematology, 95(4), 657–659.

Willatt, L. R., Davison, B. C., Goudie, D., Alexander, J., Dyson, H. M., Jenks, P. E., & Ferguson-Smith, M. E. (1992). A male with trisomy 9 mosaicism and maternal uniparental disomy for chromosome 9 in the euploid cell line. Journal of Medical Genetics, 29(10), 742–744.

Willemsen, M. H., Vulto-van Silfhout, A. T., Nillesen, W. M., Wissink-Lindhout, W. M., van Bokhoven, H., Philip, N., Kleefstra, T. (2012). Update on Kleefstra syndrome. Molecular Syndromology, 2(3–5), 202–212. https://doi.org/10.1159/000335648

Xie, X., Li, F., Tan, W., & Tang, J. (2020). Analysis of the clinical features of pericentric inversion of chromosome 9. Journal of International Medical Research, 48(9), 300060520957820. https://doi.org/10.1177/0300060520957820

Xu, C., Li, M., Peng, J., Zhang, Y., Li, H., Zheng, G., & Wang, D. (2023). Case report: A case report and literature review of complete trisomy 9. Frontiers in Genetics, 14, 1241245. https://doi.org/10.3389/fgene.2023.1241245

Yu, J., Chen, N., Chen, M., Shen, M., Qian, Y., & Dong, M. (2022). Case report: Prenatal diagnosis of fetal tetrasomy 9p initially identified by non-invasive prenatal testing. Frontiers in Genetics, 13, 1020525. https://doi.org/10.3389/fgene.2022.1020525

Zhang, Y., Yue, F., Qi, T., & Liu, R. (2026). Prenatal diagnosis of 9p distal deletion associated with subependymal cysts: A case report and literature review. Medicine (Baltimore), 105(16),e48420. https://doi.org/10.109 7/MD.000000000004 8420

BÖLÜM 3

Güncel Araştırmalar Işığında Uyku Apnesinin Anatomisi

***Elif Özsoy*[1]**

[1]Dr. Öğretim Üyesi, Erzincan Binali Yıldırım Üniversitesi, Sağlık Hizmetleri Meslek Yüksekokulu, Erzincan, Türkiye, ORCİD: 0000-0002-5059-9432

1. Giriş

1.1. Obstrüktif Uyku Apne Sendromunun Genel Özellikleri

Obstrüktif uyku apne sendromu (OUAS), uyku sırasında üst havayolunun tekrarlayan şekilde daralması veya tamamen kapanması sonucunda hava akımının azalması ya da kesilmesi ile karakterize, uyku ile ilişkili önemli bir solunum bozukluğudur (Özkurt, 2018). Tekrarlayan apne ve hipopne dönemleri oksijen satürasyonunda düşüşlere, uyku bütünlüğünün bozulmasına ve sempatik aktivitenin artmasına neden olmakta; hastalığın uzun dönemde kardiyovasküler, metabolik ve nörokognitif sonuçlarla ilişkili olduğu bildirilmektedir (Chang et al., 2023). OUAS tanısında polisomnografi temel tanısal yöntemlerden biri olmakla birlikte, hastalığın ortaya çıkış mekanizmasının anlaşılmasında yalnızca uyku sırasında elde edilen fizyolojik verilerin değerlendirilmesi yeterli değildir. Üst havayolunun anatomik özellikleri de hastalığın oluşumunda önemli bir role sahiptir (Chang et al., 2023; Schwab et al., 1995).

1.2. Üst Havayolu Anatomisi ve OUAS

Üst havayolunun açıklığı; burun ve nazofarenks, yumuşak damak, dil, orofarenks, hipofarenks, hyoid kemik ve çevredeki kas-yumuşak doku yapıları ile kraniofasiyal iskelet arasındaki karmaşık ilişki tarafından belirlenmektedir. Özellikle farengeal havayolunun çevresinde rijit bir kemik desteğin sınırlı olması, bu bölgenin uyku sırasında kollapsa yatkın olmasına neden olmaktadır. Bu nedenle OUAS, yalnızca “dar bir havayolu” problemi olarak değil, havayolunun anatomik özellikleri ile nöromüsküler kontrolü arasındaki dengenin bozulması olarak değerlendirilmelidir (Chang et al., 2023).

1.3. Kraniofasiyal Yapıların OUAS ile İlişkisi

Kraniofasiyal yapıların OUAS ile ilişkisi uzun süredir araştırılmaktadır. İlk sefalometrik çalışmalar, OUAS hastalarında mandibulanın daha posterior konumda bulunması, kraniyal taban açısının değişmesi ve yüzün vertikal boyutunun artması gibi özelliklere dikkat çekmiştir. Jamieson ve arkadaşlarının 1986 yılında yayımladığı çalışmada 155 OUAS hastası ile 17 kontrol bireyi karşılaştırılmış ve OUAS grubunda mandibulanın daha posterior konumlandığı ve kraniyal taban açısının daha akut olduğu bildirilmiştir (Jamieson et al., 1986). Daha sonraki çalışmalar, bu bulgulara ek olarak inferior konumlu hyoid kemiği, azalmış posterior havayolu alanı ve artmış anterior yüz yüksekliğini gündeme getirmiştir.

Neelapu ve arkadaşlarının 2017 yılında yayımladığı sistematik derleme ve meta-analiz, erişkin OUAS hastalarında lateral sefalometrik ölçümleri değerlendiren 25 çalışmanın sonuçlarını bir araya getirmiştir. Bu çalışmada özellikle anterior alt yüz yüksekliğinde artış, hyoid kemiğin inferior konumu ve farengeal havayolu alanında azalma açısından güçlü kanıt bulunduğu bildirilmiştir (Neelapu et al., 2017). Uluslararası OUAS konsensusunda da artmış

anterior yüz yüksekliği ile inferior ve posterior konumlu hyoid kemiğin, OUAS ile en tutarlı ilişkiler gösteren kraniofasiyal özellikler arasında olduğu belirtilmiştir (Chang et al., 2023).

Türk araştırmacılar tarafından gerçekleştirilen çalışmalar da kraniofasiyal yapı ile OUAS arasındaki ilişkiyi destekleyen bulgular ortaya koymuştur. Gungor ve arkadaşları (2013), 16 OUAS hastası ile 16 sağlıklı bireyin lateral sefalometrik radyografilerini karşılaştırmış ve OUAS grubunda orta yüz uzunluğunun daha kısa olduğunu, hyoid kemiğin ise mandibulaya göre daha inferior konumda bulunduğunu bildirmiştir. Ayrıca OUAS grubunda havayolu boyutlarının daha küçük olma eğilimi gösterdiği belirtilmiştir. Tuna ve arkadaşları (2012) ise 93 OUAS hastasını değerlendirdikleri çalışmalarında, inferior havayolu boşluğu, yumuşak damak kalınlığı, SN-GoGn açısı ve hyoid kemiğin mandibular düzleme olan uzaklığının OUAS şiddeti arttıkça yükseldiğini göstermiştir. Bu bulgular, özellikle hyoid kemiğin vertikal konumunun ve mandibular büyüme paterniyle ilişkili sefalometrik parametrelerin OUAS değerlendirmesinde dikkate alınması gerektiğini düşündürmektedir.

1.4. Güncel Literatürde OUAS Anatomisine Yaklaşım

Son yıllarda konuya ilişkin kanıtların artmasıyla birlikte, OUAS anatomisinin tek bir anatomik özellik üzerinden açıklanamayacağı daha açık biçimde ortaya konmuştur. 2025 yılında yayımlanan bir sistematik derleme ve meta-analizde 32 çalışma değerlendirilmiş; OUAS hastalarında posterior havayolu boşluğunun ve sella-nasion uzunluğunun daha küçük, anterior total yüz yüksekliği ile yumuşak damak uzunluğunun ise daha fazla olduğu gösterilmiştir (Wei et al., 2025). Aynı dönemde 109 çalışmayı ve 9817 katılımcıyı içeren başka bir sistematik derleme ve meta-analizde, lateral sefalometrik bulgular açısından artmış yumuşak damak uzunluğu ve kalınlığı, artmış mandibular düzlem-hyoid mesafesi ve bazı kraniofasiyal ölçümlerde azalma OUAS ile ilişkili bulunmuştur (Kazmouz et al., 2025).

Türkiye'de gerçekleştirilen çalışmalar da OUAS'ın kraniofasiyal ve üst havayolu özelliklerinin çok faktörlü yapısını desteklemektedir. Gungor ve arkadaşları (2013), 16 Türk OUAS hastası ile 16 sağlıklı Türk bireyi karşılaştırdıkları sefalometrik çalışmalarında, OUAS grubunda orta yüz uzunluğunun daha kısa olduğunu ve hyoid kemiğin daha inferior konumda bulunduğunu bildirmiştir. Benzer şekilde, Akpinar ve arkadaşları (2011), obez olmayan Türk erkeklerinde OUAS hastaları ile primer horlayan bireyleri karşılaştırmış ve sefalometrik ölçümlerin OUAS ile ilişkili anatomik farklılıkların değerlendirilmesinde kullanılabileceğini göstermiştir. Daha spesifik olarak Bilici ve arkadaşları (2018), hyoid kemiğe ilişkin sefalometrik ölçümler ile AHİ arasındaki ilişkiyi incelemiş ve hyoid ile ilişkili ölçümlerin OUAS şiddetinin değerlendirilmesindeki rolünü araştırmıştır.

Hyoid kemiğe yönelik ilgi de günümüzde devam etmektedir. 2026 yılında yayımlanan sistematik derlemede 22 çalışma değerlendirilmiş ve hyoid kemiğin daha inferior konumu ile apne-hipopne indeksi (AHİ) arasında pozitif ilişki bildirilmiştir. Özellikle hyoid kemik ile mandibular düzlem arasındaki mesafenin (H-MP) OUAS şiddeti açısından en güçlü hyoid ilişkili değişken olduğu, buna karşılık hyoidin anteroposterior konumu ile OUAS şiddeti arasında yeterli kanıt bulunmadığı bildirilmiştir (Correa-Morillo et al., 2026). Bu bulgular, Türk araştırmacılar tarafından gerçekleştirilen ve hyoid kemiğin inferior konumu ile OUAS arasındaki ilişkiyi ortaya koyan çalışmalarla da uyumludur (Gungor et al., 2013; Bilici et al., 2018).

1.5. Lateral Kafa Grafisinin OUAS Anatomisindeki Yeri

Bu gelişmeler, lateral kafa grafisinin OUAS anatomisinin değerlendirilmesindeki yerinin yeniden ele alınmasını gerekli kılmaktadır. Lateral sefalometri, kraniofasiyal iskelet ile üst havayolunun sagittal düzlemde aynı görüntü üzerinde incelenmesine olanak sağlayan, kolay ulaşılabilir ve klinik uygulamalarda kullanılabilen bir yöntemdir. Bununla birlikte, iki boyutlu olması nedeniyle havayolunun gerçek üç boyutlu yapısını ve uyku sırasında ortaya çıkan dinamik kollapsı doğrudan gösterememektedir (Chang et al., 2023; Kazmouz et al., 2025). Türkiye'de gerçekleştirilen çalışmalar da lateral sefalometrinin OUAS ile ilişkili kraniofasiyal ve üst havayolu özelliklerinin değerlendirilmesindeki kullanımını desteklemektedir. Güngör ve arkadaşları (2013), OUAS hastaları ile sağlıklı bireyleri lateral sefalometrik radyografiler üzerinden karşılaştırmış ve OUAS grubunda hyoid kemiğin daha inferior konumda olduğunu ve bazı kraniofasiyal ölçümlerde farklılıklar bulunduğunu bildirmiştir. Daha güncel olarak Çelik ve arkadaşları (2025), 182 hastanın lateral sefalogramlarını inceleyerek yumuşak damak boyutları, hyoid kemiğin mandibular düzlem ve C3 vertebrası ile ilişkisi ve üst havayolu genişliklerini değerlendirmiştir. Bu çalışma, lateral sefalometrinin OUAS ile ilişkili anatomik yapıların ve özellikle hyoid kemiğin konumunun değerlendirilmesinde günümüzde de kullanılabilir bir yöntem olduğunu göstermektedir.

1.6. Bölümün Kapsamı ve Literatürün Değerlendirilmesi

Bu bölümün amacı, OUAS'ın anatomik özelliklerini güncel literatür ışığında değerlendirmek; özellikle kraniofasiyal iskelet, maksilla, mandibula, dil, yumuşak damak, hyoid kemik ve farengeal havayolu arasındaki ilişkiyi ortaya koymak ve lateral kafa grafisi ile yapılan sefalometrik değerlendirmelerin OUAS açısından güncel yerini incelemektir. Ayrıca son yıllarda yayımlanan sistematik derleme, meta-analiz ve güncel klinik araştırmalar doğrultusunda, lateral sefalometrinin avantaj ve sınırlılıklarının ortaya konulması amaçlanmıştır.

Bu bölüm, OUAS'ın kraniofasiyal ve üst havayolu anatomisine ilişkin güncel literatürün anlatısal derleme yaklaşımıyla değerlendirilmesi amacıyla hazırlanmıştır. Literatür taramasında başta PubMed/MEDLINE olmak üzere

biyomedikal literatür veri tabanlarında yer alan çalışmalar dikkate alınmıştır. Özellikle erişkin OUAS hastalarında kraniofasiyal ve havayolu anatomisini değerlendiren sistematik derleme ve meta-analizler öncelikli olarak incelenmiştir.

Bunun yanında, 2025–2026 yıllarında yayımlanan güncel sistematik derleme, meta-analiz ve klinik araştırmalar da değerlendirmeye alınmıştır. Bu kapsamda erişkin OUAS'ta dentofasiyal ve üst havayolu morfolojisini inceleyen çalışmaların yanı sıra, hyoid kemiğin konumu, hyoid–mandibular düzlem ilişkisi, yumuşak damak morfolojisi, farengeal havayolu boyutları ve bu anatomik değişkenlerin apne-hipopne indeksi ile ilişkisini araştıran güncel çalışmalar incelenmiştir. Ayrıca, Türkiye'de gerçekleştirilen ve OUAS'ta kraniofasiyal yapı, üst havayolu ve hyoid kemiğin lateral sefalometrik değerlendirmesine odaklanan çalışmalar da literatür kapsamında değerlendirilmiştir (Özsoy, 2023; Bilici et al., 2018; Tuna et al., 2012; Gungor et al., 2013; Çelik et al., 2025). Bunun yanında, uluslararası güncel literatürde yayımlanan sistematik derleme, meta-analiz ve klinik araştırmalar incelenmiştir (Dong et al., 2025; Graizel-Armoni et al., 2025; Kazmouz et al., 2025; Wei et al., 2025; Arianezhad et al., 2026; Correa-Morillo et al., 2026; Li et al., 2026; Sobouti et al., 2026; Zeng et al., 2026).

Çalışmalar; kullanılan görüntüleme yöntemi, değerlendirilen anatomik yapılar, temel sefalometrik ölçümler ve OUAS ile bildirilen ilişkiler açısından incelenmiştir. Lateral sefalometrinin OUAS tanısındaki rolü değerlendirilirken, radyografik bulgular ile objektif uyku testi sonuçları arasındaki fark özellikle dikkate alınmıştır.

2. Kraniofasiyal Yapılar ve Obstrüktif Uyku Apne Sendromu

Cistulli (1996), kraniofasiyal anomalilerin OUAS ile ilişkisini ele alarak, kraniofasiyal yapıların üst havayolunun anatomik açıklığı ve kollaps eğilimi üzerindeki önemine dikkat çekmiştir. Bu bulgular, OUAS'ın değerlendirilmesinde kraniofasiyal yapı ile üst havayolu arasındaki ilişkinin dikkate alınması gerektiğini desteklemektedir.

Literatür incelendiğinde OUAS hastalarında kraniofasiyal yapı ile ilgili en sık bildirilen bulguların; artmış anterior yüz yüksekliği, mandibulanın posterior konumu, mandibular uzunlukta azalma, inferior konumlu hyoid kemik ve azalmış posterior havayolu alanı etrafında toplandığı görülmektedir (Lowe et al., 1986; Neelapu et al., 2017; Chang et al., 2023).

Türkiye'de gerçekleştirilen çalışmalar da OUAS hastalarında kraniofasiyal yapı ve üst havayolu özelliklerinde çeşitli farklılıklar bulunduğunu ortaya koymuştur. Güngör ve arkadaşları (2013), OUAS hastalarını sağlıklı bireylerle karşılaştırdıkları çalışmalarında, OUAS grubunda orta yüz yüksekliğinin daha kısa ve hyoid kemiğin daha inferior konumda olduğunu bildirmiştir. Benzer şekilde, Tuna ve arkadaşları (2012), OUAS şiddeti arttıkça mandibular düzlem

ile hyoid arasındaki mesafenin ve bazı üst havayolu ölçümlerinin arttığını göstermiştir. Bilici ve arkadaşları (2018) ise hyoid kemiğe ilişkin sefalometrik ölçümlerin OUAS şiddeti ile ilişkili olduğunu bildirmiştir.

Uluslararası konsensus raporunda lateral sefalometrik çalışmaların sonuçları değerlendirilmiş ve OUAS ile en tutarlı ilişkilerin artmış anterior yüz yüksekliği ile inferior ve posterior konumlu hyoid kemik açısından bulunduğu belirtilmiştir. Buna karşılık kraniyal taban, maksilla ve mandibulaya ilişkin bazı ölçümlerde çalışmalar arasında daha fazla heterojenite olduğu bildirilmiştir (Chang et al., 2023). Türkiye'de gerçekleştirilen çalışmaların bulguları da özellikle hyoid kemiğin vertikal konumu ve hyoid–mandibular düzlem ilişkisi açısından bu genel eğilimle uyumludur (Güngör et al., 2013; Tuna et al., 2012; Bilici et al., 2018). Bununla birlikte, kraniofasiyal yapıların OUAS ile ilişkisine yönelik bulguların farklı anatomik ve klinik değişkenlerden etkilenebilmesi, hastalığın tek bir kraniofasiyal özellik üzerinden açıklanamayacağını göstermektedir.

3. Maksilla ve Mandibulanın Anatomik Özellikleri

3.1. Maksiller Yapı ve Maksiller Ark

2025 yılında Wei ve arkadaşları tarafından yayımlanan sistematik derleme ve meta-analizde, 32 erişkin çalışma değerlendirilmiştir. Lateral sefalogram veya CBCT ile yapılan değerlendirmelerde, OUAS grubunda interpremolar mesafenin yaklaşık 2,01 mm, sella-nasion uzunluğunun 2,08 mm ve posterior havayolu boşluğunun 1,95 mm daha düşük olduğu bildirilmiştir (Wei et al., 2025). Türkiye'de gerçekleştirilen çalışmalar da OUAS hastalarında kraniofasiyal ve üst havayolu özelliklerinde çeşitli farklılıklar bulunduğunu göstermektedir. Güngör ve arkadaşları (2013), OUAS hastaları ile sağlıklı bireyleri karşılaştırdıkları çalışmalarında, OUAS grubunda orta yüz yüksekliğinin daha kısa ve hyoid kemiğin daha inferior konumda olduğunu bildirmiştir. Tuna ve arkadaşları (2012) ise OUAS şiddeti ile mandibular düzlem–hyoid mesafesi ve bazı üst havayolu ölçümleri arasında anlamlı ilişkiler bulunduğunu göstermiştir. Benzer şekilde, Bilici ve arkadaşları (2018), hyoid kemiğe ilişkin sefalometrik ölçümlerin OUAS şiddeti ile ilişkili olduğunu bildirmiştir. Bu bulgular, OUAS anatomisinin kraniofasiyal iskelet, hyoid kemik ve üst havayolu ile ilişkili çoklu anatomik özellikler çerçevesinde değerlendirilmesi gerektiğini desteklemektedir.

3.2. Mandibular Morfoloji ve Retrognati

Buna karşılık anterior total yüz yüksekliği yaklaşık 2,66 mm, yumuşak damak uzunluğu ise yaklaşık 5,41 mm daha yüksek bulunmuştur. Çalışmanın genel değerlendirmesinde OUAS hastalarında daha dar maksiller ark, daha az gelişmiş ve saat yönünde rotasyon gösteren mandibula, artmış vertikal yüz gelişimi ve inferior konumlu hyoid kemik ile azalmış farengeal havayolu alanının birlikte bulunabileceği belirtilmiştir (Wei et al., 2025).

Ancak mandibular retrognati açısından sonuçların tüm çalışmalarda aynı olmadığı görülmektedir. Bu nedenle mandibulanın posterior konumu OUAS için önemli bir anatomik risk faktörü olmakla birlikte, hastalığın zorunlu bir özelliği olarak değerlendirilmemelidir.

4. Yumuşak Damak

4.1. Yumuşak Damağın Anatomik Özellikleri

Yumuşak damak, özellikle retropalatal havayolu açısından önemli bir anatomik yapıdır. Lateral sefalometrik değerlendirmede yumuşak damağın uzunluğu, kalınlığı ve alanı ölçülebilmekte ve bu ölçümlerin OUAS ile ilişkisi araştırılmaktadır (Schwab et al., 1995; Çelik et al., 2025; Wei et al., 2025).

4.2. Yumuşak Damak Uzunluğu ve Kalınlığı

2025 tarihli meta-analizde yumuşak damak uzunluğunun OUAS grubunda kontrol grubuna göre yaklaşık 5,41 mm daha fazla olduğu bildirilmiştir (Wei et al., 2025). Daha geniş kapsamlı radyografik meta-analizde de OUAS ile artmış yumuşak damak uzunluğu ve kalınlığı arasında ilişki saptanmıştır (Kazmouz et al., 2025). Türkiye'de gerçekleştirilen çalışmalar da yumuşak damak özelliklerinin OUAS ile ilişkili olabileceğini göstermektedir. Tuna ve arkadaşları (2012), OUAS şiddeti ile yumuşak damak kalınlığı ve bazı üst havayolu ölçümleri arasında anlamlı ilişkiler bildirmiştir. Çelik ve arkadaşları (2025) ise OUAS hastalarında lateral sefalometrik görüntüler üzerinden yumuşak damak, hyoid kemik ve üst havayolu özelliklerini birlikte değerlendirmiştir.

Bu bulgular, yumuşak damağın OUAS anatomisinde önemli bir yapı olduğunu desteklemektedir. Bununla birlikte, yumuşak damak ölçümlerinin tek başına hastalığın varlığını veya şiddetini belirlemesi beklenmemelidir. Yumuşak damak özelliklerinin kraniofasiyal yapı, hyoid kemiğin konumu ve üst havayolu morfolojisi gibi diğer anatomik değişkenlerle birlikte değerlendirilmesi, OUAS'a ilişkin anatomik özelliklerin daha kapsamlı biçimde ortaya konulmasına olanak sağlayabilir.

5. Hyoid Kemiğin OUAS Anatomisindeki Rolü

5.1. Hyoid Kemiğin Anatomik Konumu

Hyoid kemik, OUAS anatomisinde en fazla araştırılan yapılardan biridir. Hyoid kemiğin mandibulaya ve servikal vertebralara göre konumu, dil ve farengeal yapıların geometrisi ve üst havayolu açıklığı açısından önem taşımaktadır (Schwab et al., 1995; Bilici et al., 2018; Çelik et al., 2025; Correa-Morillo et al., 2026).

5.2. Hyoid Kemiğin Vertikal Konumu ve OUAS Şiddeti

2017 tarihli meta-analizde, hyoid kemiğin inferior konumunun OUAS ile güçlü bir ilişki gösterdiği bildirilmiştir (Neelapu et al., 2017). Türkiye'de

gerçekleştirilen çalışmalar da hyoid kemiğin konumu ile OUAS şiddeti arasındaki ilişkiye dikkat çekmiştir. Tuna ve arkadaşları (2012), OUAS şiddeti arttıkça mandibular düzlem ile hyoid kemiğin arasındaki mesafenin arttığını bildirirken, Bilici ve arkadaşları (2018) hyoid kemiğe ilişkin sefalometrik ölçümlerin OUAS şiddeti ile ilişkili olduğunu göstermiştir. Çelik ve arkadaşları (2025) ise hyoid kemiğin mandibular düzlem ve servikal vertebralarla olan ilişkisini üst havayolu özellikleriyle birlikte değerlendirmiştir.

Daha güncel bir sistematik derlemede ise bu ilişkinin özellikle hyoid kemiğin vertikal konumu açısından önemli olduğu gösterilmiştir. Yirmi iki çalışmanın değerlendirildiği derlemede, hyoid kemiğin daha inferior konumu ile daha yüksek AHİ arasında pozitif ilişki saptanmış ve hyoid–mandibular düzlem (H-MP) mesafesinin OUAS şiddeti ile en güçlü ilişkili hyoid ölçümü olduğu bildirilmiştir (Correa-Morillo et al., 2026). Buna karşılık, hyoid kemiğin anteroposterior konumunun OUAS şiddeti ile ilişkisini destekleyen kanıtların yetersiz olduğu belirtilmiştir.

5.3. Hyoid Kemiğin Değerlendirilmesine İlişkin Güncel Yaklaşım

Bu sonuç, hyoid kemiğin değerlendirilmesinde yalnızca sagittal konuma odaklanmak yerine vertikal konumunun da dikkate alınması gerektiğini göstermektedir (Erdinç ve ark., 2003; Daraze, 2018).

6. Farengeal Havayolu ve Posterior Havayolu Alanı

6.1. Posterior Havayolu Alanı

Posterior havayolu alanı lateral sefalometri çalışmalarında en sık kullanılan ölçümlerden biridir.

6.2. Posterior Havayolu Alanının OUAS ile İlişkisi

Neelapu ve arkadaşlarının meta-analizinde posterior farengeal havayolu alanının OUAS grubunda anlamlı şekilde azaldığı bildirilmiştir (Neelapu et al., 2017). Daha önceki çalışmalarda da sefalometrik ve bilgisayarlı tomografi ölçümlerinin OUAS şiddeti ile ilişkili anatomik belirleyicileri değerlendirmede kullanılabileceği gösterilmiştir (Lowe et al., 1995). 2025 meta-analizinde ise posterior airway space ölçümünün OUAS grubunda yaklaşık 1,95 mm daha küçük olduğu bulunmuştur (Wei et al., 2025).

6.3. Sefalometrik Havayolu Ölçümlerinde Metodolojik Faktörler

Ancak posterior havayolu ölçümlerinin anatomik seviyeye, baş pozisyonuna ve kullanılan ölçüm tekniğine duyarlı olduğu unutulmamalıdır. Bu nedenle farklı çalışmaların sonuçları doğrudan karşılaştırılırken metodolojik farklılıklar göz önünde bulundurulmalıdır.

7. Lateral Sefalometrinin OUAS Değerlendirmesindeki Yeri

7.1. Lateral Sefalometrik Bulgular

2025 yılında yayımlanan ve 109 çalışmayı, toplam 9817 katılımcıyı kapsayan radyografik sistematik derleme ve meta-analiz, çalışmaların yaklaşık yarısında lateral sefalogram kullanıldığını bildirmiştir (Kazmouz et al., 2025). Çalışmada OUAS ile artmış yumuşak damak uzunluğu ve kalınlığı, artmış mandibular düzlem-hyoid mesafesi ve daha düşük SNA, SNB, BaSN, SN ve ANS-PNS ölçümleri arasında ilişki bulunmuştur.

7.2. Lateral Sefalometrinin Avantajları

Lateral sefalometri, yalnızca OUAS ile ilişkili mevcut kraniofasiyal ve üst havayolu özelliklerinin değerlendirilmesinde değil, tedavi sonrasında meydana gelen anatomik değişikliklerin incelenmesinde de kullanılabilmektedir. Battagel ve arkadaşları (1999), mandibular ilerletme sonrasında havayolu ve hyoid kemiğin konumunda meydana gelen değişiklikleri lateral sefalometrik değerlendirmeler aracılığıyla incelemiş ve mandibular ilerletmenin üst havayolu anatomisi üzerindeki etkilerinin değerlendirilmesine yönelik sefalometrik ölçümlerin kullanılabileceğini göstermiştir.

7.3. Lateral Sefalometrinin Sınırlılıkları

Bununla birlikte araştırmacılar radyografik bulguların OUAS açısından tarama ve anatomik değerlendirmede yararlı olabileceğini, ancak tanının konulması için polisomnografi gerektiğini özellikle vurgulamıştır (Kazmouz et al., 2025). Dolayısıyla lateral kafa grafisinin günümüzdeki rolü "OUAS tanısı koymak"tan çok, OUAS ile ilişkili anatomik özellikleri ortaya koymak şeklinde tanımlanmalıdır.

7.4. Lateral Sefalometri ve Polisomnografi İlişkisi

Lateral sefalometri ile "anatomik yatkınlık" değerlendirilebilirken, hastalığın fizyolojik tanısı için uyku testi gereklidir. 2025 tarihli radyografik meta-analiz de bu noktayı açık biçimde desteklemekte ve polisomnografiyi tanısal standart olarak vurgulamaktadır (Kazmouz et al., 2025).

8. Obstrüktif Uyku Apnesinde Anatomik Fenotipler

8.1. OUAS'ın Çok Faktörlü Anatomik Yapısı

OUAS'ın anatomik temelleri üzerine yapılan çalışmalar, hastalığın çok faktörlü yapısını açıkça göstermektedir. Kraniofasiyal iskelet ile üst havayolu arasındaki ilişki, özellikle lateral sefalometrik çalışmalar sayesinde uzun süredir araştırılmaktadır.

8.2. Kemik ve Yumuşak Doku Etkileşimi

Daha güncel çalışmalar, klasik bulguları büyük ölçüde desteklemektedir. 2025 meta-analizinde OUAS hastalarında posterior havayolu alanının azalması, yumuşak damak uzunluğunun artması ve anterior total yüz yüksekliğinin artması dikkat çekmiştir (Wei et al., 2025). Bu sonuçlar, OUAS'ın yalnızca kemiksel yapıların değil, kemik ve yumuşak dokular arasındaki ilişkinin bir sonucu olduğunu düşündürmektedir.

8.3. Obezite ve Kraniofasiyal Özellikler

Güncel literatürün önemli bir mesajı da anatomik bulguların heterojen olduğudur. Uluslararası konsensus raporunda, mandibular uzunluk, maksiller uzunluk ve kraniyal taban ölçümleri açısından çalışmalar arasında belirgin farklılıklar bulunduğu belirtilmiştir (Chang et al., 2023). Türkiye'de gerçekleştirilen sefalometrik çalışmalarda da OUAS hastaları ile sağlıklı bireyler veya farklı klinik gruplar arasında kraniofasiyal ve üst havayolu ölçümleri açısından çeşitli farklılıklar bildirilmiştir (Güngör et al., 2013; Tuna et al., 2012). Dolayısıyla "OUAS hastalarının mandibulası mutlaka kısadır" veya "OUAS hastalarının tümünde retrognati vardır" şeklinde genellemeler yapmak doğru değildir.

Bu heterojenitenin açıklanmasında obezite önemli bir etken olarak değerlendirilmektedir. OUAS ile ilişkili anatomik özelliklerin bazıları, vücut kitle indeksi ile birlikte değerlendirildiğinde daha belirgin hale gelmektedir. Konsensus raporunda, obez olmayan OUAS hastalarında kraniofasiyal faktörlerin daha belirgin olabileceği belirtilmiştir (Chang et al., 2023). Benzer şekilde, Türk çalışmalarda da OUAS şiddeti ile sefalometrik ve klinik değişkenler arasındaki ilişkinin birlikte değerlendirilmesinin önemi vurgulanmıştır (Tuna et al., 2012; Güngör et al., 2013). Bu durum, OUAS'ın farklı hastalarda farklı anatomik ve fizyolojik mekanizmaların kombinasyonuyla ortaya çıkabileceğini göstermektedir.

8.4. Anatomik Fenotiplerin Klinik Önemi

Güncel araştırmaların bir diğer önemli sonucu, OUAS'ın anatomik fenotipler üzerinden değerlendirilmesinin önem kazanmasıdır. Bir hastada mandibular retrognati ön plandayken, başka bir hastada yumuşak doku hacmi, uzun yumuşak damak veya inferior hyoid konumu daha belirgin olabilir. Bu nedenle gelecekte tek bir sefalometrik ölçümün OUAS'ı öngörmesinden çok, birden fazla anatomik değişkenin birlikte değerlendirilmesi daha anlamlı olabilir.

Bu yaklaşım aynı zamanda tedavi planlaması açısından da önemlidir. Anatomik yapıların ayrıntılı değerlendirilmesi, hastanın havayolu obstrüksiyonunda hangi bölgelerin daha fazla rol oynayabileceği konusunda bilgi sağlayabilir. Ancak radyografik bulguların tek başına belirli bir tedavi yöntemini zorunlu kılmadığı unutulmamalıdır.

9. Güncel Görüntüleme Yaklaşımları ve Gelecek Perspektifi

9.1. Lateral Sefalometri ve CBCT

CBCT, lateral sefalometriye göre havayolunun üç boyutlu değerlendirilmesini mümkün kılar. Ancak bu durum lateral sefalometrinin tamamen terk edilmesi gerektiği anlamına gelmez. Özellikle ortodontik değerlendirme amacıyla zaten çekilmiş lateral kafa grafileri, OUAS açısından ek anatomik bilgi sağlayabilir. Buna karşılık üç boyutlu anatomik planlamanın gerekli olduğu durumlarda CBCT daha ayrıntılı bilgi sağlayabilir.

9.2. Üç Boyutlu ve Dinamik Havayolu Değerlendirmesi

Lateral sefalogram, hastanın uyanık olduğu zamandaki anatomiyi gösterir. OUAS ise esas olarak uyku sırasında ortaya çıkan dinamik bir havayolu kollapsıdır. Dolayısıyla radyografide dar görülen bir havayolunun uyku sırasında mutlaka aynı şekilde davranacağını söylemek mümkün değildir. Havayolu üç boyutlu bir yapı olduğundan, yalnızca sagittal çapın değerlendirilmesi gerçek havayolu hacmini yansıtmaz.

9.3. Yapay Zekâ Destekli Görüntü Analizi

Gelecekte üç boyutlu görüntüleme, dinamik havayolu değerlendirmesi ve yapay zekâ destekli görüntü analizi gibi yöntemlerin bu alandaki araştırmaları daha da geliştirmesi beklenmektedir.

10. Sonuç ve Öneriler

10.1. Güncel Kanıtların Genel Değerlendirilmesi

OUAS, üst havayolunun anatomisi ve uyku sırasında ortaya çıkan fizyolojik değişikliklerin birlikte rol oynadığı kompleks bir hastalıktır. Güncel kanıtlar, kraniofasiyal iskelet ile üst havayolu arasında önemli bir ilişki bulunduğunu göstermektedir. Türkiye'de gerçekleştirilen çalışmalar da bu ilişkiyi desteklemekte; OUAS hastalarında kraniofasiyal yapı, üst havayolu ve özellikle hyoid kemiğin konumunda sağlıklı bireylere veya primer horlayanlara göre farklılıklar bulunduğunu ortaya koymaktadır (Akpınar et al., 2011; Tuna et al., 2012; Gungor et al., 2013; Bilici et al., 2018; Özsoy, 2023; Çelik et al., 2025).

Lateral sefalometrik çalışmaların sonuçları özellikle artmış anterior yüz yüksekliği, inferior hyoid konumu, azalmış posterior havayolu alanı ve uzamış yumuşak damak açısından tutarlı bulgular ortaya koymaktadır (Chang et al., 2023; Neelapu et al., 2017; Wei et al., 2025). Bununla birlikte maksilla, mandibula ve kraniyal taban ölçümlerinde çalışmalar arasında daha fazla heterojenite bulunmaktadır.

10.2. Lateral Sefalometrinin Günümüzdeki Yeri

2025 yılında yayımlanan geniş kapsamlı meta-analizler, OUAS hastalarında kraniofasiyal ve üst havayolu morfolojisinin sağlıklı bireylerden farklı

olabileceğini desteklemektedir (Wei et al., 2025; Kazmouz et al., 2025). 2026 yılında yayımlanan hyoid kemik sistematik derlemesi ise özellikle hyoidin vertikal konumunun OUAS şiddeti ile ilişkili olabileceğini göstermiştir (Correa-Morillo et al., 2026).

Lateral kafa grafisi; kolay ulaşılabilirliği, düşük maliyeti ve kraniofasiyal yapı ile üst havayolunu aynı görüntü üzerinde değerlendirebilmesi nedeniyle önemli bir yardımcı görüntüleme yöntemidir. Bununla birlikte iki boyutlu olması ve uyku sırasında meydana gelen dinamik havayolu kollapsını göstermemesi nedeniyle OUAS tanısında tek başına kullanılmamalıdır. Radyografik değerlendirme, klinik değerlendirme ve objektif uyku testlerini tamamlayan anatomik bir araç olarak görülmelidir.

10.3. Klinik Değerlendirmeye Yansımalar

Sonuç olarak günümüzde OUAS anatomisine yaklaşım, tek bir anatomik ölçümün hastalığı açıklayabileceği anlayışından uzaklaşmaktadır. Kraniofasiyal iskelet, dil, yumuşak damak, hyoid kemik ve farengeal havayolunun birlikte değerlendirilmesi, hastanın anatomik fenotipinin daha doğru biçimde ortaya konulmasını sağlayabilir (Neelapu et al., 2017; Wei et al., 2025). Türkiye'de gerçekleştirilen çalışmalar da bu çoklu anatomik değerlendirme yaklaşımını desteklemektedir. Özellikle Çelik ve arkadaşları (2025), lateral sefalogramlar üzerinde yumuşak damak boyutları, hyoid kemiğin mandibular düzlem ve C3 vertebrası ile ilişkisi ve üst havayolu genişliklerini birlikte değerlendirerek, OUAS anatomisinin farklı yapısal bileşenlerin etkileşimi çerçevesinde ele alınması gerektiğine dikkat çekmiştir. Hyoid kemiğe ilişkin güncel sistematik derleme bulguları da hyoidin özellikle vertikal konumunun OUAS şiddetiyle ilişkili olabileceğini, ancak anteroposterior konumuna ilişkin kanıtların daha sınırlı olduğunu göstermektedir (Correa-Morillo et al., 2026).

10.4. Gelecekteki Araştırmalar İçin Öneriler

Lateral sefalometrinin önemli avantajlarından biri, kraniofasiyal yapılar ile üst havayolunun aynı görüntü üzerinde değerlendirilmesine olanak sağlamasıdır. Bununla birlikte, yöntemin iki boyutlu olması ve uyku sırasında meydana gelen dinamik havayolu değişikliklerini doğrudan yansıtamaması önemli bir sınırlılık oluşturmaktadır. Bu nedenle gelecekte yapılacak araştırmalarda, lateral sefalometrinin üç boyutlu ve dinamik görüntüleme yöntemleriyle birlikte değerlendirilmesi, OUAS ile ilişkili anatomik özelliklerin daha kapsamlı biçimde ortaya konulmasına katkı sağlayabilir.

Bu doğrultuda, gelecekteki araştırmalar için aşağıdaki konuların ele alınması önerilmektedir:

Boylamsal çalışmalar: Hyoid kemiğin konumunun zaman içerisindeki değişiminin ve OUAS tedavisi sonrasında meydana gelen anatomik değişikliklerin boylamsal çalışmalarla değerlendirilmesi önerilmektedir.

Özellikle tedavi öncesi ve sonrası hyoid konumundaki değişikliklerin üst havayolu özellikleri ve hastalığın klinik şiddeti ile birlikte incelenmesi, hyoid kemiğin OUAS patofizyolojisindeki rolünün daha iyi anlaşılmasına katkı sağlayabilir.

Tedavi yanıtının öngörülmesi: Hyoid–mandibular düzlem mesafesi, yumuşak damak uzunluğu ve üst havayolu ölçümleri gibi sefalometrik değişkenlerin, farklı tedavi yöntemlerine verilen yanıtın öngörülmesindeki değerinin araştırılması yararlı olabilir. Bu kapsamda sürekli pozitif havayolu basıncı (CPAP), mandibular ilerletme apareyleri ve cerrahi tedaviler açısından anatomik özellikler ile tedavi sonuçları arasındaki ilişkilerin incelenmesi önerilmektedir.

Dinamik görüntüleme: Lateral sefalometri ile uyanıklık sırasında elde edilen anatomik ölçümlerin, uyku sırasında meydana gelen gerçek üst havayolu kollapsını ne ölçüde yansıttığının araştırılması önem taşımaktadır. Bu doğrultuda, dinamik görüntüleme yöntemleri ile sefalometrik ölçümlerin birlikte değerlendirilmesi, statik anatomik özellikler ile uyku sırasında ortaya çıkan fonksiyonel değişiklikler arasındaki ilişkinin daha iyi anlaşılmasını sağlayabilir.

Üç boyutlu görüntüleme ile karşılaştırma: Aynı bireylerde lateral sefalometri ve konik ışınlı bilgisayarlı tomografi (CBCT) kullanılarak elde edilen kraniofasiyal, hyoid ve üst havayolu ölçümlerinin karşılaştırılması önerilmektedir. Böylece iki boyutlu sefalometrik ölçümlerin üç boyutlu anatomik yapıyı ne ölçüde temsil ettiği daha ayrıntılı biçimde değerlendirilebilir.

Cinsiyet ve yaşın etkisi: Hyoid kemiğin konumu ve kraniofasiyal özelliklerin kadın ve erkeklerde, ayrıca farklı yaş gruplarında ayrı olarak incelenmesi önerilmektedir. Bu tür çalışmalar, OUAS ile ilişkili anatomik özelliklerin yaşa ve cinsiyete bağlı farklılıklarının ortaya konulmasına katkı sağlayabilir.

Vücut yapısının etkisi: Vücut kitle indeksi (VKİ), boyun çevresi ve obezite gibi antropometrik özelliklerin kraniofasiyal, hyoid ve üst havayolu ölçümleri üzerindeki etkisinin kontrol edilmesi önemlidir. Gelecekteki çalışmalarda bu değişkenlerin istatistiksel olarak kontrol edilmesi, anatomik ölçümler ile OUAS şiddeti arasındaki ilişkilerin daha doğru biçimde ortaya konulmasına yardımcı olabilir.

AHİ dışındaki uyku parametreleri: Anatomik ölçümlerin yalnızca apne-hipopne indeksi (AHİ) ile değil, oksijen desatürasyon indeksi, minimum oksijen satürasyonu ve uyku evreleri gibi diğer polisomnografik parametrelerle de ilişkisinin araştırılması önerilmektedir. Böylece anatomik özelliklerin yalnızca olay sıklığı değil, hastalığın fizyolojik sonuçları ile olan ilişkisi de değerlendirilebilir.

Standart ölçüm protokolleri: Hyoid kemiğin konumunun değerlendirilmesinde kullanılan farklı referans düzlemlerinin ve ölçüm

yöntemlerinin sonuçlar üzerindeki etkisinin araştırılması gerekmektedir. Farklı çalışmalar arasında karşılaştırılabilirliğin artırılması amacıyla hyoid ölçümlerinde standartlaştırılmış referans noktaları ve ölçüm protokollerinin geliştirilmesi yararlı olabilir.

Yapay zekâ ve otomatik görüntü analizi: Yapay zekâ ve makine öğrenmesi tabanlı yöntemlerin sefalometrik noktaların otomatik olarak belirlenmesi, anatomik ölçümlerin gerçekleştirilmesi ve farklı OUAS anatomik fenotiplerinin sınıflandırılmasındaki kullanımının araştırılması önerilmektedir. Bu tür yaklaşımlar, sefalometrik değerlendirmelerde gözlemciye bağlı farklılıkların azaltılmasına ve daha hızlı, tekrarlanabilir analizlerin gerçekleştirilmesine katkı sağlayabilir.

Çok merkezli çalışmalar: Gelecekte daha geniş örneklem büyüklüklerine ve farklı demografik özelliklere sahip popülasyonları içeren çok merkezli çalışmaların gerçekleştirilmesi önerilmektedir. Farklı merkezlerden elde edilen verilerin birlikte değerlendirilmesi, lateral sefalometrik ve anatomik ölçümlerin OUAS ile ilişkisine yönelik bulguların farklı popülasyonlarda doğrulanmasına ve genellenebilirliğinin değerlendirilmesine olanak sağlayabilir.

Sonuç olarak, gelecekteki araştırmalarda lateral sefalometrinin tek başına kullanılan statik bir görüntüleme yöntemi olarak değil, üç boyutlu görüntüleme, dinamik havayolu değerlendirmesi, polisomnografik parametreler ve yapay zekâ destekli analizlerle birlikte ele alınması, OUAS'ın anatomik fenotipinin daha kapsamlı biçimde anlaşılmasına katkı sağlayabilir.

Kaynakça

Akpinar, M. E., Celikoyar, M. M., Altundag, A., & Kocak, I. (2011). The comparison of cephalometric characteristics in nonobese obstructive sleep apnea subjects and primary snorers: Cephalometric measures in nonobese OSA and primary snorers. *European Archives of Oto-Rhino-Laryngology, 268*(7), 1053–1059. https://doi.org/10.1007/s00405-010-1448-z

Arianezhad, S. M., Safi, Y., Ghazizadeh Ahsaie, M., Mortazavi, H., & Aryanezhad, S. S. (2026). Effect of Muller maneuver on upper airway characteristics and surrounding structures in patients with obstructive sleep apnea: A cone-beam computed tomography study. *Scientific Reports*. https://doi.org/10.1038/s41598-026-55394-z

Battagel, J. M., Johal, A., L'Estrange, P. R., Croft, C. B., & Kotecha, B. (1999). Changes in airway and hyoid position in response to mandibular advancement. *American Journal of Orthodontics and Dentofacial Orthopedics, 116*(5), 527–533.

Bilici, S., Yigit, O., Onerci Celebi, O., Yasak, A. G., & Yardimci, A. H. (2018). Relations between hyoid-related cephalometric measurements and severity of obstructive sleep apnea. *Journal of Craniofacial Surgery, 29*(5), 1276–1281. https://doi.org/10.1097/SCS.0000000000004483

Chang, J. L., Goldberg, A. N., Alt, J. A., et al. (2023). International consensus statement on obstructive sleep apnea. *International Forum of Allergy & Rhinology, 13*(7), 1061–1482. https://doi.org/10.1002/alr.23079

Çelik, E., Çelik, F., Ünver, E., Karavaş, E., & Diyarbakır, S. (2025). Cephalometric examination of soft palate, hyoid and upper airway anatomy in obstructive sleep apnea syndrome patients. *Cumhuriyet Dental Journal, 28*(1), 79–87. https://doi.org/10.7126/cumudj.1592867

Cistulli, P. A. (1996). Craniofacial abnormalities in obstructive sleep apnoea: Implications for treatment. *Medical Journal of Australia, 165*(10), 544–548.

Correa-Morillo, C. M., Cardil París, P., Paz-Cortés, M. M., Martín-Vacas, A., & Giovannini, G. (2026). The role of the hyoid bone in obstructive sleep apnea severity: A systematic review. *Journal of Sleep Research, 35*(4), e70291. https://doi.org/10.1111/jsr.70291

Daraze, A. (2018). Cephalometric evaluation of the hyoid bone position in Lebanese healthy young adults. *The Journal of Contemporary Dental Practice, 19*(5), 490–501.

Dong, Z., Zeng, Y., Chen, J., Wu, L., & Hong, H. (2025). Upper airway and hyoid bone-related morphological parameters associated with the apnea-hypopnea index and lowest nocturnal oxygen saturation: A cephalometric analysis. *BMC Oral Health, 25*, 583. https://doi.org/10.1186/s12903-025-05969-5

Erdinç, A. M., Dinçer, B., & Sabah, M. E. (2003). Evaluation of the position of the hyoid bone in relation to vertical facial development. *The Journal of Clinical Pediatric Dentistry, 27*(4), 347–352. https://doi.org/10.17796/jcpd.27.4.v619q30222674w30

Graizel-Armoni, D., Greenbaum, T., Brosh, T., Kedem, R., & Emodi-Perlman, A. (2025). Sex difference in the hyoid bone position in adults with obstructive sleep apnea: Systematic review and meta-analysis. *Dental and Medical Problems, 62*(6), 1177–1187. https://doi.org/10.17219/dmp/192096

Gungor, A. Y., Turkkahraman, H., Yilmaz, H. H., & Yariktas, M. (2013). Cephalometric comparison of obstructive sleep apnea patients and healthy controls. *European Journal of Dentistry, 7*(1), 48–54.

Jamieson, A., Guilleminault, C., Partinen, M., & Quera-Salva, M. A. (1986). Obstructive sleep apneic patients have craniofacial abnormalities. *Sleep, 9*(4), 469–477.

Kazmouz, S., Calzadilla, N., Choudhary, A., McGinn, L. S., Seaman, A., & Purnell, C. A. (2025). Radiographic findings predictive of obstructive sleep apnea in adults: A systematic review and meta-analysis. *Journal of Craniomaxillofacial Surgery, 53*(2), 162–180. https://doi.org/10.1016/j.jcms.2024.11.003

Li, Y., Zhao, T., Ngan, P., Yi, S., Wei, Z., Hua, F., & He, H. (2026). Hyoid bone position and upper airway morphology of children with obstructive sleep apnea: A systematic review and meta-analysis. *Orthodontics & Craniofacial Research, 29*(3), 394–409. https://doi.org/10.1111/ocr.12873

Lowe, A. A., Fleetham, J. A., Adachi, S., & Ryan, C. F. (1995). Cephalometric and computed tomographic predictors of obstructive sleep apnea severity. *American Journal of Orthodontics and Dentofacial Orthopedics, 107*(6), 589–595.

Lowe, A. A., Santamaria, J. D., Fleetham, J. A., & Price, C. (1986). Facial morphology and obstructive sleep apnea. *American Journal of Orthodontics and Dentofacial Orthopedics, 90*(6), 484–491.

Neelapu, B. C., Kharbanda, O. P., Sardana, H. K., et al. (2017). Craniofacial and upper airway morphology in adult obstructive sleep apnea patients: A systematic review and meta-analysis of cephalometric studies. *Sleep Medicine Reviews, 31*, 79–90. https://doi.org/10.1016/j.smrv.2016.01.007

Özkurt, S. (2018). Uykuda solunum bozuklukları: Obstrüktif uyku apne sendromu. *Türkiye Klinikleri Kardiyoloji-Özel Konular, 11*(1), 15–21.

Özsoy, E. (2023). *Obstrüktif uyku apne sendromuna sahip hastalarda, kraniofasiyal ve havayolu anatomisinin lateral kafa grafisi ile incelenmesi* [Doktora tezi]. Erzincan Binali Yıldırım Üniversitesi, Sağlık Bilimleri Enstitüsü.

Schwab, R. J., Gupta, K. B., Gefter, W. B., Metzger, L. J., Hoffman, E. A., & Pack, A. I. (1995). Upper airway and soft tissue anatomy in normal subjects and patients with sleep-disordered breathing. *American Journal of Respiratory and Critical Care Medicine, 152*(5), 1673–1689.

Sobouti, F., Bayazian, G., Suri, S., Pliska, B., Dadgar, S., Ghazizadeh Ahsaie, M., Nikbakht, A., Alizadeh-Navaei, R., Khojasteh, A., Aryana, M., & Rakhshan, V. (2026). The relationship between clinical severity of obstructive sleep apnea based on polysomnography and drug-induced sleep endoscopy with 3D, 2D, linear, and angular anatomical parameters of upper airway and craniofacial area in CBCTs of individuals with moderate or severe apnea: A cross-sectional study. *Clinical Oral Investigations, 30*(1), 50. https://doi.org/10.1007/s00784-025-06728-0

Tuna, S. H., Öztürk, Ö., Türkkahraman, M. H., Alkış, H., Balcıoğlu, H. A., & Akkaya, A. (2012). Evaluation of the relationship between obstructive sleep apnea syndrome severity and cephalometric and clinical variables. *Turkish Journal of Medical Sciences, 42*(6), 987–998. https://doi.org/10.3906/sag-1105-55

Wei, Z., Zhao, T., Li, Y., Ngan, P., Wang, Z., Hua, F., & He, H. (2025). The dentofacial and upper airway morphology of adults with obstructive sleep apnea: A systematic review and meta-analysis. *Sleep Medicine Reviews, 80*, 102065. https://doi.org/10.1016/j.smrv.2025.102065

Zeng, Y., Gao, Z., Zhang, Y., Yang, Q., Ge, W., Li, M., Wang, X., Yu, Y., Xie, X., & Li, S. (2026). Digital analysis of upper airway morphology in obstructive sleep apnea syndrome using cone beam computed tomography. *International Dental Journal, 76*(5), 109539. https://doi.org/10.1016/j.identj.2026.

BÖLÜM 4

Gıda Katkı Maddesi Titanyum Dioksitin (E171) Doku ve Bariyer Yapıları Üzerindeki Etkileri: Anatomik ve Histolojik Açıdan Karşılaştırmalı Bir Literatür Analizi

Fatih Çavuş[1]
Büşra Yeşil[2]

[1] Dr. Öğr. Üyesi, Yalova Üniversitesi, Tıp Fakültesi, Anatomi Anabilim Dalı, ORCID: 0000-0002-0916-2159
[2] Arş. Gör., Yalova Üniversitesi, Tıp Fakültesi, Anatomi Anabilim Dalı, ORCID: 0009-0007-5231-3382

1. GİRİŞ

Bu kapsamlı literatür analizi, gıda katkı maddesi olarak kullanılan Titanyum Dioksit (TiO_2), yaygın adıyla E171'in potansiyel biyolojik etkileri üzerine yapılan bilimsel çalışmaları, özellikle çelişkili bulgular ve farklı çalışma modelleri bağlamında karşılaştırmalı olarak incelemektedir. E171, beyazlatıcı ve opaklaştırıcı özellikleri sayesinde işlenmiş gıdalardan kişisel bakım ürünlerine kadar geniş bir yelpazede yaygın olarak kullanılan bir maddedir. Ancak, E171'in içerdiği nano boyutlu partiküllerin (<100 nm) varlığı, maddenin potansiyel sağlık etkileri ve güvenilirliği konusunda temel bilimsel ve düzenleyici endişelerin kaynağını oluşturmaktadır.

Bu endişeler, uluslararası gıda güvenliği otoriteleri arasında önemli bir ihtilafa yol açmıştır. Avrupa Gıda Güvenliği Otoritesi (EFSA), 2021 yılında yayımladığı yeniden değerlendirmede TiO_2 partikülleri için genotoksisite endişesinin dışlanamadığını ve bu nedenle güvenli bir günlük alım düzeyi belirlenemediğini bildirerek E171'in artık gıda katkı maddesi olarak güvenli kabul edilemeyeceği sonucuna varmıştır (EFSA, 2021). Bu görüşe dayanarak Avrupa Komisyonu, E171'in gıda katkı maddesi olarak kullanım iznini (EU) 2022/63 sayılı Tüzük ile geri çekmiş; yasak, altı aylık geçiş süresinin ardından 7 Ağustos 2022 itibarıyla tam olarak uygulanmaya başlamıştır (European Commission, 2022). Buna karşın ABD Gıda ve İlaç Dairesi (FDA), mevcut verilere dayanarak genotoksisiteye ilişkin bir endişe tespit etmediğini belirtmekte ve TiO_2'nin gıdalarda ağırlıkça %1'i aşmamak koşuluyla renklendirici olarak kullanımına izin vermeye devam etmektedir (FDA, 2024). FAO/WHO Gıda Katkı Maddeleri Ortak Uzman Komitesi (JECFA) de 2023 yılındaki değerlendirmesinde, mevcut verilerin gıda katkı maddesi olarak TiO_2'nin genotoksisitesine dair ikna edici kanıt sunmadığını belirterek "belirlenmemiş" (*not specified*) kabul edilebilir günlük alım değerini yeniden teyit etmiştir (JECFA, 2024). Öte yandan, E171'in gıdalardaki kullanım izninin kaldırılması talebiyle 2023 yılında FDA'ya sunulan dilekçenin değerlendirme süreci devam etmektedir. Dolayısıyla E171'in güvenliğine ilişkin küresel tartışma güncelliğini korumaktadır.

Bu derleme, literatürdeki bu derin ayrışmayı sistematik olarak analiz etmeyi, E171'in bağırsak bariyeri bütünlüğü, mikrobiyota, genotoksisite ve sistemik etkileri üzerindeki potansiyel mekanizmalarını incelemeyi ve çelişkili sonuçlara yol açan metodolojik farklılıkları (özellikle gıda matrisi etkisini) vurgulamayı amaçlamaktadır.

Bu analiz, E171'in biyolojik etkilerini özellikle maruz kaldığı doku ve bariyer yapılarının anatomik ve histolojik bütünlüğü ekseninde ele almaktadır. Sindirim sistemi, oral yolla alınan E171'in ilk ve en yoğun temas ettiği bölge olduğundan, bağırsak epitel bariyeri, mukoza tabakası, villus–kript mimarisi, Peyer plakları ve mezenterik lenf düğümleri gibi yapılar değerlendirmenin merkezinde yer almaktadır. Bunun yanında, partiküllerin sistemik dolaşıma geçişiyle ilişkili

olarak plasenta bariyeri, kan–beyin bariyeri ve nöral tüp gibi diğer anatomik yapıların etkilenme potansiyeli de incelenmektedir. Böylece bölüm, maddenin güvenlik tartışmasını, ilgili yapıların mikroskobik ve makroskobik düzeydeki olası değişiklikleriyle birlikte bütüncül bir anatomik çerçevede değerlendirmeyi hedeflemektedir.

2. GENEL TOKSİSİTE VE GÜVENLİK DEĞERLENDİRMESİ: ÇELİŞKİLİ BULGULAR

TiO_2/E171'in güvenilirliği konusunda literatürde ciddi farklılıklar bulunmaktadır. EFSA'nın 2021 tarihli görüşü, E171'in genotoksik olduğunu kanıtlamaktan çok, mevcut verilerle genotoksisite endişesinin giderilemediğini ortaya koymaktadır (EFSA, 2021). Avrupa Birliği'ndeki yasak, kesin bir zarar kanıtından ziyade bu belirsizliğe dayanması bakımından ihtiyatlı bir düzenleyici yaklaşımı yansıtmaktadır (European Commission, 2022). Aşağıda özetlenen çalışmalar, bu belirsizliğin kaynağı olan çelişkili bulguları ortaya koymaktadır.

2.1. Zararlı Etkileri Destekleyen Çalışmalar

- **Sistemik ve toksik etkiler:** Birçok çalışma E171'in inert olmadığını, aksine bağırsak homeostazisini bozduğunu ve konağı hastalığa yatkın hale getirebileceğini öne sürmektedir (Pinget vd., 2019). Rolo vd. (2022) tarafından yapılan sistematik bir incelemede, incelenen makaleler arasında predominant etkilerin oksidatif stres (n=73), sitotoksisite/apoptoz (n=72), inflamasyon (n=58) ve genotoksisite (n=35) olduğu belirtilmiştir (Rolo vd., 2022).
- **Metabolik değişiklikler:** TiO_2 nanoparçacıklarına maruziyetin, sıçanların bağırsak mikrobiyotası yapısında önemli değişikliklere neden olduğu ve bu değişikliklerin karaciğerdeki metabolik bozukluklarla ilişkili olduğu gözlenmiştir (Chen vd., 2019).

2.2. Zararlı Etkileri Sınırlayan veya Reddeden Çalışmalar

- **Düşük akut toksisite ve emilim:** Bazı çalışmalar, nano ve pigment dereceli altı farklı TiO_2 partikülü formunun oral maruziyet sonrası sıçanlarda belirgin maternal veya gelişimsel toksisiteye veya *in vivo* genotoksik etkilere neden olmadığını bulmuştur (Donner vd., 2016; Warheit vd., 2015). Bu sonuçlar, düşük veya ihmal edilebilir gastrointestinal emilime bağlanmıştır (Donner vd., 2016).
- **Sınırlı inflamatuvar etki:** Blevins vd. (2019), gıda yoluyla alınan gıda sınıfı TiO_2'nin farelerde immünolojik parametreler veya doku morfolojisi üzerinde belirgin bir olumsuz etki yaratmadığını, bağırsak iltihabına veya karsinojenezise neden olduğuna dair güçlü kanıtlar bulamadığını belirtmiştir (Blevins vd., 2019).

3. SİNDİRİM SİSTEMİ ANATOMİSİ VE EPİTEL BARİYERİ ÜZERİNDEKİ YAPISAL ETKİLER: BARİYER BÜTÜNLÜĞÜ VE İNFLAMASYON

E171'in sindirim sistemi üzerindeki etkileri, özellikle bağırsak bariyeri ve inflamasyon açısından incelenmiştir. Bu alandaki çalışmaların farklı sonuçları Tablo 1'de özetlenmiştir.

Tablo 1. TiO_2 ve E171 gıda katkı maddelerinin etkilerini inceleyen bazı çalışmaların farklı sonuçları

Etki Alanı	Zararlı Etkileri Destekleyen Çalışmalar	Zararlı Etkileri Sınırlayan Çalışmalar
Bariyer Bütünlüğü	Rodríguez-Ibarra vd. (2024), E171'e maruz bırakılan yetişkin farelerde bağırsak geçirgenliğinin anlamlı ölçüde arttığını göstermiştir; bu etki genç farelerde gözlenmemiştir (Rodríguez-Ibarra vd., 2024).	Bettini vd. (2017), sıçanlarda epitel parasellüler geçirgenliğinde anlamlı bir değişiklik saptamamıştır (Bettini vd., 2017). Zhang vd. (2021), gıdayla alınan TiO_2'nin bağırsak bariyeri işlevini bozmadığını, hatta ZO-1 ve occludin ekspresyonunu artırdığını bildirmiştir (Zhang vd., 2021). Talbot vd. (2018), gıda sınıfı TiO_2'nin *in vitro* olarak bağırsak mukusu tarafından hapsedildiğini, ancak *in vivo* olarak mukus tabakasını veya bakteriyel penetrasyonu olumsuz etkilemediğini belirtmiştir (Talbot vd., 2018).
İnflamasyon	E171, bağırsak epitelinde inflamatuvar yanıt oluşturur. Duan vd. (2023), TiO_2 NP'lerinin oral alımının akut kolit seyrini kötüleştirdiğini, bunun ROS-TXNIP-NLRP3 inflamatuvar yolu aracılığıyla gerçekleştiğini bildirmiştir (Duan vd., 2023). Talamini vd. (2019), E171'e tekrarlı maruziyetin farelerde inflamatuvar durumu teşvik ettiğini bulmuştur (Talamini vd., 2019).	Akagi vd. (2023), 1000 mg kg^{-1} vücut ağırlığı $gün^{-1}$ dozunda bile kolonik kript anormalliği açısından herhangi bir etki göstermemiştir (Akagi vd., 2023).
Biyobirikim	E171'e maruz kalan sıçanlarda titanyum, Peyer plaklarında, mezenterik lenf düğümlerinde ve dalakta tespit edilmiştir (Bettini vd., 2017). Bu, TiO_2'nin sindirim sisteminden sistemik dolaşıma geçebildiğini gösterir.	Donner vd. (2016), oral maruziyette gastrointestinal emilimin düşük veya ihmal edilebilir düzeyde olduğunu ve partiküllerin büyük oranda dışkıyla atıldığını bildirmiştir (Donner vd., 2016).

Kaynak: Rodríguez-Ibarra vd. (2024), Bettini vd. (2017), Zhang vd. (2021), Talbot vd. (2018), Duan vd. (2023), Talamini vd. (2019) ve Akagi vd. (2023) çalışmalarından derlenmiştir.

4. GENOTOKSİSİTE VE KARSİNOJENEZİS POTANSİYELİ

TiO_2'nin genotoksisitesi ve kanserojen potansiyeli, en çok tartışılan konulardan biridir ve sonuçlar, kullanılan modele (*in vitro* ve *in vivo*) ve doza bağlı olarak farklılık gösterir.

4.1. Genotoksisite Bulguları

- ***In vitro* bulgular (yüksek toksisite):** Laboratuvar ortamında (Caco-2 hücre hatlarında) yapılan çalışmalar, TiO_2 nanopartiküllerinin yüksek konsantrasyonlarda sitotoksik, pro-oksidatif etkiler, kromozom anormallikleri ve DNA hasarına neden olabileceğini göstermiştir (Gerloff vd., 2009; Proquin vd., 2017).
- ***In vivo* bulgular (düşük toksisite):** Donner vd. (2016), oral yolla maruziyetin sıçanlarda *in vivo* genotoksik etki göstermediğini bildirmiştir (Donner vd., 2016). Ling vd. (2025), OECD rehber ilkelerine uygun olarak yürüttükleri hem *in vitro* hem de *in vivo* testlerde E171'in gen mutasyonu, mikronükleus oluşumu ya da DNA iplikçik kırığı açısından negatif sonuç verdiğini ve bu verilerin risk değerlendirmesi için standart genotoksisite testi niteliği taşıdığını belirtmiştir (Ling vd., 2025). Akagi vd. (2023) da tekrarlı oral uygulamalarda DNA iplikçik kırıklarının ve kromozomal sapmaların indüklenmediğini bildirmiştir (Akagi vd., 2023).

4.2. Kanserojen Etki (Kolon Kanseri Modelleri)

- Urrutia-Ortega vd. (2016), azoksimetan/dekstran sülfat sodyum (AOM/DSS) ile oluşturulan kolit ilişkili kolon kanseri modelinde, E171'in tek başına tümör oluşturmadığını ancak kimyasal karsinojenle birlikte uygulandığında tümör oluşumunu artırdığını ve tümör ilerleme belirteçlerini yükselttiğini bulmuştur (Urrutia-Ortega vd., 2016).
- Proquin vd. (2018), E171'in fare kolonunda 21 günlük maruziyet sonrasında bile gen ekspresyonu değişikliklerini indüklediğini ve bu durumun artan tümör büyümesi için bir potansiyel barındırabileceğini bildirmişlerdir (Proquin vd., 2018). Bischoff vd. (2022) ise E171'e maruziyet sonrası transgenik farelerde tümör hacminde artış gözlemlemiştir (Bischoff vd., 2022).

5. ÜREME VE GELİŞİMSEL YAPILAR ÜZERİNDEKİ ETKİLER: PLASENTA BARİYERİ VE NÖRAL GELİŞİM

TiO_2 nanoparçacıklarının gebelik, plasenta bariyeri ve gelişmekte olan embriyonik yapılar üzerindeki etkileri de incelenmiştir.

- **Olumsuz gelişimsel etkiler (yüksek dozlar):** Hong vd. (2017) ve Mohamadzadeh vd. (2021) gibi çalışmalar, gebelik sırasında oral yolla veya enjeksiyon yoluyla TiO_2 NP maruziyetinin embriyo gelişimini olumsuz etkileyebileceğini ve plasentayı geçme potansiyeli olduğunu göstermiştir (Hong vd., 2017; Mohamadzadeh vd., 2021). Yüksek dozlarda fetal ağırlık ve uzunluk azalmış, nöral tüp defektleri ve serebral hasarlar gözlemlenmiştir (Mohamadzadeh vd., 2021).
- **Sınırlı gelişimsel etkiler:** Lee vd. (2019) tarafından hamile sıçanlarda yapılan bir çalışma, TiO_2'nin maternal karaciğer, beyin ve plasentadaki titanyum konsantrasyonlarını artırmasına rağmen, belirgin maternal toksisite veya embriyo-fetal gelişimde etki gözlenmediğini raporlamıştır (Lee vd., 2019).

6. YAŞA VE CİNSİYETE BAĞLI DUYARLILIK İLE SİSTEMİK ETKİLER

Bazı çalışmalar, TiO_2'nin etkilerinin popülasyon alt gruplarında farklılık gösterebileceğini belirtmiştir:

- **Yaşa bağlı duyarlılık:** Rodríguez-Ibarra vd. (2024), yetişkin farelerin E171'e genç farelere göre daha duyarlı olduğunu, yetişkinlerde bağırsak geçirgenliğinde önemli artış, doku hasarı ve DNA hasarı gözlemlendiğini bulmuştur (Rodríguez-Ibarra vd., 2024).
- **Hematolojik ve davranışsal etkiler:** Medina-Reyes vd. (2022) ile Rodríguez-Ibarra vd. (2024), E171 maruziyetinin farelerde hematokrit ve hemoglobin düzeylerinde azalmaya ve kompulsif davranışlarda artışa neden olduğunu bildirmiştir (Medina-Reyes vd., 2022; Rodríguez-Ibarra vd., 2024).

7. METODOLOJİK HETEROJENLİK VE GIDA MATRİSİNİN KRİTİK ROLÜ

Literatürdeki çelişkili sonuçların temel nedenleri, kullanılan farklı metodolojik yaklaşımlardır:

- **Gıda matrisi etkisi (ROS üretimi):** Dinamik gastrointestinal (Gİ) sindirim modeli (TIM-1) ile yapılan çalışmalarda, E171'in sulu çözeltide yüksek reaktif oksijen türü (ROS) üretimi gösterdiği (E171-aq), ancak yoğurt matrisi (E171-yog) içinde test edildiğinde partikülün kümeleştiği (79 nm'den 330 nm'ye yükseldiği) ve ROS üretiminin tamamen engellendiği tespit edilmiştir (Bischoff vd., 2025).
- **Nanopartikül karakterizasyonu:** Deneylerde kullanılan TiO_2 materyallerinin birincil boyutu, hidrodinamik çapı ve zeta potansiyeli

gibi fizikokimyasal özellikleri, sonuçların karşılaştırılabilirliği açısından kritiktir ve bu özellikler çalışmadan çalışmaya değişmektedir (Dudefoi vd., 2017; Peters vd., 2014).

- **Bütüncül yaklaşım ihtiyacı:** Literatürde E171'in hem epitel bariyer bütünlüğü hem de mikrobiyota bileşimi üzerindeki etkilerinin birlikte değerlendirildiği çalışmalar oldukça sınırlıdır (Baranowska-Wójcik vd., 2022). Bu bütüncül yaklaşım eksikliği, literatürdeki önemli bir boşluk olarak tanımlanmaktadır.

8. SONUÇ

8.1. Temel Toksikolojik Çıkarımların Özeti

Gıda katkı maddesi Titanyum Dioksit (E171) üzerine yapılan kapsamlı literatür analizi, bu maddenin toksikolojik profilinin, özellikle nano boyutlu bileşenleri nedeniyle, gıda güvenliği açısından bir uzlaşmaya varmadığını gösteren çelişkili bulguların ortasında yer aldığını netleştirmektedir. Mevcut veriler E171'in inert bir madde olmadığını ve maruziyet sonrası moleküler düzeyde geniş etkileşimlere sahip olduğunu ortaya koymaktadır.

- **Gastrointestinal sistem etkisi:** E171'e oral maruziyet, bazı çalışmalarda bağırsak epitelinde inflamatuvar yanıtı teşvik etmekte ve titanyumun Peyer plakları gibi Gİ dokularda birikmesine neden olmaktadır. Epitel geçirgenliği üzerindeki etki ise tutarsızdır: bazı çalışmalarda (özellikle yetişkin farelerde) geçirgenlik artışı bildirilirken, bazı çalışmalarda bariyer işlevinde anlamlı bir bozulma gözlenmemiştir. Geçirgenlik artışının görüldüğü durumlarda bu etki, inflamatuvar bağırsak hastalıkları (IBD) ve kolorektal kanser gelişimine katkıda bulunma potansiyeli açısından değerlendirilmektedir.
- **Sistemik ve bilişsel etkiler:** Madde, bağırsak mikrobiyotasının yapısında önemli değişikliklere yol açarak disbiyozisi teşvik etmekte ve bu durum karaciğerdeki metabolik bozukluklarla ilişkilendirilmiştir. Ayrıca, özellikle yetişkin farelerde anemi riskiyle ilişkilendirilebilecek hematokrit ve hemoglobin seviyelerinde azalmaya ve kompulsif davranışlarda artışa neden olabilir.
- **Genotoksisite ve karsinojenezis:** *In vitro* çalışmalar yüksek konsantrasyonlarda DNA hasarı ve oksidatif stres gösterirken, *in vivo* oral maruziyet çalışmalarının önemli bir kısmında genotoksik etki saptanmamıştır. Bununla birlikte E171'in tek başına tümör oluşturmadığı, ancak kimyasal olarak indüklenen kolit ilişkili kolon kanseri modelinde tümör oluşumunu artırdığı bildirilmiştir; bu bulgu,

E171'in kanser gelişimini başlatmaktan çok mevcut bir süreci hızlandırabileceğine işaret etmektedir.

8.2. Düzenleyici İhtilafın Analizi ve Metodolojik Farklılıklar

E171 hakkındaki bilimsel fikir birliği eksikliği, Avrupa Birliği'nin EFSA görüşüne dayanan yasaklama kararı ile FDA ve JECFA gibi diğer otoritelerin yasağı destekleyecek yeterli kanıt bulunmadığı yönündeki değerlendirmeleri arasındaki düzenleyici ihtilafın temelini oluşturmaktadır. Bu ayrışmanın ana nedenleri, metodolojik heterojeniteye dayanmaktadır:

- **Partikül karakterizasyonu ve matris etkisi:** Zararlı etkileri gösteren birçok çalışma, nanopartiküllerin *in vitro* veya sulu süspansiyonlar halinde incelenmesinden kaynaklanırken, gıda matrisi içinde test edilen E171'in partikülün kümeleşmesine (agregasyon) yol açarak ROS üretimini ve toksik etkiyi önemli ölçüde engellediği görülmüştür.
- **Doz ve süre:** Düşük dozlarda yapılan *in vivo* çalışmalarda toksik etki gözlenmezken, yüksek dozlarda veya kronik maruziyette veya kimyasal bir karsinojenle birlikte kullanıldığında kanser ilerlemesini hızlandırdığı gözlenmiştir.
- **Duyarlılıkta farklılık:** Yaşa bağlı duyarlılık (yetişkinlerin gençlere göre daha duyarlı olması), standart risk değerlendirmelerinde dikkate alınması gereken bir değişkendir.

8.3. Gelecek Araştırma Yönelimleri

E171'in risk profilinin güvenilir bir şekilde anlaşılması ve düzenleyici ihtilafın çözümü için acil olarak aşağıdaki alanlara odaklanılması gerekmektedir:

1. **Bütüncül insan tüketimi simülasyonu:** E171'in insan tüketim koşullarını taklit eden, gıdaya karıştırılmış düşük dozlarda kronik maruziyet etkilerini inceleyen daha fazla *in vivo* çalışmaya ihtiyaç vardır.
2. **Epitel bariyeri ve mikrobiyota birlikteliği:** Literatürdeki önemli bir boşluğu doldurmak amacıyla, E171'in hem bağırsak bariyeri bütünlüğü hem de mikrobiyota bileşimi üzerindeki etkilerinin aynı deneysel modelde, eş zamanlı ve bütüncül olarak değerlendirildiği araştırmalar öncelikli olmalıdır.
3. **Standartlaştırma:** Toksisite sonuçlarının karşılaştırılabilirliğini artırmak için kullanılan partikül karakterizasyonunun (birincil boyut, hidrodinamik çap) detaylı raporlanması ve standardize edilmiş oral maruziyet protokollerinin kullanılması kritik öneme sahiptir.

KAYNAKLAR

Akagi, J., Mizuta, Y., Akane, H., Toyoda, T., & Ogawa, K. (2023). Oral toxicological study of titanium dioxide nanoparticles with a crystallite diameter of 6 nm in rats. *Particle and Fibre Toxicology, 20*(1), 23.

Baranowska-Wójcik, E., Szwajgier, D., & Winiarska-Mieczan, A. (2022). A review of research on the impact of E171/TiO_2 NPs on the digestive tract. *Journal of Trace Elements in Medicine and Biology, 72*, 126988.

Bettini, S., Boutet-Robinet, E., Cartier, C., Coméra, C., Gaultier, E., Dupuy, J., … Houdeau, E. (2017). Food-grade TiO_2 impairs intestinal and systemic immune homeostasis, initiates preneoplastic lesions and promotes aberrant crypt development in the rat colon. *Scientific Reports, 7*(1), 40373. https://doi.org/10.1038/srep40373

Bischoff, N. S., Proquin, H., Jetten, M. J., Schrooders, Y., Jonkhout, M. C., Briedé, J. J., … de Kok, T. M. (2022). The effects of the food additive titanium dioxide (E171) on tumor formation and gene expression in the colon of a transgenic mouse model for colorectal cancer. *Nanomaterials, 12*(8), 1256. https://doi.org/10.3390/nano12081256

Bischoff, N. S., Undas, A. K., van Bemmel, G., Briedé, J. J., van Breda, S. G., Verhoeven, J., … de Kok, T. M. (2025). Investigating the ROS formation and particle behavior of food-grade titanium dioxide (E171) in the TIM-1 dynamic gastrointestinal digestion model. *Nanomaterials, 15*(1), 8. https://doi.org/10.3390/nano15010008

Blevins, L. K., Crawford, R. B., Bach, A., Rizzo, M. D., Zhou, J., Henriquez, J. E., … Kaminski, N. E. (2019). Evaluation of immunologic and intestinal effects in rats administered an E171-containing diet, a food grade titanium dioxide (TiO_2). *Food and Chemical Toxicology, 133*, 110793. https://doi.org/10.1016/j.fct.2019.110793

Chen, Z., Zhou, D., Han, S., Zhou, S., & Jia, G. (2019). Hepatotoxicity and the role of the gut-liver axis in rats after oral administration of titanium dioxide nanoparticles. *Particle and Fibre Toxicology, 16*(1), 48.

Donner, E. M., Myhre, A., Brown, S. C., Boatman, R., & Warheit, D. B. (2016). In vivo micronucleus studies with 6 titanium dioxide materials (3 pigment-grade & 3 nanoscale) in orally-exposed rats. *Regulatory Toxicology and Pharmacology, 74*, 64–74.

Dorier, M., Béal, D., Marie-Desvergne, C., Dubosson, M., Barreau, F., Houdeau, E., … Carrière, M. (2017). Continuous in vitro exposure of intestinal epithelial cells to E171 food additive causes oxidative stress, inducing oxidation of DNA bases but no endoplasmic reticulum stress. *Nanotoxicology, 11*(6), 751–761. https://doi.org/10.1080/17435390.2017.1349203

Duan, S., Wang, H., Gao, Y., Wang, X., Lyu, L., & Wang, Y. (2023). Oral intake of titanium dioxide nanoparticles affect the course and prognosis of ulcerative colitis in mice: Involvement of the ROS-TXNIP-NLRP3 inflammasome pathway. *Particle and Fibre Toxicology, 20*(1), 24.

Dudefoi, W., Terrisse, H., Richard-Plouet, M., Gautron, E., Popa, F., Humbert, B., & Ropers, M.-H. (2017). Criteria to define a more relevant reference sample of titanium dioxide in the context of food: A multiscale approach. *Food Additives & Contaminants: Part A, 34*(5), 653–665. https://doi.org/10.1080/19440049.2017.1284346

EFSA Panel on Food Additives and Flavourings (FAF). (2021). Safety assessment of titanium dioxide (E171) as a food additive. *EFSA Journal, 19*(5), e06585. https://doi.org/10.2903/j.efsa.2021.6585

European Commission. (2022). Commission Regulation (EU) 2022/63 of 14 January 2022 amending Annexes II and III to Regulation (EC) No 1333/2008 as regards the food additive titanium dioxide (E 171). *Official Journal of the European Union, L 11*, 1–5.

Gerloff, K., Albrecht, C., Boots, A. W., Förster, I., & Schins, R. P. F. (2009). Cytotoxicity and oxidative DNA damage by nanoparticles in human intestinal Caco-2 cells. *Nanotoxicology, 3*(4), 355–364. https://doi.org/10.1080/17435390903276933

Hong, F., Zhou, Y., Zhao, X., Sheng, L., & Wang, L. (2017). Maternal exposure to nanosized titanium dioxide suppresses embryonic development in mice. *International Journal of Nanomedicine, 12*, 6197–6204.

JECFA. (2024). *Safety evaluation of certain food additives: Prepared by the ninety-seventh meeting of the Joint FAO/WHO Expert Committee on Food Additives (JECFA)* (WHO Food Additives Series). Dünya Sağlık Örgütü.

Lee, J., Jeong, J.-S., Kim, S. Y., Park, M.-K., Choi, S.-D., Kim, U.-J., … Yu, W.-J. (2019). Titanium dioxide nanoparticles oral exposure to pregnant rats and its distribution. *Particle and Fibre Toxicology, 16*(1), 31. https://doi.org/10.1186/s12989-019-0313-5

Ling, M., Liang, J., Lyu, Z., Yu, P., Yang, M., Wu, X., … Bian, Q. (2025). Genotoxicity assessment of food-grade titanium dioxide. *Food and Chemical Toxicology, 201*, 115476. https://doi.org/10.1016/j.fct.2025.115476

Medina-Reyes, E. I., Rodríguez-Ibarra, C., Díaz-Urbina, D., Déciga-Alcaraz, A., Delgado-Buenrostro, N. L., Chirino, Y. I., & Pedraza-Chaverri, J. (2022). Food-grade titanium dioxide decreases hematocrit and hemoglobin and increases compulsive-like behavior in male mice. *Journal of Applied Toxicology, 42*(8), 1411–1419. https://doi.org/10.1002/jat.4296

Mohamadzadeh, N., Zirak Javanmard, M., Karimipour, M., & Farjah, G. (2021). Developmental toxicity of the neural tube induced by titanium dioxide

nanoparticles in mouse embryos. *Avicenna Journal of Medical Biotechnology, 13*(2), 74–80. https://doi.org/10.18502/ajmb.v13i2.5524

Peters, R. J. B., van Bemmel, G., Herrera-Rivera, Z., Helsper, H. P. F. G., Marvin, H. J. P., Weigel, S., … Bouwmeester, H. (2014). Characterization of titanium dioxide nanoparticles in food products: Analytical methods to define nanoparticles. *Journal of Agricultural and Food Chemistry, 62*(27), 6285–6293.

Pinget, G., Tan, J., Janac, B., Kaakoush, N. O., Angelatos, A. S., O'Sullivan, J., … Macia, L. (2019). Impact of the food additive titanium dioxide (E171) on gut microbiota-host interaction. *Frontiers in Nutrition, 6*, 57. https://doi.org/10.3389/fnut.2019.00057

Proquin, H., Rodríguez-Ibarra, C., Moonen, C. G. J., Urrutia Ortega, I. M., Briedé, J. J., de Kok, T. M., … Chirino, Y. I. (2017). Titanium dioxide food additive (E171) induces ROS formation and genotoxicity: Contribution of micro and nano-sized fractions. *Mutagenesis, 32*(1), 139–149.

Proquin, H., Jetten, M. J., Jonkhout, M. C. M., Garduño-Balderas, L. G., Briedé, J. J., de Kok, T. M., … van Loveren, H. (2018). Gene expression profiling in colon of mice exposed to food additive titanium dioxide (E171). *Food and Chemical Toxicology, 111*, 153–165.

Rodríguez-Ibarra, C., Díaz-Urbina, D., Zagal-Salinas, A. A., Medina-Reyes, E. I., Déciga-Alcaraz, A., Hernández-Pando, R., & Chirino, Y. I. (2024). Oral exposure to food grade titanium dioxide (E171) induces intestinal and behavioural alterations in adult mice but limited effects in young mice. *Journal of Trace Elements in Medicine and Biology, 83*, 127409. https://doi.org/10.1016/j.jtemb.2024.127409

Rolo, D., Assunção, R., Ventura, C., Alvito, P., Gonçalves, L., Martins, C., … Louro, H. (2022). Adverse outcome pathways associated with the ingestion of titanium dioxide nanoparticles—A systematic review. *Nanomaterials, 12*(19), 3275. https://doi.org/10.3390/nano12193275

Talamini, L., Gimondi, S., Violatto, M. B., Fiordaliso, F., Pedica, F., Tran, N. L., … Diomede, L. (2019). Repeated administration of the food additive E171 to mice results in accumulation in intestine and liver and promotes an inflammatory status. *Nanotoxicology, 13*(8), 1087–1101. https://doi.org/10.1080/17435390.2019.1640910

Talbot, P., Radziwill-Bienkowska, J. M., Kamphuis, J. B. J., Steenkeste, K., Bettini, S., Robert, V., … Mercier-Bonin, M. (2018). Food-grade TiO_2 is trapped by intestinal mucus in vitro but does not impair mucin O-glycosylation and short-chain fatty acid synthesis in vivo: Implications for gut barrier protection. *Journal of Nanobiotechnology, 16*(1), 53. https://doi.org/10.1186/s12951-018-0379-5

Urrutia-Ortega, I. M., Garduño-Balderas, L. G., Delgado-Buenrostro, N. L., Freyre-Fonseca, V., Flores-Flores, J. O., González-Robles, A., … Chirino, Y. I. (2016). Food-grade titanium dioxide exposure exacerbates tumor formation in colitis associated cancer model. *Food and Chemical Toxicology, 93*, 20–31. https://doi.org/10.1016/j.fct.2016.04.014

U.S. Food and Drug Administration. (2024). *Titanium dioxide as a color additive in foods*. https://www.fda.gov/industry/color-additives/titanium-dioxide-color-additive-foods

Warheit, D. B., Boatman, R., & Brown, S. C. (2015). Developmental toxicity studies with 6 forms of titanium dioxide test materials (3 pigment-different grade & 3 nanoscale) demonstrate an absence of effects in orally-exposed rats. *Regulatory Toxicology and Pharmacology, 73*(3), 887–896.

Zhang, Y., Duan, S., Liu, Y., & Wang, Y. (2021). The combined effect of food additive titanium dioxide and lipopolysaccharide on mouse intestinal barrier function after chronic exposure of titanium dioxide-contained feedstuffs. *Particle and Fibre Toxicology, 18*(1), 8. https://doi.org/10.1186/s12989-021-00399-x