DOI: 10.5281/zenodo.23494373

ÇOCUK DİŞ HEKİMLİĞİ ALANINDA GÜNCEL GELİŞMELER VE TEMATİK İNCELEMELER

Editör
Doç. Dr. Asu Çakır

Çocuk Diş Hekimliği Alanında Güncel Gelişmeler ve Tematik İncelemeler

Editör

Doç. Dr. Asu Çakır

İmtiyaz Sahibi
Platanus Publishing®

Editör

Doç. Dr. Asu Çakır

Kapak & Mizanpaj & Sosyal Medya
Platanus Yayın Grubu

Birinci Basım
Ekim, 2026

Yayımcı Sertifika No
45813

ISBN

978-625-91206-6-9

©copyright
Bu kitabın yayım hakkı Platanus Publishing'e aittir. Kaynak gösterilmeden alıntı yapılamaz, izin alınmadan hiçbir yolla çoğaltılamaz.

Adres: Natoyolu Cad. Fahri Korutürk Mah. 157/B, 06480, Mamak, Ankara, Türkiye.

Telefon: +90 312 390 1 118
web: www.platanuspublishing.com
e-mail: platanuskitap@gmail.com



Platanus Publishing®

İÇİNDEKİLER

BÖLÜM 1..... 5

Dental Yaşın Değerlendirilmesinde Demirjian Yöntemi: Türk Popülasyonundaki Uygulamaları

Merve Pala

BÖLÜM 2..... 25

Süt Dişi Dentininde Adezyon Dinamikleri: Klinik Kontaminantlar ve Güncel Dekontaminasyon Protokolleri

Seda Yerlitaş

Canan Bayraktar Nahir

BÖLÜM 3..... 51

Çocuk Diş Hekimliğinde Strip Kronlar

Gizem Karagöz Doğan

BÖLÜM 4..... 69

Travmatik Dental Yaralanmaların Psikolojik Boyutu: Çocuklarda Dental Korku ve Anksiyete

Yasemin Derya Fidancıoğlu

Hazal Özer Ünal

Ayşe Çapan

İrem Sayın

Merve Abaklı İnci

BÖLÜM 1

Dental Yaşın Değerlendirilmesinde Demirjian Yöntemi: Türk Popülasyonundaki Uygulamaları

Merve Pala[1]

[1] Uzm.Dt., Atatürk Üniversitesi, Diş Hekimliği Fakültesi, Çocuk Diş Hekimliği Anabilim Dalı, Erzurum/Türkiye. ORCID: 0009-0007-8029-2734

Giriş

Dental yaş, dişlerin gelişim ve mineralizasyon düzeylerinin değerlendirilmesiyle bireyin biyolojik olgunlaşması hakkında bilgi sağlayan önemli bir göstergedir. Kronolojik yaş aynı takvim yaşındaki bireylerde büyüme ve gelişimin ulaştığı biyolojik düzeyi her zaman tam olarak yansıtmayabildiğinden, çocuk diş hekimliği ve ortodontide tedavi zamanlamasının belirlenmesinde biyolojik yaş göstergelerinden yararlanılmaktadır. Diş gelişiminin radyografik olarak değerlendirilmesi; çocuklarda büyüme-gelişim durumunun yorumlanması, sürme ve gelişim bozukluklarının izlenmesi, ortodontik tedavi planlaması ve adli yaş değerlendirilmesi gibi farklı alanlarda klinik değer taşımaktadır (Celikoglu et al., 2011; Tunc & Koyuturk, 2008).

Dental yaş tayininde diş sürmesi, kron ve kök mineralizasyonu, apikal kapanma ve üçüncü molar gelişimi gibi çeşitli göstergeler kullanılabilmektedir. Sürme zamanı lokal faktörlerden daha fazla etkilenebildiği için, mineralizasyon evrelerine dayanan radyografik yöntemler yaş değerlendirmesinde daha tekrarlanabilir bir yaklaşım sunmaktadır. Bu amaçla geliştirilen Nolla, Moorrees, Cameriere, Willems ve Demirjian yöntemleri arasında Demirjian yöntemi, evrelerin açık morfolojik ölçütlerle tanımlanması ve panoramik radyografiler üzerinde uygulanabilmesi nedeniyle en yaygın kullanılan yöntemlerden biri olmuştur (Nur et al., 2012; Akkaya et al., 2015).

Demirjian yöntemi 1973 yılında Fransız-Kanadalı çocuklardan elde edilen veriler temelinde geliştirilmiştir. Yöntemin farklı toplumlara uygulanmasıyla birlikte kronolojik yaş ile hesaplanan dental yaş arasında sistematik farklılıklar bulunduğu gösterilmiş; aynı ülkenin farklı coğrafi bölgelerinde dahi dental olgunlaşma hızının değişebileceği bildirilmiştir. Türk çocuklarında yapılan çalışmalar da bu açıdan tek yönlü bir sonuç ortaya koymamıştır. Kuzey, doğu, kuzeydoğu ve batı bölgelerindeki birçok araştırmada orijinal Demirjian standartları kullanılarak hesaplanan dental yaşın, kronolojik yaştan çoğunlukla daha yüksek olduğu bildirilirken, bazı kuzeybatı ve güneybatı Doğu Anadolu örneklemlerinde gecikmiş dental olgunlaşma veya yaş grubuna bağlı değişkenlik saptanmıştır (Karataş et al., 2012; Erdem et al., 2013; Altunsoy et al., 2015).

Bu bölümün amacı, Demirjian yönteminin temel ilkelerini ve uygulama basamaklarını açıklamak; yöntemin güçlü ve sınırlı yönlerini ortaya koymak; özellikle Türk popülasyonunda farklı bölgelerde gerçekleştirilen çalışmaları karşılaştırmalı olarak değerlendirmek ve güncel klinik/adli kullanım alanlarını tartışmaktır.

DENTAL YAŞ KAVRAMI VE YAŞ TAHMİNİNDEKİ ÖNEMİ

Büyüme ve gelişim, kronolojik yaşla ilişkili olmakla birlikte bireysel değişkenliğin belirgin olduğu dinamik bir süreçtir. Aynı kronolojik yaştaki iki

çocuk; iskeletsel olgunlaşma, pubertal gelişim ve dental mineralizasyon bakımından farklı düzeylerde bulunabilir. Bu nedenle çocuk hastanın gelişimsel durumunun değerlendirilmesinde kronolojik yaşın yanında iskelet yaşı ve dental yaş gibi biyolojik göstergelerden yararlanılması önemlidir. Dental yaş, özellikle çocukluk döneminde diş gelişiminin düzenli ve ardışık bir süreç izlemesi nedeniyle kullanışlıdır (Günen Yılmaz et al., 2019).

Dental gelişimin önemli bir avantajı, mineralizasyon sürecinin diş sürmesine göre çevresel ve lokal faktörlerden daha az etkilenmesidir. Süt dişinin erken kaybı, arkta yer darlığı, ektopik sürme, lokal patolojiler veya mekanik engeller dişlerin sürme zamanını etkileyebilirken, kron ve kök gelişiminin radyografik evreleri dental olgunlaşmanın değerlendirilmesinde kullanılan göstergeler arasında yer almaktadır. Bununla birlikte genetik yapı, cinsiyet, beslenme, sosyoekonomik durum, iklim ve seküler değişimler dental gelişim üzerinde etkili olabildiğinden, tek bir popülasyonda oluşturulan referansların farklı toplumlara doğrudan aktarılması hataya yol açabilir (Yaşar et al., 2016; Altunsoy et al., 2015).

Çocuk diş hekimliği açısından dental yaşın değerlendirilmesi yalnızca adli bir işlem değildir. Karma dentisyon döneminin değerlendirilmesi, daimi dişlerin gelişim durumunun belirlenmesi, sürme gecikmelerinin ayırıcı tanısı, travmaya uğramış kök gelişimi tamamlanmamış daimi dişlerin değerlendirilmesi ve bazı tedavilerin zamanlamasının belirlenmesi, dental olgunlaşma bilgisinden yararlanılan başlıca alanlar arasında yer almaktadır. Ortodontide ise büyüme atılımı ile dental gelişim arasındaki ilişkinin incelenmesi, tedavi zamanlamasının planlanmasına destek olmaktadır (Günen Yılmaz et al., 2019).

DEMIRJIAN YÖNTEMİNİN GELİŞİMİ VE TEMEL PRENSİPLERİ

Demirjian ve arkadaşları tarafından geliştirilen özgün sistem, sol mandibular yedi daimi dişin - üçüncü molar hariç santral kesiciden ikinci molara kadar - radyografik gelişim özelliklerinin değerlendirilmesine dayanır. Her diş, mineralizasyonun başlangıcından apikal kapanmaya kadar uzanan morfolojik ölçütlere göre A'dan H'ye sekiz gelişim evresinden birine atanır. Evreleme; kron oluşumu, mine-dentin sınırının görünümü, pulpa odasının şekli, kök bifurkasyonunun gelişimi, kök uzunluğunun kron yüksekliğiyle ilişkisi ve apikal açıklığın durumu gibi morfolojik özelliklere dayanır (Demirjian et al., 1973; Akkaya et al., 2015).

Belirlenen A-H evreleri doğrudan yaş karşılığı değildir. Her diş ve cinsiyet için ilgili gelişim evresine biyolojik ağırlığı olan bir skor atanır. Yedi dişin skorlarının toplamı 0-100 arasında bir dental olgunlaşma skoruna dönüştürülür ve bu toplam skor cinsiyete özgü standart tablo veya persentil eğrileri kullanılarak dental yaşa çevrilir. Bu yaklaşım, dental yaş değerlendirmesinin yalnızca diş sürme zamanına dayandırılmamasını ve her bir dişin gelişim evresinin toplam

dental olgunlaşma skoruna özgün bir skor değeriyle katkı sağlamasını mümkün kılmaktadır (Tunc & Koyuturk, 2008; Ercalik Yalcinkaya et al., 2013).

Orijinal Demirjian yöntemi, sol mandibular yedi daimi dişin değerlendirilmesine dayanmaktadır. Bununla birlikte, tüm dişlerin değerlendirilemediği durumlarda yöntemin uygulanabilirliğini artırmak amacıyla Demirjian ve Goldstein tarafından revize yedi diş, dört diş ve alternatif dört diş yaklaşımları geliştirilmiştir (Demirjian & Goldstein, 1976). Türk çocuklarında bu farklı Demirjian yöntemlerinin yaklaşımlarını karşılaştıran Akkaya ve arkadaşları, orijinal ve revize yöntemlerin yanı sıra dört dişli modellerin de popülasyona göre farklı hata düzeyleri gösterebildiğini bildirmiştir (Akkaya et al., 2015).

Demirjian Gelişim Evreleri

Evre A: Kalsifikasyon başlangıcı görülür; tek veya çok köklü dişlerde oklüzal yüzey düzeyinde ayrı kalsifiye odaklar izlenebilir.

Evre B: Kalsifiye odaklar birleşmeye başlar ve oklüzal yüzeyin ana konturu belirginleşir.

Evre C: Mine oluşumu oklüzal yüzeyde tamamlanmaya yaklaşır; dentin birikimi başlar ve pulpa odasının dış sınırları daha belirgin hale gelir.

Evre D: Kron oluşumu mine-sement sınırına kadar tamamlanmıştır; kök oluşumu başlangıç düzeyindedir ve pulpa odasının morfolojisi belirgindir.

Evre E: Kök uzunluğu kron yüksekliğinden daha kısadır. Molarlarda bifurkasyon başlangıcı belirginleşir; pulpa odası ve kök kanalları gelişmektedir.

Evre F: Kök uzunluğu kron yüksekliğine eşit veya daha fazladır; kök kanal duvarları gelişmeye devam eder ve apikal açıklık geniştir.

Evre G: Kök kanal duvarları büyük ölçüde paralel hale gelir; apikal uç hâlen açıktır.

Evre H: Kök gelişimi tamamlanmış ve apikal foramen kapanmıştır; periodontal aralık kök çevresinde uniform bir görünüm kazanır.

Evrelerin belirlenmesinde temel yaklaşım, radyografik görüntü üzerinde mutlak uzunluk ölçmek yerine tanımlanmış morfolojik kriterleri izlemektir. Bu özellik, panoramik radyografilerde büyütme ve geometrik farklılıkların yönteme etkisini azaltan bir avantajdır. Bununla birlikte özellikle komşu evreler arasındaki sınırların yorumlanması gözlemci deneyiminden etkilenebilir. Bu nedenle araştırmalarda gözlemci kalibrasyonu ve intra/inter-gözlemci uyumunun raporlanması önem taşır. Türk örneklemlerinde yapılan çalışmaların çoğunda yüksek gözlemci uyumu bildirilmiş, yöntemin evreleme açısından tekrarlanabilir olduğu gösterilmiştir (Akkaya et al., 2015; Sakaryalı et al., 2021).

DEMIRJIAN YÖNTEMİNİN UYGULANMASI

Uygulamada öncelikle hastanın doğum tarihi ile radyografinin çekildiği tarih arasındaki süre hesaplanarak kronolojik yaş ondalık yıl biçiminde belirlenir. Daha sonra diagnostik kalitesi yeterli panoramik radyografide sol mandibular yedi daimi diş değerlendirilir. Sol taraftaki bir dişin değerlendirilmesini engelleyen durumlarda bazı araştırma protokollerinde karşı taraftaki homolog dişten yararlanılmıştır; ancak bunun çalışma protokolünde önceden tanımlanması gerekir (Akkaya et al., 2015).

Her diş A-H evrelerinden birine atandıktan sonra cinsiyete özgü skor tablosundan karşılık gelen değer alınır. Yedi dişin skorları toplanır, toplam olgunlaşma skoru elde edilir ve orijinal Demirjian dönüşüm tablosu ya da eğrisi kullanılarak dental yaş belirlenir. Araştırma amaçlı kullanımlarda hesaplanan dental yaş ile kronolojik yaş arasındaki fark, yöntemin belirli bir popülasyondaki yanlılığını değerlendirmek için temel ölçütlerden biridir. Dental yaşın kronolojik yaştan yüksek olması, Demirjian yöntemiyle hesaplanan yaşın kronolojik yaştan daha yüksek; dental yaşın kronolojik yaştan düşük olması ise hesaplanan yaşın kronolojik yaştan daha düşük olduğunu göstermektedir.

Radyografik yaş değerlendirilmesi amacıyla yeni radyografi alınması etik açıdan gerekçelendirilmelidir. Klinik endikasyonla daha önce elde edilmiş panoramik görüntülerin kullanılması, çocukların gereksiz iyonizan radyasyona maruz bırakılmasını önler. Dolayısıyla Demirjian yöntemi klinikte mevcut panoramik radyografiler üzerinden ek bir değerlendirme olarak uygulanmaya daha uygundur.

YÖNTEMİN GÜÇLÜ YÖNLERİ VE SINIRLILIKLARI

Demirjian yönteminin en önemli güçlü yönlerinden biri, gelişim evrelerinin açık morfolojik tanımlara dayanmasıdır. Diş boyutlarının milimetrik ölçümünü zorunlu kılmaması, panoramik radyografilerde büyütme farklılıklarından görece daha az etkilenmesini sağlar. Ayrıca diş gelişiminin başlangıçtan apikal kapanmaya kadar ardışık evreler halinde değerlendirilmesi, yöntemin çocukluk döneminde geniş bir yaş aralığında kullanılabilmesine olanak tanır. Yöntemin uzun süredir kullanılıyor olması, farklı toplumlarda karşılaştırma yapılabilecek geniş bir literatürün oluşmasını da sağlamıştır.

Bununla birlikte Demirjian sisteminin temel problemi, orijinal referans değerlerinin Fransız-Kanadalı çocuklardan türetilmiş olmasıdır. Çok sayıda popülasyon çalışmasında, aynı dental olgunlaşma skorunun farklı kronolojik yaşlara karşılık gelebildiği gösterilmiştir. Bu nedenle yöntemin evreleme sistemi yüksek tekrarlanabilirliğe sahip olsa dahi, skorların yaşa dönüştürülmesinde kullanılan referans eğrileri popülasyona bağlı sistematik hata oluşturabilir. Türk popülasyonunda bildirilen farklı yön ve büyüklükteki sapmalar bu sınırlılığın belirgin bir örneğidir (Yaşar et al., 2016).

İkinci önemli sınırlılık yaş aralığıdır. Yedi mandibular daimi dişin çoğunda kök gelişimi tamamlandıktan sonra klasik yöntem yaş ayrım gücünü kaybeder. Geç adölesan ve genç erişkinlerde bu nedenle üçüncü molar gelişimine dayalı Demirjian evreleri kullanılmaktadır. Ancak üçüncü molar; agenezi, morfolojik değişkenlik, gömülülük ve gelişim zamanındaki geniş bireysel varyasyon nedeniyle çocukluk dönemindeki yedi diş yaklaşımından daha yüksek belirsizlik taşır (Orhan et al., 2007; Akalın Kunuk & Bayrak, 2024).

Son olarak, dental yaş ile kronolojik yaşın birbirinden farklı kavramlar olduğu vurgulanmalıdır. Demirjian yöntemi, dişlerin biyolojik gelişim düzeyini nicel olarak değerlendirmektedir. Bu gelişim düzeyinin kronolojik yaşa dönüştürülmesi ise referans alınan popülasyonun özelliklerine bağlıdır. Özellikle adli bağlamda tek bir dental yöntemden elde edilen değerin kesin kronolojik yaş olarak yorumlanması yerine, hata aralıkları ve popülasyona özgü doğrulama verileri dikkate alınmalıdır.

TÜRK POPÜLASYONUNDA DEMIRJIAN YÖNTEMİNİN UYGULAMALARI

Türkiye, farklı coğrafi bölgeler, iklim koşulları, beslenme örüntüleri ve sosyoekonomik özellikleri barındıran heterojen bir popülasyona sahiptir. Bu nedenle Demirjian yönteminin Türk çocuklarındaki geçerliliğini değerlendiren çalışmalar yalnızca ülke düzeyinde değil, bölgesel örneklemler üzerinden de yürütülmüştür. Elde edilen bulgular genel olarak orijinal Fransız-Kanadalı standartların Türk çocuklarına doğrudan uygulanmasının her yaş ve bölgede aynı doğruluğu sağlamadığını göstermektedir (Altunsoy et al., 2015; Erken Gungor et al., 2015).

Kuzey Türkiye

Tunc ve Koyuturk, Türkiye'nin kuzeyinde yaşayan 4–12 yaş arasındaki 900 sağlıklı çocuğun panoramik radyografilerini Demirjian yöntemiyle değerlendirmiştir. Çalışmada her iki cinsiyette hesaplanan dental yaşın kronolojik yaştan genel olarak daha ileri olduğu; farkın erkeklerde yaklaşık 0,36-1,43 yıl, kızlarda 0,50-1,44 yıl arasında değiştiği bildirilmiştir. Bulgular, Kuzey Türkiye'deki çocukların orijinal Fransız-Kanadalı referans popülasyonuna kıyasla daha ileri dental gelişim gösterdiğini ve bu standartların doğrudan kullanılmasının dental yaşın kronolojik yaştan daha yüksek hesaplanmasına yol açabileceğini ortaya koymuştur (Tunc & Koyuturk, 2008).

Bu çalışma, Türkiye'de Demirjian yönteminin bölgesel geçerliliğini sistematik biçimde değerlendiren temel araştırmalardan biri olmuş ve sonraki çalışmalar için önemli bir karşılaştırma noktası sağlamıştır. Aynı zamanda tek bir ulusal referansın yeterliliğinin sorgulanmasına zemin hazırlamıştır.

Doğu ve Kuzeydoğu Türkiye

Celikoğlu ve arkadaşları, 7–15 yaş arasındaki Türkiye'nin doğusunda yaşayan 807 çocukta Demirjian yöntemini değerlendirmiş ve çocukların dental gelişiminin Fransız-Kanadalı referans standartlarına göre ortalama yaklaşık 1 yıl daha ileri olduğunu bildirmiştir. Kızlarda fark 0,2-1,9 yıl, erkeklerde 0,4-1,3 yıl aralığında değişmiş ve yaş gruplarının tamamında istatistiksel olarak anlamlı farklılıklar bulunmuştur. Araştırmacılar, orijinal Demirjian standartlarının Türkiye'nin doğusundaki popülasyon için uygun olmadığı sonucuna ulaşmıştır (Celikoğlu et al., 2011).

Nur ve arkadaşlarının Türkiye'nin kuzeydoğusunda yaşayan 5–16 yaş arasındaki çocuklarda Demirjian ve Nolla yöntemlerini karşılaştırdığı çalışmada, Demirjian yöntemiyle hesaplanan dental yaşın genel olarak kronolojik yaştan daha yüksek olduğu bildirilmiştir. Dental yaş ile kronolojik yaş arasındaki ortalama farkın kızlarda yaklaşık 0,89 yıl, erkeklerde ise 0,84 yıl olduğu ve her iki cinsiyette de dental yaşın kronolojik yaştan daha yüksek bulunduğu bildirilmiştir. Bu sonuç, Türkiye'nin kuzeyinde ve doğusunda yapılan çalışmalarda bildirilen daha ileri dental gelişim bulgularıyla uyumludur (Nur et al., 2012).

Bununla birlikte Doğu Anadolu'nun güneybatısında Karataş ve arkadaşlarının yürüttüğü çalışmada farklı bir örüntü saptanmıştır. Bu örneklemde, Demirjian yöntemiyle hesaplanan dental yaşın kronolojik yaştan ortalama 0,38 yıl daha düşük olduğu; bu farkın kızlarda 0,33 yıl, erkeklerde ise 0,48 yıl olduğu bildirilmiştir. Aynı ülkenin farklı bölgelerinde yöntemin hata yönünün dahi değişebilmesi, bölgesel kalibrasyon gereksiniminin güçlü bir göstergesidir (Karataş et al., 2012).

Kuzeybatı ve Batı Türkiye

Ercalik Yalcinkaya ve arkadaşları, İstanbul'da 4–16 yaş arasındaki 1.678 çocuğu değerlendirmiş ve Demirjian sisteminin Türkiye'nin kuzeybatısındaki bir çocuk örnekleminde uygulanabilirliğini incelemiştir. Çalışma, yaş ve cinsiyete bağlı farklılıkların bulunduğunu ve Türk çocukları için bölgesel referans tablolarına ihtiyaç olduğunu vurgulamıştır (Ercalik Yalcinkaya et al., 2013).

Erdem ve arkadaşları, Türkiye'nin kuzeybatısındaki 5–13 yaş arasındaki 756 çocukta Demirjian standartlarının doğruluğunu değerlendirmiş ve hesaplanan dental yaş ile kronolojik yaş arasındaki farkın yaş gruplarına göre değişkenlik gösterdiğini bildirmiştir. Araştırmacılar Demirjian skorları ile kronolojik yaş arasındaki kübik ilişkiyi kullanarak kız ve erkekler için yeni denklemler geliştirmiştir. Bu yaklaşım, yöntemin A-H evreleme mantığını korurken yaşa dönüşüm aşamasının yerel popülasyona göre yeniden kalibre edilebileceğini göstermesi bakımından önemlidir (Erdem et al., 2013).

Batı Ege bölgesinde 7-16 yaş arasındaki 635 çocuk üzerinde çalışan Altunsoy ve arkadaşları, dental yaş ile kronolojik yaş arasındaki farkın erkeklerde 0,10-0,76 yıl, kızlarda 0,28-0,87 yıl arasında değiştiğini bildirmiştir. Yazarlar, Türkiye'nin batısında yaşayan çocukların Fransız-Kanadalı referans örneklemine göre daha ileri dental gelişim gösterdiğini; ancak Türkiye'nin doğu, kuzeydoğu ve kuzey bölgelerinde yaşayan çocuklarla karşılaştırıldığında dental gelişim düzeylerinin daha düşük olduğunu belirtmiştir. Sonuç olarak, Demirjian standartlarının Türkiye'nin batısında yaşayan çocuklar için doğrudan uygulanabilir olmadığı belirtilmiştir (Altunsoy et al., 2015).

Güney Türkiye

Türkiye'nin güneyindeki araştırmalar da sonuçların yaş grubuna ve örnekleme göre değişebildiğini göstermektedir. Çelik ve arkadaşları Türkiye'nin güneyindeki çocuklarda Demirjian yönteminin uygulanabilirliğini incelemiş ve yöntemin bazı yaş gruplarında belirgin sapma gösterebildiğini bildirmiştir. Daha sonraki bir çalışmada Erken Güngör ve arkadaşları, 10-18 yaş arasındaki 535 bireyde kronolojik ve dental yaş farkının kızlarda 0,02-0,79 yıl, erkeklerde 0,04-0,85 yıl arasında değiştiğini saptamıştır. Araştırmacılar yöntemin Türkiye'nin güneyindeki çocuklarda kullanılabilir olduğunu, ancak bazı yaş grupları için revizyon gerektiğini belirtmiştir (Çelik et al., 2014; Erken Gungor et al., 2015).

Altan ve arkadaşlarının Demirjian ve Willems yöntemlerini karşılaştırdığı güney Türkiye çalışmaları, popülasyona göre yeniden düzenlenmiş skorların bazı örneklemlerde daha düşük hata verebildiğini göstermiştir. Bu bulgular, Demirjian'ın morfolojik evrelerinin kullanışlılığını korurken orijinal yaş dönüşümünün her popülasyonda optimal olmayabileceği görüşünü desteklemektedir (Altan et al., 2017).

Trakya ve Orta Anadolu Örneklemleri

Özveren ve Serindere, Trakya bölgesindeki çocuklarda Demirjian ve Willems yöntemlerinin uygulanabilirliğini karşılaştırmış; yöntemlerin doğruluğunun cinsiyet ve yaş grubuna göre değiştiğini bildirmiştir. Türkiye'nin farklı bölgelerinden elde edilen sonuçların birlikte değerlendirilmesi, tek bir yöntemin bütün yaş gruplarında aynı performansı göstermediğini ortaya koymaktadır (Özveren & Serindere, 2018).

Konya örnekleminde 5–15,9 yaş arasındaki 330 çocukta Demirjian, Willems ve Cameriere yöntemlerini karşılaştıran Apaydın ve Yaşar, hesaplanan dental yaşın kronolojik yaşa göre Demirjian yönteminde ortalama 0,304 yıl daha yüksek, Willems yönteminde 0,060 yıl ve Cameriere yönteminde ise 0,580 yıl daha düşük olduğunu bildirmiştir. Bu çalışmada kronolojik yaşa en yakın sonuç Willems yöntemiyle elde edilmiştir (Apaydin & Yaşar, 2018).

Daha güncel Türk örneklemlerinde de benzer karşılaştırmalar sürdürülmüştür. Demirjian ve Willems yöntemlerinin karşılaştırıldığı çalışmalarda Willems

yaklaşımının bazı gruplarda daha düşük hata göstermesi, popülasyona özgü kalibrasyonun, hesaplanan dental yaş ile kronolojik yaş arasındaki uyumu artırabileceğini düşündürmektedir (Akkaya et al., 2015; Işık et al., 2023).

Türk Popülasyonunda Seçilmiş Demirjian Çalışmalarının Karşılaştırılması

Çalışma	Bölge	Örneklem	Yaş	Temel bulgu	Yorum
Tunc & Koyuturk, 2008	Kuzey	900	4-12	Dental yaş kronolojik yaştan daha yüksek	Yerel referans gereksinimi
Celikoglu et al., 2011	Doğu	807	7-15	Ort. ≈ +1,0 yıl	Orijinal standart uygun değil
Nur et al., 2012	Kuzeydoğu	—	5-16	+0,89 kız; +0,84 erkek	Dental yaş kronolojik yaştan daha yüksek
Karataş et al., 2012	Güneybatı Doğu Anadolu	1015	—	Ort. ≈ -0,38 yıl	Dental yaş kronolojik yaştan daha düşük
Erdem et al., 2013	Kuzeybatı	756	5-13	Yaşa göre değişken	Yeni cinsiyete özgü denklemler
Ercalik Yalcinkaya et al., 2013	Kuzeybatı	1678	4-16	Bölgesel farklılık	Türk referansı önerisi
Çelik et al., 2014	Güney	—	—	Yaş grubuna bağlı sapma	Doğrudan genelleme sınırlı
Altunsoy et al., 2015	Batı Ege	635	7-16	+0,10-0,76 E; +0,28-0,87 K	Orijinal standart uygun değil
Erken Gungor et al., 2015	Güney	535	10-18	Bazı gruplarda anlamlı fark	Bazı yaş gruplarında revizyon
Akkaya et al., 2015	Ankara/karma	799	2,2-15,99	Demirjian varyantlarında dental yaş daha yüksek	Willems daha doğru
Apaydin & Yaşar, 2018	Orta Anadolu	330	5-15,9	DM +0,304 yıl	Willems en yakın
Özveren & Serindere, 2018	Trakya	—	—	Yönteme/yaşa göre değişken	Bölgesel doğrulama gerekli
Işık et al., 2023	Marmara	150	—	Demirjian yöntemiyle hesaplanan dental yaş, Willems yöntemine göre daha yüksek	Willems daha düşük yanlılık

Not: "+" dental yaşın kronolojik yaştan daha yüksek, "–" ise daha düşük olduğunu ifade etmektedir. Tablodaki değerler ilgili çalışmaların raporladığı özet sonuçlardan derlenmiştir.

TÜRK POPÜLASYONUNDA BÖLGESEL FARKLILIKLARIN YORUMLANMASI

Türk popülasyonuna ilişkin literatür birlikte değerlendirildiğinde en dikkat çekici bulgu, Demirjian yönteminin hata yönü ve büyüklüğünün çalışmalar arasında sabit olmamasıdır. Kuzey, doğu, kuzeydoğu ve batı örneklemlerinin

önemli bölümünde dental yaş kronolojik yaştan yüksek bulunurken, Türkiye'nin kuzeybatısı ile Doğu Anadolu'nun güneybatısındaki bazı örneklemlerde dental gelişimin daha geri olduğu bildirilmiştir. Bu durum 'Türk çocukları Demirjian standartlarına göre daima ileri gelişir' biçiminde basit bir genellemenin bilimsel olarak uygun olmadığını göstermektedir.

Çalışmalar arasındaki farklılıkların yalnızca biyolojik bölgesel farklılıklarla açıklanması da yeterli değildir. Örneklem büyüklüğü, yaş dağılımı, cinsiyet dengesi, dahil etme-dışlama kriterleri, radyografik görüntü kalitesi, gözlemci kalibrasyonu ve istatistiksel analiz yöntemi sonuçları etkileyebilir. Ayrıca aynı bölgeyi temsil ettiği kabul edilen örneklemler çoğu zaman tek bir üniversite veya hastanenin arşivinden seçilmektedir. Bu nedenle bölgesel sonuçlar gerçek popülasyon parametreleri olarak değil, ilgili örneklem için doğrulama verileri olarak yorumlanmalıdır.

İklimsel ve çevresel koşulların dental gelişim üzerindeki olası etkileri Türkiye'de gerçekleştirilen çalışmalarda da araştırılmıştır. Orta Anadolu ve Doğu Anadolu çocuklarını karşılaştıran çalışmalar, sıcaklık ve rakım gibi çevresel değişkenlerin yanı sıra sosyoekonomik ve beslenme özelliklerinin dental gelişim farklılıklarıyla ilişkili olabileceğini tartışmıştır. Ancak bu değişkenler birbirleriyle ilişkili olduğundan tek bir çevresel faktöre nedensellik atfetmek güçtür (Cantekin et al., 2013).

Yaş grubu da yöntemin performansını belirleyen temel unsurlardan biridir. Dişlerin gelişim evreleri genç yaşlarda daha fazla bilgi içerirken, kök gelişimi tamamlanmaya yaklaştıkça bireyler arasındaki ayrım gücü azalır. Bu nedenle aynı yöntemin 6-8 yaş grubundaki hata profili ile 13-15 yaş grubundaki hata profili farklı olabilir. Türk popülasyonunda yapılan çalışmalarda, dental yaş ile kronolojik yaş arasındaki farkın yaş gruplarına göre yön ve büyüklük açısından değişkenlik göstermesi, bu biyolojik ve metodolojik farklılıkların dikkate alınması gerektiğini ortaya koymaktadır.

POPÜLASYONA ÖZGÜ KALİBRASYON VE MODİFİKASYON GEREKSİNİMİ

Demirjian yönteminin farklı popülasyonlarda sistematik sapma göstermesi, evreleme sisteminin tamamen terk edilmesini değil, skor-yaş dönüşümünün yerel verilerle yeniden kalibre edilmesini gündeme getirmiştir. Bu yaklaşımın en bilinen örneklerinden biri Willems yöntemidir. Willems yöntemi Demirjian'ın A-H mineralizasyon evrelerini korurken, evreleri doğrudan yaş karşılığı olan cinsiyete özgü skorlarla yeniden düzenler. Türk çocuklarında yapılan çok sayıda karşılaştırmada Willems yönteminin orijinal Demirjian yaklaşımından daha düşük ortalama hata verdiği bildirilmiştir (Akkaya et al., 2015; Apaydin & Yaşar, 2018).

Türkiye için daha doğrudan bir yaklaşım Erdem ve arkadaşları tarafından önerilmiştir. Araştırmacılar, Türkiye'nin kuzeybatısındaki çocuklarda Demirjian skorları ile kronolojik ve dental yaş arasındaki ilişkiyi modelleyerek kız ve erkek çocuklar için ayrı denklemler geliştirmiştir. Bu tür modeller, Demirjian yönteminin standartlaştırılmış morfolojik evreleme sisteminin avantajlarını korurken, popülasyona özgü dental gelişim farklılıklarının da dikkate alınmasına olanak sağlamaktadır (Erdem et al., 2013).

Ancak Türkiye için ulusal bir dönüşüm tablosu oluşturulacaksa örneklemin coğrafi, sosyoekonomik ve etnik çeşitliliği temsil etmesi gerekir. Tek merkezli bir çalışmadan elde edilen denklem, başka bir bölgeye doğrudan aktarılırsa orijinal yöntemdeki popülasyon aktarımı problemi yeniden ortaya çıkabilir. Bu nedenle çok merkezli, yaş ve cinsiyet bakımından dengeli, geniş örneklemli çalışmalar ve dış doğrulama kohortları gereklidir.

DİĞER DENTAL YAŞ TAHMİN YÖNTEMLERİYLE KARŞILAŞTIRMA

Demirjian yönteminin Türk popülasyonundaki performansı çoğu zaman Nolla, Willems ve Cameriere yöntemleriyle karşılaştırılmıştır. Nolla yöntemi diş gelişimini daha fazla sayıda mineralizasyon basamağı üzerinden değerlendirirken, Cameriere yaklaşımı açık apeks genişliklerini ölçümsel olarak kullanır. Willems yöntemi ise Demirjian evrelerini farklı skorlamayla yaşa dönüştürür. Dolayısıyla bu yöntemler aynı biyolojik süreci farklı matematiksel ve morfolojik çerçevelerle temsil etmektedir.

Nur ve arkadaşları, Türkiye'nin kuzeydoğusundaki çocuklarda Demirjian ve Nolla yöntemlerini karşılaştırmış ve Demirjian yöntemiyle hesaplanan dental yaşın genel olarak kronolojik yaştan daha yüksek olduğunu bildirmiştir. Türkiye'nin doğusundaki çocuklardan oluşan daha güncel bir örneklemde ise Nolla yöntemiyle hesaplanan dental yaşın kronolojik yaştan daha düşük, Demirjian yöntemiyle hesaplanan dental yaşın ise daha yüksek olduğu raporlanmıştır (Nur et al., 2012; Gümüş et al., 2022).

Apaydin ve Yaşar'ın Demirjian, Willems ve Cameriere yöntemlerini aynı Türk çocuk örnekleminde karşılaştırması, yöntem seçiminin sonuç üzerinde belirgin etkisi olduğunu göstermiştir. Hesaplanan dental yaşın kronolojik yaşa göre Demirjian yönteminde ortalama 0,304 yıl daha yüksek, Willems yönteminde 0,060 yıl ve Cameriere yönteminde ise 0,580 yıl daha düşük olduğu bulunmuştur. Bu veriler, bir yöntemin 'doğru' veya 'yanlış' olarak sınıflandırılmasından çok, belirli popülasyon ve yaş aralığında yanlılığının nicel olarak bilinmesinin önemli olduğunu göstermektedir (Apaydin & Yaşar, 2018).

2024 yılında Türk ve Finlandiyalı çocukları karşılaştıran bir çalışmada da Demirjian ve Cameriere gibi yöntemlerin doğruluğunun popülasyona göre değişebildiği gösterilmiştir. Türk çocuklarında Cameriere yönteminin bazı

analizlerde Demirjian yöntemine göre daha yüksek doğruluk göstermesi, dental yaş değerlendirmesinde kullanılan yöntemlerin popülasyona özgü olarak doğrulanmasının önemini desteklemektedir (Darıcı et al., 2024).

ÜÇÜNCÜ MOLARLARDA DEMIRJIAN EVRELERİNİN KULLANIMI

Klasik Demirjian yöntemi üçüncü moları içermez. Bununla birlikte ikinci molar dahil mandibular dişlerin gelişimi tamamlandıktan sonra geç adölesan dönemde dental yaş değerlendirmesi için gelişimini sürdüren başlıca diş üçüncü molardır. Bu nedenle Demirjian'ın A-H morfolojik evreleri üçüncü molar mineralizasyonuna uyarlanarak özellikle 18 yaş eşiğinin değerlendirilmesinde kullanılmıştır.

Türk çocuk ve genç erişkinlerde üçüncü molar gelişimini inceleyen Orhan ve arkadaşları ile Şişman ve arkadaşları, Demirjian evreleri ile kronolojik yaş arasında anlamlı ilişki bulunduğunu göstermiştir. Bununla birlikte üçüncü molar gelişiminde cinsiyet, çene ve bireysel değişkenlik gözlenebilmesi nedeniyle tek bir evrenin kesin kronolojik yaş karşılığı olarak kullanılması uygun değildir (Orhan et al., 2007; Sisman et al., 2007).

Cantekin ve arkadaşları, Türkiye'nin doğusundaki 1.348 bireyde mandibular üçüncü molarların mineralizasyonunu Demirjian evrelerine göre değerlendirmiş ve bu popülasyona özgü referans verileri oluşturmuştur. Bu tür çalışmalar özellikle kimliği belirsiz bireylerde veya doğum kaydının güvenilir olmadığı adli olgularda yardımcı olabilir; ancak üçüncü moların gelişim varyasyonu nedeniyle sonuçlar olasılıksal biçimde yorumlanmalıdır (Cantekin et al., 2011).

Akman ve arkadaşları, 14–22 yaş arasındaki 500 Türk bireyde Cameriere üçüncü molar gelişim indeksi, Demirjian gelişim evreleri ve London Atlas yöntemlerini, bireylerin 18 yaşın altında veya üzerinde olma durumunu ayırt etmek amacıyla karşılaştırmıştır. Demirjian evreleri ile Cameriere I3M yaklaşımının yetişkinlik durumunun değerlendirilmesinde yararlı olduğu ve olgu bazında London Atlas'a göre daha iyi performans eğilimi gösterdiği bildirilmiştir (Akman et al., 2022).

CBCT görüntülerinde üçüncü molarları değerlendiren Akalın Kunuk ve Bayrak, 9-26 yaş arasındaki 445 bireyde A-H evrelerinin kronolojik yaşla ilişkisini incelemiştir. Evre H'nin her iki cinsiyette en erken 16 yaş civarında görülebildiği, A ve B evrelerinin 18 yaş ve üzerindeki bireylerde gözlenmediği bildirilmiştir. Çalışma, üçüncü molar gelişiminin 18 yaş eşiğinin değerlendirilmesine katkı sağlayabileceğini göstermektedir. Bununla birlikte, radyasyon maruziyeti göz önünde bulundurularak CBCT kullanımında klinik endikasyonlar gözetilmeli ve yalnızca dental yaş değerlendirmesi amacıyla CBCT görüntüsü alınmasından kaçınılmalıdır (Akalın Kunuk & Bayrak, 2024).

2026 tarihli geniş bir Türk popülasyonu çalışmasında Taş ve arkadaşları, 1.656 bireyde 5.000'in üzerinde üçüncü moları modifiye Demirjian evreleriyle değerlendirmiş ve üçüncü molar gelişim evreleri ile kronolojik yaş arasında güçlü ilişki bildirmiştir. Buna karşın regresyon modellerinin açıklayıcılık düzeyi, üçüncü moların tek başına kesin kronolojik yaş belirleyicisi olmadığını; popülasyona özgü ve çok değişkenli yaklaşımların gerekli olduğunu göstermektedir (Taş et al., 2026).

ADLİ VE HUKUKİ AÇIDAN DEĞERLENDİRME

Adli yaş değerlendirmesinde amaç, çoğu zaman birey için kesin bir kronolojik yaş belirlemekten ziyade, belirli bir hukuki yaş eşiğinin altında veya üzerinde bulunma olasılığını değerlendirmektir. Türkiye'de çocukluk, ceza sorumluluğu ve erginlik açısından belirli yaş sınırları hukuki önem taşıdığından, hesaplanan yaş ile gerçek kronolojik yaş arasındaki farklılıklar bazı olgularda önemli sonuçlara yol açabilir. Bu nedenle, adli yaş değerlendirmesinde kullanılan referans verilerinin ilgili popülasyona uygunluğu dikkate alınmalıdır.

Demirjian yöntemi, çocuklarda dental gelişimin objektif ve tekrarlanabilir biçimde değerlendirilmesine olanak sağlamakla birlikte, adli raporlamada elde edilen sonuçların yönteme ilişkin belirsizlikler dikkate alınarak yorumlanması gerekmektedir. Özellikle 18 yaş değerlendirmesinde üçüncü molar gelişimi tek başına mutlak kanıt olarak kullanılmamalıdır. Akman ve arkadaşlarının Türk popülasyonundaki sonuçları Demirjian evrelerinin yararlı bir sınıflandırıcı olabileceğini göstermekle birlikte, yöntemlerin tanısal performansının yaş eşiği, cinsiyet ve örnekleme göre değişebildiğini ortaya koymaktadır (Akman et al., 2022).

Adli yaş değerlendirmesinde radyasyondan korunma ilkelerinin gözetilmesi önemlidir. Klinik endikasyonlarla daha önce elde edilmiş radyografilerin yaş değerlendirmesi amacıyla kullanılması mümkün olmakla birlikte, yalnızca bu amaçla yeni radyografik görüntülerin elde edilmesinden kaçınılmalıdır. Özellikle CBCT gibi daha yüksek dozlu görüntüleme yöntemlerinin yalnızca yaş tayini için rutin kullanımı uygun değildir; görüntü mevcutsa ikincil değerlendirme yapılabilir.

ÇOCUK DİŞ HEKİMLİĞİ AÇISINDAN KLİNİK DEĞER

Çocuk diş hekimliğinde Demirjian yöntemi, adli yaş değerlendirmesinin ötesinde, dental gelişimin sistematik olarak değerlendirilmesine olanak sağlamaktadır. Çocuğun daimi dişlerinin mineralizasyon düzeyi; sürme zamanlamasının değerlendirilmesi, gelişimsel gecikme şüphesi, karma dentisyon analizi ve multidisipliner tedavi planlamasında destekleyici bilgi sunabilir. Bununla birlikte klinik kararlar yalnızca hesaplanan dental yaşa dayandırılmamalı; kronolojik yaş, klinik sürme durumu, büyüme-gelişim bulguları ve hastanın bireysel özellikleri birlikte değerlendirilmelidir.

Demirjian evrelerinin özellikle araştırma ortamında bir başka avantajı, kök gelişiminin standart bir dil ile ifade edilmesini sağlamasıdır. A-H sınıflaması, farklı araştırmacıların diş gelişim düzeylerini karşılaştırmasına olanak verir. Bu yönüyle Demirjian yöntemi, yalnızca dental yaşın değerlendirilmesinde değil, çocuklarda diş gelişimini inceleyen epidemiyolojik ve klinik çalışmalarda da yararlanılabilecek standart bir evreleme sistemi sunmaktadır. Ancak klinik ortamda 'Demirjian dental yaşı' çocuğun gerçek yaşının yerine geçen bir değer olarak görülmemelidir. Türk popülasyonunda aynı dental olgunlaşma skorunun farklı bölgelerde farklı kronolojik yaşlara karşılık gelebilmesi, dental yaşın bireysel biyolojik gelişimin bir göstergesi olarak değerlendirilmesinin daha uygun olduğunu ortaya koymaktadır.

GÜNCEL YAKLAŞIMLAR VE YAPAY ZEKÂ

Dental yaşın değerlendirilmesinde son yıllarda otomatik görüntü analizi ve yapay zekâ tabanlı yöntemlerin kullanımı giderek yaygınlaşmaktadır. Bu sistemler; dişlerin segmentasyonu, gelişim evrelerinin otomatik olarak sınıflandırılması ve radyografik verilerden kronolojik yaşın tahmin edilmesi gibi farklı amaçlarla kullanılabilmektedir. Bununla birlikte yapay zekâ modellerinin başarısı eğitim verisinin büyüklüğü, popülasyon temsili, görüntüleme cihazları ve referans etiketlerinin doğruluğuna bağlıdır.

2026 yılında Türk çocuklarına ait 900 panoramik radyografiyi değerlendiren Çelik ve Salmanpour, genel amaçlı multimodal bir büyük dil modeli olan ChatGPT-5'in dental yaş değerlendirme performansını Demirjian ve Willems yöntemleriyle karşılaştırmıştır. Ortalama mutlak hata Willems yönteminde 0,63 yıl, Demirjian yönteminde 0,71 yıl ve ChatGPT-5'te 0,80 yıl olarak bildirilmiştir. Araştırmacılar yapay zekânın özellikle genç yaş gruplarında potansiyel gösterdiğini, ancak doğrulanmış manuel yöntemlerin yerine bağımsız biçimde kullanılmasının henüz uygun olmadığını belirtmiştir (Çelik & Salmanpour, 2026).

Bu gelişmeler Demirjian yönteminin güncelliğini ortadan kaldırmaktan çok, yöntemin standartlaştırılmış evrelerinin yapay zekâ modelleri için referans etiket olarak kullanılabileceğini göstermektedir. Gelecekte Türk popülasyonunu temsil eden çok merkezli veri setleriyle eğitilen ve dış doğrulaması yapılan modeller, manuel evrelemenin gözlemci bağımlılığını azaltabilir. Ancak algoritmik performansın klinik ve adli kullanım için yalnızca ortalama hata üzerinden değil, yaş grubu ve hukuki eşikler düzeyinde de doğrulanması gereklidir.

GELECEK ARAŞTIRMALAR İÇİN ÖNERİLER

Türk popülasyonunda Demirjian yöntemi üzerine geniş bir literatür bulunmasına rağmen, çalışmaların çoğu tek merkezli ve retrospektif arşiv araştırmalarıdır. Gelecekte farklı coğrafi bölgeleri aynı protokol altında birleştiren çok merkezli çalışmaların yürütülmesi, Türkiye'ye özgü referans

değerlerinin geliştirilmesi açısından önemlidir. Örneklemler yaş ve cinsiyet bakımından dengeli olmalı; sosyoekonomik ve coğrafi değişkenler mümkün olduğunca kaydedilmelidir.

Yeni çalışmalar yalnızca ortalama dental yaş-kronolojik yaş farkını raporlamakla sınırlı kalmamalıdır. Ortalama mutlak hata, kök ortalama kare hata, Bland-Altman uyumu, belirli hata toleransları içindeki doğruluk ve adli eşiklerde duyarlılık/özgüllük gibi ölçütler birlikte değerlendirilmelidir. Ayrıca geliştirilen Türk denklemleri veya yapay zekâ modelleri, oluşturuldukları veri setinden bağımsız dış örneklemlerde doğrulanmalıdır.

Demirjian evrelerinin gözlemci uyumu yüksek olmakla birlikte, evreler ordinal yapıdadır. Bu nedenle A-H evrelerinin eşit zaman aralıklarını temsil ettiği varsayılmamalıdır. Araştırma tasarımlarında evrelerin biyolojik sıralı kategoriler olduğu dikkate alınmalı; özellikle longitudinal kök gelişimi yorumlarında evreler arasındaki geçişlerin doğrusal büyüme ölçüsü olmadığı açıkça belirtilmelidir.

Son olarak, güncel Türk popülasyonuna ait referansların belirli aralıklarla yeniden değerlendirilmesi yararlı olabilir. Yaşam koşulları, beslenme alışkanlıkları ve sağlık hizmetlerindeki değişimlerle ilişkili seküler eğilimler, dental gelişimin zamanlamasını etkileyebilir. Bu nedenle onlarca yıl önce oluşturulmuş standartların günümüz çocuklarına değişmeden uygulanması, yalnızca etnik değil zamansal bir aktarım hatası da oluşturabilir.

SONUÇ

Demirjian yöntemi, diş gelişimini A-H arasında tanımlanan morfolojik evrelerle sistematik biçimde değerlendiren, kolay uygulanabilir ve yüksek tekrarlanabilirliğe sahip temel dental yaş yöntemlerinden biridir. Yöntemin klinik ve araştırma açısından en güçlü yönü, panoramik radyografilerde sol mandibular yedi daimi dişin mineralizasyonunu standart bir çerçevede değerlendirmesidir.

Türk popülasyonundaki çalışmalar, orijinal Fransız-Kanadalı referansların bütün bölgelere ve yaş gruplarına doğrudan uygulanmasının uygun olmadığını göstermektedir. Çalışmaların önemli bir bölümünde hesaplanan dental yaşın kronolojik yaştan daha yüksek olduğu bildirilmekle birlikte, bazı örneklemlerde dental yaşın kronolojik yaştan daha düşük olduğu veya aradaki farkın yaş gruplarına göre değişkenlik gösterdiği belirlenmiştir. Dolayısıyla, Türk çocuklarında dental gelişimin genel olarak “ileri” veya “geri” olduğu yönünde bir genelleme yapmak yerine; bölge, yaş, cinsiyet ve örneklem özelliklerinin dikkate alınması gerekmektedir. Demirjian'ın A-H evreleme sistemi Türk çocuklarında değerli bir gelişim göstergesi olmaya devam etmektedir; ancak kronolojik yaşa dönüşüm aşamasında popülasyona özgü kalibrasyon gereklidir. Klinik uygulamada dental yaş diğer büyüme-gelişim bulgularıyla birlikte yorumlanmalı; adli kullanımda ise yöntem belirsizliği ve hukuki yaş eşiklerine ilişkin tanısal performans açıkça dikkate alınmalıdır. Türk popülasyonunu temsil eden çok

merkezli referans verilerinin oluşturulması ve dış doğrulaması yapılmış otomatik sistemlerin geliştirilmesi, gelecekte dental yaş değerlendirmesinin doğruluğunu artırabilecek başlıca yaklaşımlar arasında yer almaktadır.

KAYNAKÇA

1. Akman, H., Surme, K., Cimen, T., & Ayyildiz, H. (2022). Accuracy of different dental age estimation methods for determining the legal majority of 18 years in the Turkish population. Clinical Oral Investigations, 26, 4537–4547. https://doi.org/10.1007/s00784-022-04417-w
2. Akalın Kunuk, F., & Bayrak, S. (2024). Age estimation using the Demirjian method in third molars on cone beam computed tomography images. Canadian Society of Forensic Science Journal, 57(3), 173–183. https://doi.org/10.1080/00085030.2024.2353411
3. Akkaya, N., Yilanci, H. Ö., & Göksülük, D. (2015). Applicability of Demirjian's four methods and Willems method for age estimation in a sample of Turkish children. Legal Medicine, 17(5), 355–359. https://doi.org/10.1016/j.legalmed.2015.04.003
4. Altan, H., Altan, A., & Akinci Sozer, O. (2017). Dental age estimation in southern Turkish children: Comparison of Demirjian and Willems methods. Iranian Journal of Pediatrics, 27(6), e11726. https://doi.org/10.5812/ijp.11726
5. Altunsoy, M., Nur, B. G., Akkemik, O., Ok, E., & Evcil, M. S. (2015). Applicability of the Demirjian method for dental age estimation in western Turkish children. Acta Odontologica Scandinavica, 73(2), 121–125.
6. Apaydin, B. K., & Yaşar, F. (2018). Accuracy of the Demirjian, Willems and Cameriere methods of estimating dental age on Turkish children. Nigerian Journal of Clinical Practice, 21(3), 257–263.
7. Cantekin, K., Yilmaz, Y., Demirci, T., & Celikoglu, M. (2011). Morphologic analysis of third-molar mineralization for eastern Turkish children and youth. Journal of Forensic Sciences, 56(2), 531–534.
8. Cantekin, K., Sekerci, A. E., Peduk, K., Delikan, E., Ozakar Ilday, N., Demirbuga, S., & Miloglu, O. (2013). Dental age assessment for different climatic regions. American Journal of Forensic Medicine & Pathology, 34(3), 197–201.
9. Çelik, İ. H., & Salmanpour, F. (2026). Can ChatGPT-5 estimate dental age? A comparative study with Demirjian and Willems methods in paediatric dentistry. BMC Oral Health, 26, 849. https://doi.org/10.1186/s12903-026-08247-0
10. Çelik, S., Zeren, C., Çelikel, A., Yengil, E., & Altan, A. (2014). Applicability of the Demirjian method for dental assessment of southern Turkish children. Journal of Forensic and Legal Medicine, 25, 1–5.

11. Celikoglu, M., Cantekin, K., & Ceylan, I. (2011). Dental age assessment: The applicability of Demirjian method in eastern Turkish children. Journal of Forensic Sciences, 56(1), 220–222.

12. Darıcı, A., Ölmez, M. S., Güngör, H. C., Rajavaara, P., Sipola, A., Anttonen, V., & Päkkilä, J. (2024). Comparison of accuracy of different dental age estimation methods in Finnish and Turkish populations. Acta Odontologica Scandinavica, 83, 643–652. https://doi.org/10.2340/aos.v83.42434

13. Demirjian, A., Goldstein, H., & Tanner, J. M. (1973). A new system of dental age assessment. Human Biology, 45(2), 211–227.

14. Demirjian, A., & Goldstein, H. (1976). New systems for dental maturity based on seven and four teeth. Annals of Human Biology, 3(5), 411–421.

15. Ercalik Yalcinkaya, S., Dumlu, A., Bekiroglu, N., Kızılyel, G., & Kargul, B. (2013). Demirjian's system for estimating dental age among northwestern Turkish children aged 4–16 years. European Journal of Paediatric Dentistry, 14(3), 225–230.

16. Erdem, A. P., Yamac, E., Erdem, M. A., Sepet, E., & Aytepe, Z. (2013). A new method to estimate dental age. Acta Odontologica Scandinavica, 71(3–4), 590–598.

17. Erken Gungor, O., Kale, B., Celikoglu, M., Gungor, A. Y., & Sari, Z. (2015). Validity of the Demirjian method for dental age estimation for southern Turkish children. Nigerian Journal of Clinical Practice, 18(5), 616–619. https://doi.org/10.4103/1119-3077.154216

18. Günen Yılmaz, S., Harorlı, A., Kılıç, M., & Bayrakdar, İ. Ş. (2019). Evaluation of the relationship between the Demirjian and Nolla methods and the pubertal growth spurt stage predicted by skeletal maturation indicators in Turkish children aged 10–15: Investigation study. Acta Odontologica Scandinavica.

19. Gümüş, D., et al. (2022). Accuracy of age estimation with Demirjian and Nolla methods in Eastern Turkish children aged 3–17 years old. European Oral Research, 56(2), 80–87.

20. Işık, E., et al. (2023). Comparison of Demirjian's and Willems methods for dental age estimation in Turkish Caucasian children. Clinical and Experimental Health Sciences, 13, 1–7. https://doi.org/10.33808/clinexphealthsci.1198077

21. Karataş, O. H., Öztürk, F., Dedeoğlu, N., Çolak, C., & Altun, O. (2012). Dental age assessment: The applicability of Demirjian method in southwestern of eastern Anatolia region Turkish children. Cumhuriyet Dental Journal, 15(2), 130–137. https://doi.org/10.7126/cdj.2012.1096

22. Nur, B., Kusgoz, A., Bayram, M., Celikoglu, M., Nur, M., Kayipmaz, S., & Yildirim, S. (2012). Validity of Demirjian and Nolla methods for dental age estimation for northeastern Turkish children aged 5–16 years old. Medicina Oral, Patología Oral y Cirugía Bucal, 17(5), e871–e877.

23. Orhan, K., Ozer, L., Orhan, A. I., Dogan, S., & Paksoy, C. S. (2007). Radiographic evaluation of third molar development in relation to chronological age among Turkish children and youth. Forensic Science International, 165(1), 46–51.

24. Özveren, N., & Serindere, G. (2018). Comparison of the applicability of Demirjian and Willems methods for dental age estimation in children from the Thrace region, Turkey. Forensic Science International, 285, 38–43.

25. Sakaryalı, D., Önal Poyraz, B., & Memiş Özgül, B. (2021). Diş gelişiminin değerlendirilmesinde Demirjian ve Moorrees yöntemlerinin gözlemci uyumu açısından değerlendirilmesi. Atatürk Üniversitesi Diş Hekimliği Fakültesi Dergisi.

26. Sisman, Y., Uysal, T., Yagmur, F., & Ramoglu, S. I. (2007). Third-molar development in relation to chronologic age in Turkish children and young adults. Angle Orthodontist, 77(6), 1040–1045. https://doi.org/10.2319/101906-430.1

27. Taş, A., Agbulut, N., Oztoprak, Y., & Aydin, K. (2026). Is chronological age predictable on panoramic images using the Demirjian method on third molars? Insights from a Turkish population-based study. Medicina Oral, Patología Oral y Cirugía Bucal, 31(2), e160–e165. https://doi.org/10.4317/medoral.27651

28. Tunc, E. S., & Koyuturk, A. E. (2008). Dental age assessment using Demirjian's method on northern Turkish children. Forensic Science International, 175(1), 23–26.

29. Yaşar, Z. F., Büken, E., & Tekindal, M. A. (2016). Demirjian metodu farklı ülkelerde yaş tayininde kullanılabilir mi? Adli Tıp Bülteni, 21(3), 144–152. https://doi.org/10.17986/blm.2016323747

BÖLÜM 2

Süt Dişi Dentininde Adezyon Dinamikleri: Klinik Kontaminantlar ve Güncel Dekontaminasyon Protokolleri

Seda Yerlitaş[1]

Canan Bayraktar Nahir[2]

[1] Arş. Gör., Gaziosmanpaşa Üniversitesi Diş Hekimliği Fakültesi Pedodonti Anabilim Dalı, ORCHID ID: 0009-0002-2946-5293

[2] Doç. Dr., Gaziosmanpaşa Üniversitesi Diş Hekimliği Fakültesi Pedodonti Anabilim Dalı, ORCHID ID: 0000-0003-1388-1778

1. Süt Dişi Dentinin Mikroyapısal ve Morfolojik Özellikleri

Dentin gelişimi hem süt hem de daimi dişlerde prenatal dönemde başlamakta ve süt dişlerinin diziliminde bu mekanizma embriyonik dönemin geç çan safhasında meydana gelmektedir. Bu safha diş tomurcuğunun anatomik formunun ve hücresel düzeydeki farklılaşmanın hız kazandığı dönem olup hamileliğin ortalama 11.-14. haftalarına denk gelmektedir (Pinkham, Casamassimo, Fields, Mc Tigue, & Nowak, 2005).

Söz konusu evrede diş tomurcuğu mezenkim dokusuna doğru invajine olarak çan formunu kazanmakta ve dört temel tabakaya ayrılmaktadır (dış mine epiteli, iç mine epiteli, stratum intermedium ve stellate retikulum). Bu yapılar içinde yer alan iç mine epiteli hücreleri, dental papilladaki mezenkimal hücrelerle karşılıklı etkileşime girerek odontoblast farklılaşmasını uyarmakta ve dentinogenezi başlatmaktadır. İşlev kazanan odontoblastlar ilk olarak organik predentin matriksini salgılamaktadır. Bu matriks zamanla mineralize olarak dentin dokusuna dönüşmektedir. Eş zamanlı olarak odontoblastlardan kaynaklanan sinyaller ameloblastları aktive ederek mine oluşumunu indüklemektedir. Sonuç olarak dentin ve mine gelişimi, birbirini karşılıklı uyararak eş zamanlı ilerleyen bütüncül bir biyolojik süreç haline gelmektedir. (Pinkham et al., 2005)

Gelişim evresinin tamamlanmasının ardından odontoblast hücre gövdeleri, pulpa dokusu bünyesinde konumlanırken sitoplazmik uzantıları (Tomes lifleri) ise mineralize dentin yapısındaki dentin tübülleri boyunca (ortalama 100–200 μm mesafede) uzanım göstermektedir. (Arana-Chavez & Massa, 2004). Bu sitoplazmik uzantılar sayesinde dentin, hem fizyolojik mekanizmalara hem de patolojik etkenlere karşı reaksiyon gösterebilen canlı ve dinamik bir doku karakteri kazanmaktadır.

2. Süt Dişi Dentinini Daimi Dişlerden Ayıran Histolojik Farklılıklar

Süt dişi dentini, morfolojik açıdan daimi dişlerde olduğu gibi mine-dentin sınırından pulpa odasına doğru gidildikçe artış gösteren tübül yoğunlu ve genişliği ile karakterizedir. Bununla birlikte daimi dişe kıyasla, süt dişlerindeki tübül sıklığı daha az olup tübül çapları ise daha geniş olmaktadır. Öte yandan süt dişlerinde peritübüler dentin (PTD) kalınlığı, mine-dentin birleşiminden pulpaya ilerledikçe azalma gösterse de genel olarak daimi dişlere nazaran daha belirgin bir kalınlığa sahiptir. Her iki diş grubunda da pulpal dokuya yaklaştıkça tübül çaplarının genişlemesi, dentin dokusunun geçirgenlik düzeyini önemli ölçüde yükseltmektedir. Bu durum süt dişlerindeki mine-pulpa mesafesinin daha kısa olmasıyla birleştiğinde, dentinin dış ortamdan gelen uyaranlara karşı hassasiyetini belirgin biçimde artırmaktadır (Sumikawa, Marshall, Gee, & Marshall, 1999).

Süt dişi dentini bünyesinde, intertübüler dentin (ITD) alanında konumlanan ve peritübüler dentine (PTD) benzer şekilde hipermineralize bir matriksle çevrelenmiş "mikrokanal" isimli geniş çaplı tübüler oluşumlar bulunmaktadır. Söz konusu mikrokanallar çoğunlukla labio-lingual doğrultuda orta hat üzerinde seyretmekte, birden fazla olmaları halinde ise mezio-distal eksende dizilim

sergilemektedir. Şekilsel açıdan genişlemiş dentin tübüllerini andıran bu yapıların kendilerine özgü yerleşimi, dentinogenez esnasında odontoblastların apikal yöne göçü sırasında meydana gelen gelişimsel aksamalarla bağlantılı olabileceğine işaret etmektedir. Bu kanalların geniş lümen çapları idiyopatik diş hassasiyetinin olası nedenleri arasında gösterilmektedir. Bunun yanında çürük gelişimine elverişli morfolojik bir zemin hazırlamakta ve travmaya bağlı olarak açığa çıkmaları durumunda pulpal dokularda ciddi patolojik tablolara zemin hazırlayabilmektedir (Sumikawa ve ark., 1999).

3. Süt Dişi Dentinine Adezyon Mekanizmaları

Adezyon kavramı, restoratif diş hekimliğinde dolgu materyallerinin dentin yüzeyine güçlü şekilde tutunması bakımından öenmli bir role sahiptir. Bununla birlikte süt dişi dentini, daimi diş dentinine kıyasla histolojik ve morfolojik nitelikler açısından belirgin farklılıklar sergilediğinden, adeziv sistemlerin bu yüzeydeki bağlanma davranışları özgün bir klinik dinamik yaratmaktadır. Bu sebeple süt dişi dentininde adeziv materyallerin performansını analiz etmek hem dental materyal araştırmaları hem de pedodonti uygulamaları doğrultusunda büyük bir önem taşımaktadır.

Süt dişi dentinine gerçekleşen adezyonda dokunun mineralizasyon derecesi, tübül sıklığı ve intertübüler dentin (ITD) hacmi kritik rol oynamaktadır (Suzuki & Finger, 1988). Pulpaya doğru ilerledikçe tübül yoğunluğu arttığı ve ITD kalınlığı azaldığından, bağlanma için uygun yüzey alanını daraltmakta olup ve bu durum özellikle süt dişi dentininde adeziv sistemlerin etkinliğini sınırlamaktadır (Sumikawa et al., 1999). Nitekim derin dentin yüzeyinde elde edilen bağlanma dayanımının, periferik dentin yüzeyindeki değerlere kıyasla sadece %30-%40 seviyesinde olduğu bildirilmiştir (Suzuki & Finger, 1988).

Dentin dokusunun geçirgenlik düzeyi, tübüler morfoloji, mevcut dentin kalınlığı, tersiyer veya sklerotik dentin oluşumu, kavite preparasyonu sırasında meydana gelen smear tabakası gibi etkenlere bağlı olarak değişmektedir (D. Pashley, Pashley, Carvalho, & Tay, 2002). Smear tabakası, adeziv rezinlerin doku içerisine sızmasını engelleyerek bağlanma dayanımını zayıflatmakta ve dentin geçirgenliğini belirgin biçimde kısıtlamaktadır (Eick, Wilko, Anderson, & Sorensen, 1970). Nitekim bu tabakanın mevcudiyetinin, dentin geçirgenlik oranını %86 seviyelerine kadar düşürdüğü kaydedilmiştir (D. H. Pashley, Livingston, & Greenhill, 1978). Bundan dolayı dentine daha sağlam bir tutunma elde edebilmek amacıyla smear tabakasının bütünüyle elimine edilmesi ya da kimyasal yönden modifiye edilmesi tavsiye edilmektedir (D. H. Pashley, Michelich, & Kehl, 1981). Ancak bu uygulama, dentin tübüllerinin açığa çıkmasına ve sıvı hareketliliğinin 30-40 kat yükselmesine yol açarak dentin nem düzeyini ve pulpal duyarlılığı artırabilmektedir (Johnson & Brännström, 1974; D. H. Pashley, Kepler, Williams, & Okabe, 1983).

Smear tabakası, bakteriyel ilerlemeye karşı geçici bir bariyer oluşturmaktadır (D. H. Pashley et al., 1978). Yine de bu bariyer, bakteriyel toksinlerin geçişini durdurmada yetersiz kalarak bu zararlı ürünlerin pulpal dokuya erişmesine imkan tanımaktadır (Vojinović, Nyborg, & Brännström, 1973). Sağlıklı dentin

dokusunun preparasyonu sırasında oluşan smear tabaksı çoğunlukla bakteri içermemekte olup, özellikle çürük varlığında bakterilerin bu tabakada bulunma ihtimali önemli ölçüde artmaktadır (Bergenholtz, 1977). Bu açıdan smear tabakası bir yandan mikrobiyal geçişe karşı bir kalkan vazifesi görürken diğer yandan olası bir mikrobiyal kontaminasyon odağına dönüşebilmektedir. Bu sebeple restoratif tedaviler sırasında smar tabakasının doğru yönetimi, mikrosızıntı ve sekonder çürük oluşumunun engellenmesi açısından hayati önem taşımaktadır (Brannstrom, 1984).

Adeziv sistemlerin klinik performansı sadece mikrosızıntı ile sınırlı kalmayıp, dentin tübülleri içerisindeki hidrodinamik süreçlerden de doğrudan etkilenmektedir. Tübül içerisinde rezin tagların oluşumu sağlansa dahi, hidrofobik karakterdeki rezinlerin hidrofilik nitelikteki dentin yüzeyiyle istenen seviyede etkileşime girememesi, adezyon başarısını kısıtlayan ana faktörlerden biri sayılmaktadır (D. H. Pashley, 1989) Tedavi esnasında enjekte edilen lokal anesteziklerin bünyesindeki vazokonstriktör maddeler, pulpa içi basıncı ve tübüler sıvı hareketini baskılayarak dentin geçirgenliğini dolaylı yönden modifiye edebilmektedir. Bununla birlikte tübülün çapı, boyu, dentin sıvısının akışkanlığı (viskozitesi), basınç farkı (gradyanı) ile pulpa damar ağının sıvıyı uzaklaştırma sürati gibi biyofiziksel etkenler de dentin geçirgenlik düzeyinin şekillenmesinde mühim rol oynamaktadır (D. H. Pashley, 1989; Söderholm, 1991).

Söz konusu biyofiziksel etkenler altında adeziv rezinlerin dentin matriksiyle bütünleşmesi, restorasyonun uzun dönem başarısı için hayati önem taşımaktadır. Bu bütünleşme, demineralize dentin tabakasına rezin monomerlerinin sızmasıyla oluşan "hibrit tabaka" yapısıyla sağlanmaktadır (Nakabayashi, 1985). Hibrit tabakanın oluşumu, monomerlerin matrikse geçiş kapasitesi ve tübüler yayılım potansiyeliyle doğrudan ilişkilidir. Etkin bir yapının elde edilmesi için ITD'nin kontrollü demineralizasyonuyla kolajen fibrillerin açığa çıkarılması ve monomer penetrasyonuna uygun difüzyon yollarının oluşturulması gerekmektedir (Nör, Feigal, Dennison, & Edwards, 1996). Ancak aşırı demineralizasyon kolajen ağının çökmesine ve mekanik bütünlüğün bozulmasına yol açarak hibrit tabaka oluşumunu olumsuz etkiler. Bu durum primer ve adeziv rezinlerin infiltrasyonunu kısıtlayarak bağlanma dayanımını düşürmektedir (Tam & Pilliar, 1994). Bu nedenle asitleme süresi, solüsyon konsantrasyonu ve kimyasal bileşim dikkatle kontrol edilmelidir. Nitekim hibrit tabaka kalınlığı ve yapısal bütünlüğü doğrudan bu uygulama koşullarına bağlı olarak şekillenmektedir (Nör et al., 1996).

Hibrit tabaka oluşumunu belirleyen etkenler sadece uygulama koşullarıyla sınırlı kalmayıp, dentin dokusunun yaşa ve diş tipine bağlı morfolojik nitelikleri tarafından da şekillenmektedir. Özellikle süt dişi dentinindeki yapısal özellikler, adeziv sistemlerin performansını doğrudan modifiye etmektedir. Süt dişlerindeki hibrit tabaka, daimi dişlerle benzer mikromorfoloji sunsa da yaklaşık %25–30 oranında daha kalın bir kesitte meydana gelmektedir. Bu durum monomer sızmasının yetersiz kalmasına ve dolayısıyla bağlanma direncinin düşmesine

neden olmaktadır (Kaaden, Schmalz, & Powers, 2003; Nör et al., 1996; Olmez, Oztas, Basak, & Erdal, 1998).

İdeal bir hibrit yapı, açığa çıkarılan kolajen ağının etrafında rezin infiltrasyonu ile sağlanan stabil bir mikromekanik tutunma ile ifade edilmektedir. Ancak demineralize tabakanın fazla derinleşmesi, tam rezin infiltrasyonunu engelleyerek alt bölgelerde zayıf alanlar yaratabilmektedir. Bu tablo, adezyon kaybı ve mikrosızıntı ihtimalini yükseltebilmektedir (Tam & Pilliar, 1994). Süt dişi dentinindeki hibrit tabakanın rezin arayüzü değerlendirildiğinde; demineralize alanlarda rezin penetrasyonunun belirgin olduğu, buna karşın sağlıklı dentin bölgelerinde infiltrasyonun kısıtlı kaldığı izlenmektedir. Söz konusu heterojenlik, hibrit tabakanın tabanında monomer sızmasının eksik kaldığı durumlarda mikrosızıntıya zemin hazırlayabilmektedir (Nör et al., 1996).

Sonuç olarak; dentin matriksinin karmaşık yapısı ve süt dişi dentinine özgü histolojik nitelikler, hibrit tabaka gelişimini doğrudan etkileyerek adeziv sistemlerin klinik başarısını belirleyen kritik parametreler arasında yer almaktadır.

4. Süt Dişlerinde Adezyonu Etkileyen Faktörler

4.1. Süt Dişlerinin Anatomik Yapısı

Süt dişi dentinindeki morfolojik ve mikroyapısal değişkenlikler, adeziv sistemlerin dokuyla kurduğu etkileşimi doğrudan yönlendirmektedir. Nitekim bir meta-analiz çalışmasında, süt dişlerinde ölçülen bağlanma dayanımının bu dokulara özgü yapısal niteliklerden ötürü daimi dişlere kıyasla daha düşük kaldığı rapor edilmektedir (Pires et al., 2018).

Söz konusu performans farkının ana gerekçelerinden biri, süt dişlerinde birim yüzeye karşılık gelen dentin tübülü miktarının daha yüksek olmasıdır. Tübül çapı ve sıklığının artış göstermesi, sağlam intertübüler dentin (ITD) alanını daraltarak rezin monomerlerinin sızmasını kısıtlamakta ve mikromekanik tutunma alanlarının verimini düşürerek bağlanma direncini zayıflatmaktadır (Sumikawa et al., 1999). Bu unsurlar, süt dişi dentininde hibrit tabaka gelişimini ve adezyon başarısını kısıtlayan temel etkenler olarak öne çıkmaktadır.

Bunun yanı sıra ikinci süt azı dişlerinde, birinci süt azı dişlerine kıyasla daha geniş tübül çapı ve artmış tübül yoğunluğu saptanmıştır (Ruschel & Chevitarese, 2002). Bu tablo, adezyon yüzeyinin morfolojik dengesini bozup rezin penetrasyonunu zorlaştırarak mikromekanik tutuculuğu olumsuz etkilemektedir (Ruschel & Chevitarese, 2002). Süt dişlerinde sıklıkla rastlanan mikrokanallar da bağlanmayı zayıflatan ilave anatomik etkenlerdendir. Bu oluşumlar sağlam dentin alanını daraltıp yüzeyel nem tutulumunu artırmakta ve monomer infiltrasyonunu sekteye uğratarak bağlanma gücünü düşürmektedir (Sumikawa et al., 1999).

4.2. Çürük Varlığı

Dentin yüzeyinde çürük bulunması, sağlıklı dentin yapısına kıyasla bağlanma direncini düşüren kritik bir klinik etken olarak kabul edilmektedir. Çürük etkisindeki dentin dokusu, kısmi demineralizasyona bağlı olarak daha poröz, yumuşak ve mekanik direnci zayıflamış bir yapı sergilemektedir. Bu alanda PTD yüksek oranda erimiş durumdadır ve demineralize katmanın derinliği artış göstermektedir. Buna paralel olarak rezin tag gelişimi kısıtlanmakta, dallanan tübüler yapılara erişim zorlaşmakta ve yüzeyel sertlik düzeyi sağlıklı dentine kıyasla %50 oranına varan bir düşüş kaydedebilmektedir (Nakajima et al., 1995; D. H. Pashley & Carvalho, 1997).

Bu doğrultuda, çürükten etkilenmiş dentin dokusunun morfolojik ve biyokimyasal nitelikleri yalnız erken dönemdeki adezyon başarısını değil, uzun vadedeki adeziv stabilitesini de doğrudan yönlendirmektedir. Bundan dolayı dentin tabakasının biyofiziksel tepkisi ile rezinlerin nüfuz etme yetisi arasındaki etkileşim, restoratif tedavinin başarısını değerlendirmede belirleyici bir unsur teşkil etmektedir.

Morfolojik değişimlerle eş zamanlı olarak çürükten etkilenmiş dentinde kolajenolitik enzim aktivitesinin yükselmesi, adeziv arayüzün zaman içerisinde degradasyona uğramasına sebebiyet vermektedir. Dolayısıyla rezin infiltrasyonu ile adeziv tutunma verimi olumsuz etkilenmekte ve bu tablo çürüksüz dentin yüzeylerine nazaran belirgin derecede daha zayıf bir bağlanma dayanımı ile ilişkilendirilmektedir (T. L. Lenzi, Tedesco, Soares, Loguercio, & Rocha Rde, 2012; Tathiane Larissa Lenzi, Tedesco, Soares, Loguercio, & Rocha, 2014).

4.3. Asitleme

Buonocore'un 1955 yılındaki öncü çalışması, mine dokusunun asitle muamele edilerek yüzey karakteristiklerinin değiştirilmesinin akrilik rezinlerin tutunmasını belirgin ölçüde artırdığını ilk kez bilimsel olarak kanıtlamıştır. Bu teknikte fosforik asit benzeri ajanlar vasıtasıyla mine yüzeyi mikro ölçekte pürüzlendirilmekte ve kimyasal yapısı adezyona elverişli hale getirilmektedir. Asitleme uygulaması mine üzerindeki organik ve inorganik döküntüleri temizlemekte, yüzey gerilimini yükseltmekte ve biçimlenen mikroretantif girintiler sayesinde mekanik ve kimyasal bağlanma kapasitesini güçlendirmektedir (Buonocore, 1955).

Buonocore'un geliştirdiği asit aşındırma yöntemi, adeziv diş hekimliğinde milat kabul edilen bir dönüm noktası olmuştur. Fakat minede elde edilen bu başarılı sonuçlara karşın, dentin gibi canlı ve karmaşık bir dokuda benzer işlemlerin biyomekanik etkileri titizlikle incelenmelidir. Daimi dişlerde yürütülen bir araştırmada, asitleme süresinin 15 saniyeden 180 saniyeye çıkarılmasının hibrit tabaka derinliğini artırmasına karşın bağlanma direncini düşürdüğü kaydedilmiştir (Hashimoto et al., 2000). Buna karşın süt dişlerinde asitleme periyodunun yarı yarıya kısaltılmasının (15 saniyeden 7 saniyeye ve 20 saniyeden 10 saniyeye) tutunma gücünde kayda değer bir artış sağladığı vurgulanmaktadır (Sardella, de Castro, Sanabe, & Hebling, 2005).

Uygulama süresine bağlı olarak bağlanma dayanımında görülen bu farklılıklar, dentin matriksinin biyokimyasal ve morfolojik niteliklerinin asitlemeye verdiği yanıtla ilişkilidir. Uzun süreli asit temasları dentinde aşırı demineralize alanlar yaratmakta; bu durum rezin monomerlerinin açığa çıkan kolajen ağına tam nüfuz etmesini kısıtlayarak tutunma gücünü azaltmaktadır (Hashimoto et al., 2000). Taramalı elektron mikroskobu (SEM) analizleri, kurutma aşamasında kolajen liflerin büzülmesi sonucu hibrit tabaka dahilinde monomerle doymamış demineralize bölgelerin kaldığını doğrulamaktadır. Özellikle hibrit katmanın tabanında rezin infiltrasyonundan eksik kolajen sahalarının belirmesi, adeziv bağın yapısal bütünlüğünü bozmaktadır (Hashimoto et al., 2000). Bu mikromorfolojik bozulmalara bağlı olarak bağlantı arayüzünde mikrosızıntı gelişme riskinin yükseldiği bildirilmektedir. Nitekim Sano ve ark. (1994), asitlenmiş poröz dentin yapısının adeziv sınırda bir sızıntı kanalı oluşturabileceğini ve sıvıların bağ yapısına sızmasına zemin hazırladığını ifade etmiştir (Sano, Shono, Takatsu, & Hosoda, 1994).

Dentin dokusunun asit uygulamasına gösterdiği bu reaksiyon, süt dişlerinde daha baskın bir seyir izlemektedir. Nör ve ark. (1996), aynı asitleme periyodu tercih edildiğinde (7–15 saniye), süt dişi dentininde meydana gelen hibrit tabakanın daimi dişlere göre istatistiksel açıdan belirgin derecede daha kalın oluştuğunu tespit etmiştir. Bu veri, süt dişi dentininin asitlerle daha hızlı tepkimeye girdiğini göstermektedir. Ancak süt dişlerinde biçimlenen bu daha derin hibrit tabaka rezinle tam infiltre edilemediğinde, bağlanma dayanımında kayıplar yaşanabilmektedir (Nör et al., 1996).

4.4. Adeziv Ajanların Türü

Kaviteye uygulanan farklı adeziv ajan türlerinin bağlanma dayanımı üzerinde anlamlı farklılıklar yarattığı ifade edilmektedir (T. L. Lenzi et al., 2016). Etch-and-rinse ile self-etch adeziv yaklaşımlarının kıyaslandığı bir sistematik derleme ve meta-analiz araştırmasına göre, süt dişlerinin hem mine hem de dentin dokularında etch-and-rinse adezivler self-etch ajanlara oranla daha yüksek bağlanma değerleri sergilemektedir. Erken dönemde iki aşamalı etch-and-rinse sistemler en yüksek bağlanma kuvvetini sunarken, uzun vadeli takiplerde üç aşamalı sistemlerin daha başarılı olduğu bildirilmektedir. Buna tezat olarak tek aşamalı self-etch adezivler, incelenen tüm gruplar içinde en düşük bağlanma dayanımını gösteren sistemler olarak öne çıkmaktadır (T. L. Lenzi et al., 2016).

Üniversal adezivlerin farklı kullanım yöntemlerini değerlendiren bir diğer sistematik derleme ve meta-analiz çalışması, bu ajanların etch-and-rinse veya self-etch modlarında tercih edilmesinin süt dişi dentininde hem erken hem de uzun dönemli tutunma gücü bakımından belirgin bir farklılık yaratmadığını ortaya koymuştur. Ancak, uygulama öncesinde süt dişi minesinin asitlenmesinin bağlantı direncini önemli ölçüde yükselttiği kaydedilmektedir (Fröhlich, Gindri, Soares, & de Oliveira Rocha, 2021).

Literatürdeki bir başka sistematik derleme ve meta-analiz raporunda, üniversal adezivlerin etch-and-rinse modunda kullanılması durumunda geleneksel etch-and-rinse sistemlere kıyasla sağlıklı süt dişi dentininde daha

yüksek bağlanma kuvveti sağladığı; buna karşın çürükten etkilenmiş dentin yüzeyinde gerek etch-and-rinse gerekse self-etch modunda uygulanan üniversal adezivler ile klasik sistemler arasında anlamlı bir fark bulunmadığı aktarılmaktadır. Bununla birlikte üniversal adezivlerin her iki uygulama tekniğinde de bağlanma gücünü zaman içerisinde koruduğu ve bu niteliğiyle geleneksel sistemlere kıyasla daha uzun ömürlü bir stabilite sunduğu vurgulanmaktadır (da Silva et al., 2021).

Özetle, süt dişi tedavilerinde iki veya üç adımlı etch-and-rinse adeziv sistemler, önceden uygulanan fosforik asitle pürüzlendirme sayesinde mine ve dentin dokularında daha kuvvetli bir mikromekanik retansiyon meydana getirmektedir. Özellikle sağlıklı mine ve dentin yüzeylerinde yüksek bağlanma performansı sergilemeleri sebebiyle bu sistemler restoratif işlemlerde altın standart kabul edilmektedir. Diğer yandan self-etch adezivler, bünyelerindeki asidik monomerler sayesinde eş zamanlı demineralizasyon ve penetrasyon imkanı tanıyarak klinik adımları pratikleştirmektedir (T. L. Lenzi et al., 2016). Bu nitelikleri pedodonti hastalarında uygulama rahatlığı sağlasa da, teknik hassasiyetlerinin yüksekliği ve bilhassa tek basamaklı formların düşük tutunma direnciyle ilişkilendirilmesi klinik başarıyı kısıtlayabilmektedir (T. L. Lenzi et al., 2016). Çocuk diş hekimliği kliniklerinde müdahale süresinin kısıtlanması, nem kontrolündeki zorluklar ve hasta uyumunun sınırlı olması gibi etkenler dikkate alındığında; teknik yönden daha toleranslı, uygulama esnekliği sunan ve uzun süreli bağlanma stabilitesi sergileyen üniversal adeziv sistemler daha rasyonel bir alternatif olarak dikkat çekmektedir (da Silva et al., 2021). Özelikle mine yüzeyine selektif asitleme yapılarak uygulandıklarında bu adezivler hem bağlanma gücü hem de klinik pratiklik yönünden ideal sonuçlar vadetmektedir (Fröhlich et al., 2021), 2021).

4.5. Kontaminasyon

Restoratif uygulamalar öncesinde kavite yüzeyinin çeşitli nedenlerle kontamine olması, adezyon performansını yönlendiren kritik bir klinik etken olarak kabul edilmektedir. Bilhassa kan ve tükürük kontaminasyonunun tutunma direncini düşürdüğü çok sayıda araştırma ile gösterilmiştir (Chang et al., 2010; Furuse, da Cunha, Benetti, & Mondelli, 2007; Koppolu et al., 2012; Kucukyilmaz, Celik, Akcay, & Yasa, 2017; Neelagiri, Kundabala, Shashi, Thomas, & Parolia, 2010; Santschi, Peutzfeldt, Lussi, & Flury, 2015). Benzer şekilde hemostatik ajanlar ile çürük açığa çıkarıcı boyaların da dentine olan bağlanma gücünü olumsuz etkilediğini (Bahari, Savadi Oskoee, Ebrahimi Chaharom, & Molayi, 2021; Keleş, Derelioğlu, Çelik, & Yılmaz, 2013; Khamverdi, Karimian, Farhadian, & Gheitouli, 2021; Lund et al., 2019) ortaya koyan çalışmalar bulunmaktadır.

4.5.1. Hemostatik Ajan Kontaminasyonu

Gingival marjinlerin mine-sement sınırının altında kaldığı derin kavitelerde mutlak izolasyon her zaman sağlanamamaktadır. İnflame diş eti dokularından sızan kan ve sulkus sıvısı, kavite yüzeylerini kontamine etmektedir. ADA

rehberine göre bu kanama ve sıvı akışını denetim altına almak amacıyla topikal hemostatik ajanlar yaygın olarak kullanılmaktadır (ADA, 2006).

Klinikte sıklıkla tercih edilen %20–25'lik alüminyum klorür ($AlCl_3$) solüsyonları; proteinleri çöktürme, damarları büzme ve dokudan su çekme özellikleriyle etkili hemostaz sağlamaktadır (Chaiyabutr & Kois, 2011). Benzer şekilde hemostatik ve doku büzücü olarak kullanılan %13–15'lik ferrik sülfat ($Fe_2(SO_4)_3$) çözeltisinin de kanamayı pıhtılaştırmada etkin olduğu, sert dokulara ve renkleşmeye olumsuz etki yapmadığı bildirilmektedir (Csempesz, Vág, & Fazekas, 2003).

Bu kontaminantlar, rezin monomerlerinin dentin tübüllerine infiltrasyonunu engelleyerek hibrit tabaka oluşumunu bozmaktadır (Noppawong, Pratabsingha, Thamsoonthorn, Vichathai, & Saikaew, 2022). Hemostatik ajanların pH değerlerinin (0.7–3.0) düşük olması, dentinde asitleme etkisine yol açabilmektedir (Land, Rosenstiel, & Sandrik, 1994; Woody, Miller, & Staffanou, 1993). Örneğin %15.5'lik $Fe_2(SO_4)_3$ uygulamasında 30 saniyede smear tabakası büyük oranda uzaklaşırken, 2 dakikada tamamen kaybolmakta; 5 dakikada ise belirgin aşınma ve peritübüler dentin kaybı şekillenmektedir (Land et al., 1994).

Kısa süreli temaslarda hava-su spreyi ile 5–15 saniyelik yıkama yeterliyken, uzun süreli maruziyetlerde bu işlem asidik etkiyi nötralize etmede yetersiz kalmaktadır (Land et al., 1994). Standart yıkamanın yanı sıra %37'lik fosforik asit (15 sn), %6'lık sitrik asit (60 sn) (D. H. Pashley et al., 1981), %25'lik tannik asit (15–60 sn) (Bitter, 1989) ve %10'luk poliakrilik asit (20 sn) (Takahashi, Okamoto, Fujinaka, & Shintani, 1993) gibi kimyasal protokoller de önerilmektedir. Mekanik olarak ise alüminyum oksit partikül abrazyonu yüzeydeki viskoz kalıntıları uzaklaştırmada oldukça etkilidir (Chaiyabutr & Kois, 2011).

4.5.2. Çürük Boyayıcı Ajan Kontaminasyonu

Minimal invaziv diş hekimliğinin temel hedeflerinden biri, sağlıklı diş dokusunun gereksiz yere kaldırılmasını önlemektir. 1972 yılında çürük dentin katmanlarını ayırt etmek amacıyla bazik fuksin kırmızısı kullanımı önerilmiş, fakat kanserojen riskleri nedeniyle yerini asit kırmızısı çözeltilerine bırakmıştır (McComb, 2000).

Bu boyaların amacı, enfekte çürük dentinin eksiksiz uzaklaştırılmasını sağlarken sağlıklı dentini korumaktır. Yalnızca enfekte alanı renklendirdiği belirtilen bu yaklaşım, lokal anestezi ihtiyacını ortadan kaldırdığı için "ağrısız çürük temizleme" tekniği olarak adlandırılmıştır. Ancak uygulama süresinin uzunluğu, tekrarlayan boyama-temizleme döngüleri ve düşük devirli frez kullanım zorunluluğu klinik pratikliğini sınırlandırmaktadır (McComb, 2000).

Sadece bakteriyel enfekte dentini işaretleyen çürük belirteçleri, çürük temizliğinde yaygın rehber ajanlardır. Buna karşın artıklarının yeterince uzaklaştırılamaması adeziv bağlanmayı olumsuz etkileyebilmektedir. Yüzeyde kalan boya partiküllerinin, bağlayıcı ajanların ıslatabilirlik ve infiltrasyon kapasitesini düşürerek mikrosızıntıya zemin hazırladığı değerlendirilmektedir

(Kumar, Shenoy, & Joshi, 2012). Nitekim yıkama ve asitleme sonrasında dahi boyaların bütünüyle temizlenemediği ve sağlam dokuda hafif renklenmelerin kaldığı gözlenmiştir (Singh, Tikku, Chandra, Loomba, & Boruah, 2011).

4.5.3. Kan Kontaminasyonu

Kanın yaklaşık %55'ini oluşturan plazmanın %90–92'si su, %8–10'u ise çözünmüş organik ve inorganik maddelerden meydana gelmektedir. Plazmadaki organik bileşenler arasında albümin (%55–60), globulin (%35–38), fibrinojen (%4–7), glikoz, amino asitler, üre ve kreatinin bulunurken; inorganik kısmı sodyum (Na^+), potasyum (K^+), kalsiyum (Ca^{2+}), klorür (Cl^-), bikarbonat (HCO_3^-) ve fosfat (PO_4^{3-}) iyonları oluşturur (Guyton & Hall, 2006). Bu bileşenler kontaminasyon durumunda dentinde biyokimyasal bir film tabakası oluşturarak tutunmayı doğrudan etkilemektedir.

Kan; içerdiği fibrin, albümin, globulin ve trombositler nedeniyle dentin yüzeyinde yoğun bir protein katmanı meydana getirmektedir. Primerin dentine nüfuzunu, rezin monomerlerinin penetrasyonunu ve polimerizasyonunu kısıtlayan bu yapı, hibrit tabaka gelişimini ve bağlanma başarısını olumsuz etkilemektedir (Elkassas & Arafa, 2016). Kanın yüksek viskozitesi ile opaklığı ışık geçirgenliğini azaltarak adezivin yeterli polimerizasyonunu engeller (Luzia et al., 2009). Özellikle HEMA içeren hidrofilik monomerler kanla temas ettiğinde su tutulumu artmakta, zincir büyümesi kısıtlanmakta ve polimerin mekanik direnci zayıflamaktadır (Munaga et al., 2014).

Açığa çıkan kolajen lifleri, kan proteinleri ve fibrinle kolayca etkileşime girerek suyla durulamada tamamen uzaklaştırılamayan bir tabaka oluşturmaktadır. Su spreyiyle yıkama sonrası kan hücreleri giderilse de filamentöz yapılar tübülleri daraltmakta veya tıkamaktadır. Yalnızca hava ile kurutulduğunda ise fibrin ve eritrosit içeren kalın bir tabaka oluşarak monomer sızmasını ve polimerizasyonu engellemektedir (Kaneshima, Yatani, Kasai, Watanabe, & Yamashita, 2000; Takefu, Shimoji, Sugaya, & Kawanami, 2012).

Kan kontaminasyonunun bağlanmaya etkisi, gerçekleştiği uygulama safhasına göre değişkenlik göstermektedir. Asitleme öncesi oluşan kontaminasyon bağlanmayı belirgin etkilemezken, asitleme sonrasında (kolajenler açığa çıktıktan sonra) gelişen kontaminasyon ciddi bağ kayıplarına yol açmaktadır. Bu durumda yüzeyin yıkanması, kurutulması ve yeniden asitlenmesi önerilmektedir (Kaneshima et al., 2000).

Adeziv uygulanmış fakat henüz polimerize edilmemiş yüzeydeki kan kontaminasyonu, bağlanmayı en fazla olumsuz etkileyen durumlardandır. Kanın yapısındaki su ve proteinler adeziv tabakaya sızarak monomer polimerizasyonunu bozar ve bağ dayanımını düşürür. Bu aşamada yüzeyin suyla durulanıp adezivin tekrar uygulanması önerilen dekontaminasyon protokolü olarak bildirilmektedir (Kaneshima et al., 2000).

Adeziv polimerizasyonundan sonra meydana gelen kan kontaminasyonu ise uzun dönemli başarıyı tehlikeye atmaktadır. Polimerize yüzeye tutunan kan proteinleri, sonraki rezin katmanlarının kopolimerizasyonunu engelleyerek

mikrosızıntıya açık zayıf alanlar yaratır. Klinik olarak bu kontaminasyonun giderilmesi için yüzeyin yeniden hazırlanması veya asitlenmesi gerekmektedir (Kaneshima et al., 2000).

4.5.4. Tükürük Kontaminasyonu

Tükürüğün yaklaşık %99,4'ünü su, %0,6'sını ise katı maddeler oluşturmaktadır. Bu katı içerik organik ve inorganik bileşenlerden meydana gelmektedir. Organik bileşenler proteinler, glikoproteinler, amilaz, üre, amino asitler, yağ asitleri ve serbest glikozdan oluşurken; inorganik kısmı Ca^{2+}, Na^{+} ve Cl^{-} gibi iyonlar oluşturmaktadır (Eiriksson, Pereira, Swift, Heymann, & Sigurdsson, 2004).

Bu biyokimyasal yapı, restoratif işlemler esnasında dentin yüzeyiyle temas ettiğinde çeşitli morfolojik değişimlere yol açabilmektedir. Tükürük kontaminasyonu sonrasında dentin yüzeyinde pürüzlülüğü artıran, düzensiz şekilli ve örtü benzeri yapılar belirmekte; bu yapılar dentin tübüllerini kısmen kapatmaktadır. Tükürükteki proteinler ile Ca^{2+} ve PO_4^{3-} iyonları dentinle reaksiyona girerek çökeltiler oluşturur. Söz konusu birikintiler, adeziv rezinlerin penetrasyonunu fiziksel olarak engelleyen potansiyel bir bariyer niteliğindedir (Toledano, Osorio, Espigares, González-Fernández, & Osorio, 2023).

Bu fiziksel engelin yanı sıra tükürük kontaminasyonu dentinin kimyasal niteliklerini de olumsuz etkilemektedir. Tükürük, yüzey enerjisini düşürerek adezivlerin yayılma ve yüzeyi ıslatma kapasitesini azaltmaktadır. Organik ve inorganik partiküller dentine tutunarak monomer penetrasyonunu kısıtlamakta; özellikle asitlenmiş dentin yüzeyleri tükürük bileşenlerini hızla adsorbe ederek bağlanma gücünü zayıflatmaktadır (Nair, Hickel, & Ilie, 2017).

Bu olumsuz etkiler kontaminasyonun gerçekleştiği klinik aşamaya göre farklılık gösterir. Asitleme sonrasında meydana gelen tükürük teması, dentinin yüksek yüzey enerjisini bozarak tükürük bileşenlerinin yüzeye yapışmasına yol açar. Bu durum rezin monomerlerinin kolajen ağına nüfuz etmesini engelleyip hibrit tabakayı zayıflattığından, yüzeyin yeniden asitlenmesi gerekmektedir (Nair et al., 2017).

Adeziv tatbik edilmiş fakat henüz polimerize edilmemiş yüzeydeki tükürük kontaminasyonu, rezin yayılımını ve polimerizasyonu bozarak başarısızlığa neden olur. Bu aşamada yüzeyin yıkanması ve adezivin tekrar uygulanması önerilmektedir. Buna karşın adeziv polimerizasyonu tamamlandıktan sonra oluşan kontaminasyon genellikle telafisi mümkün olmayan bağ kayıplarına yol açar ve restorasyonun yenilenmesini gerektirmektedir (Kermanshah, Ghabraei, & Bitaraf, 2010).

5. Dekontaminasyon Ajanları ve Dentin Bağlantısına Etkileri

Restoratif diş hekimliğinde uzun dönemli başarı, materyal özelliklerinin yanı sıra kavite içi mikrobiyal denetimle doğrudan ilişkilidir. Preparasyon sonrasında kalan mikroorganizmalar ve bakteriyel toksinler, dentin tübülleri aracılığıyla pulpal inflamasyona yol açabilmektedir (Brannstrom, 1984). Nitekim süt dişi

restorasyonlarında bildirilen %12,5'lik başarısızlık oranının en sık nedeni %36,5 ile sekonder çürüklerdir (Chisini et al., 2018). Bu durum, bağlanmayı zayıflatan ve mikrosızıntıyı artıran biyolojik kontaminasyonun önüne geçmek için restorasyon öncesi kavitelerin dekontamine edilmesini zorunlu kılmaktadır (Donly & García-Godoy, 2015; Koppolu et al., 2012; Moharam, Salem, Khadr, & Abdou, 2023; Pallesen, van Dijken, Halken, Hallonsten, & Höigaard, 2014). Bu amaçla klorheksidin (CHX), sodyum hipoklorit (NaOCl), EDTA, etanol, ozon, lazer ve Katana Cleaner (KC) gibi kimyasal ve fiziksel ajanların yanı sıra hava/su spreyi uygulamalarından da faydalanılmaktadır(Chen, Ekambaram, Li, Cooper, & Mei, 2024; Coelho et al., 2021).

5.1. Hava/Su Spreyi Kullanımı

Klinik koşullarda özellikle kan ve tükürük kontaminasyonunu takiben uygulanan hava-su spreyi; hızlı, pratik ve maliyetsiz bir fiziksel dekontaminasyon metodudur (Chen et al., 2024). Genellikle 10–30 saniye süreli su ile basınçlı yıkama ve ardından 3–5 saniye hava ile kurutma adımlarından oluşmaktadır.

Bu işlem, yüzeye zayıfça tutunmuş biyolojik artıkları, çözünür serum proteinlerini ve iyon birikintilerini mekanik olarak uzaklaştırmaktadır. Asitleme veya adeziv öncesi aşamalarda uygulandığında dentin yüzeyinin ıslanabilirliğini ve rezin infiltrasyon kapasitesini belirgin biçimde düzenleyerek bağlanma dayanımını kabul edilebilir seviyelere getirmektedir (Chen et al., 2024). Kimyasal dekontaminasyon ajanlarına erişimin olmadığı veya çocuk hastada zamanın kısıtlı olduğu durumlarda en güvenli temel alternatif olarak öne çıkmaktadır.

5.2. Klorheksidin (CHX)

Süt dişlerinde en yaygın kullanılan kavite dekontaminasyon ajanlarının başında gelen CHX, katyonik yapıda bir polibiguanid türevidir(Coelho et al., 2021; Coelho et al., 2020). Fizyolojik pH koşullarında pozitif yüklü iyonlara ayrışarak negatif yüklü bakteri hücre duvarına ve ekstraselüler mikrobiyal komplekslere elektrostatik olarak bağlanmaktadır. Bu etkileşim hücresel ozmotik dengeyi bozarak bakterisidal etki meydana getirmektedir (Jones, Song, Kaszuba, & Reboiras, 1997; Leikin & Paloucek, 2008). CHX; gram-pozitif ve gram-negatif bakteriler, mayalar ve fungiler üzerinde geniş bir antimikrobiyal spektruma sahipken, asit-alkole dirençli basiller ile virüslere karşı etkisizdir (Davies, Francis, Martin, Rose, & Swain, 1954; Emilson, 1977). Düşük konsantrasyonlarda bakteriyostatik, yüksek konsantrasyonlarda ise bakterisidal etki gösterir ve lökosit fagositozunu baskılamayan düşük doku toksisitesine sahiptir (Davies et al., 1954).

Antimikrobiyal etkisinin yanı sıra CHX, dentin matriks metalloproteinaz (MMP) enzimlerini inhibe etme yeteneği sayesinde adeziv arayüzün uzun dönem stabilitesine katkı sağlar (Gendron, Grenier, Sorsa, & Mayrand, 1999). Demineralizasyon sonrası açıkta kalan kolajen fibrilleri zamanla MMP'ler tarafından yıkıma uğratılmakta ve bu durum hibrit tabakayı zayıflatmaktadır (Tjäderhane et al., 1998). CHX bu enzimatik degradasyonu engelleyerek kolajen

ağın bütünlüğünü korur (Hebling, Pashley, Tjäderhane, & Tay, 2005). Restoratif diş hekimliğinde en sık kullanılan %2'lik CHX çözeltisi, bağlanma dayanımını olumsuz etkilemediği gibi, yüzeye tutunarak uzun süreli antibakteriyel etki sağlama yeteneği (substantivite) açısından %0,2'lik çözeltiye kıyasla belirgin şekilde daha üstündür (Carrilho et al., 2010; Coelho et al., 2021).

5.3. Sodyum Hipoklorit (NaOCl)

Süt dişlerinde kavite dekontaminasyonunda ikinci sıklıkla başvurulan NaOCl, genellikle %2,5–%10 konsantrasyonlarda uygulanan güçlü bir alkalen ajandır (pH>11) (Coelho et al., 2021). Sulu çözeltisinde ayrışarak oluşan hipokloröz asit (HOCl) ve hipoklorit iyonları (OCl^-) antimikrobiyal etkinin temelini oluşturmaktadır. NaOCl, yağ asitlerini sabunlaştırarak yüzey gerilimini düşürmekte, amino asitlerle reaksiyona girerek organik dokuları çözmekte ve kloraminler aracılığıyla bakteriyel enzimlerin sülfidril (-SH) gruplarını irreversibl olarak okside ederek hücre metabolizmasını durdurmaktadır (Estrela et al., 2002).

NaOCl'nin dentin üzerindeki ana etkisi organik kolajen matriksin uzaklaştırılması (deproteinizasyon) esasına dayanmaktadır (Moorer & Wesselink, 1982). Kolajenin uzaklaştırılmasıyla dentinin esnekliği azalsa da yüzey sertliği, elastiklik modülü, ıslanabilirliği ve geçirgenliği artmaktadır (Marshall, Yücel, Balooch, Kinney, & Habelitz, 2001; Toledano et al., 1999). Kolajensizleşen dentin yüzeyinin yüzey enerjisi yükselerek adeziv rezinlerin temas açısı iyileşmektedir (Osorio, Ceballos, Tay, Cabrerizo-Vilchez, & Toledano, 2002). Uygulama süresi ve konsantrasyona bağlı olarak (örn. %5 NaOCl 120 sn veya %10 NaOCl 30 sn) kolajen tabakası tamamen çözünmekte ve dentin tübülleri genişlemektedir (Correr, Alonso, Grando, Borges, & Puppin-Rontani, 2006; Gowda & Das, 2012). Buna karşın, süt dişlerinde dekontaminasyon amacıyla NaOCl kullanımının bağlanma dayanımına etkisi; kullanılan adeziv sistemin türüne ve organik matriksin tepkisine bağlı olarak artış, azalma veya nötr sonuçlar şeklinde değişkenlik gösterebilmektedir (Correr, Puppin-Rontani, Correr-Sobrinho, Sinhoret, & Consani, 2004; Elkassas & Arafa, 2016; Kunawarote et al., 2010).

5.4. Etilendiamin Tetraasetik Asit (EDTA)

EDTA, bünyesindeki karboksilik asit grupları sayesinde güçlü bir kalsiyum şelatlayıcısı olarak işlev gören bir yüzey hazırlık ve dekontaminasyon ajanıdır. Dentin dokusunun inorganik mineral fazını seçici olarak çözerken, organik kolajen matriks yapısını denatüre etmeden korur. Kolajen ağın bütünlüğünün korunması, rezin monomerlerinin interfibriler boşluklara kolayca sızmasına ve stabil bir hibrit tabaka oluşumuna imkan tanır (Thompson et al., 2012).

EDTA'nın diğer önemli bir avantajı, MMP enzim aktivitesini inhibe etme kapasitesidir. %17–18 konsantrasyondaki EDTA çözeltisinin 1 dakikalık kısa süreli uygulaması dahi dentine bağlı endojen MMP'leri belirgin şekilde inaktive etmekte ve smear tabakasını etkin biçimde uzaklaştırmaktadır (Thompson et al., 2012; Youm, Jung, Son, Kwon, & Park, 2015). Konsantrasyona bağlı morfolojik

değişimler incelendiğinde; %1'lik EDTA çözeltisi kolajen lif organizasyonunu koruyup minimum demineralizasyon sağlarken, %10 ve %17'lik yüksek konsantrasyonların kolajen ağ düzeninde belirgin değişimler yarattığı bildirilmiştir (Gandolfi et al., 2019).

5.5. Etanol

Hastalık Kontrol ve Önleme Merkezleri (Centers for Disease Control and Prevention-CDC) rehberlerinde de yer alan etanol, hücre içi proteinleri denatüre ederek mikroorganizmaların yapısını bozan güçlü bir antimikrobiyal ajandır (Rutala & Weber, 2019). Gram-pozitif ve gram-negatif bakterilere karşı oldukça etkili olan etanol, en kararlı mikrobisid performansını %50–70 konsantrasyon aralığında sergilemektedir (Morton, 1950).

Adeziv diş hekimliğinde etanol, özellikle "etanol ile ıslak bağlanma" teknikleri ve yüzey hazırlığı bağlamında önem taşımaktadır. Asitlenmiş dentin yüzeyine %70'lik etanol uygulandığında, kolajen ağın büzülmesine izin vermeden tübülleri açık tuttuğu, organik matriksi stabilize ettiği ve dentin geçirgenliğini yaklaşık %17 oranında artırdığı saptanmıştır (Jiang, Xu, & Lin, 2019). Yüzey pürüzlülüğünü dengelerken yüzey enerjisini yükseltir, temas açısını düşürür ve adeziv rezinlerin kolajen ağına ıslatabilirliğini artırır (Pantoja et al., 2018). Ancak sklerotik ve tübüler yapısı bozulmuş çürükten etkilenmiş dentinde etanol kullanımı yetersiz hibrit tabaka oluşumu nedeniyle bağlanma dayanımını düşürebilmektedir (Aggarwal, Singla, Sharma, Miglani, & Bhasin, 2016).

5.6. Ozon

Ozon (O_3), güçlü oksitleyici niteliğiyle mikroorganizmaların hücresel zar ve sitoplazmik membran bütünlüğünü bozarak ozmotik lize yol açan bir dekontaminasyon ajanıdır. S. mutans, P. gingivalis gibi gram-pozitif/negatif bakterilerin yanı sıra C. albicans üzerinde de geniş spektrumlu etki göstermektedir (Białoszewski et al., 2010; Nagayoshi et al., 2004). Gaz halindeki ozon uygulamasının 20 saniye gibi kısa bir sürede çürük lezyonundaki mikrobiyal yükü %99,9 oranında azalttığı saptanmıştır (Polydorou, Pelz, & Hahn, 2006). Arıca ortamdaki laktik asit gibi güçlü asitleri oksidasyon yoluyla daha zayıf asitlere dönüştürerek ortam pH'sını yükseltmekte ve demineralizasyonu baskılamaktadır (Grootveld, Silwood, & Lynch, 2006).

Süt dişi dentininde ozonun bağlanma dayanımına etkisi kullanılan forma (gaz veya ozonlu su) göre değişmektedir. Ozonlu su uygulamasının açığa çıkardığı serbest oksijen radikalleri sayesinde dentin yüzey enerjisini ve ıslanabilirliği artırarak bağlanma kuvvetini yükselttiği bildirilmiştir (Oznurhan, Ozturk, & Ekci, 2015; Ozsoy, Erdemir, Yucel, & Yildiz, 2015). Buna karşın, gaz ozon uygulamalarında serbest radikallerin rezin polimerizasyonunu bozma riski nedeniyle bağlanma değerlerinde değişim gözlenmeyen veya düşüş rapor edilen çalışmalar da mevcuttur (Dalkilic, Arisu, Kivanc, Uctasli, & Omurlu, 2012; Ercan, Çolak, Hamidi, İbrahimov, & Gulal, 2015).

5.7. Lazer

Diş hekimliğinde kavite dekontaminasyonu ve yüzey pürüzlendirme amacıyla Er:YAG (2940 nm) ve Er,Cr:YSGG (2780 nm) gibi sert doku lazerleri kullanılmaktadır (ADA, 2020). Bu sistemlerin temel etki mekanizması, dokudaki su moleküllerinin lazer enerjisini absorbe etmesi sonucu gerçekleşen "mikroeksplozif ablasyon" esasına dayanmaktadır (Keller & Hibst, 1989). Bu süreçte termal etkiyle mikroorganizmalar inaktive edilirken, dentin yüzeyindeki smear tabakası tamamen buharlaştırılarak ortadan kaldırılmaktadır.

Lazerle işlenmiş dentinde peritübüler dentin belirginleşerek tübül ağızları açılmakta ve kolajen yapısı korunmuş eritilmiş/pürüzlendirilmiş mikroretantif bir morfoloji elde edilmektedir (Tokonabe, Kouji, Watanabe, Nakamura, & Matsumoto, 1999). Süt dişlerinin yüksek organik ve su içeriği lazer ablasyonunun verimini artırarak rezin penetrasyonuna elverişli bir zemin hazırlamaktadır (Scatena et al., 2011). Ancak aşırı enerji dozlarında dentinde mikro çatlaklar, erimeler ve tübüler tıkanıklıklar oluşarak bağlanma dayanımı olumsuz etkilenebilmektedir (Monghini et al., 2004).

5.8. Katana Cleaner (KC)

Katana Cleaner (KC), 4,5 pH değerine sahip, ağız içi biyouyumluluğu yüksek, MDP tuzu (10-Metakriloyloksidezil Dihidrojen Fosfat) bazlı yenilikçi bir yüzey temizleme ajanıdır (Toledano et al., 2023). Yüzeye en az 10 saniye ovularak uygulanan KC'nin amfifilik yapısı temizleme mekanizmasını yönlendirir: Molekülün hidrofilik fosfat ucu kan veya tükürükten gelen organik protein artıklarına tutunurken, hidrofobik metakrilat ucu bu kirleticileri kapsülleyerek durulama suyuyla yüzeyden uzaklaştırır (Etiennot et al., 2025; Toledano et al., 2023).

Ilımlı asidik yapısı sayesinde kolajen liflerde kontrolsüz bir demineralizasyon yaratmadan dentin tübüllerini açarak yüzey enerjisini ve ıslanabilirliği yükselttiği bildirilmiştir (Toledano et al., 2023). Bünyesindeki MDP tuzu hidroksiapatit kristalleriyle kimyasal bağ kurarak dentin yüzeyinin viskoelastik dengesini düzenlemekte ve remineralizasyon sürecini desteklemektedir (Toledano et al., 2023). Hem total-etch hem de self-etch/üniversal adeziv protokolleriyle tam uyum gösteren KC'nin bağ dayanımını anlamlı ölçüde restore ettiği gösterilmiştir (Etiennot et al., 2025).

Kaynaklar

ADA. (2006). *ADA/PDR Guide to Dental Therapeutics*: American Dental Association.

ADA. (2020). *ADA Technical Report No.133 Guide to Dental Laser and Related Light-based Technologies*. Retrieved from

Aggarwal, V., Singla, M., Sharma, R., Miglani, S., & Bhasin, S. S. (2016). Effects of simplified ethanol-wet bonding technique on immediate bond strength with normal versus caries-affected dentin. *J Conserv Dent, 19*(5), 419-423. doi:10.4103/0972-0707.190009

Bahari, M., Savadi Oskoee, S., Ebrahimi Chaharom, M. E., & Molayi, N. (2021). The effects of different surface contaminators on the shear bond strength of a universal adhesive system to dentin: an experimental study. *J Dent Res Dent Clin Dent Prospects, 15*(2), 82-86. doi:10.34172/joddd.2021.014

Bergenholtz, G. (1977). Effect of bacterial products on inflammatory reactions in the dental pulp. *Scand J Dent Res, 85*(2), 122-129.

Białoszewski, D., Bocian, E., Bukowska, B., Czajkowska, M., Sokół-Leszczyńska, B., & Tyski, S. (2010). Antimicrobial activity of ozonated water. *Med Sci Monit, 16*(9), Mt71-75.

Bitter, N. C. (1989). Tannic acid for smear layer removal: pilot study with scanning electron microscope. *J Prosthet Dent, 61*(4), 503-507. doi:10.1016/0022-3913(89)90023-1

Brannstrom, M. (1984). Smear layer: pathological and treatment considerations. *Oper Dent Suppl, 3*, 35-42. Retrieved from https://www.ncbi.nlm.nih.gov/pubmed/6401152

Buonocore, M. G. (1955). A simple method of increasing the adhesion of acrylic filling materials to enamel surfaces. *J Dent Res, 34*(6), 849-853. doi:10.1177/00220345550340060801

Carrilho, M. R., Carvalho, R. M., Sousa, E. N., Nicolau, J., Breschi, L., Mazzoni, A., . . . Pashley, D. H. (2010). Substantivity of chlorhexidine to human dentin. *Dent Mater, 26*(8), 779-785. doi:10.1016/j.dental.2010.04.002

Chaiyabutr, Y., & Kois, J. C. (2011). The effect of tooth-preparation cleansing protocol on the bond strength of self-adhesive resin cement to dentin contaminated with a hemostatic agent. *Oper Dent, 36*(1), 18-26. doi:10.2341/09-308-lr1

Chang, S. W., Cho, B. H., Lim, R. Y., Kyung, S. H., Park, D. S., Oh, T. S., & Yoo, H. M. (2010). Effects of Blood Contamination on Microtensile Bond Strength to Dentin of Three Self-etch Adhesives. *Operative Dentistry, 35*(3), 330-336. doi:10.2341/09-244-l

Chen, A. M., Ekambaram, M., Li, K. C., Cooper, P. R., & Mei, M. L. (2024). A scoping review of the influence of clinical contaminants on bond strength in direct adhesive restorative procedures. *J Dent, 145*, 104985. doi:10.1016/j.jdent.2024.104985

Chisini, L. A., Collares, K., Cademartori, M. G., de Oliveira, L. J. C., Conde, M. C. M., Demarco, F. F., & Correa, M. B. (2018). Restorations in primary teeth: a systematic review on survival and reasons for failures. *Int J Paediatr Dent, 28*(2), 123-139. doi:10.1111/ipd.12346

Coelho, A., Amaro, I., Apolonio, A., Paula, A., Saraiva, J., Ferreira, M. M., . . . Carrilho, E. (2021). Effect of Cavity Disinfectants on Adhesion to Primary Teeth-A Systematic Review. *Int J Mol Sci, 22*(9). doi:10.3390/ijms22094398

Coelho, A., Amaro, I., Rascao, B., Marcelino, I., Paula, A., Saraiva, J., . . . Carrilho, E. (2020). Effect of Cavity Disinfectants on Dentin Bond Strength and Clinical Success of Composite Restorations-A Systematic Review of In Vitro, In Situ and Clinical Studies. *Int J Mol Sci, 22*(1). doi:10.3390/ijms22010353

Correr, G. M., Alonso, R. C., Grando, M. F., Borges, A. F., & Puppin-Rontani, R. M. (2006). Effect of sodium hypochlorite on primary dentin--a scanning electron microscopy (SEM) evaluation. *J Dent, 34*(7), 454-459. doi:10.1016/j.jdent.2005.10.003

Correr, G. M., Puppin-Rontani, R. M., Correr-Sobrinho, L., Sinhoret, M. A., & Consani, S. (2004). Effect of sodium hypochlorite on dentin bonding in primary teeth. *J Adhes Dent, 6*(4), 307-312. Retrieved from https://www.ncbi.nlm.nih.gov/pubmed/15779316

Csempesz, F., Vág, J., & Fazekas, A. (2003). In vitro kinetic study of absorbency of retraction cords. *J Prosthet Dent, 89*(1), 45-49. doi:10.1067/mpr.2003.61

da Silva, C. L., Cavalheiro, C. P., Gimenez, T., Imparato, J. C. P., Bussadori, S. K., & Lenzi, T. L. (2021). Bonding Performance of Universal and Contemporary Adhesives in Primary Teeth: A Systematic Review and Network Meta-Analysis of In Vitro Studies. *Pediatr Dent, 43*(3), 170-177.

Dalkilic, E. E., Arisu, H. D., Kivanc, B. H., Uctasli, M. B., & Omurlu, H. (2012). Effect of different disinfectant methods on the initial microtensile bond strength of a self-etch adhesive to dentin. *Lasers Med Sci, 27*(4), 819-825. doi:10.1007/s10103-011-0987-x

Davies, G. E., Francis, J., Martin, A. R., Rose, F. L., & Swain, G. (1954). 1:6-Di-4'-chlorophenyldiguanidohexane (hibitane); laboratory investigation of a new antibacterial agent of high potency. *Br J Pharmacol Chemother, 9*(2), 192-196. doi:10.1111/j.1476-5381.1954.tb00840.x

Donly, K. J., & García-Godoy, F. (2015). The Use of Resin-based Composite in Children: An Update. *Pediatr Dent, 37*(2), 136-143.

Eick, J. D., Wilko, R. A., Anderson, C. H., & Sorensen, S. E. (1970). Scanning electron microscopy of cut tooth surfaces and identification of debris by use of the electron microprobe. *J Dent Res, 49*(6), Suppl:1359-1368. doi:10.1177/00220345700490063601

Eiriksson, S. O., Pereira, P. N., Swift, E. J., Jr., Heymann, H. O., & Sigurdsson, A. (2004). Effects of saliva contamination on resin-resin bond strength. *Dent Mater, 20*(1), 37-44. doi:10.1016/s0109-5641(03)00066-6

Elkassas, D., & Arafa, A. (2016). Assessment of post-contamination treatments affecting different bonding stages to dentin. *Eur J Dent, 10*(3), 327-332. doi:10.4103/1305-7456.184159

Emilson, C. G. (1977). Susceptibility of various microorganisms to chlorhexidine. *Scand J Dent Res, 85*(4), 255-265. doi:10.1111/j.1600-0722.1977.tb00561.x

Ercan, E., Çolak, H., Hamidi, M. M., İbrahimov, D., & Gulal, E. (2015). Can dentin surfaces be bonded safely with ozone and boric acid? *Ozone: Science & Engineering, 37*(6), 556-562.

Estrela, C., Estrela, C., Barbin, E., Spano, J., Marchesan, M., & Pécora, J. (2002). Mechanism of Action of Sodium Hypochlorite. *Brazilian dental journal, 13*, 113-117. doi:10.1590/S0103-64402002000200007

Etiennot, L., Ordies, M., Yao, C., Mercelis, B., Peumans, M., & Van Meerbeek, B. (2025). Effective 10-MDP Bonding to Saliva-Contaminated Dentin. *J Adhes Dent, 27*, 65-74. doi:10.3290/j.jad.c_1966

Fröhlich, T. T., Gindri, L. D., Soares, F. Z. M., & de Oliveira Rocha, R. (2021). Does the etching strategy influence the bonding of universal adhesive systems to primary teeth? A systematic review and meta-analysis of in vitro studies. *Eur Arch Paediatr Dent, 22*(6), 1015-1022. doi:10.1007/s40368-021-00639-w

Furuse, A. Y., da Cunha, L. F., Benetti, A. R., & Mondelli, J. (2007). Bond strength of resin-resin interfaces contaminated with saliva and submitted to different surface treatments. *J Appl Oral Sci, 15*(6), 501-505. doi:10.1590/s1678-77572007000600009

Gandolfi, M. G., Taddei, P., Pondrelli, A., Zamparini, F., Prati, C., & Spagnuolo, G. (2019). Demineralization, Collagen Modification and Remineralization Degree of Human Dentin after EDTA and Citric Acid Treatments. *Materials, 12*(1), 25. Retrieved from https://www.mdpi.com/1996-1944/12/1/25

Gendron, R., Grenier, D., Sorsa, T., & Mayrand, D. (1999). Inhibition of the activities of matrix metalloproteinases 2, 8, and 9 by chlorhexidine. *Clin Diagn Lab Immunol, 6*(3), 437-439. doi:10.1128/cdli.6.3.437-439.1999

Gowda, L., & Das, U. M. (2012). Effect of various concentrations of sodium hypochlorite on primary dentin: an in vitro scanning electron microscopic

study. *J Clin Pediatr Dent, 37*(1), 37-43. doi:10.17796/jcpd.37.1.285706488224hq84

Grootveld, M., Silwood, C. J., & Lynch, E. (2006). High resolution 1H NMR investigations of the oxidative consumption of salivary biomolecules by ozone: relevance to the therapeutic applications of this agent in clinical dentistry. *Biofactors, 27*(1-4), 5-18. doi:10.1002/biof.5520270102

Guyton, A. C., & Hall, J. E. (2006). *Textbook of medical physiology* (11 ed. Vol. 3): Elsevier.

Hashimoto, M., Ohno, H., Endo, K., Kaga, M., Sano, H., & Oguchi, H. (2000). The effect of hybrid layer thickness on bond strength: demineralized dentin zone of the hybrid layer. *Dental Materials, 16*(6), 406-411. doi:https://doi.org/10.1016/S0109-5641(00)00035-X

Hebling, J., Pashley, D. H., Tjäderhane, L., & Tay, F. R. (2005). Chlorhexidine arrests subclinical degradation of dentin hybrid layers in vivo. *J Dent Res, 84*(8), 741-746. doi:10.1177/154405910508400811

Jiang, R., Xu, Y., & Lin, H. (2019). Effects of two disinfection/sterilization methods for dentin specimens on dentin permeability. *Clin Oral Investig, 23*(2), 899-904. doi:10.1007/s00784-018-2513-z

Johnson, G., & Brännström, M. (1974). The sensitivity of dentin. Changes in relation to conditions at exposed tubule apertures. *Acta Odontol Scand, 32*(1), 29-38. doi:10.3109/00016357409002530

Jones, M. N., Song, Y. H., Kaszuba, M., & Reboiras, M. D. (1997). The interaction of phospholipid liposomes with bacteria and their use in the delivery of bactericides. *J Drug Target, 5*(1), 25-34. doi:10.3109/10611869708995855

Kaaden, C., Schmalz, G., & Powers, J. M. (2003). Morphological characterization of the resin-dentin interface in primary teeth. *Clin Oral Investig, 7*(4), 235-240. doi:10.1007/s00784-003-0235-2

Kaneshima, T., Yatani, H., Kasai, T., Watanabe, E. K., & Yamashita, A. (2000). The influence of blood contamination on bond strengths between dentin and an adhesive resin cement. *Oper Dent, 25*(3), 195-201.

Keleş, D. S., Derelioğlu, S., Çelik, D. P., & Yılmaz, Y. (2013). DEMİR SÜLFAT İLE KONTAMİNE SÜT DİŞİ DENTİNİNDE FARKLI YÜZEY UYGULAMALARININ KOMPOMERİN MİKRO-GERİLİMİNE ETKİSİ. *Atatürk Üniversitesi Diş Hekimliği Fakültesi Dergisi, 23*(2), 159-164.

Keller, U., & Hibst, R. (1989). Experimental studies of the application of the Er:YAG laser on dental hard substances: II. Light microscopic and SEM investigations. *Lasers Surg Med, 9*(4), 345-351. doi:10.1002/lsm.1900090406

Kermanshah, H., Ghabraei, S., & Bitaraf, T. (2010). Effect of salivary contamination during different bonding stages on shear dentin bond strength of one-step self-etch and total etch adhesive. *J Dent (Tehran), 7*(3), 132-138.

Khamverdi, Z., Karimian, N., Farhadian, M., & Gheitouli, H. (2021). Effect of Contamination with Hemostatic Agent on Shear Bond Strength of Composite to Dentin Using G-Premio and Single Bond Universal Adhesives. *Front Dent, 18*, 27. doi:10.18502/fid.v18i27.6937

Koppolu, M., Gogala, D., Mathew, V. B., Thangala, V., Deepthi, M., & Sasidhar, N. (2012). Effect of saliva and blood contamination on the bond strength of self-etching adhesive system- An in vitro study. *J Conserv Dent, 15*(3), 270-273. doi:10.4103/0972-0707.97956

Kucukyilmaz, E., Celik, E. U., Akcay, M., & Yasa, B. (2017). Influence of blood contamination during multimode adhesive application on the microtensile bond strength to dentin. *Niger J Clin Pract, 20*(12), 1644-1650. doi:10.4103/1119-3077.224127

Kumar, P., Shenoy, A., & Joshi, S. (2012). The effect of various surface contaminants on the microleakage of two different generation bonding agents: A stereomicroscopic study. *J Conserv Dent, 15*(3), 265-269. doi:10.4103/0972-0707.97955

Kunawarote, S., Nakajima, M., Shida, K., Kitasako, Y., Foxton, R. M., & Tagami, J. (2010). Effect of dentin pretreatment with mild acidic HOCl solution on microtensile bond strength and surface pH. *J Dent, 38*(3), 261-268. doi:10.1016/j.jdent.2009.11.006

Land, M. F., Rosenstiel, S. F., & Sandrik, J. L. (1994). Disturbance of the dentinal smear layer by acidic hemostatic agents. *J Prosthet Dent, 72*(1), 4-7. doi:10.1016/0022-3913(94)90207-0

Leikin, J. B., & Paloucek, F. (2008). Poisoning and toxicology handbook. *Chlorhexidine Gluconate*, 183-184.

Lenzi, T. L., Gimenez, T., Tedesco, T. K., Mendes, F. M., Rocha Rde, O., & Raggio, D. P. (2016). Adhesive systems for restoring primary teeth: a systematic review and meta-analysis of in vitro studies. *Int J Paediatr Dent, 26*(5), 364-375. doi:10.1111/ipd.12210

Lenzi, T. L., Tedesco, T. K., Soares, F. Z., Loguercio, A. D., & Rocha Rde, O. (2012). Chlorhexidine does not increase immediate bond strength of etch-and-rinse adhesive to caries-affected dentin of primary and permanent teeth. *Braz Dent J, 23*(4), 438-442. doi:10.1590/s0103-64402012000400022

Lenzi, T. L., Tedesco, T. K., Soares, F. Z. M., Loguercio, A. D., & Rocha, R. d. O. (2014). Chlorhexidine application for bond strength preservation in artificially-created caries-affected primary dentin. *International Journal of Adhesion and Adhesives, 54*, 51-56. doi:10.1016/j.ijadhadh.2014.04.007

Lund, R., Silveira, I., Ribeiro, J., Rubin, D., Peralta, S., Cuevas-Suárez, C., & Piva, E. (2019). Influence of blood contamination and decontamination procedures on bond strength of a two-step etch and rinse adhesive system. *European Journal of General Dentistry, 8*, 71. doi:10.4103/ejgd.ejgd_57_19

Luzia, J., Damé, D., Torriani, D., Flávio, F., Demarco, F., Goettems, M., . . . Piva, E. (2009). Effect of blood contamination and decontamination procedures on marginal adaptation and bond strength of composite restorations. *J. Dent. Sci., 24*, 283-289.

Marshall, G., Yücel, N., Balooch, M., Kinney, J., & Habelitz, S. (2001). Sodium Hypochlorite alterations of dentine and dentine collagen. *Surface Science, 491*, 444-455. doi:10.1016/S0039-6028(01)01310-3

McComb, D. (2000). Caries-detector dyes--how accurate and useful are they? *J Can Dent Assoc, 66*(4), 195-198.

Moharam, L. M., Salem, H. N., Khadr, S., & Abdou, A. (2023). Evaluation of different decontamination procedures on bond strength to sound and caries affected dentin using "no-wait" universal adhesive. *BMC Oral Health, 23*(1), 638. doi:10.1186/s12903-023-03314-2

Monghini, E. M., Wanderley, R. L., Pécora, J. D., Palma Dibb, R. G., Corona, S. A., & Borsatto, M. C. (2004). Bond strength to dentin of primary teeth irradiated with varying Er:YAG laser energies and SEM examination of the surface morphology. *Lasers Surg Med, 34*(3), 254-259. doi:10.1002/lsm.20023

Moorer, W. R., & Wesselink, P. R. (1982). Factors promoting the tissue dissolving capability of sodium hypochlorite. *Int Endod J, 15*(4), 187-196. doi:10.1111/j.1365-2591.1982.tb01277.x

Morton, H. E. (1950). The relationship of concentration and germicidal efficiency of ethyl alcohol. *Ann N Y Acad Sci, 53*(1), 191-196. doi:10.1111/j.1749-6632.1950.tb31944.x

Munaga, S., Chitumalla, R., Kubigiri, S. K., Rawtiya, M., Khan, S., & Sajjan, P. (2014). Effect of saliva contamination on the shear bond strength of a new self-etch adhesive system to dentin. *J Conserv Dent, 17*(1), 31-34. doi:10.4103/0972-0707.124124

Nagayoshi, M., Fukuizumi, T., Kitamura, C., Yano, J., Terashita, M., & Nishihara, T. (2004). Efficacy of ozone on survival and permeability of oral microorganisms. *Oral Microbiol Immunol, 19*(4), 240-246. doi:10.1111/j.1399-302X.2004.00146.x

Nair, P., Hickel, R., & Ilie, N. (2017). Adverse effects of salivary contamination for adhesives in restorative dentistry. A literature review. *Am J Dent, 30*(3), 156-164.

Nakabayashi, N. (1985). Bonding of restorative materials to dentine: the present status in Japan. *Int Dent J, 35*(2), 145-154.

Nakajima, M., Sano, H., Burrow, M. F., Tagami, J., Yoshiyama, M., Ebisu, S., . . . Pashley, D. H. (1995). Tensile bond strength and SEM evaluation of caries-affected dentin using dentin adhesives. *J Dent Res, 74*(10), 1679-1688. doi:10.1177/00220345950740100901

Neelagiri, K., Kundabala, M., Shashi, R. A., Thomas, M. S., & Parolia, A. (2010). Effects of saliva contamination and decontamination procedures on shear bond strength of self-etch dentine bonding systems: An in vitro study. *J Conserv Dent, 13*(2), 71-75. doi:10.4103/0972-0707.66714

Noppawong, S., Pratabsingha, J., Thamsoonthorn, C., Vichathai, W., & Saikaew, P. (2022). Bond Strengths of Universal Adhesives to Dentin Contaminated with a Hemostatic Agent. *J Adhes Dent, 24*, 421-426. doi:10.3290/j.jad.b3601769

Nör, J. E., Feigal, R. J., Dennison, J. B., & Edwards, C. A. (1996). Dentin bonding: SEM comparison of the resin-dentin interface in primary and permanent teeth. *J Dent Res, 75*(6), 1396-1403. doi:10.1177/00220345960750061101

Olmez, A., Oztas, N., Basak, F., & Erdal, S. (1998). Comparison of the resin-dentin interface in primary and permanent teeth. *J Clin Pediatr Dent, 22*(4), 293-298.

Osorio, R., Ceballos, L., Tay, F., Cabrerizo-Vilchez, M. A., & Toledano, M. (2002). Effect of sodium hypochlorite on dentin bonding with a polyalkenoic acid-containing adhesive system. *J Biomed Mater Res, 60*(2), 316-324. doi:10.1002/jbm.10074

Oznurhan, F., Ozturk, C., & Ekci, E. S. (2015). Effects of different cavity-disinfectants and potassium titanyl phosphate laser on microtensile bond strength to primary dentin. *Niger J Clin Pract, 18*(3), 400-404. doi:10.4103/1119-3077.151774

Ozsoy, A., Erdemir, U., Yucel, T., & Yildiz, E. (2015). Effects of cavity disinfectants on bond strength of an etch-and-rinse adhesive to water-or ethanol-saturated sound and caries-affected dentin. *Journal of Adhesion Science and Technology, 29*(23), 2551-2564.

Pallesen, U., van Dijken, J. W., Halken, J., Hallonsten, A. L., & Höigaard, R. (2014). A prospective 8-year follow-up of posterior resin composite restorations in permanent teeth of children and adolescents in Public Dental Health Service: reasons for replacement. *Clin Oral Investig, 18*(3), 819-827. doi:10.1007/s00784-013-1052-x

Pantoja, C., Silva, D. H. D., Soares, A. J., Ferraz, C. C. R., Gomes, B., Zaia, A. A., & Almeida, J. F. A. (2018). Influence of ethanol on dentin roughness, surface free energy, and interaction between AH Plus and root dentin. *Braz Oral Res, 32*, e33. doi:10.1590/1807-3107bor-2018.vol32.0033

Pashley, D., Pashley, E., Carvalho, R., & Tay, F. (2002). The effects of dentin permeability on restorative dentistry. *Dental clinics of North America, 46*, 211-245, v. doi:10.1016/S0011-8532(01)00009-X

Pashley, D. H. (1989). Dentin: a dynamic substrate--a review. *Scanning Microsc, 3*(1), 161-174; discussion 174-166.

Pashley, D. H., & Carvalho, R. M. (1997). Dentine permeability and dentine adhesion. *J Dent, 25*(5), 355-372. doi:10.1016/s0300-5712(96)00057-7

Pashley, D. H., Kepler, E. E., Williams, E. C., & Okabe, A. (1983). The effects of acid etching on the in-vivo permeability of dentine in the dog. *Arch Oral Biol, 28*(7), 555-559. doi:10.1016/0003-9969(83)90001-8

Pashley, D. H., Livingston, M. J., & Greenhill, J. D. (1978). Regional resistances to fluid flow in human dentine in vitro. *Arch Oral Biol, 23*(9), 807-810. doi:10.1016/0003-9969(78)90159-0

Pashley, D. H., Michelich, V., & Kehl, T. (1981). Dentin permeability: effects of smear layer removal. *J Prosthet Dent, 46*(5), 531-537. doi:10.1016/0022-3913(81)90243-2

Pinkham, J., Casamassimo, P., Fields, H., Mc Tigue, D., & Nowak, A. (2005). Pediatric dentistry: infancy through adolescence. *Evaluation, 20*(20), 20.

Pires, C. W., Soldera, E. B., Bonzanini, L. I. L., Lenzi, T. L., Soares, F. Z. M., Montagner, A. F., & Rocha, R. O. (2018). Is Adhesive Bond Strength Similar in Primary and Permanent Teeth? A Systematic Review and Meta-analysis. *J Adhes Dent, 20*(2), 87-97. doi:10.3290/j.jad.a40296

Polydorou, O., Pelz, K., & Hahn, P. (2006). Antibacterial effect of an ozone device and its comparison with two dentin-bonding systems. *Eur J Oral Sci, 114*(4), 349-353. doi:10.1111/j.1600-0722.2006.00363.x

Ruschel, H. C., & Chevitarese, O. (2002). Density and diameter of dentinal tubules of first and second primary human molars--comparative scanning electron microscopy study. *J Clin Pediatr Dent, 26*(3), 297-304. doi:10.17796/jcpd.26.3.t5344598326r5687

Rutala, W. A., & Weber, D. J. (2019). Guideline for disinfection and sterilization in healthcare facilities, 2008. update: May 2019.

Sano, H., Shono, T., Takatsu, T., & Hosoda, H. (1994). Microporous dentin zone beneath resin-impregnated layer. *Oper Dent, 19*(2), 59-64. Retrieved from https://www.ncbi.nlm.nih.gov/pubmed/8008612

Santschi, K., Peutzfeldt, A., Lussi, A., & Flury, S. (2015). Effect of salivary contamination and decontamination on bond strength of two one-step self-etching adhesives to dentin of primary and permanent teeth. *J Adhes Dent, 17*(1), 51-57. doi:10.3290/j.jad.a33514

Sardella, T. N., de Castro, F. L., Sanabe, M. E., & Hebling, J. (2005). Shortening of primary dentin etching time and its implication on bond strength. *J Dent, 33*(5), 355-362. doi:10.1016/j.jdent.2004.10.011

Scatena, C., Torres, C. P., Gomes-Silva, J. M., Contente, M. M., Pécora, J. D., Palma-Dibb, R. G., & Borsatto, M. C. (2011). Shear strength of the bond to primary dentin: influence of Er:YAG laser irradiation distance. *Lasers Med Sci, 26*(3), 293-297. doi:10.1007/s10103-010-0776-y

Singh, U. P., Tikku, A., Chandra, A., Loomba, K., & Boruah, L. C. (2011). Influence of caries detection dye on bond strength of sound and carious affected dentin: An in-vitro study. *J Conserv Dent, 14*(1), 32-35. doi:10.4103/0972-0707.80732

Söderholm, K. J. (1991). Correlation of in vivo and in vitro performance of adhesive restorative materials: a report of the ASC MD156 Task Group on Test Methods for the Adhesion of Restorative Materials. *Dent Mater, 7*(2), 74-83. doi:10.1016/0109-5641(91)90049-5

Sumikawa, D. A., Marshall, G. W., Gee, L., & Marshall, S. J. (1999). Microstructure of primary tooth dentin. *Pediatr Dent, 21*(7), 439-444.

Suzuki, T., & Finger, W. J. (1988). Dentin adhesives: site of dentin vs. bonding of composite resins. *Dent Mater, 4*(6), 379-383. doi:10.1016/s0109-5641(88)80053-8

Takahashi, H., Okamoto, Y., Fujinaka, S., & Shintani, H. (1993). A pilot study of exposure of the smear layer to tannic acid solutions. *J Prosthet Dent, 70*(3), 261-263. doi:10.1016/0022-3913(93)90062-s

Takefu, H., Shimoji, S., Sugaya, T., & Kawanami, M. (2012). Influence of blood contamination before or after surface treatment on adhesion of 4-META/MMA-TBB resin to root dentin. *Dent Mater J, 31*(1), 131-138. doi:10.4012/dmj.2011-142

Tam, L. E., & Pilliar, R. M. (1994). Effects of dentin surface treatments on the fracture toughness and tensile bond strength of a dentin-composite adhesive interface. *J Dent Res, 73*(9), 1530-1538. doi:10.1177/00220345940730090801

Thompson, J. M., Agee, K., Sidow, S. J., McNally, K., Lindsey, K., Borke, J., . . . Pashley, D. H. (2012). Inhibition of endogenous dentin matrix metalloproteinases by ethylenediaminetetraacetic acid. *J Endod, 38*(1), 62-65. doi:10.1016/j.joen.2011.09.005

Tjäderhane, L., Larjava, H., Sorsa, T., Uitto, V. J., Larmas, M., & Salo, T. (1998). The activation and function of host matrix metalloproteinases in dentin matrix breakdown in caries lesions. *J Dent Res, 77*(8), 1622-1629. doi:10.1177/00220345980770081001

Tokonabe, H., Kouji, R., Watanabe, H., Nakamura, Y., & Matsumoto, K. (1999). Morphological changes of human teeth with Er:YAG laser irradiation. *J Clin Laser Med Surg, 17*(1), 7-12. doi:10.1089/clm.1999.17.7

Toledano, M., Osorio, E., Espigares, J., González-Fernández, J. F., & Osorio, R. (2023). Effects of an MDP-based surface cleaner on dentin structure, morphology and nanomechanical properties. *J Dent, 138*, 104734. doi:10.1016/j.jdent.2023.104734

Toledano, M., Osorio, R., Perdigao, J., Rosales, J. I., Thompson, J. Y., & Cabrerizo-Vilchez, M. A. (1999). Effect of acid etching and collagen removal on dentin wettability and roughness. *J Biomed Mater Res, 47*(2), 198-203. doi:10.1002/(sici)1097-4636(199911)47:2<198::aid-jbm9>3.0.co;2-l

Vojinović, O., Nyborg, H., & Brännström, M. (1973). Acid treatment of cavities under resin fillings: bacterial growth in dentinal tubules and pulpal reactions. *J Dent Res, 52*(6), 1189-1193. doi:10.1177/00220345730520060501

Woody, R. D., Miller, A., & Staffanou, R. S. (1993). Review of the pH of hemostatic agents used in tissue displacement. *The Journal of Prosthetic Dentistry, 70*(2), 191-192. doi:https://doi.org/10.1016/0022-3913(93)90018-J

Youm, S. H., Jung, K. H., Son, S. A., Kwon, Y. H., & Park, J. K. (2015). Effect of dentin pretreatment and curing mode on the microtensile bond strength of self-adhesive resin cements. *J Adv Prosthodont, 7*(4), 317-322. doi:10.4047/jap.2015.7.4.317

BÖLÜM 3

Çocuk Diş Hekimliğinde Strip Kronlar

Gizem Karagöz Doğan[1]

[1] Dr. Öğr. Üyesi, Iğdır Üniversitesi Diş Hekimliği Fakültesi Çocuk Diş Hekimliği Anabilim Dalı, ORCID:0000-0001-7798-0738

Giriş

Pedodonti pratiğinde başarılı bir restoratif tedavi, yalnızca diş anatomisinin ve fonksiyonunun iadesini değil; aynı zamanda çocuk hastanın gelişimsel, davranışsal ve fizyolojik özelliklerinin doğru yönetilmesini gerektirir. Yetişkin bireylerden farklı olarak çocuk hastalar; dental anksiyete varlığı ve kısıtlı koopere olma süreleri, yüksek tükürük akış hızı ve geniş pulpa odası ile ince mine- dentin duvarlarına sahip süt dişi morfolojisi gibi kendine özgü zorluklar barındırır. Bu durum, uzun klinik çalışma süresi ve hassas izolasyon gerektiren geleneksel direkt restoratif işlemlerin başarısını sınırlandırmakta; hekimi hem klinik süreyi kısaltan hem de uzun ömürlü çözümlere yöneltmektedir.

Tüm bunlarla birlikte süt dişlerinde görülen çok yüzeyli geniş çürüklerin restorasyonunda, özellikle pulpa tedavileri sonrası artan kırılganlık ve yüksek sekonder çürük riski karşısında da direkt dolgu materyallerinin başarısızlık göstermesi, tam kuron restorasyonların pedodontideki temel kullanım gerekçelerini oluşturmuştur. Geçmişten günümüze uzanan bu yaklaşımın tarihsel temelinde; mekanik olarak zayıflamış süt dişi dokusunun bütünüyle örtülenerek korunması ve sürekli yenileme gerektiren başarısız restorasyonların çocukta yarattığı dental anksiyetenin önüne geçilmesi düşüncesi yatmaktadır. Bu bağlamda 1950'li yıllardan itibaren klinik kullanıma giren paslanmaz çelik kronlar (PÇK), yüksek dayanıklılıkları, teknik kolaylıkları ve düşük başarısızlık oranlarıyla arka bölge süt dişlerinin restorasyonunda altın standart haline gelmiştir. Ancak günümüz pedodonti pratiğinde, tedavi başarısı yalnızca fonksiyonel dayanıklılıkla sınırlı kalmamış; ebeveynlerin ve çocukların artan estetik beklentileri tedavinin ayrılmaz bir parçası olmuştur. Arka bölgede yüksek başarı gösteren PÇK'ların anterior bölgedeki metalik ve estetik dışı görüntüsü, estetik tam kuron arayışlarını doğurmuştur. Bu ihtiyacın bir sonucu olarak ortaya çıkan strip kronlar, özellikle erken çocukluk çağı çürüklerinden (EÇÇ) etkilenen veya travma sonucu yaygın doku kaybı yaşayan anterior süt dişlerinin restorasyonunda devrim niteliğinde bir alternatif sunmuştur.

Estetik açıdan oldukça tatmin edici sonuçlar sunması nedeniyle strip kronlar, günümüzde pediatrik dental klinikte halen en çok tercih edilen estetik kuron seçenekleri arasında yer almaktadır. Sonuç olarak, geleneksel tam kuronların sağladığı doku koruma felsefesi ile strip kronların sunduğu estetik üstünlük çocuk diş hekimliğinde hem hasta uyumunu hem de tedavi başarısını üst seviyeye taşıyan en önemli klinik araçlardan biri haline gelmiştir.

Bu kitap bölümünün amacı; pedodonti pratiğinde sıklıkla kullanılan strip kronları derinlemesine tartışmak, bu materyallerin avantajlarını, dezavantajlarını ve klinik pratikteki uygulamalarını incelemektir. Bu derleme, strip kronların çocuk diş hekimliğinde anlaşılmasını artırabilecek ve kullanımını geliştirebilecek öngörüler sunmayı, sonuç olarak daha iyi hasta sonuçları ve deneyimleri sağlamayı amaçlamaktadır.

Genel Bilgiler

EÇÇ evrensel bir halk sağlığı sorunu olmakla birlikte pediatrik popülasyonun %60 ila %90'ı gibi önemli bir kısmını etkileyerek dünya çapında en yaygın görülen enfeksiyon hastalığı olarak kabul edilmektedir (1-3). EÇÇ, klinik kurona zarar veren ve çeşitli aşamalarda olan çoklu diş çürükleri şeklinde kendini göstermektedir. Genellikle en çok üst çene süt kesici dişlerini, ardından üst ve alt çene süt birinci azı dişlerini ve şiddetli durumlarda alt çene köpek ve keser dişlerini içermektedir (2,3). Ne yazık ki süt dişleri, daimi dişlere kıyasla çürümeye daha yatkındır ve bu nedenle daha kısa sürede diş yapısında ciddi hasara yol açarak çok yüzeyli restorasyonların yapılmasını zorunlu kılmaktadır (1). EÇÇ haricinde süt dişlerinde görülen malformasyonlar ve renkleşmeler, hipoplastik defektler, dental travma kaynaklı diş kırıkları ve bruksizm gibi çeşitli nedenlerle de özellikle süt kesici dişlerde yüksek tahribata sahip çocuk hastalarla sıkça karşılaşılmaktadır (4-6). Tüm bunlara ek olarak süt kesici dişlerin estetik restorasyonu özellikle küçük boyutları, daimi dişlere kıyasla pulpa dokusunun dişin sert dokularına oranının daha büyük hacimli olması, bağlanma için daha az yüzey alanına yol açan nispeten ince mine duvarları, bunun yanında çocukların tedavi esnasındaki uyumsuzluğu ve tedavi maliyetiyle ilgili sorunlar nedeniyle hem hekim hem de ebeveynler için zorlayıcı olabilmektedir (2). Geçmişte, bu zorluklar nedeniyle söz konusu dişlerin tedavisinde en sık başvurulan yöntem diş çekimi olmuştur. Ancak günümüzde materyal ve tekniklerdeki gelişmelerin yanı sıra hasta ve ebeveynlerde artan farkındalık ve estetik beklentiler nedeniyle, süt dişlerinin daimi dişler sürene kadar ağız içinde fonksiyonel olarak işlev görebilmesi için restore edilmesi gerekliliği yaklaşımı benimsenmiştir (7). Zira özellikle keser dişlerin estetiğinin iyileştirilmesi çocuklarda psikososyal gelişim açısından büyük bir önem taşımaktadır; bu dişlerin tahribatı veya kaybı yalnızca estetik kaygılara değil, aynı zamanda çiğneme verimliliğinde düşüşe, konuşma bozukluklarına, dil itimi gibi parafonksiyonel alışkanlıklara ve dikey boyut kayıplarına yol açabilmektedir. Bu nedenle, çürük ya da travma sonucu kuron kısmı yıkıma uğramış süt keser dişlerinin restorasyonu, süt dişlenmenin bütünlüğünü korumak ve daimi dişler sürene kadar hem fonksiyonel hem de estetik işlevselliği sürdürmek açısından kritik bir öneme sahiptir (5-7).

İdeal bir süt dişi restorasyonu, fonksiyonu ve dayanıklılığı yeniden sağlamalıdır. Ayrıca, çocuklar tarafından iyi tolere edilirken tatmin edici bir estetik ve biyouyumluluk da sunmalıdır (8). Bu özelliklerin hepsini bir arada barındıran tam kuron restorasyonlar bu avantajlarından ötürü pedodonti pratiğinde son yıllarda oldukça popüler hale gelmiştir. Çürük nedeniyle zarar görmüş süt kesici dişlerin tam kuron restorasyonu dişin birden fazla yüzeyinde çürük bulunması, dişin insizal kenarının çürükten etkilenmiş olması, servikal bölgede yaygın demineralizasyon alanları bulunması, pulpa tedavisi gerekliliği, çürük yaygın olmasa da ağız hijyeninin çok kötü olması (yüksek çürük riskli hastalar), dişte tek yüzeyli fakat geniş restorasyonların bulunması ile birlikte

çocuğun iş birliği eksikliği nedeniyle nem kontrolü ve hassas preparasyonun oldukça zor olması gibi durumlarda endikedir (9-12).

Süt dişleri için ideal bir tam kuron restorasyonunun; dayanıklı, kolay uygulanabilir, estetik ve maliyet açısından uygun olması beklenir (4). Amerikan Pediatrik Diş Hekimliği Derneği (AAPD) bu amaçla PÇK, zirkonyum kron, kompozit strip kron, pencereli paslanmaz çelik kronlar ve önü estetik kaplı paslanmaz çelik kronlardan oluşan yapay kuron seçeneklerini önermektedir (13). Süt keser dişlerin estetik restorasyonunda PÇK'ler maliyetlerinin ucuz olmasından dolayı işlevsel olmalarına ek olarak son derece fonksiyonel, biyouyumlu ve fiyat-performans ürünü olmalarına rağmen, bu restorasyonların estetik olmayan metalik görünümleri nedeniyle kullanımları çoğu zaman arka dişlerle sınırlı kalmıştır. Ebeveynlerin ve çocukların estetik beklenti konusundaki farkındalığının artmasıyla birlikte, çocuk diş hekimliğinde estetik restorasyonlara yönelik daha büyük bir talep ortaya çıkmıştır. Günümüzde farklı üreticiler tarafından süt dişlerinin restorasyonu için sunulan çeşitli estetik malzemeler mevcuttur. Kullanılacak malzemeye ilişkin karar klinisyenin deneyimlerine, hastanın davranış yönetimine, diş yapısına, ebeveyn memnuniyetine, estetik beklentiye, dayanıklılığa ve maliyet etkinliğine göre verilmektedir (3,6,11,14).

Estetik kuronal çözümler arasında öne çıkan zirkonyum kronların ilki olan EZ-pedo, 2008 yılında ABD'de piyasaya sürülen ilk ticari çocuk zirkonyum kronudur. Diğer ticari zirkonyum kronlar arasında NuSmile, Kinder crowns, Signature crowns gibi markalar yer almaktadır. Zirkonyum kronların potansiyel faydaları; mükemmel estetik sağlaması, yüksek dayanıklılığı ve strip kronlara göre daha az teknik hassasiyet gerektirmesidir. Ancak, yüksek maliyeti, bükülememesi ve daha fazla diş kesimi gerektirmesi gibi bazı dezavantajları da bulunmaktadır (5,12,15).

Günümüzde süt ön ve arka grup dişlerin restorasyonunda kullanılan tam kuron estetik restorasyonlardan birini ise rezin kompozit strip kronlar oluşturmaktadır. Bu kronlar, süt keser grup dişleri restore etmek için en yaygın kullanılan adeziv kuron türünü oluşturmaktadır (12,14,15). Kompozit strip kronlar, ileri derecede çürük süt kesici dişlerin tedavisi için mevcut olan tüm restorasyonlar arasında en estetik olanıdır (16,17). "Strip kron" terimi, kompozit materyalin ışıkla polimerize edilmesinden sonra dişten çıkarılması işlemini tanımlayan ingilizce kökenli bir terimden gelmektedir (6,11). Bu kron türü ilk olarak 1979 yılında Webber ve çalışma arkadaşları tarafından tanıtılmıştır (18). Strip kronlar, yaygın ve çok yüzeyli çürükleri olan süt kesici dişlerin restorasyonunda 30 yılı aşkın bir süredir kullanılan selüloid yapıda önceden şekillendirilmiş ve tahrip olmuş süt dişlerinin doğal anatomisini ve fonksiyonlarını yeniden kazandırmak amacıyla kullanılan son derece ince ve şeffaf kılıflar şeklindedir. Restoratif materyale uygulama sırasında kalıp görevi görürler (6,19). Strip kronlar tahrip olmuş süt dişlerinin tek seansta restore edilmesine olanak tanırlar. Bu sayede, çocuklar için

genellikle uzun ve yorucu olan geleneksel restoratif işlemleri kolaylaştırılmış olurlar. Strip kron uygulaması, dişlerin doğal anatomisini ve fonksiyonlarını koruyarak, fizyolojik olarak daimi dişlerle yer değiştirecekleri zamana kadar çocuklara fonksiyonel bir diş desteği sağlarlar. Ayrıca strip kronların kullanılmasının amelogenezis imperfakta gibi durumlara sahip çocuklarda da psikolojik davranışı geliştirdiği, diş hassasiyetini hafiflettiği ve beslenme alışkanlıklarını düzelttiği kanıtlanmıştır (20). Piyasada üst çene santral ve lateral kesici dişler için farklı boyutlarda üretilen strip kronlar mevcuttur. Süt azı dişleri için üretilen strip kronlar da bulunmakla birlikte (14), süt azı dişlerinin restorasyonunda PÇK'ler; yüksek mekanik dayanıklılıkları, marjinal uyumları ve uzun dönemli klinik başarıları ile altın standart bir tam kron seçeneği olarak kabul görmeye devam etmektedir. Posterior bölgedeki bu belirgin avantajlarına rağmen PÇK'lerin taşıdığı estetik dışı metalik görünüm, estetik beklentilerin oldukça yüksek olduğu süt keser diş bölgesinde kullanımını önemli ölçüde sınırlandırmaktadır (21). Bu kısıtlılık, süt kesici dişlerinde hem fonksiyonel dayanıklılık hem de doğal dişi mükemmel şekilde taklit ederek estetik bir çözüm sunan süt kesici strip kronların ön plana çıkmasına neden olmuştur. Dolayısıyla strip kronlar, klinik pratikte ağırlıklı olarak süt kesici dişlerin restorasyonu için bir kullanım alanı bulmuş; literatürdeki çalışmalar da büyük oranda süt kesici dişlere yönelik strip kron uygulamaları üzerinde yoğunlaşmıştır. Bu doğrultuda bu kitap bölümünde de süt kesici dişlerde strip kron kullanımı, endikasyonları, klinik uygulama basamakları ve dikkat edilmesi gereken hususlar ayrıntılı olarak ele alınacaktır.

Strip Kron Endikasyonları

Strip kronlar ile restorasyon aşağıdaki durumlarda endikedir:

- Dişin kuron kısmında ileri derecede madde kaybı,
- Dentin veya mine yapısına ait patolojiler (hipomineralizasyon, amelogenezis imperfekta, dentinogenezis imperfekta vb.)
- Belirgin düzeyde florozis varlığı,
- Diş gelişim anomalileri,
- Renk bozuklukları,
- Kozmetik kusurlar,
- Travma, kırık ve çatlaklar,
- Pulpa tedavisi uygulanmış dişler (15,22).

Strip Kron Kontrendikasyonları

Strip kronlar ile restorasyon aşağıdaki durumlarda kontrendikedir:

- Dişlerin çok ciddi şekilde tahrip olduğu ve tutuculuk için yeterli diş dokusunun kalmadığı durumlar,
- Derin overbite varlığı,
- Periodontal hastalığı olan çocuklar (15,22,23).

Strip Kron Avantajları

Strip kronların avantajları aşağıdaki gibi sıralanabilir:

- Komşu doğal dişlerle kolayca uyum sağlaması,
- Kolayca şekillendirilebilmesi,
- Dişin anatomik formunun etkin bir şekilde yeniden kazandırılması,
- Çiğneme, konuşma gibi fonksiyonların korunması,
- Dişlerin fizyolojik değişim zamanına kadar ağızda tutulabilmesi,
- Maloklüzyonların önlenmesi,
- Çürük sürecinin ilerlemesinin engellenmesi,
- Uygulamanın basit ve ağrısız olması,
- Restorasyon uygulama süresinin makul olması,
- Uygulamadan sonra çıkarılmalarının hızlı ve kolay olması,
- Üstün estetik görünüm sunması,
- Kompozit ile renk kontrolünün kolay olması,
- Tek bir restoratif malzemenin kullanılması ile maliyet ve koltuk süresini (hekimin çalışma süresini) kısaltması,
- Kırılma durumunda tamirinin kolay olması,
- Maliyetinin uygun olması (6,19,20,24).

Yukarıdaki avantajlarının yanı sıra strip kronlar rezin esaslı kompozitlerin çok yönlülüğü ile koruyucu rezin restorasyonlar (KRR), orta düzey Sınıf II restorasyonlar, Sınıf III, Sınıf IV ve Sınıf V gibi çok çeşitli restorasyonlarda da kullanılabilirler (20).

Strip Kron Dezavantajları

Bu teknik travma veya travmatik oklüzyon nedeniyle kolayca kırılabilmekte, nemden izole bir çalışma alanı gerektirmekte, yeterli diş yapısına ve hastanın iş birliğine ihtiyaç duymakta ve operasyon sahasındaki kanama materyalin tonunu veya rengini değiştirebilmektedir (12,19,23,24). Bu uygulama zorluklarından ötürü, yapılan bir çalışmada genel diş hekimlerinin yalnızca %21'inin strip kron

tedavisini uyguladığı, pedodontistlerin ise %73'ünün bu tekniği tercih ettiği tespit edilmiştir (25).

Strip Kron Tedavi Protokolü

Dişe uygun boyutta bir strip kron seçilir. Bu seçim, dişin boyutunun ölçülmesi ve buna uygun strip kronun belirlenmesiyle yapılır. Strip kronun dişeti ile temas eden alt kısmı kesici dişin singulum bölgesine tam oturması için makasla kesilir ve uyumlanır daha sonra tatbik edilecek rezin kompozitin rengi seçilir (Şekil 1b, c) (26). Gerekli durumlarda özel frezler yardımıyla, kronun dişe sağlam şekilde tutunmasını sağlamak amacıyla dişlere konik bir form verilir. Mezial ve distal kesimler yapılarak diş yapısı diş eti sınırında bıçak sırtı (knife-edge) tarzında sonlanacak şekilde eğimlendirilir (Şekil 1e, f) (6). Diş yüzeyleri 20 saniye boyunca %37'lik fosforik asit jeli ile aşındırılır ve gerekli yıkama ve kurutma işlemlerinin ardından tükürük izolasyonu yapılır. (2,15,27). İzolasyon için rubber dam uygulaması bir engel değildir; aksine, tükürük izolasyonunu daha kontrollü ve güvenli hale getirmektedir. Tükürük izolasyonunun ardından polimerize olabilen adeziv materyal aşındırılmış diş yüzeylerine sürülür. Strip kronun insizal kısmından kompozitin fazlalığının taşacağı 2 delik açılır (Şekil 1i). Bu hava tahliye deliği, kron içerisinde oluşabilecek hava basıncını dengelemek için havalandırma kanalı olarak işlev görmektedir. Kompozit rezin, strip kron içerisine konulur ve dişe yerleştirilir (Şekil 1j, k). Deliklerden taşan fazla kompozit uzaklaştırılır, yerleştirilen kompozit her iki yüzeyden (palatinal ve bukkal) polimerize edilir, ardından strip kron lingual yüzeyden başlanarak bir sond veya ekskavatör ile sıyrılarak ya da bistüri ile kesilerek çıkartılır. Gerektiği durumda cilalama diskleri kullanılarak bitirme ve oklüzal ayarlamalar yapılır.

Strip kronlar yerleştirildiği sırada komşu dişlerdeki strip kronların boş olarak yerleştirilmesinin kronlar arasında uygun boşluğun korunmasının sağlanması açısından önemli olduğu vurgulanmıştır (2,15,27).

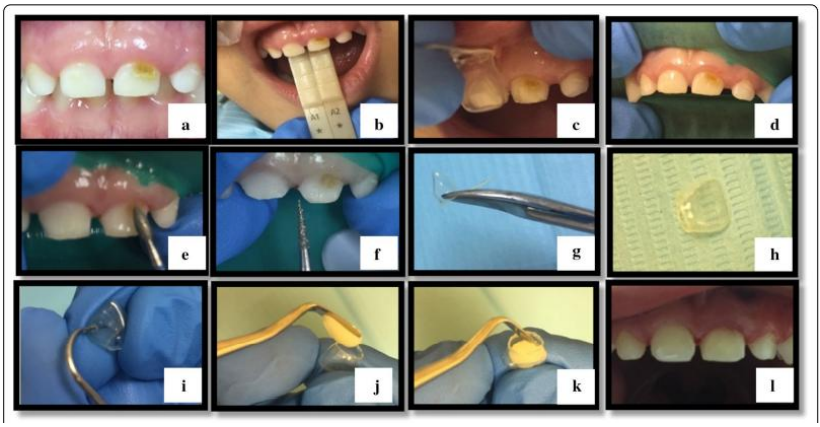

Şekil 1. Anterior strip kron uygulama basamakları. **a** Dişin pre-operatif fotoğrafı, **b** Renk seçimi, **c** Diş preparasyonundan önce kron seçimi, **d** Rubber dam uygulaması, **e** Labut elmas frez kullanılarak insizal, fasiyal ve lingual diş kesimi, **f** İnce konik elmas frez kullanılarak proksimal diş kesimi, **g** Eğimli kron makası kullanılarak strip kronun kesilmesi. **h** Kesim sonrasında strip kron, **i** Dental sond kullanılarak kronun lingual yüzeyine delik açılması, **j** Kompozit spatülü kullanılarak strip kronun içine rezin kompozit materyalinin uygulanması, **k** Kompozit materyalinin strip kronun yan duvarlarına uyarlanması, **l** Strip kron uygulamasından sonra dişler (27).

Farklı araştırmacılar, strip kron tekniğinde çeşitli modifikasyonlar geliştirmiştir. Sandviç tekniği adını verdikleri bu teknikte özellikle gingival kenarlar gibi mine bulunmayan alanlarda, kompozit materyalin diş yüzeyinden ayrılmasını önlemek ve kuron formunun yerleştirilmesinden önce açığa çıkan dentini korumak amacıyla rezin modifiye cam iyonomer siman (RMCIS) ile dentin yerine geçici bir tabaka oluşturulması önerilmiştir (28). Kenny ve arkadaşları ise kronun tutuculuğuna yardımcı olmak amacıyla dentin içinde kompozit rezin kısa post veya "mantar şeklinde" bir tutucu alan uygulamasını tanıtmışlardır. Yazarlar, kısa post tekniğiyle 243 hastanın 625 dişine uygulanan kompozit rezin strip kronun klinik performansını retrospektif olarak değerlendirmiştir. Doğru vaka seçimi, kısa postun mekanik tasarımı ve yeterli kron- kök oranı sağlandığında, yapılan kompozit rezin strip kronların normal düşme zamanına kadar dişte kalabileceğini saptamışlardır. Yazarlar bu retrospektif çalışmanın detaylarını bildirmemişlerdir ve kontrollü bir çalışma tasarımının olmaması bu araştırmanın en büyük sınırlılığı olmuştur (29).

Günümüzde süt dişleri için üretilen strip kronlar; 3M ESPE (yalnızca ön dişler için), Success Essentials (ön ve arka dişler için), Dentsply Professionals, Directa, Unitek Strip Crown, Nowak Crowns– Nowak Dental Supplies Inc. ve Carriere, MS gibi markalar tarafından pazarlanmaktadır (14).

Daimi Dişlerde Strip Kron

Genç bireylerde dental travma yaralanmaları sıklıkla, dişin fonksiyonunu ve estetiğini geri kazandırmak için acil ve etkili müdahale gerektiren diş kırıklarıyla sonuçlanabilir (30). Tedavinin birincil mesleki amacı çoğunlukla kırık dişin fonksiyonunu iade etmek olsa da, çocuklar ve ergenler genellikle diş görünümlerinden memnun olmadıkları için tedavi arayışına girmektedirler. Dünya Diş Hekimleri Birliği (FDI) de dental estetiği; fiziksel, zihinsel ve sosyal boyutları kapsayan dinamik bir refah durumu içindeki ağız sağlığının temel bir yönü olarak tanıtmıştır. Kötü diş görünümünün bireyin psikososyal refahı üzerindeki olumsuz etkisi, diş hekimliği mesleğinde giderek daha fazla kabul görmektedir. Sonuç olarak, bu hastalar için minimal invaziv ancak son derece estetik restoratif çözümler sağlamaya odaklanmak esastır. Geleneksel kuron uygulamaları, bu tür vakalara dayanıklı bir çözüm sunmakla birlikte, çoğu zaman ciddi miktarda diş dokusunun uzaklaştırılmasını ve birden fazla seansı gerektirmektedir. Genellikle pedodontide süt dişlerinin restorasyonunda kullanılan strip kron tekniği, minimal invaziv ve çoğu zaman tek seansta tamamlanabilen geleneksel kron uygulamalarına alternatif bir yaklaşım sunmaktadır. Strip kron tekniğinin daimi dişlerde kullanımı, diş dokusunun daha az prepare edilmesini sağlayarak daha konservatif bir tedavi yaklaşımı sunması açısından oldukça avantajlıdır. Bu sayede doğal diş yapısı daha fazla korunmaktadır. Ayrıca strip kuronlar, diğer restoratif yöntemlerle karşılaştırıldığında üstün estetik sonuçlar sunmaktadır. Bununla birlikte tek randevuda tedavi imkânı sunması hasta konforunu artırmakta ve klinikte geçirilen süreyi azaltmaktadır. Bu tekniğin sağladığı avantajlar göz önüne alındığında, daimi dişlerde kullanımına yönelik yaygın klinik kanıtların bulunması beklenir. Ancak, strip kronların pedodontideki yerleşik kullanımına kıyasla daimi dişlerde uygulanmasına ilişkin belgelenmiş veriler oldukça sınırlıdır (31,32).

Strip Kron Benzeri Estetik Güncel Kronlar

Pedo Jacket kronlar

Strip kron benzeri rezin bazlı bir kron formudur; tek farkı, "jacket" olarak adlandırılan ve diş renginde ko-poliester malzemeden yapılmış olan dış tabakadır. Ko-poliester, arındırılmış tereftalik asit (PTA) veya onun dimetil esteri olan dimetil tereftalat (DMT) ile monoetilen glikol (MEG) kullanılarak sentezlenen sentetik bir polimerdir. Bu kuronlar da rezin materyal ile doldurulur fakat polimerizasyon sonrası çıkarılmak yerine diş üzerinde bırakılır. Kronlar ince bir yapıya sahip olmalarına rağmen, güçlü interproksimal duvarlara sahiptirler; bu özellik, birden fazla komşu restorasyonun minimum diş kesimi ile kolaylıkla yerleştirilmesine imkân tanımaktadır. Pedo jacket kronlar maliyet açısından avantajlıdır, makasla kolayca şekillendirilebilir ve düzensiz dişler üzerine rahatlıkla adapte edilebilirler. Kenar uyumlaması, sertleşmeden önce rezinin fazlalıkları uzaklaştırılarak yapılabilir ve bu sayede polisaj zorunlu değildir

(3,23,24). Bunun yanı sıra, kronların yalnızca tek bir boyutta ve tek bir açık renkte sunulması, komşu doğal dişlerin rengiyle olan uyumu sağlamayı zorlaştırmaktadır. Ayrıca renk değişimi, ağır okluzal kuvvetler altında aşınma ve sık sık yerinden çıkma, bu kron tipiyle ilişkili belirtilen yaygın sorunlardır (23).

New milennium kronlar

New milennium kronlar piyasaya Success Essentials (Space Maintain Laboratory) firması tarafından sunulmuştur. New Millennium kronlar, strip ve pedo jacket kronların modifikasyonları olarak kabul edilebilecek hazır kronlardır. Farkları laboratuvar ortamında geliştirilmiş kompozit rezin malzemeden üretilmiş olmalarıdır. Hem keser dişler hem de azı dişleri için üretilen bu kronlar, içi rezinle doldurulduktan sonra dişlere bağlanmaktadır. Pedo Jacket'ların aksine bu kronlar, yüksek hızlı bir frez (aeratör) ile kolayca bitirilebilir ve yeniden şekillendirilebilir; böylece çok daha yüksek düzeyde bir estetik elde edilebilir. Bu kronlar çok yüzeyli lezyonlar, insizal kenar kırıkları, kesici dişlerde renk değişikliği olan dişler ile konjenital veya gelişimsel diş kusurlarının restorasyonunda iyi bir tedavi seçeneğidir. Dezavantajları arasında çok kırılgan olmaları, diğer kron formlarına göre daha pahalı olmaları ve penslerle bükülerek şekillendirilememeleri (kron kenarının adapte edilememesi/ crimping yapılamaması) yer alır (14,23,24).

New milennium kron uygulaması aynı zamanda teknik hassasiyete sahiptir, diş substratına başarılı bir bağlanma sağlamak için uygun diş izolasyonu ve kanama kontrolü gerektirir. Kuru ve temiz bir alan elde edilemediğinde veya bağlanma için yeterli sağlıklı dokunun bulunmadığı büyük diş harabiyeti durumunda yerleştirilemezler (23).

Artglass Kronlar

Yaygın olarak "Glastech" adıyla bilinen Artglass kronlar, süt keser dişlerin restorasyonunda kullanılan bir polimer cam olan artglass'tan üretilmiştir. Bu malzeme, yüksek düzeyde çapraz bağlı yapıya sahip üç boyutlu moleküler ağlar oluşturma yeteneğine sahip yeni, çok fonksiyonlu bir metakrilattır. Strip kronlardan daha fazla dayanıklılık ve estetik sağlayan mikro cam ve silika doldurucu malzemeler içerirler. Kompozitlerin bağlanabilirlik ve dokunma hissi ile porselenlerin uzun ömürlülük ve estetik özelliklerini bir arada sunarak çift taraflı avantaj sağlarlar (24).

Strip Kronlar ile İlgili Literatür Verileri

Diş eti Skoru

Strip kronlarla restore edilen dişlerin artan ortalama dişeti sağlığı skoru, diş preparasyonu ve simantasyondan etkilenebilir. Restorasyon kenarları dişeti altına yaklaştıkça dişetlerinin enflamasyona yatkınlığı artmaktadır. Bu yüzden strip kronlarda restorasyon kenarlarının serbest dişeti kenarına koronal tutulması

tercih edilmelidir. Fakat süt dişleri için subgingival kenar yerleşimi genellikle kaçınılmazdır. Literatür araştırmaları kron kenarının supra konumdan subgingival konuma geçtikçe dişeti sağlığını bozduğunu belirtmiştir (2,27).

Yapılan bir çalışmada strip kronların %43'ünde kron çevresinde dişeti irritasyonu tespit edilmiştir. Bu bulgu, kompozit strip kronlarla restore edilen dişlerde diş preparasyonu ve sonlandırma işlemlerinin dişeti sağlığını etkileyebileceğini göstermektedir (19). Elheeny ve ark. 2024 yılında yaptıkları 36 ay takipli çalışmasında, prefabrike zirkonyum kron ve strip kronun diş eti sağlığı sonuçları benzer bulunmuştur (33). Abdelmagied ve ark. (2026) meta-analiz sonuçları, zirkonyum kronların —kompozit strip kronlar başta olmak üzere— diğer materyallere kıyasla anlamlı derecede daha az plak birikimine yol açtığını göstermektedir. Bu avantaj, zirkonyumun yüksek sertlik derecesi ve pürüzsüz yüzey yapısı ile ilişkilendirilmektedir. Söz konusu yüzey özellikleri materyali çizilmelere karşı korurken, zirkonyumun düşük yüzey enerjisi de mikrobiyal tutulumu ve plak adezyonunu sınırlandırmaktadır (1). 2025 yılında yapılan diğer bir meta-analiz çalışması da bu bulguları destekler niteliktedir (34). 2026 yılındaki başka bir metaanalize göre ise, iki grup arasında diş eti kanaması olasılığı açısından istatistiksel olarak anlamlı bir fark saptanmamıştır. Fakat plak oluşumu sıklığının zirkonyum grubunda, strip kron grubuna kıyasla anlamlı derecede düşük olduğu saptanmıştır (8).

Retansiyon

Retansiyon açısından çeşitli restorasyonları değerlendiren bir çalışmada en yüksek tutuculuğun strip kron restorasyonlarda, ardından sırasıyla direkt kompozit ve paslanmaz çelik bantla desteklenmiş kompozit restorasyonlarda olduğu gözlemlenmiştir. Ancak bu farklılık istatistiksel olarak anlamlı bulunmamıştır. En fazla retansiyon kaybı ise biyolojik restorasyonda meydana gelmiş olup, bu durumun, diş parçasının hazırlanmış dişe tam olarak uyum sağlamamasına bağlı olabileceği düşünülmektedir (7). Kupietzky ve arkadaşları (2003), 18 aylık retrospektif çalışmalarında strip kronların %88 oranında tam retansiyon sağladığını bildirmiştir (35). Benzer sonuçlar Ram ve ark. ile Waggoner ve ark. tarafından da rapor edilmiştir (36,37).

Tate ve ark. tarafından strip kronlar ile ilgili yapılan bir çalışmada ise 2 yıllık bir süre boyunca %51'lik yüksek bir başarısızlık oranı görülmüştür. Bu çalışmada strip kronlar genel anestezi altında yerleştirilmiştir ve endodontik olarak tedavi edilen dişler de dahil edilmiştir. Endodontik tedavi ayrıca genel retansiyonu etkileyebilir çünkü bu dişler genellikle daha fazla yıkılmıştır (38).

Literatürdeki diğer çalışmalarda da zirkonyum kron tutuculuğu üstün bulunmuştur (33). Dhillon ve ark. ise, strip kron tekniği ile restore edilen 26 süt kesici dişin 1 yıllık klinik performansını değerlendirerek, %80,8 başarı oranı elde etmiştir (39). Walia ve ark., 129 çürük ve travmatize olmuş maksiller süt kesici dişi restore etmek için; kompozit strip kronlar, pre-veneered paslanmaz çelik

kronlar (SSK) ve pre-fabrik zirkonyum kronların klinik sonuçlarını karşılaştırmıştır. 6 aylık değerlendirme sonucunda; zirkonyum kronlarda %100, SSK'larda %95, strip kronlarda ise %78 tutuculuk oranı elde edilmiştir (2). Yapılan çalışmalarda strip kronların tutuculuk oranı, özellikle yüksek çürük riskine sahip çocuklarda ve kuron çürüğünün üç veya daha fazla yüzeyi kapladığı durumlarda daha düşük bulunmuştur (3). Al-Eheideb ve Herman (2003), 6 ila 27 ay arasında takip edilen 23 diş için kompozit rezin strip kronlarda ortalama %70 başarı oranı bildirmiştir (40).

Kompozit rezin strip kronların klinik başarısı, bilinçli sedasyon altındaki tedavi ile genel anestezi altındaki tedavi başarı oranlarının karşılaştırılmasıyla da değerlendirilmiştir. Eidelman, genel anestezi altında yerleştirilen strip kronların sedasyon altındakilere göre daha iyi performans gösterdiğini saptamıştır (41). Bazı yazarlar da, anterior kron restorasyonlarının genel anestezi altında uygulandığı hastalarda hasta iş birliği değişkenini tamamen ortadan kaldırarak tedavi başarısını değerlendirmiştir (40). Genel olarak, veriler tedavinin genel anestezi altında uygulanmasının, hasta iş birliğinin ortadan kaldırılması sayesinde daha kaliteli tedavi ile sonuçlanabileceğini göstermektedir. Bu özellikle dental anksiyetesi olan küçük çocuklarda geçerlidir; çünkü zayıf iş birliği ve yeterli nem kontrolünün sağlanamaması, kompozit rezin strip kronların başarılı şekilde uygulanmasını engelleyebilir (15).

Kanıtların kesinlik düzeyinin düşük olduğu Oliveira ve ark. 2025 yılındaki metaanalizine göre ise; endodontik tedavi gerektirmeyen durumlarda strip kronlar (%79) ve zirkonyum kronlar (%70) klinik olarak benzer ve başarılı sonuçlar vermiştir. Ancak strip kronlar, zirkonyum kronlara kıyasla teknik olarak daha az karmaşık ve daha az hassas bir seçenek olarak değerlendirilmiştir. Zirkonyum kron uygulamaları subgingival yoğun basamak hazırlığı gerektirmektedir. Bu durum, diş dokusunu maksimum düzeyde korumayı amaçlayan "minimal invaziv diş hekimliği" ilkeleriyle çelişmektedir. Bu nedenle çalışmada, strip kronların zirkonyum kronlara kıyasla daha uygun bir seçenek olduğu vurgulanmıştır (42).

Sekonder çürük

Johnsen ve arkadaşları EÇÇ tanısı konan hastaların strip kronlar ile tedavi sonrasında tekrarlayan çürük geliştirme eğiliminin daha yüksek olduğunu belirtmiştir (43). 2020 yılında yapılan randomize kontrollü bir çalışmanın bulguları takip süresi boyunca (12 ay) zirkonyum kronlarla kaplanan dişlerin hiçbirinde tekrarlayan çürük gelişmediğini göstermiştir. Buna karşılık strip kronlarla restore edilen dişlerin %6.7'sinde 12 aylık takipte tekrarlayan çürük geliştiği görülmüştür. Aynı çalışmada genel anestezi altında yapılan strip kronlarda, sedasyon altında yapılanlara göre daha fazla sağkalım sonuçları bulunmuştur (27). Holsinger ve ark. yaptığı çalışmanın da, bu bulguları destekler nitelikte olduğu tespit edilmiştir (44).

2026 yılındaki güncel meta-analiz bulguları da zirkonyum kronlarla yapılan restorasyonların sekonder çürük geliştirme olasılığının strip kron grubuna göre anlamlı derecede düşük olduğunu kanıtlar niteliktedir. Aynı çalışmada katastrofik restorasyon başarısızlığı (kırılma, düşme vb.) görülme oranı zirkonyum grubunda çok daha düşük bulunmuştur (8).

Anatomik Form ve Estetik Prognoz

Ram ve Fuks (2006), strip kron restorasyonlarının renk stabilizasyonu ve yüzey dokusu açısından uzun dönemde genel olarak başarılı veya kabul edilebilir seviyede kaldığını rapor etmişlerdir. Araştırmacılar, söz konusu restorasyonlarda estetik bütünlüğü olumsuz etkileyebilecek yüzey defektlerinin (çukurlaşma/pitting) veya renk değişimlerinin meydana gelmediğini vurgulamışlardır (36). Vaghela ve arkadaşlarının (2021) yaptığı çalışmada da, strip kron tekniğinin marjinal bütünlük ve renk uyumu açısından hazır üretilmiş zirkonyum kronlarla benzer klinik sonuçlar gösterdiği rapor edilmiştir. Bu çalışmada aynı zamanda karşıt dişlerin aşınması ve renk uyumu değerlendirmesi açısından da strip kronlar ile zirkonyum kronlar arasında istatistiksel olarak anlamlı bir fark saptanmamıştır (5).

Alaki ve arkadaşları (2020) tarafından yapılan çalışmada; zirkonyum kron restorasyonu uygulanan olgularda karşıt antagonist dişlerin %11,7'sinde (n=7) mine yüzeyinde aşınma ve minimal kontur kaybı tespit edilirken, strip kron grubundaki antagonist dişlerin tamamında (%100) mine yüzey morfolojisinin korunduğu ve herhangi bir madde kaybı gelişmediği saptanmıştır (27). 2026 yılındaki metaanalize göre ise kenar uyumunun kalitesi zirkonyum grubunda strip kron grubuna kıyasla önemli ölçüde daha yüksek bulunmuştur. Bu çalışmada iki grup arasında renk uyumsuzluğu (estetik renk değişimi) açısından ise istatistiksel olarak anlamlı bir fark tespit edilmemiştir (8).

Hasta ve Ebeveyn Memnuniyeti

Strip kron restorasyonlarını konu alan retrospektif araştırmalarda, ebeveyn ve hasta memnuniyeti odaklı parametreler de değerlendirilmiştir. Söz konusu literatür verileri incelendiğinde, ebeveyn memnuniyet düzeyinin genel olarak oldukça yüksek olduğu görülmekle birlikte; restorasyonun mekanik dayanıklılığındaki yetersizliklerin, parsiyel kısmi veya total tam kron kayıplarının ebeveyn memnuniyetsizliği ile doğrudan ilişkili olduğu saptanmıştır (37). Vaghela ve arkadaşlarının yaptığı çalışmada ise strip kron tekniğinin hasta memnuniyeti açısından hazır üretilmiş zirkonyum kronlarla benzer klinik sonuçlar gösterdiği rapor edilmiştir (5).

Waggoner, çok yüzeyli veya geniş çürüğü olan süt kesici dişlerin tedavisinde kullanılan kompozit strip kronlara ilişkin ebeveyn memnuniyetinin mükemmel olduğunu bildirmiştir (37). Süt kesici dişler için uygulanan strip kronlara yönelik ebeveyn geri bildirimleri ağırlıklı olarak olumludur ve genel olarak yüksek memnuniyet düzeyleri bildirilmiştir. Ancak renk konusundaki memnuniyet

puanının diğer yönlere kıyasla daha düşük olduğunu belirtmekte fayda vardır (20). 2021 yılındaki çalışmada bir yıllık takipte ebeveynler, zirkonyum kronlardan, strip kronlara kıyasla daha fazla memnuniyet bildirilmişlerdir. Bu durum, anlık klinik sonuçlardan ziyade temel olarak dayanıklılık ve psikososyal faydalardan kaynaklanmaktadır (11). Strip kronlar zaman zaman, muhtemelen düşmeden kaynaklanan postoperatif rahatsızlıkla ilişkilendirilirken; zirkonyum kronlar ise yerleştirme sırasında yapılan daha fazla diş kesimi nedeniyle rahatsızlık yaratabilmektedir (1). Bu konuda kesin sonuçlar veren çalışmalar bulunmamakla birlikte, özellikle yüksek çürük aktivitesi olan ya da restorasyon için ideal olmayan bir klinik ortamda tedavi edilen küçük yaştaki çocuklarda strip kron restorasyonlarının kullanımında dikkatli olunması önerilmektedir. Ayrıca, anekdot niteliğindeki bazı öneriler, anterior çapraz kapanış ya da belirgin bruksizmi olan çocuklarda strip kron veya pre-veneer PÇK kullanmaktan kaçınılması gerektiğini belirtmektedir; zira bu durumlarda rezin materyalinin kırılma riski yüksektir. Bu tür vakalarda açık yüzlü PÇK'lerin daha dayanıklı bir seçenek olarak öne çıktığı belirtilmektedir (37).

Sonuç

Çocuk diş hekimliği pratiğinde genç hastalar için estetik ve fonksiyonel bir gülüş oluşturmak hekimlerin en önemli sorumluluklarından biridir. Günümüzde hem çocukların hem de ebeveynlerin artan estetik beklentilerini karşılamak amacıyla literatüre kazandırılan estetik kronlar, özellikle ileri derecede çürük, kırık veya hipomineralize süt kesici dişlerin tedavisinde vazgeçilmez bir yer edinmiştir. Bu restorasyonlar arasında rezin strip kronlar; minimal invaziv yapıları, pratik uygulanabilirlikleri, maliyet etkin olmaları ve sağladıkları anında estetik başarıyla öne çıkmaktadır. Kron hazırlama süreci daha uzun ve zahmetli olsa dahi, restorasyonun estetik bileşeni ebeveyn memnuniyetini doğrudan artırmakta; dahası, sağlanan estetik Uyum büyümekte olan çocuğun özgüvenini, psikolojik sağlığını ve sosyal ilişkilerini olumlu yönde etkilemektedir.

Süt ve daimi ön dişlerin restorasyonunda çeşitli materyallerin kullanımı üzerine çok sayıda çalışma bulunsa da, bu tekniklerin uzun dönem klinik ömürlerini kesin parametrelerle karşılaştıran çalışmaların sınırlı olması, tek bir materyalin diğerine mutlak üstünlüğünü ilan etmeyi zorlaştırmaktadır. Bu noktada zirkonyum kronlar, yüksek mekanik direnç ve uzun dönemli estetik beklentiler için ideal bir seçenek oluştururken; strip kronlar daimi dişler sürene kadar daha az doku kaybı gerektiren, pratik ve ekonomik bir ara restorasyon alternatifi sunmaktadır. Nitekim nihai restoratif seçeneğin başarısı; sadece materyalin yapısına değil, klinisyenin tecrübesine, doğru vaka seçimi ve endikasyon analizine, ebeveynlerin beklentilerine ve en önemlisi çocuğun diş hekimi koltuğundaki uyumuna bağlıdır. Sonuç olarak klinisyenler, her hastanın bireysel ihtiyaçlarını ve sosyo- ekonomik koşullarını bütüncül bir şekilde değerlendirerek en uygun tedavi planlamasını hayata geçirmelidir.

KAYNAKLAR

1. Abdelmagied, M., Parekh, S., & Ashley, P. (2026). Comparison of clinical outcomes and parental satisfaction between zirconia and composite strip crowns in children with decayed primary incisors: A systematic review and meta-analysis. *Journal of Evidence-Based Dental Practice*, 102314.
2. Walia, T., Salami, A. A., Bashiri, R., Hamoodi, O. M., & Rashid, F. (2014). A randomised controlled trial of three aesthetic full-coronal restorations in primary maxillary teeth. *European Journal of Paediatric Dentistry*, 15(2), 113–118.
3. Pengpue, P., Chaijareenont, P., Sirimaharaj, V., & Chinadet, W. (2022). Full coverage crowns for primary anterior teeth: A literature review. *Journal of International Dental and Medical Research*, 15(2), 916–921.
4. Subramanyam, D., & Jeevanandan, G. (2018). Comparison of parental satisfaction and clinical evaluation of KIDS strip crown versus 3M ESPE crown in primary anterior teeth: An in vivo study. *Journal of Clinical and Diagnostic Research*, 12(8), ZC05–ZC08.
5. Vaghela, L. L., Patel, M. C., Bhatt, R. K., Patel, C. N., & Joshi, K. R. (2021). Clinical performance and parental satisfaction with composite strip crown and prefabricated zirconia crown for primary anterior teeth: A randomized clinical trial. *The Journal of Contemporary Dental Practice*, 22(12), 1462–1470.
6. Akramovna, R. N. (2024). Zirconium and strip crowns in the area of temporary incisors of the upper jaw. *International Journal of Scientific Trends*, 3(6), 33–38.
7. Duhan, H., Pandit, I. K., Srivastava, N., Gugnani, N., Gupta, M., & Kochhar, G. K. (2015). Clinical comparison of various esthetic restorative options for coronal build-up of primary anterior teeth. *Dental Research Journal*, 12(6), 574–580.
8. Chen, Y., Pu, H., Xu, R., & Zeng, R. (2026). Effectiveness of prefabricated zirconia crowns and resin-bonded composite strip crowns in the restoration of pediatric primary anterior teeth: A systematic review and meta-analysis. *BMC Oral Health*, 26, Article 102.
9. Çapan, B. Ş. (2023). Pediatric dental crown restorations and application techniques. In *International Studies in Health Sciences* (pp. 155–157). Ankara: Akademisyen Kitabevi.
10. Waggoner, W. F. (2015). Restoring primary anterior teeth: Updated for 2014. *Pediatric Dentistry*, 37(2), 163–170.
11. Sharma, M., Khatri, A., Kalra, N., & Tyagi, R. (2021). Comparison of parental satisfaction with strip crowns and primary anterior zirconia crowns in 3–5 years old children over 1 year. *Journal of Indian Society of Pedodontics and Preventive Dentistry*, 39(4), 423–428.

12. Gugnani, N., Pandit, I. K., Gupta, M., & Nagpal, J. (2017). Esthetic rehabilitation of primary anterior teeth using temporization material: A novel approach. *International Journal of Clinical Pediatric Dentistry*, 10(1), 111–114.

13. American Academy of Pediatric Dentistry. (2022). Pediatric restorative dentistry. *The Reference Manual of Pediatric Dentistry* (pp. 401–414). Chicago, IL: American Academy of Pediatric Dentistry.

14. Qureshi, M. T., Vashistha, V., Khan, M. M., Krishna, A. M., Padubidri, M., Vallabhaneni, K., & Tiwari, H. (2021). Crowns in paediatric dentistry: A review. *Annals of the Romanian Society for Cell Biology*, 25(6), 16040–16045.

15. Muhamad, A. H., Azzaldeen, A., & Mai, A. (2015). Strip crowns technique for restoration of primary anterior teeth: Case report. *IOSR Journal of Dental and Medical Sciences*, 14(12), 48–53.

16. Almajed, O. S. (2024). Shaping smiles: A narrative review of crown advancements in pediatric dentistry. *Cureus*, 16(1), e52100.

17. Bhuyan, S., Mohanty, S., Panigrahi, A., Shukla, M., & Pradhan, S. (2020). Crowns in pediatric dentistry: A review. *Indian Journal of Forensic Medicine & Toxicology*, 14(4), 8906–8910.

18. Webber, D. L., Epstein, N. B., Wong, J. W., & Tsamtsouris, A. (1979). A method of restoring primary anterior teeth with the aid of a celluloid crown form and composite resins. *Pediatric Dentistry*, 1(4), 244–246.

19. Radu, F., Leon, A., & Luca, R. (2015). Clinical performance of strip crowns in restoring primary incisors: Preliminary study. *Proceedings of the Romanian Academy, Series B*, 17(2), 190–193.

20. Akshitha, P., Manamasa, S. S. S. Y., Reddy, D. B., Shaik, A. A. A., Pandya, P. R., & Shah, K. (2025). Crowns in pediatric dentistry: A review. *Journal of Advanced Medical and Dental Sciences Research*, 13(1), 48–52.

21. Dean, J. A. (2021). *McDonald and Avery's dentistry for the child and adolescent* (11th ed.). St. Louis, MO: Elsevier Health Sciences.

22. Basra, A. S., Manik, K., Khetan, R. R., Sawarbandhe, P. A., & Manik, K., Jr. (2024). Smile renewal: Incisor restoration using the strip crown technique. *Cureus*, 16(7), e64102.

23. Helmy, R. H., Mohamed, P. A., Ibrahim, Y. M., Eldokmak, M. M., Sedek, E. M., El-Naggar, A. I., & Abdelkarim, A. A. (2023). A dental materials approach to pediatric dental full coverage: A review. *Alexandria Dental Journal*, 48(3), 200–209.

24. Mittal, G. K., Verma, A., Pahuja, H., Agarwal, S., & Tomar, H. (2016). Esthetic crowns in pediatric dentistry: A review. *International Journal of Contemporary Medical Research*, 3(5), 1280–1282.

25. Abu-Hussein, M., Watted, N., Azzaldeen, A., & Abu-Shilabayeh, H. (2015). Anterior dental esthetics in primary teeth. *International Journal of Public Health Research*, 4(1), 25–36.

26. Eden, E., & Taviloğlu, E. (2016). Restoring crown fractures by direct composite layering using transparent strip crowns. *Dental Traumatology*, 32(2), 156–160.

27. Alaki, S. M., Abdulhadi, B. S., AbdElBaki, M. A., & Alamoudi, N. M. (2020). Comparing zirconia to anterior strip crowns in primary anterior teeth in children: A randomized clinical trial. *BMC Oral Health*, 20(1), Article 312.

28. Margolis, F. S. (2002). The sandwich technique and strip crowns: An esthetic restoration for primary incisors. *Compendium of Continuing Education in Dentistry*, 23(12), 1165–1169.

29. Kenny, D. J., Johnston, D. H., & Bamba, S. (1986). The composite resin short-post: A review of 625 teeth. *Ontario Dentist*, 63(5), 12, 14, 17–18.

30. Nischal, M., Gupta, T., Mehra, M., & Sadana, G. (2020). Clinical comparison of three tooth-colored full-coronal restorations in primary maxillary incisors. *International Journal of Clinical Pediatric Dentistry*, 13(6), 622–627.

31. Muhamad, A. H., Nezar, W., Azzaldeen, A., & Hanali, A. S. (2015). Anterior dental esthetics in primary teeth. *International Journal of Public Health Research*, 3(1), 25–36.

32. Çehreli, Z. C. (2025). Simplified composite restorations for fractured young incisors: A clinical review. *Dental Traumatology*, 41(1), 38–42.

33. Elheeny, A. A. H., & Sermani, D. I. (2024). Prefabricated zirconia crown versus resin-bonded composite strip crown in the restoration of primary incisors: A 36-month parallel randomized controlled trial. *Pediatric Dental Journal*, 34(1), 19–26.

34. Dongarwar, R. A., Kalaskar, R. R., Pipare, S. R., Sawant, S., & Chandanakunnummal, A. (2025). Clinical performance of strip vs zirconia crowns in 2–6-year-old: A systematic review and meta-analysis. *The Journal of Contemporary Dental Practice*, 26(1), 93–102.

35. Kupietzky, A., Waggoner, W. F., & Galea, J. (2003). The clinical and radiographic success of bonded resin composite strip crowns for primary incisors. *Pediatric Dentistry*, 25(6), 577–581.

36. Ram, D., & Fuks, A. B. (2006). Clinical performance of resin-bonded composite strip crowns in primary incisors: A retrospective study. *International Journal of Paediatric Dentistry*, 16(1), 49–54.

37. Waggoner, W. F. (2015). Restoring primary anterior teeth: Updated for 2014. *Pediatric Dentistry*, 37(2), 163–170.

38. Tate, A. R., Ng, M. W., Needleman, H. L., & Acs, G. (2002). Failure rates of restorative procedures following dental rehabilitation under general anesthesia. *Pediatric Dentistry*, 24(1), 69–71.

39. Dhillon, D. K. S., Hughes, C. C., & Mobley, C. C. (2013). Comparison of preveneered stainless steel crowns to resin-bonded strip crowns for the restoration of primary maxillary incisors. *NDA Journal*, 15(4), 18–21.

40. Al-Eheideb, A. A., & Herman, N. G. (2003). Outcomes of dental procedures performed on children under general anesthesia. *The Journal of Clinical Pediatric Dentistry*, 27(2), 181–183.

41. Eidelman, E., Faibis, S., & Peretz, B. (2000). A comparison of restorations for children with early childhood caries treated under general anesthesia or conscious sedation. *Pediatric Dentistry*, 22(1), 33–37.

42. Oliveira, R. D. C., Garbim, J. R., Passaro, A. L., Tedesco, T. K., & Raggio, D. P. (2025). Restorative strategies for deciduous anterior teeth: A systematic review and meta-analysis. *Evidence-Based Dentistry*, 26(3), 149–149.

43. Johnsen, D. C., Gerstenmaier, J. H., DiSantis, T. A., & Berkowitz, R. J. (1986). Susceptibility of nursing-caries children to future approximal molar decay. *Pediatric Dentistry*, 8(3), 168–170.

44. Holsinger, D. M., Wells, M. H., Scarbecz, M., & Donaldson, M. (2016). Clinical evaluation and parental satisfaction with pediatric zirconia anterior crowns. *Pediatric Dentistry*, 38(3), 192–197.

BÖLÜM 4

Travmatik Dental Yaralanmaların Psikolojik Boyutu: Çocuklarda Dental Korku ve Anksiyete

Yasemin Derya Fidancıoğlu [1]

Hazal Özer Ünal [2]

Ayşe Çapan [3]

İrem Sayın [4]

Merve Abaklı İnci [5]

[1] Doç. Dr., Necmettin Erbakan Üniversitesi, Diş Hekimliği Fakültesi, Konya, Türkiye, ORCID: 0000-0002-0260-6458

[2] Doç. Dr., Erbakan Üniversitesi, Diş Hekimliği Fakültesi, Konya, Türkiye, ORCID: 0000-0002-4389-2008

[3] Dt., Necmettin Erbakan Üniversitesi, Diş Hekimliği Fakültesi, Konya, Türkiye, ORCID: 0009-0006-7584-8761

[4] Dt., Necmettin Erbakan Üniversitesi, Diş Hekimliği Fakültesi, Konya, Türkiye, ORCID: 0009-0003-3208-5221

[5] Doç. Dr., Necmettin Erbakan Üniversitesi, Diş Hekimliği Fakültesi, Konya, Türkiye, ORCID: 0000-0003-2979-0336

1. GİRİŞ

Travmatik dental yaralanma (TDY) kavramı; dişe ait sert ve yumuşak dokuların yanı sıra pulpal yapıları etkileyen, iyileşme süreçlerini de kapsayan geniş bir klinik tablolar bütününü ifade etmektedir (Andreasen, Andreasen, & Andersson, 2018). Epidemiyolojik veriler, dental travmanın çocukluk ve ergenlik dönemlerinde sık karşılaşılan bir sağlık sorunu olduğuna işaret etmekte (Altay, Eden, Özer Ünal, Kaval, & Çehreli, 2025; Özer Ünal, Fidancıoğlu, & Abaklı İnci, 2026); okul çağındaki bireylerin yaklaşık dörtte birinin yaşamlarının herhangi bir evresinde bu tür bir yaralanmayla karşılaştığı tahmin edilmektedir (Glendor, 2008; Petti, Glendor, & Andersson, 2018).

TDY'nin etiyolojisi büyük ölçüde kazasal nitelik taşımaktadır (Quaranta ve ark., 2014). Ev, okul ve spor ortamlarında meydana gelen düşmeler en yaygın mekanizmalar arasında yer almakta (Altay ve ark., 2025); yetersiz dudak kapanışı, artmış overjet ve açık kapanış gibi dentofasiyal anomaliler ise çocukları bu yaralanmalara karşı daha duyarlı kılmaktadır (Altay ve ark., 2025; Azami-Aghdash ve ark., 2015; Glendor, 2009). Söz konusu yaralanmalar yalnızca klinik değil, psikolojik, sosyal ve terapötik açılardan da önemli bir yük oluşturmakta (Altay ve ark., 2025; Ivancic Jokic, Bakarcic, Fugosic, Majstorovic, & Skrinjaric, 2009); büyüme-gelişim sürecindeki çocuklarda estetik kayıpların ötesinde konuşma ve çiğneme işlevlerini de bozabilmektedir. Tedavide yer değiştiren dişlerin uygun splintlerle stabilize edilmesi ve splintin esneklik özellikleri, periodontal dokuların iyileşmesi açısından önem taşımaktadır (Altay ve ark., 2025; Fidancıoğlu, 2020).

Dental travma çoğunlukla ani ve ağrılı bir acil durum olarak yaşandığından, acil müdahale süreci hem çocuk hem de ebeveyn için yoğun kaygı ve stresle seyretmektedir (Arhakis, Athanasiadou, & Vlachou, 2017). Travma anında yaşanan yoğun ağrı ve kontrol yitimi, dental ortama yönelik koşullanmış bir korku tepkisinin zeminini hazırlamakta (Arhakis ve ark., 2017; Rachman, 1977); erken yaşta yaşanan ve yeterli psikolojik destekten yoksun kalan ağır travmalar kalıcı diş hekimi korkusunun oluşmasında belirleyici olabilmektedir (Klingberg & Broberg, 2007; Özer Ünal ve ark., 2026). Acil müdahalede sıklıkla başvurulan lokal anestezi, diş çekimi veya pulpa ekstirpasyonu gibi invaziv girişimler, çocuğun diş hekimini "zarar veren bir otorite" olarak kodlamasına yol açabilmektedir (Arhakis ve ark., 2017). Ön dişlerdeki görünür yaralanmalar, akranların olumsuz değerlendirmelerine, görünümle ilgili alay ve zorbalığa zemin hazırlayabilmekte; bu psikososyal yükün sonraki dental ziyaretlere kaygı olarak yansıyabileceği öne sürülmektedir (Rodd & Noble, 2019). Bu nedenle TDY tedavisinin başarısı, dişin fonksiyonel olarak korunmasının yanı sıra çocuğun anksiyete düzeyinin en aza indirilmesi ve sağlıklı bir terapötik ilişkinin sürdürülmesiyle birlikte değerlendirilmelidir (Arhakis ve ark., 2017; Özer Ünal ve ark., 2026).

2. KORKU VE ANKSİYETE KAVRAMLARI

Anksiyete ve korku gündelik dilde çoğu zaman birbirinin yerine kullanılsa da tanımsal çerçeveleri bakımından birbirinden ayrışan iki yapıdır. Korku; ani olarak ortaya çıkan ya da algılanan bir tehdit karşısında otonom sinir sisteminin devreye girmesiyle şekillenen, savunma mekanizmaları ve fizyolojik uyarılmanın eşlik ettiği temel bir duygusal tepkidir (Armfield, 2010). Çocuklukta yaşanan korkular yeterli başa çıkma stratejileriyle ele alınmadığında kalıcı hale gelebilmekte (Klingberg & Broberg, 2007); çocukluk döneminde edinilen tıbbi işlem korkularının ileriki yaşam evrelerine taşınabildiği bildirilmektedir (Maraşuna & Eroğlu, 2013). Anksiyete ise gerçekte var olmayan ya da büyüklüğü abartılan bir tehlikeye karşı geliştirilen orantısız bir tepkidir; korkuda tehdit ortadan kalktığında belirtiler gerilerken, anksiyetede tetikleyici etken ortadan kalksa dahi semptomlar sürmektedir (Davis, Walker, Miles, & Grillon, 2010).

2.1. Dental Korku ve Anksiyete

Dental korku, tehdit edici olarak algılanan belirli bir uyaranın tetiklediği tepkisel bir duygu durumudur; tedavide kullanılan aletler ve geçmiş klinik deneyimler çocuklarda başlıca korku kaynaklarıdır (Buldur & Armfield, 2018). Dental anksiyete ise diş hekimliği ortamına özgü, çocuğun olumsuz deneyimlerin "gerçekleşebileceğine" dair önceden oluşturduğu beklenti üzerine şekillenen bir kaygı biçimidir (Akarslan & Erten, 2009; Buldur & Armfield, 2018). Klinikte iki kavram arasında net bir sınır çizmek güç olduğundan ve çocuklar her iki tepkiyi eş zamanlı sergileyebildiğinden, literatürde "dental korku, dental kaygı ve dental anksiyete" terimleri çoğunlukla bir arada kullanılmaktadır (Buldur & Armfield, 2018).

Bazı bireylerde bu durum klinik düzeyde fobiye dönüşebilmektedir. Geçmişteki travmatik girişimler, çevreden edinilen olumsuz izlenimler ve hekimin iletişim biçimi korku ve anksiyetenin şekillenmesinde belirleyicidir (De Jongh, Adair, & Meijerink-Anderson, 2005; Klingberg & Broberg, 2007). Sosyodemografik özellikler, dental tedavi geçmişi ve uygulanacak girişimin türü de önemli değişkenler arasında yer almakta; girişim öncesinde anksiyete düzeyinin değerlendirilmesi klinisyene olası davranış yönetimi gereksinimleri hakkında önceden bilgi sunmaktadır (Akarslan & Erten, 2009; Brown, Wright, & McMurray, 1986).

Yönetilmeyen dental anksiyete, hastaların diş hekimine başvurmaktan kaçınmasına, problemlerin ilerlemesine ve daha invaziv tedavilerin zorunlu hale gelmesine yol açmakta; bu kısır döngü hem anksiyeteyi artırmakta hem de tedavi sürekliliğini bozmaktadır (Armfield, Stewart, & Spencer, 2007). Anksiyeteli çocuklar kliniğe çoğunlukla şiddetli ağrı şikâyetiyle başvurmakta ve koruyucu tedavilerin atlanmasına bağlı olarak çok sayıda çürük lezyonu gelişebilmektedir (Buldur & Armfield, 2018). Bu nedenle ağız ve diş sağlığı profesyonellerinin dental korku ve anksiyete konusunda yeterli bilgiye sahip olmaları ve bu

davranışları etkin biçimde yönetebilmeleri büyük önem taşımaktadır (Guinot Jimeno, Yuste Bielsa, Cuadros Fernández, Lorente Rodríguez, & Mercadé Bellido, 2011).

2.2. Çocuklarda Dental Anksiyetenin Etiyolojisi

Dental korku ve anksiyetenin etiyolojisi, birden fazla faktörün etkileşimiyle şekillenen multifaktöriyel bir yapıya sahiptir (Klingberg & Broberg, 2007). Çocuğun bizzat yaşadığı olumsuz deneyimler gibi doğrudan faktörlerin yanında, aile ve yakın çevreden aktarılan dolaylı deneyimler de bu süreçte etkilidir (Bayrak, Şen Tunç, Eğilmez, & Tüloğlu, 2010; Kırbaş & Özkan, 2014). Yaş, cinsiyet, kişilik özellikleri ve geçmiş dental deneyimler gibi çok boyutlu değişkenler anksiyete gelişimini etkilemekte (Klingberg & Broberg, 2007; Rachman, 1977); bu etkenler literatürde genellikle bireysel, çevresel ve dental faktörler olmak üzere üç başlık altında incelenmektedir (Yetiş & Küçükeşmen, 2013).

2.2.1. Bireysel Faktörler

Bireysel faktörler arasında yaş özellikle dikkat çekmektedir. Dental anksiyetenin küçük yaş gruplarında daha sık görülmesi, çocuğun dental prosedürleri kavrayabilme ve tolere edebilme kapasitesinin bilişsel ve psikolojik gelişimine bağlı olarak farklılaşmasıyla ilişkilidir (Klingberg & Broberg, 2007). Soyut düşünme ve duygu ifade becerileri henüz gelişmekte olan küçük çocuklar daha yoğun anksiyete yaşarken, ergenler beden algısı ve sosyal kaygılar ekseninde benzer duygulara sürüklenebilmektedir (Carrillo-Díaz, Crego, Armfield, & Romero, 2013; Klingberg & Broberg, 2007). Çekingen, içe dönük ya da duygusal açıdan hassas çocukların daha belirgin stres tepkileri sergilediği bildirilmektedir (Wright & Kupietzky, 2014). Yaşla birlikte stresle başa çıkma becerileri geliştikçe dental korku ve anksiyete düzeyleri gerilemektedir (Klingberg & Broberg, 2007). Nitekim Akbay Oba, Dülgergil ve Sönmez (2009), 7-11 yaş arasındaki 275 çocukta yaş arttıkça dental korku puanlarının azaldığını; Bayrak ve ark. (2010) ise Türk çocuklarında 3-6 yaş grubunun %30'unun, 7-12 yaş grubunun ise %11'inin dental kaygılı olduğunu bildirmiştir. Winer (1982) olumlu davranışların 3-6 yaş aralığında belirgin artış gösterdiğini vurgularken, Folayan, Idehen ve Ufomata (2003) Nijeryalı çocuklarda yaş ile dental anksiyete düzeyi arasında anlamlı bir ilişki saptamamıştır.

Cinsiyetle ilgili çalışmaların önemli bir kısmı kız çocuklarında anksiyetenin daha yüksek olduğunu göstermekle birlikte (Klingberg & Broberg, 2007), cinsiyetin belirleyici olmadığını gösteren çalışmalar da mevcuttur (Akbay Oba ve ark., 2009; Doğan, Seydaoğlu, Uğuz, & İnanç, 2006; Folayan ve ark., 2003). Holst ve Crossner (1987) ise İsveçli çocuklarda tedaviyi kabul düzeyinin yaşa ve cinsiyete göre farklılaşabildiğini bildirmektedir. Nitekim Önçağ ve Çoğulu (2005), ilk kez diş hekimine başvuran 3-12 yaş arası 120 çocukta 3-5 yaş grubunda erkek çocukların, 6-12 yaş grubunda ise kız çocukların daha kaygılı

olduğunu saptamıştır. Bunlara ek olarak kişilik ve mizaç özellikleri, zihinsel ya da gelişimsel bozukluklar ve genetik yatkınlık da bireysel duyarlılığı artırabilmektedir (Klingberg & Broberg, 2007; Ray ve ark., 2010). Benzer mizaca sahip çocuklar dahi gelişimin farklı evrelerinde aynı duruma farklı tepkiler verebilmekte (Dobrofsky, 2014); dental korkusu olan çocukların daha utangaç bir mizaç sergilediği bildirilmektedir (Klingberg & Broberg, 1998). Yetersiz iletişim becerileri, ağrı algısı, kontrol yitimi hissi ve yabancılarla birlikte olmak küçük çocuklarda korkuyu tetikleyen başlıca unsurlardır (Gustafsson, Arnrup, Broberg, Bodin, & Berggren, 2010; Yetiş & Küçükeşmen, 2013); sinirlilik eğilimi, olumsuz duygu durumu ve genel kaygı örüntüleri ise dental korkusu olan bireylerde daha sık gözlemlenmektedir (Bergdahl & Bergdahl, 2003; Yetiş & Küçükeşmen, 2013).

2.2.2. Çevresel Faktörler

Çevresel etkenler arasında ailesel dinamikler önemli bir yer tutmaktadır (Ten Berge, Veerkamp, Hoogstraten, & Prins, 2003). Ebeveynlerin diş hekimliğine ilişkin olumsuz tutumları ya da kendi dental korkuları çocuğa yansıyabilmekte; özellikle çocuğun diş hekimine gitmesi konusunda tehdit içerikli ifadeler kullanılması anksiyetenin pekişmesine yol açmaktadır (Krikken, van Wijk, ten Cate, & Veerkamp, 2013; Ten Berge, Veerkamp, Hoogstraten, & Prins, 2002). Olak ve ark. (2013) çocukların dental korkusunu ebeveynlerin dental korkusuyla ilişkili bulmuş; %47'si diş tedavisi amacıyla ameliyata alınan 3-12 yaş arası 100 çocuk ve anneleriyle yapılan bir çalışmada da annenin kaygı düzeyi ile çocuğun Venham Resim Testi puanı arasında anlamlı bir ilişki saptanmış; annenin anesteziye ilişkin bilgi ve deneyimi ile yüksek kaygı düzeyinin çocuktaki preoperatif anksiyeteyle ilişkili olabileceği bildirilmiştir (Cagiran ve ark., 2014). Ailenin sosyoekonomik durumu ve ebeveynlerin eğitim düzeyi de etkili olup bu değişkenler ile çocuğun dental kaygısı arasında negatif yönlü bir ilişki bildirilmiştir (Önçağ & Çoğulu, 2005).

Hekim ile çocuk arasındaki klinik etkileşim de önemli bir çevresel etkendir. Hekimin, çocuğun beklentilerini ve davranışsal dışavurumlarını gözeterek uygun davranış yönlendirme yaklaşımlarını uygulaması olumsuz duygusal tepkilerin oluşmasını önleyebilmektedir (Wright & Kupietzky, 2014). Pekin'de 2-8 yaş arası 209 çocukla yapılan bir çalışmada çocukların %29,7'sinde ilk tedavi sırasında davranış yönetimi problemi görülmüş; küçük yaş, ebeveynin olumsuz beklentileri, yabancılara karşı kaygı ya da utangaçlık ve diş ağrısı risk etkenleri olarak belirlenmiştir (Xia, Wang, & Ge, 2011).

2.2.3. Dental Faktörler

Erken çocuklukta yaşanan olumsuz dental deneyimler etiyolojide belirleyici bir ağırlığa sahiptir. Önceki tedavilerde yaşanan ağrı, ameliyat sonrası komplikasyonlar, başarısız tedavi sonuçları ve olumsuz hasta-hekim ilişkisi anksiyetenin şiddetlenmesine katkıda bulunmaktadır (De Jongh ve ark., 2005).

Bu ilişkiyi destekleyen çalışmalar arasında Vassend (1993) ve De Jongh, Aartman ve Brand (2003) sayılabilir; De Jongh ve arkadaşları dental anksiyetesi yüksek bireylerde geçmiş olumsuz dental deneyimlere bağlı travmaya benzer belirtilerin (örneğin bu deneyimlerin zihinde istemsizce yeniden canlanması) sık görüldüğünü bildirmiştir. Diş çekimi deneyimi olan çocuklarda da anksiyetenin daha yüksek olduğu bildirilmektedir (Tickle ve ark., 2009). Buna karşın Rantavuori, Tolvanen, Hausen, Lahti ve Seppä (2009), önceki dental deneyimlerin dental korku oluşumunda görece zayıf etkili olduğunu, ebeveynlerin ya da büyük kardeşlerin korku düzeylerinin ise daha belirleyici olduğunu bildirmiştir.

2.3. Çocuklarda Dental Anksiyetenin Prevalansı

Farklı ölçeklerle yapılan çalışmalarda dünya genelinde pediatrik dental anksiyete oranlarının kesin olmamakla birlikte birbirine benzer olduğu bulunmuştur (Ramos-Jorge, Marques, Pavia, Serra-Negra, & Pordeus, 2006; Wogelius, Poulsen, & Sørensen, 2003). Türkiye'de 7-11 yaş arasındaki 275 çocukta dental korku sıklığı %14,5 olarak bildirilmiş (Akbay Oba ve ark., 2009); diğer çalışmalarda da oranların yaş grubuna ve kullanılan ölçeğe göre değiştiği gösterilmiştir (Sert, Akbay Oba, Arıkan, & Şahin, 2020; Yahyaoglu, Baygin, Yahyaoglu, & Tüzüner, 2018). Lee, Chang ve Huang (2007) ise 5-8 yaş arası Tayvanlı çocuklarda dental korku prevalansını %20,6 olarak saptamış; bu oranın 5 yaşta %24,8, 8 yaşta %19,3 olduğunu bildirmiştir.

2.4. Çocuklarda Dental Anksiyetenin Belirtileri

Çocukların kaygılarını dışa vurma biçimleri gelişim dönemine göre farklılık gösterir. Sözel iletişim becerileri ve duygusal farkındalıkları henüz gelişmemiş küçük çocuklar kaygılarını ağlama ya da kaçma girişimi gibi davranışlarla ifade etmektedir (Chadwick & Hosey, 2003). Okul çağı çocuklarında anksiyete sık tuvalet isteği, karın ağrısı, baş ağrısı ya da halsizlik gibi somatik yakınmalarla kendini gösterebilmekte; ileri okul çağındaki çocuklar yetişkinlere benzer biçimde kaygılarını gizleme eğilimi taşıyabilmektedir (Watson & Visram, 2003). Ergenler ise zaman zaman küçük çocuklara özgü tepkiler sergileyebilmekte ya da gerginliklerini saldırgan davranışlarla dışa vurabilmektedir (Chadwick & Hosey, 2003). Dental anksiyetenin en erken göstergelerinden biri randevuların sık sık ertelenmesi ve çeşitli gerekçelerle tedaviden kaçınılmasıdır (Firestein, 1976).

Klinik ortamda **fizyolojik belirtiler** olarak solunum hızında artış ve nefes darlığı, göğüste baskı hissi, kas tonusunda artış ve tremor, yüz kaslarında seğirmeler, uyku bozuklukları ile iştah kaybı, bulantı ve kusma gözlemlenebilmektedir. **Davranışsal belirtiler** arasında ise ağlama nöbetleri, ortamdan kaçma girişimi, ajitasyon, sık tükürme ve ağız çalkalama isteği, sık tuvalet gereksinimi, dikkat güçlüğü, konuşma davranışında belirgin değişiklik, hekimin koluna tutunma ve koltukta sürekli kıpırdanma sayılabilir (Firestein, 1976).

3. DENTAL ANKSİYETENİN TESPİT VE ÖLÇÜM YÖNTEMLERİ

Çocuğun dental anksiyetesinin doğru tespiti, hekimin hem anksiyeteyi yönetebilmesine hem de olası davranışsal tepkilere karşı önceden önlem alabilmesine olanak tanır (Buldur & Armfield, 2018). Anksiyetenin farklı boyutlarının kavranabilmesi için hastaya uygun değerlendirme yöntemlerinin seçilmesi önemlidir (Yon ve ark., 2020) ve bu amaçla çok sayıda yöntem geliştirilmiştir (Aartman, van Everdingen, Hoogstraten, & Schuurs, 1998). Günümüzde davranış puanlama sistemleri, psikometrik ölçüm araçları, fizyolojik izleme yöntemleri ve projektif teknikler kullanılmaktadır (Yon ve ark., 2020).

3.1. Davranışların Puanlanması Yöntemi

Klinisyen, yardımcı personel ve/veya ebeveyn tarafından uygulanabilen bu yöntemde, çocuğa soru yöneltilmeksizin ve dikkati anksiyetesine çekilmeksizin tepkileri, davranışları ve yüz ifadeleri geçerliliği kanıtlanmış standart ölçeklerle nesnel biçimde değerlendirilir (Klein, Manangkil, & DeWitt, 2015; Nelson, Huebner, Kim, & Scott, 2016). Yale Preoperatif Kaygı Skalası (YPAS) aktivite düzeyi, ses tonu, duygusal ifade ve motor hareketlilik üzerinden kaygıyı ölçerken, Frankl Davranış Skalası çocuğun tedaviye yanıtını "kesinlikle olumsuz" ile "kesinlikle olumlu" arasında derecelendirir (Yon ve ark., 2020).

3.1.1. Frankl Davranış Skalası

Frankl Davranış Skalası, klinik ve araştırma süreçlerinde yaygın kabul görmüş, pratik bir sınıflandırma aracıdır (Delgado, Ok, Ho, Lynd, & Cheon, 2021). Bu sistemde çocuğun davranışları dört kategoride değerlendirilir (Tablo 1).

Tablo 1. Frankl Davranış Skalası

Skor	Davranış	Tanım
1	Kesinlikle negatif	Tedaviyi reddeder; ileri düzeyde korku ve ağlama eşliğinde aşırı olumsuz davranış sergiler.
2	Negatif	Tedaviye isteksizdir; somurtma gibi ılımlı olumsuz tepkiler gösterir.
3	Pozitif	Tedaviyi kabul eder ve iş birliği kurar; ancak temkinli bir tutum sergiler.
4	Kesinlikle pozitif	Hekimle olumlu ilişki kurar; rahat ve neşelidir, tedaviye isteyerek katılır.

Kaynak: Frankl, Shiere, & Fogels, 1962

3.2. Projektif Teknikler

Projektif teknikler, belirli görsellerin çocuğa hikâye ettirilmesi ya da korku nesnelerinin resmedilmesi yoluyla korku ve anksiyetenin dolaylı biçimde ortaya konmasını amaçlar (Klingberg & Hwang, 1994). Venham Resim Testi, Yüz İfadesi Skalası, Çocukların Diş Hekimi Korkusunun Resmedilmesi Testi, insan

figürü çizim testi, dental ortam görselleri, cümle tamamlama ve resim üzerinde gösterme yöntemleri bu grupta yer alır (Klingberg & Hwang, 1994).

3.2.1. Venham Resim Testi

Venham Resim Testi, en yaygın kullanılan projektif araçlardan biridir (Şekil 1). Kaygılı ve kaygısız çocuk figürlerinin yer aldığı sekiz karttan oluşan testte kaygılı figürün seçilmesi 1, kaygısız figürün seçilmesi 0 puan olarak değerlendirilir (Önçağ & Çoğulu, 2005; Tüzüner, Karamüftüoğlu, & Ulusu, 2007). Toplam puan 0 (anksiyete yok) ile 8 (yüksek anksiyete) arasında değişir. Bir-iki dakikada tamamlanabilmesi, testi pediatrik hastalarda tercih edilebilir kılmaktadır (Guinot Jimeno ve ark., 2011).



Şekil 1. *Venham Resim Testi*

Kaynak: Venham & Gaulin-Kremer, 1979

3.3. Psikometrik Ölçümler

Psikometrik yöntemler, kaygı düzeyini standart ve nesnel biçimde ölçmeyi amaçlayan, çocuğun sözlü öz bildirimine dayanan anket ve ölçek temelli araçlardır; kolay uygulanabilirlikleri nedeniyle uygun yaş grubundaki çocuklarda sıklıkla tercih edilirler (Klingberg & Broberg, 2007; Ten Berge ve ark., 2002). Dört maddeden oluşan Corah'ın Dental Anksiyete Skalası'nın (DAS) Türkçe uyarlamasının 8-12 yaş çocuklarda, ergenlerde ve yetişkinlerde geçerli ve güvenilir olduğu gösterilmiştir (Seydaoğlu, Doğan, Uğuz, İnanç, & Çelik, 2006). Pediatrik hastalarda ise Çocuk Korku Değerlendirme Skalası Dental Alt Ölçeği (CFSS-DS) yaygın biçimde uygulanmaktadır (Lee ve ark., 2007; Önçağ & Çoğulu, 2005).

3.3.1. Çocuk Korku Değerlendirme Skalası – Dental Alt Ölçeği (CFSS-DS)

Scherer ve Nakamura (1968) tarafından geliştirilen, 1-5 arası puanlanan 80 maddelik Fear Survey Schedule for Children (FSS-FC), çocuklardaki genel korkuları ölçen bir araçtır. Cuthbert ve Melamed (1982) tarafından geliştirilen CFSS-DS ise bu testin diş hekimliğine özgü alt ölçeğidir. Bazı durumlarda Venham Resim Testi ve Corah DAS'a göre daha etkin sonuçlar verdiği bildirilen (Aartman ve ark., 1998) ölçek, pek çok dile uyarlanmış ve yüksek geçerlilik-güvenilirliğe sahiptir (Klingberg & Broberg, 2007; Ten Berge ve ark., 2002); ülkemizde de başarıyla kullanılmaktadır (Bayrak ve ark., 2010; Kuscu, Caglar, Kayabasoglu, & Sandalli, 2009; Önçağ & Çoğulu, 2005; Tekin ve ark., 2012). Çocuk ve ebeveyn versiyonları bulunan ölçekte her madde 1 (hiç korkmuyorum) ile 5 (aşırı korkuyorum) arasında puanlanır. Toplam puan 15-75 arasında değişir; 39 ve üzerindeki puanlar yüksek dental korku olarak kabul edilmektedir (Ten Berge ve ark., 2002).

3.3.2. Modifiye Çocuk Dental Anksiyete Skalası (MCDAS)

Corah DAS esas alınarak Wong, Humphris ve Lee (1998) tarafından 8-15 yaş çocuklar için geliştirilen MCDAS, geçerliliği ve güvenilirliği kanıtlanmış bir ölçektir. Sekiz maddenin dördü Corah DAS'tan uyarlanmış, diğer dördü ise dolgu, diş çekimi, genel anestezi ve azot protoksit sedasyonuna yönelik kaygıyı değerlendirmektedir (Wong ve ark., 1998). Beş basamaklı Likert yapısının küçük yaşlarda uygulanabilirliği sınırlı kalabilmekte (Howard & Freeman, 2007); ölçeğin yüz ifadeli versiyonu olan MCDAS(f)'nin Türkçe uyarlamasının geçerli ve güvenilir olduğu Arslan ve Aydinoglu (2022) tarafından gösterilmiştir. Ölçeğin maddeleri Tablo 2'de sunulmuştur.

Tablo 2. *Modifiye Çocuk Dental Anksiyete Skalası (MCDAS) maddeleri*

No	Soru
1	Genel olarak diş hekimine gitmek
2	Dişlerinin muayene edilmesi
3	Dişlerinin temizlenip parlatılması
4	Diş etine iğne (lokal anestezi) yapılması
5	Dolgu yapılması
6	Diş çekilmesi
7	Tedavi için uyutulmak (genel anestezi)
8	Uyutmadan rahatlamayı sağlayan gaz verilmesi (azot protoksit sedasyonu)

Not. Her madde "... konusunda kendini nasıl hissedersin?" sorusuyla sorulur ve 1 (rahatım, endişelenmiyorum) ile 5 (çok endişeliyim) arasında puanlanır. Toplam puan 8-40 arasında değişir.

Kaynak: Wong ve ark., 1998

4. LİTERATÜRDE DENTAL TRAVMA VE ANKSİYETE İLİŞKİSİ

Çocukluk çağı TDY'leri küresel ölçekte önemli bir halk sağlığı sorunu olmayı sürdürmektedir; dünya genelinde TDY prevalansı daimi dişlerde %15,2, süt dişlerinde %22,7 olarak hesaplanmakta ve bugün yaşayan bir milyardan fazla kişinin TDY geçirdiği tahmin edilmektedir (Petti ve ark., 2018). Bu yaralanmaların başlıca nedenleri arasında ev, okul ve spor ortamındaki düşmeler yer almaktadır (Glendor, 2009). Bu yüksek prevalans, yaralanmaların psikolojik ve psikososyal boyutlarının da ele alınmasını zorunlu kılmaktadır. Nitekim çocuklardaki dental korku ve anksiyetenin (İng. dental fear and anxiety, DFA) etiyolojisi hem dışsal hem içsel bileşenlere dayanan çok faktörlü bir yapı sergilemektedir (Klingberg & Broberg, 2007).

TDY'nin dental anksiyete üzerindeki etkisini inceleyen çalışmaların sayısı son yıllarda artmaktadır. DFA etiyolojisinde önceki ağrılı deneyimler, dental travma, kişilik özellikleri, ebeveyn korkusu, yaş, cinsiyet ve sosyal arka plan başlıca etkenler arasında sayılmaktadır (Jurišić Kvesić ve ark., 2023; Klingberg & Broberg, 2007). Haliti ve Jurić (2017), Kosova'da 7-14 yaş arasındaki 505 çocukla yürüttükleri çalışmada dental travma geçiren çocukların anksiyete puanlarının travma geçirmeyenlere göre anlamlı biçimde yüksek olduğunu, kız çocuklarının daha yüksek anksiyete düzeyleri sergilediğini ve dental anksiyete ile saldırgan davranış arasında anlamlı bir ilişki bulunduğunu ortaya koymuştur.

Tekrarlayan yaralanmaların etkisi ise tartışmalıdır. Negovetić Vranić ve ark. (2016), 5-12 yaş grubunda tek travma geçirenlerin %33,3'ünün, tekrarlayan travma geçirenlerin ise %51,7'sinin enjeksiyondan korkmadığını; her yeni yaralanmayla birlikte tedaviye yönelik korkunun paradoksal biçimde azaldığını saptamıştır. Ağrı ve travma çocuklarda korkunun en yaygın nedenleri arasında olsa da tekrarlayan travmanın bazı durumlarda alışma mekanizmasına yol açabileceği göz ardı edilmemelidir.

Yaralanmaların psikososyal yansımaları da giderek daha fazla ilgi görmektedir. Trafik kazası sonrası acil servise başvuran çocuklarla yapılan bir çalışmada, çocukların neredeyse yarısında altı hafta sonra psikolojik sıkıntı belirtileri saptanmış, sekiz ay sonra ise yaklaşık altıda birinde travma sonrası stres bozukluğu sürmüştür; fiziksel yaralanmanın şiddeti ile duygusal sıkıntı düzeyi arasında ise ilişki bulunmamıştır (Stallard, Velleman, Langsford, & Baldwin, 2001). Rodd ve Noble (2019), bu bulguların dental yaralanmalar için de geçerli olabileceğine dikkat çekmekte; diş yaralanmalarının fiziksel ağırlığından bağımsız olarak psikolojik yük oluşturabileceğini, bunun sonraki ziyaretlerde anksiyete ya da tedaviden kaçınma şeklinde ortaya çıkabileceğini ve bu ilişkinin daha fazla araştırılması gerektiğini vurgulamaktadır.

Risk faktörleri açısından Jurišić Kvesić ve ark. (2023), TDY geçiren 220 çocukta ebeveyn bilgi düzeyi, kız cinsiyet, ağız hijyeni düzeyi ve son üç aydaki ağrı deneyimini DFA için risk faktörleri olarak belirlemiş; yaş ve yaralanma

tipinin ise risk faktörü olarak doğrulanmadığını bildirmiştir. Travmanın ani ve ağrılı doğası, ailelere getirdiği mali yükün yanı sıra çocuğun okul ve sosyal yaşamını ve akran ilişkilerini de etkileyebilmektedir (Arhakis ve ark., 2017; Rodd & Noble, 2019).

5. SONUÇ

Tüm bu veriler, çocuklarda dental travma ile anksiyete arasındaki ilişkinin çok katmanlı ve dinamik bir süreç olduğunu göstermektedir. Travmanın ağrısı, estetik kayıplar, ebeveyn tutumu ve sonraki tedavi deneyimleri bu ilişkiyi şekillendiren başlıca etkenlerdir. Zamanında yapılan tedavinin görünüm ve işlevi geri kazandırarak çocuğun yaşam kalitesine kısa sürede olumlu katkı sağladığı bildirilmektedir (Rodd & Noble, 2019). Bu nedenle pedodontik pratikte çocuğun anksiyetesini en aza indiren, ebeveyni sürece dahil eden ve kalıcı diş hekimi korkusunu önlemeyi hedefleyen bütüncül bir yaklaşımın benimsenmesi büyük önem taşımaktadır.

KAYNAKLAR

Aartman, I. H., van Everdingen, T., Hoogstraten, J., & Schuurs, A. H. (1998). Self-report measurements of dental anxiety and fear in children: A critical assessment. ASDC Journal of Dentistry for Children, 65(4), 252-258, 229-230.

Akarslan, Z. Z., & Erten, H. (2009). Diş hekimliği korkusu ve kaygısı. Hacettepe Diş Hekimliği Fakültesi Dergisi, 33(1), 62-68.

Akbay Oba, A., Dülgergil, C. T., & Sönmez, I. S. (2009). Prevalence of dental anxiety in 7- to 11-year-old children and its relationship to dental caries. Medical Principles and Practice, 18(6), 453-457.

Altay, B., Eden, E., Özer Ünal, H., Kaval, M. E., & Çehreli, Z. (2025). Dental travma klinik protokolü (S. Alp, Ed.; Rev. 1). Ankara: T.C. Sağlık Bakanlığı, Sağlık Hizmetleri Genel Müdürlüğü.

Andreasen, J. O., Andreasen, F. M., & Andersson, L. (2018). Textbook and color atlas of traumatic injuries to the teeth (5th ed.). Hoboken, NJ: John Wiley & Sons.

Arhakis, A., Athanasiadou, E., & Vlachou, C. (2017). Social and psychological aspects of dental trauma, behavior management of young patients who have suffered dental trauma. The Open Dentistry Journal, 11, 41.

Armfield, J. M. (2010). How do we measure dental fear and what are we measuring anyway? Oral Health & Preventive Dentistry, 8(2), 107-115.

Armfield, J. M., Stewart, J. F., & Spencer, A. J. (2007). The vicious cycle of dental fear: Exploring the interplay between oral health service utilization and dental fear. BMC Oral Health, 7, 1.

Arslan, I., & Aydinoglu, S. (2022). Turkish version of the faces version of the Modified Child Dental Anxiety Scale (MCDAS(f)): Translation, reliability, and validity. Clinical Oral Investigations, 26(2), 2031-2042.

Azami-Aghdash, S., Azar, F. E., Azar, F. P., Rezapour, A., Moradi-Joo, M., Moosavi, A., & Oskouei, S. G. (2015). Prevalence, etiology, and types of dental trauma in children and adolescents: Systematic review and meta-analysis. Medical Journal of the Islamic Republic of Iran, 29, 234.

Bayrak, Ş., Şen Tunç, E., Eğilmez, T., & Tüloğlu, N. (2010). Ebeveyn dental kaygısı ve sosyodemografik faktörlerin çocukların dental kaygısı üzerine etkileri. Atatürk Üniversitesi Diş Hekimliği Fakültesi Dergisi, 20(3), 181-188.

Bergdahl, M., & Bergdahl, J. (2003). Temperament and character personality dimensions in patients with dental anxiety. European Journal of Oral Sciences, 111(2), 93-98.

Brown, D. F., Wright, F. C., & McMurray, N. E. (1986). Psychological and behavioral factors associated with dental anxiety in children. Journal of Behavioral Medicine, 9(2), 213-218.

Buldur, B., & Armfield, J. M. (2018). Development of the Turkish version of the Index of Dental Anxiety and Fear (IDAF-4C+): Dental anxiety and concomitant factors in pediatric dental patients. Journal of Clinical Pediatric Dentistry, 42(4), 279-286.

Cagiran, E., Sergin, D., Deniz, M. N., Tanattı, B., Emiroglu, N., & Alper, I. (2014). Effects of sociodemographic factors and maternal anxiety on preoperative anxiety in children. Journal of International Medical Research, 42(2), 572-580.

Carrillo-Díaz, M., Crego, A., Armfield, J., & Romero, M. (2013). The moderating role of dental expectancies on the relationship between cognitive vulnerability and dental fear in children and adolescents. Community Dentistry and Oral Epidemiology, 41(3), 269-278.

Chadwick, B. L., & Hosey, M. T. (2003). Child taming: How to manage children in dental practice. Chicago, IL: Quintessence Publishing.

Cuthbert, M. I., & Melamed, B. G. (1982). A screening device: Children at risk for dental fear and management problems. ASDC Journal of Dentistry for Children, 49(6), 432-436.

Davis, M., Walker, D. L., Miles, L., & Grillon, C. (2010). Phasic vs sustained fear in rats and humans: Role of the extended amygdala in fear vs anxiety. Neuropsychopharmacology, 35(1), 105-135.

De Jongh, A., Aartman, I., & Brand, N. (2003). Trauma-related phenomena in anxious dental patients. Community Dentistry and Oral Epidemiology, 31(1), 52-58.

De Jongh, A., Adair, P., & Meijerink-Anderson, M. (2005). Clinical management of dental anxiety: What works for whom? International Dental Journal, 55(2), 73-80.

Delgado, A., Ok, S. M., Ho, D., Lynd, T., & Cheon, K. (2021). Evaluation of children's pain expression and behavior using audio visual distraction. Clinical and Experimental Dental Research, 7(5), 795-802.

Dobrofsky, S. (2014). Becoming who we are: Temperament and personality in development. Journal of the Canadian Academy of Child and Adolescent Psychiatry, 23(1), 75.

Doğan, M. C., Seydaoğlu, G., Uğuz, Ş., & İnanç, B. Y. (2006). The effect of age, gender and socio-economic factors on perceived dental anxiety determined by a modified scale in children. Oral Health & Preventive Dentistry, 4(4), 235-241.

Fidancıoğlu, Y. D. (2020). Travmatize dişlere uygulanan farklı splint türlerinin oluşturduğu streslerin sonlu elemanlar analizi ile değerlendirilmesi (Yayımlanmamış doktora tezi). Necmettin Erbakan Üniversitesi, Sağlık Bilimleri Enstitüsü, Konya.

Firestein, S. K. (1976). Patient anxiety and dental practice. Journal of the American Dental Association, 93(6), 1180-1187.

Folayan, M. O., Idehen, E. E., & Ufomata, D. (2003). The effect of sociodemographic factors on dental anxiety in children seen in a suburban Nigerian hospital. International Journal of Paediatric Dentistry, 13(1), 20-26.

Frankl, S. N., Shiere, F. R., & Fogels, H. R. (1962). Should the parent remain with the child in the dental operatory? Journal of Dentistry for Children, 29, 150-163.

Glendor, U. (2008). Epidemiology of traumatic dental injuries – a 12 year review of the literature. Dental Traumatology, 24(6), 603-611.

Glendor, U. (2009). Aetiology and risk factors related to traumatic dental injuries – a review of the literature. Dental Traumatology, 25(1), 19-31.

Guinot Jimeno, F., Yuste Bielsa, S., Cuadros Fernández, C., Lorente Rodríguez, A. I., & Mercadé Bellido, M. (2011). Objective and subjective measures for assessing anxiety in paediatric dental patients. European Journal of Paediatric Dentistry, 12(4), 239-244.

Gustafsson, A., Arnrup, K., Broberg, A. G., Bodin, L., & Berggren, U. (2010). Dental behaviour management problems: The role of child personal characteristics. International Journal of Paediatric Dentistry, 20(4), 242-253.

Haliti, F., & Jurić, H. (2017). The relationship between dental trauma, anxiety and aggression behavior in 7 to 14 year old children in Kosovo. Acta Stomatologica Croatica, 51(1), 3-12.

Holst, A., & Crossner, C. G. (1987). Direct ratings of acceptance of dental treatment in Swedish children. Community Dentistry and Oral Epidemiology, 15(5), 258-263.

Howard, K. E., & Freeman, R. (2007). Reliability and validity of a faces version of the modified child dental anxiety scale. International Journal of Paediatric Dentistry, 17(4), 281-288.

Ivancic Jokic, N., Bakarcic, D., Fugosic, V., Majstorovic, M., & Skrinjaric, I. (2009). Dental trauma in children and young adults visiting a university dental clinic. Dental Traumatology, 25(1), 84-87.

Jurišić Kvesić, A., Hrelja, M., Lovrić, Ž., Šimunović, L., Špiljak, B., Supina, N., ... Negovetić Vranić, D. (2023). Possible risk factors for dental fear and anxiety in children who suffered traumatic dental injury. Dentistry Journal, 11(8), 190.

Kırbaş, Z. Ö., & Özkan, H. (2014). Ağız ve diş sağlığı merkezine başvuran 9-12 yaş grubu çocukların durumluk kaygı düzeylerinin belirlenmesi. İzmir Dr. Behçet Uz Çocuk Hastanesi Dergisi, 4(2), 128-134.

Klein, U., Manangkil, R., & DeWitt, P. (2015). Parents' ability to assess dental fear in their six- to 10-year-old children. Pediatric Dentistry, 37(5), 436-441.

Klingberg, G., & Broberg, A. G. (1998). Temperament and child dental fear. Pediatric Dentistry, 20(4), 237-243.

Klingberg, G., & Broberg, A. G. (2007). Dental fear/anxiety and dental behaviour management problems in children and adolescents: A review of prevalence and concomitant psychological factors. International Journal of Paediatric Dentistry, 17(6), 391-406.

Klingberg, G., & Hwang, C. P. (1994). Children's dental fear picture test (CDFP): A projective test for the assessment of child dental fear. ASDC Journal of Dentistry for Children, 61(2), 89-96.

Krikken, J. B., van Wijk, A. J., ten Cate, J. M., & Veerkamp, J. S. J. (2013). Measuring dental fear using the CFSS-DS. Do children and parents agree? International Journal of Paediatric Dentistry, 23(2), 94-100.

Kuscu, O. O., Caglar, E., Kayabasoglu, N., & Sandalli, N. (2009). Preferences of dentist's attire in a group of Istanbul school children related with dental anxiety. European Archives of Paediatric Dentistry, 10(1), 38-41.

Lee, C. Y., Chang, Y. Y., & Huang, S. T. (2007). Prevalence of dental anxiety among 5- to 8-year-old Taiwanese children. Journal of Public Health Dentistry, 67(1), 36-41.

Maraşuna, O. A., & Eroğlu, K. (2013). Ortaokul öğrencilerinin tıbbi işlem korkuları ve etkileyen faktörler. Güncel Pediatri, 11(1), 13-22.

Negovetić Vranić, D., Ivančić Jokić, N., Bakarčić, D., Carek, A., Rotim, Ž., & Verzak, Ž. (2016). Dental fear in children with repeated tooth injuries. Acta Clinica Croatica, 55(2), 259-264.

Nelson, T. M., Huebner, C. E., Kim, A. S., & Scott, J. M. (2016). Parent, dentist, and independent rater assessment of child distress during preventive dental visits. Journal of Dentistry for Children, 83(2), 71-77.

Olak, J., Saag, M., Honkala, S., Nõmmela, R., Runnel, R., Honkala, E., & Karjalainen, S. (2013). Children's dental fear in relation to dental health and parental fear. Stomatologija, 15(1), 26-31.

Önçağ, Ö., & Çoğulu, D. (2005). Ailenin sosyoekonomik durumu ve eğitim düzeyinin çocuklarda dental kaygı üzerine etkisi. Ankara Üniversitesi Diş Hekimliği Fakültesi Dergisi, 32(1), 45-54.

Özer Ünal, H., Fidancıoğlu, Y. D., & Abaklı İnci, M. (2026). Laser applications in traumatic dental injury management. In H. Erten Can & Ö. Er (Eds.), Traumatic dental injuries: Current emergency interventions and treatment approaches. London: IntechOpen. https://doi.org/10.5772/intechopen.1013147

Petti, S., Glendor, U., & Andersson, L. (2018). World traumatic dental injury prevalence and incidence, a meta-analysis – One billion living people have had traumatic dental injuries. Dental Traumatology, 34(2), 71-86.

Quaranta, A., De Giglio, O., Coretti, C., Vaccaro, S., Barbuti, G., & Strohmenger, L. (2014). What do parents know about dental trauma among school-age children? A pilot study. Annali di Igiene, 26(5), 443-446.

Rachman, S. (1977). The conditioning theory of fear-acquisition: A critical examination. Behaviour Research and Therapy, 15(5), 375-387.

Ramos-Jorge, M. L., Marques, L. S., Pavia, S. M., Serra-Negra, J. M., & Pordeus, I. A. (2006). Predictive factors for child behaviour in the dental environment. European Archives of Paediatric Dentistry, 7(4), 253-257.

Rantavuori, K., Tolvanen, M., Hausen, H., Lahti, S., & Seppä, L. (2009). Factors associated with different measures of dental fear among children at different ages. Journal of Dentistry for Children, 76(1), 13-19.

Ray, J., Boman, U. W., Bodin, L., Berggren, U., Lichtenstein, P., & Broberg, A. G. (2010). Heritability of dental fear. Journal of Dental Research, 89(3), 297-301.

Rodd, H., & Noble, F. (2019). Psychosocial impacts relating to dental injuries in childhood: The bigger picture. Dentistry Journal, 7(1), 23.

Scherer, M. W., & Nakamura, C. Y. (1968). A Fear Survey Schedule for Children (FSS-FC): A factor analytic comparison with manifest anxiety (CMAS). Behaviour Research and Therapy, 6(2), 173-182.

Sert, T., Akbay Oba, A., Arıkan, V., & Şahin, N. D. (2020). 7-15 yaş arası çocuklarda dental anksiyete sıklığı ve ebeveynlerin anksiyetesi ile ilişkisi. İnönü Üniversitesi Sağlık Hizmetleri Meslek Yüksekokulu Dergisi, 8(1), 36-45.

Seydaoğlu, G., Doğan, M. C., Uğuz, Ş., İnanç, B. Y., & Çelik, M. (2006). Corah dental anksiyete skalasının Türkçe uyarlamasının geçerlilik-güvenilirliği ve dental anksiyete görülme sıklığı. Ondokuz Mayıs Üniversitesi Diş Hekimliği Fakültesi Dergisi, 7(1), 7-14.

Stallard, P., Velleman, R., Langsford, J., & Baldwin, S. (2001). Coping and psychological distress in children involved in road traffic accidents. British Journal of Clinical Psychology, 40(2), 197-208.

Tekin, U., Ersin, N., Oncag, O., Bent, B., Menderes, M., & Kocanali, B. (2012). Comparison of inferior alveolar nerve block and intraligamentary anesthesia

on the discomfort of children. Journal of International Dental and Medical Research, 5(3), 143-148.

Ten Berge, M., Veerkamp, J. S. J., Hoogstraten, J., & Prins, P. J. M. (2002). Childhood dental fear in the Netherlands: Prevalence and normative data. Community Dentistry and Oral Epidemiology, 30(2), 101-107.

Ten Berge, M., Veerkamp, J. S. J., Hoogstraten, J., & Prins, P. J. M. (2003). Childhood dental fear in relation to parental child-rearing attitudes. Psychological Reports, 92(1), 43-50.

Tickle, M., Jones, C., Buchannan, K., Milsom, K. M., Blinkhorn, A. S., & Humphris, G. M. (2009). A prospective study of dental anxiety in a cohort of children followed from 5 to 9 years of age. International Journal of Paediatric Dentistry, 19(4), 225-232.

Tüzüner, T., Karamüftüoğlu, N., & Ulusu, T. (2007). Çocuklarda diş hekimliği işlemlerine karşı duyulan kaygı düzeylerinin Facial Image Scale (FIS) ile değerlendirilmesi ve FIS ile Venham Picture Test (VPT)'in korelasyonun saptanması. Gazi Üniversitesi Diş Hekimliği Fakültesi Dergisi, 24(3), 145-149.

Vassend, O. (1993). Anxiety, pain and discomfort associated with dental treatment. Behaviour Research and Therapy, 31(7), 659-666.

Venham, L. L., & Gaulin-Kremer, E. (1979). A self-report measure of situational anxiety for young children. Pediatric Dentistry, 1(2), 91-96.

Watson, A. T., & Visram, A. (2003). Children's preoperative anxiety and postoperative behaviour. Paediatric Anaesthesia, 13(3), 188-204.

Winer, G. A. (1982). A review and analysis of children's fearful behavior in dental settings. Child Development, 53(5), 1111-1133.

Wogelius, P., Poulsen, S., & Sørensen, H. T. (2003). Prevalence of dental anxiety and behavior management problems among six to eight years old Danish children. Acta Odontologica Scandinavica, 61(3), 178-183.

Wong, H. M., Humphris, G. M., & Lee, G. T. (1998). Preliminary validation and reliability of the Modified Child Dental Anxiety Scale. Psychological Reports, 83(3), 1179-1186.

Wright, G. Z., & Kupietzky, A. (2014). Behavior management in dentistry for children. Hoboken, NJ: John Wiley & Sons.

Xia, B., Wang, C., & Ge, L. (2011). Factors associated with dental behaviour management problems in children aged 2–8 years in Beijing, China. International Journal of Paediatric Dentistry, 21(3), 200-209.

Yahyaoglu, O., Baygin, Ö., Yahyaoglu, G., & Tüzüner, T. (2018). Effect of dentists' appearance related with dental fear and caries status in 6-12 years old children. Journal of Clinical Pediatric Dentistry, 42(4), 262-268.

Yetiş, C. Ç., & Küçükeşmen, Ç. (2013). Çocuk hastalarda dental kaygı ve davranış idaresi problemlerinin görülme sıklığı ve etiyolojik faktörleri. Balıkesir Sağlık Bilimleri Dergisi, 2(1), 62-68.

Yon, M. J. Y., Chen, K. J., Gao, S. S., Duangthip, D., Lo, E. C. M., & Chu, C. H. (2020). An introduction to assessing dental fear and anxiety in children. Healthcare, 8(2), 86.