DOI: 10.5281/zenodo.23592507

KADIN HASTALIKLARI VE DOĞUM ALANINDA GÜNCEL GELİŞMELER VE TEMATİK İNCELEMELER

Editör
Doç. Dr. Dilek Atik

Kadın Hastalıkları ve Doğum Alanında Güncel Gelişmeler ve Tematik İncelemeler

Editör

Doç. Dr. Dilek Atik

İmtiyaz Sahibi
Platanus Publishing®

Editör

Doç. Dr. Dilek Atik

Kapak & Mizanpaj & Sosyal Medya
Platanus Yayın Grubu

Birinci Basım
Ekim, 2026

Yayımcı Sertifika No
45813

ISBN

978-625-7121-35-4

©copyright
Bu kitabın yayım hakkı Platanus Publishing'e aittir. Kaynak gösterilmeden alıntı yapılamaz, izin alınmadan hiçbir yolla çoğaltılamaz.

Adres: Natoyolu Cad. Fahri Korutürk Mah. 157/B, 06480, Mamak, Ankara, Türkiye.

Telefon: +90 312 390 1 118
web: www.platanuspublishing.com
e-mail: platanuskitap@gmail.com



Platanus Publishing®

İÇİNDEKİLER

BÖLÜM 1..... 5

Preeklampsi: Güncel Yaklaşım, Tanı ve Yönetim
Terlan Selin Kotan Yavaş

BÖLÜM 2..... 21

Menkes Hastalığı: ATP7A İlişkili Bakır Taşıma Bozukluğunda Prenatal Tanı, Ultrasonografik Değerlendirme ve Aile Danışmanlığı
Reşat Mısırlıoğlu

BÖLÜM 3..... 45

Uterin Leiomyomlar ve Yönetimi
Ersin Çintesun

BÖLÜM 1

Preeklampsi: Güncel Yaklaşım, Tanı ve Yönetim

Terlan Selin Kotan Yavaş[1]

[1] Op. Dr., Kadın Hastalıkları ve Doğum Uzmanı, Kemalpaşa Devlet Hastanesi İzmir, Türkiye, ORCID: 0009-0009-1256-9142

1.Giriş

Preeklampsi, gebeliğe özgü multisistemik bir hastalıktır ve gebeliğin en önemli maternal ve perinatal morbidite ve mortalite nedenlerinden biri olarak değerlendirilir. Dünya genelinde gebeliklerin yaklaşık %2–8'ini etkiler (American College of Obstetricians and Gynecologists [ACOG], 2020).

Güncel sınıflandırmalarda preeklampsi tanısı ; gebeliğin 20. haftasından sonra ortaya çıkan yeni başlangıçlı hipertansiyon ve buna ek olarak proteinüri ve/veya maternal organ disfonksiyonu ya da uteroplasental disfonksiyonun eşlik etmesi ile konulur. Burada önemli nokta proteinürinin bulunmamasının preeklampsi tanısını dışlamamasıdır. Böbrek, karaciğer, nörolojik veya hematolojik sistem tutulumu ile fetal büyüme kısıtlılığı gibi uteroplasental disfonksiyon bulguları da tanının bir parçası olabilir (Magee et al., 2022).

Patofizyolojisi tam olarak aydınlatılamamış olmakla birlikte, anormal plasentasyon ve spiral arterlerin yetersiz yeniden gelişimi hastalığın gelişiminde önemli rol oynar. Spiral arter geilişinin yetersizliği sonucunda yeterli oksidatif kan iletimi sağlanamaz ve plasental hipoperfüzyon gelişir, oluşan oksidatif stres ve anjiyojenik dengenin bozulması maternal endotelde disfonksiyona neden olur; klinik bulgular ise bu patofizyoloji sonucu ortaya çıkar (Magee et al., 2022).

Hastalığın klinik seyri asemptomatik hipertansiyondan ciddi fetomaternal komplikasyonlara kadar değişebilir. Maternal açıdan önemli sonuçlar arasında; eklampsi, HELLP sendromu, akut böbrek hasarı, pulmoner ödem, serebrovasküler komplikasyonlar ve plasenta dekolmanı yer alırken; başlıca fetal komplikasyonlar; fetal büyüme kısıtlılığı, prematürite ve perinatal mortalitedir (ACOG, 2020; Magee et al., 2022).

Kesin tedavi doğumdur. Özellikle preterm gebeliklerde doğum zamanlamasının belirlenmesi hem maternal risklerin azaltılması hem de prematüriteye bağlı neonatal komplikasyonların önlenmesi açısından önemli bir denge gerektirir. Bu nedenle düzenli maternal klinik ve laboratuvar bulguların ve fetal iyilik halinin değerlendirilmesi yönetimin temelini oluşturur (ACOG, 2020; National Institute for Health and Care Excellence [NICE], 2023).

Maternal risk faktörlerinin belirlenmesi, riskli hastalarda düşük doz asetilsalisilik asit kullanımı ve bu gebelerin daha yakın izlenmesi hastalığa bağlı komplikasyonların azaltılmasında güncel yaklaşımlar arasındadır. NICE, preeklampsi açısından yüksek risk taşıyan kadınlarda gebeliğin 12. haftasından itibaren ve tercihen 16. Haftadan önce düşük doz aspirin kullanılmasını önermektedir (NICE, 2023).

Bu bölümde preeklampsinin tanımı ve sınıflandırması, epidemiyolojisi, risk faktörleri, etiyopatogenezi, klinik ve laboratuvar özellikleri, tarama ve öngörü yöntemleri, korunma stratejileri, maternal ve fetal değerlendirme, medikal tedavi, doğum zamanlaması ve postpartum izlemi güncel kanıtlar ve uluslararası kılavuzlar doğrultusunda ele alınacaktır.

2. Tanım ve Sınıflandırma

Preeklampsi, gebeliğin 20. haftasından sonra ortaya çıkan yeni başlangıçlı hipertansiyona proteinüri ve/veya maternal organ disfonksiyonu ya da uteroplasental disfonksiyonun eşlik ettiği gebeliğe özgü multisistemik bir hastalıktır. Yaygın bilinenin aksine proteinüri tanı için zorunlu kabul edilmemektedir. Özellikle renal, hepatik, nörolojik veya hematolojik sistem tutulumu ile uteroplasental disfonksiyon bulgularının varlığında (fetal büyüme kısıtlılığı gibi), proteinüri olmaksızın da preeklampsi tanısı konulabilir (Magee et al., 2022).

Gebelikte hipertansiyon genel olarak sistolik kan basıncının ≥140 mmHg ve/veya diyastolik kan basıncının ≥90 mmHg olması şeklinde tanımlanır. Ölçümlerin uygun teknikle yapılması ve tanının genellikle en az 4 saat arayla yapılan iki ayrı ölçümle doğrulanması önerilmektedir. Sistolik kan basıncının ≥160 mmHg ve/veya diyastolik kan basıncının ≥110 mmHg olması ciddi hipertansiyon olarak kabul edilir ve maternal komplikasyon riskini (özellikle serebrovasküler olay) azaltmak amacıyla hızlı değerlendirme ve tedavi gerektirir (American College of Obstetricians and Gynecologists [ACOG], 2020).

Proteinüri tanısı 24 saatlik idrarda ≥300 mg protein atılımı veya spot idrarda protein/kreatinin oranının ≥0.3 olması olarak koyulabilir. Kantitatif yöntemlere ulaşım imkanı yok ise idrar dipstick değerlendirmesi yardımcı olabilir; ancak daha füşük güvenilirliktedir (ACOG, 2020).

Gebeliğin hipertansif hastalıkları klinik olarak 4 e ayrılır , bunlar; kronik hipertansiyon, gestasyonel hipertansiyon, preeklampsi ve kronik hipertansiyon üzerine süperempoze preeklampsi'dir. Eklampsi ve HELLP sendromu ise preeklampsinin ciddi komplikasyonları olarak sınıflandırılır.

2.1. Kronik Hipertansiyon

Kronik hipertansiyon, gebelik öncesinde mevcut olan veya gebeliğin 20. haftasından önce saptanan hipertansiyondur. Ayrıca gebelik sırasında tanı konmuş ancak doğumdan sonra devam eden hipertansiyon da kronik hipertansiyon olarak değerlendirilir. Kronik hipertansiyonu bulunan gebelerde ilerleyen gebelik haftalarında yeni gelişen proteinüri veya maternal organ disfonksiyonu ortaya çıkmasıakla süperempoze preeklampsiyi getirmelidir. (ACOG, 2020; Magee et al., 2022).

2.2. Gestasyonel Hipertansiyon

Gestasyonel hipertansiyon, daha önce normotansif olan bir gebede 20. gebelik haftasından sonra yeni başlayan hipertansiyonun bulunması, ancak preeklampsi için gerekli proteinüri veya maternal organ disfonksiyonu bulgularının olmamasıdır. Bu hastaların bir bölümünde daha sonra preeklampsi gelişebileceğinden yakın maternal ve fetal takip gereklidir (ACOG, 2020).

2.3. Preeklampsi

Preeklampsi tanısı, 20. gebelik haftasından sonra yeni gelişen hipertansiyona aşağıdaki bulgulardan en az birinin eşlik etmesiyle konulabilir:

- Proteinüri,
- Böbrek fonksiyon bozukluğu,
- Karaciğer tutulumu,
- Nörolojik komplikasyonlar,
- Hematolojik bozukluklar,
- Pulmoner ödem,
- Uteroplasental disfonksiyon.

ISSHP yaklaşımında fetal büyüme kısıtlılığı ve anormal uteroplasental Doppler bulguları uteroplasental disfonksiyon kapsamında değerlendirilmekte ve preeklampsi tanısında dikkate alınabilmektedir (Magee et al., 2022). Bu yaklaşım, preeklampsinin yalnızca hipertansiyon ve proteinüriden oluşan bir hastalık olmadığı, sistemik ve plasental disfonksiyonla karakterize daha geniş bir sendrom olduğu görüşünü desteklemektedir.

2.4. Şiddetli Özellikli Preeklampsi

ACOG, preeklampsinin değerlendirilmesinde "şiddetli özellikler" kavramını kullanmaktadır. Aşağıdaki bulgulardan bir veya daha fazlasının bulunması ciddi maternal hastalık açısından önemlidir:

- Sistolik kan basıncının ≥160 mmHg veya diyastolik kan basıncının ≥110 mmHg olması,
- Trombosit sayısının 100.000/mm³'ün altında olması,
- Karaciğer transaminazlarının normal üst sınırın iki katından fazla yükselmesi veya başka bir nedenle açıklanamayan persistan sağ üst kadran/epigastrik ağrı,
- Serum kreatinin düzeyinin >1.1 mg/dL olması veya başka bir renal hastalık olmaksızın başlangıç değerinin iki katına çıkması,
- Pulmoner ödem,
- Yeni başlayan, tedaviye dirençli baş ağrısı veya görsel semptomlar.

Bu bulguların varlığı maternal komplikasyon riskinin arttığını gösterir ve takip, antihipertansif tedavi, magnezyum sülfat profilaksisi ve doğum zamanlamasına ilişkin kararları doğrudan etkiler (ACOG, 2020).

2.5. Süperempoze Preeklampsi

Kronik hipertansiyonu bulunan bir gebede yeni başlayan proteinüri, daha önce mevcut olan proteinüride belirgin artış, kan basıncında ani ve klinik olarak anlamlı kötüleşme veya yeni maternal organ disfonksiyonu gelişmesi

süperempoze preeklampsiyi düşündürür. Kronik hipertansiyonlu gebelerde bazal proteinüri bulunabileceğinden tanı her zaman yalnızca proteinüriye dayandırılmamalı; klinik, laboratuvar ve fetal bulgular birlikte değerlendirilmelidir (ACOG, 2020; Magee et al., 2022).

2.6. Eklampsi

Eklampsi, preeklampsi bulunan bir gebede başka bir nörolojik nedene bağlanamayan yeni başlangıçlı jeneralize tonik-klonik nöbet gelişmesidir. Eklampsi gebelik sırasında, doğum sırasında veya postpartum dönemde ortaya çıkabilir.Bu yüzden postpartum takip önem kazanır. Baş ağrısı, görme bozuklukları ve hiperrefleksi gibi nörolojik bulgular nöbet öncesinde görülebilmekle birlikte her hastada prodromal belirti bulunmayabilir (ACOG, 2020).

2.7. HELLP Sendromu

HELLP sendromu hemoliz, karaciğer enzim yüksekliği ve trombositopeni ile karakterize ciddi bir obstetrik tablodur. Preeklampsi spektrumu içinde değerlendirilmesine rağmen, bazı olgularda belirgin hipertansiyon veya proteinüri olmaksızın da ortaya çıkabilir. Klinik olarak epigastrik veya sağ üst kadran ağrısı, bulantı-kusma ve genel halsizlik görülebilir. HELLP sendromu maternal morbidite açısından yüksek risk taşıdığından hızlı tanı ve uygun obstetrik yönetim gerektirir (ACOG, 2020).

2.8. Erken ve Geç Başlangıçlı Preeklampsi

34. gebelik haftasından önce gelişen olgular erken başlangıçlı preeklampsi, 34. hafta ve sonrasında ortaya çıkan olgular ise geç başlangıçlı preeklampsi olarak tanımlanır. Erken başlangıçlı hastalık daha belirgin plasental disfonksiyon, fetal büyüme kısıtlılığı ve daha yüksek maternal-perinatal morbidite ile ilişkilidir. Geç başlangıçlı hastalıkta ise maternal kardiyometabolik faktörlerin göreceli katkısının daha fazla olabileceği düşünülmektedir (Magee et al., 2022).

3. Epidemiyoloji ve Risk Faktörleri

Preeklampsi dünya genelinde gebeliklerin yaklaşık %2–8'ini etkileyen önemli bir maternal ve perinatal morbidite nedenidir. Hastalığın sıklığı toplumların demografik özellikleri, maternal yaş, obezite ve kronik hastalık oranına göre değişmektedir (American College of Obstetricians and Gynecologists [ACOG], 2020).

Preeklampsi açısından en önemli yüksek risk faktörleri şunlardır; önceki gebelikte preeklampsi öyküsü, kronik hipertansiyon, pregestasyonel diabetes mellitus, kronik böbrek hastalığı, otoimmün hastalıklar(sistemik lupus eritematozus veya antifosfolipid sendromu gibi) ve çoğul gebelikler. (ACOG, 2021).

Orta derecede risk faktörleri arasında ise nulliparite, ileri maternal yaş, obezite, ailede preeklampsi öyküsü ve önceki gebeliklere ait olumsuz obstetrik öykü yer almaktadır (ACOG, 2021).

Klinik açıdan önemli noktalar

- Önceki gebelikte özellikle erken başlangıçlı veya kötü obstetrik sonuçla seyreden preeklampsi varlığı sonraki gebelik için en güçlü risk belirteçlerinden biridir.
- Kronik hipertansiyon, böbrek hastalığı ve pregestasyonel diyabet preeklampsi riskini belirgin artırır.
- Obezite ve ileri maternal yaş giderek daha sık karşılaşılan değiştirilebilir veya kısmen değiştirilebilir risk faktörleridir.
- Yüksek riskli gebelerin erken gebelik döneminde belirlenmesi ve aspirin profilaksisinin zamanında başlanabilmesi önemlidir.
- Günümüzde risk değerlendirmesi yalnızca klinik özelliklere değil; uygun merkezlerde maternal faktörler, ortalama arter basıncı, uterin arter Doppler ve plasental biyobelirteçlerin birlikte değerlendirildiği modellerle desteklenebilmektedir.

4. Etiyopatogenez

Preeklampsinin etiyopatogenezi multifaktöriyeldir .Gelişiminde plasental, vasküler, immünolojik ve maternal faktörlerin birlikte rol oynadığı kabul edilmektedir. Süreç, erken gebelikte trofoblast invazyonunu ve spiral arterlerin fizyolojik yeniden şekillenmesinin yetersiz olmasıyla başlar. Bunun sonucunda uteroplasental dolaşım yüksek dirençli kalır ve plasental hipoperfüzyon oluşur. (Magee et al., 2022).

Plasental hipoperfüzyon ve oksidatif stres sonucu plasentadan maternal dolaşıma çeşitli proinflamatuvar ve anti-anjiyojenik faktörler salınır.Patofizyolojide özellikle soluble fms-like tyrosine kinase-1 (sFlt-1) düzeyindeki artış ve placental growth factor (PlGF) düzeyindeki azalma, merkezi öneme sahiptir. sFlt-1'in VEGF ve PlGF'yi bağlaması sonucunda normal anjiyojenik sinyalizasyon bozulur ve sistemik endotelyal hasar oluşur. (Magee et al., 2022).

Oluşan endotelyal disfonksiyon; vazokonstriksiyon, artmış vasküler geçirgenlik, trombosit aktivasyonu ve mikrovasküler hasara yol açarak hipertansiyon, proteinüri, hepatik disfonksiyon, serebral semptomlar ve diğer multisistemik bulguların ortaya çıkmasına katkıda bulunur. Anjiyojenik dengesizliğin klinik bulgular başlamadan önce saptanabilmesi, sFlt-1 ve PlGF gibi biyobelirteçlerin tanısal ve prognostik kullanımına yönelik ilgiyi artırmıştır.

Güncel bakış

Tüm olgularda preeklampsi aynı patofizyolojik süreçle gelişmez. Erken başlangıçlı preeklampsi, çoğunlukla belirgin anormal plasentasyon ve yetersiz spiral arter dönüşümü ile ilişkilendirilirken; geç başlangıçlı preeklampside maternal kardiyovasküler adaptasyonun gebeliğin artan metabolik gereksinimlerini karşılayamamasının daha önemli rol oynayabileceği düşünülmektedir.

Son çalışmalar ayrıca sFlt-1/PlGF dengesizliğini aktif bir patofizyolojik mekanizma olarak değerlendirmektedir. Bu nedenle preeklampside anjiyojenik yolakları hedefleyen tedaviler güncel araştırmaların önemli bir alanını oluşturmaktadır.

5. Klinik Bulgular ve Tanı

Preeklampsi klinik olarak asemptomatik hipertansiyondan ciddi multisistemik organ disfonksiyonuna kadar geniş bir spektrumda seyredebilir. Hastaların önemli bir kısmı başlangıçta yalnızca rutin antenatal kontrolde saptanan hipertansiyon ile başvururken; baş ağrısı, görme bozukluğu, epigastrik veya sağ üst kadran ağrısı, dispne ve ani gelişen ödem gibi semptomlar daha ciddi hastalığın habercisi olabilir (American College of Obstetricians and Gynecologists [ACOG], 2020).

Tanıda temel yaklaşım, gebeliğin 20. haftasından sonra yeni gelişen hipertansiyonun varlığını doğrulamak ve buna eşlik eden proteinüri, maternal organ disfonksiyonu veya uteroplasental disfonksiyon bulgularını araştırmaktır (Magee et al., 2022).

Tanı kriterleri

Hipertansiyon

- Sistolik kan basıncı ≥140 mmHg ve/veya
- Diyastolik kan basıncı ≥90 mmHg.
- Akut ciddi hipertansiyon dışında ölçümün genellikle en az 4 saat arayla iki kez doğrulanması önerilir.
- Sistolik ≥160 mmHg ve/veya diyastolik ≥110 mmHg ciddi hipertansiyon kabul edilir.

Proteinüri

- 24 saatlik idrarda ≥300 mg protein veya
- Spot idrar protein/kreatinin oranı ≥0.3.

Yeni başlangıçlı hipertansiyona aşağıdaki bulgulardan birinin eşlik etmesi de tanıyı destekler:

- Trombositopeni,
- Karaciğer enzim yüksekliği ve/veya persistan sağ üst kadran-epigastrik ağrı,
- Renal fonksiyon bozukluğu,
- Pulmoner ödem,
- Yeni başlangıçlı nörolojik veya görsel semptomlar,
- Uteroplasental disfonksiyon bulguları (ACOG, 2020; Magee et al., 2022).

Klinik pratikte önemli noktalar

- Ödem fizyolojik gebelikte de sık görülebilir ,bu yüzden tanı kriteri değildir.
- Proteinüri miktarı hastalığın şiddetini tek başına göstermez ve tanı için şart değildir.
- Ciddi maternal organ disfonksiyonu varsa proteinürinin olmaması preeklampsiyi dışlamaz.
- Baş ağrısı veya görme semptomları özellikle ciddi hipertansiyonla birlikteyse yakın değerlendirme gerektirir.
- Sağ üst kadran veya epigastrik ağrı durumu ciddiye alınmalıdır çünkü; hepatik tutulum ve HELLP sendromunun erken bulgusu olabilir.
- Fetal büyüme kısıtlılığı veya anormal plasental Doppler bulguları uteroplasental disfonksiyon açısından önem taşır.

Güncel yaklaşım

Güncel kılavuzlar preeklampsi tanısını yalnızca hipertansiyon ve proteinüri birlikteliğine dayandırmamaktadır. Özellikle şüpheli olgularda klinik ve laboratuvar değerlendirmeye ek olarak PlGF veya sFlt-1/PlGF oranı gibi anjiyojenik biyobelirteçler tanısal belirsizliği azaltmada yardımcı olabilir. Bununla birlikte bu testler klasik klinik değerlendirme ve seri maternal-fetal izlemin yerine geçmez; yardımcı araç olarak kullanılmalıdır.

6. Preeklampsinin Şiddetli Özellikleri

Preeklampside şiddetli özelliklerin erken tanınması, maternal ve fetal sonuçların iyileştirilmesi açısından kritik öneme sahiptir. Aşağıdaki bulgulardan herhangi birinin varlığı şiddetli özellikli preeklampsi olarak değerlendirilir (American College of Obstetricians and Gynecologists [ACOG], 2020):

- Sistolik kan basıncı ≥160 mmHg ve/veya diyastolik kan basıncı ≥110 mmHg,
- Trombosit sayısı <100.000/mm³,
- Karaciğer transaminazlarının normal üst sınırın iki katından fazla yükselmesi,
- Başka bir nedenle açıklanamayan persistan sağ üst kadran veya epigastrik ağrı,
- Serum kreatinin düzeyinin >1.1 mg/dL olması veya başlangıç değerinin iki katına çıkması,
- Pulmoner ödem,
- Yeni başlangıçlı ve tedaviye dirençli baş ağrısı veya görsel semptomlar.

Klinik not: Fetal büyüme kısıtlılığı önemli bir uteroplasental disfonksiyon göstergesi olmakla birlikte ACOG sınıflamasında tek başına "şiddetli özellik" olarak kullanılmaz.

7. Maternal ve Fetal Komplikasyonlar

Preeklampsi multisistemik bir hastalık olduğundan komplikasyonları hem maternal hem de fetal olabilir. Maternal komplikasyonlar arasında eklampsi, HELLP sendromu, serebrovasküler olay, pulmoner ödem, akut böbrek hasarı, karaciğer hematomu veya rüptürü, dissemine intravasküler koagülasyon ve plasenta dekolmanı yer almaktadır (ACOG, 2020).

Fetal ve neonatal sonuçlar büyük ölçüde uteroplasental yetersizlik ve gerekli olduğunda yapılan preterm doğum ile ilişkilidir. Fetal büyüme kısıtlılığı, oligohidramnios, fetal hipoksi, prematürite ve perinatal mortalite görülebilir.

Hap bilgi: Preeklampside fetal risk yalnızca hipertansiyonun derecesine bağlı değildir; plasental disfonksiyonun şiddeti ve hastalığın başladığı gebelik haftası prognoz açısından son derece önemlidir.

8. Preeklampsinin Öngörülmesi ve Tarama

Preeklampsiyi tüm gebelerde yüksek doğrulukla öngörebilen tek bir test bulunmamaktadır. Bununla birlikte özellikle preterm preeklampsinin erken öngörülmesinde çok değişkenli modeller klasik risk faktörü yaklaşımından daha başarılıdır (Magee et al., 2022).

Güncel ilk trimester tarama yaklaşımında 11–14. gebelik haftalarında;

- maternal özellikler ve obstetrik öykü,
- ortalama arter basıncı,
- uterin arter pulsatilite indeksi(PI),
- serum PlGF

birlikte değerlendirilebilir. Bu kombinasyon, özellikle preterm preeklampsi açısından yüksek riskli kadınların belirlenmesinde kullanılabilir (Magee et al., 2022).

PlGF ve sFlt-1/PlGF oranı

Preeklampside anti-anjiyojenik sFlt-1 artarken PlGF azalır. Bu biyolojik değişiklik klinik hastalık ortaya çıkmadan önce başlayabilir.

PlGF temelli testler veya sFlt-1/PlGF oranı, özellikle 20. gebelik haftasından sonra preeklampsi şüphesi bulunan kadınlarda tanısal belirsizliği azaltmaya ve kısa dönem risk değerlendirmesine yardımcı olabilir.

Bununla birlikte biyobelirteçler;

- kan basıncı ölçümünün,
- klinik değerlendirmenin,

- laboratuvar testlerinin,
- maternal ve fetal izlemin yerine geçmemelidir.

Güncel yaklaşım: Preeklampsi taramasındaki eğilim, tek bir biyobelirteç yerine maternal faktörler + hemodinamik parametreler + uterin arter Doppler + plasental biyobelirteçlerden oluşan kombine modellerin kullanılması yönündedir.

9. Korunma

Preeklampsinin önlenmesinde en güçlü kanıta sahip farmakolojik yaklaşım düşük doz asetilsalisilik asit kullanımıdır.

ACOG ve Society for Maternal-Fetal Medicine, preeklampsi açısından yüksek riskli kadınlarda 81 mg/gün aspirin başlanmasını önermektedir. Tedavi 12–28. gebelik haftaları arasında (mümkünse 16. haftadan önce) başlanmalı ve doğuma kadar devam ettirilmelidir (ACOG, 2021).

ISSHP ve bazı Avrupa merkezli yaklaşımlarda özellikle kombine ilk trimester taraması ile yüksek risk saptanan kadınlarda 150 mg/gün aspirin kullanımı benimsenmektedir (Magee et al., 2022).

Aspirin açısından yüksek risk faktörleri

- Önceki preeklampsi öyküsü,
- Kronik hipertansiyon,
- Pregestasyonel diyabet,
- Kronik böbrek hastalığı,
- Sistemik lupus eritematozus veya antifosfolipid sendromu,
- Çoğul gebelik.

Ayrıca birden fazla orta dereceli risk faktörü bulunan kadınlarda da aspirin profilaksisi düşünülmelidir.

Kalsiyum alımının düşük olduğu toplumlarda kalsiyum desteği preeklampsi riskinin azaltılmasına katkıda bulunabilir. Buna karşılık rutin antioksidan vitamin, balık yağı, magnezyum veya tuz kısıtlamasının yalnızca preeklampsiyi önlemek amacıyla kullanılması önerilmemektedir.

10. Maternal ve Fetal Değerlendirme

Preeklampsi tanısı alan hastalarda izlem hastalığın şiddetine ve gebelik haftasına göre bireyselleştirilmelidir.

Maternal değerlendirme

Takipte temel olarak;

- kan basıncı,
- tam kan sayımı ve trombosit,
- serum kreatinin,

- AST/ALT,
- klinik semptomlar

değerlendirilmelidir.

Baş ağrısı, görme bozukluğu, epigastrik veya sağ üst kadran ağrısı ve dispne gelişimi özellikle sorgulanmalıdır.

Fetal değerlendirme

Fetal değerlendirmede;

- fetal büyüme,
- amniyotik sıvı miktarı,
- fetal iyilik hali,
- gerektiğinde umbilikal arter Doppler

kullanılabilir.

Fetal büyüme kısıtlılığı bulunan erken gebelik haftalarında daha ileri Doppler değerlendirmeleri gerekli olabilir (Magee et al., 2022).

Klinik not: İzlem sıklığı sabit değildir; maternal veya fetal durumda kötüleşme olması durumunda plan yeniden değerlendirilmelidir.

11. Preeklampside Tedavi

Preeklampsinin kesin tedavisi doğumdur. Ancak özellikle preterm gebeliklerde amaç, maternal güvenliği riske atmadan gebeliği uygun süre devam ettirebilmektir.

Tedavi üç temel hedef üzerine kuruludur:

1. Ciddi hipertansiyonun kontrolü,
2. Eklampsinin önlenmesi veya tedavisi,
3. Maternal ve fetal bulgulara göre optimal doğum zamanlamasının belirlenmesi.

Şiddetli özellik bulunmayan ve maternal-fetal durumu stabil olan preterm hastalarda yakın izlem mümkün olabilir. Buna karşılık kontrol edilemeyen ciddi hipertansiyon, eklampsi, pulmoner ödem, ilerleyici renal/hepatik bozulma, plasenta dekolmanı veya güven vermeyen fetal durum gibi bulgular gebeliğin haftasından bağımsız olarak doğum gereksinimini gündeme getirir.

Preterm doğum öngörülüyorsa uygun gebelik haftasında antenatal kortikosteroid uygulanmalıdır. Ancak maternal veya fetal acil endikasyon varsa doğum yalnızca kortikosteroid kürünün tamamlanması amacıyla geciktirilmemelidir.

12. Antihipertansif Tedavi

Akut başlangıçlı ciddi hipertansiyon, gebelikte obstetrik acil durumdur. Persistan ≥160 mmHg sistolik ve/veya ≥110 mmHg diyastolik kan basıncı serebral hemoraji ve maternal morbidite riskini artırır.

Akut ciddi hipertansiyon tedavisinde ilk seçenekler:

- intravenöz labetalol,
- intravenöz hidralazin,
- hızlı etkili oral nifedipin

olarak kabul edilmektedir (ACOG, 2020).

Tedavinin amacı kan basıncını tamamen normalleştirmek değil, ciddi hipertansiyonu güvenli aralığa düşürerek serebral ve kardiyovasküler komplikasyonları önlemektir.

Sık kullanılan seçenekler

Labetalol: İntravenöz tedavide hızlı etkilidir. Astım, bradikardi veya belirgin kardiyak iletim bozukluğu bulunan hastalarda dikkatli kullanılmalıdır.

Hidralazin: İntravenöz uygulanabilir ve özellikle akut ciddi hipertansiyonda etkin bir seçenektir.

Nifedipin: İntravenöz erişimin geciktiği durumlarda hızlı etkili oral nifedipin önemli bir alternatiftir.

Klinik not: Ciddi hipertansiyon doğrulandığında tedavinin geciktirilmemesi maternal inme riskinin azaltılması açısından önemlidir.

Gebelikte uzun dönem kan basıncı kontrolünde labetalol ve nifedipin yaygın olarak kullanılır. ACE inhibitörleri ve anjiyotensin reseptör blokerleri gebelik sırasında kullanılmamalıdır.

13. Magnezyum Sülfat Kullanımı

Magnezyum sülfat, eklampsinin önlenmesi ve tedavisinde ilk tercih edilen ilaçtır. Özellikle şiddetli özellikli preeklampsi ve eklampside nöbet profilaksisi için kullanılır (ACOG, 2020).

Yaygın intravenöz rejimlerden biri:

- **Yükleme:** 4–6 g IV, yaklaşık 20–30 dakikada,
- **İdame:** 1–2 g/saat sürekli infüzyondur.

Doğumdan sonra genellikle 24 saat devam ettirilir; klinik durum bireyselleştirilebilir.

Magnezyum toksisitesi açısından takip edilmesi gerekenler;

- Solunum sayısı,
- Patellar refleks,

- İdrar çıkışı,
- Böbrek fonksiyonları

Magnezyum büyük ölçüde böbreklerden atıldığından renal fonksiyon bozukluğunda toksisite riski artar.

Toksisite şüphesinde infüzyon durdurulmalı; ciddi toksisitede kalsiyum glukonat antidot olarak kullanılabilir.

Hap bilgi: Magnezyum sülfat bir antihipertansif değildir. Temel amacı nöbet profilaksisi ve eklampsi tedavisidir.

14. Doğum Zamanlaması ve Doğum Şekli

Doğum zamanlaması; gebelik haftası, şiddetli özelliklerin varlığı, maternal klinik durum ve fetal iyilik hali birlikte değerlendirilerek belirlenir.

Şiddetli özellik bulunmayan preeklampsi

Maternal ve fetal durum stabil ise gebelik **37. haftaya kadar** takip edilebilir. 37. gebelik haftasında doğum planlanması genel olarak önerilmektedir.

Şiddetli özellikli preeklampsi

Daha ileri gebelik haftalarında maternal risk nedeniyle doğum tercih edilir. **34 hafta ve üzerinde**, maternal ve fetal durum stabilizasyonunun ardından doğum genel olarak önerilir.

34 haftadan önce seçilmiş ve stabil hastalarda, uygun maternal-fetal tıp ve yenidoğan olanaklarının bulunduğu merkezlerde yakın izlem altında ekspektan yaklaşım düşünülebilir.

Ancak aşağıdaki durumlarda **gebelik haftasından bağımsız olarak** doğum gündeme gelmelidir:

- Kontrol edilemeyen ciddi hipertansiyon,
- Eklampsi,
- Pulmoner ödem,
- İlerleyici renal veya hepatik disfonksiyon,
- Persistan ciddi nörolojik semptomlar,
- HELLP sendromunda klinik kötüleşme,
- Plasenta dekolmanı,
- Güven vermeyen fetal durum,
- Fetal ölüm.

Doğum şekli

Preeklampsi tek başına sezaryen endikasyonu değildir. Doğum şekli obstetrik endikasyonlara, servikal duruma, fetal prezentasyona ve maternal-fetal klinik duruma göre belirlenmelidir.

Uygun hastalarda vajinal doğum tercih edilebilir.

15. Postpartum İzlem

Doğum, preeklampsinin patofizyolojik kaynağı olan plasentayı ortadan kaldırsa da maternal hastalık doğumla birlikte hemen sonlanmaz.

Kan basıncı postpartum dönemde yükselebilir ve postpartum preeklampsi veya eklampsi ilk kez doğumdan sonra ortaya çıkabilir. Bu nedenle hastalara taburculuk öncesinde uyarıcı semptomlar hakkında bilgi verilmesi önemlidir.

Özellikle;

- şiddetli veya persistan baş ağrısı,
- görme bozukluğu,
- epigastrik veya sağ üst kadran ağrısı,
- dispne,
- ciddi hipertansiyon

acil değerlendirme gerektirir.

Postpartum hipertansiyon tedavisinde emzirme ile uyumlu ajanlar tercih edilmelidir. Nifedipin, labetalol ve uygun hastalarda enalapril postpartum dönemde kullanılabilecek seçenekler arasındadır (National Institute for Health and Care Excellence [NICE], 2023).

16. Uzun Dönem Maternal Etkiler

Preeklampsi yalnızca gebelikle sınırlı bir hastalık olarak değerlendirilmemelidir. Preeklampsi öyküsü bulunan kadınlarda ilerleyen yaşamda;

- kronik hipertansiyon,
- iskemik kalp hastalığı,
- inme,
- kalp yetersizliği,
- kronik böbrek hastalığı riskinin arttığı gösterilmiştir.

Risk özellikle erken başlangıçlı, tekrarlayan veya preterm doğum gerektiren preeklampsi sonrasında daha belirgindir.

Bu ilişkinin yalnızca preeklampsinin kalıcı vasküler hasar oluşturmasından mı, yoksa gebeliğin daha önce var olan kardiyometabolik yatkınlığı ortaya

çıkarmasından mı kaynaklandığı tam olarak açıklığa kavuşmamıştır ancak güncel yaklaşım, her iki mekanizmanın da katkıda bulunabileceğini düşündürmektedir.

Bu nedenle gebeliğinde preeklampsi öyküsü olan kadın yaşam boyu kardiyovasküler risk açısından riskli olarak kabul edilmelidir. Postpartum dönemde kan basıncı, vücut ağırlığı, glisemik durum ve lipid profili gibi değiştirilebilir kardiyometabolik risklerin değerlendirilmesi ve sağlıklı yaşam alışkanlıklarının desteklenmesi önemlidir.

17. Sonuç

Preeklampsi, hipertansiyon ve proteinüriden ibaret olmayan; plasental disfonksiyon, anjiyojenik dengesizlik ve maternal sistemik endotelyal etkilenmenin rol oynadığı heterojen bir gebelik komplikasyonudur.

Güncel yönetimin temelini yüksek riskli kadınların erken belirlenmesi, uygun hastalarda aspirin profilaksisi, maternal ve fetal durumun yakın izlenmesi, ciddi hipertansiyonun hızla tedavi edilmesi, eklampsi profilaksisi ve optimal doğum zamanlamasının belirlenmesi oluşturur.

Son yıllarda PlGF ve sFlt-1/PlGF gibi anjiyojenik biyobelirteçlerin klinik kullanıma girmesi, özellikle şüpheli preeklampsi olgularında risk sınıflandırmasını geliştirmiştir. İlk trimesterde maternal özellikler, ortalama arter basıncı, uterin arter Doppler ve PlGF'nin birlikte kullanıldığı çok değişkenli modeller ise özellikle preterm preeklampsinin öngörülmesinde önemli ilerleme sağlamıştır.

Gelecekte preeklampsi yönetiminin yalnızca hastalığın klinik bulgularını kontrol etmekten ziyade, farklı preeklampsi fenotiplerinin biyolojik mekanizmalarına göre kişiselleştirilmiş tarama, korunma ve tedavi stratejilerine doğru ilerlemesi beklenmektedir.

18. Kaynaklar

American College of Obstetricians and Gynecologists. (2020). Gestational hypertension and preeclampsia: ACOG Practice Bulletin, Number 222. *Obstetrics & Gynecology, 135*(6), e237–e260. [Reaffirmed 2026].

American College of Obstetricians and Gynecologists. (2021). Low-dose aspirin use for the prevention of preeclampsia and related morbidity and mortality. *Practice Advisory*. December 2021. [Reaffirmed October 2022].

American College of Obstetricians and Gynecologists. (2024). Biomarker prediction of preeclampsia with severe features: Clinical Practice Update. Update of Practice Bulletin No. 222, *Gestational Hypertension and Preeclampsia*.

Magee, L. A., Brown, M. A., Hall, D. R., Gupte, S., Hennessy, A., Karumanchi, S. A., Kenny, L. C., McCarthy, F., Myers, J., Poon, L. C., Rana, S., Saito, S., Staff, A. C., Tsigas, E., & von Dadelszen, P. (2022). The 2021 International Society for the Study of Hypertension in Pregnancy classification, diagnosis & management recommendations for international practice. *Pregnancy Hypertension, 27*, 148–169. https://doi.org/10.1016/j.preghy.2021.09.008

National Institute for Health and Care Excellence. (2023). *Hypertension in pregnancy: Diagnosis and management (NICE Guideline NG133).* National Institute for Health and Care Excellence.

BÖLÜM 2

Menkes Hastalığı: ATP7A İlişkili Bakır Taşıma Bozukluğunda Prenatal Tanı, Ultrasonografik Değerlendirme ve Aile Danışmanlığı

Reşat Mısırlıoğlu [1]

[1] Dr., Sağlık Bilimleri Üniversitesi, Haseki Eğitim ve Araştırma Hastanesi, Kadın Hastalıkları ve Doğum Kliniği, Perinatoloji, İstanbul. ORCID: 0009-0002-7221-0042

1. Giriş

Perinatoloji pratiğinde nadir hastalıklarla karşılaşma biçimimiz çoğu zaman ikiye ayrılır. Birinci grupta, tarama sırasında ultrasonografik bir bulgu üzerinden ilerleyip tanıya ulaştığımız durumlar vardır; ikinci grupta ise hastalık aileden gelir, biz gebeliğe aile öyküsünü bilerek başlarız ve görevimiz bulguyu aramak değil, daha önceden tanımlanmış bir riski zamanında ve doğru yöntemle değerlendirmektir. Menkes hastalığı ikinci grubun öğretici bir örneğidir. Fetüste hastalığa özgü bir ultrasonografik belirti yoktur; buna karşılık, ailede moleküler olarak tanımlanmış bir varyant varsa, gebeliğin ilk trimesterinden itibaren kesin tanı mümkündür ve bu tanı yenidoğan döneminde başlatılacak tedavinin zamanlamasını belirler.

Hastalığın klinik tablosu 1962'de John Menkes ve arkadaşları tarafından, büyüme geriliği, tuhaf görünümlü saçlar ve ilerleyici serebral-serebellar dejenerasyonla seyreden, X'e bağlı kalıtılan bir sendrom olarak tanımlanmış; bakır metabolizmasıyla ilişkisi ise yaklaşık on yıl sonra, Danks ve arkadaşlarının etkilenmiş çocuklarda serum bakır ve serüloplazmin düşüklüğünü göstermesiyle anlaşılmıştır (Tümer ve Møller, 2010). Sorumlu genin 1993'te klonlanması hastalığı bir "bakır eksikliği" tablosundan, hücre içi bakır trafiğinin bozulduğu bir ATPaz hastalığına dönüştürmüş ve aynı gende farklı ağırlıkta üç ayrı fenotipin — klasik Menkes hastalığı, oksipital boynuz sendromu (occipital horn syndrome, OHS) ve *ATP7A* ilişkili distal motor nöropati — bulunduğu zamanla ortaya çıkmıştır (Kaler, 2011; Tümer, 2013).

Bu bölüm, konuyu bir çocuk nöroloğu veya metabolizma uzmanının değil, gebeliği izleyen hekimin gözünden ele almaktadır. Amaç, aile öyküsü bilinen bir gebelikte hangi testin hangi haftada istenmesi gerektiğini, ultrasonografiden ne beklenip ne beklenmemesi gerektiğini, sonucun aileye nasıl aktarılacağını ve gebeliğin sürdürülmesi durumunda doğum sonrası ekibin nasıl hazırlanacağını somut bir çerçeveye oturtmaktır. Kaynaklar, hastalığın temel derlemeleri ve kanıta dayalı kılavuzu ile birincil prenatal tanı serileri, tedavi çalışmaları ve ilgili obstetrik kılavuzlar arasından, konuya doğrudan katkı sağlayan yayınlar seçilerek derlenmiştir. Bölümün sonunda yer alan olgu, yazarın da yönetimine katıldığı bir riskli gebeliğe dayanmakta ve tanı zamanlamasının pratikte nasıl aksayabildiğini göstermektedir.

2. Tarihçe ve epidemiyoloji

Menkes hastalığının sıklığına ilişkin tahminler, kullanılan yönteme göre birbirinden yüz kata varan farklılıklar gösterir ve bu farkın kendisi öğreticidir. Beş Avrupa ülkesinde 1976–1987 yılları arasında tanı alan hastaların sayımına dayanan klasik çalışma, canlı doğumlarda 1/298.000 (prenatal tanı sonrası sonlandırılan fetüsler eklendiğinde 1/254.000) düzeyinde bir insidans bildirmiştir (Tønnesen, Kleijer ve Horn, 1991). Japonya'da hastane anketiyle yürütülen ulusal tarama, 1992–2002 döneminde canlı doğumlarda milyonda 2,8 (erkek canlı

doğumlarda milyonda 4,9) gibi daha da düşük bir sıklık ortaya koymuştur (Gu ve ark., 2005). Her iki yöntem de yalnızca tanı konabilen hastaları sayar; tanı almadan kaybedilen bebekler, hafif fenotipler ve tanı olanaklarının kısıtlı olduğu bölgeler bu sayımların dışında kalır.

Popülasyon genomik veri tabanlarının kullanıma girmesiyle bu tablo değişmiştir. Kaler, Ferreira ve Yam (2020), gnomAD veri tabanındaki 205.523 allel arasında *ATP7A* geninde işlev kaybettirici varyantların sıklığından yola çıkarak Hardy–Weinberg dengesi altında erkek canlı doğumlarda 1/34.810, öngörülen patojenik missense varyantlar da hesaba katıldığında 1/8.664 gibi bir doğum prevalansı tahmin etmişlerdir. Bu değer klinik sayımlardan onlarca kat yüksektir. Aradaki farkın bir bölümü hesaplama varsayımlarından, bir bölümü de gerçek bir eksik tanıdan kaynaklanıyor olabilir; perinatoloji açısından çıkarılacak ders açıktır: hastalık, klinik deneyimimizin düşündürdüğünden daha sık olabilir ve "hiç görmemiş olmak" onunla karşılaşmayacağımız anlamına gelmez.

Türkiye için güvenilir bir insidans verisi bulunmamaktadır. Akraba evliliğinin toplumun önemli bir bölümünde sürdüğü ülkemizde (Koç, 2008) otozomal resesif hastalıklar ön plana çıkar; oysa Menkes hastalığı X'e bağlı kalıtıldığı için akraba evliliği hastalığın ortaya çıkma olasılığını doğrudan artırmaz. Buna karşılık geniş, çok çocuklu ve iç içe geçmiş ailelerde tek bir taşıyıcı kadından kaynaklanan varyantın birden fazla kuşakta, birden fazla erkek çocukta ortaya çıkması ve aynı ailede otozomal resesif ikinci bir hastalığın eşlik etmesi, bu bölümün sonunda sunulan olguda görüleceği gibi, karşılaşılabilecek gerçek durumlardır.

3. ATP7A ve bakır biyolojisi

Bakır, yaşam için gerekli olduğu kadar serbest haldeyken zehirli olan bir geçiş metalidir; bu nedenle hücreler bakırı hiçbir zaman serbest bırakmaz, taşıyıcı proteinler ve şaperonlar arasında elden ele aktarır. Diyetle alınan bakır bağırsak epiteline apikal yüzeydeki yüksek afiniteli taşıyıcı CTR1 (*SLC31A1*) aracılığıyla girer; hücre içinde şaperon proteinlerle trans-Golgi ağına ulaşır ve burada iki P-tipi ATPaz'dan biri tarafından işlenir. *ATP7A* geninin ürünü olan bakır taşıyıcı ATPaz alfa, bağırsak epitelinde bakırı bazolateral yüzeyden dolaşıma verir; karaciğer dışındaki hemen tüm dokularda hem bakırı salgı yoluna sokarak bakır bağımlı enzimlerin yüklenmesini sağlar hem de hücre içi bakır yükseldiğinde plazma membranına giderek fazlalığı dışarı atar. Karaciğerde aynı işi büyük ölçüde *ATP7B* yapar ve bu genin bozukluğu Wilson hastalığına yol açar (Kaler, 2013; Wang, Hodgkinson, Zhu, Weisman ve Petris, 2011).

ATP7A işlev kaybettiğinde bakır bağırsak epitelinde ve böbrek tübül hücrelerinde birikir, fakat dolaşıma ve dolayısıyla beyne, bağ dokusuna ve diğer organlara ulaşamaz. Bu "yanlış yerde birikme, doğru yerde eksiklik" durumu klinik tablonun anahtarıdır. Sitokrom c oksidaz aktivitesinin düşmesi mitokondriyal enerji üretimini bozar ve nöronal hasara katkıda bulunur; dopamin beta-hidroksilaz eksikliği katekolamin sentezini aksatır ve plazmada tanısal

değeri olan bir örüntü yaratır; lizil oksidaz eksikliği kollajen ve elastin çapraz bağlarını zayıflatarak damar kıvrımlanmasına, mesane divertiküllerine, eklem ve deri gevşekliğine yol açar; tirozinaz yetersizliği saç ve deri hipopigmentasyonunu, saçtaki keratin çapraz bağlarının zayıflaması ise pili torti olarak bilinen bükülmüş, kırılgan saç yapısını açıklar (Kaler, 2011; Tümer ve Møller, 2010).

Protein düzeyinde ağırlığı belirleyen şey yalnızca varyantın türü değil, kalan ürünün hücre içinde nereye gidebildiğidir. Otuz altı missense varyantın hücre kültüründe incelendiği bir çalışmada, katalitik fosforilasyonu engelleyen değişikliklerin proteini trans-Golgi ağında hapsettiği ve ağır fenotiple ilişkili olduğu, defosforilasyonu etkileyenlerin ise proteinin Golgi sonrası yerleşimine izin verdiği ve daha hafif tablolarla birlikte görüldüğü gösterilmiştir (Skjørringe ve ark., 2017). Splice bölgesi varyantlarında kalan normal transkript miktarı da benzer bir eşik davranışı gösterir: fibroblast kültürlerinde oksipital boynuz sendromlu hastalarda normal transkriptin yaklaşık %3–5, klasik Menkes hastalarında ise %0–0,5 düzeyinde bulunması, çok küçük bir kalıntı işlevin bile klinik ağırlığı değiştirebildiğini düşündürmektedir (Møller, Mogensen, Weaver ve Pedersen, 2021). Bu bulgular, genotip–fenotip ilişkisinin genel eğilimler düzeyinde var olduğunu, ancak tek bir varyanttan tek bir fetüs için kesin prognoz çıkarmanın güvenli olmadığını anlatır.

4. Kalıtım ve kadın taşıyıcılar

ATP7A X kromozomunun uzun kolunda (Xq21.1) yer alır ve hastalık X'e bağlı resesif kalıtılır. Erkek fetüs tek X kromozomu taşıdığından, varyantı alan erkek "hemizigot"tur ve etkilenir; iki X kromozomu olan kızlar ise çoğunlukla heterozigot taşıyıcıdır. Bu terminoloji ayrıntısı önemsiz görünebilir, ancak laboratuvar raporlarında ve sevk yazılarında erkek fetüs için yanlışlıkla "homozigot" ifadesinin kullanıldığına klinikte rastlanmaktadır; erkeklerde X'e bağlı bir varyant için doğru terim hemizigottur ve raporlarda bu hata görüldüğünde düzeltilmesi, genetik danışmanlığın ilk adımlarından biridir.

Taşıyıcı bir kadının her gebeliğinde varyantı çocuğa aktarma olasılığı %50'dir. Bu olasılık cinsiyetten bağımsızdır; aktarımın klinik anlamı ise cinsiyete göre değişir: erkek fetüslerin yarısı etkilenir, kız fetüslerin yarısı taşıyıcı olur. Başka bir deyişle, taşıyıcı bir annenin herhangi bir gebeliğinde etkilenmiş erkek çocuk olasılığı dörtte birdir. Olguların yaklaşık üçte birinde ise anne taşıyıcı değildir ve varyant *de novo* ortaya çıkmıştır; bu nedenle aile öyküsünün olmaması hastalığı dışlamaz ve indeks olgunun annesinde taşıyıcılık analizi her zaman yapılmalıdır (Kaler ve DiStasio, 2021; Tümer ve Møller, 2010).

Heterozigot kadınların büyük çoğunluğu sağlıklıdır; buna karşılık zorunlu taşıyıcıların yaklaşık yarısında saçlı deride bölgesel pili torti alanları saptanabilir (Kaler ve DiStasio, 2021). Nadiren, dengesiz X kromozomu inaktivasyonu nedeniyle normal alleli taşıyan X'in çoğunlukla susturulduğu kadınlarda klasik

hastalığa benzeyen tablolar bildirilmiştir (Smpokou ve ark., 2015). Bunun tersi de doğrudur: nörolojik açıdan korunmuş taşıyıcı kadınlarda inaktivasyonun mutant alleli susturacak yönde kaydığı gösterilmiştir (Desai ve ark., 2011). Aynı heterozigot varyantı taşıyan tek yumurta ikizi kız kardeşlerden birinin dört yaşında sağlıklı olduğu, diğerinin klasik Menkes benzeri klinikle üç yaşında kaybedildiği bir olgu, bu değişkenliğin ne kadar uç noktalara ulaşabildiğini göstermektedir (Burgemeister ve ark., 2015). Danışmanlıkta bu nedenle "taşıyıcı kızlar sağlıklı olur" gibi kesin bir dil yerine, "hemen her zaman sağlıklıdır, ancak nadir istisnalar bildirilmiştir" biçiminde, olasılığı ve belirsizliği birlikte ileten bir anlatım tercih edilmelidir.

5. Klinik spektrum

Klasik Menkes hastalığında gebelik ve doğum çoğunlukla olağandır. Bebek ilk altı ila on iki hafta boyunca görece sağlıklı görünür; ardından beslenme güçlüğü, hipotoni, gelişim basamaklarında duraklama ve nöbetler ortaya çıkar. Saçlar kısa, seyrek, kaba, bükülmüş ve çoğu zaman açık renklidir; yanaklar dolgun, deri gevşek ve soluk, ense saç çizgisi düşük olabilir. Nöbetler sıklıkla dirençlidir. Görüntülemede serebral ve serebellar atrofi, subdural koleksiyonlar ve karakteristik olarak kıvrımlı, uzamış intrakraniyal damarlar görülür; iskelet bulguları arasında metafizyal spurlar, wormian kemikler ve osteopeni bulunur. Mesane divertikülleri ve kasık fıtıkları bağ dokusu tutulumunu yansıtır. Tedavi edilmeyen hastaların büyük bölümü üç yaşından önce kaybedilir (Kaler ve DiStasio, 2021; Tümer ve Møller, 2010).

Yenidoğan döneminde hastalığı düşündürecek bulgular vardır, fakat hiçbiri özgül değildir. Japonya'da 69 hastanın verilerinin toplandığı çok merkezli bir çalışmada yenidoğan döneminde saç anormalliği %29, uzamış sarılık %24 ve beslenme güçlüğü %17 oranında bildirilmiş; buna rağmen ortalama tanı yaşı 8,7 ay olmuştur (Fujisawa ve ark., 2022). Aynı çalışmada erken tanı alıp yenidoğan döneminde tedaviye başlanabilen yedi hastanın tamamı, klinik bulgular sayesinde değil, aile öyküsü nedeniyle tanınmıştır; bunların üçü 10–14 yaşında hayattaydı, yürüyebiliyordu ve nöbet geçirmiyordu. Prematürite, düşük doğum ağırlığı, geçici hipotermi ve hipoglisemi de geriye dönük olarak sık bildirilen bulgulardır (Gu ve ark., 2005). Bu veriler iki sonucu birlikte taşır: yenidoğan döneminde klinik tanı gerçekçi değildir ve erken tedavi şansı büyük ölçüde aile öyküsünün bilinmesine bağlıdır.

Oksipital boynuz sendromu aynı genin daha hafif fenotipidir. Hastalar çoğunlukla geç çocukluk veya ergenlik döneminde oksipital kemikte kalsifiye "boynuz" çıkıntıları, eklem gevşekliği, kronik ishal, ortostatik hipotansiyon, mesane divertikülleri ve hafif bilişsel etkilenme ile tanınır. *ATP7A* ilişkili distal motor nöropati ise erişkin başlangıçlı, sistemik bakır eksikliği bulguları olmayan, Charcot–Marie–Tooth benzeri bir tablodur ve belirli missense varyantlarla ilişkilendirilmiştir (Kennerson ve ark., 2010). Moleküler doğrulaması bulunan

162 bireyi kapsayan sistematik derlemede erken nöbetlerin klasik Menkes için ayırt edici olduğu, ataksinin atipik formla, kemik ekzostozları, radius başı çıkığı ve fıtıkların ise OHS ile ilişkili bulunduğu; kesici (truncating) varyantların klasik hastalıkta, splice ve intronik değişikliklerin OHS'de daha sık görüldüğü bildirilmiştir (De Feyter, Beyens ve Callewaert, 2023). Aynı derlemede serüloplazmin düşüklüğünün serum bakırına göre daha ayırt edici olduğu belirtilmektedir. Fenotiplerin ana özellikleri Tablo 1'de karşılaştırılmıştır.

Tablo 1. *ATP7A* ilişkili bakır taşıma bozukluklarının klinik alt tipleri

Özellik	**Klasik Menkes hastalığı**	**Oksipital boynuz sendromu**	**ATP7A ilişkili distal motor nöropati**
Başlangıç	Doğumda olağan; 6–12. haftalardan sonra belirginleşir	Geç çocukluk–ergenlik	Erişkin (nadiren ergenlik)
Nörolojik	Hipotoni, dirençli nöbetler, gelişimsel gerileme, serebral–serebellar atrofi, subdural koleksiyon	Hafif bilişsel etkilenme veya normal zekâ; otonom bulgular (ortostatik hipotansiyon, ishal)	Distal kas güçsüzlüğü ve atrofi; duyusal tutulum yok veya hafif
Bağ dokusu / iskelet	Kıvrımlı damarlar, mesane divertikülü, fıtık, metafizyal spurlar, wormian kemikler, osteopeni	Oksipital "boynuzlar", eklem gevşekliği, radius başı çıkığı, ekzostozlar, mesane divertikülü	Belirgin değil
Saç ve deri	Pili torti; seyrek, kaba, açık renkli saç; gevşek, soluk deri	Hafif saç değişiklikleri, kutis laksa	Olağan
Serum bakır / serüloplazmin	Belirgin düşük (yenidoğanda fizyolojik düşüklükle örtüşebilir)	Düşük veya düşük-normal	Genellikle normal
Tipik varyantlar	Kesici (truncating), büyük delesyon, ağır missense	Splice bölgesi, intronik; kalıntı normal transkript (~%3–5)	Seçilmiş missense (ör. p.T994I, p.P1386S)
Tedavisiz seyir	Çoğunlukla 3 yaşından önce ölüm	Yaşam süresi genellikle korunur	Yavaş ilerleyici

Kaynak: Kaler ve DiStasio (2021); De Feyter, Beyens ve Callewaert (2023); Kennerson ve ark. (2010); Møller, Mogensen, Weaver ve Pedersen (2021). Tablo yazar tarafından bu kaynaklardan derlenmiştir.

6. Doğum sonrası tanı

Tanı üç ayaklıdır: klinik şüphe, biyokimyasal destek ve moleküler doğrulama. Biyokimyasal ayak yenidoğan döneminde zayıftır; serum bakırı ve serüloplazmin sağlıklı yenidoğanlarda da fizyolojik olarak düşük olduğundan ilk haftalarda bu testler tek başına ne tanı koydurur ne de dışlar. Buna karşılık dopamin beta-hidroksilaz eksikliğinin yansıması olan plazma katekolamin örüntüsü — dihidroksifenilalanin ve dopamin metabolitlerinin norepinefrin yolağı ürünlerine oranının artması — yenidoğan döneminde de tanısal değer taşır ve erken tedavi programlarında kullanılmıştır (Kaler ve ark., 2008; Vairo ve ark., 2019). Trombositlerde ve fibroblastlarda sitokrom c oksidaz aktivitesinin ölçülmesi ile kültüre fibroblastlarda bakır birikiminin gösterilmesi, moleküler tanının erişilebilir olmadığı dönemde tanıyı destekleyen yöntemlerdi (Králík ve ark., 2017); bugün bu testler, tanısı belirsiz kalan olgularla sınırlıdır.

Moleküler doğrulama günümüzde tanının temelidir. Erkek bir hastada *ATP7A* geninde hemizigot patojenik veya olası patojenik bir varyantın gösterilmesi tanıyı kesinleştirir. Varyantların önemli bir bölümü tek nükleotid değişiklikleri ve küçük insersiyon/delesyonlar olmakla birlikte, yaklaşık %15–20'si ekzon düzeyinde delesyon veya duplikasyonlardır; bu nedenle dizi analizi negatif kaldığında delesyon/duplikasyon analizi (MLPA veya kopya sayısı analizi) yapılmalıdır (Tümer, 2013; Kaler ve DiStasio, 2021). Her iki yöntemin de negatif kaldığı ancak klinik şüphenin güçlü olduğu olgularda derin intronik varyantlar ve transpozon insersiyonları akla gelmelidir: tüm genom dizileme ile RNA dizilemenin birlikte kullanıldığı bir olguda, c.2627-501C>T derin intronik varyantının bir psödoekzon eklenmesine yol açtığı gösterilmiştir (Zhi ve ark., 2022). Bu örnek, prenatal tanı planlanan bir ailede indeks olgunun varyantının "bilinmesinin" her zaman kolay olmadığını ve aile araştırmasının gebelikten çok önce tamamlanması gerektiğini hatırlatır.

Saptanan varyantın yorumlanmasında Amerikan Tıbbi Genetik ve Genomik Koleji ile Moleküler Patoloji Derneği'nin beş basamaklı sınıflama çerçevesi (patojenik, olası patojenik, klinik önemi belirsiz, olası benign, benign) kullanılır (Richards ve ark., 2015). Prenatal tanı için yalnızca patojenik veya olası patojenik olarak sınıflanmış, ailede etkilenmiş bireyle segregasyonu gösterilmiş varyantlar uygundur. Klinik önemi belirsiz bir varyant üzerinden gebelik kararı verilmemelidir; böyle bir durumda öncelik, ailedeki etkilenmiş ve etkilenmemiş bireylerde segregasyon analizi ve gerekirse işlevsel çalışmalarla sınıflamanın netleştirilmesidir.

7. Prenatal tanı

Menkes hastalığında prenatal tanı, moleküler genetiğin klinik uygulamaya girişinden önce başlamış nadir alanlardan biridir. 1970'lerin ortasından itibaren kültüre edilmiş amniyotik sıvı hücrelerinde radyoaktif bakır alımının ölçülmesi, ardından 1980'lerde koryon villuslarında doğrudan bakır içeriğinin belirlenmesi

kullanılmış; Horn (1981) hemizigot erkek ve heterozigot kız fetüslerin ayırt edilebildiğini, Tønnesen ve arkadaşları (1987) ise birinci trimester koryon villus örneklemesiyle edindikleri deneyimi bildirmiştir. Bu yöntemlerin güvenilirliği örnekleme tekniğine, maternal doku kontaminasyonuna ve villus bakır değerlerinin bazen "ara" düzeylerde kalmasına bağlı olarak sınırlıydı. Genin klonlanmasından yalnızca bir yıl sonra, 1994'te, ailede bilinen kısmi gen delesyonunun erkek fetüste DNA analiziyle gösterildiği ilk olgu yayımlanmış ve DNA temelli tanı biyokimyasal yöntemlerin yerini almaya başlamıştır (Tümer, Tønnesen, Böhmann, Marg ve Horn, 1994; Kaler ve Tümer, 1998).

Günümüzde prenatal tanının ön koşulu, ailede etkilenmiş bireyde varyantın gösterilmiş ve annede taşıyıcılığın doğrulanmış olmasıdır. Bu koşul sağlandığında yöntem, riskli gebelikte fetal DNA'da aileye özgü varyantın hedefli analizidir. Çin'den bildirilen 24 erkek hastalık bir seride 22 hastada *ATP7A* varyantı saptanmış ve beş ailede prenatal tanı yapılmıştır; beş fetüsün dördünde aile varyantı bulunmamış, bir erkek fetüste varyant hemizigot olarak saptanmıştır. Aynı çalışmada fetal cinsiyet SRY analizi ile, maternal hücre kontaminasyonu ise mikrosatellit belirteçlerle denetlenmiştir (Cao ve ark., 2017). Bu küçük ama iyi belgelenmiş deneyim, prenatal tanının bileşenlerini bir arada gösterir: aile varyantı, fetal örnek, hedefli analiz ve kalite kontrolü.

Örnekleme zamanı ve yöntemi Uluslararası Obstetrik ve Jinekolojide Ultrasonografi Derneği'nin invaziv işlemler kılavuzuna göre planlanır: koryon villus örneklemesi 10. gebelik haftasının tamamlanmasından sonra, amniyosentez ise 15. haftanın tamamlanmasından sonra yapılmalıdır; daha erken amniyosentez ekstremite anomalileri ve gebelik kaybı riskini artırır (Ghi ve ark., 2016). Bilinen aile varyantında koryon villus örneklemesi açıkça üstündür: sonuç ikinci trimesterin başında elimizdedir ve aile, hangi kararı verirse versin, bunu daha erken ve daha az travmatik koşullarda verebilir. Aynı kılavuz, Rh(D) negatif gebelerde her invaziv işlem sonrasında anti-D immünoglobulin uygulanmasını da hatırlatır. Maternal hücre kontaminasyonunun her fetal örnekte, tercihen anne kanıyla eş zamanlı çalışılan polimorfik belirteçlerle dışlanması laboratuvar standartlarının bir parçasıdır; kültüre edilmemiş örneklerden çalışılan hızlı hedefli testlerde bu kontrol daha da önem kazanır (Nagan, Faulkner, Curtis ve Schrijver, 2011).

Prenatal tanı isteyen ailelerde, gebelik öncesi dönemde preimplantasyon genetik test (PGT-M) seçeneği de konuşulmalıdır. Tek gen hastalıkları için PGT-M, ailede varyantın bilinmesi ve bağlantı analizi için yeterli aile bireyinin örneklenmesiyle uygulanabilir; Avrupa İnsan Üremesi ve Embriyolojisi Derneği'nin iyi uygulama önerileri yöntemin ön koşullarını, doğrulama gereksinimlerini ve sınırlarını ayrıntılı biçimde tanımlar (ESHRE PGT-M Working Group ve ark., 2020). Ülkemizde PGT-M erişimi merkeze ve ailenin

olanaklarına göre değişmektedir; danışmanlıkta seçenek tarafsız biçimde sunulmalı, gerçekçi olmayan beklentiler yaratılmamalıdır.

Fetüse yönelik tedavi denemeleri de literatürde yer almaktadır. Ağır bir işlev kaybı varyantı bilinen bir fetüse 31,5. haftada intramüsküler bakır histidin uygulanan tek olguda fetal serum bakırı 17'den 45 µg/dL'ye yükselmiş, doğum sonrasında yoğun tedaviye devam edilmiş, buna rağmen bebek nörolojik bulgular geliştirerek 5,5 aylıkken kaybedilmiştir (Haddad ve ark., 2012). Yazarlar, tam işlev kaybı olan varyantlarda bakır replasmanının tek başına yeterli olmadığını ve gen tedavisi gibi yaklaşımlara gereksinim bulunduğunu vurgulamışlardır. İn utero tedavi bugün için deneysel niteliktedir ve rutin danışmanlıkta bir seçenek olarak sunulmamalıdır. Bilinen aile varyantında önerilen tanı akışı Tablo 2'de özetlenmiştir.

Tablo 2. Ailede bilinen *ATP7A* varyantı olan gebelikte önerilen prenatal tanı akışı

Aşama	Zamanlama	İşlem ve içerik	Dikkat edilecek noktalar
Gebelik öncesi danışmanlık	Gebelik planlanırken	Aile varyantının birincil raporla doğrulanması; annede taşıyıcılık; PGT-M ve prenatal tanı seçeneklerinin anlatılması	Rapordaki transkript, HGVS adı ve ACMG/AMP sınıfı kontrol edilir; klinik önemi belirsiz varyant üzerinden plan yapılmaz
Fetal cinsiyet belirleme	9–10. hafta	Maternal plazmada serbest fetal DNA ile Y kromozomu dizileri	Ultrasonografik cinsiyet tayinine dayanılmaz; kız fetüste invaziv işlem gerekmez
Koryon villus örneklemesi	11–13. hafta (10+0 sonrası)	Erkek fetüste hedefli varyant analizi; eş zamanlı kromozom analizi	Rh(D) negatifte anti-D; kayıp riski ve maternal doku kontaminasyonu konuşulur
Amniyosentez	≥15+0 hafta	Koryon villus örneklemesi yapılamadıysa aynı analizler	Erken amniyosentezden kaçınılır; laboratuvarla sonuç süresi önceden konuşulur
Laboratuvar kalite güvencesi	Her örnekte	Maternal hücre kontaminasyonu analizi (anne kanıyla eş zamanlı polimorfik belirteçler); fetal cinsiyetin moleküler doğrulanması	Kültüre edilmemiş örnekte kontaminasyon kontrolü daha önemlidir

Aşama	Zamanlama	İşlem ve içerik	Dikkat edilecek noktalar
Sonuç danışmanlığı	Sonuç alınır alınmaz	Yönlendirici olmayan görüşme; etkilenmiş fetüste seçeneklerin (sürdürme ve erken tedavi / sonlandırma) yansız sunumu	Ailedeki etkilenmiş bireylerin seyri ve güncel tedavi verileri birlikte anlatılır
Gebeliğin sürdürülmesi	Üçüncü trimester	Doğum yeri ve ekibi (yenidoğan, çocuk metabolizma/nöroloji, tıbbi genetik); ilaç temini; kord kanından hızlı doğrulama planı	Tedavinin ilk 28 gün içinde başlanabilmesi için doğum öncesi hazırlık şarttır

Kaynak: Ghi ve ark. (2016); Devaney, Palomaki, Scott ve Bianchi (2011); Nagan, Faulkner, Curtis ve Schrijver (2011); ESHRE PGT-M Working Group ve ark. (2020); Kaler ve DiStasio (2021); Richards ve ark. (2015). Akış yazar tarafından bu kaynaklardan uyarlanmıştır.

8. Prenatal ultrasonografinin yeri

Perinatolog için en önemli soru şudur: ultrasonografi Menkes hastalığını gösterebilir mi? Yanıt, bugünkü bilgilerle, hayırdır. Hastalığın karakteristik bulguları — saç değişiklikleri, kıvrımlı serebral damarlar, atrofi, subdural koleksiyonlar, metafizyal değişiklikler, mesane divertikülleri — büyük ölçüde doğum sonrası, bakır eksikliğinin dokularda etkisini göstermesiyle ortaya çıkar. Literatürde prenatal döneme ait gözlemler dağınık ve özgül olmayan niteliktedir: Hindistan'dan dört hastalık bir seride iki olguda fetal hipokinezi ve büyüme geriliği öyküsü bildirilmiş (Yoganathan ve ark., 2017); Japon serisinde hastaların üçte birinin preterm doğduğu veya 2500 gramın altında olduğu gözlenmiştir (Gu ve ark., 2005). Bunlar tarama bulgusu olarak kullanılamayacak kadar sık, ayırt edici olmayan ve geriye dönük gözlemlerdir.

Ultrasonografinin gerçek katkısı başka yerdedir. Birincisi, fetal cinsiyetin belirlenmesidir; ancak X'e bağlı bir hastalıkta invaziv işlem kararının ultrasonografik cinsiyet tayinine dayandırılması sakıncalıdır. İkinci trimesterden önce ultrasonografik cinsiyet tayini hataya açıktır ve kız fetüslerde gereksiz invaziv işleme yol açabilir; maternal plazmadan serbest fetal DNA ile Y kromozomu dizilerinin araştırılması 7. haftadan itibaren yüksek doğrulukla fetal cinsiyeti belirler ve X'e bağlı hastalıklarda invaziv testi yalnızca erkek fetüslere yönlendirmeyi sağlar (Devaney, Palomaki, Scott ve Bianchi, 2011). İkincisi, rutin ikinci trimester anatomik taramanın standart bileşenleri (Salomon ve ark., 2022) bu gebeliklerde de eksiksiz uygulanmalıdır; çünkü Menkes tanısı fetüsü başka anomalilerden korumaz ve akraba evliliği olan ailelerde eşlik eden ikinci bir

hastalık olasılığı her zaman vardır. Üçüncüsü, ultrasonografi invaziv işlemin kendisine rehberlik eder ve işlem sonrası izlemin aracıdır.

Bu gebeliklerde saptanan yumuşak belirteçler Menkes hastalığına bağlanmamalı, kendi klinik yollarında değerlendirilmelidir. Ekojen bağırsak, hipoplazik veya izlenemeyen nazal kemik, piyelektazi gibi bulgular için Maternal-Fetal Tıp Derneği'nin danışma belgesi açık öneriler içerir: izole ekojen bağırsakta kistik fibrozis ve konjenital sitomegalovirüs enfeksiyonu açısından değerlendirme ile üçüncü trimesterde büyüme takibi; nazal kemik hipoplazisinde anöploidi riskinin yeniden hesaplanması ve serbest fetal DNA taraması veya tanısal testin tartışılması önerilmektedir (Prabhu, Kuller ve Biggio, 2021). Hedefli *ATP7A* analizi için alınan amniyotik sıvı örneğinden karyotip veya mikrodizi analizinin de çalışılması, bu belirteçlerin kromozomal nedenlerini aynı örnekle dışlamayı sağlar.

Son olarak, ultrasonografinin sınırlarını bilmek de bir beceridir. Distal eklem kontraktürleri, parmak duruş bozuklukları ve hafif pes ekinovarus 20–24. haftalarda kolayca gözden kaçabilir; fetal akinezi ve çoklu kontraktürlerin antenatal tanısındaki başarısızlık oranları yüksektir ve bu durum için özel bir inceleme protokolü önerilmiştir (Filges ve Hall, 2013). Prenatal ultrasonografide "eller açık, ayaklar normal" kaydının bulunması, doğum sonrası veya postmortem incelemede kontraktür saptanmasıyla çelişmez; iki gözlem farklı duyarlılıktaki yöntemlerin ürünüdür.

9. Olgu: bir geniş aile ve riskli gebeliğin yönetimi

Aşağıdaki olgu, yazarın görev yaptığı merkez ile sevk edilen üçüncü basamak tıbbi genetik biriminin birlikte yönettiği bir gebeliğe dayanmaktadır. Kimlik bilgileri, takvim tarihleri, yerleşim yeri ve kurum adları çıkarılmış; zaman yalnızca gebelik haftası olarak verilmiştir. Olgunun ve aile öyküsünün anonimleştirilmiş biçimde yayımlanması için ebeveynlerden yazılı bilgilendirilmiş onam alınmıştır. Anlatım, olgu sunumları için CARE kılavuzunun zaman çizelgesi ve tanısal değerlendirme maddeleri gözetilerek düzenlenmiştir (Riley ve ark., 2017).

9.1 Aile öyküsü

Ailedeki tanı süreci, gebe kadının kız kardeşinin iki erkek çocuğunda klasik Menkes hastalığının tanınması ve moleküler olarak *ATP7A* geninde NM_000052.7:c.1903G>C, p.(Asp635His) varyantının hemizigot gösterilmesiyle başlamıştır. Bu indeks olguların ardından yapılan basamaklı (cascade) aile taramasında gebe kadının kendisi, annesi ve altı kız kardeşinin tamamı heterozigot taşıyıcı bulunmuştur. Gebe kadının tek erkek kardeşi yaklaşık üç yaşında, aile tarafından benzer bulgularla tanımlanan bir tabloyla kaybedilmiştir; bu bireye ait tıbbi kayıt veya moleküler doğrulama bulunmadığından soy ağacında "olası etkilenmiş" olarak işaretlenmiştir. Eşler

birinci derece kuzendir; babanın altı erkek kardeşi sağlıklıdır. Gebe kadının önceki iki gebeliğinden zamanında doğan iki kız çocuğu sağlıklıdır. Bu çocukların taşıyıcılık durumu bilinmemektedir; test edilmemiş kız çocuklarına "taşıyıcı" ya da "taşıyıcı değil" denmemesi, üreme çağına geldiklerinde kendi kararlarıyla danışmanlık almalarının planlanması uygun görülmüştür. Üç kuşaklık anonim soy ağacı Şekil 1'de standart simgelerle (Bennett, French, Resta ve Doyle, 2008) gösterilmiştir.

Aile öyküsünün bir ayrıntısı öğreticidir. Bir önceki gebelikte fetüs ultrasonografide erkek olarak değerlendirilmiş, bu nedenle amniyosentez yapılmış ve sonuç normal bulunmuş; bebek kız doğmuştur. Ultrasonografik cinsiyet tayinindeki bu hata, X'e bağlı bir hastalık için invaziv işlem endikasyonunun serbest fetal DNA ile belirlenen cinsiyete dayandırılması gerektiğinin somut bir örneğidir.

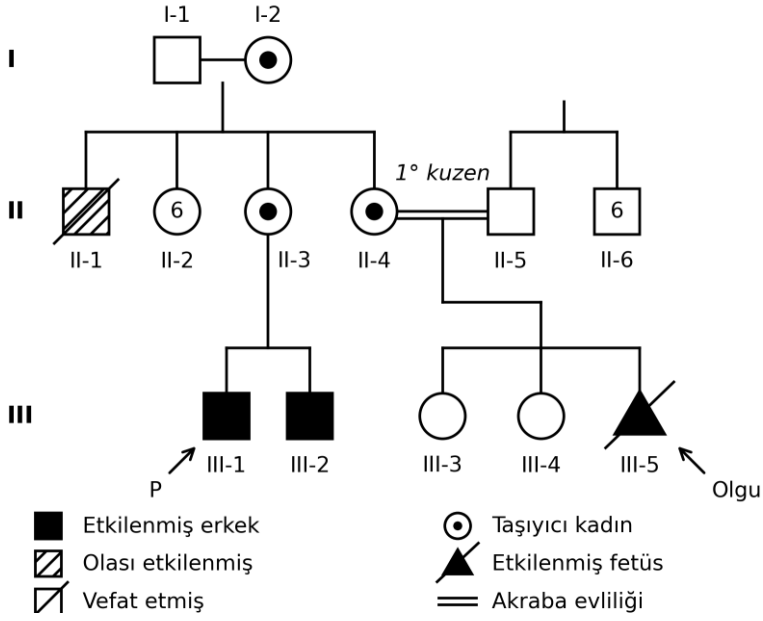

Şekil 1. Ailenin anonimleştirilmiş üç kuşaklı soy ağacı

Kaynak: Yazarın olgu kayıtlarından, Bennett, French, Resta ve Doyle (2008) standart soy ağacı simgeleriyle çizilmiştir. I-2: anneanne (taşıyıcı); II-1: yaklaşık üç yaşında kaybedilen dayı (moleküler doğrulama yok); II-2: altı taşıyıcı teyze; II-3: indeks olguların annesi (taşıyıcı); II-4: gebe kadın (taşıyıcı); II-5: baba; II-6: babanın altı sağlıklı erkek kardeşi; III-1 ve III-2: indeks olgular; III-3 ve III-4: sağlıklı kız çocukları (taşıyıcılık durumu bilinmiyor); III-5: sunulan olgu (üçgen üzerindeki çizgi gebeliğin sonlandırıldığını gösterir). P: proband; 1° kuzen: birinci derece kuzen evliliği.

9.2 Mevcut gebelik

Gebe kadın üçüncü gebeliğinde, aile öyküsü ve bilinen taşıyıcılığı ile izleme alınmıştır. Kan grubu Rh(D) negatiftir; antenatal anöploidi taramasını kendi tercihiyle yaptırmamıştır. Fetüsün erkek olduğu ve bağırsak ekojenitesinin arttığı gözlemi üzerine 16. gebelik haftasında amniyosentez yapılmış ve işlem sonrası anti-D immünoglobulin uygulanmıştır. Kültüre edilmemiş amniyositlerden hızlı analiz ve karyotip normal erkek (46,XY) olarak sonuçlanmış; aileye özgü *ATP7A* varyantına yönelik hedefli dizi analizi ise örnek alındıktan yaklaşık beş hafta sonra, 21. gebelik haftasında, varyantın hemizigot olduğunu bildirmiştir. Sevk yazısında varyant için kullanılan "homozigot" ifadesi, sonraki genetik değerlendirmede erkek fetüs için doğru terim olan "hemizigot" ile düzeltilmiştir.

Ayrıntılı ultrasonografi 23. gebelik haftasında yapılmıştır. Biyometri gebelik haftasıyla uyumluydu; tahmini fetal ağırlık 607 g (62. persantil) olarak hesaplandı. Kardiyak anatomi, santral sinir sistemi (korpus kallozum, vermis, ventrikül genişlikleri, kortikal gelişim), omurga, toraks ve karın ön duvarı olağandı; amniyotik sıvı normal miktardaydı ve kord üç damarlıydı. Üç bulgu dikkat çekiciydi: nazal kemik tek taraflı ölçümde hipoplazik olarak değerlendirildi; hafif derecede ekojen bağırsak izlendi; sağ böbrek sol böbreğe göre daha kaudal, lomber vertebraların önünde yerleşimliydi, füzyon anomalisi veya toplayıcı sistem genişlemesi yoktu. Her iki elin açık olduğu ve yumruk duruşu izlenmediği kaydedildi. Umbilikal arter, orta serebral arter, duktus venozus ve uterin arter Doppler incelemeleri normal sınırlardaydı.

Genetik konsey 23. haftada toplanmıştır. Ailede moleküler olarak doğrulanmış iki etkilenmiş erkek çocuğun klasik fenotipi, fetüsteki aynı varyantın hemizigot saptanması ve tedavi altında bile beklenen ağır nörogelişimsel seyir aileye anlatılmış; gebeliğin sürdürülmesi durumunda doğum sonrası erken tedavi seçeneği ile sonlandırma seçeneği yansız biçimde sunulmuştur. Aile sonlandırmayı tercih etmiş, işlem ilgili mevzuat çerçevesinde 23. haftada fetosit sonrası gerçekleştirilmiştir. Gelecek gebelikler için birinci trimesterde koryon villus örneklemesiyle hedefli tanı ve preimplantasyon genetik test seçenekleri anlatılmıştır.

9.3 Postmortem değerlendirme

Postmortem muayenede 23 haftalık erkek fetüsün ağırlığı 740 g, boyu 31 cm, baş çevresi 22 cm ölçülmüştür. Hipertelorizm, geniş burun kökü, kısa burun, bülböz burun ucu ve antevert burun delikleri gibi minör fasiyal dismorfik bulguların yanı sıra her iki elde distal eklem kontraktürleri ve bilateral pes ekinovarus saptanmıştır. Bu bulgular klasik Menkes hastalığının prenatal dönemde beklenen bir parçası değildir. Anne-babanın birinci derece kuzen olması nedeniyle eşlik eden otozomal resesif bir tek gen hastalığı olasılığı gündeme gelmiş ve fetal dokudan trio ekzom dizilemesi önerilmiştir. Bu bölümün yazımı

sırasında ekzom sonucu elde bulunmadığından kontraktürlerin nedeni açık bırakılmıştır; bulguların *ATP7A* varyantına bağlanması için kanıt yoktur.

Olgunun kronolojisi Tablo 3'te, ultrasonografik bulguların değerlendirmesi Tablo 4'te özetlenmiştir.

Tablo 3. Olgunun gebelik haftasına göre kronolojisi

Gebelik haftası	Klinik / ultrasonografik değerlendirme	Genetik değerlendirme	Not
Gebelik öncesi	—	Kız kardeşin iki oğlunda Menkes tanısı; basamaklı taramada anne, anneanne ve altı teyzede taşıyıcılık	Aile varyantı gebelikten önce biliniyordu
16	Erkek fetüs; bağırsak ekojenitesinde artış; amniyosentez; anti-D uygulandı	Amniyotik sıvıdan hızlı analiz ve karyotip: 46,XY, normal	İdeal akışta bu aşama 11–13. haftada koryon villus örneklemesiyle yapılırdı
21	—	Hedefli *ATP7A* analizi: aile varyantı hemizigot	Örnekten sonuca yaklaşık beş hafta
23	Ayrıntılı ultrasonografi: biyometri uyumlu (EFW 607 g); hipoplazik nazal kemik; hafif ekojen bağırsak; sağ böbrek kaudal yerleşimli; eller açık; Doppler normal	Genetik konsey; danışmanlık; seçeneklerin sunulması	Aile sonlandırmayı tercih etti
23	Fetosit sonrası sonlandırma	—	Gelecek gebelikler için KVÖ ve PGT-M anlatıldı
Postmortem	740 g, 31 cm, baş çevresi 22 cm; minör fasiyal dismorfi; bilateral distal el kontraktürleri; bilateral pes ekinovarus	Akraba evliliği nedeniyle trio ekzom dizilemesi önerildi	Kontraktürler klasik Menkes fenotipinin parçası değildir; ekzom sonucu beklenmektedir

Kaynak: Yazarın anonimleştirilmiş olgu kayıtları. EFW: tahmini fetal ağırlık; KVÖ: koryon villus örneklemesi; PGT-M: tek gen hastalıkları için preimplantasyon genetik test.

Tablo 4. Olguda saptanan ultrasonografik bulgular ve Menkes hastalığı ile ilişkisinin değerlendirilmesi

Bulgu	Olgudaki gözlem	Menkes hastalığı ile ilişkisi	Kendi klinik yolunda değerlendirme
Nazal kemik	Tek taraflı ölçümde hipoplazik	Bilinen bir ilişki yok	Anöploidi riskinin yeniden değerlendirilmesi; aynı amniyotik sıvı örneğinde karyotip normal
Ekojen bağırsak	Hafif; 16. haftada da not edilmiş	Bilinen bir ilişki yok	Kistik fibrozis taşıyıcılığı ve CMV değerlendirmesi; üçüncü trimesterde büyüme takibi
Böbrek yerleşimi	Sağ böbrek daha kaudal (lomber), füzyon yok, toplayıcı sistem normal	Bilinen bir ilişki yok	İzole ise izlem; doğum sonrası ultrasonografi
El duruşu ve kontraktür	Prenatal: eller açık; postmortem: distal kontraktürler ve pes ekinovarus	Prenatal dönemde beklenen bulgu değil	İnce kontraktürler 23. haftada gözden kaçabilir; akraba evliliğinde ikinci hastalık için ekzom
Büyüme	EFW 62. persantil	Bazı serilerde düşük doğum ağırlığı bildirilmiş; tarama değeri yok	Standart büyüme izlemi
Doppler	Umbilikal arter, MCA, duktus venozus, uterin arterler normal	Bilinen bir ilişki yok	Standart izlem

Kaynak: Prabhu, Kuller ve Biggio (2021); Filges ve Hall (2013); Salomon ve ark. (2022); Gu ve ark. (2005). Değerlendirme yazar tarafından yapılmıştır. CMV: sitomegalovirüs; EFW: tahmini fetal ağırlık; MCA: orta serebral arter.

9.4 Olgudan çıkarılan dersler

Bu olguda tanının kendisi sorunsuzdu; aksayan şey zamanlamaydı. Aile varyantı gebelikten önce biliniyordu, buna karşın tanısal örnek 16. haftada alındı, hedefli sonuç 21. haftada geldi ve karar süreci 23. haftaya sarktı. Aynı aile için ideal akış, gebelik öncesi danışmanlık, 9–10. haftada serbest fetal DNA ile cinsiyet belirlenmesi, erkek fetüste 11–13. haftada koryon villus örneklemesi ve bir–iki hafta içinde hedefli sonuç olurdu. İkinci trimesterin sonuna sarkan bir karar, aile için hem tıbbi hem de duygusal açıdan çok daha ağırdır. Sorun tek bir hekimin veya kurumun hatası değildir; aile öyküsünün gebelik öncesi görüşmede

sistematik biçimde sorgulanması, taşıyıcı kadınların bir perinatoloji merkezine gebelik planlama aşamasında yönlendirilmesi ve aileye özgü varyant için laboratuvarla önceden iletişim kurulması gibi sistem düzeyinde adımlar gerektirir.

İkinci ders ultrasonografiye ilişkindir. Nazal kemik hipoplazisi, ekojen bağırsak ve böbrek yerleşim farkı Menkes hastalığının bulguları değildir; bu fetüste eşlik eden gözlemlerdir ve kendi klinik yollarında değerlendirilmiştir. Prenatal muayenede ellerin açık görülmesiyle postmortemde distal kontraktürlerin saptanması arasındaki fark, ince kontraktürlerin 23. haftada ultrasonografik olarak saptanmasının güçlüğünü yansıtır. Üçüncü ders, akraba evliliği olan ailelerde X'e bağlı bir tanının ikinci bir otozomal resesif hastalığı dışlamadığı ve beklenmeyen bulgular karşısında ek incelemeden kaçınılmaması gerektiğidir.

10. Ayırıcı tanı ve moleküler tanının sınırları

Bakır metabolizması bozukluklarının ayırıcı tanısı, *ATP7A* dışındaki genleri de kapsar. Wilson hastalığı (*ATP7B*) karaciğerde bakır birikimiyle seyreden, otozomal resesif ve çoğunlukla geç çocukluk sonrası tanınan farklı bir tablodur; yine de düşük serüloplazmin her iki hastalıkta ortak olduğundan laboratuvar bulgusu tek başına yanıltabilir (Kaler, 2013). Yakın zamanda tanımlanan CTR1 (*SLC31A1*) eksikliği, otozomal resesif kalıtılan, infantil nöbetler ve ağır nörodejenerasyonla giden bir hastalıktır; serum bakır ve serüloplazmin normal olabilirken beyin omurilik sıvısında bakır düşüktür (Batzios ve ark., 2022). IDEDNIK sendromu (eski adıyla MEDNIK; *AP1S1* ve *AP1B1*), ATP7A ve ATP7B'nin hücre içi trafiğini bozan bir adaptör protein hastalığıdır ve nörokutanöz bulgularla bakır metabolizması bozukluğunu bir arada taşır (Wu, Luo ve Wang, 2025). Bu tabloların hepsi otozomal resesiftir; akraba evliliğinin yaygın olduğu toplumlarda, "Menkes benzeri" bir klinikte *ATP7A* analizi negatif kaldığında bu genler akla gelmelidir.

Moleküler tanının sınırları da bilinmelidir. Hedefli aile varyantı analizi yalnızca o varyantı arar; fetüsteki başka bir hastalığı dışlamaz. Klinik önemi belirsiz varyantlar, laboratuvarlar arasında sınıflama farklılıkları ve nadir mozaisizm durumları danışmanlıkta güçlük yaratabilir. Sonuçların aileye aktarılmasında laboratuvar raporunun aslının görülmesi, transkript numarasının, HGVS adlandırmasının ve sınıflamanın doğrulanması ve her bireyin kendi raporuyla eşleştirilmesi gerekir; sevk yazılarına aktarılan özetler, bu bölümde sunulan olguda görüldüğü gibi, birincil rapordan sapabilir.

11. Tedavi ve yenidoğan yönetimi

Menkes hastalığında tedavinin dayanağı, bakırın bağırsak engelini aşarak dokulara ulaştırılmasıdır; bu nedenle oral bakır etkisizdir ve tedavi parenteral yolla, çoğunlukla subkütan bakır histidinat ile yapılır. Erken tedavinin değeri ilk

kez 1990'larda küçük olgu serilerinde gösterilmiş; yenidoğan döneminde tedaviye başlanan dört hastanın uzun süreli izleminde bazı hastalarda nörolojik gelişimin belirgin biçimde korunduğu, buna karşılık bağ dokusu bulgularının sürdüğü bildirilmiştir (Christodoulou ve ark., 1998). Ulusal Sağlık Enstitüleri'nde yürütülen program, aile öyküsü veya yenidoğan dönemi katekolamin taramasıyla erken tanı alan on iki bebekte, yaşamın ilk haftalarında başlanan tedavinin geç tanı alan tarihsel kontrollere göre sağkalımı ve nörogelişimi belirgin iyileştirdiğini göstermiştir; en iyi sonuçlar, varyantı kısmi işlev bırakan bebeklerde elde edilmiştir (Kaler ve ark., 2008; Kaler ve ark., 2010). Bu çalışmalar randomize değildir ve tarihsel karşılaştırma içerir; bulguların yorumunda bu sınırlılık akılda tutulmalıdır.

Kanıta dayalı kılavuz, ailede bilinen varyant varsa prenatal tanının uygulanabilir olduğunu, yenidoğan döneminde plazma katekolamin profilinin tanıya yardımcı olduğunu ve erken başlanan bakır histidinatın sağkalım ile nörolojik yük üzerinde yarar sağladığını, ancak tedavi kararının yalnızca genotipe dayandırılmaması gerektiğini belirtmektedir; kılavuz, prenatal tanı ve tedavi yanıtı öngörüsüne ilişkin kanıt kalitesini çok düşük, tedavinin yararına ilişkin kanıtı ise orta düzeyde derecelendirmiştir (Vairo ve ark., 2019). Tedavinin doğumdan sonraki ilk 28 gün içinde başlanması, düzeltilmiş gebelik yaşı dikkate alınarak önerilmektedir (Kaler ve DiStasio, 2021).

Tedavi alanında yakın tarihli en önemli gelişme, subkütan bakır histidinatın Amerika Birleşik Devletleri Gıda ve İlaç Dairesi tarafından 12 Ocak 2026'da pediatrik Menkes hastalığının tedavisi için onaylanmasıdır. Onay, iki açık etiketli, tek kollu çalışmada ağır *ATP7A* varyantı bulunan bebeklerde toplanan verilere ve tedavisiz dış kontrol kohortuyla sağkalım karşılaştırmasına dayanmaktadır. Doğumdan sonraki ilk dört hafta içinde tedaviye başlayıp üç yıl sürdüren hastalarda medyan genel sağkalım 177,1 ay iken dış kontrol grubunda 17,6 ay olmuş; tehlike oranı 0,22 (%95 güven aralığı 0,10–0,49) olarak hesaplanmıştır. Erken tedavi kolundaki hastaların %48'i altı yaşını, %23'ü on iki yaşını geçmiş, kontrol grubunda ise altı yaşını geçen hasta olmamıştır. En sık yan etkiler pnömoni, viral enfeksiyonlar, solunum yetmezliği ve nöbetler olarak bildirilmiş; böbrek, karaciğer ve hematopoetik sistemde bakır birikimine karşı izlem önerilmiştir (U.S. Food and Drug Administration, 2026). Tek kollu ve dış kontrollü bir tasarımın seçim yanlılığına açık olduğu, ancak nadir ve ölümcül bir hastalıkta randomize plasebo kontrollü çalışmanın etik olarak mümkün olmadığı birlikte değerlendirilmelidir. Türkiye'de ilaca erişim ve uygulama koşulları, çocuk metabolizma ve nöroloji uzmanlarının yer aldığı merkezlerce, güncel mevzuat ve temin olanakları çerçevesinde planlanmalıdır.

Tedavi altında bile hastalığın tüm bileşenleri düzelmez. Splice varyantı taşıyan dört aylık bir bebekte subkütan bakır histidin sonrası saç ve serüloplazmin düzelmiş; buna karşın nöbetler ve nörogelişimsel gerileme ilerlemiş ve bebek 9,5

aylıkken solunum yolu enfeksiyonundan kaybedilmiştir (Panichsillaphakit, Kwanbunbumpen, Chomtho ve Visuthranukul, 2022). Biyokimyasal düzelme nörolojik düzelmenin güvencesi değildir. Uzun yaşayan hastalarda ise bağ dokusu tutulumu ön plana çıkar: haftalık intravenöz bakır ile 29 yaşına ulaşan bir hastada ağır nörogelişimsel kısıtlılık, iskelet deformiteleri, mesane divertikülü ve renal izlem gereksinimi bildirilmiş (Ogata ve ark., 2019); geç başlanan tedaviyle altı yıl dokuz ay yaşayan başka bir hastada büyük mesane divertikülü ve çoklu arteriyel anevrizmalar gelişmiş, ölüm olası anevrizma rüptürüne bağlanmıştır (Hadi, Khawaja, Ben Turkia, Nasef ve Baili, 2026). Bu gözlemler, tedavi edilen hastalarda vasküler ve ürolojik izlemin yaşam boyu sürmesi gerektiğini gösterir.

Araştırma aşamasındaki yaklaşımlar arasında, bakırı hücre içinde bakır bağımlı enzimlere doğrudan taşıyabilen küçük moleküllü bir bileşik olan elesclomol dikkat çekmektedir; Menkes fare modelinde ağızdan uygulanan elesclomolün mitokondriyal sitokrom c oksidaz aktivitesini düzelttiği ve sağkalımı uzattığı gösterilmiştir (Guthrie ve ark., 2020). Adeno-ilişkili virüs aracılı *ATP7A* gen aktarımı da hayvan modellerinde bakır histidinatla birlikte kullanılarak incelenmektedir (Kaler, 2011). Yenidoğan taraması açısından, kuru kan damlasından hedefli yeni nesil dizileme ile *ATP7A* varyantlarının saptanabildiği bir pilot çalışma yayımlanmıştır (Parad ve ark., 2020); bu yaklaşım henüz araştırma düzeyindedir ve rutin tarama programlarında yer almamaktadır.

Perinatoloji açısından yenidoğan yönetiminin en önemli bölümü doğumdan önce başlar. Prenatal tanı almış ve gebeliği sürdürülen bir fetüs için doğum, çocuk metabolizma, çocuk nörolojisi ve yenidoğan yoğun bakım olanaklarının bulunduğu bir merkezde planlanmalı; kord kanından veya ilk günlerde alınan örnekten aileye özgü varyantın hızla doğrulanması için laboratuvarla önceden anlaşılmalı; tedavi ilacının temini doğumdan önce güvence altına alınmalı ve aileye tedavinin beklenen yararı ile sınırları, olgunun genotipine ve ailedeki etkilenmiş bireylerin seyrine göre gerçekçi biçimde anlatılmalıdır. Bu hazırlığın yapılmadığı durumlarda, prenatal tanının sağladığı zaman avantajı doğum sonrası ilk haftalarda kolayca kaybedilir.

12. Genetik danışmanlık, etik ve mahremiyet

Menkes hastalığında genetik danışmanlık, ailenin karşısına birden fazla kez çıkar: indeks olgunun tanısında, basamaklı taşıyıcı taramasında, gebelik öncesinde, prenatal tanı sonucunun açıklanmasında ve gebeliğin sürdürülmesi ya da sonlandırılması kararında. Her aşamada yönlendirici olmayan (nondirective) bir tutum esastır. Riskler koşullu olasılıklar olarak açıkça anlatılmalı (taşıyıcı annede her gebelikte %50 aktarım; erkek fetüste %50 etkilenme; kız fetüste %50 taşıyıcılık), tedavinin varlığı ve sınırları güncel verilerle dengeli biçimde sunulmalı, sonlandırma seçeneği ülke mevzuatı çerçevesinde ve ailenin değerlerine saygıyla konuşulmalıdır. Prenatal test kararında merkezler arasında

farklı yaklaşımlar bulunmakla birlikte, çoğu merkez bu kararın ailenin kişisel tercihi olduğunu kabul eder (Kaler ve DiStasio, 2021).

Basamaklı taramanın kendine özgü etik boyutları vardır. Bu bölümde sunulan ailede yedi kız kardeşin tamamının ve annelerinin taşıyıcı olduğunun öğrenilmesi, yalnızca gebe kadını değil, henüz çocuk sahibi olmamış kardeşleri ve gelecek kuşakları ilgilendiren bir bilgidir. Taşıyıcılık bilgisinin kime, ne zaman ve nasıl aktarılacağı; reşit olmayan kız çocuklarının test edilip edilmeyeceği; test sonuçlarının aile içinde nasıl paylaşılacağı gibi sorular, tıbbi genetik uzmanının rehberliğinde, her bireyin özerkliği gözetilerek ele alınmalıdır. Genel ilke, klinik yararı çocukluk döneminde olmayan taşıyıcılık testlerinin bireyin kendi kararını verebileceği yaşa ertelenmesidir.

Mahremiyet konusu nadir hastalıklarda özellikle hassastır. Nadir bir varyant, akraba evliliği, çok sayıda etkilenmiş birey ve küçük bir yerleşim yerinin bir arada anıldığı bir yayın, ailenin yeniden tanınmasına yol açabilir. Bu nedenle olgu sunumlarında ve eğitim materyallerinde yerleşim yeri, kurum adı, takvim tarihleri ve ailenin kurum içinde anıldığı gayriresmî adlar kullanılmamalı, yalnızca bilimsel olarak gerekli bilgi verilmeli ve yazılı yayın onamı alınmalıdır. Aynı ailede birden fazla etkilenmiş bireyin bulunması, o yerleşim yerinde hastalığın "sık" olduğu anlamına gelmez; böyle bir iddia için nüfus paydası ve sistematik olgu sayımı gerekir ve tek bir ailenin verisi bunu sağlamaz.

13. Sonuç

Menkes hastalığı, perinatoloğun ultrasonografiyle değil, aile öyküsüyle tanıdığı bir hastalıktır. Ailede moleküler olarak tanımlanmış bir *ATP7A* varyantı, riskli gebeliklerde birinci trimesterden itibaren kesin tanıyı mümkün kılar ve bu tanı, doğumdan sonraki ilk dört hafta içinde başlanması gereken tedavinin zamanlamasını belirler. Prenatal ultrasonografi hastalığa özgü bulgu sağlamaz; katkısı, invaziv işleme rehberlik, eşlik eden anomalilerin taranması ve yumuşak belirteçlerin kendi klinik yollarında değerlendirilmesidir. Sunulan olgu, doğru tanının bile geç zamanlandığında aile için ne kadar ağır bir sürece dönüşebildiğini ve akraba evliliği olan ailelerde ikinci bir hastalığın her zaman akılda tutulması gerektiğini göstermektedir. Subkütan bakır histidinatın 2026'da ruhsat alması, erken tanının değerini daha da artırmıştır; bu değerin gerçekleşmesi ise gebelik öncesi danışmanlık, doğru zamanda koryon villus örneklemesi, hızlı hedefli analiz ve doğum öncesinde kurulmuş çok disiplinli bir ekip gerektirir.

Teşekkür

Olgunun yönetimine katkı veren tıbbi genetik ve perinatoloji ekiplerine ve aile öyküsünün paylaşılmasına izin veren aileye teşekkür ederim. Bu çalışma herhangi bir kurum veya kuruluştan finansal destek almamıştır; yazarın açıklayacağı bir çıkar çatışması yoktur. Bölümün hiçbir kısmı daha önce yayımlanmamış veya sunulmamıştır.

Kaynakça

Batzios, S., Tal, G., DiStasio, A. T., Peng, Y., Charalambous, C., Nicolaides, P., … Kaler, S. G. (2022). Newly identified disorder of copper metabolism caused by variants in CTR1, a high-affinity copper transporter. *Human Molecular Genetics, 31*(24), 4121–4130. https://doi.org/10.1093/hmg/ddac156

Bennett, R. L., French, K. S., Resta, R. G., & Doyle, D. L. (2008). Standardized human pedigree nomenclature: Update and assessment of the recommendations of the National Society of Genetic Counselors. *Journal of Genetic Counseling, 17*(5), 424–433. https://doi.org/10.1007/s10897-008-9169-9

Burgemeister, A. L., Zirn, B., Oeffner, F., Kaler, S. G., Lemm, G., Rossier, E., & Büttel, H. M. (2015). Menkes disease with discordant phenotype in female monozygotic twins. *American Journal of Medical Genetics Part A, 167A*(11), 2826–2829. https://doi.org/10.1002/ajmg.a.37276

Cao, B., Yang, X., Chen, Y., Huang, Q., Wu, Y., Gu, Q., … Jiang, Y. (2017). Identification of novel ATP7A mutations and prenatal diagnosis in Chinese patients with Menkes disease. *Metabolic Brain Disease, 32*(4), 1123–1131. https://doi.org/10.1007/s11011-017-9985-4

Christodoulou, J., Danks, D. M., Sarkar, B., Baerlocher, K. E., Casey, R., Horn, N., … Clarke, J. T. R. (1998). Early treatment of Menkes disease with parenteral copper-histidine: Long-term follow-up of four treated patients. *American Journal of Medical Genetics, 76*(2), 154–164.

De Feyter, S., Beyens, A., & Callewaert, B. (2023). ATP7A-related copper transport disorders: A systematic review and definition of the clinical subtypes. *Journal of Inherited Metabolic Disease, 46*(2), 163–173. https://doi.org/10.1002/jimd.12590

Desai, V., Donsante, A., Swoboda, K. J., Martensen, M., Thompson, J., & Kaler, S. G. (2011). Favorably skewed X-inactivation accounts for neurological sparing in female carriers of Menkes disease. *Clinical Genetics, 79*(2), 176–182. https://doi.org/10.1111/j.1399-0004.2010.01451.x

Devaney, S. A., Palomaki, G. E., Scott, J. A., & Bianchi, D. W. (2011). Noninvasive fetal sex determination using cell-free fetal DNA: A systematic review and meta-analysis. *JAMA, 306*(6), 627–636. https://doi.org/10.1001/jama.2011.1114

ESHRE PGT-M Working Group, Carvalho, F., Moutou, C., Dimitriadou, E., Dreesen, J., Giménez, C., … De Rycke, M. (2020). ESHRE PGT Consortium good practice recommendations for the detection of monogenic disorders. *Human Reproduction Open, 2020*(3), hoaa018. https://doi.org/10.1093/hropen/hoaa018

Filges, I., & Hall, J. G. (2013). Failure to identify antenatal multiple congenital contractures and fetal akinesia – proposal of guidelines to improve diagnosis. *Prenatal Diagnosis, 33*(1), 61–74. https://doi.org/10.1002/pd.4011

Fujisawa, C., Kodama, H., Sato, Y., Mimaki, M., Yagi, M., Awano, H., … Akasaka, Y. (2022). Early clinical signs and treatment of Menkes disease. *Molecular Genetics and Metabolism Reports, 31*, 100849. https://doi.org/10.1016/j.ymgmr.2022.100849

Ghi, T., Sotiriadis, A., Calda, P., Da Silva Costa, F., Raine-Fenning, N., Alfirevic, Z., & McGillivray, G. (2016). ISUOG Practice Guidelines: Invasive procedures for prenatal diagnosis. *Ultrasound in Obstetrics & Gynecology, 48*(2), 256–268. https://doi.org/10.1002/uog.15945

Gu, Y. H., Kodama, H., Shiga, K., Nakata, S., Yanagawa, Y., & Ozawa, H. (2005). A survey of Japanese patients with Menkes disease from 1990 to 2003: Incidence and early signs before typical symptomatic onset, pointing the way to earlier diagnosis. *Journal of Inherited Metabolic Disease, 28*(4), 473–478. https://doi.org/10.1007/s10545-005-0473-3

Guthrie, L. M., Soma, S., Yuan, S., Silva, A., Zulkifli, M., Snavely, T. C., … Sacchettini, J. C. (2020). Elesclomol alleviates Menkes pathology and mortality by escorting Cu to cuproenzymes in mice. *Science, 368*(6491), 620–625. https://doi.org/10.1126/science.aaz8899

Haddad, M. R., Macri, C. J., Holmes, C. S., Goldstein, D. S., Jacobson, B. E., Centeno, J. A., … Kaler, S. G. (2012). In utero copper treatment for Menkes disease associated with a severe ATP7A mutation. *Molecular Genetics and Metabolism, 107*(1–2), 222–228. https://doi.org/10.1016/j.ymgme.2012.05.008

Hadi, Y., Khawaja, N., Ben Turkia, H., Nasef, M., & Baili, S. (2026). Prolonged survival in Menkes disease with a novel ATP7A variant: A case report. *World Journal of Clinical Pediatrics, 15*(2), 116956. https://doi.org/10.5409/wjcp.v15.i2.116956

Horn, N. (1981). Menkes X-linked disease: Prenatal diagnosis of hemizygous males and heterozygous females. *Prenatal Diagnosis, 1*(2), 107–120. https://doi.org/10.1002/pd.1970010205

Kaler, S. G. (2011). ATP7A-related copper transport diseases—emerging concepts and future trends. *Nature Reviews Neurology, 7*(1), 15–29. https://doi.org/10.1038/nrneurol.2010.180

Kaler, S. G. (2013). Inborn errors of copper metabolism. O. Dulac, M. Lassonde ve H. B. Sarnat (Ed.), *Handbook of Clinical Neurology: Vol. 113. Pediatric neurology, Part III* içinde (s. 1745–1754). Amsterdam: Elsevier. https://doi.org/10.1016/B978-0-444-59565-2.00045-9

Kaler, S. G., & DiStasio, A. T. (2021). ATP7A-related copper transport disorders. M. P. Adam, J. Feldman, G. M. Mirzaa ve ark. (Ed.), *GeneReviews®* [İnternet] içinde. Seattle, WA: University of Washington, Seattle. (İlk yayım 9 Mayıs 2003; son güncelleme 15 Nisan 2021.) 28 Eylül 2026 tarihinde https://www.ncbi.nlm.nih.gov/books/NBK1413/ adresinden erişildi.

Kaler, S. G., Ferreira, C. R., & Yam, L. S. (2020). Estimated birth prevalence of Menkes disease and ATP7A-related disorders based on the Genome Aggregation Database (gnomAD). *Molecular Genetics and Metabolism Reports, 24*, 100602. https://doi.org/10.1016/j.ymgmr.2020.100602

Kaler, S. G., Holmes, C. S., Goldstein, D. S., Tang, J., Godwin, S. C., Donsante, A., … Patronas, N. (2008). Neonatal diagnosis and treatment of Menkes disease. *New England Journal of Medicine, 358*(6), 605–614. https://doi.org/10.1056/NEJMoa070613

Kaler, S. G., Liew, C. J., Donsante, A., Hicks, J. D., Sato, S., & Greenfield, J. C. (2010). Molecular correlates of epilepsy in early diagnosed and treated Menkes disease. *Journal of Inherited Metabolic Disease, 33*(5), 583–589. https://doi.org/10.1007/s10545-010-9118-2

Kaler, S. G., & Tümer, Z. (1998). Prenatal diagnosis of Menkes disease. *Prenatal Diagnosis, 18*(3), 287–289.

Kennerson, M. L., Nicholson, G. A., Kaler, S. G., Kowalski, B., Mercer, J. F. B., Tang, J., … Garbern, J. Y. (2010). Missense mutations in the copper transporter gene ATP7A cause X-linked distal hereditary motor neuropathy. *American Journal of Human Genetics, 86*(3), 343–352. https://doi.org/10.1016/j.ajhg.2010.01.027

Koç, İ. (2008). Prevalence and sociodemographic correlates of consanguineous marriages in Turkey. *Journal of Biosocial Science, 40*(1), 137–148. https://doi.org/10.1017/S002193200700226X

Králík, L., Flachsová, E., Hansíková, H., Saudek, V., Zeman, J., & Martásek, P. (2017). Molecular diagnostics of copper-transporting protein mutations allows early onset individual therapy of Menkes disease. *Folia Biologica (Praha), 63*(5–6), 165–173.

Møller, L. B., Mogensen, M., Weaver, D. D., & Pedersen, P. A. (2021). Occipital horn syndrome as a result of splice site mutations in ATP7A. No activity of ATP7A splice variants missing exon 10 or exon 15. *Frontiers in Molecular Neuroscience, 14*, 532291. https://doi.org/10.3389/fnmol.2021.532291

Nagan, N., Faulkner, N. E., Curtis, C., & Schrijver, I. (2011). Laboratory guidelines for detection, interpretation, and reporting of maternal cell contamination in prenatal analyses: A report of the Association for Molecular Pathology. *Journal of Molecular Diagnostics, 13*(1), 7–11. https://doi.org/10.1016/j.jmoldx.2010.11.013

Ogata, R., Chong, P. F., Maeda, K., Imagi, T., Nakamura, R., Kawamura, N., & Kira, R. (2019). Long surviving classical Menkes disease treated with weekly intravenous copper therapy. *Journal of Trace Elements in Medicine and Biology, 54*, 172–174. https://doi.org/10.1016/j.jtemb.2019.04.020

Panichsillaphakit, E., Kwanbunbumpen, T., Chomtho, S., & Visuthranukul, C. (2022). Copper-histidine therapy in an infant with novel splice-site variant in the ATP7A gene of Menkes disease: The first experience in South East Asia and literature review. *BMJ Case Reports, 15*(3), e247937. https://doi.org/10.1136/bcr-2021-247937

Parad, R. B., Kaler, S. G., Mauceli, E., Sokolsky, T., Yi, L., & Bhattacharjee, A. (2020). Targeted next generation sequencing for newborn screening of Menkes disease. *Molecular Genetics and Metabolism Reports, 24*, 100625. https://doi.org/10.1016/j.ymgmr.2020.100625

Prabhu, M., Kuller, J. A., & Biggio, J. R. (2021). Society for Maternal-Fetal Medicine Consult Series #57: Evaluation and management of isolated soft ultrasound markers for aneuploidy in the second trimester. *American Journal of Obstetrics and Gynecology, 225*(4), B2–B15. https://doi.org/10.1016/j.ajog.2021.06.079

Richards, S., Aziz, N., Bale, S., Bick, D., Das, S., Gastier-Foster, J., … Rehm, H. L. (2015). Standards and guidelines for the interpretation of sequence variants: A joint consensus recommendation of the American College of Medical Genetics and Genomics and the Association for Molecular Pathology. *Genetics in Medicine, 17*(5), 405–424. https://doi.org/10.1038/gim.2015.30

Riley, D. S., Barber, M. S., Kienle, G. S., Aronson, J. K., von Schoen-Angerer, T., Tugwell, P., … Gagnier, J. J. (2017). CARE guidelines for case reports: Explanation and elaboration document. *Journal of Clinical Epidemiology, 89*, 218–235. https://doi.org/10.1016/j.jclinepi.2017.04.026

Salomon, L. J., Alfirevic, Z., Berghella, V., Bilardo, C. M., Chalouhi, G. E., Da Silva Costa, F., … Lee, W. (2022). ISUOG Practice Guidelines (updated): Performance of the routine mid-trimester fetal ultrasound scan. *Ultrasound in Obstetrics & Gynecology, 59*(6), 840–856. https://doi.org/10.1002/uog.24888

Skjørringe, T., Pedersen, P. A., Thorborg, S. S., Nissen, P., Gourdon, P., & Møller, L. B. (2017). Characterization of ATP7A missense mutants suggests a correlation between intracellular trafficking and severity of Menkes disease. *Scientific Reports, 7*, 757. https://doi.org/10.1038/s41598-017-00618-6

Smpokou, P., Samanta, M., Berry, G. T., Hecht, L., Engle, E. C., & Lichter-Konecki, U. (2015). Menkes disease in affected females: The clinical disease spectrum. *American Journal of Medical Genetics Part A, 167A*(2), 417–420. https://doi.org/10.1002/ajmg.a.36853

Tønnesen, T., Gerdes, A. M., Damsgaard, E., Miny, P., Holzgreve, W., Søndergaard, F., & Horn, N. (1987). Experience with first trimester prenatal diagnosis of Menkes disease. *Prenatal Diagnosis, 7*(7), 497–509. https://doi.org/10.1002/pd.1970070706

Tønnesen, T., Kleijer, W. J., & Horn, N. (1991). Incidence of Menkes disease. *Human Genetics, 86*(4), 408–410. https://doi.org/10.1007/BF00201846

Tümer, Z. (2013). An overview and update of ATP7A mutations leading to Menkes disease and occipital horn syndrome. *Human Mutation, 34*(3), 417–429. https://doi.org/10.1002/humu.22266

Tümer, Z., & Møller, L. B. (2010). Menkes disease. *European Journal of Human Genetics, 18*(5), 511–518. https://doi.org/10.1038/ejhg.2009.187

Tümer, Z., Tønnesen, T., Böhmann, J., Marg, W., & Horn, N. (1994). First trimester prenatal diagnosis of Menkes disease by DNA analysis. *Journal of Medical Genetics, 31*(8), 615–617. https://doi.org/10.1136/jmg.31.8.615

U.S. Food and Drug Administration. (2026). *Drug Trials Snapshots: ZYCUBO (copper histidinate)*. 28 Eylül 2026 tarihinde https://www.fda.gov/drugs/drug-trials-snapshots/drug-trials-snapshots-zycubo adresinden erişildi.

Vairo, F. P. E., Chwal, B. C., Perini, S., Ferreira, M. A. P., de Freitas Lopes, A. C., & Saute, J. A. M. (2019). A systematic review and evidence-based guideline for diagnosis and treatment of Menkes disease. *Molecular Genetics and Metabolism, 126*(1), 6–13. https://doi.org/10.1016/j.ymgme.2018.12.005

Wang, Y., Hodgkinson, V., Zhu, S., Weisman, G. A., & Petris, M. J. (2011). Advances in the understanding of mammalian copper transporters. *Advances in Nutrition, 2*(2), 129–137. https://doi.org/10.3945/an.110.000273

Wu, R., Luo, X., & Wang, X.-P. (2025). IDEDNIK syndrome: A newly recognized rare genetic disorder caused by AP1S1 and AP1B1 mutations. *Frontiers in Neurology, 16*, 1695128. https://doi.org/10.3389/fneur.2025.1695128

Yoganathan, S., Sudhakar, S. V., Arunachal, G., Thomas, M., Subramanian, A., George, R., & Danda, S. (2017). Menkes disease and response to copper histidine: An Indian case series. *Annals of Indian Academy of Neurology, 20*(1), 62–68. https://doi.org/10.4103/0972-2327.199907

Zhi, X., Ai, Q., Sheng, W., Yu, Y., Shu, J., Yu, C., … Cai, C. (2022). Identification of a novel deep intronic variant by whole genome sequencing combined with RNA sequencing in a Chinese patient with Menkes disease. *Frontiers in Genetics, 13*, 852764. https://doi.org/10.3389/fgene.2022.852764

BÖLÜM 3

Uterin Leiomyomlar ve Yönetimi

Ersin Çintesun[1]

1

Giriş

Uterin leiomyomlar (myomlar, fibroidler), myometriumun düz kas hücrelerinden gelişen ve değişen miktarlarda ekstrasellüler matriks içeren benign neoplazmlardır. Uterusun en sık görülen benign tümörleri arasında yer alan leiomyomların önemli bir bölümü asemptomatik seyretmektedir. Semptomatik olgularda ise ağır menstrüel kanama ve diğer anormal uterin kanama paternleri, demir eksikliği anemisi, pelvik ağrı veya bası semptomları, üriner ve gastrointestinal yakınmalar ile reprodüktif sorunlara neden olabilirler (1,2).

Leiomyomların gerçek prevalansının belirlenmesi güçtür; çünkü hastaların önemli bir bölümü asemptomatiktir ve tanı sıklıkla başka bir nedenle gerçekleştirilen pelvik görüntüleme sırasında konulur. Epidemiyolojik çalışmalarda bildirilen prevalans; incelenen popülasyona, yaş dağılımına ve kullanılan tanı yöntemine göre belirgin farklılık göstermektedir. Sistematik değerlendirmelerde prevalansın geniş bir aralıkta değiştiği ve yaşla birlikte arttığı gösterilmiştir (2,3).

Leiomyomlar over steroid hormonlarından etkilenen tümörlerdir; ancak doğal seyirleri hastalar arasında ve hatta aynı hastadaki farklı leiomyomlar arasında heterojen olabilir. Geleneksel olarak menopoz sonrasında leiomyomların küçülmesi beklenmekle birlikte güncel longitudinal veriler bu davranışın evrensel olmadığını göstermektedir. Bazı leiomyomlar gerilerken, bazıları persiste edebilmekte ve bir alt grup menopoz sonrasında da büyüme gösterebilmektedir (4). Dolayısıyla postmenopozal dönemde yeni ortaya çıkan veya büyüme gösteren uterin kitlelerin klinik ve görüntüleme özellikleri dikkatle değerlendirilmelidir. Bununla birlikte hızlı büyüme tek başına leiomyosarkom tanısı koydurmaz. Ancak dikkat edilmesi gereken bir durumdur.

Leiomyom yönetiminde bütün hastalara uygulanabilecek standart tedavi yaklaşımı bulunmamaktadır. Tedavi kararı; semptomların tipi ve şiddeti, leiomyomların sayı, boyut ve lokalizasyonu, uterin kavite ile ilişkisi, anemi varlığı, hastanın yaşı ve menopoza yakınlığı, fertilite arzusu, uterusu koruma isteği, eşlik eden hastalıklar ve hasta tercihleri dikkate alınarak bireyselleştirilmelidir (1).

Etiyopatogenez ve Risk Faktörleri

Uterin leiomyomların gelişimi tek bir moleküler mekanizma ile açıklanamamaktadır. Güncel veriler; somatik genetik değişiklikler, epigenetik mekanizmalar, over steroid hormonları, büyüme faktörleri, myometrial progenitör hücreler, hücre içi sinyal yolakları ve ekstrasellüler matriks arasındaki karşılıklı etkileşimlerin leiomyom gelişimi ve büyümesinde rol oynadığını göstermektedir (5–7).

Genetik ve moleküler değişiklikler: Uterin leiomyomlar moleküler açıdan heterojen benign tümörlerdir ve gelişimlerinde farklı somatik genetik

değişiklikler rol oynar. En sık tanımlanan değişikliklerden biri MED12 geninin ekzon 2 bölgesindeki mutasyonlardır. MED12 değişikliklerini değerlendiren sistematik bir derlemede 1353 hastadan elde edilen 1872 leiomyom örneğinin 1045'inde (%55,8) MED12 mutasyonu saptanmış ve çalışmalar arasında mutasyon sıklığının %31,1 ile %80 arasında değiştiği bildirilmiştir (5).Mutasyonların önemli bölümü ekzon 2'de, özellikle kodon 44 çevresinde kümelenmektedir.

MED12 değişikliklerinin yanı sıra HMGA2 ile ilişkili moleküler değişiklikler, fumarat hidrataz (FH) yetersizliği ve çeşitli sitogenetik/kromozomal anomaliler farklı leiomyom alt gruplarıyla ilişkilidir. Bu alt grupların sıklıkları ve biyolojik özellikleri birbirinden farklı olduğundan uterin leiomyomların moleküler olarak homojen bir hastalık şeklinde değerlendirilmesi doğru değildir (5).

Genetik değişiklikler tümör gelişiminde önemli olmakla birlikte leiomyom büyümesi yalnızca genetik faktörlerle açıklanamaz. Östrojen ve progesteron sinyali ile Wnt/β-katenin, TGF-β ve ekstrasellüler matriks düzenleyici mekanizmaların etkileşimi tümör büyümesi ve fibrotik fenotipin gelişiminde önemli rol oynar (6,8).

Steroid hormonlar: Hem östrojen hem de progesteron leiomyom biyolojisinde önemli rol oynar. Güncel moleküler veriler özellikle progesteron reseptörü aracılı sinyalin leiomyom hücre proliferasyonu, apoptozun baskılanması, anjiyogenez ve ekstrasellüler matriks birikimiyle ilişkili olduğunu göstermektedir (6). Progesteron sinyali Wnt/β-katenin, MAPK ve PI3K/AKT/mTOR dahil olmak üzere çok sayıda hücresel sinyal yolağıyla etkileşebilmektedir. Östrojen de leiomyom biyolojisinde doğrudan ve progesteron reseptörü ekspresyonunu etkileyen mekanizmalar üzerinden rol oynar. Leiomyomların esas olarak reprodüktif dönemde görülmesi ve hormonal ortam değişiklikleriyle büyüme davranışının değişebilmesi bu steroid hormon duyarlılığıyla uyumludur.

Ekstrasellüler matriks ve fibrotik fenotip: Ekstrasellüler matriks (ECM), leiomyom patobiyolojisinin temel bileşenlerinden biridir. Leiomyom dokusunda kollajenler, fibronektin, lamininler ve proteoglikanlar gibi ECM bileşenleri artmıştır. ECM birikimi yalnızca tümör kitlesine katkıda bulunmaz; matriks sertliği ve mekanotransdüksiyon aracılığıyla hücresel proliferasyon ve sinyal mekanizmalarını da etkileyebilir (7). Bu nedenle uterin leiomyomlar benign düz kas neoplazmları olmakla birlikte belirgin bir fibrotik fenotipe sahiptir. Transforming growth factor-beta (TGF-β) başta olmak üzere profibrotik büyüme faktörleri, steroid hormonlar ve çeşitli hücre içi sinyal yolakları ECM üretiminin düzenlenmesinde rol oynamaktadır (6,7).

Epidemiyolojik risk faktörleri: Leiomyom gelişimiyle ilişkilendirilen faktörler arasında yaş, aile öyküsü, genetik yatkınlık, üreme özellikleri, vücut kitle indeksi ve çeşitli çevresel veya yaşam tarzı faktörleri bulunmaktadır (2,3).

Bununla birlikte gözlemsel epidemiyolojik ilişkilerin nedensellik olarak yorumlanmaması gerekir. Amerika Birleşik Devletleri kaynaklı epidemiyolojik çalışmalarda kendisini Black/African American olarak tanımlayan kadınlarda leiomyomların daha erken yaşta ortaya çıkabildiği, kümülatif insidansın ve tümör yükünün daha yüksek olabildiği bildirilmiştir (3,9). Bununla birlikte bu eşitsizliklerin yalnızca genetik kökene bağlanması doğru değildir. Genetik yatkınlık yanında çevresel maruziyetler, yaşam tarzı, sağlık hizmetlerine erişim ve diğer sosyal belirleyicilerin olası etkileri de göz önünde bulundurulmalıdır (9).

Klinik Bulgular

Leiomyomların önemli bir bölümü asemptomatiktir. Semptom gelişimi yalnızca leiomyom çapına bağlı değildir; sayı, lokalizasyon, uterin kavite ile ilişki, vaskülarizasyon ve eşlik eden adenomyozis veya endometriozis gibi durumlar klinik prezentasyonu etkileyebilir.

Anormal uterin kanama: Ağır menstrüel kanama leiomyomların en sık klinik prezentasyonlarından biridir. FIGO'nun PALM–COEIN sınıflamasında leiomyomlar yapısal anormal uterin kanama nedenlerinden biri olarak AUB-L kategorisinde sınıflandırılmaktadır (10). Özellikle submukozal ve endometriyal kaviteyi distorsiyona uğratan leiomyomların kanamayla ilişkisi daha belirgindir. Uzun süreli ağır menstrüel kanama demir eksikliğine ve demir eksikliği anemisine yol açabilir; bu nedenle semptomatik hastalarda anemi değerlendirmesi yönetimin ayrılmaz bir parçasıdır.

Bası ve kitle semptomları: Büyük veya çok sayıda leiomyom; pelvik dolgunluk veya basınç hissi, abdominal distansiyon, sık idrara çıkma, noktüri, mesane kapasitesinde azalma, konstipasyon ve nadiren üst üriner sistem üzerine bası gibi semptomlara neden olabilir (1,11). Semptomun şiddeti yalnızca uterus veya leiomyom hacmiyle açıklanamayabilir. Tümörün pelvik organlarla anatomik ilişkisi de önemlidir.

Ağrı: Dismenore, kronik pelvik ağrı veya basınç hissi leiomyomlarla birlikte görülebilir; ancak ağrı leiomyomlara özgü değildir. Belirgin dismenore veya kronik pelvik ağrı varlığında adenomyozis ve endometriozis gibi diğer jinekolojik patolojiler de değerlendirilmelidir. Leiomyom dejenerasyonu akut veya subakut ağrıya neden olabilir. Pedinküllü subserozal leiomyomlarda torsiyon nadir ancak olası bir akut ağrı nedenidir.

Reprodüktif etkiler: Leiomyomların fertilite üzerindeki etkisi, özellikle lokalizasyonları, büyüklükleri, sayıları ve endometriyal kaviteyi distorsiyona uğratıp uğratmamaları ile ilişkilidir. Submukozal ve kaviteyi distorsiyona uğratan intramural leiomyomların olumsuz reprodüktif etkilerine ilişkin kanıtlar daha güçlüdür. Kaviteyi distorsiyona uğratmayan intramural leiomyomların etkisi ise daha tartışmalıdır. Erden ve arkadaşlarının 2023 sistematik derleme ve meta-analizinde ≤6 cm kaviteyi distorsiyona uğratmayan intramural leiomyomu

bulunan IVF hastalarında canlı doğum oranı leiomyomu olmayan kontrollere göre daha düşük bulunmuştur (OR 0,48; %95 GA 0,36–0,65); özellikle 2–6 cm FIGO tip 3 leiomyomlar daha düşük canlı doğum oranlarıyla ilişkili bulunmuştur. Bununla birlikte kanıt düzeyi düşük olarak değerlendirilmiştir (12). Pritts ve arkadaşlarının 2024 meta-analizi de küçük intramural leiomyomların daha düşük klinik gebelik ve devam eden gebelik/canlı doğum oranlarıyla ilişkili olabileceğini göstermiştir. Ancak intramural leiomyomu bulunan kadınlarda miyomektomi uygulanması, leiomyomun in situ bırakılmasına kıyasla klinik gebelik oranında anlamlı bir artış sağlamamıştır (OR 1,10; %95 GA 0,77–1,59) (13). Dolayısıyla intramural leiomyom varlığı ile fertilite sonuçları arasında olumsuz bir ilişki bulunabilmesi, bu lezyonların rutin olarak çıkarılmasının reprodüktif sonuçları iyileştirdiği anlamına gelmemektedir.

FIGO Leiomyom Sınıflaması

Leiomyomların yalnızca "submukozal", "intramural" ve "subserozal" olarak tanımlanması günümüz klinik pratiğinde çoğu tedavi kararının standardizasyonu için yeterli değildir. FIGO leiomyom sınıflaması lezyonun endometriyal kavite ve uterin seroza ile ilişkisini tanımlayan daha ayrıntılı bir sistemdir (10).

Tip 0: Tamamen intrakaviter, saplı submukozal leiomyom.

Tip 1: Submukozal leiomyom; intramural komponenti %50'den azdır.

Tip 2: Submukozal leiomyom; intramural komponenti %50 veya daha fazladır.

Tip 3: Tamamen intramural yerleşimli ancak endometriuma temas eden leiomyom.

Tip 4: Tamamen intramural leiomyom.

Tip 5: Subserozal leiomyom; intramural komponenti %50 veya daha fazladır.

Tip 6: Subserozal leiomyom; intramural komponenti %50'den azdır.

Tip 7: Saplı subserozal leiomyom.

Tip 8: Servikal, parazitik veya diğer alışılmadık lokalizasyonlardaki leiomyomlar.

Hem endometriyal hem serozal yüzeyle ilişkili transmural lezyonlar iki rakamlı hibrit sistemle tanımlanabilir. İlk rakam endometriyal kaviteyle, ikinci rakam ise serozayla ilişkiyi gösterir (10). FIGO sınıflaması özellikle histeroskopik tedavinin planlanması, fertiliteye potansiyel etkinin değerlendirilmesi, radyolojik raporlamanın standardizasyonu ve klinik araştırmalardaki hasta gruplarının karşılaştırılabilirliği açısından önemlidir.

Tanısal Değerlendirme

Anamnez ve fizik muayene: Değerlendirmede kanama paterni, menstrüel kanamanın süresi ve şiddeti, intermenstrüel kanama, dismenore, pelvik ağrı veya bası semptomları, üriner ve gastrointestinal yakınmalar, obstetrik öykü, infertilite öyküsü ve gebelik planı sorgulanmalıdır. Ağır menstrüel kanaması bulunan hastalarda tam kan sayımı yapılmalıdır. Demir eksikliği düşünülen hastalarda klinik duruma göre demir depolarının değerlendirilmesi ve eksikliğin tedavisi gerekir. Pelvik muayenede büyümüş ve düzensiz konturlu uterus leiomyom lehine olabilir; ancak normal pelvik muayene leiomyom varlığını dışlamaz.

Ultrasonografi ve histeroskopi: Pelvik ultrasonografi leiomyomların değerlendirilmesinde temel görüntüleme yöntemidir. Transvajinal ultrasonografi çoğu hastada uterusun ve leiomyomların sayı, boyut, lokalizasyon ve endometriyal kavite ile ilişkisini değerlendirmede yararlıdır. Bununla birlikte ağır menstrüel kanaması olan hastalarda ilk inceleme yöntemi klinik öykü ve muayene bulgularına göre seçilmelidir. Submukozal leiomyom, endometriyal polip veya endometriyal patoloji şüphesinde ayaktan histeroskopi; daha büyük leiomyom veya pelvik kitle şüphesinde ise pelvik ultrasonografi öncelikli olarak değerlendirilebilir (14). Salin infüzyon sonohisterografisi, seçilmiş hastalarda endometriyal kavite ve submukozal lezyonların daha ayrıntılı değerlendirilmesinde kullanılabilir.

Manyetik rezonans görüntüleme: Manyetik rezonans görüntüleme (MRI) her leiomyom hastasında rutin olarak gerekli değildir. Ultrasonografinin yetersiz kaldığı büyük veya çok sayıda leiomyomların haritalanması, kompleks uterus koruyucu cerrahi planlanması, adenomyozis gibi eşlik eden patolojilerin değerlendirilmesi ve bazı uterus koruyucu girişimler öncesinde MRI yararlı olabilir. MRI ayrıca atipik özelliklere sahip uterin kitlelerin preoperatif risk değerlendirmesinde yardımcıdır. T2 ağırlıklı görüntüleme, difüzyon ağırlıklı sekanslar ve apparent diffusion coefficient (ADC) değerlendirmesi uterin leiomyosarkom açısından şüpheli lezyonların değerlendirilmesine katkıda bulunabilir (15). Ancak hiçbir MRI bulgusu tek başına leiomyosarkomu kesin olarak doğrulayamaz veya dışlayamaz.

Leiomyosarkom açısından değerlendirme: Leiomyom ile uterin leiomyosarkomun preoperatif ayrımı önemli bir klinik sorundur. Günümüzde leiomyosarkomu ameliyat öncesinde kesin olarak dışlayan güvenilir tek bir test bulunmamaktadır (15,16). Yaş, menopoz durumu, klinik prezentasyon ve görüntüleme bulguları birlikte değerlendirilmelidir. Endometriyal örnekleme endometriyal patolojilerin tanısında yararlı olmakla birlikte myometrium kökenli leiomyosarkomu güvenilir biçimde dışlamaz. Önemli olarak, hızlı uterin büyüme veya hızlı büyüyen bir leiomyom tek başına leiomyosarkom göstergesi değildir (16). Bu nedenle yalnızca büyüme hızına dayanarak malignite tanısı konulmamalıdır. Bununla birlikte postmenopozal dönemde büyüme, atipik

görüntüleme bulguları veya diğer klinik alarm özellikleri ayrıntılı değerlendirmeyi gerektirir.

Yönetimin Temel İlkeleri

Leiomyom tedavisinde temel hedef görüntüleme ile saptanan bütün leiomyomları ortadan kaldırmak değil, hastanın semptomlarını, yaşam kalitesini ve reprodüktif hedeflerini optimize etmektir (1).

Tedavi seçilirken şu faktörler birlikte değerlendirilmelidir:

- semptomların tipi ve şiddeti,
- leiomyomların FIGO tipi, sayı ve boyutu,
- endometriyal kavite distorsiyonu,
- uterusun toplam büyüklüğü,
- anemi varlığı ve derecesi,
- hastanın yaşı ve menopoza yakınlığı,
- fertilite arzusu,
- uterusu koruma isteği,
- eşlik eden hastalıklar,
- önceki medikal ve cerrahi tedaviler,
- planlanan tedavinin etkinliği, komplikasyonları ve yeniden girişim olasılığı,
- hastanın tercihleri.

Ekspektan yaklaşım: Asemptomatik leiomyomların büyük bölümünde aktif tedavi gerekmez. Hafif semptomlu ve özellikle menopoza yaklaşan hastalarda da semptomların hasta tarafından kabul edilebilir olması durumunda izlem düşünülebilir (1,4). Bütün asemptomatik hastalar için kanıta dayalı tek bir sabit ultrasonografik takip aralığı bulunmamaktadır. Takip hastanın yaşı, semptomları, klinik özellikleri ve başlangıçtaki görüntüleme bulgularına göre bireyselleştirilmelidir.

Medikal Tedavi: Medikal tedavi özellikle ağır menstrüel kanama ve ağrının kontrolünü amaçlar. Bazı hormonal tedaviler uterus veya leiomyom hacmini de azaltabilir. Ancak çoğu medikal tedavi mevcut leiomyomu anatomik olarak ortadan kaldırmaz ve tedavinin kesilmesini takiben semptomlar veya tümör hacmi yeniden artabilir.

Demir eksikliği ve anemi yönetimi: Leiomyoma bağlı kronik ağır menstrüel kanama demir eksikliği ve demir eksikliği anemisinin önemli bir nedeni olabilir.

Bu nedenle tedavi yalnızca uterin kanamanın kontrolüne odaklanmamalı; eşlik eden demir eksikliği de değerlendirilerek tedavi edilmelidir. Demir replasmanı medikal tedavi sırasında ve gerektiğinde cerrahi öncesi veya sonrasında uygulanabilir (17). Oral demir çoğu stabil hastada uygun başlangıç tedavisidir. Oral tedavinin tolere edilememesi, yetersiz yanıt, absorbsiyonun yetersiz olması veya daha hızlı demir replasmanının klinik olarak gerekli olduğu durumlarda intravenöz demir düşünülebilir (18).

Traneksamik asit: Traneksamik asit fibrinolizi inhibe ederek menstrüel kan kaybını azaltan hormonal olmayan bir tedavidir. Leiomyom hacmini küçültmez. Özellikle hormonal tedavi istemeyen veya uygun olmayan hastalarda yararlı olabilir. NICE, ağır menstrüel kanaması ve leiomyomu bulunan hastalarda, özellikle ileri değerlendirme veya definitif tedavi planlanırken traneksamik asidi farmakolojik seçeneklerden biri olarak önermektedir (19).

Nonsteroid antiinflamatuvar ilaçlar: Nonsteroid antiinflamatuvar ilaçlar (NSAİİ) özellikle dismenorenin kontrolünde ve menstrüel kan kaybının azaltılmasında yarar sağlayabilir. Leiomyom hacmini azaltmazlar. NICE tarafından ağır menstrüel kanamada kullanılabilecek nonhormonal seçeneklerden biri olarak belirtilmektedir [11].

Kombine hormonal kontraseptifler ve progestinler: Kombine hormonal kontraseptifler seçilmiş hastalarda siklus kontrolü sağlayabilir ve ağır menstrüel kanamayı azaltabilir. Siklik oral progestinler ve bazı progestin temelli kontraseptif yöntemler de kanama kontrolünde kullanılabilir (19) Bu tedavilerin temel amacı semptom kontrolüdür; belirgin ve kalıcı leiomyom küçülmesi beklenmemelidir.

Levonorgestrel salan intrauterin sistem: Levonorgestrel salan intrauterin sistem (LNG-IUS), endometriyal kavitenin cihaz yerleşimine uygun olduğu leiomyomlu hastalarda ağır menstrüel kanamanın kontrolünde etkili bir seçenektir. NICE, özellikle çapı 3 cm'den küçük ve uterin kaviteyi distorsiyona uğratmayan leiomyomları bulunan ağır menstrüel kanamalı hastalarda LNG-IUS'u ilk tedavi seçeneklerinden biri olarak önermektedir (8). Kaviteyi belirgin şekilde distorsiyona uğratan submukozal leiomyomlarda ise uygun yerleşim sağlanamayabilir ve ekspulsiyon riski artabilir. Bu nedenle LNG-IUS seçimi yalnız leiomyom varlığına değil, kavite anatomisine göre yapılmalıdır **(20).**

GnRH agonistleri: Gonadotropin-releasing hormone (GnRH) agonistleri başlangıçtaki kısa süreli flare döneminden sonra hipofizer gonadotropin sekresyonunu baskılar ve hipoöstrojenik bir durum oluşturur. Bunun sonucunda kanama azalabilir, hemoglobin düzeyi düzelebilir ve uterus/leiomyom hacminde geçici küçülme sağlanabilir. Preoperatif GnRH agonisti kullanımını değerlendiren sistematik çalışmalar, tedavinin uterus ve leiomyom hacmini azaltabildiğini ve özellikle anemik hastalarda preoperatif hemoglobin düzeyini artırabildiğini göstermektedir (21). Ancak sıcak basması, vajinal kuruluk ve

kemik mineral yoğunluğu kaybı gibi hipoöstrojenik yan etkiler tedavi süresini sınırlar. Uygun klinik durumlarda add-back tedavisi bu etkilerin azaltılması amacıyla kullanılabilir.

Oral GnRH antagonistleri: Oral GnRH antagonistleri hipofizer GnRH reseptörlerini doğrudan bloke ettikleri için agonistlerden farklı olarak başlangıç flare etkisi oluşturmazlar. Leiomyoma bağlı ağır menstrüel kanamanın tedavisinde son yıllardaki en önemli farmakolojik gelişmelerden biridir. Elagolix ile gerçekleştirilen iki faz III çalışmada, elagolix ile estradiol/noretindron asetat add-back kombinasyonu ağır menstrüel kanamanın kontrolünde plaseboya göre belirgin üstünlük göstermiştir. Add-back tedavisi, elagolix monoterapisine bağlı kemik mineral yoğunluğu kaybını azaltmıştır (22). Relugolix, estradiol ve noretindron asetat kombinasyonunun değerlendirildiği LIBERTY 1 ve LIBERTY 2 çalışmalarında primer kanama yanıtı relugolix kombinasyon grubunda sırasıyla %73 ve %71; plasebo gruplarında %19 ve %15 olarak bildirilmiştir. Kombinasyon tedavisi kanama, anemi ve bazı yaşam kalitesi ölçümlerinde anlamlı iyileşme sağlarken kemik mineral yoğunluğu plaseboya benzer şekilde korunmuştur (23). Linzagolix, PRIMROSE 1 ve PRIMROSE 2 faz III çalışmalarında farklı dozlarda ve hormonal add-back tedavisi ile veya olmaksızın değerlendirilmiş; leiomyoma bağlı ağır menstrüel kanamanın kontrolünde plaseboya göre etkinlik gösterilmiştir (24). NICE, orta-ağır uterin leiomyom semptomları bulunan uygun reprodüktif yaştaki erişkinlerde relugolix–estradiol–noretisteron asetat kombinasyonunu bir tedavi seçeneği olarak önermektedir (25). Linzagolix ise NICE TA996 kapsamında, özellikle uzun dönem tedavinin planlandığı uygun hastalarda hormonal add-back tedavisi ile veya belirli koşullarda add-back tedavisi olmaksızın önerilen seçenekler arasındadır (26). İlaçların ruhsatlı endikasyonları, dozları, add-back gereksinimleri, maksimum kullanım süreleri ve kontrendikasyonları ülkeye ve düzenleyici otoriteye göre değişebileceğinden klinik uygulamada güncel yerel ruhsat ve ürün bilgileri esas alınmalıdır.

Selektif progesteron reseptör modülatörleri: Ulipristal asetat, leiomyoma bağlı ağır kanama ve tümör hacminin azaltılmasında etkinlik göstermiş bir selektif progesteron reseptör modülatörüdür. Ancak nadir fakat ciddi karaciğer hasarı, karaciğer yetmezliği ve transplantasyon gerektiren olgular bildirilmesi kullanımını önemli ölçüde sınırlandırmıştır. European Medicines Agency (EMA), 5 mg ulipristal asetatın leiomyom tedavisindeki kullanımını ciddi karaciğer hasarı riski nedeniyle belirgin biçimde kısıtlamıştır (27). Bu nedenle ulipristal asetat günümüzde rutin birinci basamak leiomyom tedavisi olarak değerlendirilmemeli; uygulanabilirliği yalnızca ülkeye özgü ruhsat, güvenlik ve izlem düzenlemeleri doğrultusunda ele alınmalıdır.

Cerrahi Tedavi

Cerrahi tedavinin seçimi leiomyomların anatomisi, semptomların şiddeti, hastanın fertilite hedefleri ve uterusu koruma isteğine göre yapılmalıdır.

Histeroskopik miyomektomi: Submukozal leiomyomlarda histeroskopik miyomektomi temel uterus koruyucu cerrahi tedavidir. FIGO tip 0 ve birçok tip 1 leiomyom histeroskopik olarak tamamen çıkarılabilir. Tip 2 leiomyomlarda ise çap ve intramural komponent arttıkça işlem güçleşir; inkomplet rezeksiyon veya aşamalı girişim gerekebilir. NICE, submukozal leiomyomlarda histeroskopik çıkarılmanın düşünülmesini önermektedir [11]. Fertilite açısından ASRM, histeroskopik miyomektominin submukozal/kaviteyi distorsiyona uğratan leiomyomlarda klinik gebelik oranlarını artırdığına ilişkin orta düzeyde kanıt bulunduğunu; canlı doğum ve erken gebelik kaybı üzerindeki etkisine ilişkin kanıtların ise daha sınırlı olduğunu belirtmektedir (28).

Laparoskopik veya açık miyomektomi: İntramural veya subserozal leiomyomlarda uterusun korunmasının istendiği hastalarda miyomektomi düşünülebilir. Cerrahi yaklaşım; leiomyomların sayı, boyut ve lokalizasyonu, uterus büyüklüğü, önceki cerrahiler, cerrahın deneyimi ve minimal invaziv yaklaşımın teknik olarak uygulanabilirliğine göre belirlenir (1). Uygun hastalarda laparoskopik veya robotik minimal invaziv yaklaşım daha kısa iyileşme süresi ve daha düşük abdominal cerrahi morbiditesi sağlayabilir. Bununla birlikte çok büyük, çok sayıda veya kompleks yerleşimli leiomyomlarda laparotomi gerekebilir. Miyomektomi uterus koruyucu bir girişimdir ancak definitif tedavi değildir. Yeni leiomyom gelişimi veya rezidüel küçük leiomyomların büyümesi nedeniyle ileri dönemde rekürrens ve yeniden girişim gerekebilir.

Histerektomi: Fertilite istemeyen, uterusu koruma arzusu bulunmayan ve definitif tedavi isteyen semptomatik hastalarda histerektomi en kesin tedavi seçeneğidir (1). Cerrahi yol; uterus büyüklüğü, ek patolojiler, önceki cerrahiler ve hastanın klinik özellikleri dikkate alınarak belirlenmelidir. Uygun olgularda minimal invaziv yaklaşımlar abdominal açık cerrahiye kıyasla perioperatif morbiditeyi azaltabilir. Histerektomi kararı verilmeden önce alternatif uterus koruyucu tedavilerin avantaj ve dezavantajları, cerrahi komplikasyonlar ve hastanın beklentileri ortak karar verme yaklaşımıyla tartışılmalıdır.

Uterus Koruyucu Girişimsel Tedaviler

Uterin arter embolizasyonu: Uterin arter embolizasyonu (UAE), leiomyomların arteriyel kan akımını azaltarak iskemi, nekroz ve hacim küçülmesi oluşturmayı amaçlayan uterus koruyucu bir tedavidir. Özellikle ağır menstrüel kanama veya bası semptomları bulunan ve cerrahi istemeyen uygun hastalarda etkili bir seçenek olabilir. FEMME randomize kontrollü çalışmasında uterin arter embolizasyonu ile miyomektomi karşılaştırılmıştır. Her iki yaklaşım da semptom ve yaşam kalitesinde anlamlı iyileşme sağlamış; iki yıllık değerlendirmede

miyomektomi grubunda sağlıkla ilişkili yaşam kalitesi skorları UAE grubuna kıyasla daha yüksek bulunmuştur (29). Dört yıllık takipte gruplar arasındaki yaşam kalitesi farkı küçülmüş ve istatistiksel olarak anlamlı olmamıştır. Bununla birlikte dört yıllık kümülatif yeniden girişim oranı UAE grubunda %24, miyomektomi grubunda %13 olarak bildirilmiştir. Gebelik sayıları fertilite konusunda güvenilir bir sonuca ulaşmak için yetersiz kalmıştır (30). Bu nedenle gelecekte gebelik isteyen hastalarda UAE konusunda danışmanlık yapılırken gebeliğin mümkün olduğu ancak fertilite ve obstetrik sonuçlara ilişkin karşılaştırmalı kanıtların miyomektomiye göre daha sınırlı olduğu açık biçimde belirtilmelidir.

Radyofrekans ablasyon: Radyofrekans ablasyon (RFA), leiomyom içerisinde kontrollü termal hasar oluşturarak tümör hacmini ve semptomları azaltmayı amaçlayan minimal invaziv bir yöntemdir. Laparoskopik, transservikal veya bazı sistemlerde diğer görüntüleme rehberli yaklaşımlar kullanılabilir. AAGL Practice Committee tarafından yayımlanan 2025 sistematik derleme ve meta-analizi, RFA sonrasında leiomyom hacminde ve semptom şiddetinde azalma ile yaşam kalitesinde iyileşme bildirmiştir (31). Bununla birlikte doğrudan karşılaştırmalı randomize çalışma sayısı sınırlıdır. Gebelikler RFA sonrasında bildirilmiş olmakla birlikte, gebelik ve canlı doğum sonuçları açısından uzun dönemli ve karşılaştırmalı veri miyomektomiye göre daha sınırlıdır. Bu nedenle aktif fertilite arzusu bulunan hastalarda RFA önerilirken reprodüktif kanıt düzeyindeki belirsizlik açık biçimde paylaşılmalıdır.

Yüksek yoğunluklu odaklanmış ultrason ve MR-rehberli odaklanmış ultrason: Yüksek yoğunluklu odaklanmış ultrason (HIFU) ve manyetik rezonans rehberli odaklanmış ultrason cerrahisi (MRgFUS), leiomyom dokusunda odaklanmış ultrason enerjisiyle termal ablasyon oluşturmayı amaçlayan noninvaziv uterus koruyucu yöntemlerdir. Uygun seçilmiş hastalarda leiomyom hacmi ve semptomlarında azalma sağlayabilirler (32,33). Bununla birlikte uygulanabilirlik leiomyomların sayı, boyut, lokalizasyon ve akustik erişilebilirliği gibi anatomik faktörlere bağlıdır. Standart cerrahi veya UAE ile doğrudan karşılaştırmalı büyük randomize çalışmaların sınırlı olması nedeniyle uzun dönem etkinlik, yeniden girişim ve özellikle reprodüktif sonuçlara ilişkin kanıtlar daha sınırlıdır (32). Bu nedenle gelecekte gebelik planlayan hastalarda danışmanlık sırasında mevcut kanıt belirsizliği açıkça belirtilmelidir.

Fertilite İsteyen Hastada Yaklaşım

Leiomyomu bulunan infertil bir hastanın değerlendirilmesinde yalnızca uterin leiomyomlara odaklanmak doğru değildir. Kadın yaşı, over rezervi, ovulasyon, tubal faktör, erkek faktörü ve diğer infertilite nedenleri eş zamanlı olarak değerlendirilmelidir. Leiomyom açısından en önemli anatomik belirleyicilerden biri endometriyal kavitenin distorsiyona uğrayıp uğramamasıdır. ASRM kılavuzuna göre asemptomatik ancak kaviteyi distorsiyona uğratan intramural

veya submukozal komponentli leiomyomlarda miyomektomi gebelik sonuçlarını optimize etmek amacıyla düşünülebilir. Histeroskopik miyomektominin submukozal leiomyomlarda klinik gebelik oranlarını artırdığına ilişkin orta düzeyde kanıt bulunmaktadır (28). Subserozal leiomyomların çıkarılmasının fertiliteyi artırdığına ilişkin yeterli kanıt bulunmamaktadır (28). Kaviteyi distorsiyona uğratmayan intramural leiomyomlar ise daha tartışmalıdır. ASRM'nin 2017 kılavuzunda belirli bir sayı, büyüklük veya lokalizasyonun — kaviteyi etkileyen submukozal ve intramural lezyonlar dışında— fertiliteyi azalttığını gösterecek yeterli kanıt bulunmadığı belirtilmiştir (28). Daha sonraki meta-analizler bu konuya ek nüans getirmiştir. Erden ve arkadaşlarının 2023 sistematik derleme ve meta-analizinde 6 cm veya daha küçük, kaviteyi distorsiyona uğratmayan intramural leiomyomu bulunan IVF hastalarında canlı doğum oranının kontrol grubuna göre daha düşük olduğu bildirilmiştir. Özellikle 2–6 cm FIGO tip 3 leiomyomlar olumsuz sonuçlarla ilişkilendirilmiştir; ancak kanıt düzeyi düşük olarak değerlendirilmiş ve bu bulgunun rutin pre-IVF miyomektomi endikasyonu oluşturması için yüksek kaliteli randomize çalışmalara ihtiyaç olduğu vurgulanmıştır (34)

Dolayısıyla iki farklı soru birbirinden ayrılmalıdır:

1. **Kaviteyi bozmayan intramural leiomyomlar IVF başarısını azaltabilir mi?**
   Bazı güncel meta-analizler özellikle belirli büyüklük ve lokalizasyonlardaki lezyonlarda böyle bir ilişki olabileceğini düşündürmektedir (34).

2. **Bu leiomyomların rutin miyomektomisi canlı doğum oranını artırır mı?**
   Bunu kanıtlayan yeterli yüksek kaliteli randomize veri halen bulunmamaktadır (28,29,34).

Bu nedenle “infertil hastada görülen her leiomyom çıkarılmalıdır” yaklaşımı kanıta dayalı değildir. Miyomektomi kararı; kavite distorsiyonu, FIGO tipi, büyüklük, leiomyom sayısı, semptomlar, önceki yardımcı üreme tedavisi başarısızlıkları, yaş, over rezervi ve cerrahinin oluşturabileceği adezyon veya uterin skar riskiyle birlikte bireyselleştirilmelidir.

Morcellasyon ve Okült Malignite Riski

Minimal invaziv miyomektomi veya histerektomi sırasında büyük uterin dokuların küçük insizyonlardan çıkarılabilmesi amacıyla morcellasyon uygulanabilir. Morcellasyon manuel veya elektromechanik yöntemlerle gerçekleştirilebilir. En önemli güvenlik sorunu, preoperatif olarak tanınmamış bir malignitenin özellikle kontrolsüz intraperitoneal morcellasyon sırasında yayılma olasılığıdır. ACOG, presumed leiomyom nedeniyle ameliyat edilen hastalarda beklenmeyen leiomyosarkom riskinin düşük ancak sıfır olmadığını

belirtmektedir. AHRQ verilerine dayalı değerlendirmede beklenmeyen leiomyosarkom riski yaklaşık **1/770 ile 1/10.000'den daha düşük** bir aralıkta bildirilmektedir (16). Preoperatif olarak leiomyosarkomu güvenilir biçimde dışlayan tek bir test bulunmamaktadır. Bu nedenle cerrahi öncesinde yaş, menopoz durumu, klinik özellikler ve uygun görüntüleme yöntemlerini içeren malignite risk değerlendirmesi yapılmalıdır. Malignite şüphesi bulunan bir uterin kitlenin morcellasyonu kontrendikedir. ACOG ve FDA düzenlemeleri doğrultusunda laparoskopik power morcellation yalnızca uygun seçilmiş hastalarda ve onaylı bir doku containment sistemi içinde değerlendirilmelidir (16). Postmenopozal veya ileri yaştaki hastalarda okült malignite riski arttığından yaklaşım daha dikkatli olmalıdır. Minimal invaziv cerrahinin daha düşük cerrahi morbiditesi ile okült malignitenin morcellasyon yoluyla yayılma riski hasta ile ayrıntılı olarak tartışılmalı ve karar ortak karar verme süreciyle alınmalıdır.

Sonuç

Uterin leiomyomlar yüksek prevalansa sahip olmalarına karşın klinik ve moleküler açıdan heterojen benign tümörlerdir. Yönetim yalnızca leiomyom çapına veya uterus büyüklüğüne göre belirlenmemelidir. Semptomların tipi, FIGO sınıflaması, endometriyal kavite distorsiyonu, leiomyomların sayı ve lokalizasyonu, anemi, yaş, fertilite hedefleri ve hastanın uterusu koruma isteği birlikte değerlendirilmelidir.

Asemptomatik leiomyomlarda ekspektan yaklaşım çoğu zaman yeterlidir. Semptomatik hastalarda traneksamik asit, hormonal tedaviler, LNG-IUS, GnRH agonistleri ve oral GnRH antagonistleri gibi çeşitli farmakolojik seçenekler kullanılabilir. Oral GnRH antagonistleri ve hormonal add-back kombinasyonları leiomyoma bağlı ağır menstrüel kanamanın medikal tedavisinde önemli bir gelişme oluşturmuştur.

Submukozal leiomyomlarda histeroskopik miyomektomi; uterusunu korumak isteyen uygun intramural veya subserozal leiomyom hastalarında miyomektomi; definitif tedavi isteyen hastalarda ise histerektomi temel cerrahi seçeneklerdir. UAE ve RFA seçilmiş hastalarda uterus koruyucu alternatiflerdir; ancak gelecekte gebelik planlayan hastalarda reprodüktif sonuçlara ilişkin kanıt düzeyi miyomektomiye göre daha sınırlıdır.

Fertilite açısından en önemli ayrımlardan biri kavite distorsiyonudur. Kaviteyi distorsiyona uğratan leiomyomların çıkarılması için kanıt daha güçlüdür. Kaviteyi bozmayan intramural leiomyomların bazı IVF popülasyonlarında daha düşük canlı doğum oranlarıyla ilişkili olabileceğine ilişkin güncel veriler bulunmasına rağmen, bu lezyonların rutin olarak çıkarılmasının reprodüktif sonuçları iyileştirdiği henüz kesin olarak gösterilmemiştir.

Sonuç olarak optimal uterin leiomyom yönetimi “en yeni”, “en invaziv” veya “en definitif” tedavinin seçilmesi değildir. Kanıta dayalı yaklaşım; semptomları,

anatomik fenotipi, malignite riskini, tedavilerin kısa ve uzun dönem sonuçlarını ve hastanın reprodüktif hedeflerini birlikte değerlendirerek bireyselleştirilmiş bir tedavi planı oluşturmaktır.

Kaynaklar

1. Management of Symptomatic Uterine Leiomyomas: ACOG Practice Bulletin, Number 228. Obstetrics and gynecology. 2021 Jun 1;137(6):E100–15. doi:10.1097/AOG.0000000000004401 PubMed PMID: 34011888.

2. Stewart EA. Clinical practice. Uterine fibroids. N Engl J Med. 2015 Apr 23;372(17):1646–55. doi:10.1056/NEJMCP1411029 PubMed PMID: 25901428.

3. Wise LA, Laughlin-Tommaso SK. Epidemiology of Uterine Fibroids: From Menarche to Menopause. Clin Obstet Gynecol. 2016;59(1):2–24. doi:10.1097/GRF.0000000000000164 PubMed PMID: 26744813.

4. Stewart EA, Cookson CL, Gandolfo RA, Schulze-Rath R. Epidemiology of uterine fibroids: a systematic review. BJOG. 2017 Sep 1;124(10):1501–12. doi:10.1111/1471-0528.14640 PubMed PMID: 28296146.

5. Encalada-Soto D, Hochberg LS, Laughlin-Tommaso S. Uterine Leiomyomas Across the Menopausal Transition. Obstetrics and gynecology. 2026 Jun 4. doi:10.1097/AOG.0000000000006339 PubMed PMID: 42241706.

6. Amendola ILS, Spann M, Segars J, Singh B. The Mediator Complex Subunit 12 (MED-12) Gene and Uterine Fibroids: a Systematic Review. Reprod Sci. 2024 Feb 1;31(2):291–308. doi:10.1007/S43032-023-01297-7 PubMed PMID: 37516697.

7. Ali M, Ciebiera M, Vafaei S, Alkhrait S, Chen HY, Chiang YF, et al. Progesterone Signaling and Uterine Fibroid Pathogenesis; Molecular Mechanisms and Potential Therapeutics. Cells. 2023 Apr 1;12(8). doi:10.3390/CELLS12081117 PubMed PMID: 37190026.

8. Islam MS, Ciavattini A, Petraglia F, Castellucci M, Ciarmela P. Extracellular matrix in uterine leiomyoma pathogenesis: a potential target for future therapeutics. Hum Reprod Update. 2018 Jan 1;24(1):59–85. doi:10.1093/HUMUPD/DMX032 PubMed PMID: 29186429.

9. Islam MS, Ciavattini A, Petraglia F, Castellucci M, Ciarmela P. Extracellular matrix in uterine leiomyoma pathogenesis: a potential target for future therapeutics. Hum Reprod Update. 2018 Jan 1;24(1):59–85. doi:10.1093/HUMUPD/DMX032 PubMed PMID: 29186429.

10. Khan NH, McNally R, Julie Kim J, Wei JJ. Racial disparity in uterine leiomyoma: new insights of genetic and environmental burden in myometrial cells. Mol Hum Reprod. 2024 Mar 1;30(3). doi:10.1093/MOLEHR/GAAE004 PubMed PMID: 38290796.

11. Munro MG, Critchley HOD, Fraser IS, Haththotuwa R, Kriplani A, Bahamondes L, et al. The two FIGO systems for normal and abnormal uterine bleeding symptoms and classification of causes of abnormal uterine

bleeding in the reproductive years: 2018 revisions. Int J Gynaecol Obstet. 2018 Dec 1;143(3):393–408. doi:10.1002/IJGO.12666 PubMed PMID: 30198563.

12. 2021 exceptional surveillance of heavy menstrual bleeding: assessment and management (NICE guideline NG88) [Internet]. 2021 exceptional surveillance of heavy menstrual bleeding: assessment and management (NICE guideline NG88). 2021. PubMed PMID: 34101395.

13. Hindman N, Kang S, Fournier L, Lakhman Y, Nougaret S, Reinhold C, et al. MRI Evaluation of Uterine Masses for Risk of Leiomyosarcoma: A Consensus Statement. Radiology. 2023 Mar 1;306(2). doi:10.1148/RADIOL.211658 PubMed PMID: 36194109.

14. Uterine Morcellation for Presumed Leiomyomas: ACOG Committee Opinion, Number 822. Obstetrics and Gynecology. 2021 Mar 1;137(3):E63–74. doi:10.1097/AOG.0000000000004291 PubMed PMID: 33595248.

15. Lethaby A, Puscasiu L, Vollenhoven B. Preoperative medical therapy before surgery for uterine fibroids. Cochrane Database Syst Rev. 2017 Nov 15;11(11). doi:10.1002/14651858.CD000547.PUB2 PubMed PMID: 29139105.

16. Schlaff WD, Ackerman RT, Al-Hendy A, Archer DF, Barnhart KT, Bradley LD, et al. Elagolix for Heavy Menstrual Bleeding in Women with Uterine Fibroids. N Engl J Med. 2020 Jan 23;382(4):328–40. doi:10.1056/NEJMOA1904351 PubMed PMID: 31971678.

17. Al-Hendy A, Lukes AS, Poindexter AN, Venturella R, Villarroel C, Critchley HOD, et al. Treatment of Uterine Fibroid Symptoms with Relugolix Combination Therapy. N Engl J Med. 2021 Feb 18;384(7):630–42. doi:10.1056/NEJMOA2008283 PubMed PMID: 33596357.

18. Donnez J, Taylor HS, Stewart EA, Bradley L, Marsh E, Archer D, et al. Linzagolix with and without hormonal add-back therapy for the treatment of symptomatic uterine fibroids: two randomised, placebo-controlled, phase 3 trials. The Lancet. 2022 Sep 17;400(10356):896–907. doi:10.1016/S0140-6736(22)01475-1 PubMed PMID: 36116480.

19. Relugolix–estradiol–norethisterone acetate for treating moderate to severe symptoms of uterine fibroids. Relugolix–estradiol–norethisterone acetate for treating moderate to severe symptoms of uterine fibroids. 2022. PubMed PMID: 40554642.

20. Linzagolix for treating moderate to severe symptoms of uterine fibroids. Linzagolix for treating moderate to severe symptoms of uterine fibroids. 2024. PubMed PMID: 39928745.

21. Ulipristal acetate 5mg medicinal products - referral | European Medicines Agency (EMA) [Internet]. [cited 2026 Sep 1]. Available from:

https://www.ema.europa.eu/en/medicines/human/referrals/ulipristal-acetate-5mg-medicinal-products

22. Penzias A, Bendikson K, Butts S, Coutifaris C, Falcone T, Fossum G, et al. Removal of myomas in asymptomatic patients to improve fertility and/or reduce miscarriage rate: a guideline. Fertil Steril. 2017 Sep 1;108(3):416–25. doi:10.1016/j.fertnstert.2017.06.034 PubMed PMID: 28865538.

23. Manyonda I, Belli AM, Lumsden MA, Moss J, McKinnon W, Middleton LJ, et al. Uterine-Artery Embolization or Myomectomy for Uterine Fibroids. N Engl J Med. 2020 Jul 30;383(5):440–51. doi:10.1056/NEJMOA1914735 PubMed PMID: 32726530.

24. Daniels J, Middleton LJ, Cheed V, McKinnon W, Sirkeci F, Manyonda I, et al. Uterine artery embolization or myomectomy for women with uterine fibroids: Four-year follow-up of a randomised controlled trial. Eur J Obstet Gynecol Reprod Biol X. 2022 Jan 1;13. doi:10.1016/j.eurox.2021.100139

25. Chen I, Berman JM, Balk EM, Saldanha IJ, Kowalczewski E, Yi J, et al. Radiofrequency Ablation for the Treatment of Uterine Fibroids: A Systematic Review and Meta-Analysis by the AAGL Practice Committee. J Minim Invasive Gynecol. 2025 Jan 1;32(1):74–91. doi:10.1016/j.jmig.2024.09.011 PubMed PMID: 39277104.

26. Erden M, Uyanik E, Polat M, Ozbek IY, Yarali H, Mumusoglu S. The effect of ≤6 cm sized noncavity-distorting intramural fibroids on in vitro fertilization outcomes: a systematic review and meta-analysis. Fertil Steril. 2023 Jun 1;119(6):996–1007. doi:10.1016/J.FERTNSTERT.2023.02.018 PubMed PMID: 36813123.