

FIBROSARCOMA DEL ANTRO MAXILAR

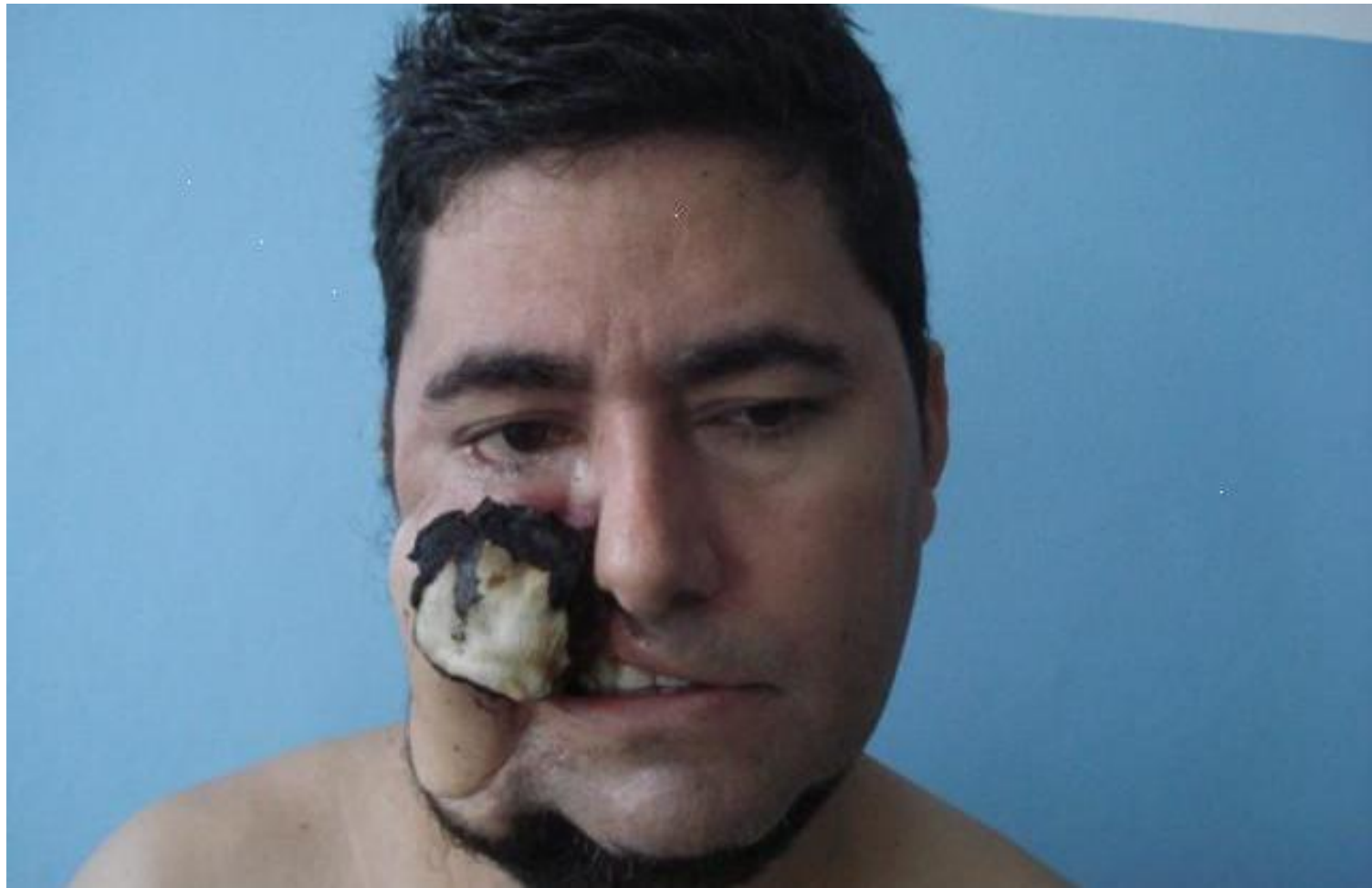Dr. Rodman López Arias

Cirugía y Quimioterapia del Cáncer

www.centrodeltcancer.com

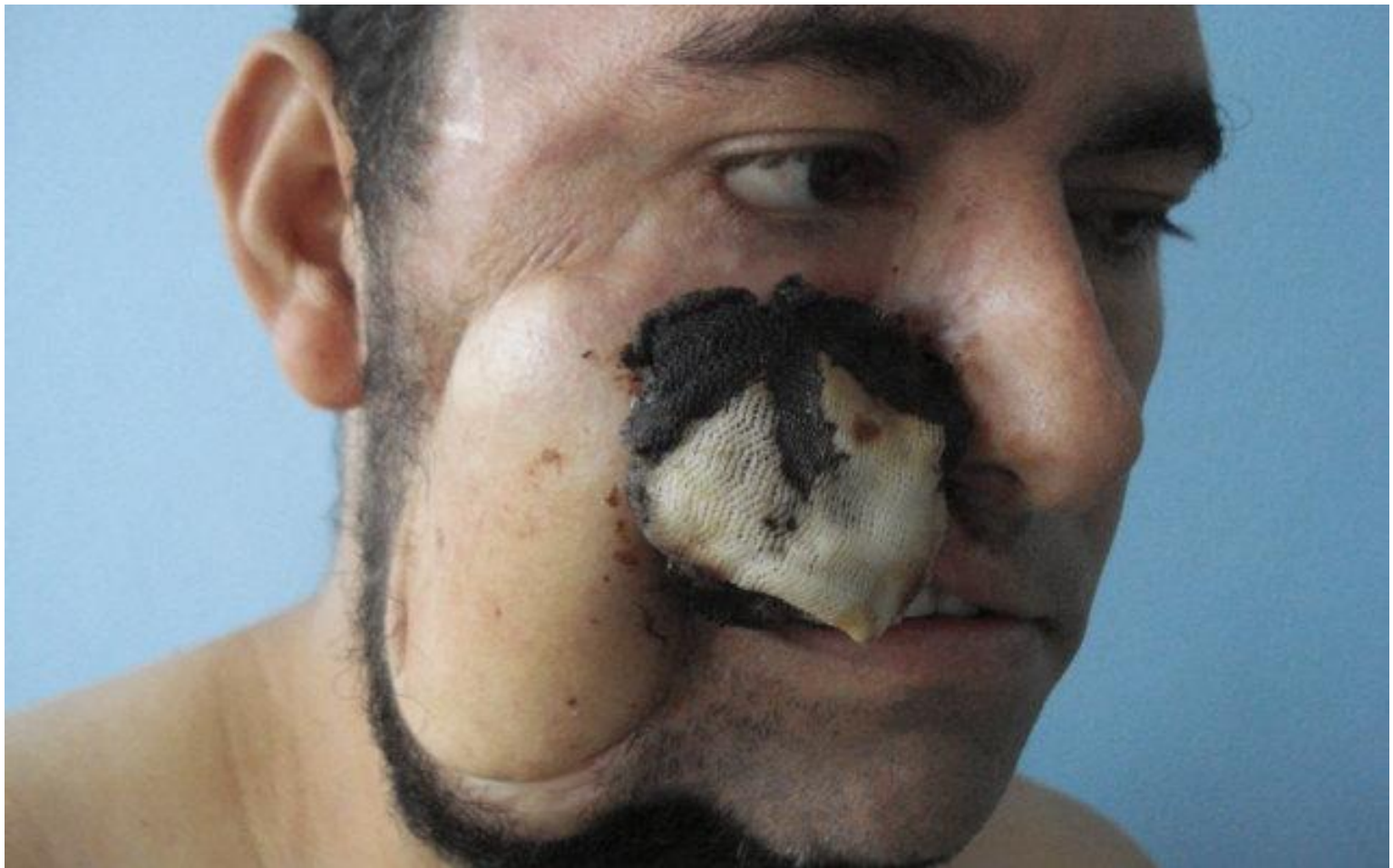Tels. 2226-2427 y 7140-4427

Septiembre de 2012



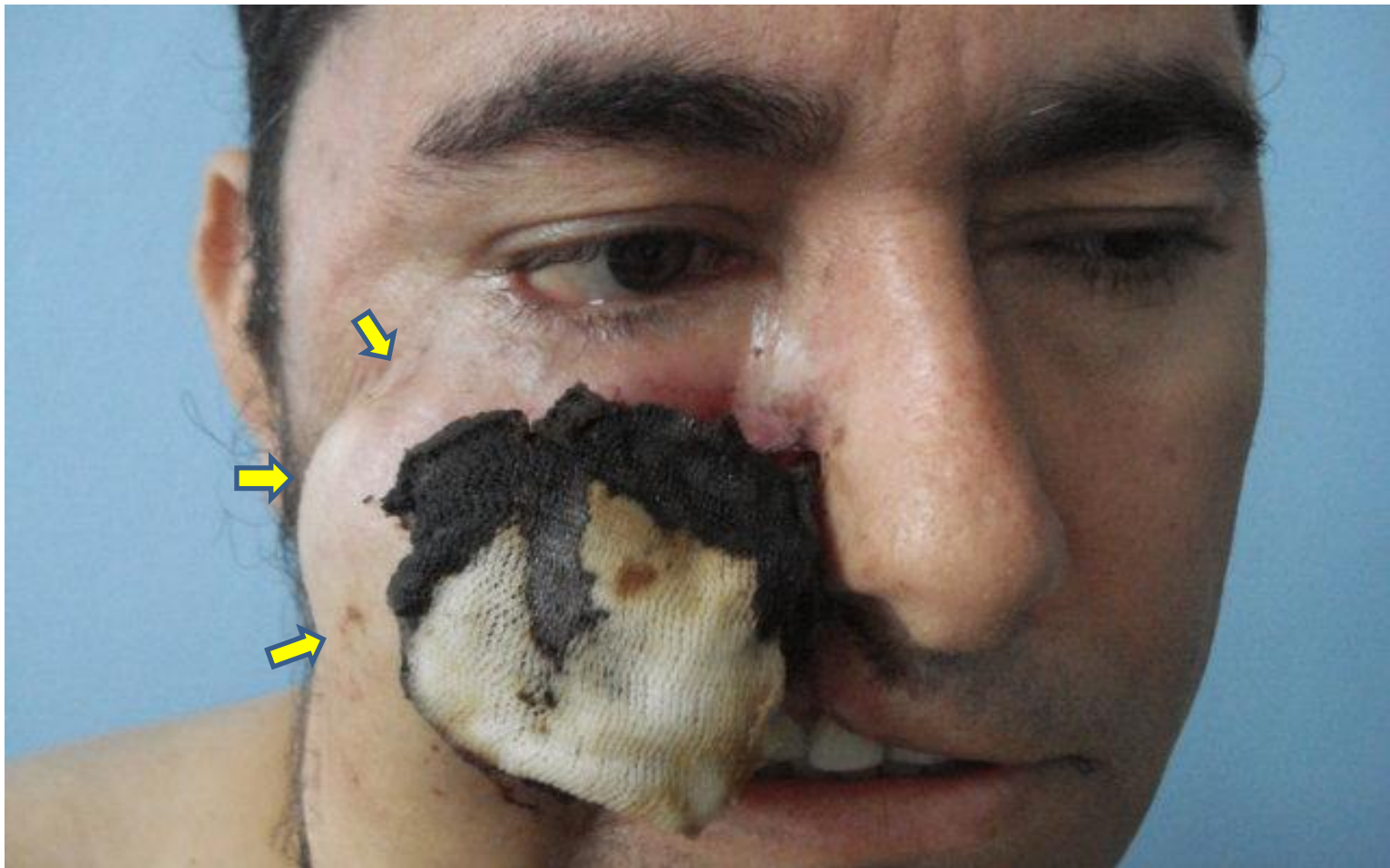FIBROSARCOMA DEL ANTRO MAXILAR

El Antro Maxilar es la cavidad ocupada por aire que existe en el interior del hueso maxilar superior. La superficie superior del Maxilar es el piso de la órbita y la superficie inferior del Maxilar es el paladar duro y las encías superiores. Medialmente contacta con las fosas nasales. La arcada dentaria superior está engarzada en el maxilar superior. La mucosa del Antro Maxilar puede dar origen a tumores benignos y malignos.



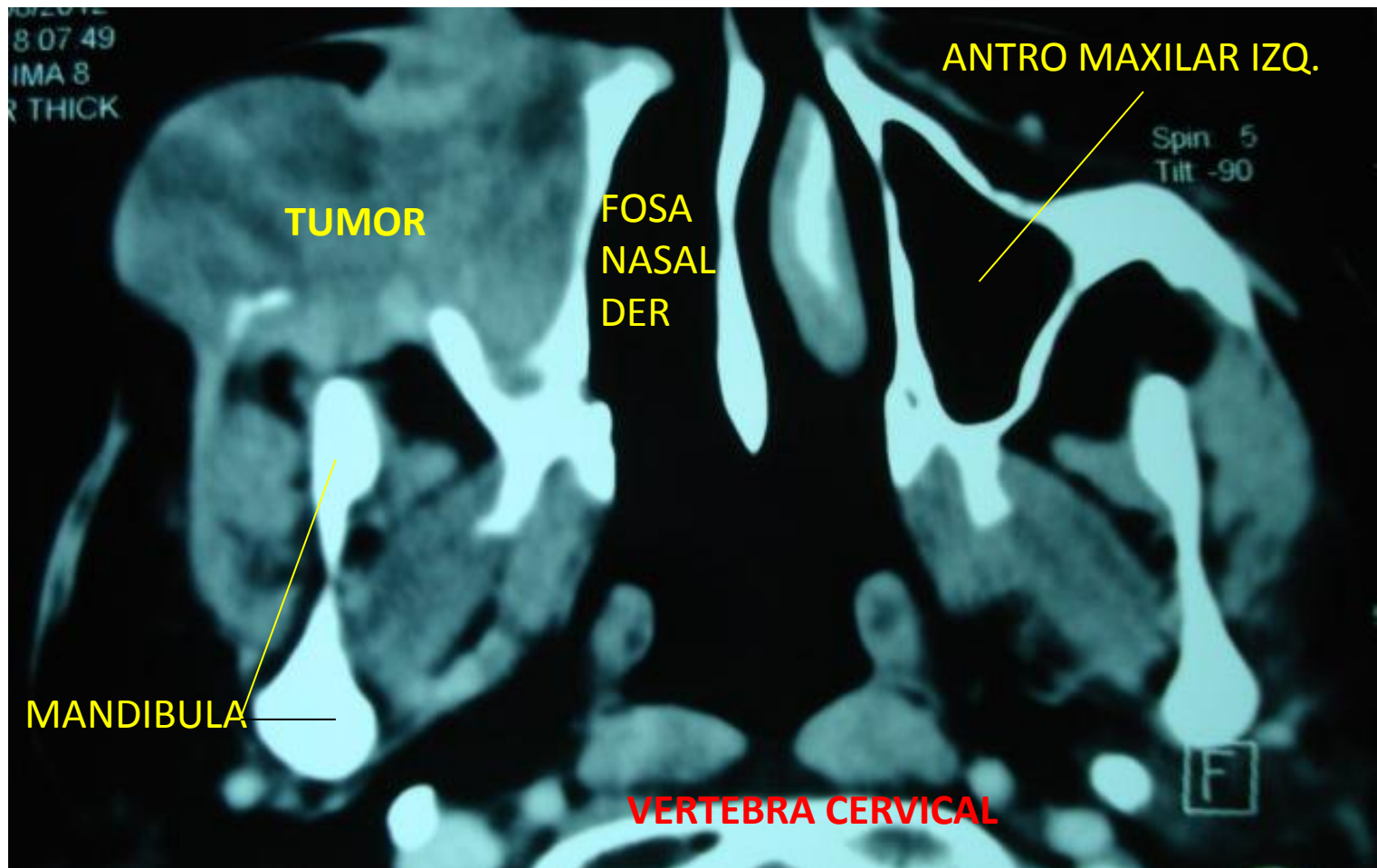
FIBROSARCOMA DEL ANTRO MAXILAR

Este Periodista de 40 años padece de un Fibrosarcoma del Antro Maxilar que se inició como un Fibroma que evolucionó en 20 años a Sarcoma de Alto Grado. Ha sido operado en múltiples ocasiones con excisiones locales, la última de ellas hace unos 20 meses, habiendo sido necesario reconstruirlo con un colgajo musculocutáneo de pectoral mayor. Aquí vemos una nueva recurrencia.



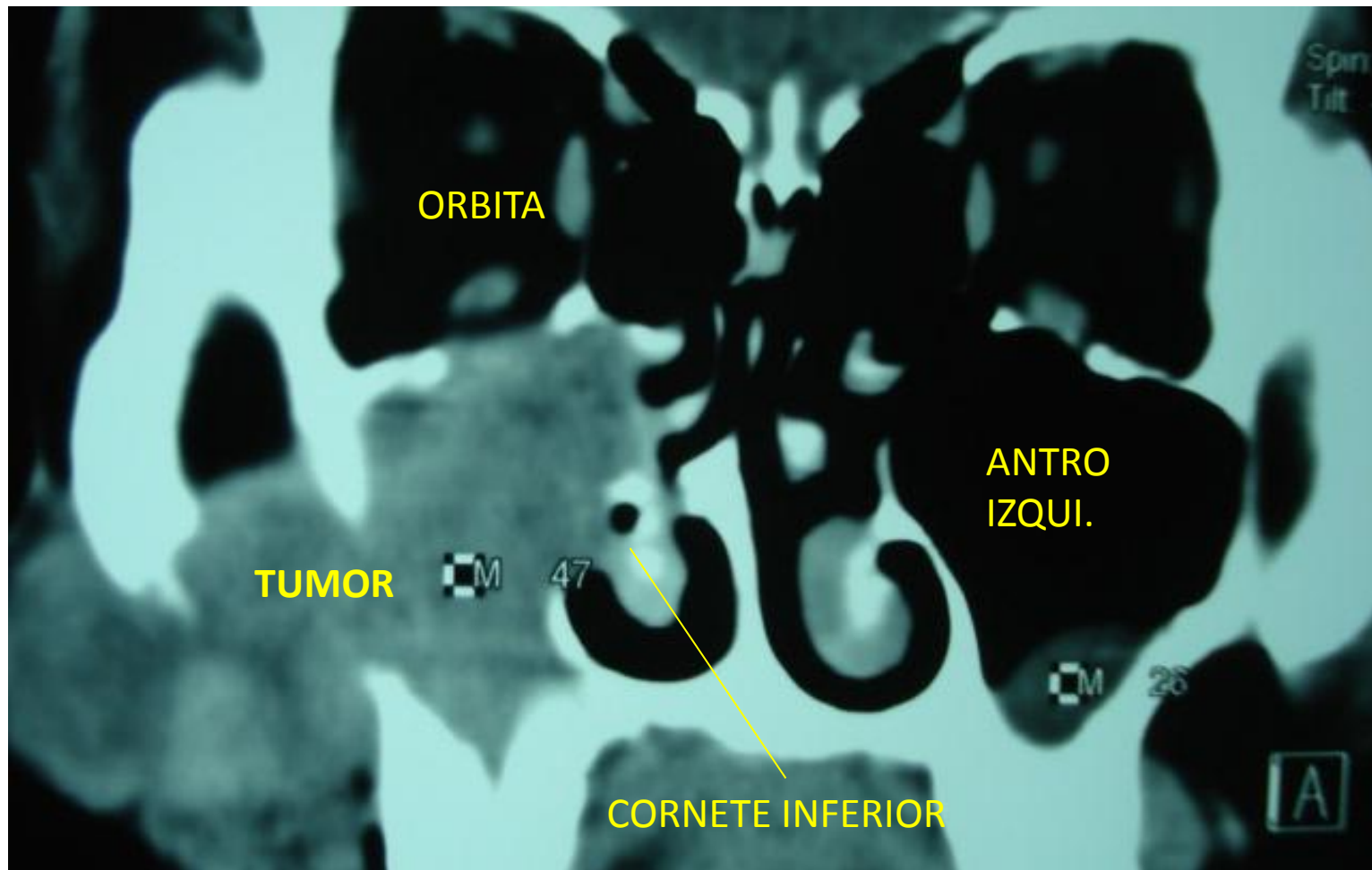
FIBROSARCOMA DEL ANTRO MAXILAR

El tumor ocupa todo el Antro Maxilar derecho y se extiende a la fosa nasal ipsilateral, infiltra el colgajo musculocutáneo a nivel del malar y la encía superior. Ha presentado sangrados profusos por lo cual se ha colocado sobre el tumor sustancias procoagulantes.



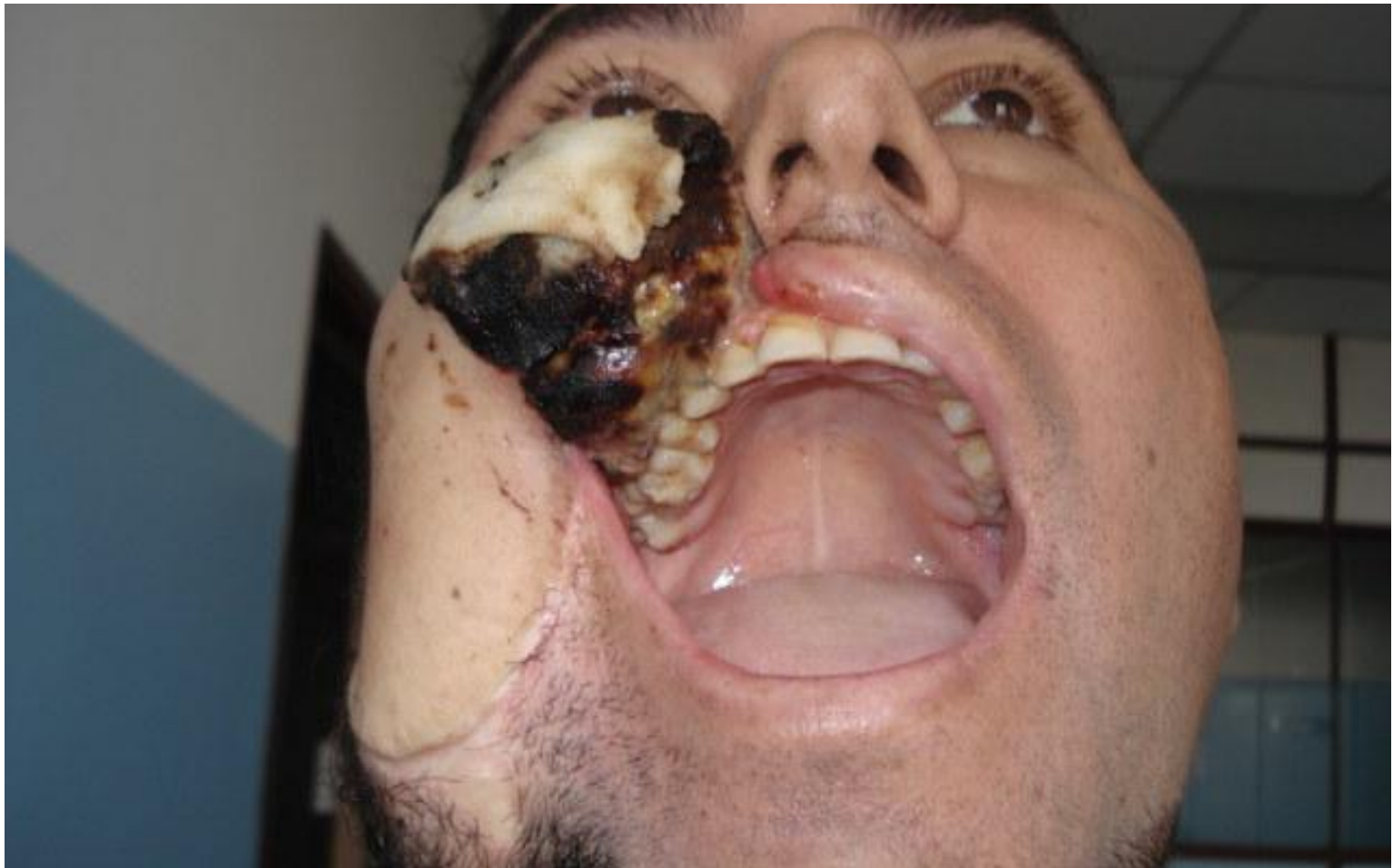FIBROSARCOMA DEL ANTRO MAXILAR

En esta imagen tomográfica vemos el tumor ocupando todo el antro maxilar, extendiéndose a los tejidos blandos de la mejilla, contactando con la rama ascendente de la mandíbula inf., Y respetando aparentemente la fosa pterigomaxilar.



FIBROSARCOMA DEL ANTRO MAXILAR

Este corte tomográfico muestra el tumor ocupando todo el Antro Maxilar der. y extendiéndose a tejidos blandos de la mejilla, al cornete inferior der y perforando el piso de la órbita ipsilateral.



FIBROSARCOMA DEL ANTRO MAXILAR

El tumor respeta el paladar pero infiltra el labio superior, la encía superior y el piso de fosa nasal der.

