

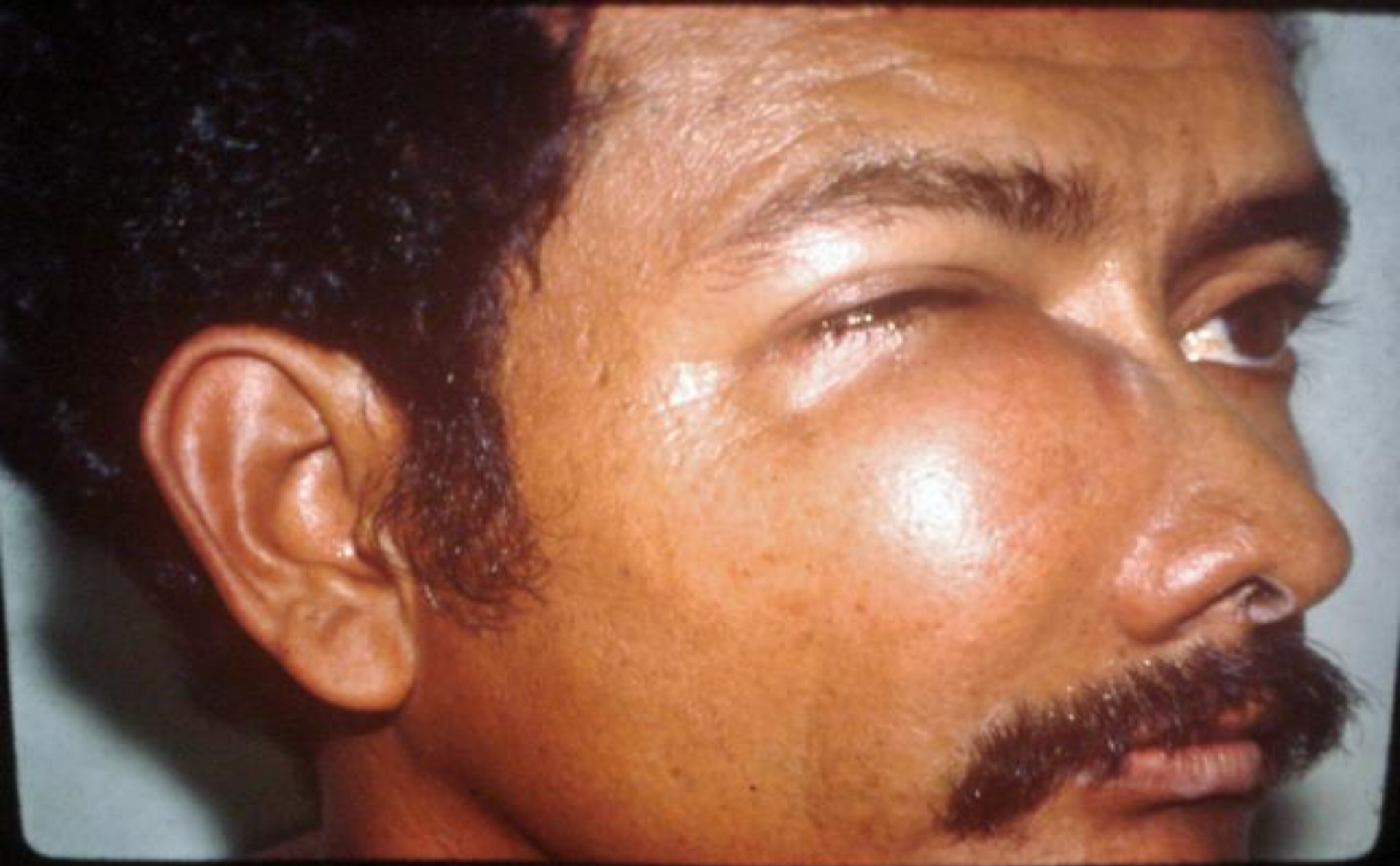FIBROSARCOMA DEL ANTRO MAXILAR

Dr. Rodman López Arias

Cirugía y Quimioterapia del Cáncer

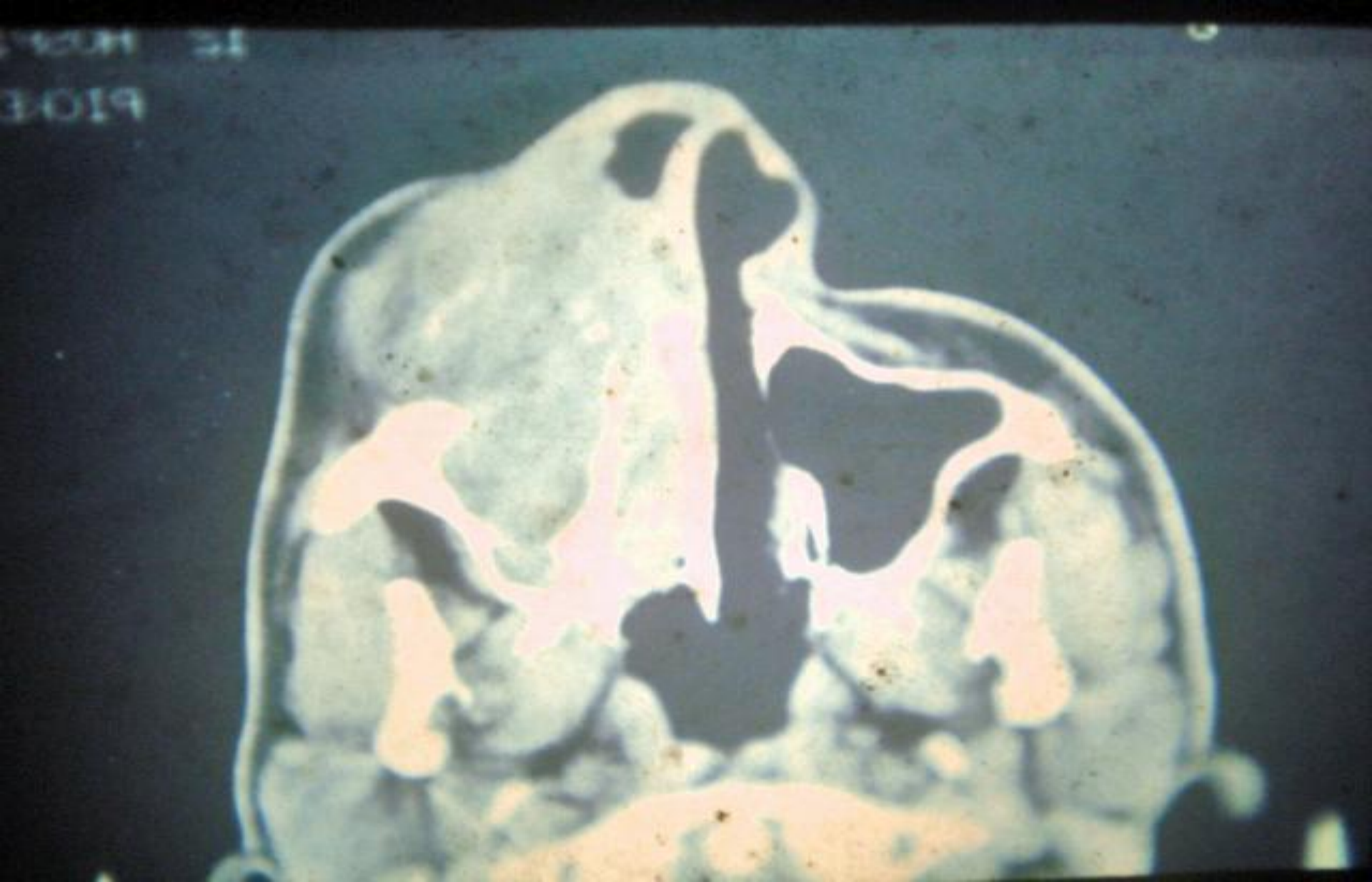www.centrodeltcancer.com

Noviembre de 2010



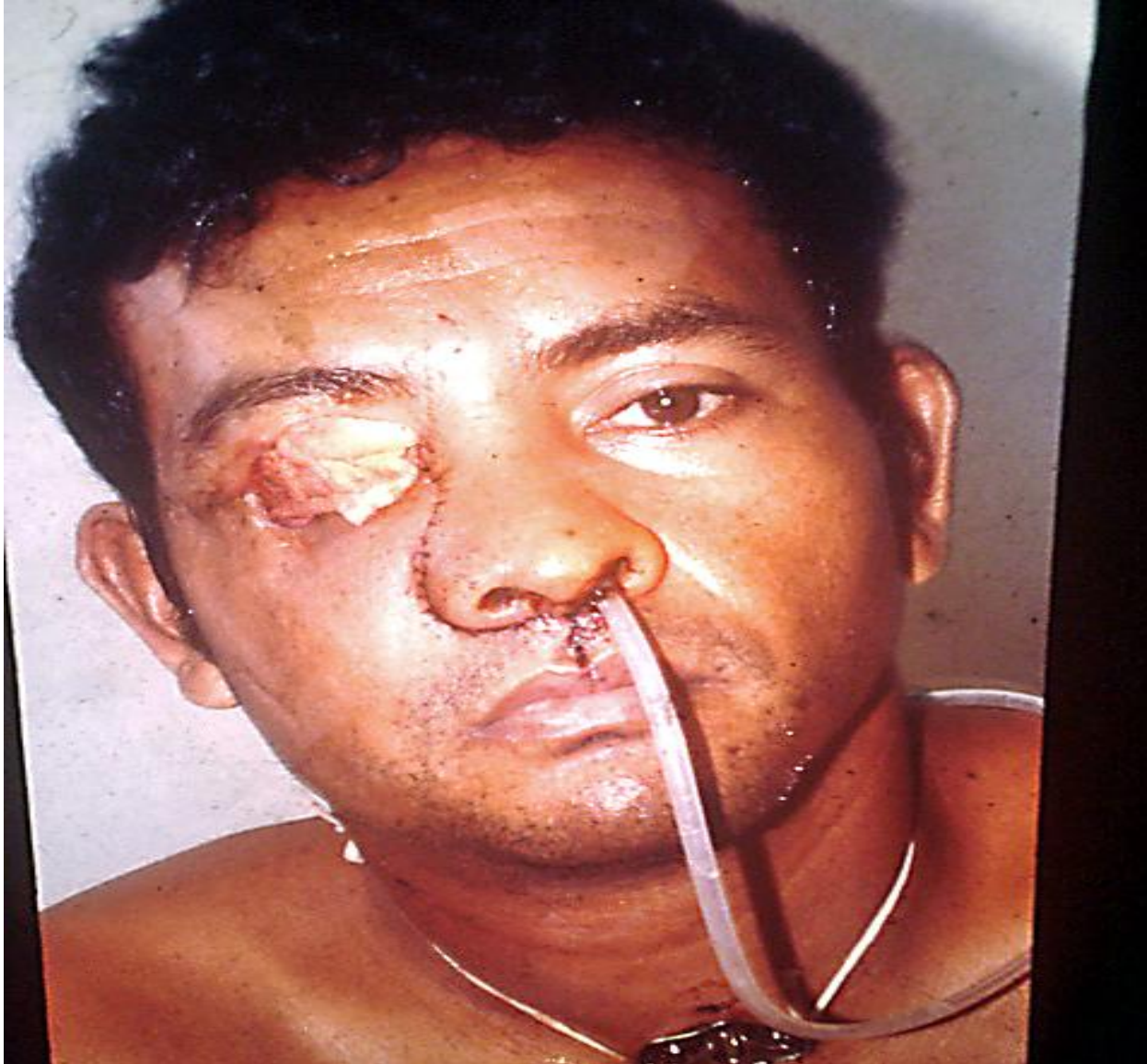FIBROSARCOMA DEL ANTRO MAXILAR DERECHO

Paciente de 38 años con Tumor del Antro Maxilar que se extiende a Cavidad Nasal y Órbita. Se presentó con deformidad, obstrucción y sangrado nasal.



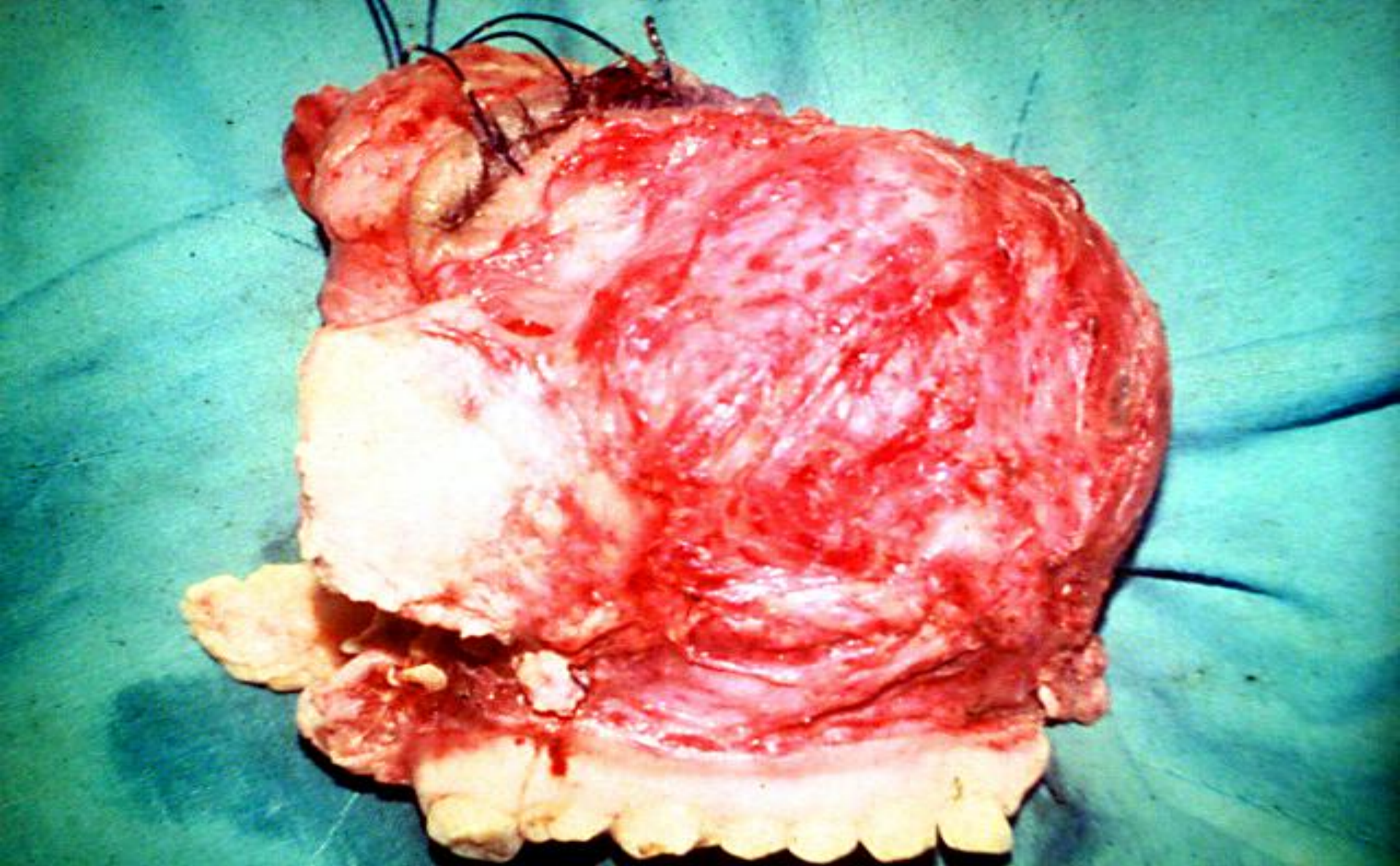
FIBROSARCOMA DEL ANTRO MAXILAR DERECHO

Éste corte tomográfico muestra el tumor que infiltra la totalidad de las cavidades antral y nasal derechas sin pasar la línea media. La faringe y la fosa pterigopalatina están libres.



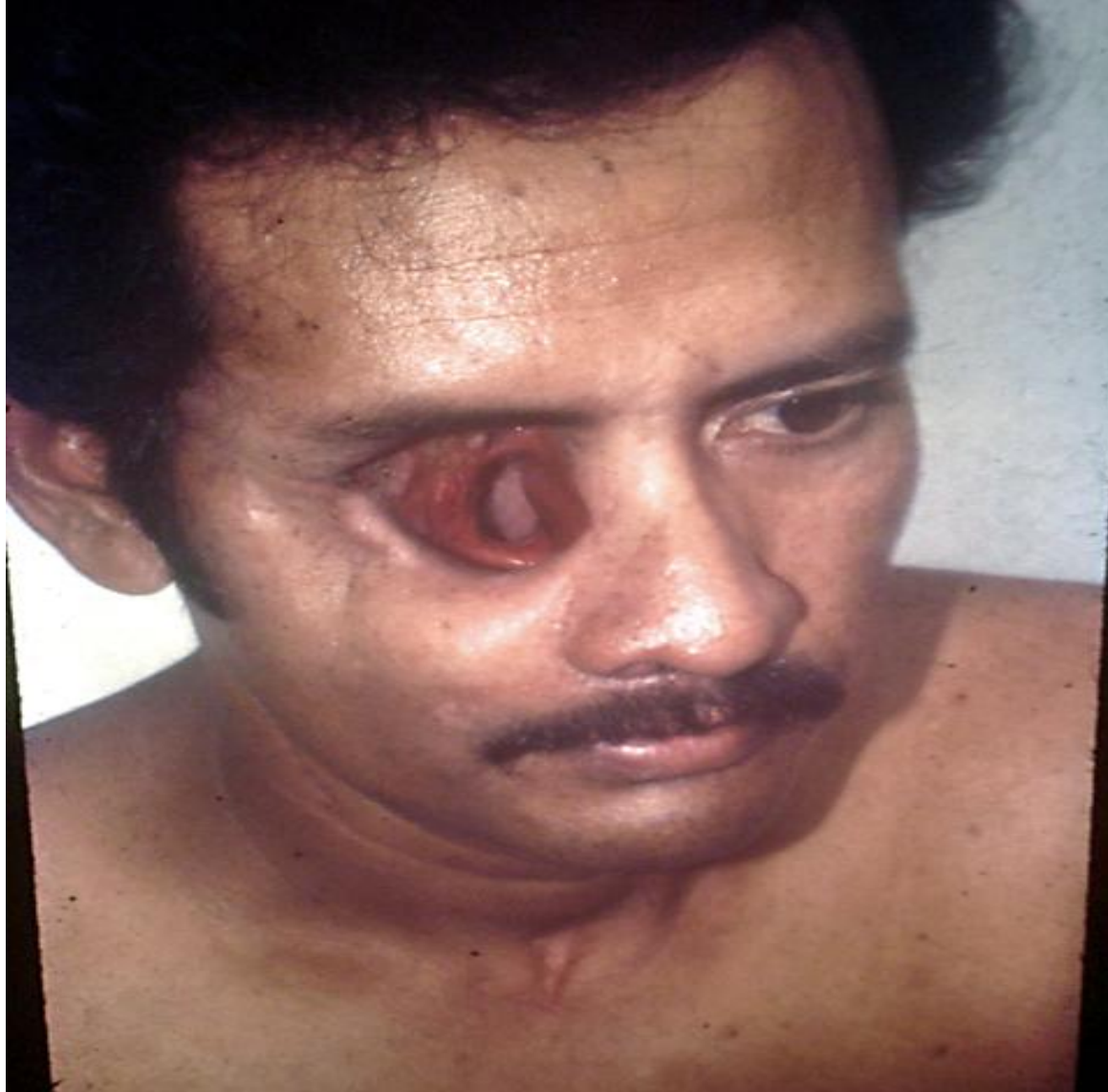FIBROSARCOMA DEL ANTRO MAXILAR DERECHO

El tratamiento consistió en Maxilectomía Radical con Exenteración Orbitaria: incluyó toda la arcada dentaria superior, el paladar, todo el hueso maxilar y el contenido de la órbita. Ésta fotografía fue tomada el segundo día postoperatorio. Note la sonda nasogástrica para alimentación y la cánula de traqueostomía.



FIBROSARCOMA DEL ANTRO MAXILAR DERECHO

En la pieza operatoria observe el hueso maxilar superior expandido por el tumor, las ocho piezas dentales superiores, los párpados cerrados con tres puntos de sutura y el contenido de la órbita por debajo de los hilos de sutura.



FIBROSARCOMA DEL ANTRO MAXILAR DERECHO

6 Meses después: Ha completado su tratamiento de Quimio-Radioterapia. Se ha colocado también una prótesis dental superior con obturador palatino para evitar la voz nasal. Es necesario en éstos casos una prótesis para simular la piel periorbitaria, párpados y globo ocular.

FIBROSARCOMA DEL ANTRO MAXILAR

Dr. Rodman López Arias

Cirugía y Quimioterapia del Cáncer

www.centrodeltcancer.com

Tels. 2226-2427 y 7140-4427