

Tratamiento Temprano de la Mordida en Tijera Unilateral

Early treatment of unilateral scissors bite

Chacón P.¹
Silva-Esteves JF²

Resumen

La mordida en tijera unilateral es una maloclusión poco frecuente en la dentición primaria. El objetivo de este reporte es describir el caso de un paciente de 4 años 7 meses de edad que presentaba esta alteración en el sector posterior izquierdo. Esta alteración fue tratada con el uso un arco transpalatino y elásticos cruzados intermaxilares. El tratamiento implicó un tiempo de 6 meses y 3 meses adicionales como periodo de contención. Como resultado se logró establecer una adecuada relación intermaxilar.

Palabras clave: Mordida en tijera, mordida Brodie, dentición primaria, tratamiento.

Abstract

The unilateral scissors bite is a rare malocclusion in the primary dentition. The purpose of this report is to describe the case of a patient 4 years 7 months old, who presented this alteration in the left posterior sector. This alteration was treated with a transpalatal arch and cross elastics. The treatment involved a period of 6 months and 3

additional months as a retention period. As a result it was possible to establish an adequate intermaxillary relationship.

Key words: Scissors bite, Brodie bite, primary dentition, treatment.

Introducción

La mordida en tijera unilateral es una alteración muy rara, su prevalencia en la población infantil parece ser menor al 1%¹. El origen de esta alteración suele ser mandibular, debido a la inclinación de las piezas postero-inferiores hacia lingual o por asimetría mandibular². Estas anomalías se deben tratar precozmente porque pueden provocar patología en la articulación temporomandibular, además de favorecer un crecimiento anómalo de la mandíbula, instaurándose una asimetría ósea de los maxilares.

Relato de caso

Paciente de sexo masculino de 4 años 7 meses de edad cronológica, acude a la consulta para un tratamiento integral, sin presentar antecedentes mé-

¹ CD, Residente Odontología Pediátrica Universidad Peruana Cayetano Heredia, Lima, Perú.

² CD, Esp. Ortodoncia UPCH, Profesor Asociado Facultad de Estomatología Universidad Peruana Cayetano Heredia. Lima, Perú.

dicos de importancia, es un paciente colaborador y receptivo.

Al examen extraoral, es un paciente mesocéfalo, mesofacial, perfil anteroposterior convexo, con simetría facial. Al examen intraoral se observan ambos maxilares de forma ovoide y espaciados, mordida en tijera unilateral a nivel de primeras y segundas molares primarias del lado izquierdo. Además se observa una relación de borde a borde entre el incisivo lateral y canino superiores derechos con el canino inferior derecho; y una desviación de la línea media inferior 1 mm a la derecha sin desviación funcional de la mandíbula (Figura 1).

La radiografía panorámica nos muestra la giroversión de la pieza 12 y todas las piezas dentarias en los estadios de desarrollo esperados para la edad actual del paciente (Figura 2). Por otro lado se realizó el análisis de modelos, donde comparamos cuatro dimensiones de arcos dentarios con los resultados obtenidos por Williams³; así tenemos que los valores del ancho bimolar y el perímetro de arco en el maxilar inferior se encuentran disminuidos (Tabla N° 1).

Plan de Tratamiento

Para corregir la mordida en tijera unilateral se

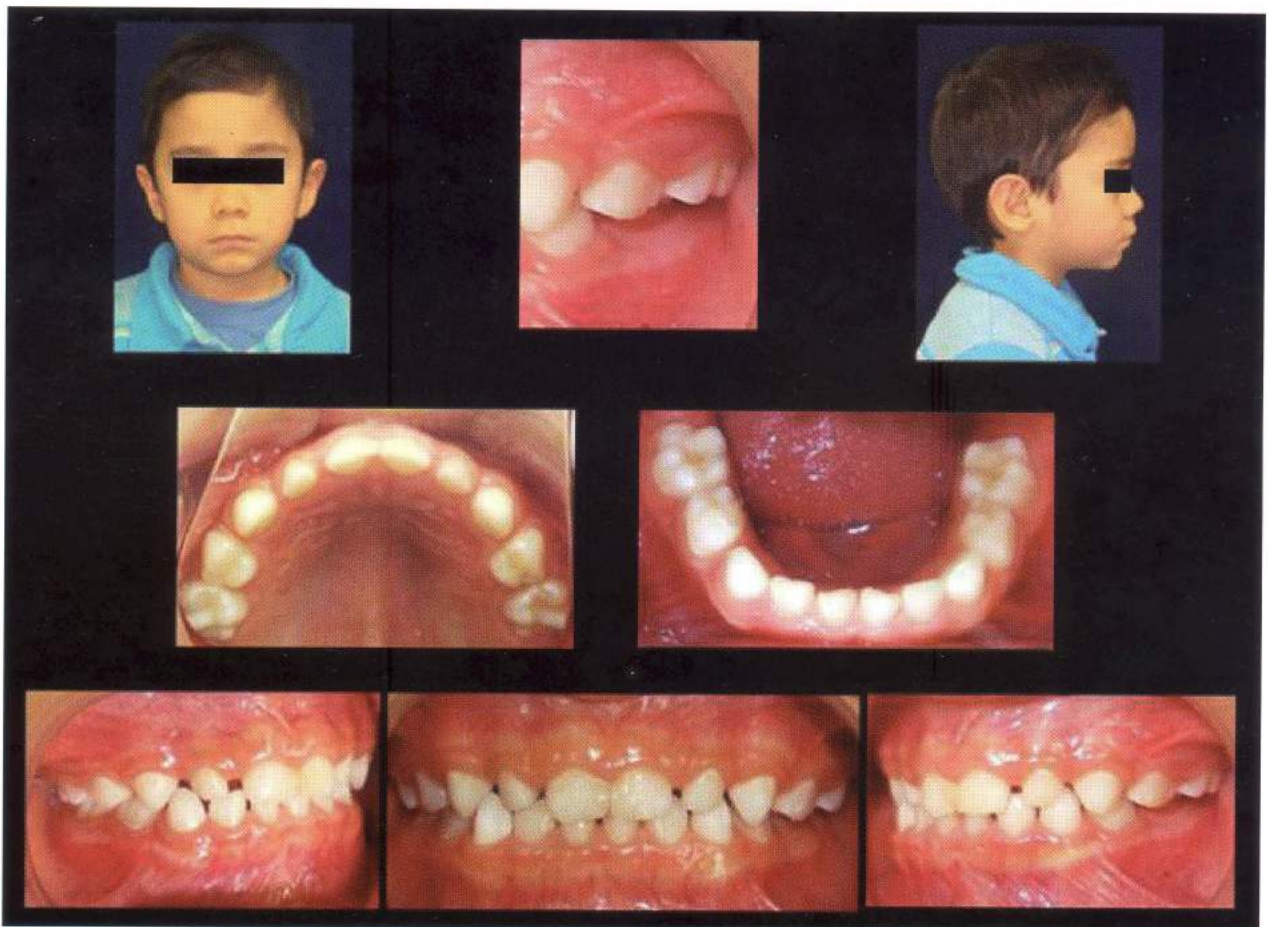


Figura 1. Fotografías Pre-tratamiento.

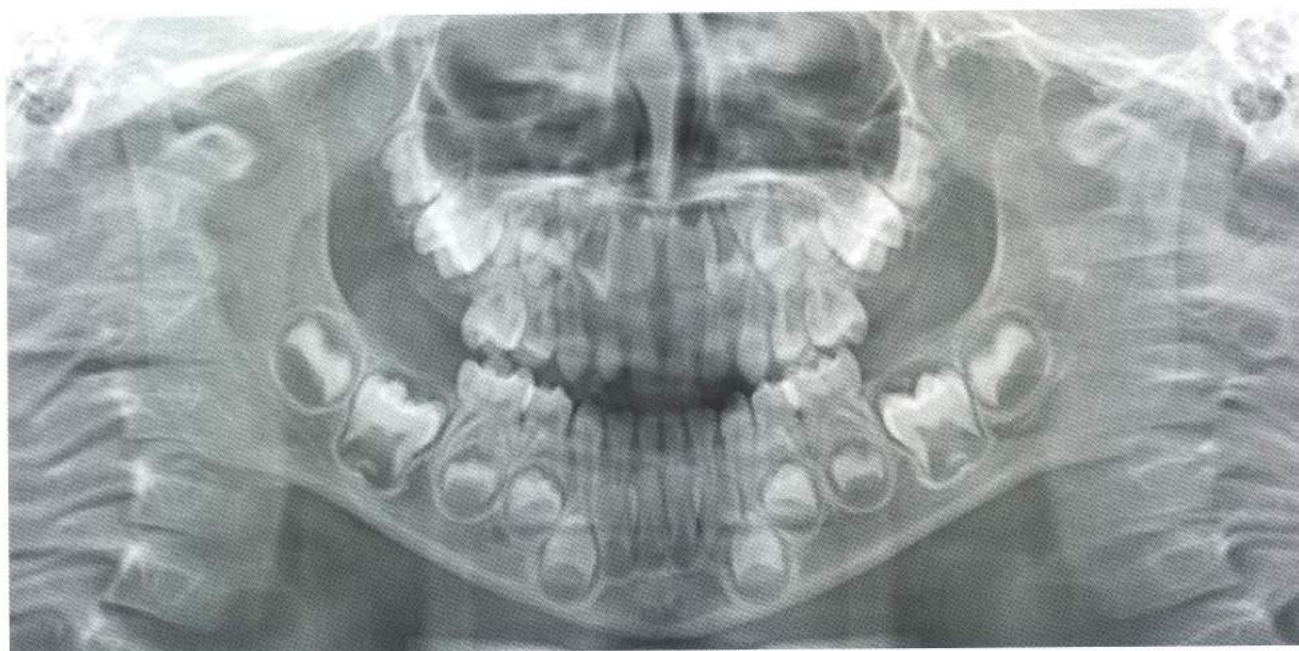


Figura 2. Radiografía Panorámica Pre-tratamiento.

decidió vestibularizar las piezas postero-inferiores del lado izquierdo, previo levantamiento de la mordida. Para el maxilar superior se determinó el uso de un arco transpalatino con brazos adaptados a las caras palatinas de primeras molares y caninos superiores con el objetivo de generar anclaje para el arco superior; además se colocó un botón soldado a la banda de la pieza 65. En el maxilar inferior se colocó un botón adhesivo en la cara lingual de la pieza 75. Se colocaron incrementos de resina en la superficie oclusal de la pieza 85 como levantamiento progresivo de la mordida. Se usaron elásticos de 1/8" de 2.5 onzas, cruzados entre las piezas 65 y 75 (Figura 3).

Los elásticos se colocaron con la indicación de que debían ser cambiados cada 3 días, se utilizaron bajo la supervisión de los padres. Al cabo de 6 meses se observó la corrección de la mordida en tijera. A continuación se eliminaron los incrementos de resina usados y se mantuvo la apar-

atología y se continuó con el uso de los elásticos por tres meses más; hasta observar que la oclusión sea estable (Figura 4 y 5).

Evaluación de los resultados

Se tomaron impresiones para la elaboración de modelos de estudio de control y se realizaron las mediciones de arco antes descritas (Tabla N° 2). Podemos observar que las medidas del ancho bimolar y perímetro de arco en el maxilar inferior se han incrementado, acercándose a los parámetros establecidos como referencia. Asimismo las medidas en el arco superior no tuvieron alteraciones significativas, lo que nos indica un efecto ortodóntico solo en el maxilar inferior.

Discusión

La mordida en tijera unilateral se encuentra des-

crita de manera breve en la literatura, se clasifica dentro de las mordidas cruzadas posteriores. Según Singh la mordida en tijera es aquella condición en la que durante la oclusión la cúspide palatina de un diente maxilar está situada bucal a la cúspide bucal de un diente mandibular del sector posterior⁴. En los casos unilaterales la línea media

mandibular se desvía a un lado de la línea media maxilar. Además la severa inclinación lingual de los dientes posteriores mandibulares impide la masticación adecuada⁵.

La mordida en tijera unilateral al igual que el res-

Tabla 1. Dimensiones de arco superior e inferior

MAXILAR SUPERIOR		MAXILAR INFERIOR	
Ancho Bicanino 27.05±1.22	27.5	Ancho Bicanino 20.83± 1.39	21
Ancho Bimolar 40.41 ± 1.61	41.5	Ancho Bimolar 35.49 ±1.21	33
Perímetro de Arco 74.47± 3.06	76	Perímetro de Arco 68.55 ± 2.68	65.5
Longitud de Arco 27.61± 1.78	28	Longitud de Arco 24.32 ±1.68	24.5

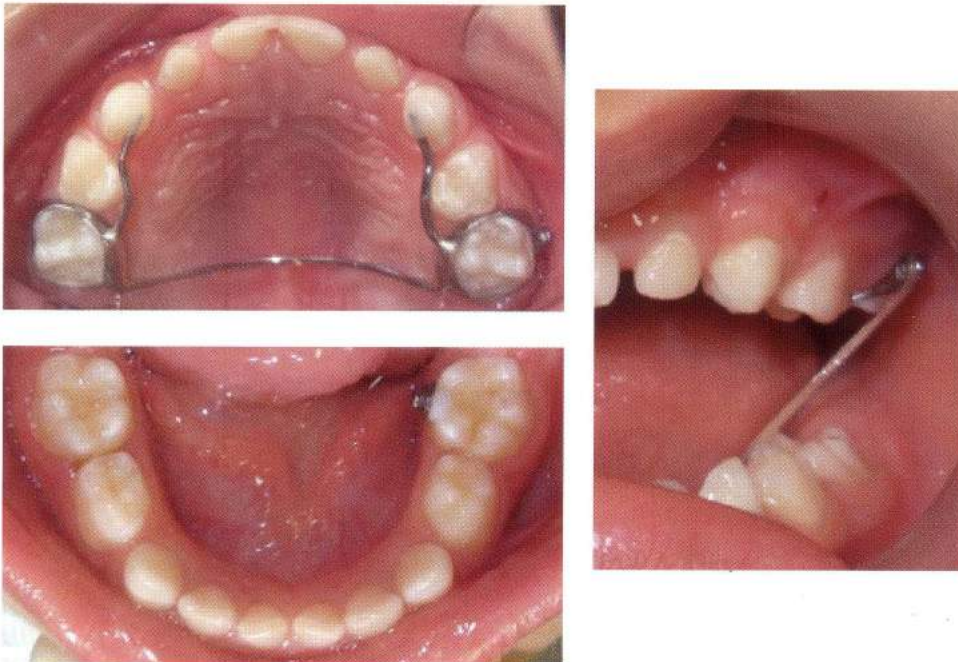

Figura 3. Aparatología al momento de la instalación.

to de las mordidas cruzadas posteriores, usualmente aparece como resultado de la discrepancia en la longitud de arco o de una ruta de erupción anormal^{1,4,6,7}. En el caso del paciente que aquí se reporta, el análisis de modelos previo al tratamiento nos daba como resultado una longitud de arco adecuada en ambas arcadas, en cambio el ancho bimolar en la arcada inferior estaba disminuido, lo que nos indicaba una inclinación lin-

gual de la segunda molar primaria del lado izquierdo, probablemente debido a una alteración en su trayecto durante la erupción.

Existen muchas posibilidades en cuanto a la aparatología más adecuada para resolver este tipo de problemas, desde luego la elección depende de muchos factores que podrían incluir el grado de colaboración del paciente o la severidad de la

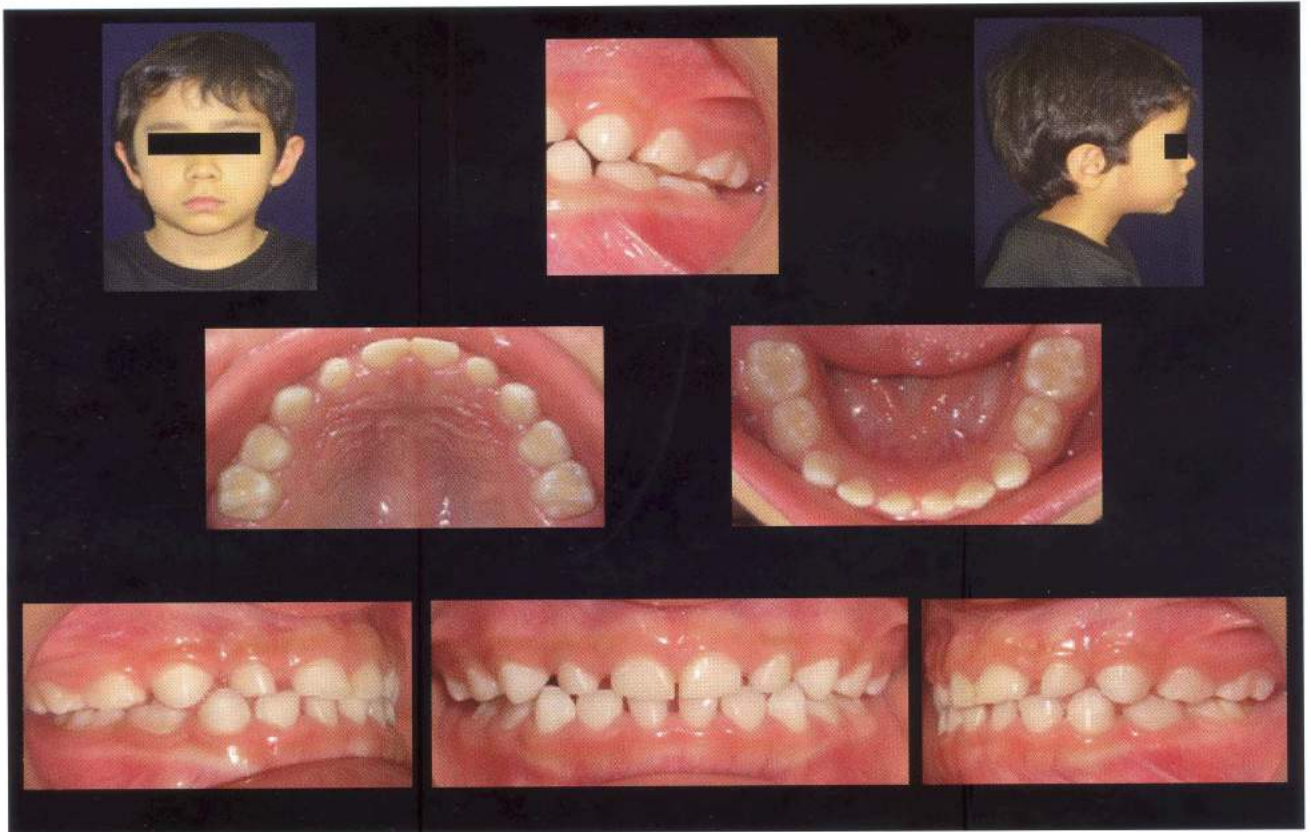


Figura 4. Fotografías Post-tratamiento.

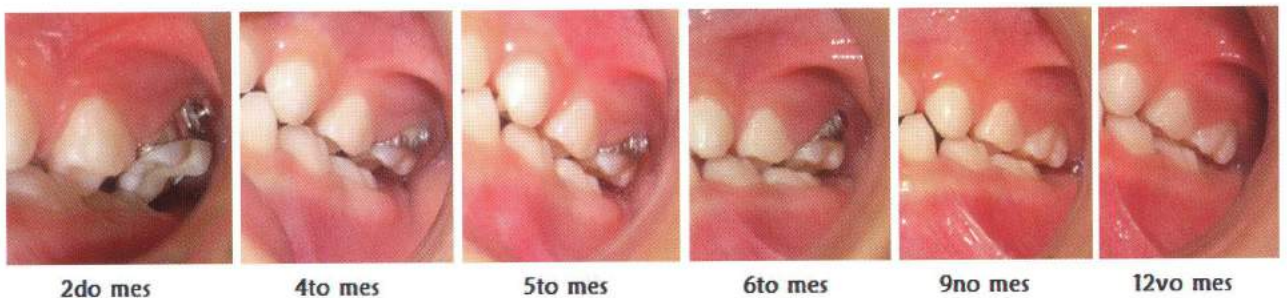

Figura 5. Secuencia fotográfica - Corrección de la mordida en tijera unilateral.

Tabla 2. Comparación de dimensiones de arco superior e inferior después del tratamiento

MAXILAR SUPERIOR			MAXILAR INFERIOR		
	INICIAL	FINAL		INICIAL	FINAL
Ancho Bicanino 27.05±1.22	27.5	28	Ancho Bicanino 20.83± 1.39	21	21
Ancho Bimolar 40.41 ± 1.61	41.5	41.5	Ancho Bimolar 35.49 ±1.21	33	34.5
Perímetro de Arco 74.47± 3.06	76	74	Perímetro de Arco 74.47± 3.06	65.5	67
Longitud de Arco 27.61± 1.78	28	28	Longitud de Arco 24.32 ±1.68	24.5	25

alteración; en el caso de nuestro paciente como el problema se encontraba en el maxilar inferior se decidió colocar como anclaje en la arcada superior un arco transpalatino, que nos ayudaría de este modo a controlar que las fuerzas empleadas no movilizaran la segunda molar superior primaria del lado izquierdo, y el uso acompañado de un elástico intermaxilar cruzado de 1/8 y 2.5 onzas. De esta manera la fuerza generada por los elásticos se centraba en lograr inclinar la segunda molar inferior izquierda hacia vestibular. Al cabo de 6 meses se logró la corrección de la mordida en tijera. Como Ohmori y Ono mencionan los elásticos cruzados tienen un componente vertical de fuerza en adición al componente horizontal y por lo tanto inducen la extrusión de ambas molares⁷. En el caso que reportamos aquí solo se observó un ligero cambio en la sobremordida del paciente.

Seguidamente se mantuvo el arco transpalatino y el uso del elástico cruzado durante 3 meses más, esperando la estabilización de la oclusión. Posteriormente la aparatología fue retirada y se realizaron controles periódicos durante los si-

guientes 6 meses. Hagashi y cols mencionan que los periodos de retención prolongados son controversiales en la dentición primaria puesto que no existen estudios que indiquen cuanto tiempo es necesario usar aparatos de contención luego de la corrección de una mordida en tijera⁸.

En el caso aquí reportado consideramos que el periodo de tratamiento de 6 meses fue mínimo, aunque incluso pudo haber sido menor puesto que entre el segundo y tercer mes de tratamiento no se observaban progresos ya que a pesar de los incrementos de resina colocados para levantar la mordida, las pronunciadas cúspides de las molares eran un obstáculo que impedía a la pieza moverse, por lo que se realizaron desgastes mínimos a nivel de las cúspides de dichas piezas y con ello se logró el objetivo.

Según las guías de la American Academy of Pediatric Dentistry la corrección temprana de las mordidas cruzadas posteriores unilaterales ha demostrado mejorar significativamente las condiciones funcionales y eliminar gran parte de las asimetrías morfológicas y de posición de la man-

díbula⁹.

Cabe destacar que pesar de que el tratamiento para corregir la mordida en tijera unilateral se realizó a temprana edad, el paciente continua en seguimiento puesto que con ello se espera lograr que las molares permanentes establezcan una correcta intercuspidadación entre ellas, tanto en sentido transversal y anteroposterior.

Conclusión

La mordida en tijera unilateral en la dentición decidua, es una alteración que pueda ser tratada con éxito, usando dispositivos sencillos como son los elásticos cruzados; desde luego será importante el seguimiento del caso hasta observar que la dentición permanente se establezca de manera correcta.

Referencias

1. Koch G, Poulsen S (eds). *Pediatric dentistry. A clinical approach*. 2nd ed. Oxford: Wiley-Blackwell; 2009.
2. Canut, J.A. *Ortodoncia Clínica y terapéutica*. 2da edición. Barcelona: Ed. Masson; 2000.
3. Williams FD, Valverde R, Meneses A. Dimensiones de arcos y relaciones oclusales en dentición decidua completa. *Rev Estomatol Herediana* 2004; 14 (1-2): 22-6.
4. Singh G. *The Textbook of Orthodontics*. 2da edición. New Delhi: Jaypee Medical Publishers,; 2007.
5. Moon SK, Kim JW, Lee SH, Hanh SH, Jang KT. Treatment of the scissors bite in primary dentition: Case report. *J Korean Acad Pediatr Dent*. 2006; 33(2): 311 – 16.
6. Proffit W. *Ortodoncia contemporánea*. 4 edición. España: Ed. Elsevier Mosby; 2008.
7. Ohmori H, Ono T. Unilateral scissors bite treated with a removable plate that incorporates a Ti-Ni wire. *ORTHODONTICS: The Art & Practice Of Dentofacial Enhancement*. 2013; 14(1): 222 - 26
8. Hayashi-Sakai, S, Watanabe, J, Taguchi, Y, Tadashi N. Oclusal guidance for unilateral scissors bite in primary dentition: A case report. *Pediatric Dental Journal*. 2007; 17(2): 160-66.
9. American academy of pediatric dentistry. *Guideline on Management of the Developing Dentition and Occlusion in Pediatric Dentistry. Reference Manual*. 2014; 36(6): 251-63.

Recibido: 04 de Febrero 2015

Aceptado: 21 de Abril 2015

Correspondencia: leonorchm@gmail.com

Paola Chacón Mendoza, José Fernando Silva-Esteves Raffo

Av. Del Río 678, Pueblo Libre, Lima, Perú, 974-686209.