



**Dr. Geraldo Elias Miranda CRO 29279**

Cirurgião-dentista, Perito Oficial PCMG-IML  
Especialista, Mestre (UNICAMP) e  
Doutor em Odontologia Legal (USP)

## **QUESTÕES DE ODONTOLOGIA E MEDICINA LEGAL DA BANCA IADES**

**Prof. Geraldo Miranda**



**@dr.geraldomiranda**

**1) IADES/PCDF/Perito Criminal – Odontologia/2016** As tomografias computadorizadas de feixe cônico são cada vez mais utilizadas em odontologia. Em alguns aparelhos, as doses de radiação são 9 vezes maiores que em uma radiografia panorâmica. A esse respeito, assinale a alternativa correta.

- A) As tomografias são úteis na observação do tecido ósseo remanescente para implantodontia.
- B) As tomografias devem ser indicadas para o uso em odontopediatria.
- C) As imagens de tomografia computadorizada não apresentam artefatos.
- D) As tomografias computadorizadas geram projeções anisotrópicas.
- E) As fraturas radiculares não são detectadas pelas tomografias.

**2) IADES/PCDF/Perito Criminal – Odontologia/2016** Os seios paranasais são espaços revestidos por túnica mucosa no interior de certos ossos do crânio e da face, que se comunicam com a cavidade nasal. A análise comparativa de exames por imagem ante e post-mortem dos seios paranasais pode auxiliar no processo de identificação forense. No que se refere aos seios paranasais, assinale a alternativa correta.

- A) Os ossos do crânio que contêm os seios paranasais são o frontal, o esfenoide, o etmoide e a maxila.
- B) Os seios maxilares são os maiores dos seios paranasais, e as respectivas dimensões não dependem de fatores como idade e condições individuais.
- C) Os seios pterigóidais são de número variado e estão contidos dentro do processo pterigóideo.
- D) Os ossos que contêm os seios paranasais são classificados como pneumáticos e regulares.
- E) No viscerocrânio, não há seios paranasais.

**3) IADES/PCDF/Perito Criminal – Odontologia/2016** Nas anomalias congênitas, pode-se encontrar a presença de anomalias dentárias. Com relação às alterações de desenvolvimento, assinale a alternativa que apresenta uma anomalia dentária de forma.



- A) Oligodontia
- B) Concrecência
- C) Macrodonia
- D) Hiperdonia
- E) Anadonia

**4) IADES/PCDF/Perito Criminal – Odontologia/2016** Os desastres de massa são eventos não esperados e ocasionados por forças naturais, ações antrópicas, acidentes nos mais diversos meios de transporte, terrestres ou aéreos, ações terroristas e uso de armas biológicas ou químicas. Destaca-se, nesse contexto, a produção de múltiplas vítimas fatais, implicando a mobilização de vários recursos humanos e de estrutura física, inclusive superando, de forma absoluta, a capacidade operacional dos serviços de identificação humana da região de ocorrência do evento. Na busca pela otimização no uso dos recursos disponíveis, pelo recrutamento de especialistas de outras regiões, pelo estabelecimento de um fluxograma de recolhimento de restos mortais e pertences, além da triagem para identificação, a INTERPOL elaborou e atualiza o Guia de Desastres de Massa (DVI GUIDE: INTERPOL, 2014.). Esse instrumento estabelece a categorização dos métodos de identificação. Com base no exposto, assinale a alternativa que indica métodos primários de identificação.

- A) Estudos de antropologia, achados médicos, documentos pessoais de identificação e pertences pessoais.
- B) Estudos de impressões palmares e plantares, odontologia forense e análise do ácido desoxirribonucleico.
- C) Estudos de antropologia, estudos dactiloscópicos e racemização de ácido aspártico.
- D) Odontologia forense, estudos dactiloscópicos e análise do ácido ribonucleico.
- E) Análise de ácidos nucleares, de elementos pessoais e roupas, e achados médicos.

**5) IADES/PCDF/Perito Criminal – Odontologia/2016** O estudo das marcas de mordida como método de identificação humana tem ganhado importância crescente, sobretudo nos casos de crimes de cunho sexual. A análise das características pode oferecer diversos elementos-chave na elucidação de casos de difícil solução. Quanto às marcas de mordida e à respectiva aplicação, assinale a alternativa correta.



- A) Para a avaliação de uma marca de mordida, as respectivas características devem ser reconhecíveis e distinguíveis. Os padrões de lesão variam em função dos dentes analisados; por exemplo, incisivos superiores produzem marcas em escudo quando o indivíduo apresenta classe II, primeira divisão.
- B) Forças musculares anormais associadas à pressão da língua, apesar da relevância clínica, não alteram a disposição em que os dentes contatam a superfície mordida, caracterizando irrelevância na análise das lesões.
- C) A disfunção temporomandibular (DTM) pode contribuir para a variação no padrão das marcas de mordida. DTM se associa à mudança de linha média e ao aumento do diâmetro entre marcas, bem como ao comprimento anteroposterior das marcas, relacionando-se com as características clínicas do agressor.
- D) A associação da imagem com o histopatológico nas lesões ante-mortem pode fornecer, com boa precisão, o tempo decorrido do acontecimento até a análise dos tecidos. O pico dos infiltrados polimorfonucleares (PMN) e o início da proliferação fibroblástica ocorrem entre 24 e 36 horas, coincidindo com a variação da coloração clínica castanho claro amarelado das lesões.
- E) Os agressores também podem ser mordidos pelas vítimas, o que deve chamar a atenção do perito; contudo, essas marcas não apresentam relevância de fato na apuração do crime.

**6) IADES/PCDF/Perito Criminal – Odontologia/2016** Os antropologistas e dentistas forenses frequentemente trabalham em conjunto no processo de identificação, concentrando os respectivos trabalhos nas estruturas mineralizadas do corpo. Esses materiais podem ser fontes importantes de elementos para determinar raça, idade, sexo e estatura com relativa precisão. Acerca das características analisadas nos estudos antropológicos, assinale a alternativa correta.

- A) Os crânios dos indivíduos adultos jovens melanodermas masculinos geralmente são altos e estreitos, apresentando perfil prognático e órbitas de aspecto quadrado, com abertura nasal e palato amplos.
- B) O dimorfismo sexual entre crânios de indivíduos leucodermas adultos jovens centra-se no fato de que indivíduos do sexo masculino apresentam todas as dimensões maiores, inclusive com o ângulo mandibular caracteristicamente amplo, obtuso e rugoso pela ação do músculo masseter.



C) Se um crânio apresenta tamanho grande, glabella pouco desenvolvida, processo mastoide volumoso, linhas musculares mínimas, fronte mais vertical e mandíbula com ângulo arredondado, o perito pode concluir que pertence a indivíduo masculino.

D) O dentes podem ser avaliados clínica, radiográfica e biomecanicamente para estimar a idade do indivíduo. A base para a análise tem fulcro nas mudanças sucessivas da morfologia dental nos dentes em desenvolvimento, no padrão de erupção e nos enantiômeros de metabólitos como o ácido aspártico.

E) Não se observa variação nos padrões de calcificação e erupção dental entre os grupos étnicos, sobretudo em populações altamente miscigenadas como a brasileira, permitindo facilidade no uso dessas características nos processos de estudos antropológicos.

**7) IADES/PCDF/Perito Criminal – Odontologia/2016** Considere hipoteticamente que um grupo de excursão sai em viagem, cujo destino é a cadeia das montanhas Andinas. Chegando lá, duas das pessoas se perdem caminhando por um desfiladeiro com 300 metros de profundidade, repleto de rochas no respectivo fundo. Uma delas precipita-se involuntariamente e colide com as rochas. Resgatado o de cujus, e no início do processo de estudo, o perito visualiza e reporta múltiplas lesões. Nesse caso, o meio de ocorrência, quanto à ação mecânica e às características que imprime às lesões, é classificado como

A) passivo e perfurocontundente.

B) passivo cortocontuso.

C) ativo e cortodilacerante.

D) ativo e perfurodilacerante.

E) passivo e contundente.

**8) IADES/PCDF/Perito Criminal – Odontologia/2016** As energias de ordem mecânica são frequentemente envolvidas na produção de lesões corporais. Considere que determinado agressor aborde a respectiva vítima com um martelo, causando a morte com um único golpe. Esse agressor é preso em flagrante delito, e a arma é apreendida. O time de peritos analisa o martelo, que possui peso aproximado de 600 g, extremidades cilíndricas e cabo de madeira revestido com borracha em sua extremidade. Durante a necrópsia, observa-se que a lesão produzida se trata de fratura de calota craniana de formato triangular, base aderida a porção óssea vizinha e vértice solto, e direcionado para o interior da cavidade. Com base nesse



caso hipotético, assinale a alternativa que descreve, respectivamente, a cinemática do martelo para produzir a lesão, bem como o nome específico do sinal descrito pelo perito.

- A) Ação oblíqua e sinal do mapa-mundi de Carrara.
- B) Ação perpendicular e sinal de fratura em vazador.
- C) Ação oblíqua e sinal em terraço de Hoffmann.
- D) Ação perpendicular e sinal de fratura em saca-bocado de Strasmann.
- E) Ação oblíqua e sinal de Simonin.

**9) IADES/PCDF/Perito Criminal – Odontologia/2016** Considere hipoteticamente que uma mulher de 66 anos de idade dá entrada na delegacia de polícia e denuncia que foi vítima de crime sexual, há 30 minutos, por agressor não conhecido. Ela é encaminhada ao Instituto Médico Legal para realização de exame e, durante a avaliação, apresenta escoriações nos braços, estigmas ungueais no pescoço e várias marcas de mordidas pelo corpo, sendo que uma das lesões provocou avulsão do mamilo da mama direita. No que tange aos dentes como armas brancas, assinale a alternativa que indica, respectivamente, a classificação do instrumento, a forma de aplicação da energia sobre a vítima, o mecanismo e o ferimento produzido.

- A) Perfurante; um ponto; pressão e penetração; punctório.
- B) Cortante; uma linha; deslizamento; inciso.
- C) Perfurocortante; ponto e linha; pressão-deslizamento; perfuroinciso.
- D) Cortocontundente; linha e massa; pressão-esmagamento; cortocontuso.
- E) Perfurodilacerante; linha e ponto; pressão e deslizamento; perfurodilacerante.

**10) IADES/PCDF/Perito Criminal – Odontologia/2016** O método de Oscar Amoedo foi, sem dúvida, uma das maiores contribuições ao campo das ciências forenses. Trata-se da elaboração de um sistema que utiliza os dentes como elementos sinaléticos na identificação humana. Assinale a alternativa que aponta os fundamentos biológicos ou técnicos de um método de identificação ideal.

- A) Processabilidade, complexidade, unicidade, mutabilidade e alternabilidade.
- B) Praticabilidade, unicidade, suscetibilidade, classificabilidade e imutabilidade.
- C) Classificabilidade, praticabilidade, perenidade, imutabilidade e individualidade.
- D) Imutabilidade, individualidade, unicidade, praticabilidade e confiabilidade.



E) Unicidade, complexidade, processabilidade, perenidade e individualidade.

**11) IADES/PCDF/Perito Criminal – Odontologia/2016** Os ossos da calota craniana apresentam-se com dupla camada cortical achatada interposta por osso esponjoso; essa disposição anatômica é denominada díploe. As características anatômicas permitem diversas apresentações das lesões em função dos objetos e a direção de aplicação das forças. Considere hipoteticamente que, durante a análise de um crânio de indivíduo encontrado em estado avançado de decomposição em uma região pantanosa, o examinador encontra duas lesões, sendo uma delas na região parietocipital direita, descrita como um orifício em buraco de fechadura. No que se refere a essa lesão, assinale a alternativa que descreve, respectivamente, o objeto que a causou e o mecanismo que a produziu.

A) Projétil de arma de fogo, único e que descreve penetração em direção perpendicular à superfície do crânio, provocando deslocamento do fragmento em direção ao interior da cavidade.

B) Projétil de arma de fogo de alta energia, único e que descreve movimento oscilatório durante a penetração, provocando o destacamento do fragmento ósseo em direção ao interior da cavidade.

C) Múltiplos projéteis de arma de cano longo e alma lisa que, pela dispersão em cone, a curta distância, podem provocar esse tipo de lesão durante a emergência na superfície oposta ao orifício de entrada.

D) Projétil de arma de fogo de alta energia, único e que penetra pela superfície do crânio, descreve movimento oscilatório no interior da cavidade e emerge pela superfície oposta, provocando destacamento do fragmento ósseo e do couro cabeludo.

E) Projétil de arma de fogo, único e que inicia penetração quase tangencial no crânio, provocando elevação e destacamento do fragmento, ficando este retido no couro cabeludo.

**12) IADES/PCDF/Perito Criminal – Odontologia/2016** Uma mulher de 19 anos de idade trafegava de ônibus pela cidade quando foi atingida por pedra arremessada por torcedores de torcida organizada. O resgate do Corpo de Bombeiros a levou ao hospital, onde recebeu assistência médica e da equipe de cirurgia bucomaxilofacial. Recebeu alta hospitalar 23 dias após o ocorrido e foi encaminhada ao Instituto Médico Legal para realização de exame que faria composição de inquérito policial. Durante o exame, a equipe de odontologia legal



percebeu ausência do incisivo central, do incisivo lateral direito e do canino direito, sem reabilitação protética, mácula escura em lábio superior e cicatriz extensa por perda de substância, além de bloqueio maxilomandibular por fratura de mandíbula. A respeito da situação hipotética apresentada, assinale a alternativa correta.

- A) Indica provável debilidade permanente, mesmo com reabilitação de qualquer tipo, uma vez que, para além da função mastigatória, os dentes anteriores representam elementos fundamentais na articulação fonética labiodental.
- B) Quanto à função fonética, não se avalia, durante a perícia, o valor para cada elemento dental, mas sim a função global do grupo de dentes analisado.
- C) A ausência dos incisivos não caracteriza debilidade permanente de membro ou de função, uma vez que podem ser facilmente substituídos por próteses sobre implantes, fixas ou parciais removíveis.
- D) Pela teoria, trata-se de lesão corporal de natureza moderada, pois ainda restam os dentes superiores contralaterais, que podem servir como bases para uma reabilitação adequada.
- E) Nos casos de perícias como essa, cumpre ao perito quantificar apenas valor estético, fonético e mastigatório, sem, contudo, apegar-se a aspectos psíquicos e de qualidade de vida do periciado.

**13) IADES/PCDF/Perito Criminal – Odontologia/2016** O Código de Ética Odontológica, aprovado pela Resolução CFO no 118/2012, traz importantes modificações em relação às versões anteriores. Um dos apontamentos é o esclarecimento acerca da relação entre paciente e profissional quanto aos termos e ao regimento do mercado, inclusive adicionando tensionamento ao que delimita o direito consumerista. A esse respeito, assinale a alternativa correta.

- A) A natureza da relação com o paciente, em odontologia, é contratual, respondendo o cirurgião-dentista sempre subjetivamente, ou seja, independentemente da culpa. Esse apontamento é consensual entre os juristas brasileiros.
- B) A responsabilidade contratual deriva da execução obrigacional advinda do contrato de prestação de serviços, seja este verbal ou por escrito.
- C) A natureza personalíssima da relação paciente/profissional define a peculiaridade de que se reveste a prestação dos serviços odontológicos, diversos, portanto, das demais prestações, bem como de atividade mercantil.



- D) O Código de Ética e a legislação consumerista acordam quando apontam para a obrigação de resultados, uma vez que, atualmente, os procedimentos realizados, conforme as técnicas preconizadas, apresentam baixos índices de falhas. O melhor exemplo é a implantodontia, que apresenta taxas de falhas menores que 5%, quando bem executada.
- E) A execução de trabalhos restauradores simples não acordados no plano de tratamento, visando a aumentar a produtividade, não se trata de falha ética se o paciente for comunicado imediatamente após o procedimento.

**14) IADES/PCDF/Perito Criminal – Odontologia/2016** Um cadáver em bom estado de conservação é encontrado abandonado em região bastante seca e quente. No local, os peritos realizam isolamento da área e buscam vestígios para elucidação das condições e da data provável da ocorrência, bem como se houve ou não violência empregada. A tanatologia torna-se, nessa situação, ferramenta de excelência para aqueles que se dedicam às ciências forenses. Com base, no caso hipotético apresentado, acerca desse tema, assinale a alternativa correta.

- A) Os livores hipostáticos são máculas arroxeadas, que se iniciam como sugilação, evoluindo com coalescência e formando grandes manchas conforme a ação da gravidade, tratando-se de fenômeno exclusivo da pele. Igualmente, são móveis durante as primeiras horas e fixam-se definitivamente depois de 12 horas após a morte.
- B) O sinal de Sommer e Larcher, ou livor sclerotinae nigrencens, corresponde à dessecação da esclerótica, mostrando, no quadrante interno ou externo do olho, uma mancha enegrecida. Esse sinal trata-se de fenômeno abiótico consecutivo.
- C) A maceração corresponde a um processo de transformação do cadáver imerso em meio líquido, como um córrego. Esse caso de fenômeno de conservação permite ao perito destacar a pele das mãos do cadáver e colher as impressões digitais com relativa precisão (técnica da luva cadavérica).
- D) O cadáver que foi encontrado abandonado em região bastante seca e quente apresentava-se bem conservado por ter sofrido fenômeno de conservação tipo coreificação, caracterizado por pele de cor e consistência uniforme de couro recém-curtido.
- E) Tanto a esqueletização quanto a saponificação são classificadas como fenômenos conservativos, sendo que a primeira ocorre em condições de clima seco e quente, enquanto a segunda ocorre em ambientes muito úmidos e na ausência de ar.





**15) IADES/PCDF/Perito Criminal – Odontologia/2016** Nos caminhos da regulamentação do exercício da odontologia no Brasil, o último marco legal é a Lei no 5.081/1966. Esse marco realiza o detalhamento e representa o momento em que a odontologia adquire ampla autonomia no que concerne ao respectivo exercício. A respeito desse tema, assinale a alternativa correta.

A) Os atestados odontológicos são documentos em que se afirma ser real um fato ou a existência de estado ou situação e as respectivas consequências. São condições para a produção dos efeitos: o ato profissional, posse da autorização legal e profissional pleno para o exercício.

B) Quanto à prescrição de especialidades farmacêuticas, é permitida ao cirurgião-dentista a prescrição de medicamentos de uso interno e externo com indicação em odontologia. Sendo assim, há autorização expressa em lei e que ampara o profissional na prescrição de fármacos para o tratamento de doenças sistêmicas, desde que se atente para aquelas doenças que apresentem manifestações orais, como o lúpus eritematoso sistêmico e a síndrome de Sjögren.

C) As perícias em foro civil somente podem ser realizadas por peritos oficiais, não havendo autorização expressa a peritos nomeados, sob pena de nulidade do laudo. (D) Quanto ao emprego de analgesia e hipnose pelo cirurgião-dentista, é permitido sedação com o uso de óxido nitroso por profissionais devidamente habilitados, podendo chegar ao estágio II da anestesia geral, correspondente à perda da consciência.

E) O anúncio de modalidades de pagamento é uma prática prevista e permitida pela legislação; dessa forma, há melhor esclarecimento aos consumidores. Esse argumento embasa, ainda hoje, as práticas concorrenciais nos serviços privados.

**16) IADES/PCDF/Perito Criminal – Odontologia/2016** Um jovem do sexo masculino, infrator, de idade não conhecida, encontra-se preso em unidade de custódia de menores, pois declarou ser menor de idade durante a abordagem policial. A juíza da Vara da Infância e da Juventude determina que seja realizado exame pericial que determine a idade provável do indivíduo, com a finalidade de aplicar medida socioeducativa ou encaminhá-lo à casa de prisão provisória. Clinicamente, o jovem apresenta ausência dos dentes 16 e 26, restaurações de amálgama nos dentes 36 e 46, dentes 37 e 47 em restos radiculares e



dentes 38 e 48 provavelmente inclusos. Pela radiografia panorâmica da face, vê-se que o dente 38 encontra-se incluso e com 1/3 da raiz formada, e que o dente 48 encontra-se incluso e com a coroa totalmente formada. Considerando essa situação hipotética, assinale a alternativa correta.

- A) A melhor técnica para determinação da idade, nesse caso, é por meio da técnica de Gustafson. Com ela, realizam-se estudos de vários fatores e consegue-se afirmar, com relativa segurança, que se trata de menor de idade.
- B) A ausência dos terceiros molares durante o exame e a observação de imagem com eles ainda em processo inicial de formação radicular implicam que provavelmente se trata de menor, entre 13 e 16 anos de idade.
- C) Considerando a perda dos dentes 16 e 26 associada à restauração dos dentes 36 e 46, bem como os dentes 37 e 47 em restos radiculares e os dentes 38 e 48 em formação, pode-se concluir que o indivíduo tem idade entre 20 e 25 anos.
- D) O uso do esquema modificado de Ponsold é o melhor para determinar a idade provável, pois se utiliza apenas dos desgastes da coroa, dispensando outros métodos que frequentemente não são amplamente disponíveis nos Institutos Médicos Legais do Brasil.
- E) A mineralização, formação radicular e erupção dos incisivos inferiores são tardias em relação aos incisivos superiores.

**17) IADES/PCDF/Perito Criminal – Odontologia/2016** A identificação humana post-mortem é fundamental na medicina forense, tanto por razões legais quanto por razões humanitárias. Cumpre ainda dizer que a odontologia legal apresenta papel de destaque, principalmente nos casos de difícil solução. Quanto à importância da interpretação radiográfica e das imagens na identificação em odontologia, assinale a alternativa correta.

- A) Pelas radiografias convencionais, podem ser observadas características anatômicas, como tamanho e forma das coroas, anatomia pulpar e posição e forma da crista do osso alveolar, além das características únicas e individuais resultantes de tratamentos dentários. Grandes vantagens são a disponibilidade e a não ocorrência de sobreposição de estruturas.
- B) A tomografia computadorizada apresenta-se como método mais avançado na obtenção de imagens, com qualidade superior e contrastes adequados, porém sem a possibilidade de obtenção de volume e de medidas angulares e lineares.



- C) As imagens dos seios maxilares e frontal podem ser vistas desde o nascimento e sofrem rápida expansão em função do crescimento do maciço facial, porém mantêm a forma básica. Pode-se ainda afirmar que apresentam boa acurácia em relação ao dimorfismo sexual.
- D) Pelos cortes finos e com a possibilidade de remoção de artefatos de movimento, a tomografia computadorizada tem sido aplicada em crânios como forma adicional aos processos de identificação antropológica, e também em reconstruções faciais por meio das técnicas tridimensionais.
- E) O estudo dos núcleos de ossificação, da soldadura de epífises e das sinostoses das suturas, ambas identificadas por tomadas radiográficas de punho ou pelo emprego de outras técnicas, não apresentam adequada aplicabilidade na antropologia forense no que tange à estimativa da idade.

**18) IADES/PCDF/Perito Criminal – Odontologia/2016** A identificação craniométrica é de fundamental importância nos Institutos Médicos Legais por seu custo-eficiência. Por meio dela, pode-se apontar provável constituição física, raça, sexo e idade do indivíduo. A respeito do tema, assinale a alternativa correta.

- A) Os pontos craniométricos bregma, obélio, ófrio, ínio e násio são ímpares ou medianos, enquanto dácrio, ptério, astério, êurio e gônio são pontos pares ou laterais.
- B) Os pontos opistocrânio e vértex são pontos de referência para várias medidas, e os respectivos locais são fixos na abóbada.
- C) O índice condíleo de Baudoin é de excelência para discriminação sexual, pois atinge níveis estatisticamente significantes, girando entre 85% e 95% dos casos.
- D) Os platocrânios são aqueles que apresentam a dimensão anteroposterior menor que a dimensão inferossuperior.
- E) Os crânios braquifaciais são aqueles que possuem o terço médio da face com a dimensão da altura muito maior que a largura.

**19) IADES/Fundação Hemocentro de Brasília/DF/Odontologia/2017** Na fase de dentição mista, na idade dentária de 9 a 10 anos, o paciente em geral apresenta

- A) caninos e pré-molares com as coroas completas e cerca de 1/3 da formação radicular. B) caninos e pré-molares com as coroas completas, mas sem formação radicular.



- C) primeiros e segundos pré-molares mandibulares com coroas completas e 3/4 da formação radicular.
- D) terceiros molares na fase final de formação da coroa, mas sem raízes.
- E) caninos com coroas completas e mais de 2/3 das raízes.

**20) IADES/ALEGO/CIRURGIÃO-DENTISTA/2019** A respeito do processo de erupção dentária em crianças, assinale a alternativa correta.

- A) Alterações da cronologia eruptiva estão mais relacionadas às maloclusões que às alterações da sequência eruptiva.
- B) Dentes natais e neonatais podem ou não ser supranumerários e devem ser extraídos tão logo sejam identificados, para minimizar riscos durante a amamentação.
- C) Enquanto a cronologia de erupção se mantém, a sequência de erupção geralmente é variável.
- D) A fase pré-eruptiva inicia-se logo após a rizogênese, responsável pela movimentação do dente em direção à oclusal.
- E) O surgimento do dente na cavidade bucal é a referência para as tabelas de cronologia eruptiva, entretanto, representa apenas uma etapa da fase eruptiva.

**21) IADES/Técnico em Anatomia e Necrópsia/ EBSEH/ HUOL – UFRN/2014** Em relação aos fenômenos relacionados ao tempo de ocorrência do óbito, assinale a alternativa que apresenta aquele(s) que aparece(m) precocemente.

- A) Mancha verde abdominal e flacidez generalizada.
- B) Esqueletização completa.
- C) Rigidez generalizada e manchas de hipóstase.
- D) Rigidez da mandíbula e esboço de livores.
- E) Mumificação.

**22) IADES/Técnico em Anatomia e Necrópsia/ EBSEH/ HUOL – UFRN/2014** A identificação de cadáveres pode ser feita através da arcada dentária, do DNA e da papiloscopia. Acerca desse assunto, é correto afirmar que se deve observar

- A) independentemente da via, elementos físicos da pessoa, como estatura, peso, raça e cor, não são importantes na análise.



- B) características como tatuagens e cicatrizes também deverão ser consideradas e investigadas.
- C) a papiloscopia é a ciência que realiza a identificação da pessoa através da análise do fio de cabelo.
- D) por meio da papiloscopia, é possível identificar um cadáver em completa putrefação.
- E) as radiografias não possuem importância para a identificação odonto-legal.

**23) IADES/EBSERH/Técnico em Anatomia e Necropsia/2014** Para estimar o sexo de uma pessoa cuja ossada foi encontrada em bom estado de conservação, deve(m)-se analisar, preferencialmente, o(s)

- A) ossos dos pés, verificando o tamanho do segundo dedo em relação ao primeiro.
- B) ossos das mãos, analisando a relação entre o tamanho do polegar e do dedo mínimo.
- C) fêmur, observando o ângulo entre o colo e o corpo desse osso.
- D) osso do quadril, verificando o ângulo subpúbico e as aberturas da pelve.
- E) crânio, verificando a presença das fontanelas.

**24) IADES/Técnico em Anatomia e Necrópsia/ EBSEH/ HUOL – UFRN/2014** É correto afirmar que são considerados fenômenos cadavéricos destrutivos

- A) autólise, putrefação e maceração.
- B) abiótico, autolítico e hemólise.
- C) fissão, estagnação e massificação.
- D) rigor mortis, perenidade e ausência de reflexos.
- E) mumificação, saponificação e rigidez.



**Dr. Geraldo Elias Miranda CRO 29279**

Cirurgião-dentista, Perito Oficial PCMG-IML  
Especialista, Mestre (UNICAMP) e  
Doutor em Odontologia Legal (USP)



**25) IADES/Técnico em Anatomia e Necrópsia/ EBSERH/ HUOL – UFBA/2014** A derrota de Anderson Silva para o americano Chris Weidman, no UFC 168, chocou o mundo. Não pela derrota em si, mas pelo horror das cenas registradas no momento em que o brasileiro sofreu uma lesão na perna após aplicar um chute no adversário. A imprensa internacional classificou o momento, entre tantos outros adjetivos, como horrível e agonizante.

No que se refere à traumatologia, assinale a alternativa correta.

- A) A lesão em questão é uma luxação do tornozelo causada por agente contundente.
- B) A ferida contusa foi causada por choque mecânico.
- C) Trata-se de uma fratura exposta, porém devido a elasticidade da pele, essa se conserva íntegra.
- D) A lesão nessa região do corpo produz linhas de fratura radiais.
- E) Houve fratura da fíbula e do fêmur.

**26) IADES/PC-DF - Perito Criminal - Verificação de Aprendizagem - 2ª Prova/2019**

Considerando que um cadáver encontrado em local ermo não apresentava rigidez cadavérica, é correto afirmar que

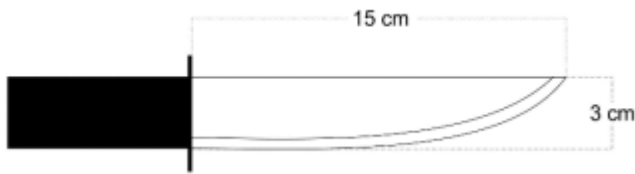
- A) o tempo desde a morte é menor que uma hora.
- B) o tempo desde a morte pode ser superior a 24 horas.
- C) o corpo não foi exposto à luz solar; pode ter sido enterrado, por exemplo.
- D) a morte ocorreu por choque hipovolêmico.
- E) houve ação térmica *post-mortem*.



**Dr. Geraldo Elias Miranda CRO 29279**

Cirurgião-dentista, Perito Oficial PCMG-IML  
Especialista, Mestre (UNICAMP) e  
Doutor em Odontologia Legal (USP)

## 27) IADES/PC-DF - Perito Criminal - Verificação de Aprendizagem - 2ª Prova/2019



Considere uma lesão perfuroincisa produzida no abdome de uma pessoa muito obesa por uma faca com uma lâmina com 15 cm de comprimento e 3 cm na maior largura, conforme a ilustração. Acerca dessa lesão, assinale a alternativa correta.

- A) A lesão poderá apresentar no máximo 15 cm de profundidade, independentemente da respectiva largura.
- A) A lesão poderá apresentar no máximo 3 cm de largura, independentemente da respectiva profundidade.
- C) A largura máxima da lesão será de 3 cm caso a profundidade seja menor ou igual a 15 cm.
- D) A largura mínima da lesão será de 3 cm, independentemente da respectiva profundidade.
- E) A profundidade da lesão poderá ser maior do que 15 cm, independentemente da respectiva largura.

## 28) IADES/PC-DF - Perito Criminal - Verificação de Aprendizagem - 2ª Prova/2019

Um caso público, divulgado pela imprensa, apresenta o seguinte trecho na reportagem: “as imagens anexadas, que não serão reproduzidas pela reportagem, para preservar a suposta vítima, mostram grandes áreas roxas. Essas imagens são das nádegas e coxas e foram produzidas seis dias depois do encontro do suposto agressor com a suposta vítima.”

Esse tipo de observação sugere que tipo de lesão corporal?

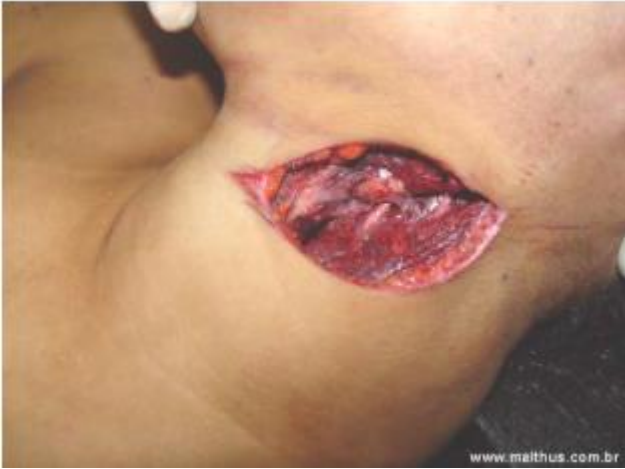- A) Hematoma
- B) Escoriação
- C) Equimose
- D) Edema traumático
- E) Necrose



**Dr. Geraldo Elias Miranda CRO 29279**

Cirurgião-dentista, Perito Oficial PCMG-IML  
Especialista, Mestre (UNICAMP) e  
Doutor em Odontologia Legal (USP)

**29) IADES/PC-DF - Perito Criminal - Verificação de Aprendizagem - 2ª Prova/2019**



Considerando a imagem apresentada, assinale a alternativa que indica o melhor termo ou expressão para definir a lesão apresentada.

- A) Decapitação
- B) Esgorjamento
- C) Sinal de Pantoja
- D) Ferida contusa cervical
- E) Degola

**30) IADES/PC-DF - Perito Criminal - Verificação de Aprendizagem - 2ª Prova/2019**

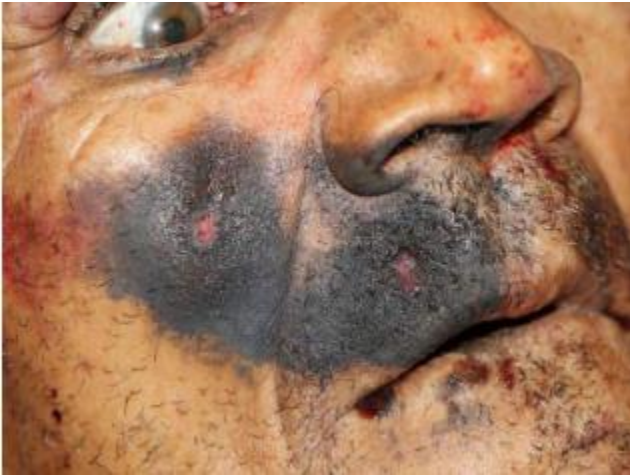A respeito das lesões corporais produzidas por disparos de arma de fogo, assinale a alternativa que apresenta o significado da expressão “sinal de Benassi”.

- A) Vestígio de partículas metálicas fusionadas na mão do atirador.
- B) Forma de uma entrada de projétil de arma de fogo no crânio que indica inclinação do trajeto em relação à superfície do corpo.
- C) Esfumaçamento/queimadura óssea, especialmente no crânio, em disparos encostados.
- D) Descolamento da dura-máter decorrente da pressão dos gases provenientes da combustão da pólvora.
- E) Grau de espalhamento dos balins, que permite o cálculo indireto da distância do disparo.





### **31) IADES/PC-DF - Perito Criminal - Verificação de Aprendizagem - 2ª Prova/2019**



A imagem apresentada exhibe

- A) lesões por projéteis de arma de fogo disparados a curta distância.
- B) queimaduras por agente cáustico forte.
- C) lesões por eletricidade artificial de alta voltagem.
- D) necroses tissulares por insuficiência vascular pós-traumática.
- E) escoriações produzidas por atrito contra superfície asfáltica.

### **32) IADES/PC-DF - Perito Criminal - Verificação de Aprendizagem - 2ª Prova/2019**

Quanto aos efeitos e resíduos secundários do tiro, assinale a alternativa correta.

- A) No momento do tiro, são expelidos, além do projétil (resíduo primário), diversos resíduos sólidos, líquidos e gasosos (resíduos secundários, terciários e quaternários, respectivamente).
- B) O tipo de arma não influi na forma de distribuição e na quantidade de resíduos secundários do tiro.
- C) Quando uma pessoa encontra-se atrás de uma vidraça que é atingida por um projétil expelido por arma de fogo e que a transfixou, pequenos fragmentos de vidro projetados podem atingir essa pessoa, causando a lesão denominada “falsa tatuagem”, deixando um aspecto semelhante àquele verificado na zona de tatuagem causada por tiro direto.
- D) A pesquisa de resíduos secundários de tiro deve ser feita nas vestes do suspeito, mas não sobre a superfície dérmica, já que esta pode ser facilmente lavada.



E) As espoletas do tipo Clean Range (isentas de chumbo e bário) são responsáveis pela formação do resíduo de tiro típico, de geometria esférica, de composição química Pb + Sb + Ba, identificada por meio da técnica microscopia eletrônica de varredura (MEV), acoplada à análise de energia dispersiva de raios-X (EDS).

**33) IADES/PC-DF - Perito Criminal - Verificação de Aprendizagem - 2ª Prova/2019** A presença de antígeno prostático específico (PSA) em uma amostra

- A) sugere a presença de sêmen.
- B) determina a presença de sêmen.
- C) permite excluir a presença de outro fluido biológico que não o sêmen.
- D) determina a ausência de espermatozoides.
- E) indica que o doador da amostra é azoospermico.

**34) IADES/PC-DF - Perito Criminal - Verificação de Aprendizagem - 2ª Prova/2019** A respeito do estrangulamento, assinale a alternativa correta.

- A) Nos casos em que o instrumento ainda estiver envolvido no pescoço da vítima, os peritos criminais não deverão retirá-lo.
- B) É o tipo de ocorrência mais comum nos casos de suicídio.
- C) Os peritos criminais deverão verificar a existência de outras características clássicas da asfixia, como as petéquias, também chamadas de manchas de Bonnet.
- D) Os peritos criminais deverão analisar o sulco presente no pescoço da vítima e caracterizá-lo, quanto ao sentido de produção, em oblíquo ou retilíneo.
- E) No suicídio, ocorre pelo uso de torniquetes.

**35) IADES/PC-DF - Perito Criminal - Verificação de Aprendizagem - 2ª Prova/2019** Asfixia, sob o ponto de vista médico-legal, é a síndrome caracterizada pelos efeitos da ausência de oxigênio no ar respirável por impedimento mecânico de causa fortuita, violenta e externa nas circunstâncias mais variadas.

Acerca do Monóxido de Carbono, assinale a alternativa correta.

- A) É um gás altamente inflamável, incolor e com odor resinado.
- B) É produzido pela queima completa de materiais que contêm carbono.
- C) É um óxido neutro.



**Dr. Geraldo Elias Miranda CRO 29279**

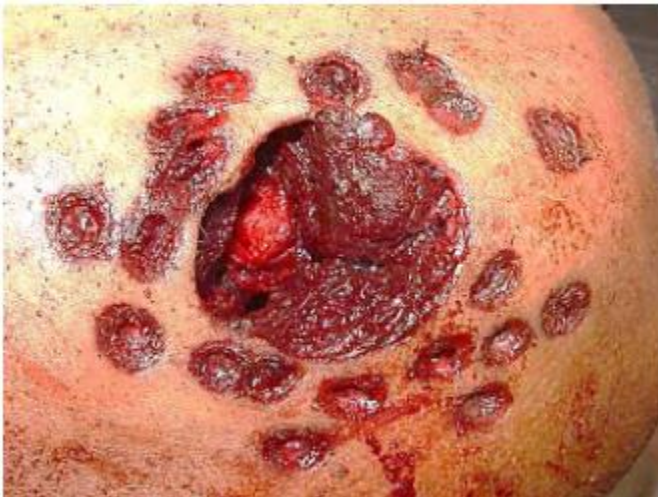Cirurgião-dentista, Perito Oficial PCMG-IML  
Especialista, Mestre (UNICAMP) e  
Doutor em Odontologia Legal (USP)

- D) É capaz de estabelecer ligações químicas altamente instáveis com a hemoglobina das hemácias.
- E) Apresenta baixa toxicidade.

**36) IADES/PC-DF - Perito Criminal - Verificação de Aprendizagem/2017** A respeito das lesões corporais produzidas por disparos de armas de fogo, assinale a alternativa que apresenta o significado da expressão câmara de mina de Hoffmann.

- A) Disparo de arma de fogo encostada em uma região do corpo com plano ósseo subjacente.
- B) Disparo de arma de fogo com múltiplos projéteis, como no caso de espingardas.
- C) Situação na qual a alta velocidade do projétil acarreta uma cavitação temporária precoce, ou seja, situação que indica projétil de alta energia.
- D) Disparo de arma de fogo em que o corpo é atingido por múltiplos grânulos de pólvora incombusta, o que cria um pontilhado ao redor da lesão principal.
- E) Marca do aparelho de pontaria, massa de mira, na borda da lesão, em disparos encontrados.

**37) IADES/PC-DF - Perito Criminal - Verificação de Aprendizagem/2017**



A imagem apresentada exibe um ferimento causado por

- A) entrada de projétil de arma de fogo disparado a curta distância, com presença de tatuagem circunjacente.
- B) marca do cano quente com dispersão secundária de fragmentos ósseos.
- C) disparo de cartucho com múltiplos projéteis, sem tatuagem ou esfumaçamento.

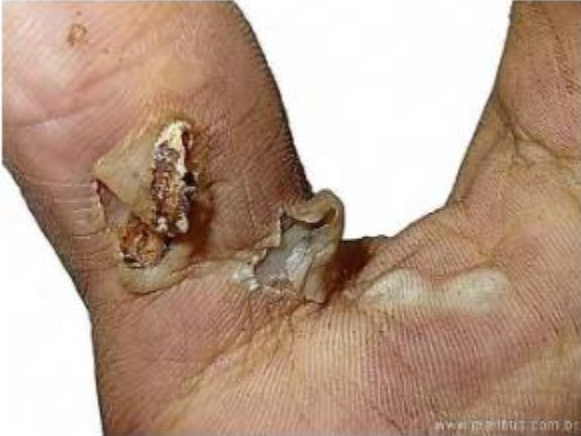

**Dr. Geraldo Elias Miranda CRO 29279**

Cirurgião-dentista, Perito Oficial PCMG-IML  
Especialista, Mestre (UNICAMP) e  
Doutor em Odontologia Legal (USP)

- D) saída de projétil de arma de fogo com estilhaços de camisa e núcleo.
- E) pseudotatuagem por fragmentos de vidro em caso de transfixação.

### **38) IADES/PC-DF - Perito Criminal - Verificação de Aprendizagem/2017**



Considerando a imagem apresentada, assinale a alternativa que indica a natureza do agente causador.

- A) Eletricidade artificial.
- B) Ação cáustica, ácido ou base.
- C) Queimadura por líquido escaldante.
- D) Ação contundente tangencial.
- E) Agente biodinâmico.

**39) IADES/PC-DF - Perito Criminal - Verificação de Aprendizagem/2017** Acerca das lesões corporais contusas, assinale a alternativa correta.

- A) O edema traumático decorre da rotura de capilares e da saída de líquido destes, o que acarreta um aumento do volume da área lesada.
- B) A equimose é uma lesão contusa que aparece logo após o trauma e que muda de coloração com o tempo, fenômeno que auxilia em sua análise cronológica.
- C) Os hematomas são equimoses de maior magnitude, com infiltração de sangue extravasado nos tecidos.
- D) As lesões tipicamente contusas são necessariamente produzidas por instrumentos sólidos que não contêm pontas ou arestas, pois, nesses casos, estas poderiam se comportar como perfurantes ou cortantes.



E) Uma ferida contusa é a lesão produzida por instrumento contundente com rotura completa da pele, com exposição do subcutâneo.

**40) IADES/PC-DF - Perito Criminal - Verificação de Aprendizagem/2017** Com relação aos procedimentos de identificação e de reconhecimento de restos mortais humanos, assinale a alternativa correta.

A) Em situações de desastres coletivos, nos casos de cadáveres relativamente íntegros, recomenda-se que as partes dos corpos que contenham elementos de identificação (como cicatrizes ou tatuagens) sejam exibidas de forma direta aos familiares, tendo-se o cuidado de cobrir com panos as partes destruídas.

B) A identificação é procedimento científico, enquanto o reconhecimento é realizado pelos familiares e conhecidos. No primeiro caso, o método envolve três etapas: a) a coleta de informações *ante mortem*; b) a coleta de informações *post mortem*; e c) a análise comparativa.

C) Caso a equipe de peritos da seção de crimes contra a pessoa vá a um local, por ocasião do recolhimento de uma ossada, torna-se desnecessário o retorno dos peritos da Seção de Antropologia Forense ao local.

D) A precisão na estimativa da idade de uma ossada é diretamente proporcional à idade do respectivo indivíduo.

E) Caso os restos mortais sejam identificados por algum método primário, torna-se desnecessária a coleta de amostra genética, pois esse exame é de alta complexidade e de custo elevado.

**41) IADES/PC-DF - Perito Criminal - Verificação de Aprendizagem/2017** A palavra “suicídio” vem da expressão latina *sui caedere*, que significa “matar-se”. Por vezes empregada de maneira a designar “morte voluntária”, “morte intencional” ou “morte autoinfligida”, na língua portuguesa, essa palavra significa o ato deliberado pelo qual um indivíduo possui a intenção e provoca a própria morte. Acerca desse tema, assinale a alternativa correta.

A) Entre as modalidades mais comuns de suicídio, há o enforcamento, caracterizado como uma modalidade de asfixia mecânica na qual há a compressão do pescoço da vítima por



determinado objeto (instrumento constritor) em decorrência de uma força externa sobre a região cervical.

B) Entre as modalidades mais comuns de suicídio, há o estrangulamento, caracterizado como uma modalidade de asfixia mecânica na qual há a compressão do pescoço por determinado instrumento, agindo o próprio peso do corpo da vítima como força ativa.

C) O suicídio não é crime; entretanto, induzir ao suicídio (reforçar uma ideia de autodestruição que o suicida já tinha em mente) é crime, conforme consta no artigo 122 do Código Penal Brasileiro.

D) Nos locais de supostos suicídios por CO (monóxido de carbono), o exame perinecropsóptico deverá ser realizado de forma a dedicar especial atenção às características dos livores de hipóstase, que se apresentam com tonalidade escurecida.

E) O envenenamento (ou intoxicação aguda) propriamente dito ocorre quando uma pessoa inala ou ingere alguma substância tóxica ou quando esta entra em contato direto com sua pele. O fator letal, nesse caso, está relacionado com o potencial de toxicidade da substância em questão.

**42) IADES/PC-DF - Perito Criminal - Verificação de Aprendizagem/2017** Além da energia cinética e do potencial gravitacional, responsáveis pela produção da grande maioria das lesões constatadas em cadáveres examinados em locais de crime (como feridas contusas e perfurocontusas), podem ser citadas, ainda, as lesões que, por suas características, podem indicar a natureza da energia que as produziu. A respeito da marca elétrica de Jellinek, assinale a alternativa correta.

A) Trata-se de uma reação vital do organismo.

B) É provocada pela ação do frio (geladura).

C) Decorre das flictenas (bolhas) observadas em casos de queimadura.

D) É produzida em decorrência da passagem de um choque térmico.

E) É a lesão de queimadura produzida pelo cano da arma ainda quente.

**43) IADES/ Perito Criminal - Goiás/2023** Com base no estudo das asfixias, considerando suas características por espécie, assinale a alternativa correta.

A) A obstrução das vias respiratórias por substância pulverulenta raramente é acidental.



- B) O fenômeno das “unhas rosadas” caracteriza sinal patognomônico da causa de morte por afogamento.
- C) O fenômeno dos “dentes rosados” caracteriza sinal patognomônico da morte por estrangulamento.
- D) A pele anserina constitui um dos sinais cadavéricos externos da vítima fatal de afogamento.
- E) No soterramento, a presença de substâncias obstrutivas nas vias respiratórias é constatada tanto em vida quanto *post-mortem*.

**44) IADES/ Perito Criminal - Goiás/2023** O estudo da balística terminal está contemplado no campo das energias de ordem mecânica e de suas lesões. Em relação aos ferimentos oriundos de projéteis de arma de fogo, assinale a alternativa correta.

- A) O “fenômeno do tiro encaixado” retrata o disparo de projéteis retidos na arma e pode gerar ferimento único.
- B) O ferimento com “formato de fechadura” é comum em ossos do esqueleto apendicular, sendo que o projétil deve estar perpendicular (90°) à superfície do osso.
- C) O ferimento que apresenta “golpe de mina” é comum em ossos longos e decorre de tiros a longa distância.
- D) O “sinal de Werkgaertner” indica a utilização de arma com mira telescópica e disparo de longo alcance.
- E) O “sinal de Benassi” constitui impregnação de pólvora não combusta na pele, gerando zona de tatuagem, portanto, de difícil desaparecimento e remoção.

**45) IADES/ Perito Criminal - Goiás/2023** Qual é o quadro clínico apresentado na intoxicação aguda por cocaína oriunda do rompimento de cápsulas carregadas no estômago e no intestino de “*body packers*”?

- A) Epigastralgia, relaxamento muscular, insuficiência hepática, prurido e alopecia
- B) Dilatação das pupilas, faringite, relaxamento muscular, hipotermia, constrição do espaço intestinal e abertura da válvula ileocecal
- C) Hemorragia, cefaleia, hipotensão arterial, hipotermia e náusea



- D) Convulsão, hipertermia, infarto agudo do miocárdio, arritmia cardíaca letal, distúrbios hidreletrolíticos e insuficiência renal aguda
- E) Xerostomia, hipotermia convulsão, ulceração e epigastralgia

**46) IADES/ Perito Criminal - Goiás/2023** Acerca da cronotanatognose, assinale a alternativa correspondente ao conjunto de parâmetros que podem ser aferidos na tentativa de se estimar o tempo decorrido da morte.

- A) Crescimento da barba, livores de hipóstase, crioscopia do sangue, rigidez cadavérica
- B) Desenvolvimento dental, conteúdo vesical, gases da putrefação, esfriamento do cadáver
- C) Cristais no sangue putrefeito, aumento de peso, mancha verde lombar
- D) Concentração de potássio no humor vítreo, coloração dental e óssea, consistência da saliva
- E) Fauna cadavérica, coloração da íris, quantidade de líquor (apenas para crianças)

**47) IADES/ Perito Criminal - Goiás/2023** Considere a descrição: “projeção dos olhos e da língua e distensão do abdome, o qual permite um som timpânico pela percussão, destacamento da epiderme e desenho marcado na derme”.

- A) O fenômeno cadavérico e os sinais descritos correspondem, respectivamente, à maceração e ao sinal de Spalding.
- B) putrefação e à circulação póstuma de Brouardel.
- C) mumificação e ao fenômeno de Brakeman.
- D) saponificação e ao parâmetro de Thouret.
- E) corificação e ao achado de Della Volta.

**48) IADES/ Perito Criminal - Goiás/2023** De acordo com os critérios diagnósticos de morte encefálica, a respeito dos exames clínicos e complementares empregados para se aferir a atividade e a vitalidade cerebrais, assinale a alternativa correta.

- A) O reflexo oculocefalogiro é caracterizado pelo desvio dos olhos para cima (fenômeno de Bell).
- B) O reflexo corneano e a angiografia fazem parte dos exames complementares.
- C) O potencial evocado é um exame constituinte da lista de exames clínicos primários.





- D) O teste da apneia figura como exame complementar para o estudo da morte encefálica.
- E) Os exames físicos incluem, pelo menos, cinco testes de reflexos oculares/palpebrais.

**49) IADES/ Perito Criminal - Goiás/2023** Considere hipoteticamente uma lesão causada em paciente cujo tratamento dermatológico para o preenchimento de “bigode chinês” tenha resultado em necrose do lábio superior e da asa do nariz, com posterior excisão tecidual importante, ambas de consolidação estigmatizante e permanente. Essa descrição refere-se à lesão corporal

- A) grave, por se tratar de debilidade permanente.
- B) gravíssima, por representar deformidade permanente.
- C) culposa, sem gradação por sua quantidade e qualidade.
- D) dolosa, sem gradação por sua quantidade e qualidade.
- E) gravíssima, por representar debilidade permanente.

**50) IADES/ Perito Criminal - Goiás/2023** Crimes contra a dignidade sexual requerem perícias que se fundamentam em procedimentos técnicos específicos, como os exames subjetivo e objetivo da vítima. Com relação a esses exames, assinale a alternativa correta.

- A) As condições psíquicas da vítima são contempladas no exame objetivo específico.
- B) O peso e a estatura da vítima são avaliados e descritos durante o exame objetivo genérico.
- C) No exame subjetivo, a pericianda é analisada em posição ginecológica.
- D) No exame objetivo específico, o perito deve se restringir à nominação das lesões.
- E) Sangramentos, rupturas e orvalho sanguíneo são verificados no exame subjetivo



**Dr. Geraldo Elias Miranda CRO 29279**

Cirurgião-dentista, Perito Oficial PCMG-IML  
Especialista, Mestre (UNICAMP) e  
Doutor em Odontologia Legal (USP)

Bons estudos!!!!

**Prof. Geraldo Miranda**



@dr.geraldomiranda <https://www.instagram.com/dr.geraldomiranda/>



Canal Odonto Legal <https://www.youtube.com/channel/UCnEvx-ZOFPgrGukMI-VuLfw>

Curso de Odontologia Legal para Concursos <https://go.hotmart.com/C84083610B>

Curso de Perícia e Trabalhista para dentistas <https://go.hotmart.com/T84093584D>

## GABARITO

1	2	3	4	5	6	7	8	9	10
A	A	B	B	A	D	E	C	D	C
11	12	13	14	15	16	17	18	19	20
E	A	C	B	A	B	D	A	A	E
21	22	23	24	25	26	27	28	29	30
D	B	D	A	B	B	E	C	B	C
31	32	33	34	35	36	37	38	39	40
A	C	A	E	C	A	C	A	E	B
41	42	43	44	45	46	47	48	49	50
E	A	D	A	D	A	B	E	C	B