DERS NOTLARIM-1

Hazırlayan: Prof. Dr. Korhan SOYLU

Ondokuz Mayıs Üniversitesi Tıp Fakültesi Kardiyoloji ABD

BİFÜRKASYON STENTLEME

Koroner revaskülarizasyon sırasında iyi bir anjiyografik sonuç elde etmek önemli olsa da birincil amaç klinik sonlanımlara en iyi hizmet edecek yaklaşımı tercih etmektir. Bu nedenle iyi bir strateji seçimi tekniği doğru uygulamaktan daha az önemli değildir. Diğer taraftan çeşitli stentleme tekniklerinin neredeyse her aşaması iyi tanımlanmış olsa da bifürkasyon anatomisindeki çeşitlilikler tekniğin vakaya özgü modifikasyonlarını gerektirebilir. Bu çalışmanın amacı koroner girişim yapan kardiyologlar için bifürkasyon tekniklerindeki aşamaların neler olduğunu ve nasıl uygulanması gerektiği konusunda bir kaynak oluşturmaktır.

Koroner bifürkasyon 3 damardan oluşmaktadır. Ana dal proksimali (prox-AD), ana dal distali (dist-AD) ve yan dal (YD). Bu üç damarın da çapları genellikle birbirinden farklıdır. Bu da bifurkasyonlardaki stentlemenin temel zorluklarından birincisidir **(Resim 1).**

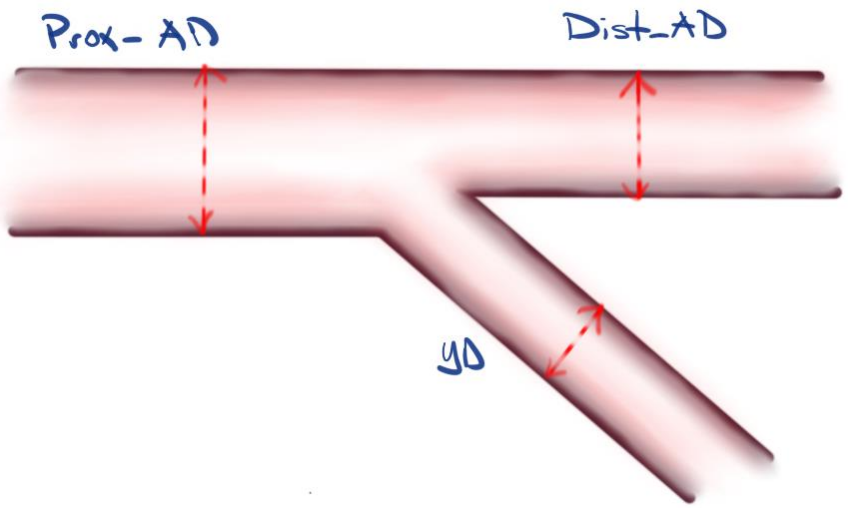

Resim 1: Finet formülüne göre: prox-AD çapı= (dist-AD çapı + YD çapı) X 0.678

Provizyonel yan dal stentleme strateji

Provizyonel YD stentleme stratejisinin (PS) temel amacı işlemi tek bir stentleme ile sonlandırmaktır. Çift stent stratejilerine göre uygulama kolaylığı, daha kısa işlem süresi, daha az kontrast ve radyasyon

maruziyeti, daha az komplikasyon oranı yanında düşük klinik sonlanımlar ile ilişkilidir. Özellikle yan dal ostiyumunda kritik darlığın olmadığı (gerçek bifürkasyon lezyonu olmayan) lezyonlar için ideal stratejidir. Diğer taraftan güncel Avrupa Bifurkasyon Kulübü YD ostiyumunda 10 mm'den kısa lezyon olan gerçek bifürkasyon olgularında dahi PS'yi öncelikli strateji olarak tavsiye etmektedir.

Provizyonel strateji temelinde YD stentleme ihtiyacının mutlak olmaması vardır. Eğer zaten başlangıçta YD stentlemesine de ihtiyaç duyuluyor ise provizyonel strateji seçimi gözden geçirilmelidir. Çünkü özellikle bu strateji ile işleme başlamak "reverse crush" tekniği dışındaki "Crush" tekniklerinden ve "inverted culotte" tekniğinden vazgeçtiğiniz anlamına gelir. Sonraki aşamada bir YD stentlemesi yapılacak ise sıklıkla T yada TAP tekniği uygun olacaktır. Klinik açıdan önemli olduğu düşünülen bir YD'nin ostiyumunda 10 mm'den daha uzun bir kritik darlık varlığında başlangıçta çift stent stratejileri düşünülmelidir**.** Diğer taraftan işlem süresinin kısa tutulması istenen kırılgan hastalarda anatomik olarak önemli bir YD varlığında dahi operatör provizyonel stratejiyi tercih edebilir.

Adım adım tekniğin detayları

İşleme başlamadan evvel doğru malzeme seçilmesi önemlidir. Kılavuz katater seçiminde desteği yüksek bir kateter seçimi oldukça önemlidir. Ayrıca özellikle çift stent stratejisine dönüşmesi olasılığı yüksek olgularda 7F kateterler, 6F kataterlere göre daha konforlu olacaktır.

1. Her iki dalın tellenmesi: Bifurkasyonu oluşturan tüm önemli dallar baştan tellenmelidir. Genel kural *"tellemesi zor dal önce tellenmelidir"*. Böylece katater içerisine ikinci tel girdikten sonra daha az manipülasyon olacak ve tel dolanması ihtimali azalacaktır **(Resim 2)**. Buna karşın artan tel manipülasyonları sırasında komplike olma ihtimali yüksek bir plak söz konusu ise bu strateji tersine çevrilebilir (öncelikle önemli AD tellenebilir).

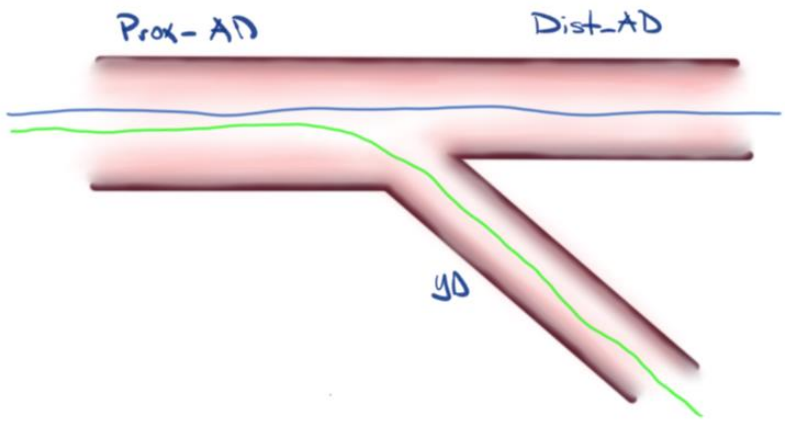

Resim 2: Dalların tellenmesi için genellikle yumuşak teller kullanılır. Çok sıkı darlıklar, tortiyozite ve kalsifikasyonu fazla olan olgularda polimer ceket teller kullanılabilir. İkinci dalın tellenmesi sırasında yapılan çevirme hareketleri tellerin kateter içinde dolanmasına yol açabilir. Bu nedenle tellenmesi daha zor olduğu öngörülen dal önce tellenir (Bu genellikle daha açılı olan YD'dir)

YD açısının geniş olduğu ve YD ostiyumunda plak yükünün az olduğu olgularda plak ya da karina şifti riski daha azdır. Ancak böyle olgularda dahi YD tellenmesinin bazı avantajları olacaktır

- Tel kendisinin kapladığı hacim nedeniyle YD tam oklüzyonu için bir koruma oluşturabilir
- AD stentlenmesi sonrasında YD'nin yeniden tellemesi gerekir ise YD teli, YD'nin ostiyumu için bir marker oluşturur. Aksi halde operatör YD'nin yeniden tellenmesi aşamasında daha fazla kontrast kullanmak zorunda kalacaktır. Daha önemlisi AD stent sonrası YD total oklüzyonu olursa YD ostiyumunun kontrast vererek de bulunamayacağı unutulmamalıdır **(Resim 3)**

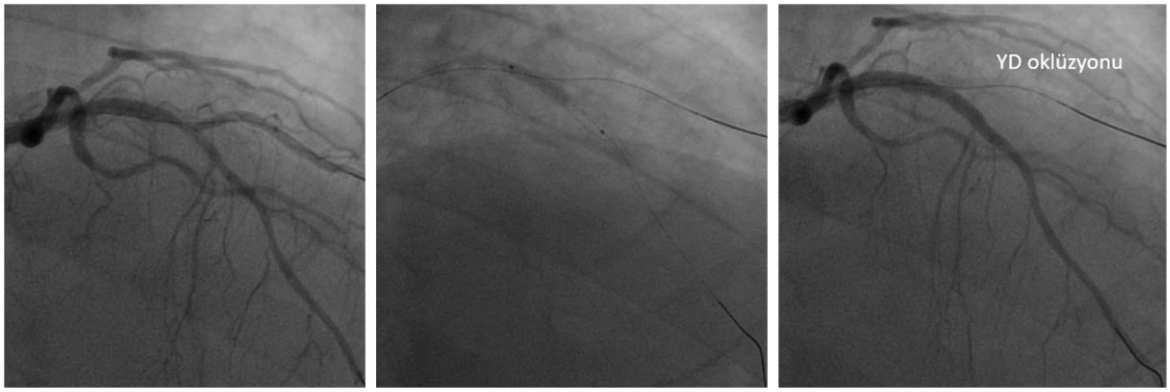

Resim 3: AD stentlenmesi sonrası YD oklüzyonu olan bir olguda YD teli, YD konumunu göstermektedir. YD oklüzyonu olmasa bile YD yeniden tellenmesi gereken durumlarda bu tel kontrast vermeye gerek olmadan YD konumu için marker olacaktır.

Ayrıca…

- AD stentlenmesi sonrası substrut kalan YD teli destek sorunu yaşanan olgularda çapa görevi yaparak desteği arttırır
- YD oklüzyonu olan ve YD'nin rewire edilemediği olgularda bu tel üzerinden substrut balonlama ile YD'nin kurtarılması sağlanabilir (Bail out teknik) **(Resim 4)**

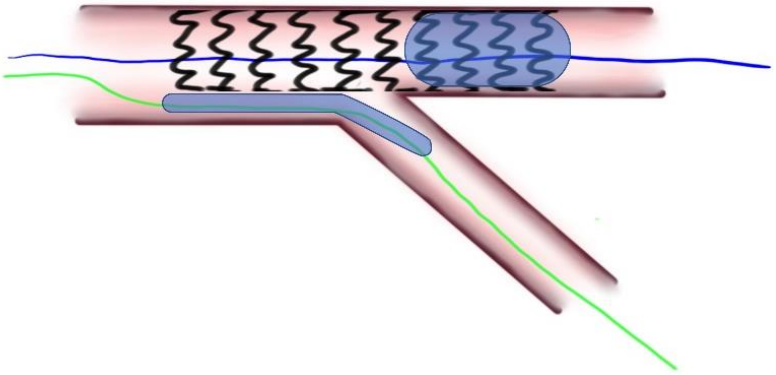

Resim 4: YD oklüzyonu ya da daralması gerçekleşen ancak strut arasından yeniden telleme mümkün olmayan olgularda bu substrut tel üzerinden düşük profilli balonlar göndererek YD rekanalizasyonu sağlanabilir. Bu işlem sırasında AD distalinde bir balon bulundurmak ve gerekirse geçiş sırasında AD distalinde instent balonun şişirilmesi geçişe yardımcı olabilir.

İpuçları-1 !!!

***** Dallar tellenirken sürekli çevrilme (dirilling) hareketinden kaçınılmalıdır. Özellikle içerde zaten bir tel var iken bu tip hamleler tellerin dolanmasına neden olabilir.*

***** AD teline açı verilirken eğer AD tellemesini zorlaştırmayacak ise YD'ye geçilebilecek şekilde bir açı verilmelidir. Böylece AD stentlemesi sonrasında AD telin geri çekilip YD'ye rahat geçmesi sağlanır (Pull-back rewire).*

2. Predilatasyon: Bifürkayon stentlemelerinde malapoziyon riski daha yüksektir. Bu nedenle de stentleme öncesi darlığın uygun şekilde predilate edilmesi çoğu zaman yararlıdır. Bu aşama hem damarın hazırlanmasına hem de bifurkasyon bileşeni damarların çaplarını ve lezyon uzunluğunun anlaşılmasına yardımcı olacaktır. Özellikle kalsifik damarlarda iyi dilate edilemeyen bir lezyona stentleme yapılmasından kaçınılmalıdır. Sert kalsifik bir damarda iyi açılmayan bir balona rağmen stentleme aşamasına geçilmesi çoğu zaman bir hatadır. Stentleme sonrası daha güvenle dilate edilebileceği düşüncesi operatörü bu yönde teşvik **etmemelidir!** Çünkü stentleme öncesinde dahi dilatasyona direnç gösteren bir lezyon stentleme sonrasında da açılmayabilir ve bu aşamada stentin varlığı cutting balon, rotablator, chock-wave gibi yöntemlerin kullanımını olumsuz etkiler.

Bu aşamada cevaplanması gereken önemli bir soru YD predilatasyonudur. AD stentlemesi sonrası YD oklüzyonu riskinin çok yüksek olduğu olgular dışında YD predilatasyonundan kaçınılmalıdır. YD ostiyumunda predilatasyon sonrası oluşan diseksiyonlar ihtiyaç halinde YD'nin yeniden tellemesini

zorlaştırabilir **(Resim 5)**. Diğer taraftan YD predilatasyonu, AD stentlemesi sonrası YD girişim ihtiyacını azaltabilir (yararı olabilir ama riskli ☺).

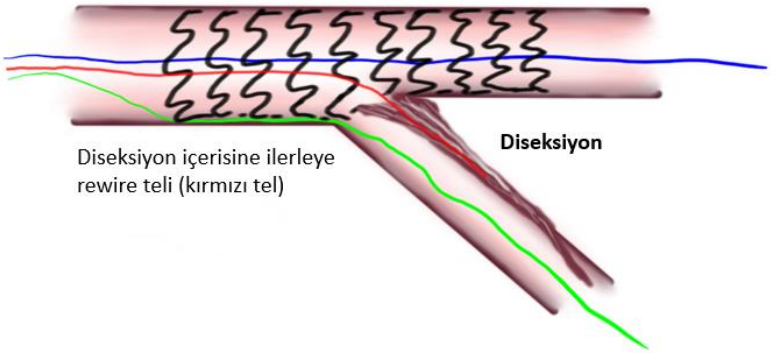

Resim 5: YD ostiyumunda predilatasyon ile oluşan diseksiyonlar. YD'nin yeniden tellenmesi sırasında telin subintimal ilerlemesine yol açabilir

3. AD stentlemesi: Bu aşamada prox-AD'den dist-AD'ye uzanan bir stentleme yapılır. Stentin hem proksimal kenarı hem de distal kenarı mümkünse plaksız bir alana kadar uzatılmalıdır. Eğer YD çapı ve darlık derecesi dist-AD'den daha kritik (Medina 1.0.1 ya da 0.0.1) ise stent, prox-AD'den YD'ye uzatılarak implante edilebilir. Tekniğin bu şekilde uygulanması durumunda tersine çevrilmiş PS (inverted PS) tanımı yapılır. Bu uygulamada distal AD, YD muamelesi gördüğü için atanmış YD (aYD) olarak isimlendirilir. Stent çapı dist-AD çapına veya inverted PS uygulanırken YD çapına göre 1:1 ölçüde seçilir. Bu nedenle de takılan stent prox-AD içerisinde yeterli apozisyon gösteremez **(Resim 6)**

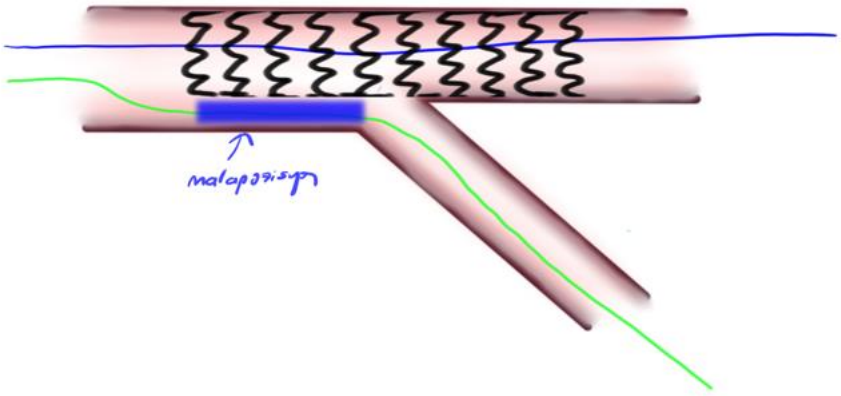

Resim 6: dist-AD çapına uygun çapta seçilen stentin prox-AD içerisinde malapozisyonu.

4. Proksimal optimizasyon tekniği (POT): stent implantasyonundan sonra prox-AD içindeki malaopziyonun düzeltilmesi için postdilatasyon yapılır. Bunun için prox-AD çapına 1:1 uygun çapta tercihen non-complian (esnekliği az) bir balon kullanılır. Eğer IVUS kullanılabilir ise bu aşama daha güvenle sonlandırılabilir. Kullanılan balonun markerı karina bölgesinin ilerisine geçmemelidir. Bu karina şiftine yol açar. Diğer taraftan çok geride tutulan bir balon ise prox-AD içinde malapozisyonu yeterince düzeltemeyecektir **(Resim 7)**. Uygun poziyon için balonun distal markerı karina seviyesine konumlanmalıdır.

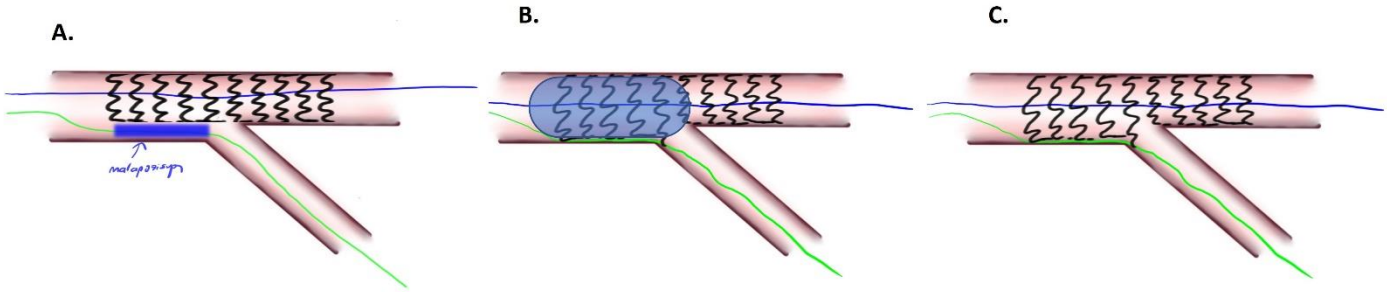

Resim 7: *AD stentlemesi sırasında dist-AD çapına uygun çapta seçilen stent prox-AD içerisinde malopozisyon oluşturur (A). Bunun düzeltilmesi için prox-AD içerisinde instent balonlama yapılmalıdır. Bu işlem ile AD proksimalindeki stent optimize edilmiş olur (POT). Bu amaçla proksimal AD çapına 1:1 uygun çapta ve stent içerisinde kalacak uzunlukta tercihen non-complian balon kullanılır (B). Bu aşama baştan planlanmalı ve stent uzunluğu belirlenirken POT balonuna izin verecek uzunlukta bir stent seçilmelidir. Aksi halde POT balonu stent proksimalindeki stentsiz alana taşarak diseksiyona neden olabilir. Uygun POT sonrası prox-AD içerisindeki stent malaopzisyonu düzelecektir (C)*

ipuçları-2

***** stent çapı dist-AD çapına uygun 1:1 ölçüde seçilmelidir.*

***** Stentin karinanın proksimalinde kalan kısmı POT aşamasındaki balon dilatasyonuna müsaade edebilecek uzunlukta olmalıdır. Örneğin elinizde POT için en kısa stent 10 mm ise proksimal AD içinde bıraktığınız 4-5 mm lik bir stent uzunluğu sonraki aşamada yapacağınız POT işleminin güvenliğini bozacaktır (stentsiz alana postdilatasyon ve diseksiyon riski)*

***** Seçilen stent proksimal damar çapına ulaşabilecek bir ekspansiyon kapasitesine sahip olmalıdır. Özellikle ana koroner işlemlerinde proksimal sol ön inen arter (LAD) çapına uygun bir stentin çok geniş*

ana koroneri olan olgularda yeterli ekspansiyon gösteremeyeceği ihtimali hesap edilmelidir. Uygun ölçüde balon yapılmış olması stentin o ölçüde genişleyebileceği anlamına gelmez. Bu nedenle laboratuvarda kullanılan stentlerin ekspansiyon kapasiteleri bilinmelidir.

****POT balonu çok distalde ya da çok proksimalde konumlanmamalıdır. Karinadan çok proksimalde olursa proksimali AD içinde karinaya yakın strutlar iyi genişletilemez (artık malapozisyon). POT balonu çok distalde konumlandırılır ise de bu sefer karina şiftine neden olur* ***(Resim 8)****.*

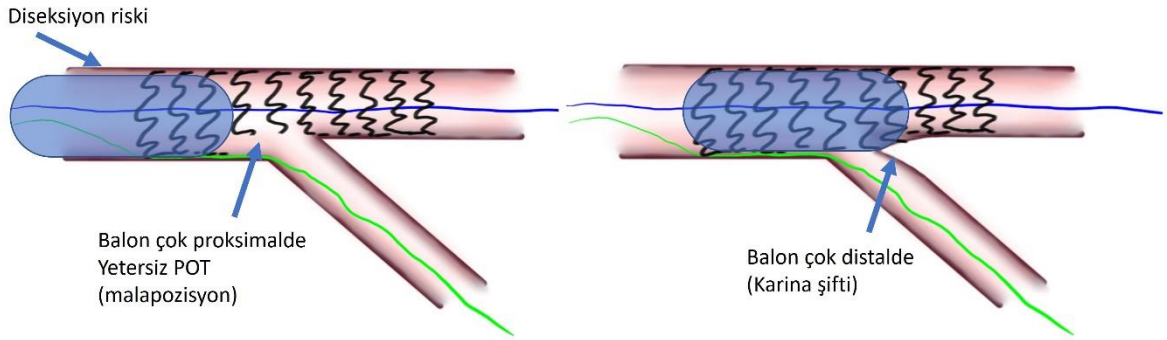

Resim 8: *POT balonun doğru konumda olmadığında oluşabilecek sorunlar. Çok proksimalde konumlandırıldığında karinaya yakın proksimal stent strutlarındaki malapoziyon devam edecektir. Çok distalde konumlandırılırsa karina şiftine neden olabilir.*

5. YD girişimi (opsiyonel basamak): POT sonrası YD için girişim gerekliliği yok ise işlem sonlandırılabilir (YD açıklığının ve akımının yeterli olması).

YD için sonucun yeterliliği YD'nin açıklığına ve YD'nin akımına bağlı olduğu gibi hastanın komorbiditesine de bağlıdır. Örneğin renal fonksiyonları kötü bir hastada daha sub-optimal bir YD sonucu kabul edilebilir.

YD ostiyumunu çaprazlayan AD stent strutlarının (yüzen strutlar) rutin dilatasyonu klinik sonlanımları iyileştirmemektedir. Bu nedenle rutin olarak bu strutların genişletilmesi gerekmez. Buna karşın eğer YD ostiyumunda kritik seviyede daralma ya da YD akımında bozulma oluşmuşsa operatör YD için girişim aşamasına geçebilir. YD strutlarındaki genişletme işlemi AD stentinin yapısında deformasyona

yol açacaktır. Bu nedenle de yeniden malapoziyon oluşacaktır. Bu durum YD restenozunu azaltırken AD restenozunu arttırabilir.

5-a: Yan dal yeniden tellenmesi (Re-wire): AD stentlemesi sonrası YD teli AD stentinin strutları altında kalacaktır. Bu nedenle YD'ye yapılacak girişim bu tel üzerinden yapılamaz. Bunun için de YD seviyesindeki strut aralıklarından YD'nin yeniden tellenmesi gerekir. Bu telleme aşamasına geçmeden evvel mutlaka POT yapılmalıdır. Aksi halde yeni tel prox-AD içinde substrut ilerleyebilir **(Resim 9)**.

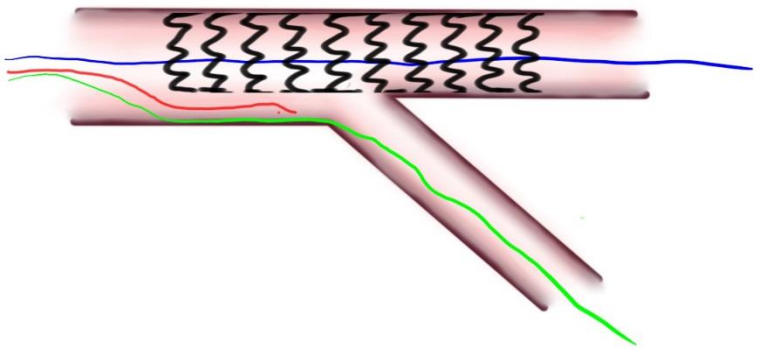

Resim 9: POT yapılmadan re-wire edilmeye çalışılan kırmızı tel substrut ilerliyor. Bu şekilde yapılan bir tellemede balonun ilerlemesinde güçlük yaşanacaktır. Dahası farkına varılmayıp yüksek güç uygulanarak balon zorlandığında stent deforme olabilir ve komplikasyon riskine yol açabilir.

Bu telleme sırasında YD ostiyumundaki strut aralıklarından geçiş seviyesi önem taşır. Provizyonel stratejide YD stentleme yapılmayacağı varsayıldığından ana dal stent strutlarının YD ostiyumuna doğru açılması hedeflenir. Bunun olabilmesi için de "***distal strut"*** aralığından YD'ye geçilmesi gerekir **(Resim 10)**.

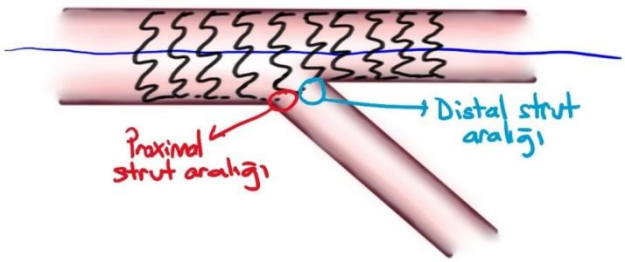

Resim 10: AD stentinin YD ostiyumu hizasındaki strutların proksimal ve distal aralıklarının tanımı.

Distal strutlardan yapılan re-wire AD stent strutlarının YD ostiyumuna doğru açılmasına ve bu şekilde YD ostiyumunda bir çatı oluşmasını sağlar. Bu hem YD ostiyumunun açık kalmasına yardımcı olur hem de sonraki aşamada bir YD stentlemesi yapılmasına karar verilir ise YD ostiyumunda kaplanmamış alan riskini azaltır **(Resim 11-12)**.

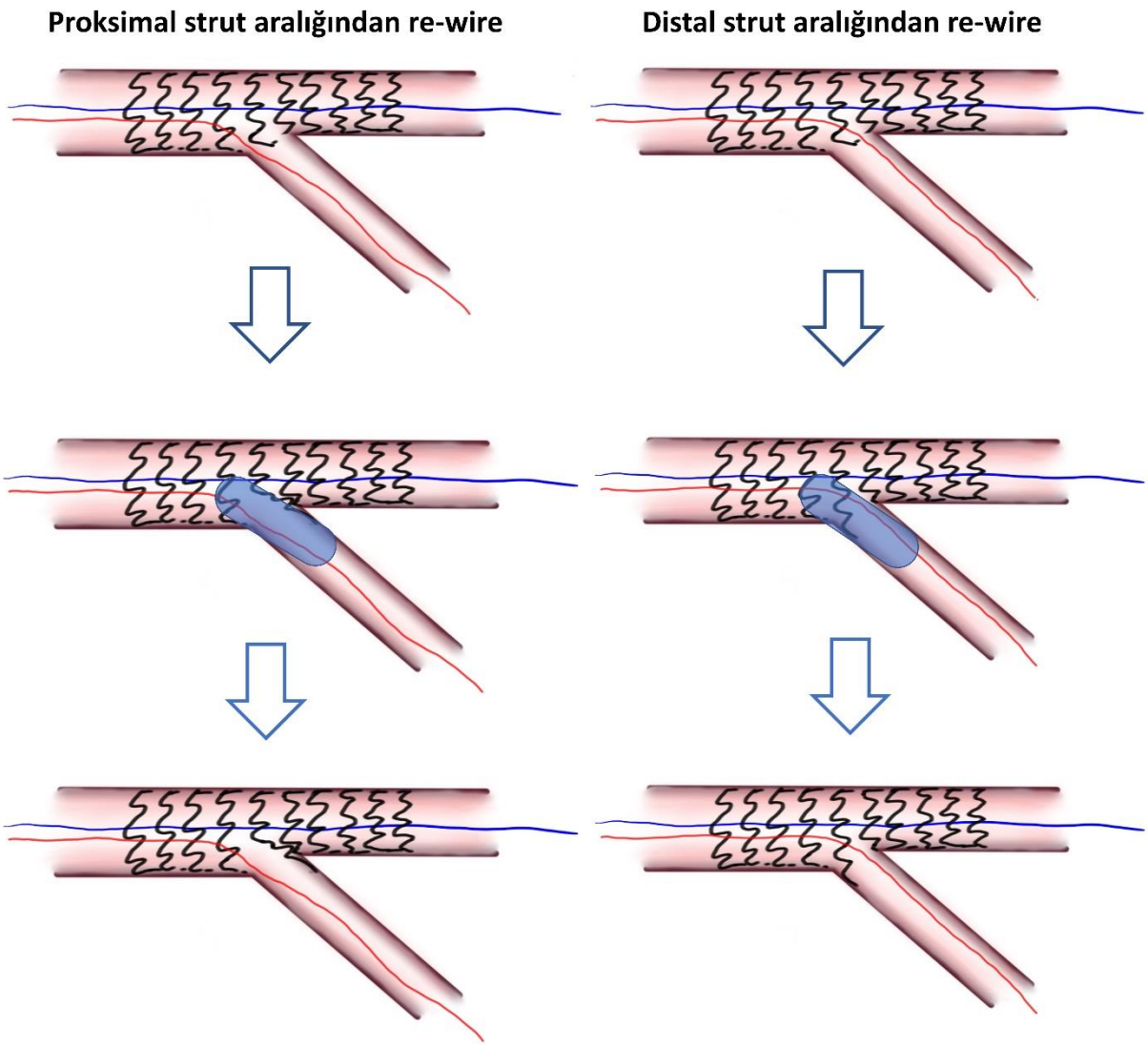

Resim 11: Sol sütunda *proksimal strut aralığından yapılmış bir yeniden telleme görülmekte. Bu aralıktan yapılan balon ile YD ağzındaki strutların çoğu karinaya doğru yığılacaktır. Bu karinadaki metal yükün artmasına yol açar.* ***Sağ sütunda*** *ise distal strut aralığından yapılan yeniden telleme örneği görülmekte. Böylece AD stentinin YD ostiyumundaki strutlarının çoğu YD ostiyumuna doğru açılır ve burada bir çatı oluşturur. Ayrıca sonraki aşamada T-stent gibi bir teknik ile çift stent aşamasına geçilir ise YD ostiyumundaki stent ile kaplanmamış alan riskini azaltacaktır*

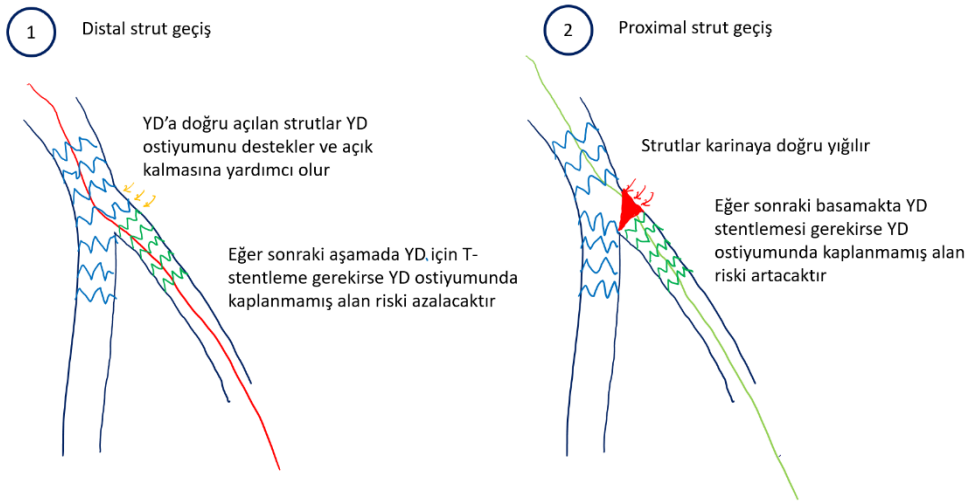

Resim 12: Birinci örnek: *YD distal strut geçiş sonrası yapılan T stentleme. YD ostiyumu iyi bir şekilde kaplanabilmiş.* ***İkinci örnek:*** *Proksimal strut geçişi sonrası yapılan T stentleme. YD ostiyumunda kaplanamamış alan örneği görülmekte.*

YD re-wire edilirken distal aralıktan geçişi kolaylaştırmak için ***pull back re-wire*** teknik kullanılabilir **(Resim 13)**. Bu amaçla zaten AD distalindeki telin geri çekilerek mümkün olan en distal aralıktan YD'ye doğru yönlendirilmesi yapılır**.** Bu sırada YD'de bulunan ve substrut kalmış olan tel marker olarak görev yapacaktır. AD telinin YD'ye ilerletilmesinin ardından substrat olan YD teli AD stentinin proksimaline kadar geri çekilir ve AD'ye ilerletilir (teller değiştirilmiş olur).

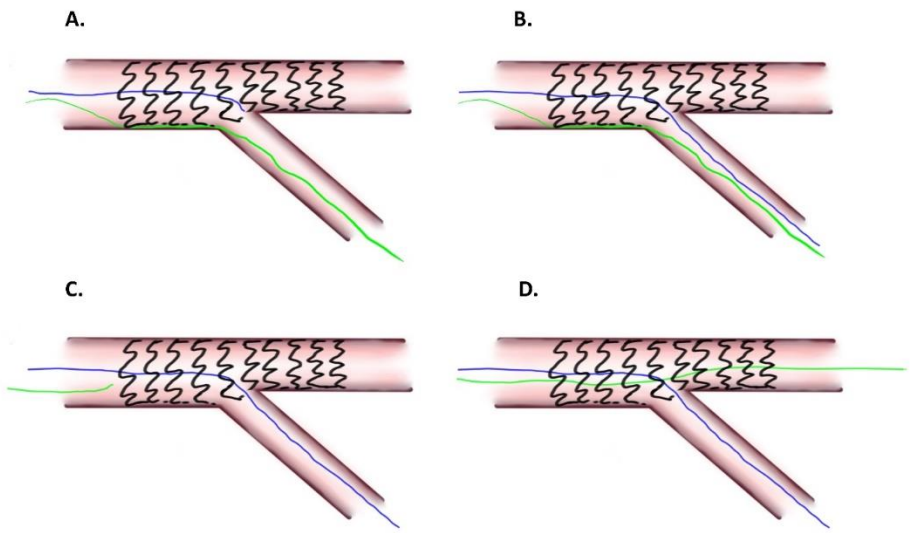

Resim 13: Pullback rewire tekniği: *POT yapıldıktan sonra YD rewire için AD distal teli (mavi tel) geri çekilir. Distal strut aralığına yaklaşınca YD yönünde rotasyon yapılarak bu tel ile YD'ye geçilir. Sonra YD'de bulunan ve AD strut altı olan tel (yeşil tel) proksimal AD stentinin de daha gerisine çekildikten sonra AD yönünde itilir.*

İpuçları 3 !!!

***** Operatör pulback rewire ihtimalini düşünerek daha başlangıçta AD teline YD'ye de geçiş yapabileceği bir açı vermelidir.*

***** YD yeniden telleme aşamasında telin kontrolü operatörde olmalıdır. Telin rastgele sürekli çevrilmesi sık yapılan bir hatadır. Bu re-wire şansını arttırmadığı gibi tellerin dolanması olasılığını da arttıracaktır.*

***** Başarılı bir YD telleme sağlanamaz ise polimer kaplı bir tel* ***(fielder, pilot 50, PT2)*** *veya tele daha uygun bir açı verilmesi başarı şansını arttırabilir. Bununla birlikte polimer ceket tellerin subintimal ilerleme eğilimi de akılda tutulmalıdır. YD geçişinde YD ostiyumunu geçmiş bir telin ilerlemesi rahatlamamış ise muhtemel bir sub-intimal seyir düşünülmelidir. Bu aşamada telin güçlüce itilmesi ya da balon desteği ile itilebilme kabiliyetinin arttırılmasından kaçınılmalıdır. Bu şekilde bir tellemenin üzerinden yapılacak bir balon dilatasyonu YD'nin geri dönüşsüz bir şekilde kaybına yol açabilir.*

5-b Kissing balon tekniği: YD yeniden tellendikten sonra bu tel üzerinden gönderilen bir balon ile YD strutları ve YD ostiyumundaki plak şifti dilate edilebilecektir. Bu aşamada kullanılan balon çapı YD damar çapına 1:1 uyumlu olmalıdır. NC balonlar ile strutların genişletilmesi YD içerisinde stentsiz alandaki balon travmasını ve dolayısıyla diseksiyonu azalttığı gibi strut açılımını da daha iyi sağlayacaktır. Buna karşın NC balonların geçiş profillerinin daha büyük olduğu ve YD'ye geçişte zorlanabileceği unutulmamalıdır.

***** YD ye balon geçişinde zorlanıldığında distali AD kısmında instent çapa yapılabilir. Distal AD stent alanında kısa bir balon ile yapılacak çapa sırasında YD balonu strut aralığından geçiş sağlanabilir* **(Resim 14)**. *Operatör bu olasılığı baştan öngörerek Kissing için kullanacağı balonlardan önce AD balonunu sürüp AD distale park edebilir.*

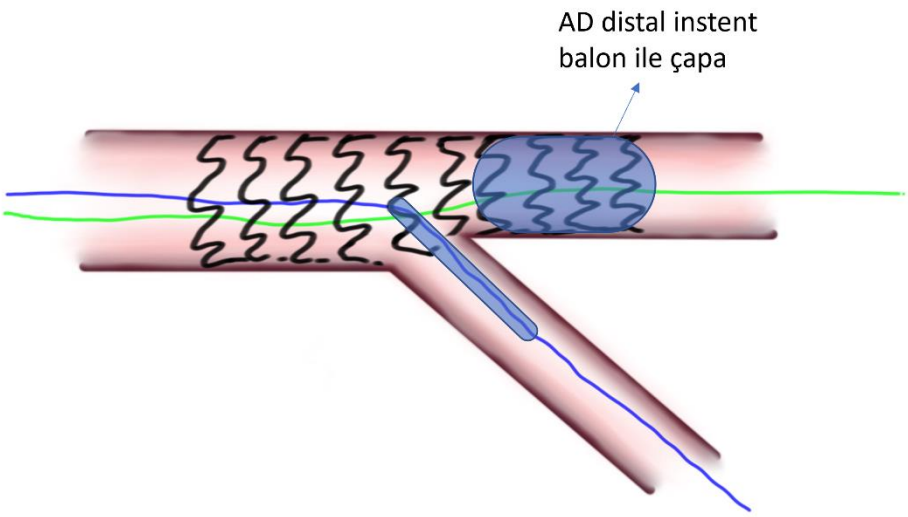

***** YD geçişinde alternatif bir yöntem de düşük profilli balonlar (tek markerlı) kullanmaktır. Yine de başarılamayan olgularda YD telinin başka bir strut aralığından geçirilmesi düşünülebilir.*

Birbaşka seçenek de kateter uzatma (Guideliner gibi) olabilir. Buna karşın kateter içerisindeki AD telinin guideliner gibi malzemelerin kullanımını kısıtlayabileceği unutulmamalıdır

Kissing aşamasına geçmeden evvel YD balonunun tek başına şişirilmesi YD strutlarının ideal bir açılma sağlamasını kolaylaştırabilir. Ardından zaten AD'ye konumlandırılmış balon ile beraber ya da ardışık olarak her iki balon nominal basınçta şişirilmelidir. Balonların prox-AD ye çok taşırılmaması gerekir (mini-kissing). Böylece kissing balon ile oluşan AD stent deformasyonunun daha az olacaktır. Balonlar aynı anda şişirilmese bile indirilirken aynı anda indirilmelidir. Böylece plak ya da karina şifti riski en az olacaktır.

5-c re-POT: Kissing balon sırasında prox-AD içine sarkan iki balonun aynı anda şişmesi AD stentinde eliptik bir deformasyona yol açacaktır. Bu nedenle de malapoziyon oluşacaktır. Bunun düzeltilmesi için kissing balon sonrası prox-AD içinde uygun bir balon ile (prox-AD çapına 1:1 uygun çapta ve tercihen NC balon) ve yüksek basınçta (>14 atm) postdilatasyon düşünülebilir. Bu aşama günümüzde birçok operatör için rutin gibi olsa da EBC uzlaşı raporunda bu aşamada bir zorunluluk belirtilmemiştir.

Bu aşamadan sonra YD ostiyumunda tatmin edici sonuç elde edilmişse işlem sonlandırılabilir

5-d POT-side-POT tekniği: bazı araştırmalar bu teknik ile stent deformasyonunun daha az olduğunu iddia etmektedir. Bu tekniğin diğer bir avantajı da balonların ardışık kullanılmasıdır. Böylece katater içerisine aynı anda iki balon birden girmesi zorunlu değildir. Bu da 6F fibi daha düşük profilli

kateterler içerisinde daha rahat çalışma imkanı sağlar. Tekniğin aşamaları ilk POT dan sonra uygulanan YD balon dilatasyonunu ve son olarak da re-POT aşamasını içerir.

SON SÖZ: Aslında hangi tekniği uygularsanız uygulayın balonlar kullanılarak bir stentin bifürkasyon anatomisine tam olarak adapte olması neredeyse imkansızdır. Operatör elde edebileceği en iyi sonucu almak için bu aşamaları dikkatlice uygulamalıdır. Güncel antitrombosit tedavilere rağmen deforme edilmiş bifürkasyon stentleri ile stent trombozu riskinin artacağı unutulmamalıdır. Bu nedenle YD girişim kararı verirken anjiyografik görsellikten fazlası dikkate alınmalıdır.

"Ne kadar basit o kadar iyi"