



Dr. Sonagli
CIRURGIA DA COLUNA

Ressonância Lombbar e Discopatia Degenerativa



Marcos André Sonagli

- Medicina - UFRGS
- Ortopedia e Traumatologia - HC-UFPR
- Cirurgia da Coluna Vertebral - HC-UFPR
- Mestre em Clínica Cirúrgica - HC-UFPR
- Fellowship - Thomas Jefferson University - Philadelphia - EUA
- Diretor Médico - Amplimed
- Professor Titular - Ortopedia e Traumatologia - Unochapecó



DISCOPATIA DEGENERATIVA

- Processo **NATURAL** de envelhecimento

- Dor lombar x Discopatia Degenerativa:

- NÃO existe correlação clínica precisa
 - Exceto: Compressão radicular

- RNM – 98 pacientes assintomáticos – NEJM 1994

- 38% sem alterações
- 52% abaulamentos
- 27% protusões
- 1% extrusão

The New England
Journal of Medicine

©Copyright, 1994, by the Massachusetts Medical Society

Volume 331

JULY 14, 1994

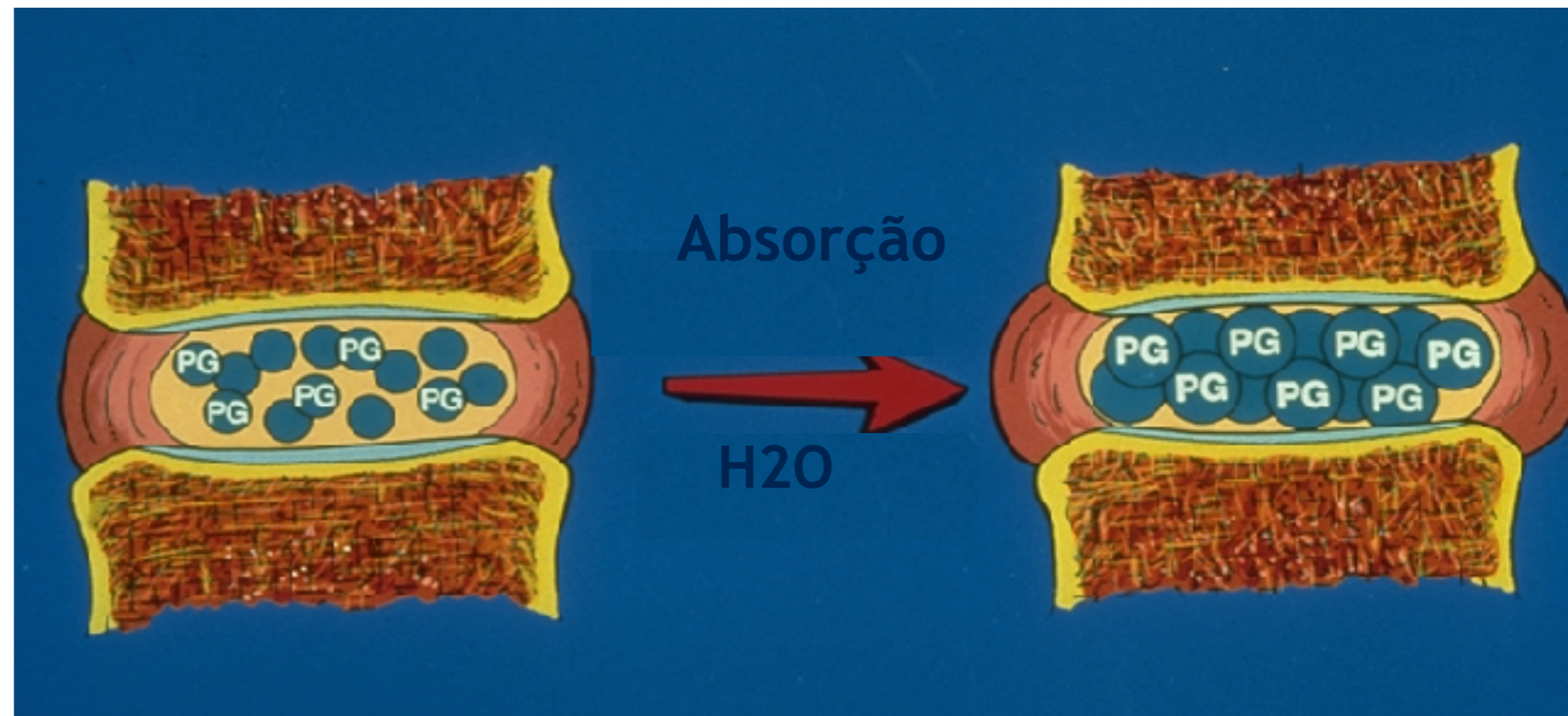
Number 2

MAGNETIC RESONANCE IMAGING OF THE LUMBAR SPINE
IN PEOPLE WITHOUT BACK PAIN



Discopatia Degenerativa

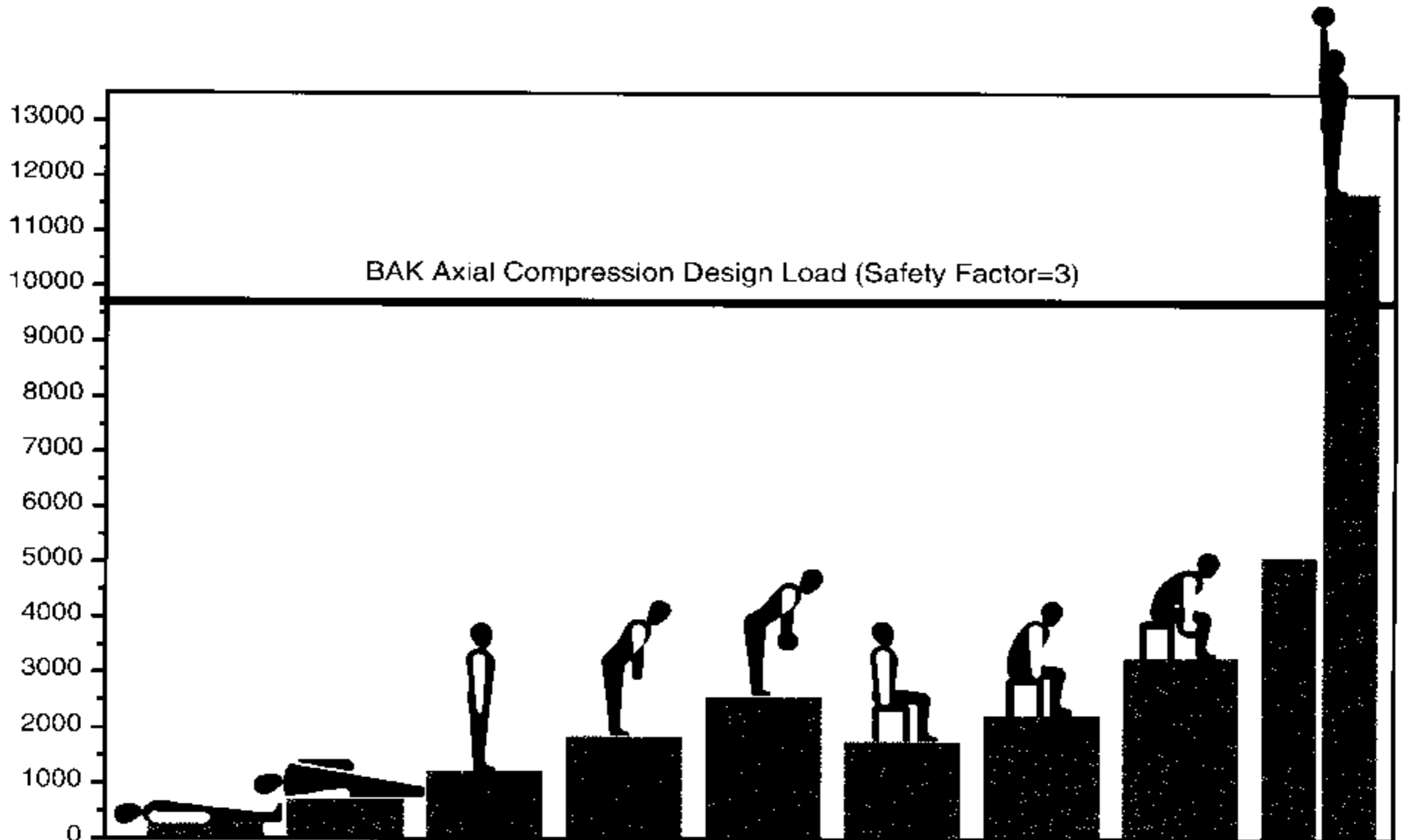
- Definição:
 - Envelhecimento natural
 - ACELERADO
 - FLEXÃO PROLONGADA – IMPACTO
 - GENÉTICO
 - TRAUMA
 - PESO
 - FUMO





Dr. Sonagli
CIRURGIA DA COLUNA

Discopatia Degenerativa





ESTÁGIO 1

- **ESTÁGIO 1 → DISFUNÇÃO (DOR)**
 - Alterações metabólicas
 - Desarranjo Colágeno, Glicanos e Agua
 - Processo Inflamatório – Reparo Tecidual
 - IL1; IL6; TNF-alfa

 - **DESIDRATAÇÃO DISCAL**
 - PERDA DE PROPRIEDADE MECÂNICA
 - DOR: PROCESSO INFLAMATÓRIO



Discopatia Degenerativa

- **ESTÁGIO 2 - INSTABILIDADE**
 - Perda estabilidade mecânica
 - Sobrecarga elementos vertebrais
 - Facetas articulares – Hipertrofia; Cistos
 - Ligamentos (Baastrup), LLA
 - Alterações do platô vertebral – Modic II
- DOR: mecânica



Discopatia Degenerativa

- **ESTÁGIO 3 - ESTABILIZAÇÃO**
 - Ossificação Ligamentar
 - Redução espaço discal significativa
 - Anquilose facetária e intervertebral
 - Ossificação ao redor do canal vertebral
 - ESTENOSE CANAL – FORAMEN
 - DOR –
 - Mecânica – Alivia (Sem Instabilidade)
 - Compressão estruturas nervosas



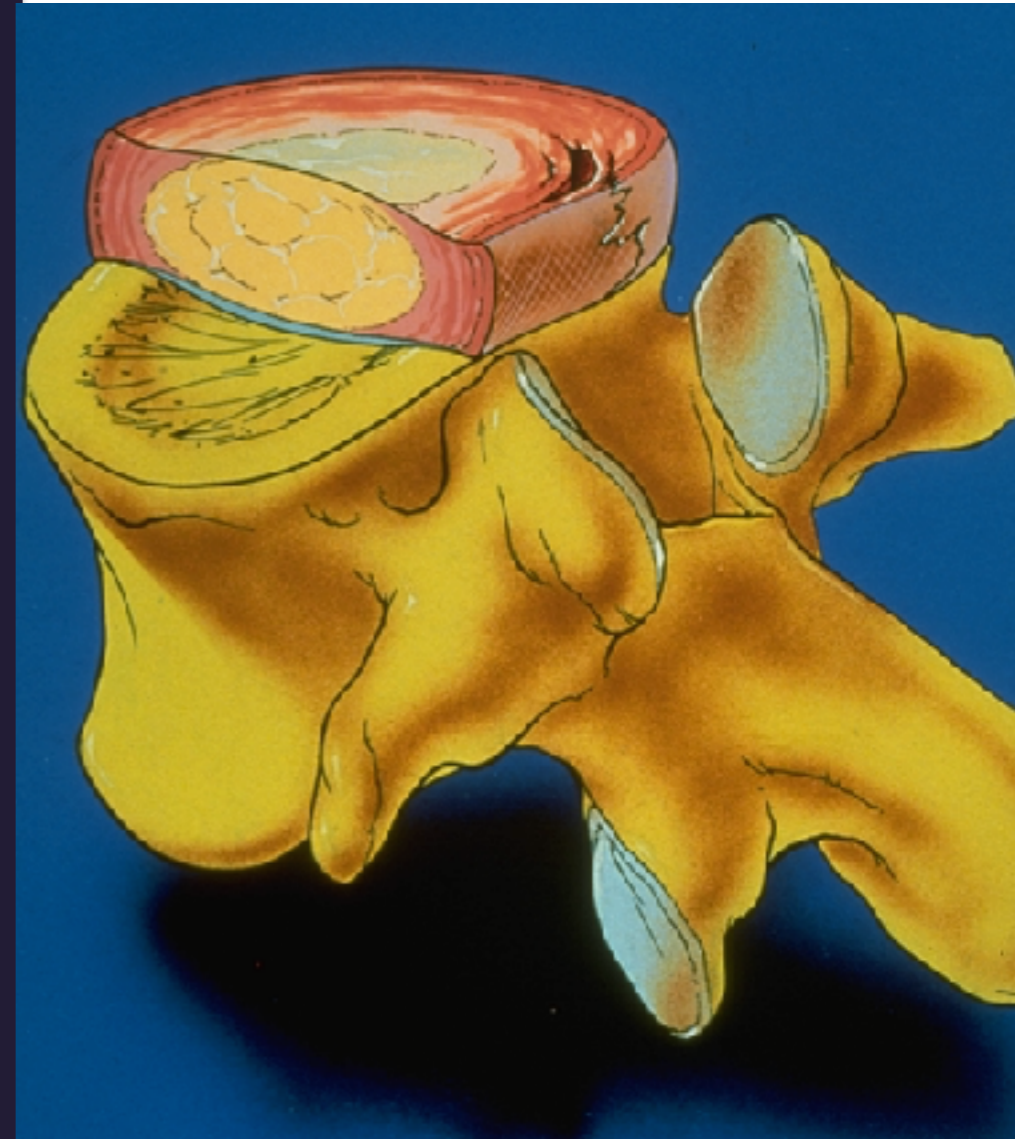
Dr. Sonagli
CIRURGIA DA COLUNA

Discopatia - Animação



RUPTURA DO ANEL FIBROSO

- RUPTURA DO ANEL FIBROSO
- Associado:
 - Fatores genéticos
 - Alterações colágeno tipo II
 - Microtraumas
 - Carga de peso
 - Impacto
 - Tabagismo
 - Carga mecânica excessiva
 - Flexão forçada e rotação tronco
 - Lombalgia (crise eventual)

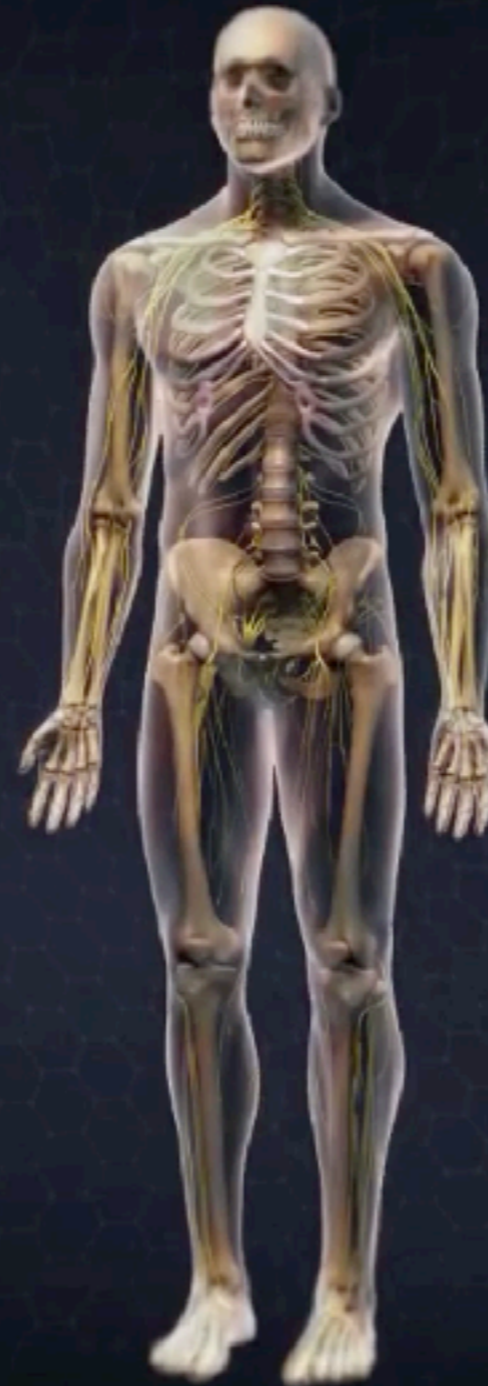



Dr. Sonagli
CIRURGIA DA COLUNA

Ruptura e Cicatrização

ViewMedica®



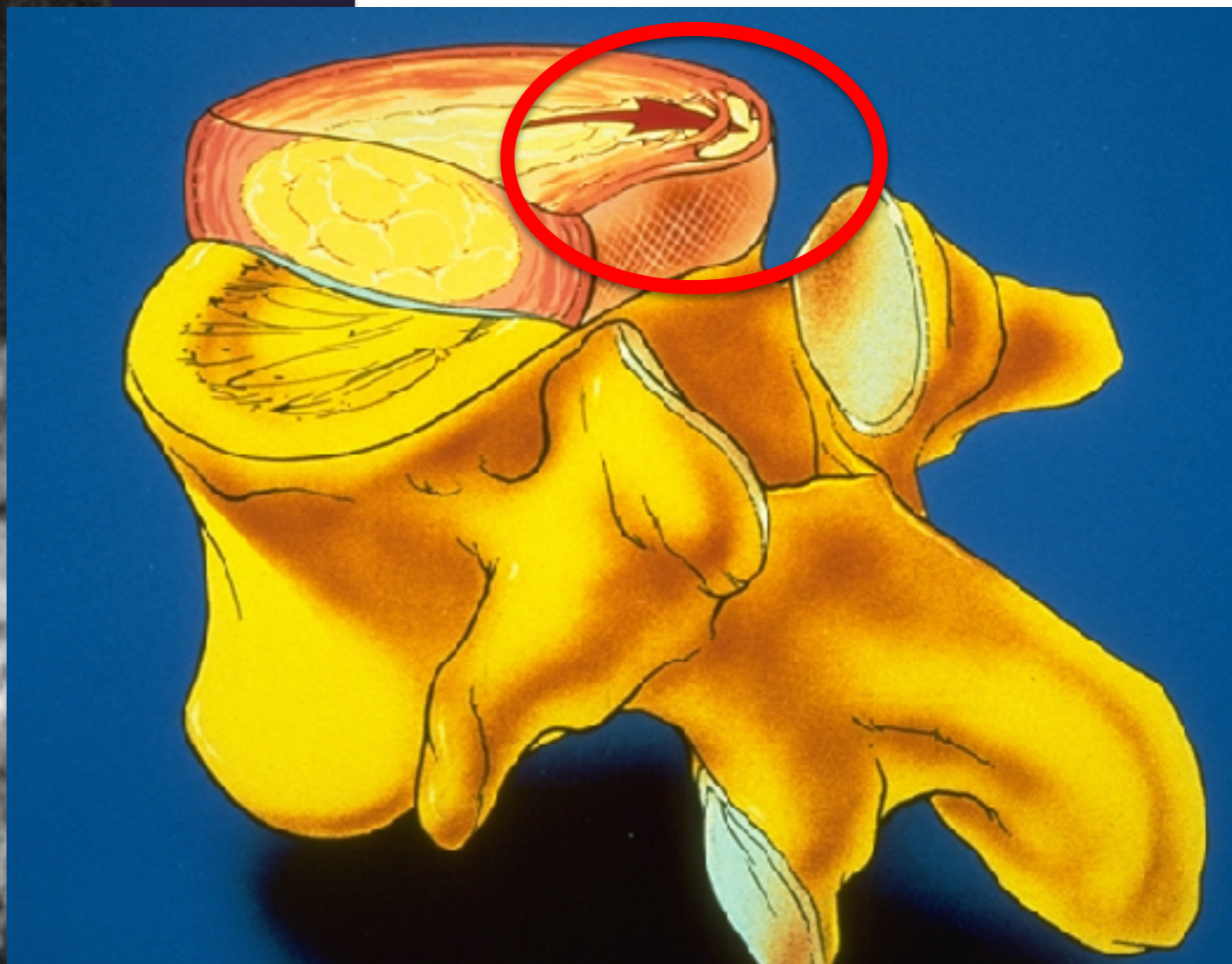
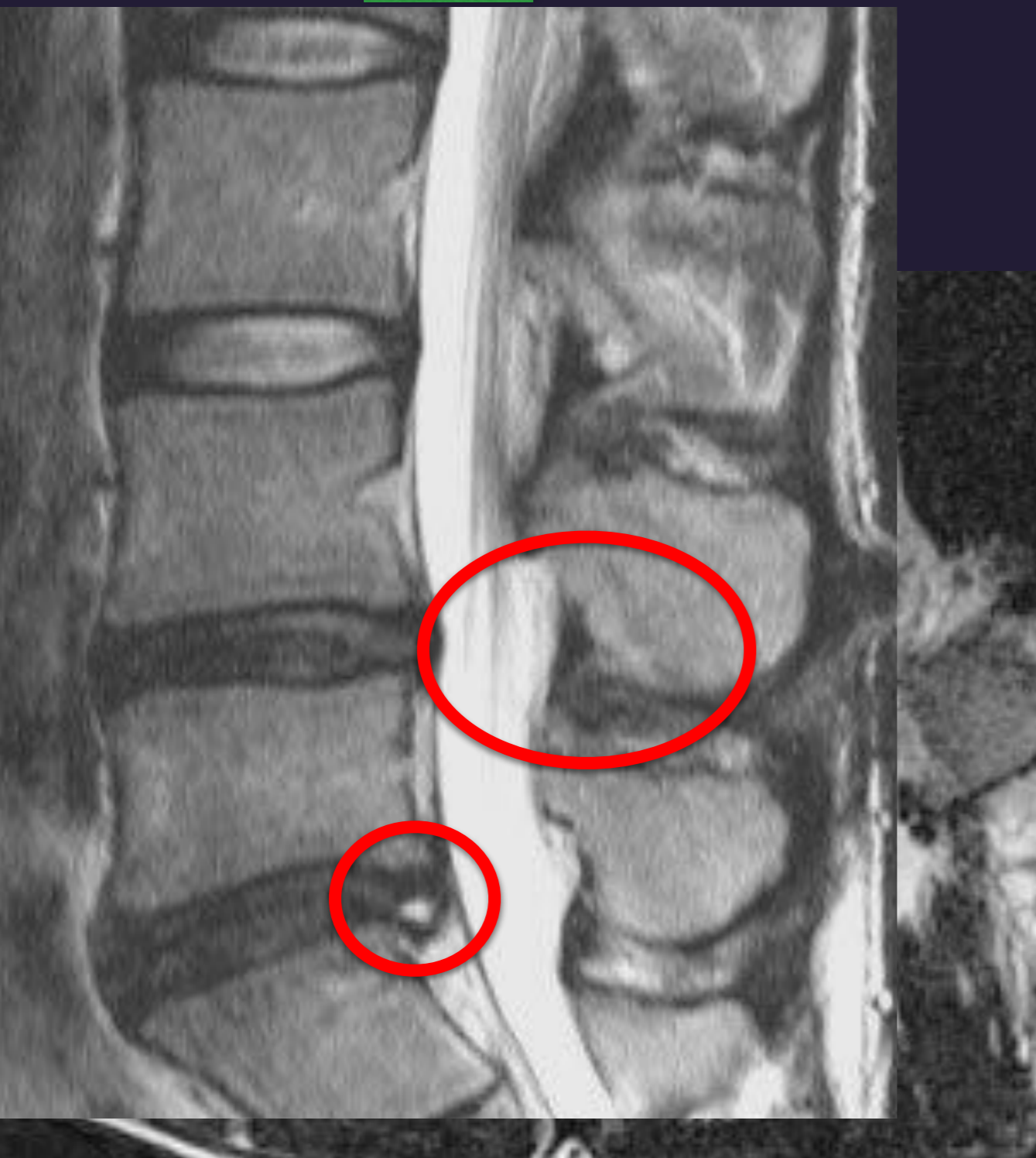


Dr. Sonagli
CIRURGIA DA COLUNA

HIGH INTENSITY ZONE - HIZ

HIZ

R.Z - 28 ANOS
DOR AXIAL MECÂNICA



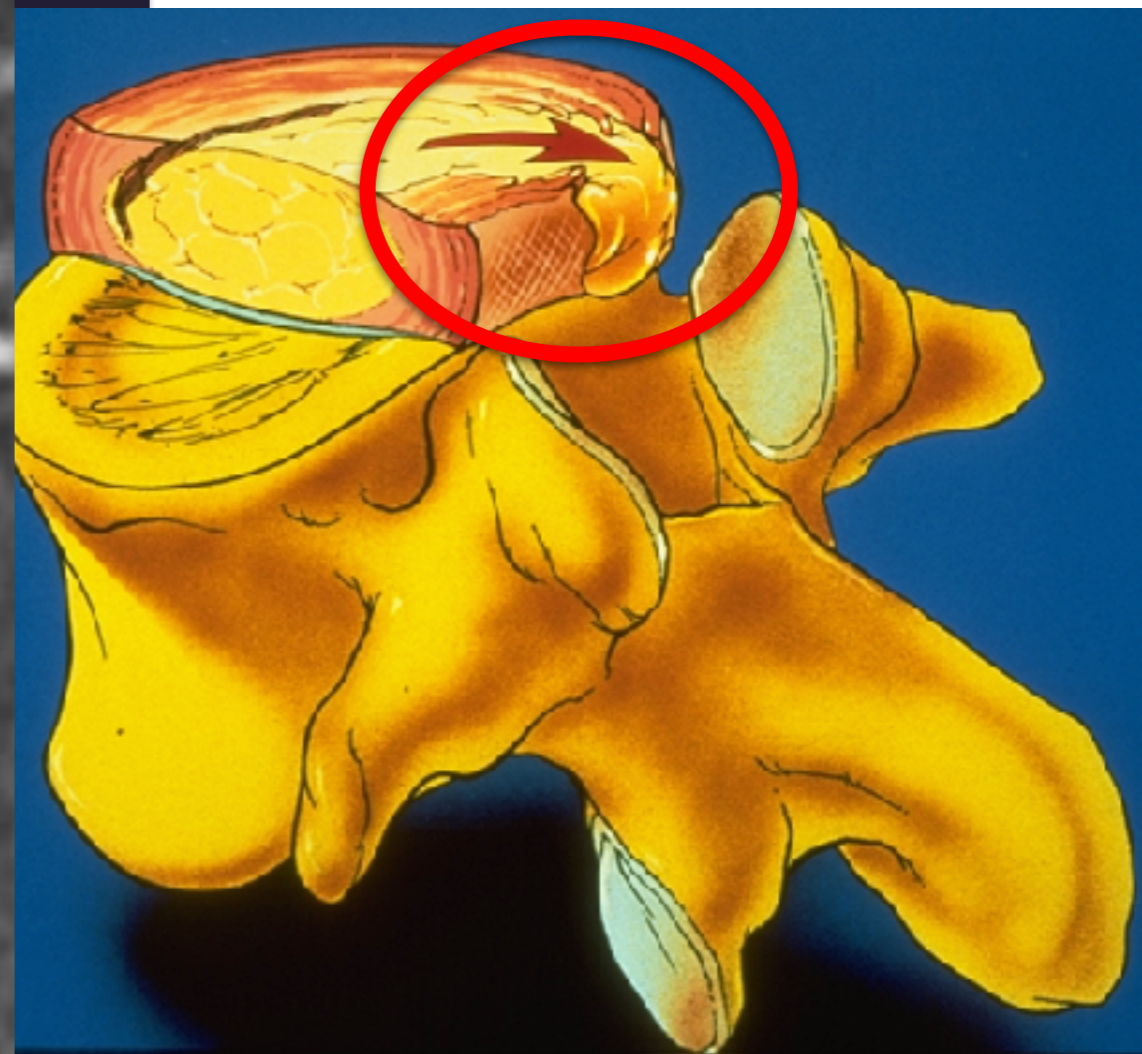
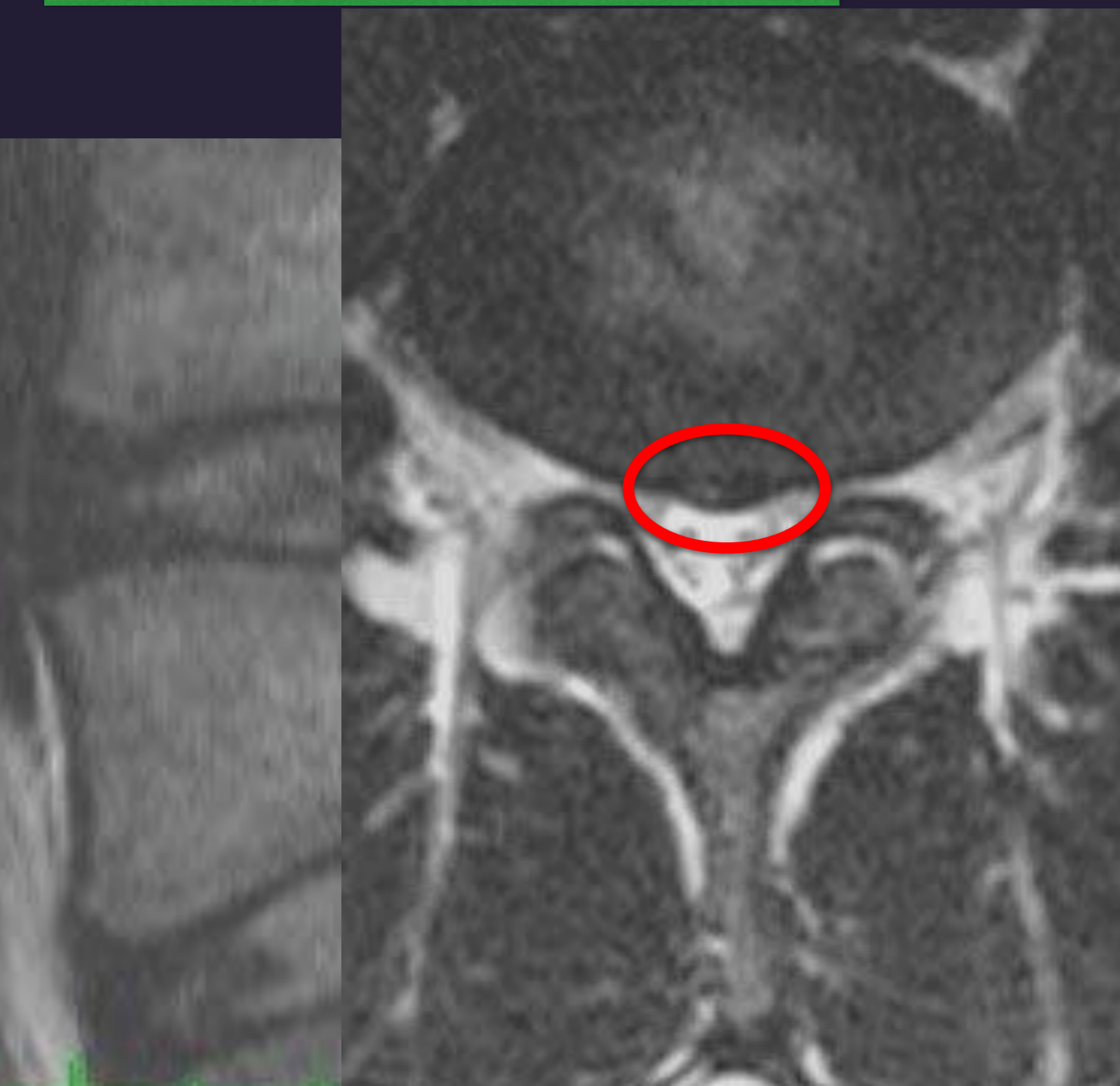


Dr. Sonagli

PROTUSÃO DISCAL

PROTUSÃO DISCAL

**D.C - 26 ANOS
DOR AXIAL
DOR IRRADIADA
NÃO DERMATOMAL**





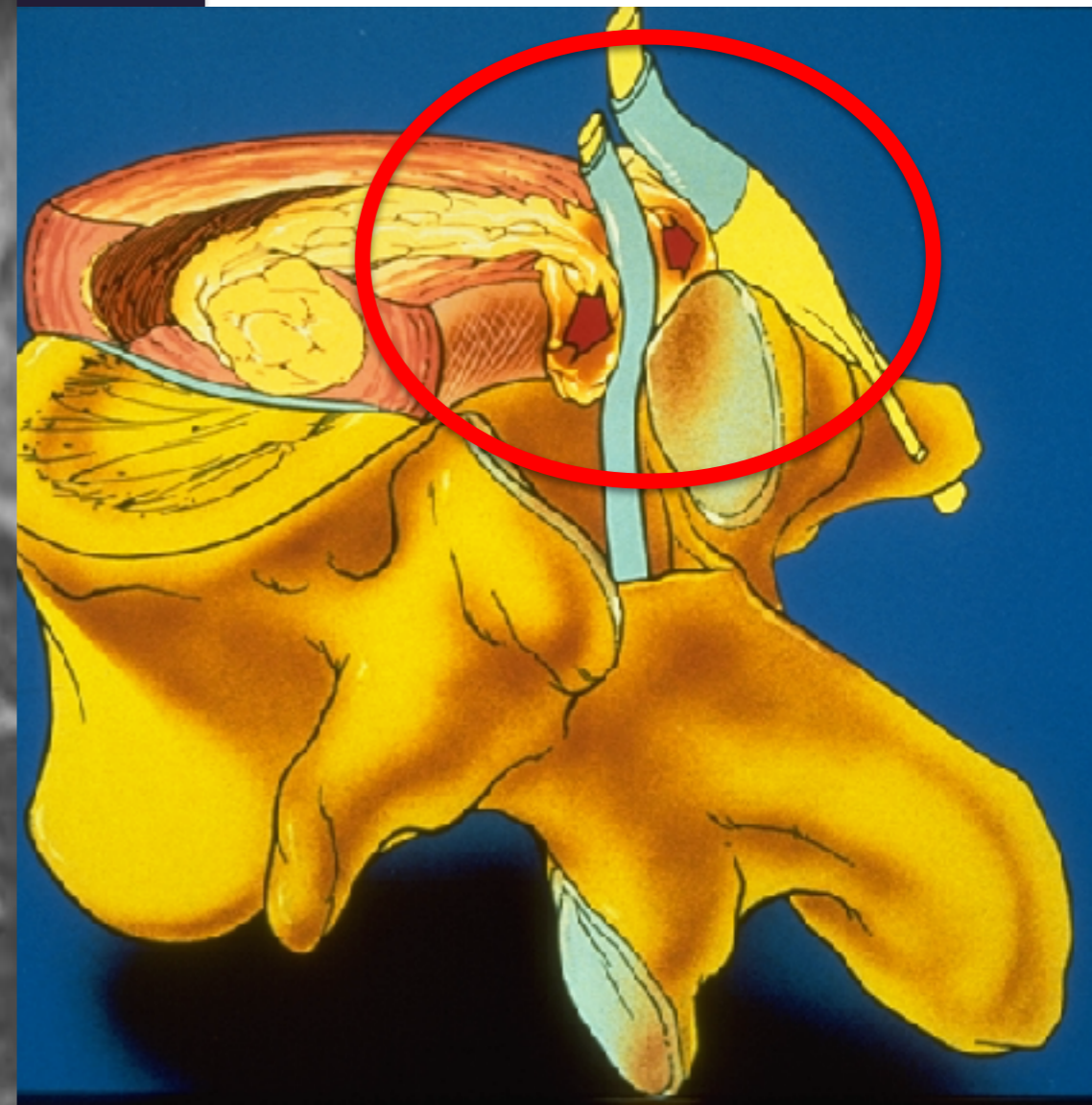
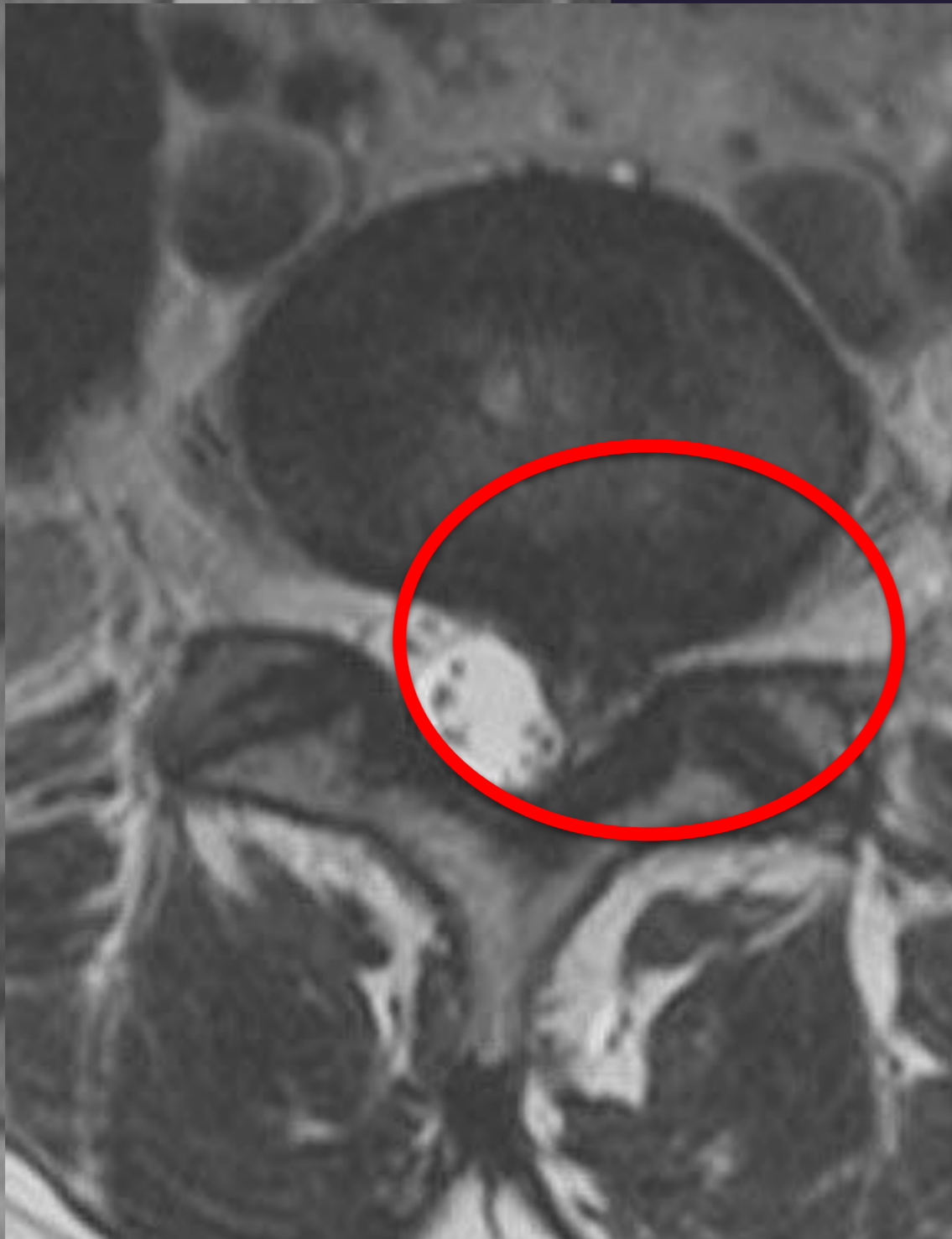EXTRUSÃO DISCAL - HÉRNIA

Dr. Sonagli

QUIRURGIAS DA COLUNA

EXTRUSÃO DISCAL - HÉRNIA

**F.O - 43 ANOS
DOR IRRADIADA
DERMATOMAL**



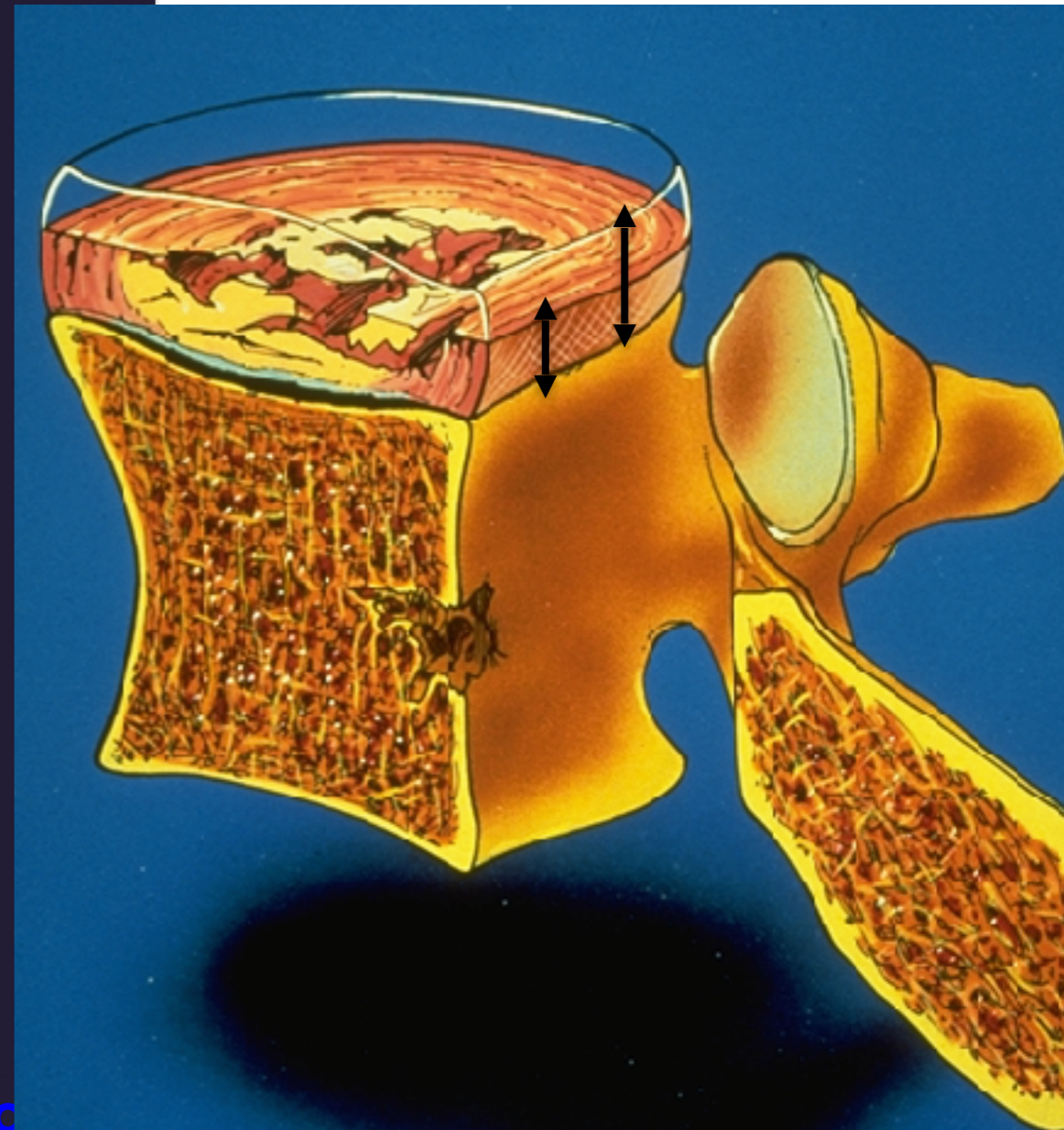
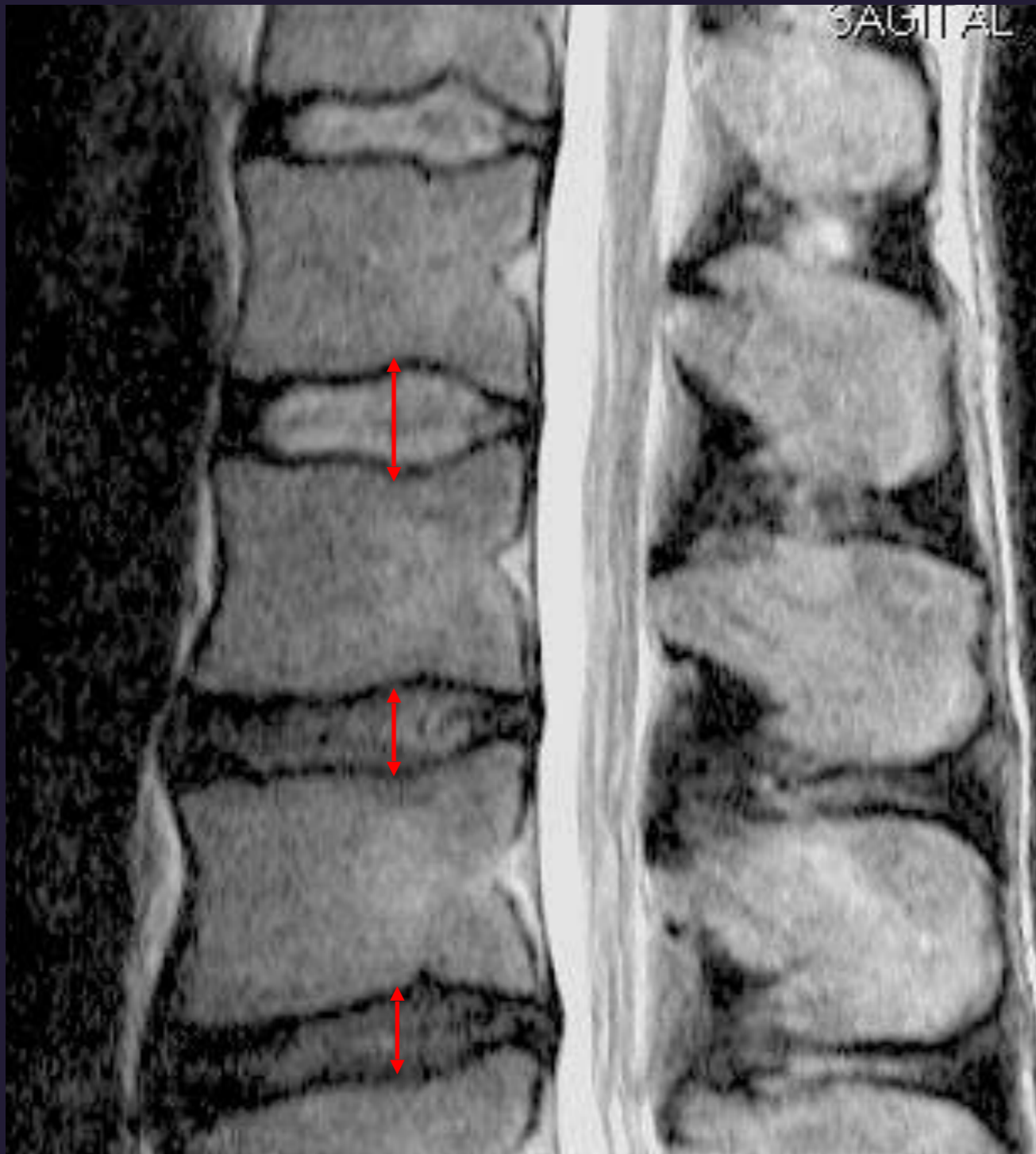


Dr. Sonagli

REDUÇÃO ESPAÇO DISCAL

REDUÇÃO ESPAÇO DISCAL

**L.H - 43 ANOS
DOR MATINAL
DOR MECANICA LOMBAR**



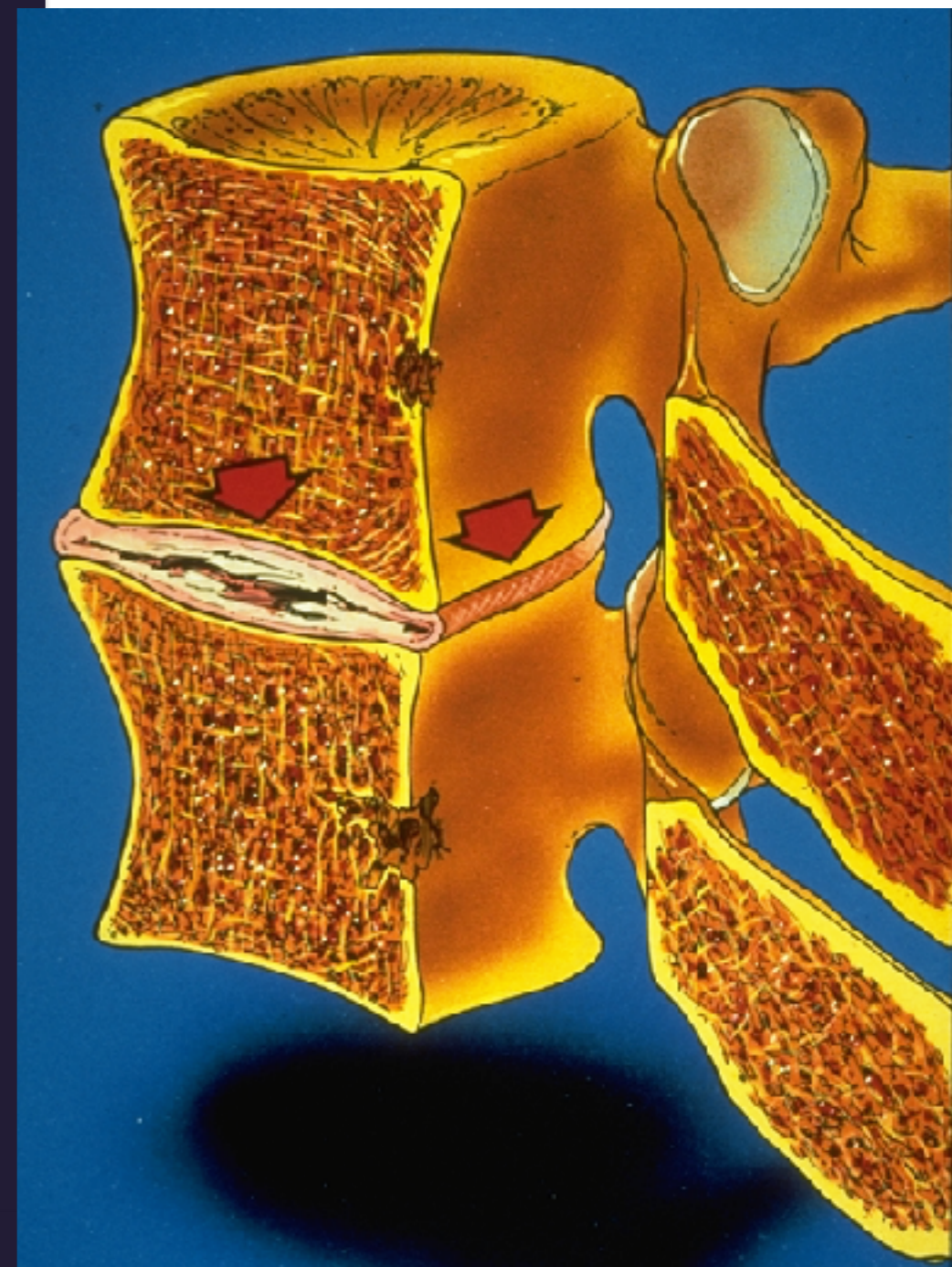
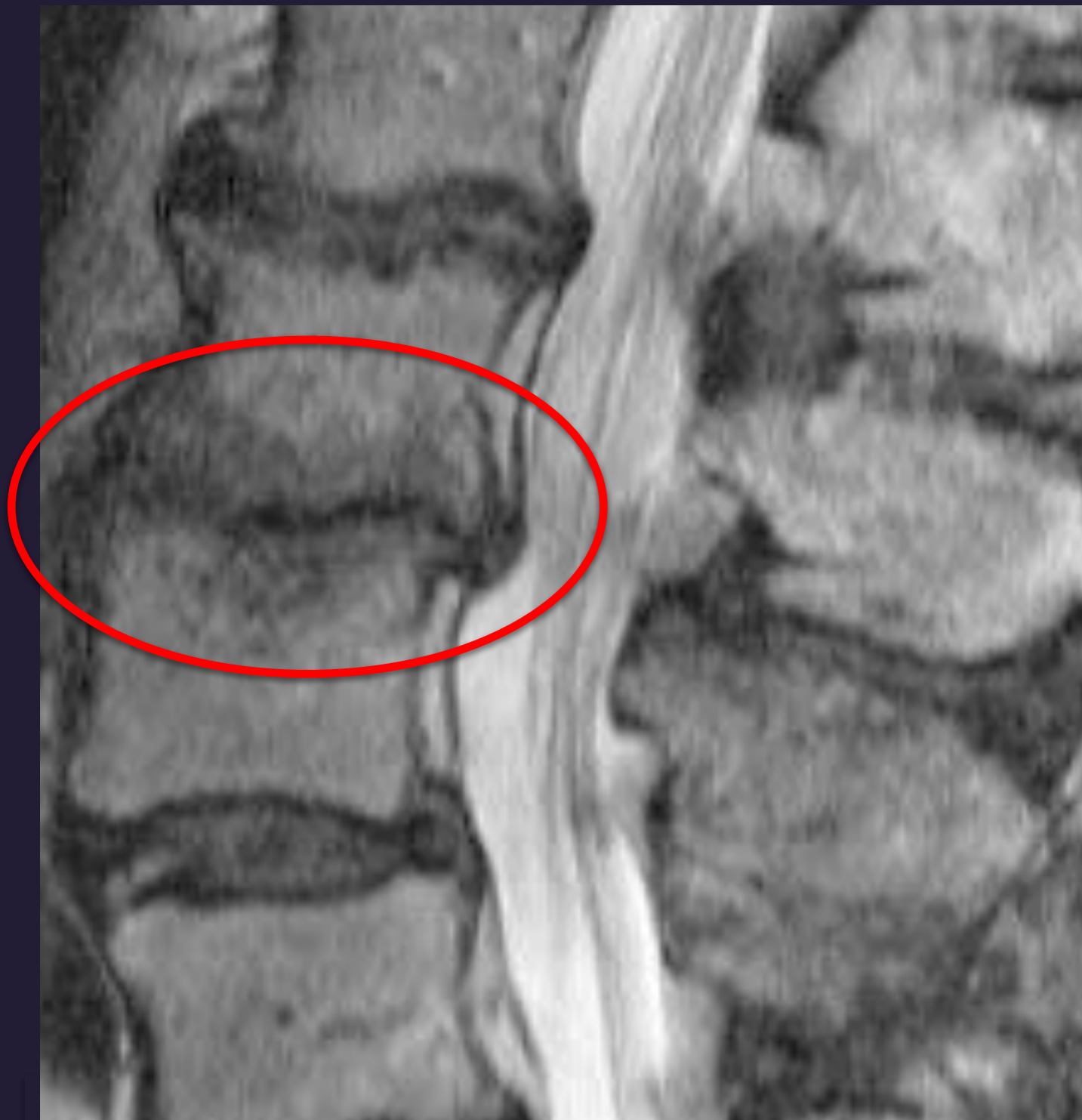

FUSÃO – ANQUILOSE INTERSOMÁTICA

Dr. Sonagli

CIRURGIA DA COLUNA

FUSÃO OU ANQUILOSE - ESTABILIZAÇÃO NATURAL



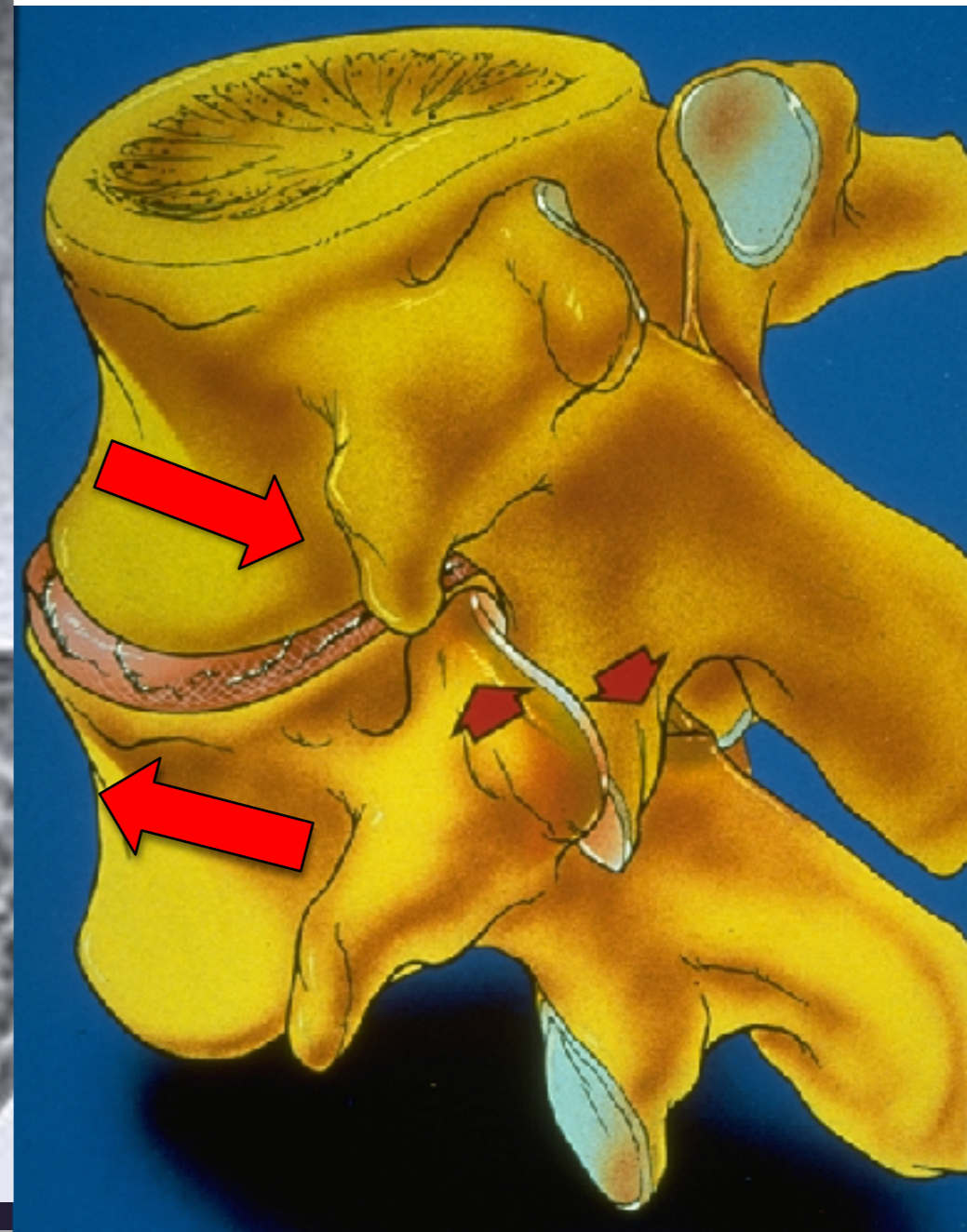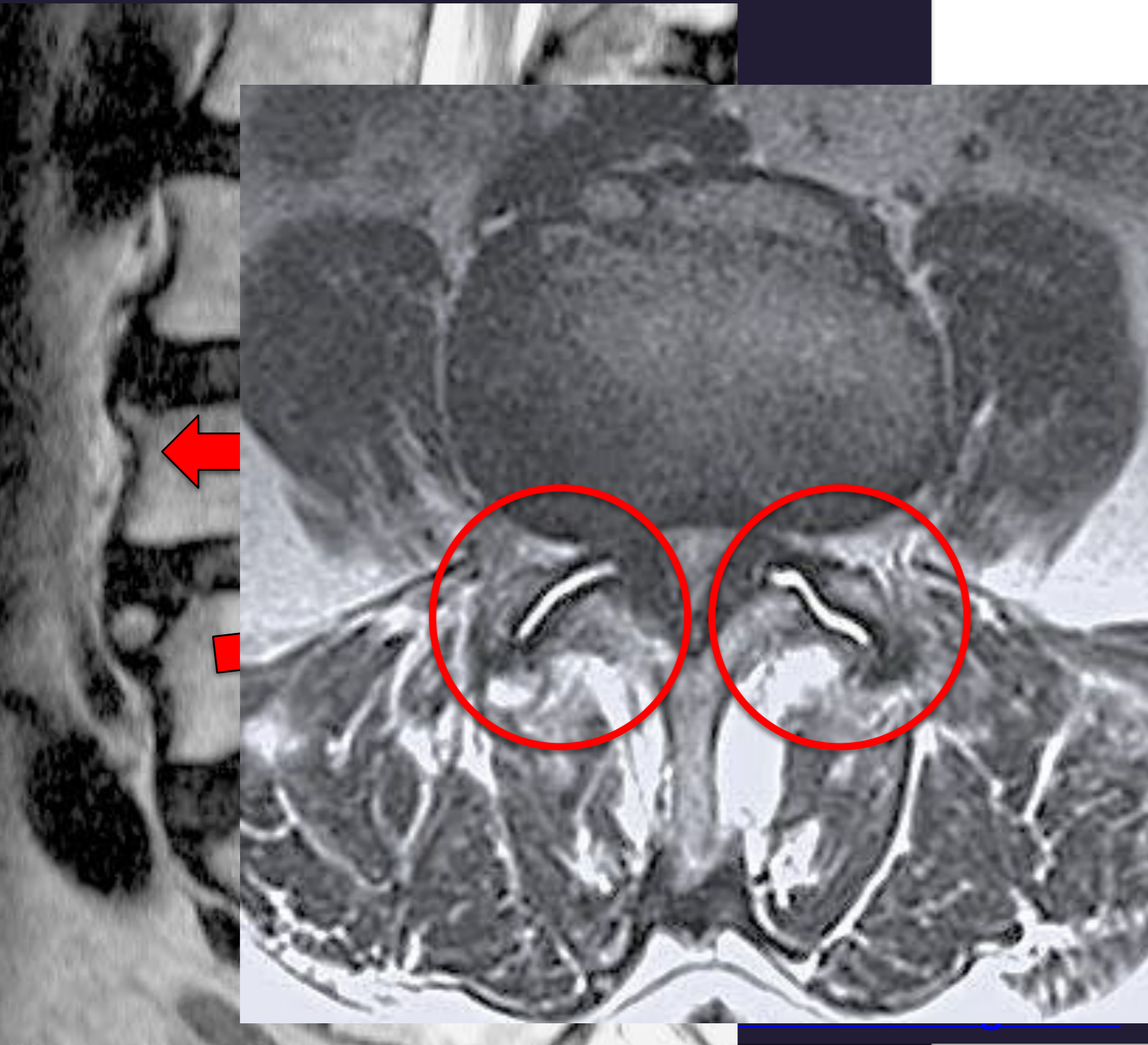


Discopatia Degenerativa

Dr. Sonagli

SOBRECARGA FACETÁRIA - SINOVITE

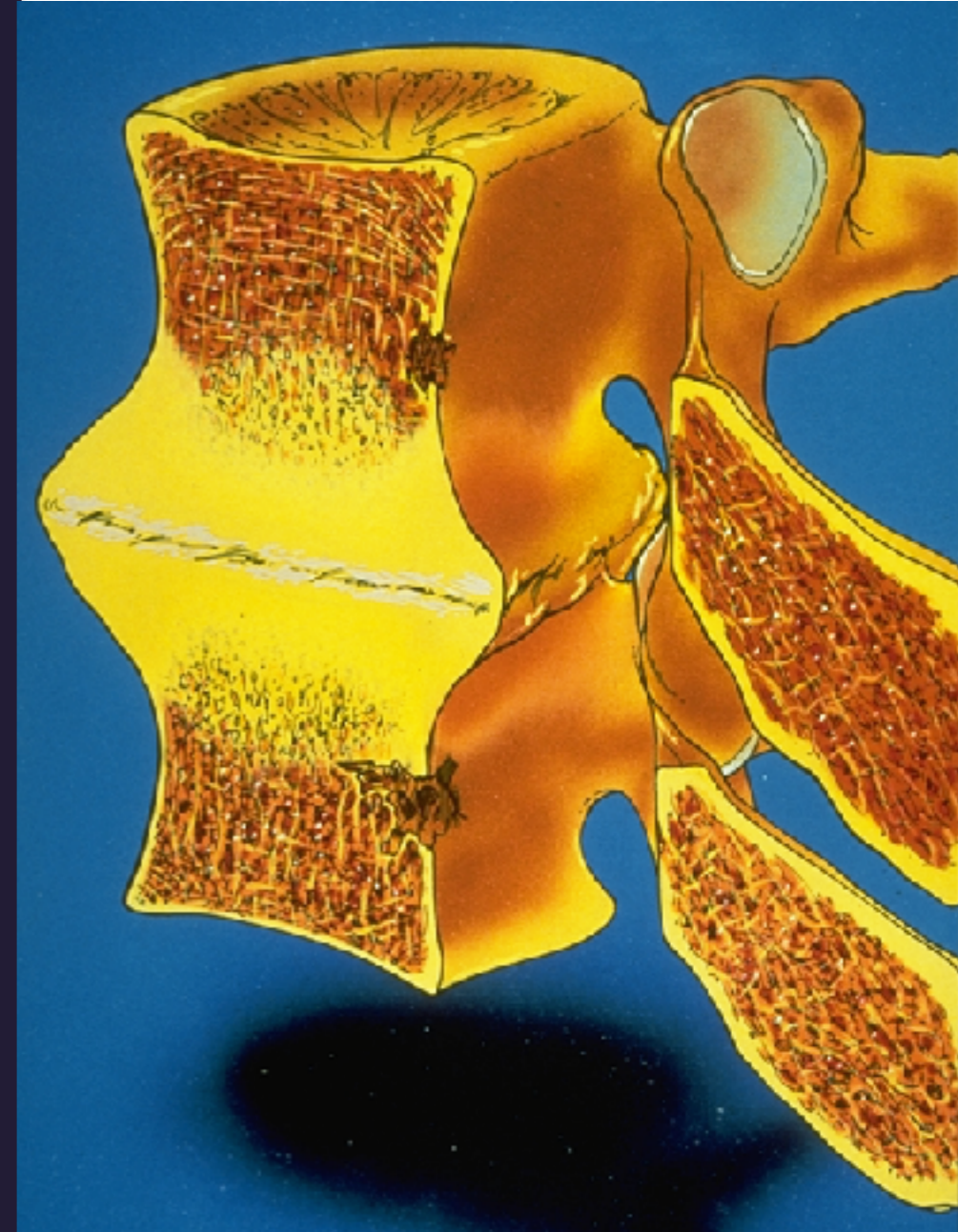
V.W- 74ANOS
DOR AXIAL MECÂNICA
CLAUDICAÇÃO NEUROGÊNICA





Discopatia Degenerativa

- ESTÁGIO 3 – ESTABILIZAÇÃO
 - Anquilose Intersomática
 - Reação osteofitária consolidada

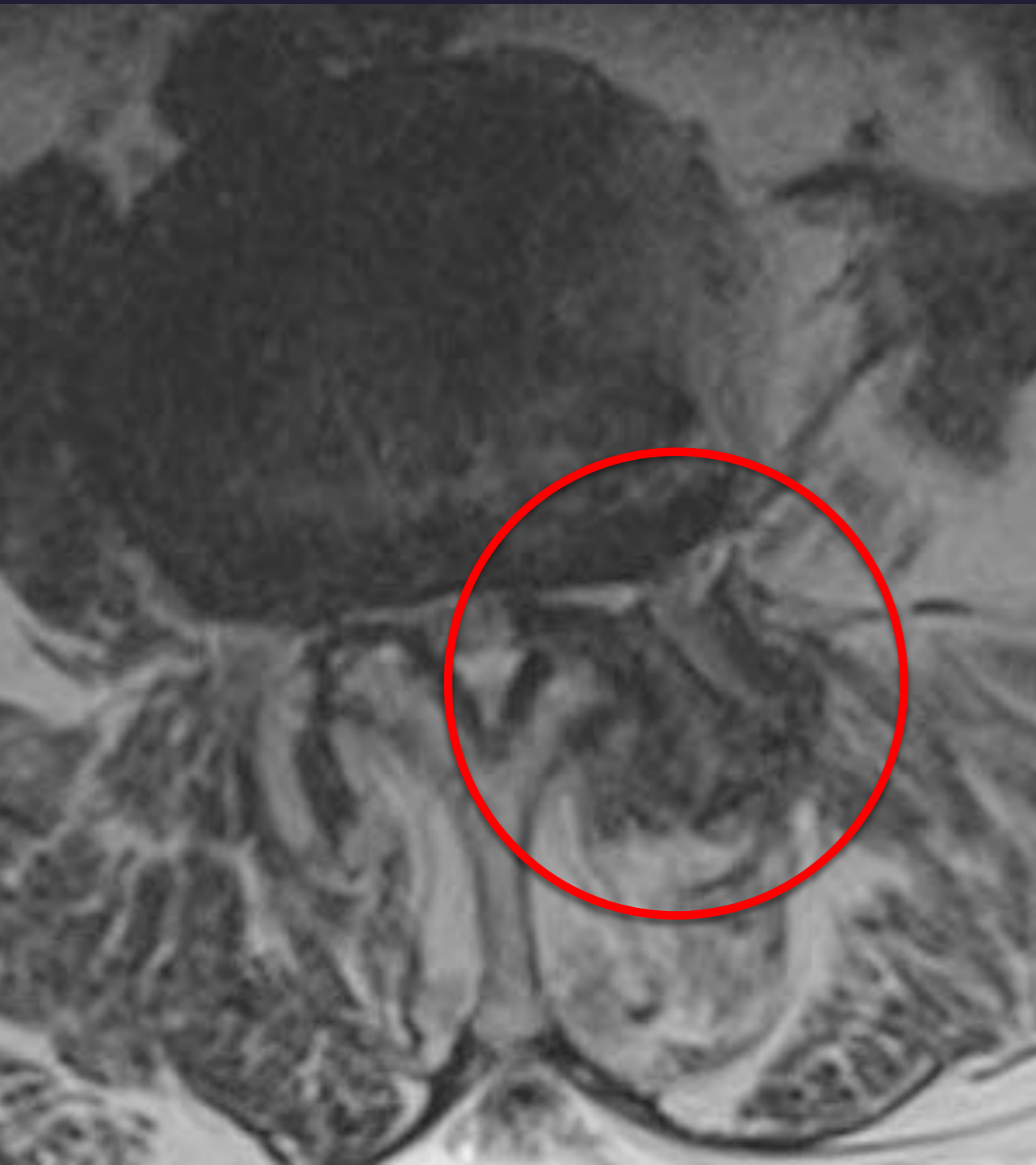




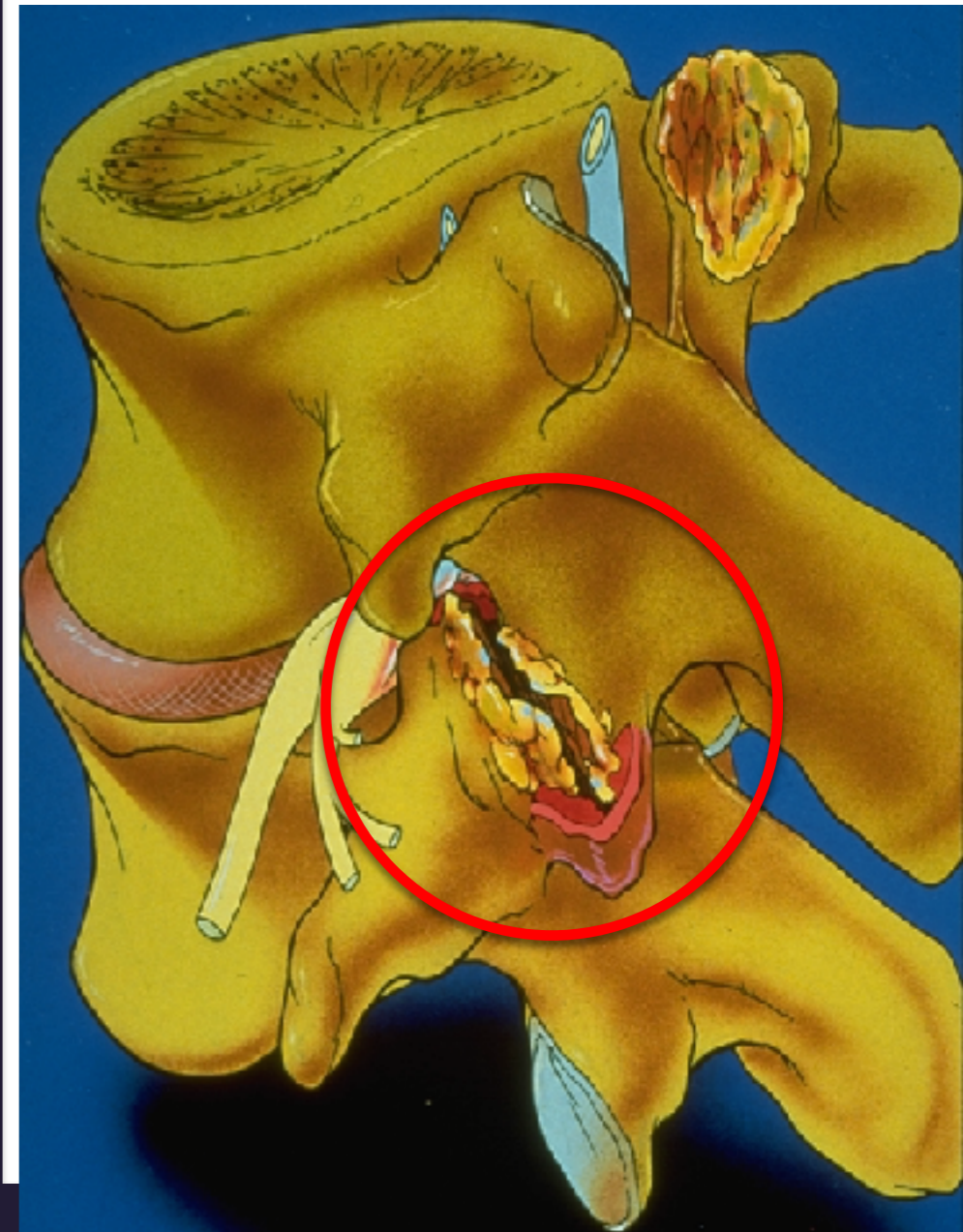
Discopatia Degenerativa

Dr. Sonagli

SOBRECARGA FACETÁRIA - ARTROSE + ESTENOSE



T.Z - 86 ANOS
CLAUDICAÇÃO NEUROGÊNICA

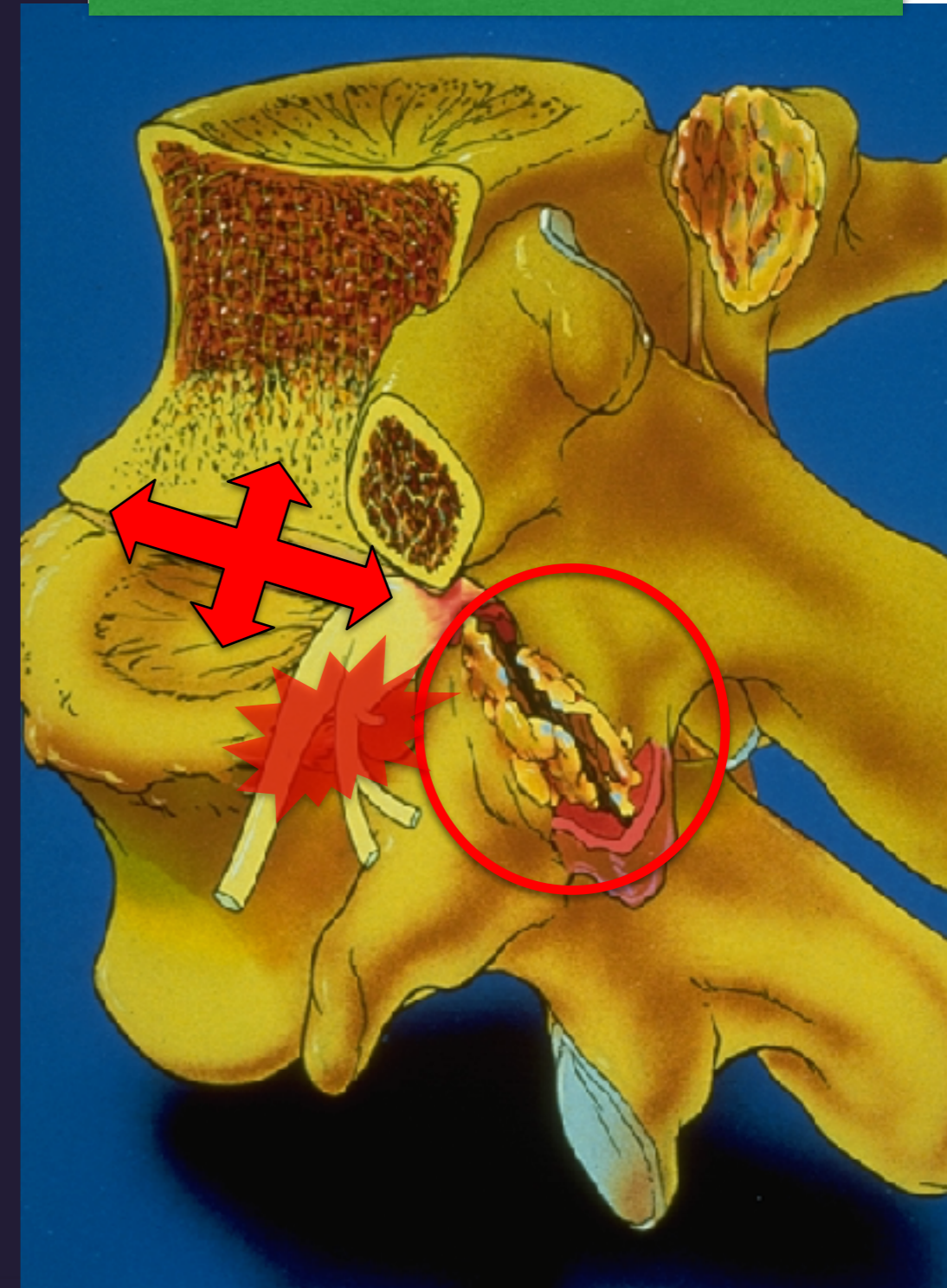
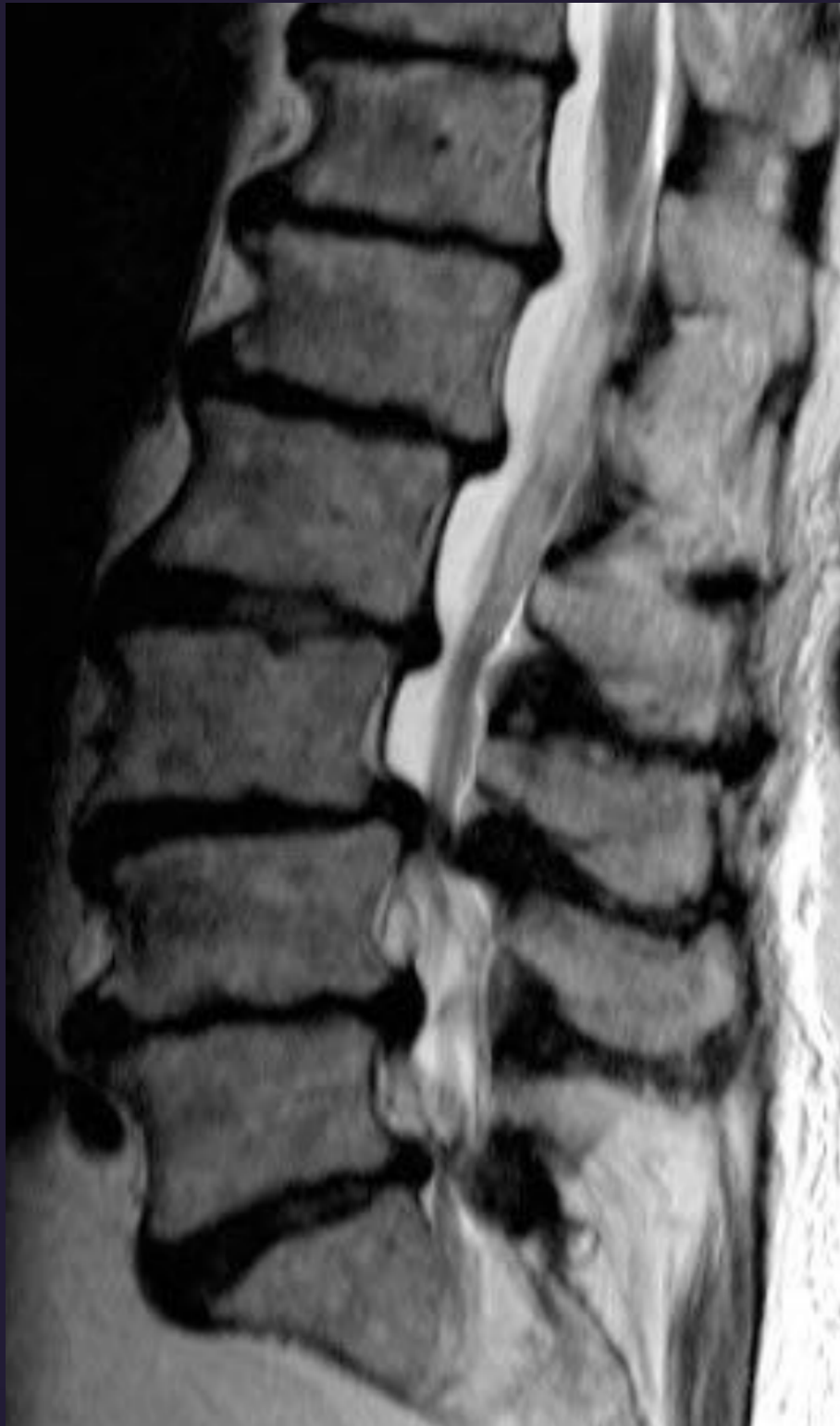

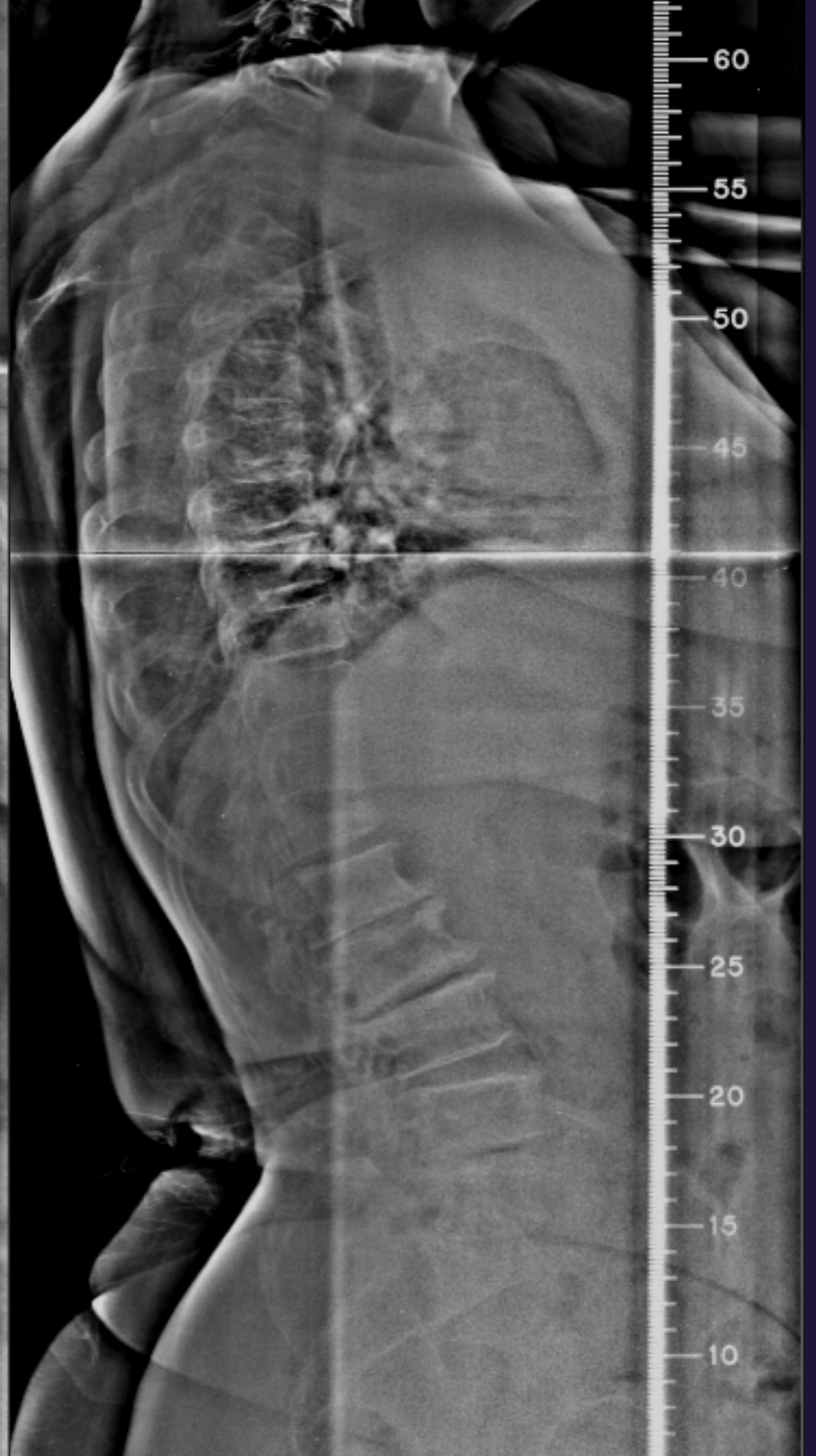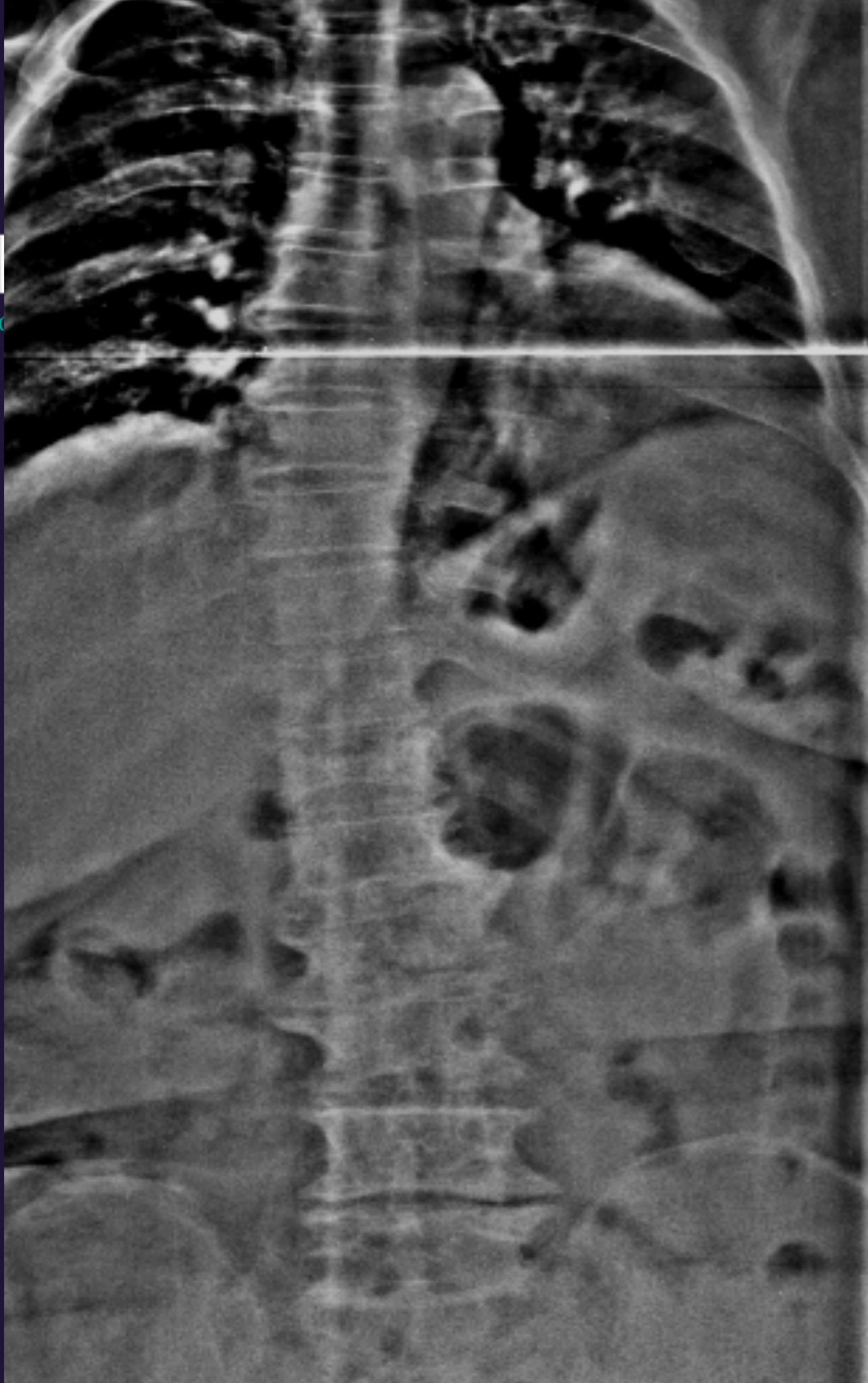


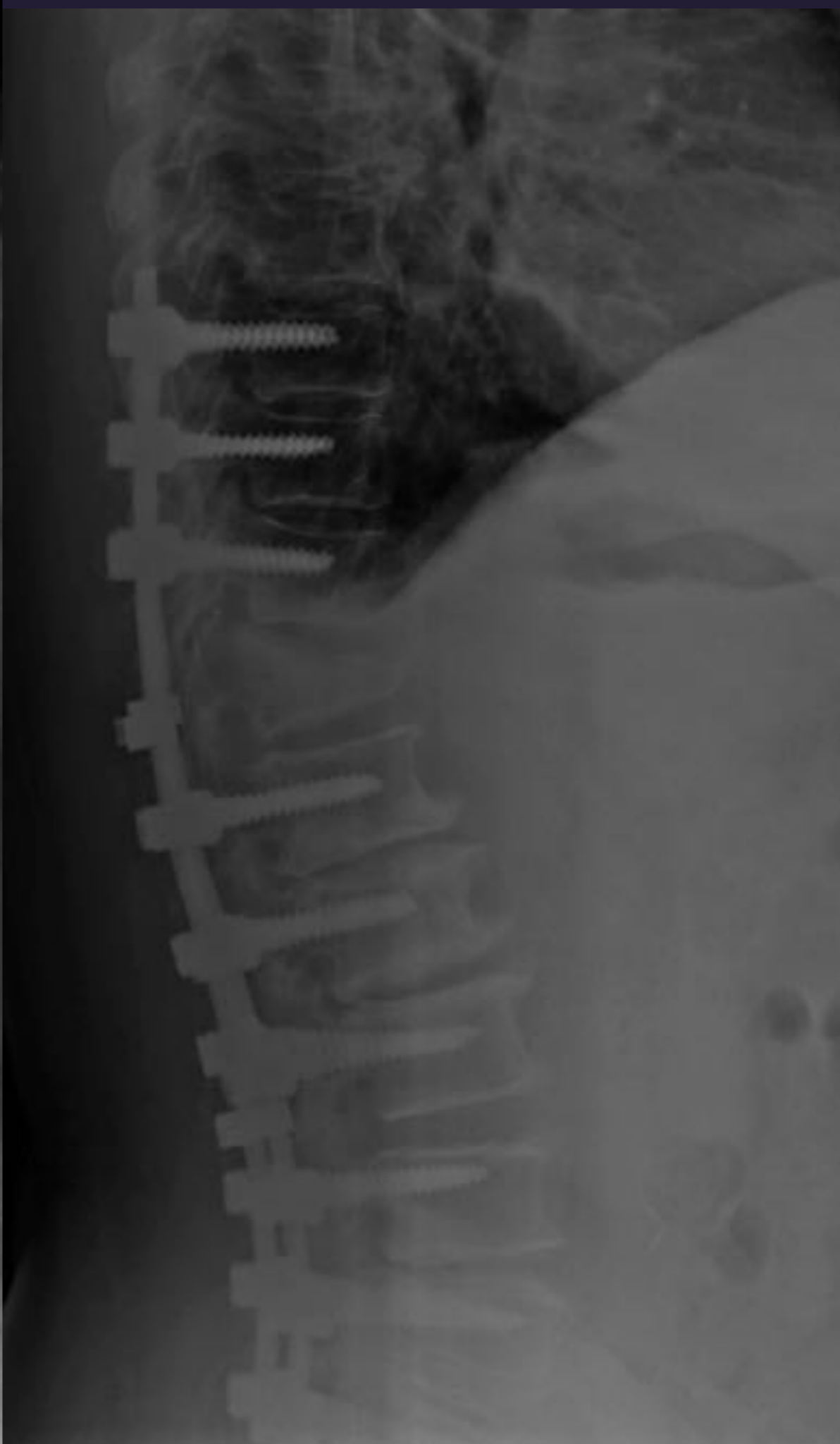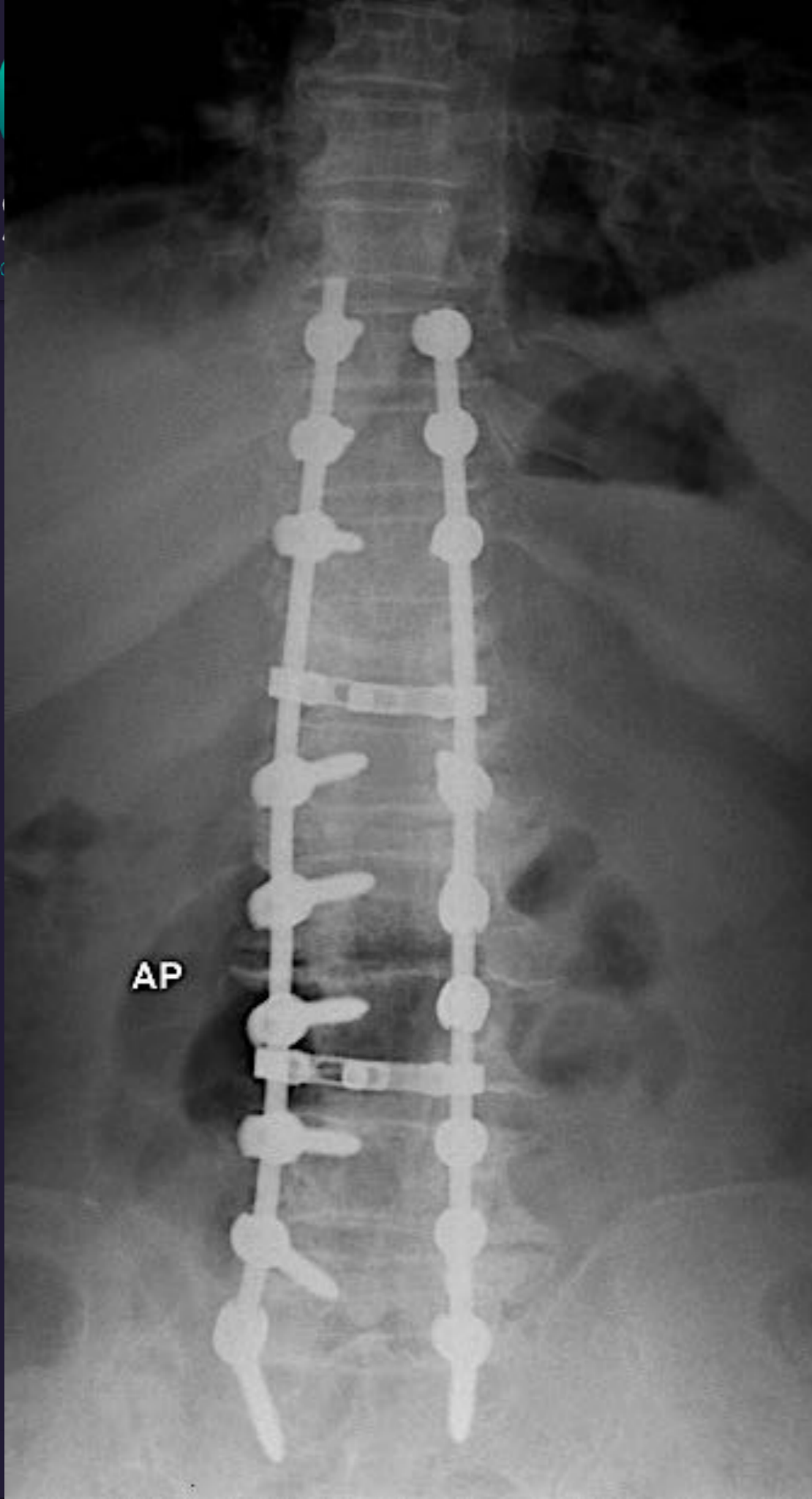
Dr. Sonagli
CIRURGIA DA COLUNA

Discopatia Degenerativa

MULTIPLAS FASES









Dr. Sonagli
CIRURGIA DA COLUNA



Tire foto do QR Code com a câmera do seu celular para fazer o download dessa aula.

Dúvidas: contato@drsonagli.com

www.drsonagli.com