

See discussions, stats, and author profiles for this publication at: <https://www.researchgate.net/publication/299075340>

# Nadir bir olgu: Ovaryan hidatik kist

Article in *Zeynep Kamil Tıp Bülteni* · March 2016

DOI: 10.16948/zktb.71874

CITATIONS

0

READS

75

6 authors, including:



**Suat can Ulukent**

Kanuni Sultan Süleyman Training and Research Hospital Istanbul

31 PUBLICATIONS 461 CITATIONS

[SEE PROFILE](#)



**Merve Aldikactioglu Talmac**

Kanuni Sultan Süleyman Training and Research Hospital Istanbul

11 PUBLICATIONS 12 CITATIONS

[SEE PROFILE](#)



**Emel Canaz**

Demiroglu Bilim University School of Medicine

21 PUBLICATIONS 49 CITATIONS

[SEE PROFILE](#)



**Nuri Alper Sahbaz**

Dr. Sadi Konuk Education and Research Hospital

62 PUBLICATIONS 234 CITATIONS

[SEE PROFILE](#)

Some of the authors of this publication are also working on these related projects:



Ozgur akbayir [View project](#)



Minimally invasive distal pancreatectomy A retrospective review of 30 cases [View project](#)

## Nadir Bir Olgu: Ovaryan Hidatik Kist

A Rare Case: Ovarian Hydatid Cyst

Suat Can ULUKENT<sup>1</sup>, Merve ALDIKAÇTIOĞLU TALMAÇ<sup>2</sup>, Emel CANAZ<sup>3</sup>  
Alper ŞAHBAZ<sup>1</sup>, İpek YILDIZ ÖZAYDIN<sup>4</sup>, Özgür AKBAYIR<sup>3</sup>

1. Kanuni Sultan Süleyman Eğitim ve Araştırma Hastanesi, Genel Cerrahi Kliniği, Küçükçekmece, İstanbul
2. Kanuni Sultan Süleyman Eğitim ve Arş. Hast., Kadın Hastalıkları ve Doğum Kliniği, Küçükçekmece, İstanbul
3. Kanuni Sultan Süleyman Eğitim ve Araştırma Hastanesi, Jinekolojik Onkoloji Kliniği, Küçükçekmece, İstanbul
4. Kanuni Sultan Süleyman Eğitim ve Araştırma Hastanesi, Patoloji Kliniği, Küçükçekmece, İstanbul

### ÖZET

**Giriş:** Kist hidatik çoğunlukla *Echinococcus granulosus* ve nadiren de *Echinococcus alveolaris*'in neden olduğu ülkemizde sık görülen paraziter kistik bir hastalıktır. Tüm organlarda görülebilse de en sık yerleştiği organlar karaciğer ve akciğerdir. Adneksiyal alanda görülen kist hidatik hastalığı ise oldukça nadirdir.

**Olgu:** 24 yaşında karın ağrısı ve karında şişkinlik şikayeti ile kliniğimize başvuran hasta, yapılan ultrasonografi ve bilgisayarlı tomografi tetkikleri neticesinde bilateral müsinöz adneksiyal kitle düşünülmüş ve opere edilmiştir. Frozen inceleme sırasında hidatik kist olduğu tespit edilip post-operatif dönemde buna yönelik tedavi başlanmıştır.

**Sonuç:** Türkiye gibi endemik bölgelerde adneksiyal kitlelerin ayırıcı tanısında hidatik kist de akılda bulundurulmalı ve tanıyı kolaylaştırmak için kistin tipik ultrasonografik bulgularına aşına olunmalıdır. Tedavisinde tüm kitlelerin çıkarılması esastır ve kist içeriğinin saçılmasını önlemek için gerekli tedbirler alınmalıdır.

**Anahtar Kelimeler:** kist hidatik; adneksiyal kitle; *echinococcus granulosus*

### SUMMARY

**Introduction:** Hydatid cyst is a parasitic disease which is endemic in our country, caused frequently by *Echinococcus granulosus* and rarely by *Echinococcus alveolaris*. Although can be found in all organs, hydatid cyst develop most commonly in liver and lung. Ovarian hydatid cyst is quite rare.

**Case:** 24 year-old patient was admitted to our hospital with the complaints of abdominal pain and bloating. Ultrasonography and computed tomography revealed an adnexal mass with the suspicion of a mucinous tumor. Therefore, the patient was operated. Hydatid cyst was the preliminary diagnosis in frozen section examination and albendazole treatment was initiated immediately in the postoperative period.

**Conclusion:** Hydatid cyst should be kept in mind in differential diagnosis of adnexal masses in the endemic countries such as Turkey. Typical ultrasonographic findings of cysts in order to facilitate the diagnosis should be known. The main treatment is the surgical removal of all the cysts; technical precautions should be taken to prevent the spillage of the cyst contents.

**Keywords:** cyst; hydatid; adnexa uteri; *echinococcus granulosus*

### İletişim:

**Sorumlu Yazar:** Merve ALDIKAÇTIOĞLU TALMAÇ

**Adres:** Kanuni Sultan Süleyman Eğitim ve Araştırma Hastanesi Kadın Hast. ve Doğum Kliniği, Küçükçekmece, İstanbul, Türkiye  
**Tel:** +90 (212) 404 15 00

**E-Posta:** drmrve@hotmail.com

**Makale Geliş:** 31.07.2015

**Makale Kabul:** 11.01.2016

**DOI:** <http://dx.doi.org/10.16948/zktb.71874>

### GİRİŞ

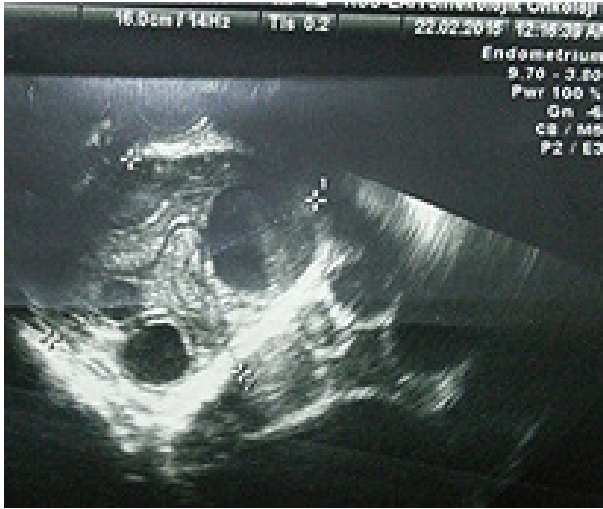Hidatik kist tüm dünyada görülebilmekte ve olguların % 95'inde *Echinococcus granulosus* saptanmaktadır (1). *Echinococcus* tüm Akdeniz ülkelerinde bölgenin en önemli parazitik hastalığı olarak halk sağlığını ve ulusal ekonomiyi etkileyerek ciddi problemler oluşturur (2). Özellikle hayvancılıkla uğraşan yörelerde parazitin yaşam döngüsünü tamamlaması için uygun ortamlar oluşmaktadır. Hem sosyal koşulları hem de içinde bulunduğu coğrafya dolaşısıyla ülkemiz hastalığın sık görüldüğü yerler arasındadır (3).

Besin olarak tükettiğimiz hayvanlar parazitin ara konağıdır. Son konak olan köpek ise hem çiftliklerde, hem de göçebe ve sürü sahibi toplumlarda bulunur. Köpek insanlara enfeksiyonu taşıyan en önemli kaynaklardan birisidir. Çakal, sırtlan, kurt, tilki gibi vahşi hayvanlarda bulaşma zincirinde rol oynarlar. Kist içeren çiğ etin yenilmesi insanda enfeksiyon oluşturmaz. Ana konağın dışkısı ile kontamine yiyecek ve içeceklerin tüketilmesi ile bulaşır (4). Hidatik kist tüm organları tutabilmekle birlikte en sık karaciğer (%70) ve akciğeri (% 15-20) tutar. Dalak tutulumu % 0,9-% 8 sıklıkla bildirilirken, izole dalak tutulumu çok nadirdir. Nadiren yumuşak dokular, kas-iskelet sistemi, kalp ve mesane gibi bölgelerde de görülebilir (5). Parazit genellikle hematogen veya ince barsak lenfatikleri yoluyla yayılır; ancak batin içi yayılımı primer kistin spontan rüptürü ve parazitin intraperitoneal sıvı ile dolaşarak diğer organlara ekilmesi yoluyla da gerçekleşebilir (6). Biz de oldukça nadir yerleşim yerlerinden biri olan adneksiyal alanda kist hidatik saptanan olgumuzu sunmayı amaçladık

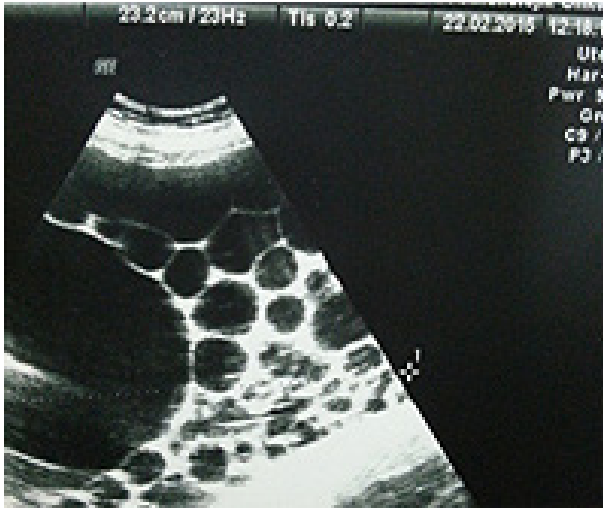### OLGU

Yirmi dört yaşında gravida 1, paritesi 1 olan hasta kliniğimize karın ağrısı ve karında şişkinlik şikayeti ile başvurdu. Tıbbi özgeçmişinde bilinen hastalık veya ilaç kullanımı öyküsü

olmayan hastanın muayenesinde, batında distansiyona yol açan ve ksifoide kadar uzanan çevre dokulara fikse olduğu izlenimini yaratan kitle palpe edilmiştir. Yapılan ultrasonografide sağ adneksiyal alanda 8-9 cm çapta yoğun içerikli kist, sol adneksiyal alanda ise over kaynaklı olduğu düşünülen 25 cm çapta, müsinöz kist karakterinde multiseptalı, bal peteği tarzında görünümü olan kistik kitle izlenmiştir (Resim 1, 2). Uterus normal olarak değerlendirilmiştir. İstenen tümör marker düzeylerinden CA 125 düzeyi hafif yükselmiş olarak bulunan (CA 125: 65 U/mL; Ca19.9: 9 U/mL; CEA: 0,2 ng/mL) hastaya tüm batın kontrastlı bilgisayarlı tomografi (BT) çekilmiştir.



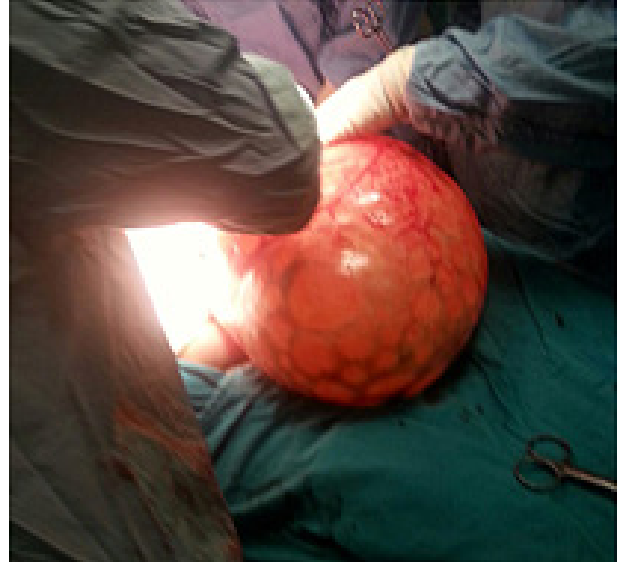Resim 1: Sağ adneksiyal kitlenin tvsug görüntüsü. Kist içeriğinin yoğunluğu dikkat çekicidir.



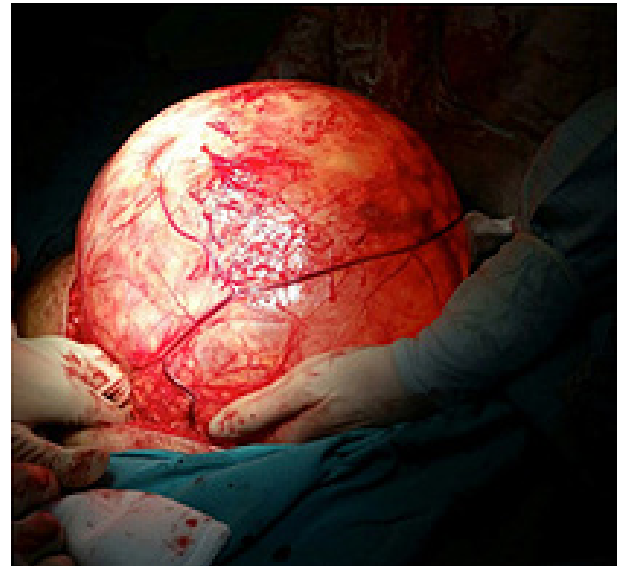Resim 2: Sol adneksiyal alandan kaynaklandığı düşünülen kitlenin tvsug görüntüsü. Kist içerisinde uniform multiple anekoik kistik boşluklar karakterize bal peteği görünümü izlenmiştir.

Batın BT'de uterus ve sol over doğal olarak izlenmiş; sağ overde septalar gösteren hipodens kistik kitle izlendiği belirtilmiştir. Batında orjini hakkında yorum yapılamayan iç organlara kompresyon yapan muntazam konturlu hipodens kistik yapı izlenmiş olup diğer batın organlarında patoloji görülmemiştir. Karaciğerde kitle imajı izlenmemiştir. Akciğer grafisinde yer kaplayan oluşum veya sıvı izlenmeyen

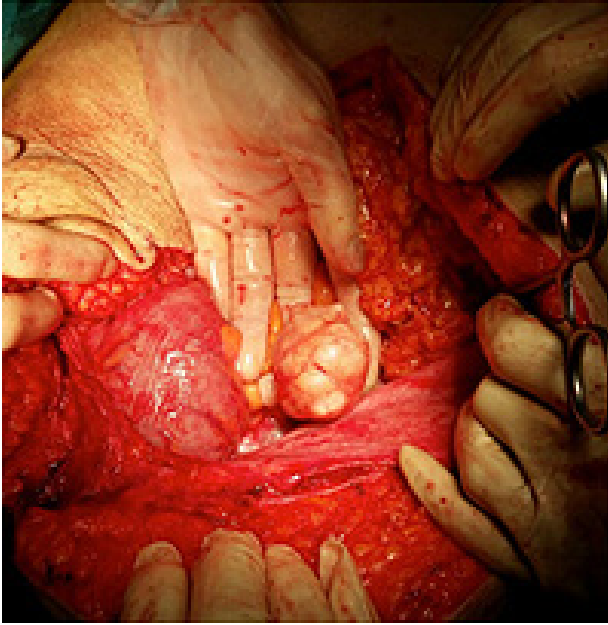
hasta klinik kanaate göre bilateral olduğu düşünülen ovaryan müsinöz tümör ön tanısıyla laparotomi ve frozen amacıyla interne edilmiştir. Hasta bulgularımız ışığında bilgilendirilerek operasyon kararı için sözel ve yazılı onamı alınmıştır. Göbek altı-üstü median insizyon ile batına girilmiştir. Gözlemde solda dalak hilusuna tutunmuş tüm batını dolduran, içerisinde bal peteği tarzında septaları olan yüzeyi düzgün, yaklaşık 25 cm çapında kistik kitle; sağda adneksiyal alanda yaklaşık 10 cm çapında kistik kitle izlenmiştir (Resim 3, 4). Sol over normal yapıda izlenmiştir. 25 cm çaplı kitlenin preoperatif dönemdeki klinik kanaatin aksine, sol over ile bağlantılı olmadığı ve dalak hilusuna dens olarak bitişik olduğu görülmüştür. Kitlenin dalak orijinli olduğu ve büyüklüğü sebebiyle adneksiyal alana superpoze olarak sol adneksiyal kitle görünümü yarattığı görülmüştür. Sağ adneksiyal alandaki 10 cm büyüklükteki kitlenin ise esas olarak ovaryan kaynaklı olduğu görülmüştür.



Resim 3: Sol adneksiyal alandan kaynaklandığı düşünülen dalak hilusuna tutunmuş kistik kitle.



Resim 4: Sol adneksiyal alandan kaynaklandığı düşünülen dalak hilusuna tutunmuş kistik kitle.



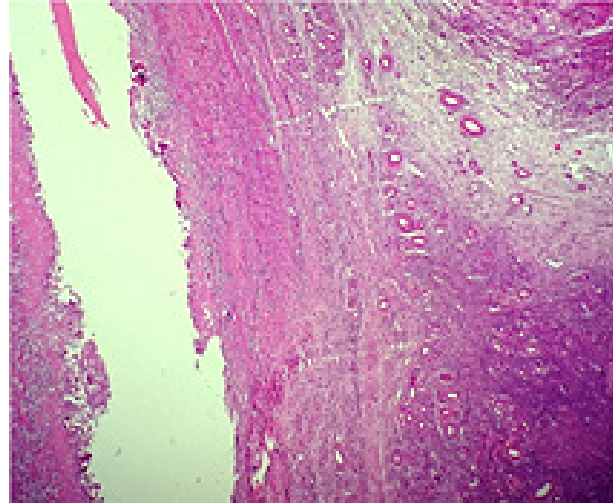
Resim 5: Peritoneal yüzeylerdeki kistik implantlar.

Batını dolduran kitle etrafındaki yapışıklıklardan diseke edilip dalak hilusuna kadar takip edilmiş ve hiler lojda da tutunduğu alanda rezidüel doku bırakılmayacak şekilde disseke edilerek frozen amacıyla patolojiye gönderilmiştir. Dalak lojundaki diseksiyon esnasında kistin küçük bir alandan rüptüre olduğu ve içinden büyüklükleri 2-5 cm arasında değişen veziküller boşaldığı görülmüştür. Ayrıca, batın içerisinde peritoneal yüzeylerde ve omentum üzerinde, 3 adet daha etrafından kolayca diseke olarak ayrılan implantlar izlenmiştir (Resim 5). Sol adneksiyal kitle de sol salpingoofektomi yapılarak frozen incelemesi için patolojiye gönderilmiştir. Frozen inceleme sonucunda, her iki kistin de kist hidatik ile uyumlu olduğu söylenmiştir. Detaylı eksplorasyonla batın implantlar çıkarılarak batın içerisi Povidone-iodine solüsyonuyla en az 10 dakika yıkanmıştır. Karaciğer ve dalakta ayrıca kitle formasyonu palpe edilmemiştir. Hastaya postoperatif 1.günde 15 mg/kg/gün dozunda albendazol tedavisi başlanmıştır. Kesin patoloji sonucunda ekino-kokal kist olarak raporlanmıştır (Resim 6-7). Hastadan istenen kist hidatik indirekt hemagglütinasyon testi 1/2560 olarak sonuçlanmıştır. Hastamız postoperatif 7. gününde komplikasyon olmadan, 15 mg/kg/gün albendazol tedavisi reçete edilerek taburcu edilmiştir.

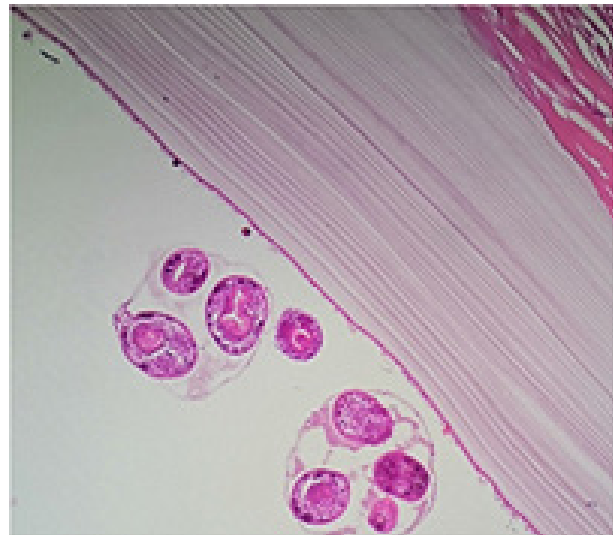
## TARTIŞMA

Adneksiyal kitlelerin ayırıcı tanıları arasında jinekolojik ve non-jinekolojik sebepler bulunmaktadır. Non-jinekolojik sebepler arasında gastrointestinal ve üriner sisteme ait patolojilerin yanında nadir retroperitoneal kitleler de yer almaktadır. Hidatik kistler de yerleşimine göre adneksiyal kitleler ile karıştırılabilir, kit-

lenin büyüklüğü sebebiyle orijin yeri net olarak görüntülenemeyerek adneksiyal kitle olarak yorumlanabilir. Bunun yanında hidatik kist over üzerine de implante olabilir ki bu durum, kist hidatiğin endemik olduğu bölgelerde bile oldukça nadir bir durumdur (7). Dolayısıyla pre-operatif dönemde tanı alması da bir o kadar güçtür. Bizim olgumuzda da olduğu gibi hasta intra-operatif tanı almış pre-operatif incelemelerde müsinöz tümörle karışmıştır. Ultrasonografi tanıda en faydalı ve en yaygın olarak kullanılacak tanı aracıdır. Genellikle soliter, kısmen kalsifiye ve anekoik kistler saptanır. Çift duvarlı kistik bir lezyonun içerisindeki hidatik kum tanı koydurucudur. Sunduğumuz olguda olduğu gibi ultrasonografide düzgün yüzeyli kistik kitle içerisinde çok sayıda uniform veziküler görüntünün izlenmesi, adneksiyal kitlenin ayırıcı tanısında hidatik kist yönünden şüphe uyandırmalıdır. Olguların % 16-30'unda ek olarak karaciğer ve periton tutulumu da görülmektedir. Literatüre göre %10-40 olguda birden fazla kist saptandığı belirtilmektedir (8). Bizim olgumuzda da peritoneal yaklaşık 4 cm çapta 3 adet tutulum izlenmişti.



Resim 6: Overde kist çeperinde oluşan iltihabi granülasyon dokusu (h&e 40x).



Resim 7: Lamellöz membran ve ilişkili protoskoleksler.



Tomografi, kist duvarındaki kalsifikasyonları tespit etmesi bakımından direkt grafi ve ultrasonografiden daha üstündür. Tomografide ayrıca karındaki diğer kistlerin gerçek sayı ve yerleşimi hakkında bilgi edinilir. Tomografi ovarian kitlelerde rekürrensi değerlendirmede % 36 yanlış pozitiflik oranına ve % 40-60 sensitiviteye sahiptir (9). Manyetik rezonans (MR) kalsifikasyonları saptamak için çok uygun bir görüntüleme yöntemi değildir (10). Ancak tedaviye cevabı değerlendirmek için kullanılabilir. Patolojik incelemede içte germinatif membran (intima) ve dışta lamine membran (kutikula) saptanır. En dışta ise ince fibrotik ve komprese olmuş dalaktan oluşan perikist (adventisya) bulunur (11). Hastaların %45'inde fizik muayeneleri normaldir. En sık saptanan bulgular hepatomegali ve karında kitledir. Yayınlanmış hemen tüm çalışmalarda da benzer veriler elde edilmiştir (12). Olgumuzdaki hasta da karında şişkinlik şikayeti ile tarafımıza başvurmuştur. Kist hidatiğin tedavisi için kabul edilen en geçerli yöntem cerrahidir.

Cerrahide amaç tüm paraziter elemanların çıkarılmasıdır (13). Kistin çıkarılması esnasında peritoneal kavite ve yara kenarlarının kist içeriği ile kontaminasyonunu önlemek çok önemlidir. Çünkü kist içeriği çok sayıda protoskoleks içermektedir ve bunların her biri ayrı bir hidatik kist oluşturma potansiyeline sahiptir. Ayrıca spontan perforasyon sonrasında anafilaktik reaksiyonların olabileceği de akılda tutulmalıdır. Bu nedenle kist içine skolisidal ajanların verilmesi, operasyon sırasında kistin rüptüre edilmemesi için özen gösterilmesi ve skolisid emdirilmiş kompreslerle kontaminasyonun minimize edilmesi alınabilecek önlemlerdir (14). Kullanılabilecek skolisidal ajanlar arasında formalin, hipertonic salin, cetrimide, klorheksidin, hidrojen peroksit, polivinilpirrolidon-iodin ve etil alkol bulunur; ancak bu ajanların her birinin potansiyel toksisitesi vardır ve hangi ajanın hangi konsantrasyonda ve ne kadar süre kullanılacağı ile ilgili bir fikir birliği yoktur. Örneğin, etil alkol ve %20 hipertonic salin ile irrigasyonların efektif skolisidal etkileri olduğu gösterilmişse de ciddi hepatobiliar komplikasyonlar bildirilmiştir (15). Hidrojen peroksit ile yapılan irrigasyonlarda ise anafilaktik şok ve hava embolisi bildirilmiştir (16). Cetrimide efektif bir ajan olsa da metabolik asidoz ve methemoglobinemi gibi yan etkileri vardır. Bununla birlikte, Püryan ve arkadaşlarının yaptıkları deneysel çalışmada %0.04'lük klorheksidin glukonat en potent non-toksik ajan olarak gösterilmiştir (17). Ekçi ve arkadaşları da yaptıkları deneysel çalışmalarında %1'lik polivinilprolidon-iyot ile 5 dakika irrigasyonun oldukça etkin bir metod olduğunu göstermişler-

dir (18). Medikal tedavi postoperatif dönemde rekürrensin önlenmesinde etkilidir. Preoperatif dönemde başlanan ve postoperatif devam edilen 12-15 mg/kg/gün albendazol tedavisine ek olarak cerrahi sırasında kistik kavitenin albendazol ile yapılan irrigasyonu ile rekürrens oranının %14.3'ten %1'e kadar düşürüldüğü gösterilmiştir (19). Albendazol tedavisi sırasında nötropeni ve karaciğer tansaminazlarında yükselme olabileceğinden hematoloji ve biyokimya testleri ile kontrol edilmelidir. Tranaminazların yüksekliği veya nötropeni tedavinin kesilmesini gerektirebilir. Postoperatif dönemde hastalar serolojik testler ve postoperatif ilk hafta içinde, 1., 6. ve 12. aylarda ultrasonografi veya bilgisayarlı tomografi ile rekürren veya sekonder hastalık açısından izlenmelidir. Tedavinin postoperatif 2 ay veya daha fazla devam etmesi önerilir (20).

## SONUÇ

Sonuç olarak; adneksiyal alandaki kitlelerin ayırıcı tanısında nadir sebeplerden biri olarak hidatik kist de akılda bulundurulmalıdır. Bunun hem direkt implantasyon sonucu gelişmiş ovarian orjinli bir kitle olabileceği, hem de batın içindeki başka bir kitlenin büyüklük ve yerleşimi nedeniyle adneksiyal kitle görünümü yaratabileceği bilinmelidir. Kistin tipik ultrasonografik bulgularına aşına olunması ayırıcı tanıyı kolaylaştırır. Şüphelenilen olgularda ekinococcus hemaglutinasyon testi istenebilir. Tedavisinde tüm kitlelerin çıkarılması ve kontaminasyonun minimize edilmesi esastır ancak kist hidatiğin endemik olduğu bölgelerde hastalıkla mücadelenin esas olarak korunma ve kontrol yöntemleriyle başarılabileceği unutulmamalıdır.

## KAYNAKLAR

1. Safioleas M, Misiakos E, Manti C. Surgical treatment for splenic hydatidosis. *World J Surg* 1997;21(4):374-377.
2. Munzer D. New perspectives in the diagnosis of Echinococcus disease. *J Clin Gastroenterol* 1991;13:415-23.
3. Barış İ, Şahin A, Bilir N, editors. Kist hidatid hastalığı ve Türkiye'deki konumu. Ankara: Türkiye Akciğer Hastalıkları Vakfı; 1990.
4. Tünger Ö. Epidemiology of cystic echinococcosis in the world. *Türkiye Parazitol Derg.* 2013; 37(1):47-52. doi:10.5152/tpd.2013.12.
5. Durgun V, Kapan S, Kapan M, et al. Primary splenic hydatidosis. *Dig Surg* 2003;20(1):38-41.
6. Mourglia-Ettlin G, Marquis JM, Chabalgoity JA, Dematteis S. Early peritoneal immune response during Echinococcus granulosus establishment displays a biphasic behavior. *PLoS Negl Trop Dis.* 2011;5:e1293.

7. Gamoudi A et al. Ovarian hydatid cyst. 7 cases. *J Gynecol Obstet Biol Reprod (Paris)*. 1995; 24 (2); 144-8.
8. Von Sinner WN, Stridbeck H. Hydatid disease of the spleen. *Ultrasonography, CT and MR imaging. Acta Radiol*. 1992 Sep;33(5):459-461.
9. Kubik-Huch RA, Dorffler W, von Schulthess GK, et al. Value of 18-FDG PET, CT and magnetic resonance imaging in diagnosis primary and recurrent ovarian carcinoma. *Eur Radiol* 2000; 10(5):761-7.
10. Marani SA, Canossi GC, Nicoli FA, Alberti GP, Monni SG, Casolo PM Hydatid disease: MR imaging study. *Radiology* 1990. Jun;175(3):701-6
11. Pedrosa I, Saiz A, Arrazola J, et al. Hydatid disease: radiologic and pathologic features and complications. *Radiographic* 2000;20(3):795-817
12. Safioleas M, Misiakos E, Manti C, Katsikas D, Skalkeas G. Diagnostic evaluation and surgical management of hydatid disease of the liver. *World J Surg* 1994; 18:859-65.
13. Chrieki M. Echinococcosis-an emerging parasite in the immigrant population. *Am Fam Physician* 2002;66:817-20.
14. Tozar E, Topcu O, Karayalcin K, Akbay SI, Hengirmen S. The effects of cetrimide-chlorhexidine combination on the hepatopancreatico-biliary system. *World J Surg* 2005, 29:754-758
15. Yetim I, Erzurumlu K, Hokelek M, Baris S, Dervisoglu A, Polat C, Belet U, Buyukkarabacak Y, Guvenli A. Results of alcohol and albendazole injections in hepatic hydatidosis: experimental study. *J Gastroenterol Hepatol* 2005, 20:1442-1447.
16. Adas G, Arikan S, Kemik O, Oner A, Sahip N, Karatepe O. Use of albendazole sulfoxide, albendazole sulfone, and combined solutions as scolocidal agents on hydatid cysts (in vitro study). *W J Gastroenterol* 2009, 15:112-116.
17. Puryan K, Karadayi K, Topcu O (2005) Chlorhexidine gluconate: an ideal scolocidal agent in the treatment of intraperitoneal hydatidosis. *World J Surg* 29:227-230.
18. Ekçi B, Gürol Y, Aydın I, Yalınz F, Özcan M, Zengin K. [The protoscolocidal effect of 1% polyvinylpyrrolidone-iodine (PVP-I) and 2% tauridine on abdominal hydatidosis. *Turkiye Parazitoloj Derg.* 2010;34(3):152-5.
19. Karabulut K., Özbacı G.S., Kesicioglu T., Tarım İ.A., Lap G., Polat A..K., Karabıçak İ., Erzurumlu K. Long-term outcomes of intraoperative and perioperative albendazole treatment in hepatic hydatidosis: single center experience. *Annals of Surgical Treatment and Research* 2014;87(2):61-65.
20. Polat C, Dervisoglu A, Hokelek M, Yetim I, Buyukkarabacak Y, Ozkutuk Y, et al. Dual treatment of albendazole in hepatic hydatidosis: new therapeutic modality in 52 cases. *J Gastroenterol Hepatol* 2005; 20:421-5.