Materiales de relleno no reabsorbibles o permanentes

Implantes faciales en estética

Margarita Esteban Herrero

CONTENIDO

1. **Situación legal**

   Requisitos legales para su comercialización y utilización

2. **Microesferas de polimetilmetracrilato**

   Mecanismo de acción
   Técnicas de aplicación
   Histología
   Complicaciones derivadas de la inyección de materiales de relleno
   Conclusiones

3. **Silicona**

   Indicaciones
   FDA dixit
   Propósito
   Pruebas de imagen
   Efectos adversos

4. **Hidrogel de polialquilimida o alquilimida**

   Características químicas
   Efectos adversos de las polialquilamidas

5. **Hidrogel de poliacrilamida**

   Efectos adversos de los hidrogeles acrílicos

6. **Alogenosis iatrogénica**

   Síntomas y signos
   Tratamiento y evolución
   ¿Qué no debe hacerse?

7. **Bibliografía**

Situación legal

La búsqueda de materiales seguros ha sido una de las premisas más importantes en esta industria. Se consideran productos sanitarios aquellos que se aplican mediante inyección, aguja u otro sistema de aplicación, tienen la finalidad de modificar la anatomía y se utilizan con la finalidad plástica, reconstructiva y estética, entre otras indicaciones, para corregir arrugas, pliegues y otros defectos de la piel. También se usa para el aumento de pómulos y labios, y para corregir o realzar distintas zonas corporales. Los materiales no ejercen la acción principal en el interior del cuerpo humano por medios farmacológicos, inmunológicos ni metabólicos, pero su función puede contribuir a tales medios (1-4).

Los implantes de relleno (*fillers*) se definen como productos sanitarios clase III (según la *Food and Drug Administration* -FDA-), por lo que deben reunir una serie de requisitos antes de su puesta en el mercado. Estos productos sólo pueden comercializarse si cumplen las disposiciones del Real Decreto (10)14/1996 de 1 de marzo, por el que se regulan los productos sanitarios, transposición de la Directiva comunitaria 93/42/CEE, de 14 de junio, sobre productos sanitarios.

Para comercializarse legalmente en la Unión Europea, los productos sanitarios tienen que estar provistos del marcado CE, distintivo que declara la conformidad del producto con los requisitos de seguridad, eficacia y calidad establecidos en la legislación. Estos deben figurar en el etiquetado y el prospecto del producto, acompañado de un número de cuatro dígitos que identifica el organismo notificado responsable de los procedimientos de evaluación. Con fecha 1 de septiembre de 2010, la Agencia Española del Medicamento emitió un nuevo listado en el que aparece la relación de productos registrados y comercializados en el territorio español.

Los implantes son considerados productos sanitarios que deben cumplir las normas sobre seguridad de productos sanitarios recogida en la nota informativa de la Dirección General de Farmacia del 10 de septiembre de 2010 (última actualización: 26/12/2014) de la información sobre implantes de relleno utilizados con finalidad plástica, reconstructiva y estética.

Requisitos legales para su comercialización y utilización

Estos productos sólo pueden comercializarse si cumplen las disposiciones del Real Decreto 1591/2009, de 16 de octubre, por el que se regulan los productos sanitarios, transposición de las directivas de productos sanitarios. El etiquetado e instrucciones de los productos sanitarios que se distribuyan en España deben venir, al menos, en la lengua española oficial del Estado y contener los datos e informaciones previstos en el punto 13 del Anexo I del Real Decreto 1591/2009.

Según lo previsto en el artículo 4º, punto 4, del citado Real Decreto 1591/2009, sólo podrán utilizarse en España productos sanitarios que cumplan las disposiciones del Real Decreto y por profesionales cualificados y debidamente adiestrados dependiendo del producto de que se trate. Los productos deberán utilizarse en las condiciones y según las finalidades previstas por el fabricante de estos.

Los implantes de relleno tienen que ser objeto de una anotación en el registro de la Agencia Española de Medicamentos y Productos Sanitarios. La relación de los implantes de relleno comercializados en España hasta el día de hoy puede encontrarse en el siguiente enlace (figura 1): https://www.aemps.gob.es/productosSanitarios/prodSanitarios/docs/listados-PS/relacion-implantes-relleno.pdf

Microesferas de polimetilmetracrilato

Los materiales de relleno más utilizados en los primeros tiempos fueron: silicona líquida, polimetilmetacrilato (PMMA) y colágeno. A pesar de la biocompatibilidad probada de estos materiales hay informes en la literatura de complicaciones inflamatorias resultantes de su uso, sobre todo en el caso de los rellenos permanentes (5). Entre estas complicaciones se encuentran la formación de abscesos y granulomas.

PMMA fue descubierto en Alemania en 1902 por el químico O. Róhm. Los primeros estudios centrados en la estética y reparación de defectos de la piel fueron en 1985. El primer uso del material en humanos fue en 1989, desde entonces su uso ha sido muy popular. Para facilitar la aplicación de las esferas PMMA en el tejido, se añadió un gel como vehículo (colágeno bovino), que cuando se absorbe deja espacio para una reacción inflamatoria inicial y más tarde la producción de colágeno autólogo (6).

Además, las esferas PMMA deben ser de tamaño uniforme y más grandes que los macrófagos, para no ser fagocitados. Por lo tanto, las partículas del material deben tener al menos 20 m de diámetro y tener una superficie lisa para atenuar la respuesta inflamatoria del organismo (7).

Mecanismo de acción

El colágeno bovino, además de servir como vehículo para facilitar la aplicación en el tejido, actúa como pegamento, evitando que las microesferas de PMMA se disimulen entre las fibras de colágeno del tejido. Del mismo modo, esta sustancia mantiene el espacio entre microesferas, evitando que se aglutinen después de la aplicación y, en consecuencia, disminuyen el volumen total de material inyectado.

Los rellenos dérmicos aprobados por la FDA – y los productos a evitar

Infórmese antes de inyectarse

Las inyecciones de los rellenos dérmicos para rellenar o alisar las arrugas son intervenciones médicas, y sólo deben ser llevadas a cabo por un prestador de servicios de salud acreditado que tenga la capacitación y la experiencia debidas.
La Administración de Alimentos y Medicamentos de los Estados Unidos (FDA, por sus siglas en inglés) controla los rellenos dérmicos como dispositivos médicos, y evalúa su seguridad y eficacia. Sin embargo, los rellenos dérmicos no son para todos. Si está considerando la posibilidad de usar un relleno dérmico inyectable, por favor utilice esta lista de verificación para ayudarlo a tomar una decisión educada.

Sepa lo que está recibiendo

✓ La lista completa de los rellenos dérmicos aprobados por la FDA está disponible en www.fda.gov/dermalfillers.

✗ La FDA NO ha aprobado la silicona inyectable para delinear o mejorar la figura a gran escala. Nunca use un relleno inyectable, tal como la silicona, como relleno de glúteos, de senos o para los espacios que hay entre los músculos.

- Siempre lea todos los impresos para el paciente al usar un relleno dérmico; esto incluye el consentimiento informado, la etiqueta del producto y los folletos para los pacientes.
- Siempre pregunte a su prestador de servicios de salud sobre los sitios de inyección adecuados, otras posibles opciones de tratamiento y los riesgos que conlleva la intervención.
- Siempre asegúrese de que su prestador de servicios de salud acreditado utilice ampollas debidamente etiquetadas y selladas; pida ver el producto para confirmar que está recibiendo un relleno aprobado por la FDA.

⚠ Conozca los riesgos

- Entre los efectos secundarios más comunes de los rellenos dérmicos aprobado por la FDA están moretones, enrojecimiento, hinchazón, dolor y comezón. Los efectos secundarios poco comunes, pero graves, pueden incluir cicatrices, vista borrosa, pérdida parcial de la vista, derrames cerebrales y ceguera si el relleno se inyecta accidentalmente en un vaso sanguíneo.
- Los productos no sancionados, tales como la silicona inyectable, pueden acarrear lesiones graves o la muerte.
- Los rellenos dérmicos pueden no ser apropiados para las personas con ciertos padecimientos, tales como alergias con un historial de anafilaxia, alergia al colágeno o trastornos hemorrágicos. Hable con su prestador de servicios de salud al considerar la posibilidad de usar rellenos dérmicos.

Elija un prestador de servicios de salud acreditado

- Siempre acuda a un prestador de servicios de salud acreditado, y aborde los beneficios y los riesgos de cualquier relleno dérmico aprobado por la FDA.
- Siempre pregunte sobre la experiencia que tenga su prestador de servicios de salud con la inyección de rellenos dérmicos aprobados por la FDA.
- Siempre investigación por su propia cuenta al prestador de servicios de salud, aun si alguien se lo recomendó.

Sepa qué rellenos y qué situaciones evitar

✗ Nunca use los rellenos inyectables de proveedores no acreditados ni en entornos que no sean médicos, como hoteles o casas particulares.
✗ Nunca compre rellenos dérmicos en internet; pueden ser falsos o dañinos, o estar contaminados. Sólo un prestador de atención médica acreditado puede comprar rellenos dérmicos de manera legal.
✗ Nunca se inyecte ningún tipo de relleno o silicona líquida en lugares como las nalgas o los senos para delinear o mejorar la figura.

¿Sospecha o tiene algún problema con un relleno dérmico aprobado por la FDA? Hable con su prestador de servicios de salud y presente una denuncia voluntaria a través de MedWatch, el Programa de Información de Seguridad y Denuncia de Efectos Adversos de la FDA. Si cree que le han ofrecido o lo han inyectado con un producto no sancionado, denúncielo en **www.fda.gov/ReportCriminalActivity**.

FDA U.S. FOOD & DRUG ADMINISTRATION
CENTER FOR DEVICES & RADIOLOGICAL HEALTH

Figura 1. Los rellenos dérmicos aprobados por la FDA y los productos a evitar.

Después de la aplicación de PMMA, el colágeno bovino es absorbido gradualmente por el cuerpo y reemplazado por colágeno autólogo. Sin embargo, las esferas PMMA no se metabolizan y funcionan como una estructura que el colágeno autólogo neoformado debe llenar. Por lo tanto, el PMMA se convierte en parte del propio tejido del paciente, manteniendo su integridad a lo largo de los años (8).

Técnicas de aplicación

En general, los materiales de llenado se aplican con agujas de calibre que van de 26 a 30 G. El volumen de material a inyectar varía dependiendo de la ubicación y el defecto a corregir. La profundidad de aplicación ideal se encuentra en la capa subepitelial de la piel (figura 2).

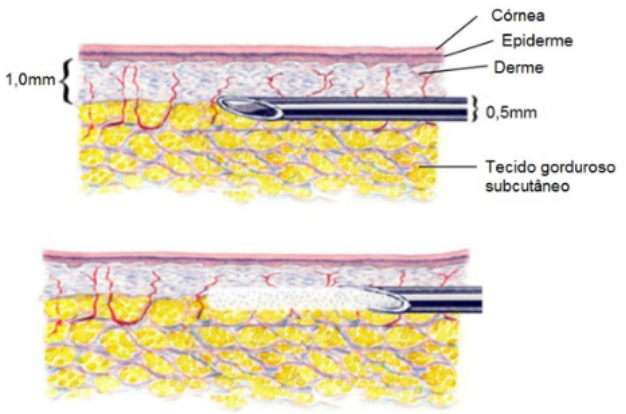

Figura 2. Zona de aplicación.

La aplicación de materiales inyectables PMMA debe seguir los siguientes pasos:

- Antes de insertar la aguja, estirar la piel para crear una superficie firme.
- La aguja se debe insertar (con bisel hacia arriba o hacia abajo) en la región subdérmica, entre la epidermis y la capa de grasa subcutánea, en un ángulo de aproximadamente 10 grados.
- Retirar la aguja a lo largo de la ruta de las arrugas y aplique el material de presión continua y constante

Si la inserción de la aguja es demasiado superficial, el bisel es visible a través de la piel y hay isquemia de los tejidos adyacentes, lo que indica la colocación en un lugar inapropiado. Si se observa, se debe retirar la aguja y colocarla en el lugar correcto.

Se deben observar algunos cuidados y precauciones, como la presencia de isquemia en el lugar de aplicación que indica que el material se colocó en la región intradérmica y, por lo tanto, muy poco profundo. El PMMA debe permanecer dentro del túnel en el que se inyectó, por lo que el área de implantación no debe ser masajeada para no ocurrir la diseminación del material en el tejido.

Histología

La inyección de material de relleno en el tejido subcutáneo provoca una respuesta inflamatoria del tejido conectivo, siendo este proceso una reacción natural del organismo a un material exógeno. Allen (1992) en un estudio longitudinal describió las etapas de la respuesta del organismo, histológicamente después de 3 meses todas las microesferas de PMMA están completamente encapsuladas, rodeadas de fibroblastos y septos de tejido conectivo. En esta etapa los macrófagos son raros y la angiogénesis es evidente. Después de 10 años, las secciones histológicas revelan fibras de colágeno y capilares maduros que rodean las microesferas (figura 3).

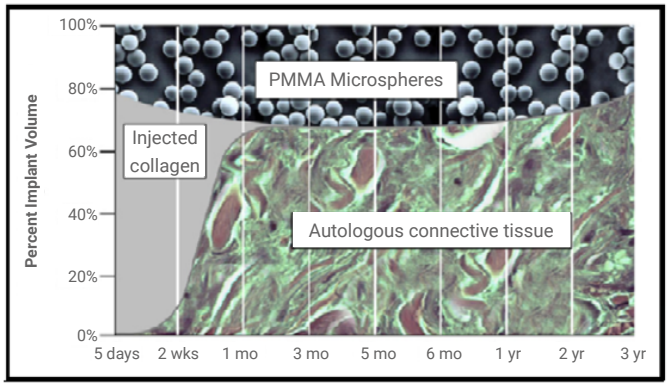

Figura 3. El PMMA está formado por 20 % de microesferas y 80 % de colágeno bovino. Esto es reemplazado por tejido conectivo endógeno y la relación 20:80 permanece constante.

Complicaciones derivadas de la inyección de materiales de relleno

Según algunos autores, la reacción inflamatoria formada es independiente del tipo de material de relleno inyectado. El aspecto histopatológico de las complicaciones reportadas en la literatura son el absceso y el granuloma. El absceso es una inflamación purulenta circunscrita caracterizada por la acumulación de supuración en una cavidad neoformada en los tejidos y rodeada por una membrana o cápsula de tejido conectivo inflamado, a partir de la cual se genera pus.

El granuloma es una reacción inflamatoria crónica caracterizada por grupos de macrófagos, linfocitos, plasmocitos, vasos neoformados y fibrosis que circunscriben el agente agresor. Los macrófagos pueden tener diferentes grados de maduración y diferenciación que depende del agente agresor o del tipo de respuesta del huésped y que clasificará el granuloma en tipo epiteloide o cuerpo extraño.

El tiempo de formación de un granuloma puede ser variado, dependiendo del tipo de material aplicado. En lesiones tardías observadas tres años después de la aplicación del material de relleno, se pueden observar algunos fragmentos de calcificación (figura 4).

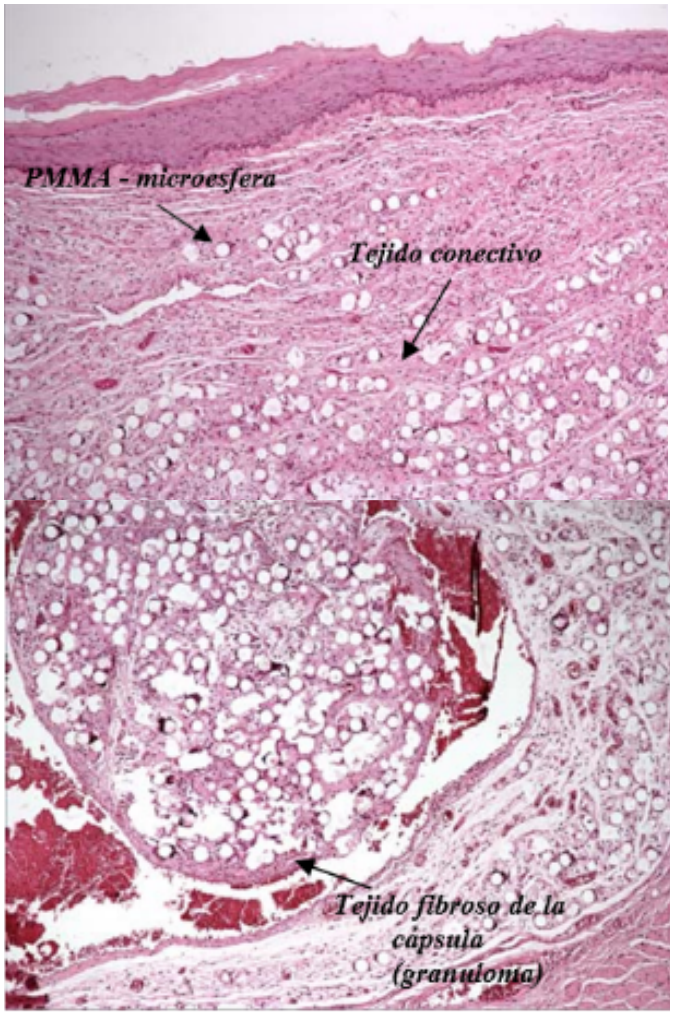

Figura 4. Tejidos.

Conclusiones

PMMA es un material de relleno biocompatible e inerte, ya ampliamente demostrado en la literatura, que cuando se inyecta en los tejidos se reconoce como cuerpo extraño, causando inicialmente una reacción inflamatoria transitoria.

Los estudios que utilizan PMMA muestran la presencia de una reacción inflamatoria. Esta inflamación cuenta con la presencia de macrófagos, linfocitos y granulocitos da lugar a la liberación de enzimas que pueden causar corrosión superficial en las microesferas facilitando así la respuesta de las células del sistema inmunitario. La alteración de la superficie del material activa la función de presentar antígeno macrófago desencadenando, un proceso que con el tiempo se organiza en forma de granuloma (9,10,11).

Los estudios argumentan que las resultantes de la aplicación de PMMA pueden deberse al tamaño de la aguja, la cantidad de material, las formas de implantación y la profundidad de aplicación de la piel; además, se relaciona la técnica como un posible factor etiológico para las reacciones adversas.

Silicona

La silicona es un polímero compuesto por dimetilsiloxano, que puede inyectarse como líquido o gel, o implantado como silicona sólida. Siloxano es un acrónimo derivado de silicio, oxígeno y metano, que se refiere a cualquier variedad de compuestos químicos formados por cadenas alternantes de átomos de silicio y oxígeno con grupos de hidrocarbono. A este grupo pertenecen los materiales de relleno derivados de la silicona.

La silicona líquida empleada para aumentar tejidos blandos es la denominada silicona de grado médico, entendiéndose por grado médico, la silicona líquida, sin impurezas, estéril y de baja viscosidad (100 centistokes = viscosidad del agua). La silicona que se ha utilizado en ámbitos médicos es una preparación pura y estéril con una viscosidad de 360 centistokes.

La silicona líquida de grado médico es transparente, incolora, inodora y tiene un tacto aceitoso. Es una sustancia de gran estabilidad química: sus propiedades no son afectadas por un almacenamiento prolongado a temperatura ambiente, exposición a la luz solar directa o por la presencia de microorganismos. En circunstancias normales es considerablemente hidrofóbica, insoluble en alcohol y completamente soluble en éter y solventes aromáticos y clorados. La viscosidad de la silicona líquida no cambia al variar la temperatura corporal (12).

Indicaciones

En sus formas líquidas y en gel, las inyecciones de silicona se han usado en más de 100 000 pacientes para correcciones cosméticas de pequeñas arrugas o cicatrices faciales, así como para el aumento de tejidos blandos. Dentro de los beneficios esperables se encuentran:

1. Prevención de arrugas
2. Corrección y mejoría: es esperable una mejoría según la profundidad.
3. Dolor y molestias: debido a su pH, la inyección es menos dolorosa, ya que el material no provoca la sensación de picazón al penetrar en el tejido. Para su inyección se utiliza una aguja de 30 G. El dolor también dependerá de la zona, los labios, ángulos de nariz o fositas malares son zonas dolorosas.
4. Gastos: es un material barato en comparación con el resto.
5. También se empleó para el tratamiento de lipoatrofias en pacientes infectados por VIH.

Probablemente la silicona líquida represente el material de relleno que más se ha utilizado en cosmética de todos los existentes. Ello se debe esencialmente a su versatilidad y a su bajo precio. Es muy importante saber que la silicona no está aprobada por la FDA como agente para aumentar tejidos blandos, es decir, dependiendo de la legislación de cada país hay lugares donde está prohibido su uso.

FDA dixit

El aceite de silicona es un polímero de siloxano líquido que puede utilizarse en productos tales como lubricantes y materiales de calafateo. La Administración de Alimentos y Medicamentos de los Estados Unidos (FDA, por sus siglas en inglés) no ha aprobado la silicona inyectable (el aceite de silicona) para fines estéticos, tales como delinear la figura a gran escala. La silicona inyectable es diferente del aceite de silicona que se utiliza, en pequeñas cantidades, en los ojos, y de la usada para rellenar los implantes de seno aprobados por la FDA. La única silicona inyectable aprobada por la FDA es el aceite de silicona para usos oftálmicos intraoculares (dentro del ojo) específicos.

Propósito

La FDA está alertando al público y a los prestadores de servicios de salud en cuanto a que la silicona inyectable no está aprobada para mejorar o aumentar el tamaño del cuerpo. Semejante uso puede acarrear dolor continuo; infecciones y lesiones graves, tales como la desfiguración y cicatrices permanentes; embolias (obstrucción de un vaso sanguíneo); derrames cerebrales; y la muerte.

Pruebas de imagen

Mediante ecografía cutánea se han identificado dos formas de silicona, la silicona pura y el gel de silicona:

- La silicona pura muestra un aspecto anecóico cuando se estudia mediante ultrasonografía.
- El gel de silicona se observa como depósitos hiperecóicos ('tormenta de nieve') con alto grado de dispersión del sonido, similar a los patrones descritos en la literatura en casos de pacientes con rotura de implantes mamarios, donde la silicona que inicialmente es anecóica, es liberada fuera de la prótesis y se mezcla con los lobulillos de grasa del tejido subcutáneo (13,14) (figura 5).

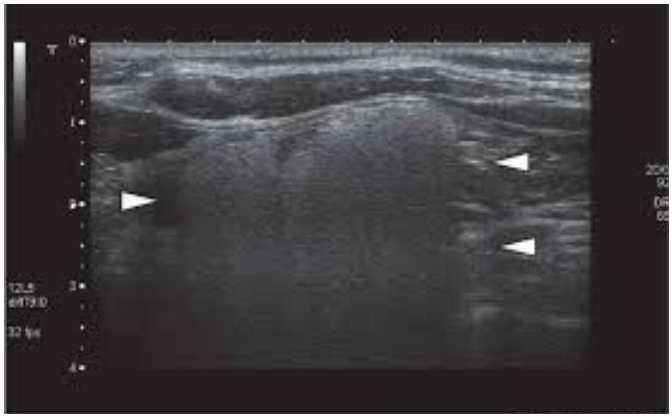

Figura 5. Siliconoma.

Efectos adversos

Los efectos adversos asociados al uso de silicona son de dos tipos:

1. Las reacciones locales tras inyecciones de pequeñas cantidades con fines estéticos en la cara:
   - Dolor y molestias: a veces la inyección de silicona se ha asociado a una decoloración amarillenta. Suele ser consecuencia de un depósito demasiado superficial o de la inyección de material impuro. Otras veces se aprecia un tinte azulado que se debe a un depósito superficial en una piel delgada.
   - Textura y sensibilidad: en las zonas aumentadas por gotas de silicona se aprecia un aumento de textura y no se aprecia cambios en la sensibilidad. Si la inyección es de gran cantidad de material si se puede apreciar una palpación algo más firme. Hay algún caso de inyección de grandes volúmenes donde se aprecia un efecto de acolchamiento debido al bloqueo del drenaje de ganglios linfáticos.
   - Sobrecorrección: la implantación en determinadas zonas y en cantidad excesiva, puede producir este problema. El término 'cuentas de rosario' se usa para describir la aparición de pápulas firmes de punción de la aguja. Suelen tener el color de la piel, aunque a veces se presentan algo eritematosas o de color amarillento. Pueden tratarse con inyecciones de corticoides antiinflamatorios intralesionales
   - Granulomas: formación de nódulos inflamatorios, también 'siliconomas', que pueden resolverse dejando cicatrices atróficas (15). La silicona puede producir una respuesta a cuerpo extraño con formación de múltiples granulomas, que muchas veces requiere disección extensa de estas áreas lo que puede producir importante pérdida de tejido; sin embargo, si no son tratadas puede haber induración de la piel, destrucción local de tejido, ulceración, cicatrices, deformidad y daño neural (figura 6).

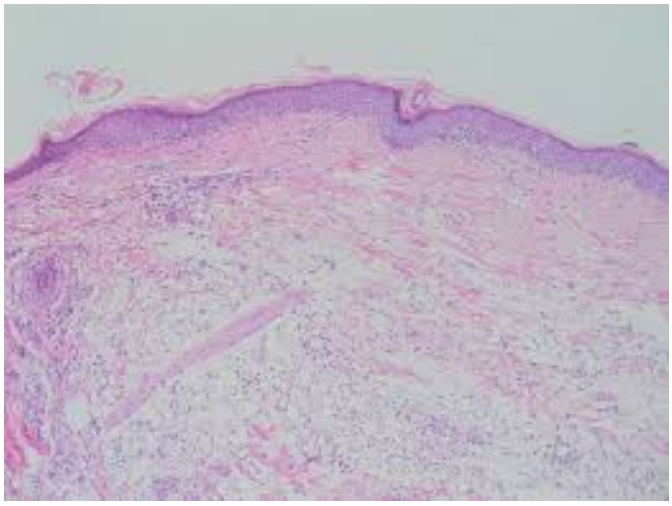

Figura 6. Granuloma por silicona.

Se conoce como siliconoma a una reacción de cuerpo extraño por silicona (polidimetilsiloxano) en lugares donde esta se infiltra o a los cuales puede migrar. Dentro de las principales complicaciones y, sobre todo las de mayor mortalidad, se incluyen las relacionadas a enfermedades pulmonares. La literatura médica afirma que después de la aplicación de silicona líquida, las partículas de silicona se observaron en macrófagos, lo que sugirió migración de este material a los pulmones.

2. Los efectos secundarios debidos a fenómenos de migración linfática y a embolismos sistémicos. En ocasiones, el diagnóstico no se sospecha clínicamente porque las reacciones pueden aparecer muchos años después de la implantación (16).
   - El tromboembolismo pulmonar (TEP) es la complicación más importante y frecuente. También existen comunicaciones de casos fatales por embolismos sistémicos de silicona líquida, que casi siempre se deben a inyecciones de grandes cantidades de dicho material. Estos casos muchas veces se deben a tratamientos de aumentos de partes blandas, sobre todo de pechos o glúteos en varones transexuales realizados de forma fraudulenta. Los pacientes suelen tener cuadros graves, que pueden ser mortales debidos a embolismos pulmonares o incluso con fallo multiorgánico (figura 7).

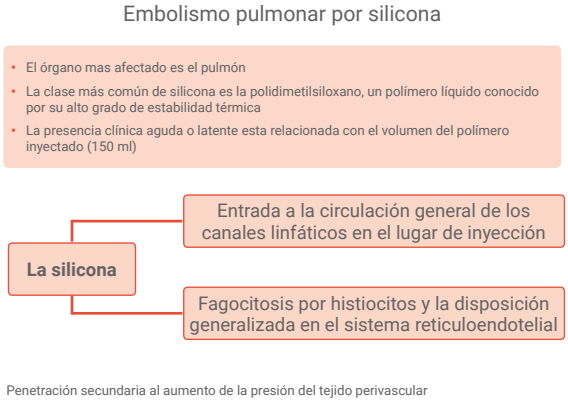

Figura 7. Embolismo pulmonar por silicona.

   - En cuanto a la migración linfática, los casos más habituales se deben a roturas de prótesis mamarias.

Aunque la silicona de grado-medio está hoy disponible para el uso oftálmico en el tratamiento del desprendimiento de retina, su uso cosmético se considera ilegal en muchos países.

A pesar de los problemas descritos y su prohibición las inyecciones líquidas de silicona, como cosmético, se siguen usando y ha habido intentos de autorización y comercialización (en manos muy expertas, para algunos pacientes y en microgotas pueden evidenciarse buenos resultados, no exentos de los riesgos a posteriori). Hoy todavía se recibe periódicamente la comunicación de alguien generalmente no médico que ha inyectado grandes cantidades, produciendo grandes desastres.

Hidrogel de polialquilimida o alquilimida

Es un polímero reticulado sintético de naturaleza alquil-imido-amidica (macromolécula polimérica homogénea). Se presenta como un gel permanente y estable física y químicamente, que permite corregir pérdidas de masa en tejidos blandos. No debe confundirse con la poliacrilamida en gel, ya que supuestamente la polialquilamida es mucho más estable.

Técnicamente es un polímero sintético con estructura tridimensional, transparente, incoloro, homogéneo y gelatinoso, expansible y no puede ser infiltrado por células ni microorganismos (17). Esta propiedad de 'transformarse en endoprótesis' hizo pensar que se trataba de un material que podría ser retirado fácilmente en caso de necesidad, lo que lo convertía en un material permanente, pero que podía ser extraído. No suelen tener riesgo de alergia (0,6 %) pero pueden dar problemas de inflamación crónica y reacciones granulomatosas (18).

Los efectos adversos, cuando se producen, son muy difíciles de solucionar, ya que en la práctica la extracción no es posible fácilmente; además, la 'cápsula' es la causa de múltiples complicaciones con producción de abscesos asépticos recidivantes, que han obligado a que el producto haya dejado de comercializarse. Es importante realizar la extracción del producto con las máximas condiciones de asepsia. Hay que precisar que no existe un consenso sobre cuál es el protocolo a seguir (figura 8).

EL MUNDO / AÑO XVII, ..

LA SEMANA/el ..

ERMOCOSMÉTICA

Un implante estético antiarrugas causa efectos adversos a largo plazo

CIENTÍFICOS CATALANES CONSTATAN QUE LAS INYECCIONES DE RELLENO DE POLIALQUILAMIDA GENERAN PROBLEMAS A LOS 12 MESES DE SU USO. ADEMÁS DE REACCIONES LOCALES, ALGUNAS USUARIAS HAN SUFRIDO REACCIONES INMUNES

ticulaciones. «Encontramos alteraciones analíticas en 20 casos, en algunos de ellos claramente indicativas de activación del sistema inmunológico (el que defiende a nuestro cuerpo de las infecciones)», explica el doctor Alijotas.

Tras una media de seguimiento de 21 meses, las complicaciones habían desaparecid en 11 pacientes. Sin embar otras 10 tenían aún molec

Los autores del traba cataron de que ocho ticipantes habí plantes ante ácido h

Figura 8. Noticias sobre el material.

Este implante puede ser considerado como una endoprótesis inyectable, moldeable, permanente y extraíble. Se comporta como una prótesis preformada. Hay una reacción de cuerpo extraño que forma una cápsula periprótesica de 0,02 mm de grosor, siendo esta uniforme, homogénea, flexible y estable.

Características químicas

- Biocompatible
- No mutagénico
- Atóxico: ausencia de monómeros y de metales pesados libres
- Oxidabilidad <0,5 pm
- Estabilidad química
- pH neutro: no precisa tampón
- Esterilización a más de 121° C

Efectos adversos de las polialquilamidas

El material más usado de este grupo ha sido el Bioalcamid (19), que fue ampliamente usado en los años 2007-2008 por presentarse como una importante alternativa a la utilización de la grasa a nivel facial, cuando se requerían volúmenes importantes, como ocurría en la lipoatrofia facial secundaria a infección por VIH.

Las comunicaciones de los importantes efectos adversos de aparición tardía, consistentes fundamentalmente en granulomas abscesiformes y cuadros de inflamación crónica persistente, condujeron a la suspensión de su comercialización. En una revisión sobre sus efectos adversos (20) hablan de la posibilidad de reacciones inmunológicas que conduzcan a la aparición de efectos sistémicos en estos pacientes. Se han descrito también reacciones edematosas muy importantes y persistentes.

De los efectos adversos mayores están además de los granulomas, neumonitis, hepatitis granulomatosa, nódulos desfigurantes, induración del tejido, efecto descolorante, edema severo, celulitis, ulceración, migración del material, necrosis del área, adenopatías, infección por micobacteriosis al aplicarlo y muerte. Generalmente este tipo de reacciones son resultado de aplicar material adulterado o contaminado o por gente no capacitada en la técnica.

Las contraindicaciones absolutas son aumento de senos o glúteos utilizando grandes volúmenes en inyecciones líquidas, aplicación en pliegues horizontales como los de la frente, donde la piel sea delgada y descanse sobre el hueso o en el pliegue mentoniano, pene, huesos, tendones o quistes, falta de entrenamiento, enfermedades colágeno-vasculares y su colocación dentro de los espacios intravasculares. Las contraindicaciones relativas son enfermedades inflamatorias crónicas, múltiples alergias, procesos infecciosos cercanos al sitio de infección y embarazo.

Hidrogel de poliacrilamida

Los polímeros de hidrogel constituyen una clase de rellenos compuestos fundamentalmente por agua (96/97 %) y una pequeña cantidad de polímero sintético (4 %). Estos polímeros se utilizan en Europa, con marcado CE. Son agentes biocompatibles, atóxicos, homogéneos y estables, cuya buena viscosidad y elasticidad los hace de fácil uso (21). Las poliacrilamidas se emplean en medicina como material para fabricar lentes de contacto blandas, tejidos de implante, cápsulas de gelatina etc. Se emplea además en múltiples aditivos alimentarios y cosméticos.

Es de apariencia transparente e inodoro, con un pH que oscila entre 7,0 y 9,0; es insoluble en cualquier solvente conocido pero permeable al agua, iones, oxígeno y a los metabolitos de bajo peso molecular. Este gel contiene 2,5 % de poliacrilamida y 97,5 % de agua apirógena, es homogéneo, no conteniendo partículas de microcristales ni microesferas. Según los fabricantes, no debe utilizarse para arrugas finas y debe inyectarse siempre a nivel profundo.

La principal indicación es la corrección de surcos nasogenianos profundos y corrección de volúmenes, así como en el tratamiento de pacientes con lipodistrofia HIV. Existen estudios (22) afirman que este gel puede prevenir la formación de una biopelícula a través de su enlace de agua de alta capacidad, explicando por qué no se produzcan nódulos inflamatorios después de la inyección de este producto de hidrogel de poliacrilamida. El gel de acrilamida forma una fina capsula fibrocelular que se hace más pronunciada entre los 6-9 meses después del implante y que está constituida por microgotas de producto, rodeadas de fibroblastos y macrófagos, con signos de reacción inflamatoria persistente.

Se insiste mucho en la necesidad de que médicos y pacientes conozcan su alta potencialidad de efectos adversos severos antes de decidirse a utilizarlo. Así, actualmente en España, el único material de relleno no reabsorbible, autorizado y comercializado es la poliacrilamida (Aquamid). Es importante conocerlo, aunque no se utilice, porque llegan a la consulta muchos pacientes portadores de estos productos y en bastantes ocasiones con las secuelas de los efectos adversos que han producido.

Efectos adversos de los hidrogeles acrílicos

Estos productos, sobre todo el hidrogel de Polyacrylamide, OutlineR y DermaliveR (combinación de hidrogel y ácido hialurónico), fueron ampliamente usados durante los años 1999-2004. Se retiraron por la constancia del gran número y la gravedad de los efectos adversos que produjeron, fundamentalmente reacciones granulomatosas, de aparición muy retardada (24,25); algunas incluso de 3 a 8 años después de realizada la inyección y, en ocasiones, desencadenadas por la inyección a posteriori de productos de relleno reabsorbibles en el mismo lugar de implante.

Generalmente son nódulos de consistencia pétrea, cubiertos de piel normal o eritematosa, visibles, sobre todo cuando asientan en labio o región glabelar. Muy inestéticos y con brotes de inflamación crónica inexplicables y difíciles de controlar, que producen gran malestar psíquico en el paciente y muchas reclamaciones judiciales. Rossner y sus colaboradores en 2009 revisaron el registro de efectos adversos de Berlín y publicaron que el hidroximetilmetacrilato y el etilmetacrilato en suspensión de ácido hialurónico, estaban relacionados con reacciones adversas: de 95 áreas tratadas, 87 (91,6 %) presentaron nódulos de aparición tardía en torno a los dos años después del implante.

Alogenosis iatrogénica

La necesidad de rellenar arrugas y otras depresiones en la piel ha llevado a la creación de múltiples sustancias inyectables. Los desastrosos resultados producidos por varias de estas sustancias meses o años después de ser inyectados llevaron a Felipe Coiffman a crear el término 'alogénosis latrogénica', pues se trata de una enfermedad que solo en Iberoamérica tiene más de un millón de víctimas. Se llama 'alogenosis' porque es producida por sustancias alógenas, es decir, ajenas al organismo e 'latrogénica' porque la producen los médicos o las personas que inyectan estas sustancias (26).

Las sustancias inyectables de relleno más usadas fueron: silicona líquida, parafina, petrolato líquido, vaselina, 'biopolímeros', aceite mineral, grasa animal, etc. Las reacciones, que afortunadamente no se presentan en todos los pacientes, aparecen entre las 6 horas y los 25 años del tratamiento y son locales (dolor, eritema, pigmentaciones, edemas, fibrosis, queloides, infecciones, fístulas, necrosis de piel, desplazamiento por gravedad, etc.) y generales (fiebre, dolor generalizado, artralgias, decaimiento, malestar general, aumento de caída del cabello, depresión, etc.). No se ha encontrado relación con enfermedades autoinmunes tales como artritis, dermatomiositis, esclerodermia, etc.

Los síntomas y signos se exacerban cada dos o tres meses durante períodos que duran de 1 a 3 semanas y mejoran con o sin tratamiento. El tratamiento es sintomático. Las resecciones quirúrgicas solo deben hacerse en zonas muy limitadas, pues producen depresiones cutáneas y cicatrices retráctiles. Las masas muy grandes no se deben resecar debido a las deformaciones consecuentes. Se debe proteger la piel con sustancias emolientes.

El aspecto más importante es lo que no debe hacerse: los corticoides locales o generales no sirven y aumentan la atrofia de la piel; las punciones y la liposucción no ayudan, pues las masas son sólidas y fibróticas; los masajes, el ultrasonido y el láser no ayudan y a veces empeoran la situación.

Uno de los problemas más serios que suele haber es que los pacientes no saben qué se les habían inyectado. Los médicos emplean términos que no dicen mucho tales como 'biopolímeros', 'células vivas', 'colágeno', 'grasa inerte', 'constructenos', 'polixano V 10', 'un producto alemán', etc. La gran mayoría de los pacientes relatan que la persona que les había aplicado la sustancia no les quería dar el nombre de dicho producto. Los implantes fueron hechos, en números redondos, en un 70 % por cosmetólogas o personal paramédico y en un 30 % por médicos, especialmente dermatólogos, cirujanos plásticos, otorrinolaringólogos y odontólogos.

Síntomas y signos

Son locales y generales. Los signos locales más comunes son inflamación, irregularidades, edema, eritema, cicatrices queloideas, hiper o hipopigmentaciones, ulceraciones, endurecimiento, necrosis, esclerosis, fibrosis, desplazamiento por gravedad de la sustancia, infección y fístulas. En los raros casos en que la piel se fistuliza, la sustancia sale con un aspecto de crema dental. Las ulceraciones tardan meses o años en sanar, pero generalmente curan con el tiempo (27,28).

Los síntomas generales más comunes fueron dolor, fiebre, decaimiento, dolores articulares, somnolencia, malestar general y depresión. No suele haber exacerbación de enfermedades latentes tales como dermatomiositis, esclerodermia, etc.

Tratamiento y evolución

El tratamiento debe ser sintomático en los períodos de exacerbación, aunque los síntomas pasan con o sin tratamiento. Los síntomas generales descritos duran entre una y dos semanas; sin embargo, el uso de analgésicos, antihistamínicos no corticoideos y antiinflamatorios no esteroideos acortan los períodos de exacerbación. Estos períodos de exacerbación se repiten, en promedio, cada tres meses. Las infecciones son raras y, por ello, los antibióticos no modifican la evolución.

Las sustancias inyectadas con el tiempo se van superficializando e invadiendo la piel por reacción de defensa del organismo. La piel se adelgaza, se esclerosa y puede ulcerarse; por ello se recomienda extraer quirúrgicamente estas masas lo más pronto posible. Pero esta extracción es muy difícil o imposible si la zona inyectada es muy extensa. Solo las masas muy localizadas y enquistadas deben ser resecadas con cautela y preferiblemente en varias sesiones quirúrgicas. Pueden quedar depresiones y las cicatrices tienden a hacerse queloideas (29).

¿Qué no debe hacerse?

- Uno de los errores serios es el de aplicar corticoides indiscriminadamente. Estos no disuelven la masa y en cambio adelgazan la piel, lo que hace que el abultamiento se haga más ostensible (30).
- Los masajes no disuelven las masas y, al igual que los corticoides, adelgazan la piel que recubre.
- La lipoaspiración convencional, lo mismo que el ultrasonido o los masajes eléctricos vibratorios, no ayudan. Por el contrario, empeoran la situación.
- Las radiografías, el ultrasonido, la resonancia magnética, la tomografía computarizada, etc. sólo ayudan a determinar el tamaño aproximado de las masas y su profundidad, pero no diagnostican las sustancias inyectadas (24, 25).
- Los alergólogos poco pueden ayudar en estos casos. No cabe duda de que el sistema inmunitario, ese juego de antígenos-anticuerpos, tiene un papel definitivo en estas reacciones. Sin embargo, los exámenes de laboratorio no muestran cambios significativos.
- Debe llevarse a cabo en todos los países una intensa campaña de divulgación al público, al cuerpo médico y a las cosmetólogas. Los departamentos de control de drogas y cosméticos de los ministerios de protección social deben ser más estrictos en la supervigilancia de estas sustancias de relleno y deben pedirles períodos de estudio mucho más largos.
- La alogenosis iatrogénica no mata físicamente al paciente, pero sí destruye su psiquismo, su autoestima y su calidad de vida.

Bibliografía

1. Curcio NM, Parish LC. Injectable fillers: an-American perspective. G Ital Dermatol Venereol. 2009 Jun; 144 (3): 271-9.
2. Dhaliwal J, Friedman O. Injectables and fillers in male patients. Facial Plast Surg Clin North Am. 2008 Aug; 16 (3): 345-55.
3. Alijotas J, García V. Delayed-inmune mediated adverse effect related to hyaluronic acid and acrylic hidrogel dermal fillers: clinical findings and long term follow up and revieuw of the literature. JEADV. 2008: 22: 150-161.
4. Alijotas J, García V, Vilardell F, Miró F. Delayed immune-mediated adverse effects of polyalkylimide dermal fillers. Arch Dermatol. 2008: 144 (5): 637-6.
5. Broder KW, Cohen SR. An Overview of Permanent and Semipermanent Fillers. Plastic and Reconstructive Surgery. 2006; 118 (3 Suppl): 7S-14S.
6. Lemperle G; Sadick N; Knapp T; Lemperle S. Artefill ® Inyectable Permanente para aumento de tejido sótuo: II. Indicaciones y aplicaciones. Aesth Plast Surg. 2010: N.34: 264-272.
7. Lemperle G; Morhenn V; Pestonjamasp V; Gallo R. Estudios de Migración e Histología de Microesferas Inyectables de Diferentes Tamaños en Ratones. Plástico y Reconstructivo Surgery. 2004: 113: 1380-1390.
8. Eppley B, Pietrzak WS, Blanton M. Platelet-rich plasma: a review of biology and applications in plastic surgery. 2006 Nov; 118 (6): 147e-159e.
9. Santin M, Motta A, Borzachiello A, Nicolais L, Ambrosio L. Efecto de la polimerización de radicales de cemento PMMA en la respuesta inflamatoria. Journal of Materials Science: Materials in Medicine. 2004: 15: 1175-118.

10. Trindade M, Lind M, Nakashima Y, Sol D, Goodman S, Schurman D, Smith R. La interleucina-10 inhibe la partícula de polimetilmetacrilato inducida por la interleucina-6 y la liberación del factor de necrosis tumoral por monocitos/macrofagos humanos in vitro. Biomateriales. 2001: 21: 2067-2073.
11. Sol D, Trindade M, Nakashima Y, Maloney W, Goodman S, Schurman D, Smith R. Opsonización humana de ssérum de partículas de biomateriales ortopédicos: Unión a proteínas y activación de monocitos/macrofaje in vitro. J Biomed Mater Res. 2003: 65A: 290-298.
12. Homicz M & Watson D. Review of injectable materials for soft tissue augmentation. Facial plastic surgery. 2004; 20 (01): 21-29.
13. López H, Harris K. Ultrasound interactions with free silicone in a tissue-mimicking phantom. J Ultrasound Med. 1998; 17: 163–170.
14. Harris KM, Ganott MA, Shestak KC, Losken HW, Tobon H. Silicone implant rupture: detection with US. Radiology. 1993; 187: 761–8.
15. Rapaport MJ, Vinnik C, Zarem H. Injectable silicone: cause of facial nodules, cellulites, ulceration, and migration. Aesthetic Plast Surg. 1996; 20: 267-76.
16. Molina A & Requena L. Implantes cosméticos en Dermatología: características y efectos adversos. Med Cutan Iber Lat Am. 2012: 40 (5): 131-146.
17. Ellis D, Sardesai MG. Bio-Alcamid: an alternative to fat transfer Facial Plast Surg Clin North Am. 2008 Nov; 16 (4): 429-33, vi.
18. Alijotas J, García V, Vilardell F, Miró F. Delayed immune-mediated adverse effects of polyalkylimide dermal fillers. Arch Dermatol. 2008: 144 (5): 637-642.
19. Pacini S, Ruggiero M, Cammarota N, Protopapa C, Gulisano M. BioAlcamid, a novel prosthetic polymer, does not interfere with morphological and functional characteristics of human skin fibroblasts. Plast Reconstr Surg. 2003; 111 (1): 489-491.
20. Alijotas J, García V, Vilardell F, Miró F. Delayed immune-mediated adverse effects of polyalkylimide dermal fillers. Arch Dermatol. 2008: 144 (5): 637-64.
21. Jones DH. Semipermanent and permanent injectable fillers. Dermatol Clin. 2009 Oct; 27 (4): 433-44.
22. Christensen L, Breiting V, Janssen M, Vuust J, Hogdall E. Adverse reactions to injectable soft tissue permanent fillers. Aesthetic Plast Surg. 2005 Jan-Feb; 29 (1): 34-4.
23. Cirillo P, Benci M, Bartoletti E, Bertana C. Proposed guidelines for use of dermal and subdermal fillers. Gital Dermatol Venereol. 2008; 143: 187- 193.
24. Gamo R, Pinedo F, Vicente J, Naz E, Calzado L, Ruiz-G. Keratoacanthoma-like reaction after a hyaluronic acid and acrylic hydrogel cosmetic filler. Dermatol Surg. 2008; 34 (7): (954-959).
25. Alijotas J, García V, Miró F, Vilardell M, Segarra D. Delayed immune-mediated adverse effects of polyalkylimide dermal fillers: clinical findings and long-term followup. Arch Dermatol. 2008 May; 144 (5): 637-42.
26. Coiffman F. Alogenosis iatrogénica: Una nueva enfermedad. Cir. plást. Iberolatinoam. [online]. 2008; 34 (1): 01-10. Disponible en <http://scielo.isciii.es/scielo.php?script=sci_arttext&pid=S0376-78922008000100002&lng=es&nrm=iso>. ISSN 1989-205
27. Asperos J, et al. Autologen. Clin. Plast. Surg. 2000; 27: 507.
28. Coleman S. Avoidance of arterial occlution from inyection of soft tissue fillers. Aesth. Surg. J. 2002; 22: 555.
29. Guerrerosantos J, et al. Aesthetic Facial Contour Augmentation With Microlipofilling. Aesth Surg J. 2003; 23: 239-247.
30. Coiffman F. Inyección de sustancias alógenas. Sus peligros. Revista Sociedad Colombiana de Cirugía Plástica. Bogotá; 2000.