



## Caso clínico

### Remifentanilo en TCI, para resección de Glioblastoma con paciente despierto: Reporte de caso.

### Remifentanilo in TCI, for Glioblastoma resection with awake patient: Case report.

<sup>1</sup>Morfín Estrada Gabriela Alejandra, <sup>2</sup>Santillán Paredes Héctor, <sup>3</sup>Covarrubias Castro Arianna, <sup>4</sup>Jorge Iván Urbietta Arciniega. <sup>1</sup>Residente de Segundo Año de Anestesiología; Hospital Central Norte de Petróleos Mexicanos. <sup>2</sup>Médico Adscrito del Servicio de Anestesiología; Hospital Central Norte de Petróleos Mexicanos e Instituto Nacional de Rehabilitación. <sup>3</sup>Médico Adscrito del Servicio de Anestesiología; Hospital Central Norte de Petróleos Mexicanos. <sup>4</sup>Médico Adscrito del Servicio de Anestesiología; Hospital Central Norte de Petróleos Mexicanos. Ciudad de México.

**Ganador del primer lugar en trabajos libres, sección casos clínicos, en el LIII Congreso Mexicano de Anestesiología, en la ciudad de Tijuana, México, 2019.**

**Anestesia en México 2020;32(2):**

Fecha de recepción diciembre 2019

Fecha de aceptación febrero 2020

Fecha de publicación abril 2020

[gab.morfin18@gmail.com](mailto:gab.morfin18@gmail.com)

#### Resumen

Actualmente la Neurocirugía ha implementado métodos como la neuronavegación, como técnica ideal para el abordaje de tumores del sistema nervioso, siendo este un desafío clínico tanto para anestesiólogos como cirujanos por lo que es indispensable que el anestesiólogo conozca los alcances y limitaciones de esta práctica.

El uso de Anestesia total Intravenosa con un opioide de acción ultracorta, con perfusión de Remifentanilo, más Dexmedetomidina, permite titular concentraciones analgésicas, sin depresión ventilatoria, favoreciendo la

evaluación continua de las funciones corticales. La Dexmedetomidina un agonista alfa-2 adrenérgico altamente selectivo, ha adquirido mayor auge en el campo de la neurocirugía, con propiedades ansiolíticas y analgésicas usado como coadyuvante, provocando sinergia en el efecto clínico, a continuación, se presenta reporte de caso de paciente masculino de 47 años, con diagnóstico de lesión talámica derecha sometido a craneotomía con paciente despierto para resección de Glioblastoma en Hospital Central Norte de Pemex.

**Palabras clave:** Modelación TCI, anestesia total intravenosa, craneotomía con paciente despierto.



## Abstract

Currently, neurosurgery has implemented methods such as neuronavigation, as an ideal technique for addressing tumors of the nervous system, this has being a clinical challenge for both anesthesiologists and surgeons, so it is essential that the anesthesiologist know the scope and limitations of this practice. The use of Intravenous total Anesthesia with an opioid of ultra-short action, with perfusion of Remifentanilo, plus Dexmedetomidine, allows to titrate analgesic concentrations, without ventilatory depression, favoring the continuous evaluation of cortical functions. Dexmedetomidine, a highly selective alpha-2 adrenergic agonist, has acquired a major boom in the field of neurosurgery, with anxiolytic and analgesic properties used as an adjuvant, causing synergy in the clinical effect, below is the case report of a male patient of 47 years old, with a diagnosis of right thalamic lesion undergoing craniotomy with an awake patient for Glioblastoma resection at the Central North Pemex Hospital.

**Keyword:** *TCI modeling, total intravenous anesthesia, craniotomy with awake patient*

## Introducción:

La resección de lesiones en áreas elocuentes del cerebro representa un desafío clínico tanto para anesthesiólogos como cirujanos por lo que es indispensable que el anesthesiólogo conozca los alcances y limitaciones de esta práctica.

El uso de Remifentanilo, así como Dexmedetomidina con modelación TCI, se ha convertido en una opción para mejorar la farmacodinamia, ya que una adecuada titulación dentro de las concentraciones plasmáticas permite mantener al paciente despierto con una interacción en tiempo real de la monitorización neurofisiológica.

El propósito de un sistema de infusión controlada por objetivo (TCI) es calcular y administrar el medicamento anestésico para lograr mantener en plasma un objetivo definido por el anesthesiólogo, provocando una concentración efectiva del mismo. Dicho sistema implica un hardware que incluye un controlador de jeringa, interfaz de usuario, fuente de alimentación y un microprocesador. El microprocesador se carga con uno o más modelos farmacocinéticos (o incluso modelos farmacocinéticos y farmacodinámicos combinados) y un software para controlar la interfaz. El anesthesiólogo selecciona el fármaco, así como el modelo deseado, donde se encuentran distintas covariables (características del paciente como edad, altura, peso y sexo) dependientes del modelo, así como la selección de la concentración objetivo inicial. Por lo tanto, el microprocesador se programa con un algoritmo de infusión que puede usar parámetros dependientes del modelo seleccionado por el anesthesiólogo escalando de acuerdo con los valores de las covariables, para calcular los perfiles de velocidad de infusión necesarios y lograr las concentraciones objetivo-seleccionadas. Por lo tanto, es importante comprender el rendimiento predictivo de diferentes modelos y así elegir el apropiado para cada paciente (1-2). El Remifentanilo puede considerarse un aliado valioso en la farmacología *Neuroanestésica* (1).

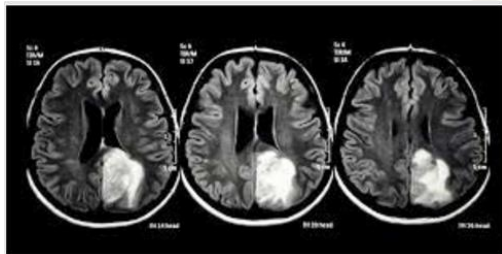
## Caso Clínico:

Masculino de 47 años, con diagnóstico de lesión Talámica derecha, a cargo de Servicio de neurocirugía, programado para resección de tumor de Tálamo, de manera electiva, (Figura 1); cuenta con los siguientes antecedentes de importancia para su manejo anestésico-quirúrgico; niega enfermedades crónico-degenerativas. Peso 93 kg, talla 1.87 metros. Padecimiento actual; inicia un mes previo con hemiparesia de miembro pélvico izquierdo, posteriormente hemifacial derecha y

miembro torácico derecho, se agrega somnolencia y *asterexis*.

Se realiza valoración prequirúrgica a cargo de Cardiología y Anestesiología, se otorga riesgo Anestésico-Quirúrgico ASA III.

Figura 1: Tomografía Axial Computarizada:

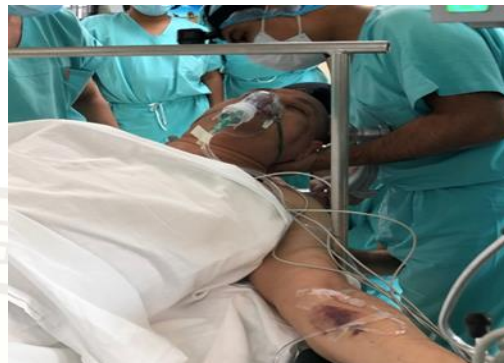

Ingresa paciente a sala de quirófano con *Glasgow* 15 puntos, portando catéter venoso central subclavio de tres lúmenes derecho, con signos vitales iniciales de tensión arterial 124/83 mm Hg, frecuencia cardíaca 70 latidos por minuto, frecuencia respiratoria 14 respiraciones por minuto, saturación parcial de oxígeno al 97%.

Se realiza Inducción con fentanilo 150 µg i.v, posteriormente se coloca mascarilla facial con oxígeno a cinco litros por minuto, para la colocación del bloqueo de Escalpe, se utiliza Ropivacaína al 0.75% subcutáneo (15 mL de volumen, total 112.5 mg).

Se colocaron tres pinchos *Mayfield* (Figura 2), en rotación izquierda, se realiza resección de lesión de Tálamo derecho mediante craneotomía frontotemporal, más abordaje transinsular derecho guiado con *Neuronavegación MEDTRONIC* y *aspirador ultrasónico*.

Figura 2: Colocación de tres pinchos *Mayfield*; posterior a bloqueo de Escalpe.



Se inicia perfusión de Remifentanilo modelo farmacocinético *MINTO* con Target sitio efecto 1.3-1.7 ng/mL, dosis total 1400 µg i.v, con sistema de perfusión *Arcomed AG*; *Dexmedetomidina* en perfusión continua de 0.2-0.5 µg/kg/h, dosis total 102.5 µg i.v, con sistema de perfusión *Medfusion 3500*, con ventilación espontánea en todo momento, con paciente despierto. (Figura 3A y 3B).

Figura 3A: Sistema de Perfusión *Arcomed AG*.

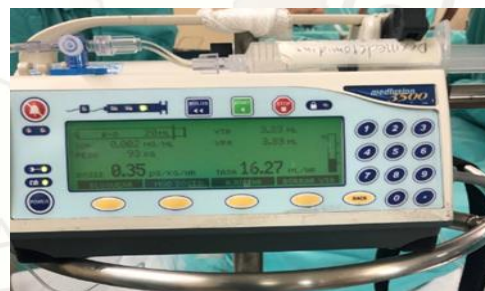

Figura 3B: Sistema de perfusión *Medfusion 3500*.





Se inician pruebas a cargo de servicio de psicología, evaluando memoria a corto y largo plazo, repetición, nominación, semántica, y movilización de hemicuerpo izquierdo y derecho, bajo visión con microscopio neuroquirúrgico, se realiza toma de gasometría arterial por punción, reportada con equilibrio ácido base.

Coadyuvantes: Omeprazol 40 mg, Ketorolaco 60 mg, Buprenorfina 300 µg, Dexametasona 16 mg y Ondansetrón 8 mg i.v. Durante el transanestésico presenta bradicardia hasta 30 latidos por minuto, se administra Atropina 1 mg i.v, con adecuada respuesta a manejo manteniendo 60-75 latidos por minuto, saturación de oxígeno 95-100%.

Mantenimiento con perfusión de Dexmedetomidina y Remifentanilo con ventilación espontánea, se envía pieza quirúrgica en el transoperatorio con reporte de Glioblastoma con múltiple necrosis, polimorfa y atipia celular.

Se mantiene hemodinámicamente estable, se finaliza procedimiento anestésico quirúrgico posterior a 320 minutos de tiempo quirúrgico y 360 minutos de tiempo anestésico, egresa paciente a UCI como protocolo quirúrgico, despierto, estable con adecuada mecánica ventilatoria, egresa con tensión arterial de 122/73 mm Hg, frecuencia cardiaca de 66 latidos por minuto, SpO<sub>2</sub> 100% con FiO<sub>2</sub> al 60%, frecuencia respiratoria 14 respiraciones por minuto.

## Discusión:

La craneotomía con paciente despierto se describe como un procedimiento ideal en lesiones expansivas localizadas, *Penfield* en 1954 describió las consideraciones anestésicas con paciente despierto usando anestésicos locales y bolos de pentotal sódico. Aproximadamente el 50% de los gliomas son glioblastomas, son más comunes en adultos de entre 45

y 65 años, con mayor incidencia en el género masculino (5-9).

En los tumores gliales, existe controversia en cuanto al pronóstico generado por las resecciones parciales vs radicales, evaluando así el déficit neurológico que pueda impactar sobre la calidad de vida del paciente a corto y largo plazo (5). *Sacko O*, y colaboradores describen que la craneotomía en el paciente despierto se asoció con una tasa más elevada de resección total macroscópica en el área elocuente, con menor déficit neurológico permanente (4,5 vs 16%) y menor déficit neurológico postquirúrgico (3,3 vs 58%), logrando una estabilidad hemodinámica y menor uso de vaso.

La Neurocirugía con paciente despierto no está exenta de complicaciones; dentro de los riesgos quirúrgicos se encuentra la aparición de convulsiones con pérdida de cooperación del paciente, náusea y vómito transoperatorio que conlleva al aumento de la presión intracraneana, así como pérdida de ventilación espontánea, provocada por la sedación (4). La selección de los agentes anestésicos para la craneotomía en el paciente despierto depende en gran medida de las condiciones del paciente, así como la necesidad quirúrgica (6-7). El uso de Remifentanilo controlado por objetivos con sistema TCI al ser un opioide rápidamente metabolizado por esterasas tisulares y plasmáticas no específicas con desplazamiento ultrarrápida permite una titulación rápida asociándose con anestesia y analgesia intraoperatorio más profunda (5-7).

La Dexmedetomidina, por sus propiedades farmacocinéticas y farmacodinámicas parece cumplir los requerimientos anestésicos al ser un agonista a-2 altamente selectivo, sin efecto depresor ventilatorio. Entre los beneficios adicionales se cuentan una permanencia más corta en la UCI, menor utilización de recursos y una elevada satisfacción de los pacientes (8).



## Referencias

1. Minto CF, Schnider TW, Egan TD, Youngs E, Lemmens HJM, Gambus PL, Billard V, Hoke JF, Moore KHP, Hermann DJ, Muir KT, Mandema JW, Shafer SL. Influence of age and gender on the pharmacokinetics and pharmacodynamics of remifentanyl I. Model development. *Anesthesiology* 1997;86:10–23.
2. Keifer J, Dentchev D, Little K, et al. A retrospective analysis of a remifentanyl/propofol general anesthetic for craniotomy before awake functional brain mapping. *Anesth Analg*. 2005;101:502–508.
3. Chui J. Anestesia para craneotomía en el paciente despierto una actualización: *Revista colombiana de Anestesiología* 20105;43(1):22-28.
4. Solera Ruíz I, Uña Orejón, Valero I, Laroche F; Craneotomía en el paciente consciente. consideraciones en situaciones espaciales. *Revista Española de Anestesiología y Reanimación*; ELSEVIER 2013.
5. Hervey-Jumper SL, Li J, Lau D, Mollinaro AM, Perry DW, Meng L, Berger MS; Awake craniotomy to maximize glioma resection: methods and technical nuances over a 27-year period. *J Neurosurg* 2015;123:325–339.
6. Sacko O, Lauwers-Cances V, Brauge D, Sesay M, Brenner A, Roux F-E, Awake craniotomy vs. surgery under general anesthesia for resection of supratentorial lesions. *Neurosurgery* 2013; 68-1192-119.
7. Suero Molina E, Schipmann S, Mueller I, Wölfer J, Ewelt C, Maas M, Brokinkel B, Stummer W, Conscious sedation with dexmedetomidine compared with asleep-awake-asleep craniotomies in glioma surgery; an analysis of 180 patients; *Clinical Article. J Neurosurg* 2018;129:1223-1230.
8. Wan Mohd Nazaruddin W Hassan, Mohd Fahmi Lukman, Laila Abd Mukmin, Zamhuri Idris, Rahman Izaini Ghani A, Rhendra Hardy Mohamad Zaini. Awake craniotomy: A case series of Anaesthetic management using a combination of scalp block, Dexmedetomidine and Remifentanyl. *Medical Journal of Malaysia* 2013;68(1):64-66.
9. Boizani ND, Pollon Junqueira DO, Pinheiro Fernandes Ferrari PA, Fernandes Ferrari A, Gaia F, Moraes Tapajós C, Cursino de Moura JF, Pereira de Souza Neto E; Anesthesia for awake craniotomy; Case report; *Revista Brasileira de Anestesiología*; 2013.