



Caso clínico

## Manejo analgésico con bloqueo TAP en recién nacido pretérmino con cierre de gastrosquisis

### Analgesic management with TAP block in preterm newborn with gastroschisis closure

<sup>1</sup>Moreno-Ravelo Ivón Alejandra, <sup>2</sup>Torres-Mata Lizbeth Yareli, <sup>3</sup>Mancera-Elías Gabriel.

<sup>1</sup>Médico Residente de la especialidad de Anestesiología Pediátrica, del Instituto Nacional de Pediatría INP. <sup>2</sup>Medico Adscrito al servicio de Anestesiología Pediátrica, del Instituto Nacional de Pediatría INPer. <sup>3</sup>Medico Adscrito al servicio de Anestesiología Pediátrica, del Instituto Nacional de Pediatría INP. CDMX.

Trabajo libre ganador del tercer lugar de casos clínicos, en el LIII Congreso Mexicano de Anestesiología, en la ciudad de Tijuana, México, 2019.

Anestesia en México 2020;32(2):

Fecha de recepción noviembre 2019

Fecha de aceptación diciembre 2019

Fecha de publicación abril 2020

vony2708@hotmail.com

#### Resumen

La prevalencia de Gastrosquisis se ha incrementado en los últimos 40 años, lo que lo convierte en el sexto defecto de nacimiento (1). Uno de los problemas principales es la inflamación, dolor y necrosis de las asas intestinales expuestas. Las vías del dolor se desarrollan durante el segundo y tercer trimestre, y las vías entre el tálamo y la corteza somatosensorial funcionan a las 29 semanas de gestación (2). El manejo del dolor es prioritario y se convierte en uno de nuestros objetivos, junto con el mantenimiento de estabilidad hemodinámica. No siempre podemos aplicar un bloqueo neuroaxial, dadas las condiciones inestables del

premature, Por lo que se puede optar por realizar un bloqueo del transversal abdominal *ecoguiado*. Se presenta el caso de paciente recién nacido femenino pretermino, de un día de vida con diagnóstico de gastrosquisis.

**Palabras Clave:** Analgesia, prematuro, *gastrosquisis*, bloqueo regional.

#### Abstract

The prevalence of Gastroschisis has increased in the last 40 years, making it the sixth birth defect (1). One of the main problems is inflammation, pain and necrosis of exposed bowel handles. Pain pathways develop during



the second and third trimesters, and the pathways between the thalamus and somatosensory cortex function at 29 weeks gestation (2). Pain management is a priority and becomes one of our goals, along with maintaining hemodynamic stability. We cannot always apply a neuroaxial block, given the unstable conditions of the premature, so you can choose to perform an ecoguided abdominal transverse block. The case of a predetermined female newborn patient of a day of life diagnosed with gastroschisis is presented.

**Keywords:** Analgesia, premature, gastroschisis, regional block.

## Introducción

La prevalencia de Gastrosquisis se ha incrementado en los últimos 40 años. Unas 10 a 20 veces más del límite mundial de aproximadamente uno de cada 50,000 nacimientos en la década de 1980, lo que lo convierte en el sexto defecto de nacimiento (1). Uno de los problemas principales es la inflamación, dolor y necrosis de las asas expuestas y que las hospitalizaciones por cirugías repetidas conducen el desarrollo del dolor crónico y problemas en el desarrollo neurológico (3). Se tiene evidencia que las vías de dolor se desarrollan durante el segundo y tercer trimestre, y las vías entre el tálamo y la corteza somatosensorial funcionan a las 29 semanas de gestación (2). La mielinización de la corteza frontal, el área donde tienen lugar los pensamientos ejecutivos y conscientes más altos, comienza prenatalmente, pero dura hasta el final de la tercera década, Slater y colaboradores informaron recientemente cambios significativos en la oxigenación cerebral sobre la corteza somatosensorial medida en respuesta a estímulos nocivos en bebés de tan solo 25 semanas utilizando *espectroscopía* cercano al infrarrojo en tiempo real. Existe evidencia significativa de una mayor sensibilidad al dolor en los recién nacidos que en los niños mayores, y que esta se acentúa aún más en los recién nacidos prematuros, desafortunadamente, los recién nacidos prematuros no presentan reacciones vigorosas a los

estímulos nocivos. El dolor posnatal temprano puede afectar el desarrollo neurológico a través de las respuestas al estrés. En modelos animales inmaduros, los estímulos dolorosos crónicos pueden provocar la muerte celular en las áreas cortical, *talámica*, *hipotalámica*, *hipocampal*, disminución del crecimiento cerebral en los lóbulos frontal y parietal y alteraciones en la organización y las conexiones neuronales en los lóbulos temporales. Por otro lado, hay evidencia de que la *dexmedetomidina* pueden proteger al cerebro en desarrollo de la *neurodegeneración apoptótica* inducida por la anestesia, la cual fue uno de los principales fármacos utilizados en la anestesia brindada en nuestro paciente (4).

Tomando en cuenta que el crecimiento cerebral es más rápido entre las semanas 28 de gestación hasta los 24 meses de edad, se evitó utilizar fármacos que después de la vida fetal pueden causar *neuroapoptosis* neuronal, alteraciones dendríticas, deterioro del desarrollo *astroglial* y degeneración de las mitocondrias como los anestésicos inhalados, benzodiazepinas, antagonistas del NMDA y agonistas del GABA (4-10).

Por lo que hemos mencionado el manejo del dolor es prioritario y se convierte en uno de nuestros objetivos junto con el mantenimiento de estabilidad hemodinámica; dado que no siempre podemos otorgar un bloqueo *neuroaxial* dadas las condiciones del paciente, se puede optar por realizar un bloqueo del transverso abdominal *ecoguiado* el cual se está volviendo cada vez más popular como alternativa a la analgesia epidural para la analgesia *intraoperatoria* y *postoperatoria* temprana para procedimientos superiores o medios que involucran la pared abdominal, esta es una fuente importante de dolor después de la cirugía. Los nervios *toracoabdominales*, junto con el nervio subcostal y el primer nervio lumbar, irrigan la piel de toda la pared abdominal anterolateral, así un bloqueo con técnica anterolateral como en nuestro caso, puede alcanzar niveles de T10 a L1 y una sola dosis puede producir analgesia clínicamente útil hasta 24 h. Las

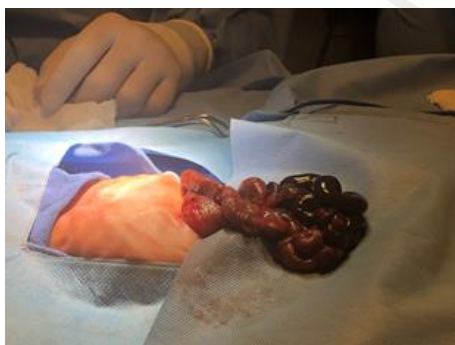
complicaciones que pueden presentarse son Infección hematoma, lesión intestinal, daño hepático, lesión renal, esplénica, inyección intraperitoneal, intravascular, daño nervioso, parálisis femoral transitoria y toxicidad por anestésicos locales. Sin embargo, los anestésicos locales, estimulan las células naturales *killer* quienes juegan un papel importante en la inmunidad antitumoral mediada por células. TAP se pueden realizar de manera segura en pacientes con coagulación alterada y en pacientes con sepsis sistémica, las dos principales contraindicaciones para la analgesia epidural (11–14).

### Descripción del caso

Paciente femenino de un día vida, antecedente de producto de gestación dos de madre con antecedente de artritis *reumatoidea juvenil*, nace de 32 semanas de gestación (SDG) vía abdominal por ruptura prematura de membranas y presencia de Gastrosquisis, presenta acrocianosis y frecuencia cardiaca (FC) menor a 100 latidos por minuto, se inicia ventilación con presión positiva e intubación orotraqueal, APGAR 8/5. Es intervenido quirúrgicamente para colocación de bolsa de polietileno abdominal.

A las 12 horas posteriores presento isquemia en intestino delgado, (Figura 1) motivo por el cual se programó para laparotomía exploradora. Se aplicó tratamiento con *betametasona*, para maduración fetal y *antibioticoterapia*. Además de morfina, paracetamol, e infusión de fentanilo (4 µg/k/h).

Figura 1: Gastrosquisis con asas intestinales isquémicas



Exploración física: peso 1255 g, talla 39 centímetros, FC de 156, frecuencia respiratoria (FR) 60, tensión arterial (T/A) 71/43, presión arterial media (PAM) 47, temperatura 36.2°C, saturación periférica de oxígeno (SPO<sub>2</sub>95 %), fracción inspirada de oxígeno (FiO<sub>2</sub>) 28 %, intubada con tubo orotraqueal (TOT) número tres sin *neumotaponamiento* fijo a 7.5 cm, con ventilación mecánica, sonda orogastrica (SOG) número ocho a derivación, abdomen con defecto de pared paraumbilical derecho, asas de intestino delgado con datos de isquemia, genitales fenotípicamente femeninos, extremidades sin alteraciones visibles. Laboratorios: hemoglobina (Hb) 14.3 g/dL, hematocrito (Hto) 44.7 %, plaquetas 408 mil/ul.

### Manejo Anestésico:

Anestesia total intravenosa con monitoreo básico no invasivo (tipo I) procede de la Unidad de Cuidados Intensivos. inducción con dexmedetomidina 0.87 µg i.v, fentanilo 5 µg i.v, rocuronio 1 mg i.v, ventilación mecánica con fracción inspirada de oxígeno (FiO<sub>2</sub>), 30-50%, volumen tidal 8 mL, presión inspiratoria 18-27, presión positiva al final de la espiración (PEEP) 7, presión máxima 16-20, frecuencia respiratoria 60 por minuto, relación inspiración espiración (I:E) 1:1.5, mantenimiento con fentanilo en infusión con concentración plasmática 5 ng y *dexmedetomidina* 0.3-0.5 µg/k/hora en bomba de infusión, se mantuvo hemodinámicamente estable con FC 130-150, FR de 60, T/A 77/40, SPO<sub>2</sub> 93%, CO<sub>2</sub> espiratorio final (eTCO<sub>2</sub>) 37-32, temperatura 36.2° a 37.7°, líquidos: solución parenteral y albúmina, balance hídrico neutro. Sangrado un mL, diuresis presente; equipo quirúrgico decide cierre primario. Se deja intubada termodinámicamente estable.

### Analgesia:

Previo asepsia y antisepsia de la región abdominal, se realizó bloqueo del transversal abdominal, ecoguiado con técnica anterolateral (Figura 2), usando una aguja 23 Gauge y una jeringa de tres cc, usando un transductor

lineal 13-6 MHz, observando en todo momento la aguja y punta de la misma, se administró *ropivacaina* 0.2%, volumen de 0.6 mL por lado, observando la hidrodissección y separación de las fascias de los músculos oblicuo interno y transversal abdominal (Figura 3), sin presentar ninguna complicación. Signos vitales T/A 78/43, FC 159-150, FR 60, SPO<sub>2</sub> 95%, temperatura 36.5°. Tiempo anestésico 75 min, tiempo quirúrgico 52 min.

Figura 2: Aplicación del anestésico local con transductor lineal.

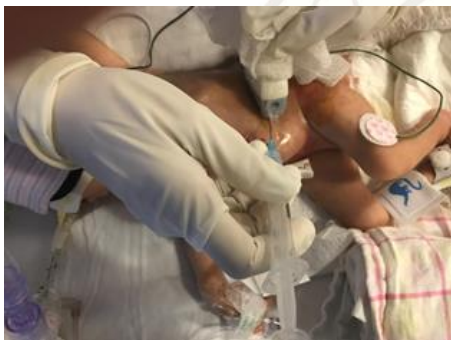

Figura 3AB: Imágenes sonográficas.  
Localización de Musculo transversal abdominal, aguja e hidrodissección del AL.  
Imagen A.

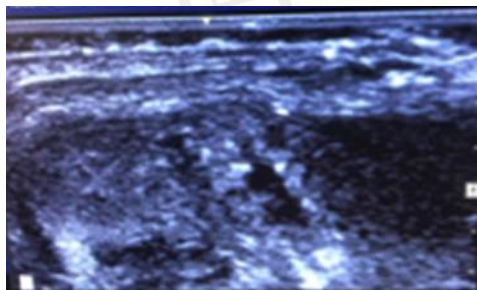
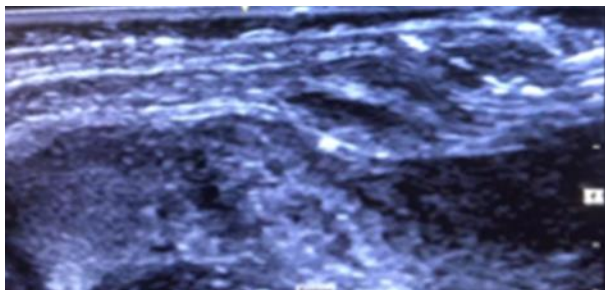


Imagen B:



El dolor en el postoperatorio se evaluó mediante la escala perfil del dolor infantil del prematuro (PIPP) el cual fue menor de tres puntos en promedio y la escala de sedación y agitación del dolor neonatal (N-PASS) fue menor de dos puntos en promedio.

Observamos una buena analgesia durante 15 horas únicamente con pocas dosis de paracetamol de rescate.

### Discusión

Los bloqueos nerviosos periféricos guiados por ecografía en niños pueden realizarse con éxito y de forma segura utilizando una dosis adecuada de anestésico local. El bloqueo TAP como hemos mencionado anteriormente es una alternativa al bloqueo epidural para analgesia intraoperatoria y postoperatoria temprana.

La técnica que hemos usado se realizó con el transductor lineal colocado en forma transversal, con sitio de punción de manera anterolateral y visualización “en plano” ya que la aguja y su punta se observó en todo momento, así como las capas musculares atravesando la fascia del oblicuo interno, y llegando al plano transversal, el volumen del anestésico local se administró lentamente, confirmando posición y visualizando *hidrodissección*.

Este tipo de bloqueo está indicado para incisiones anterolaterales de la pared abdominal a 0.5 mL/kg con *ropivacaina* 0.2%, con lo cual proporciona analgesia somática de buena calidad.

*Fredrickson* reporto dos casos de bloqueo TAP en neonatos, realizados de forma factible y sin complicaciones (11,19).

Las capas musculares del neonato son delgadas y bien conformadas, por lo que el riesgo de puncionar cavidad peritoneal hígado o bazo, es poco probable, si la aguja se avanza con cuidado y visualizándola en cualquier momento del procedimiento con el ecógrafo, lo cual minimiza la toxicidad por anestésicos locales (AL), que son las complicaciones que podríamos observar. Las ventajas de este bloqueo son las siguientes, se puede realizar cuando está contraindicada la anestesia epidural,



como es el caso de sepsis o *cuagulopatía*, la reducción de uso de opioides, menor efectos hemodinámicos, movilización temprana por no tener bloqueo motor y la decisión de realizar un bloqueo unilateral. Por otro lado, tenemos limitaciones, como podrían ser los dermatomas según el sitio en donde se realice la punción, solo proporciona analgesia somática, y la necesidad de contar con un equipo de ultrasonido (11,12).

Cabe mencionar que en el Neonato el volumen de distribución de los anestésicos locales es mayor situación que permite disminuir el riesgo de intoxicación por anestésicos. Además de que la glicoproteína ácida alfa-1 es una proteína de fase aguda, y aumenta su concentración en estados inflamatorios (15-17). Este efecto puede disminuir en el tercer día del postoperatorio, traduciéndose en un aumento repentino en la fracción libre de los anestésicos locales en sangre, y toxicidad posterior. Por lo tanto, no son recomendadas las infusiones en el grupo de edad neonatal más allá de las 48 horas tampoco inyecciones repetidas ya que se producirían altas concentraciones del fármaco (18,15).

El poder reducir el dolor, evaluándose este de acuerdo a las escalas perfil del dolor infantil del prematuro (PIPP) y la escala de sedación y agitación del dolor neonatal (N-PASS), evitándose los requerimientos de morfina y por ende el riesgo de la misma, con el bloqueo TAP realizado en nuestro paciente nos habla de una buena alternativa analgésica; recordemos que el componente visceral del dolor debe seguirse manejando de forma habitual con analgésicos parenterales. (12, 20)

## Conclusiones

El bloqueo del transversal abdominal, mediante ultrasonido, es una técnica factible de usarse en paciente neonatos, en donde una dosis de AL, garantiza por lo menos 15 horas de analgesia. Una opción más para manejo del dolor en neonatos inestables hemodinámicamente.

## Referencias

1. Wissanji H, Puligandla P. Risk stratification and outcome determinants in gastroschisis. *Seminars in Pediatric Surgery* 2018; 27:300–303.
2. Bayley G. Special considerations in the premature and ex-premature infant. *Anaesthesia and Intensive Care Medicine* 2014;(15) 3:107-111.
3. Suominen J, Rintala R. Medium and long-term outcomes of gastroschisis. *Seminars in Pediatric Surgery* 2018; 27:327–329.
4. Weber F. Evidence for the need for anaesthesia in the neonate. *Best Practice & Research Clinical Anaesthesiology* 2010;24:475-484.
5. Houck C, Vinson A. Anaesthetic considerations for surgery in newborns. *Arch Dis Child Fetal Neonatal* 2017: F1–F5.
6. McCann M, Soriano S. Is Anesthesia Bad for the Newborn Brain?. *Anesthesiology Clin* 2009;27: 269–28<sup>[1]</sup><sub>SEP</sub>.
7. Ward R, Stiers J, Buchi K. Neonatal Medications. *Pediatric Clin* 2015; 62:525–544.
8. McPherson C, Grunau R. Neonatal pain control and neurologic effects of anesthetics and sedatives in preterm infants. *Clin Perinatol* 2014; 41:209–227.
9. Roberts M, Stuart G. Dexmedetomidine in Paediatric Anaesthesia and intensive care. *WFSA ATOTW* 2013; 293:1- 7
10. Cappuccio E, Thung A, Tobias J. General anesthesia with dexmedetomidine and remifentanyl in a neonate during thoracotomy and resection of a congenital cystic adenomatoid malformation. *J Pediatr Pharmacol Ther* 2018; 23:215–218<sup>[1]</sup><sub>SEP</sub>.
11. Jayakumar D, Janarthanan C, Aziz A, Ahmed-Nusrath A. Transversus abdominis plane block. *trends in Anaesthesia and Critical Care* 2011; 1:128–134.
12. Bosenberg A, Flick R. Regional anesthesia in neonates and infants. *Clin Perinatol* 2013; 40:525–538.
13. Fredrickson M, Seal P. Case reports. Ultrasound-guided transversus abdominis plane block for neonatal abdominal surgery. *Anaesth Intensive Care* 2009; 37:469-472.
14. Tsai H, Yoshida T, Chuang T, Yang S, Chang C, Yao H. Review article. Transversus abdominis plane block: An



updated review of anatomy and techniques. Hindawi  
BioMed Research International 2017;1- 12.

15. Suresh S, Ecoffey C, Bosenberg A, Lonnqvist P, Oliveira G, De Leon O. The European Society of Regional Anaesthesia and Pain Therapy/American Society of Regional Anesthesia and Pain Medicine recommendations on local anesthetics and adjuvants dosage in pediatric regional anesthesia. *Regional Anesthesia and Pain Medicine* 2018; 43:211-216.
16. McCann M, Soriano S. Progress in anesthesia and management of the newborn surgical patient. *Seminars in Pediatric Surgery* 2014; 23:244-248.
17. Skinner A. Neonatal pharmacology. *Anaesthesia and intensive care medicine* 2014; 3:86-102.
18. Ramamurthi R, Krane E, Local anesthetic pharmacology in pediatric anesthesia. *Techniques in Regional Anesthesia and Pain Management* 2007; 11:229-234.
19. Everett G. Paediatric regional anaesthesia: updates in central neuraxial techniques and thoracic and abdominal block. *BJA Education*, 2019;4:126 -134.
20. Hall R, Anand K. Pain management in newborns. *Clin Perinatol* 2014; 41:895-924.

