



Caso clínico

Manejo anestésico en aneurismas intracraneales múltiples no rotos asociados a arteritis de Takayasu.

Anesthetic management in multiple unruptured intracranial aneurysms associated with Takayasu arteritis.

¹Mejia-Arguelles O, ²Chávez-Piña CM. ¹Residente de Neuroanestesia del Instituto Nacional de Neurología y Neurocirugía Dr. Manuel Velasco Suárez. Ciudad de México, México. Departamento de Neuroanestesiología. ²Neuroanestesióloga del Instituto Nacional de Neurología y Neurocirugía Dr. Manuel Velasco Suárez, Ciudad de México, México. Departamento de Neuroanestesiología

Anestesia en México 2020;32(2):

Fecha de recepción noviembre 2019

Fecha de aceptación enero 2020

Fecha de publicación abril 2020

droctaviomejia@gmail.com

Resumen

La arteritis de Takayasu es una enfermedad inflamatoria crónica y rara de la aorta y sus ramas principales. La incidencia mundial se estima en 1-2 casos por millón, el 90% de estos casos son mujeres. La hipertensión renovascular, la insuficiencia cardíaca congestiva, la ausencia de pulsos periféricos son las manifestaciones más frecuentes, secundarias a la isquemia del órgano afectado. Informamos el tratamiento anestésico de un varón de 21 años con un diagnóstico de 6 meses de arteritis de Takayasu, quien fue remitido al Instituto Nacional de Neurología y Neurocirugía "Dr. Manuel Velasco Suárez" en la Ciudad de México para el tratamiento de múltiples aneurismas intracraneales no rotos.

Palabras clave: arteritis de Takayasu, aneurisma intracraneal, anestesia.

Abstract:

Takayasu arteritis is a rare, chronic inflammatory disease of the aorta and its major branches. Worldwide incidence is estimated at 1-2 cases per million, 90% of these cases being female population. Renovascular hypertension, congestive heart failure, absence of peripheral pulses are the most common manifestations, secondary to ischemia of the affected organ. We report the anesthetic management of a 21-year-old male with a 6-month diagnosis of Takayasu's arteritis whom was referred to the National Institute of Neurology and Neurosurgery "Dr. Manuel Velasco Suarez" in Mexico City for treatment of multiple unruptured intracranial aneurysms.

Keywords: Takayasu arteritis, intracranial aneurysm, anesthesia.

Introducción

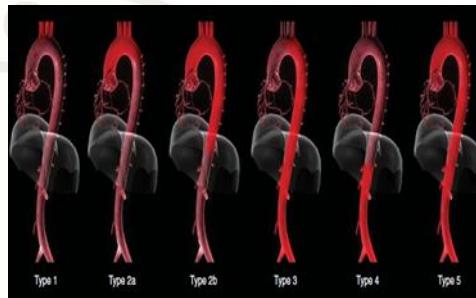
La arteritis de Takayasu (AT) es una enfermedad inflamatoria crónica que afecta a la aorta y sus ramas principales. Fue descrita inicialmente por Savory en 1856, quien documentó ausencia de pulsos y amaurosis en un paciente de 22 años de edad. Mikito Takayasu describió en 1908 “anastomosis coronaria” en arterias retinianas en un paciente de 21 años de edad en la 12ª Reunión Anual de la Sociedad Japonesa de Oftalmología (1). La incidencia de AT a nivel mundial se estima 1-2 casos por millón, y en México es de 0.9 casos por millón (1,2). Afecta principalmente a mujeres jóvenes (proporción mujer: hombre 11-12:1) en la segunda o tercera década de la vida. La prevalencia más alta a nivel mundial es en Japón, con 40 casos por millón (3). Se ha reportado hipertensión arterial hasta en 85% de los pacientes con AT, siendo el origen renovascular la causa más común. Otra manifestación frecuente es la insuficiencia cardíaca, en 44% de los pacientes. La ausencia de pulsos periféricos se presenta hasta en el 58% y soplos arteriales en el 42% de los casos. Los signos y síntomas son secundarios a la isquemia del órgano afectado (4).

Caso clínico

Paciente masculino de 21 años de edad que inició su padecimiento actual seis meses previo a su referencia a nuestro Instituto. El paciente comenzó con dolor precordial súbito asociado a emergencia hipertensiva, por lo que fue enviado al Instituto Nacional de Cardiología “Dr Ignacio Chávez” (INCICH) en donde se realizó el diagnóstico de arteritis de *Takayasu* NUMANO V, es decir compromiso de cayado aórtico, aorta torácica y aorta abdominal (Figura 1) (5); así como hipertensión secundaria a estenosis de arteria renal. Como parte del abordaje diagnóstico en el INCICH se realizó una

resonancia magnética, con hallazgo incidental de un aneurisma de la arteria cerebelosa superior Izquierda y 2 aneurismas en arteria cerebral media izquierda, motivo por el que fue referido a nuestra institución para manejo definitivo.

Figura 1: Clasificación de Numano.



Tomada de Peterson, M., Diethrich, E. and Rudakewich, G. (2009). Aortic Diseases: Clinical Diagnostic Imaging Atlas. 1st ed. Philadelphia, PA: Elsevier, pp.341-346.

A su ingreso a nuestro Instituto se encontraba hipertenso a pesar de estar en tratamiento con prazosina, metoprolol, nifedipino, candesartán, y captopril. A la exploración física se encontraba con *Glasgow* de 15, paresia de VI nervio craneal izquierdo ó nervio abducens, ausencia de pulsos periféricos, palidez de tegumentos y disminución de temperatura en miembro torácico derecho, además de soplo sistólico multifocal. No se encontraron datos de insuficiencia cardíaca. El electrocardiograma de ingreso (Figura 2) mostraba ritmo sinusal, 87 latidos por minuto, hipertrofia de ventrículo izquierdo y ondas Q en DII, DIII y aVF, compatible con un infarto inferior antiguo.

Figura 2: Electrocardiograma de ingreso en reposo.
Ritmo sinusal, 87 lpm, hipertrofia de ventrículo izquierdo
y ondas Q en DII, DIII y aVF.

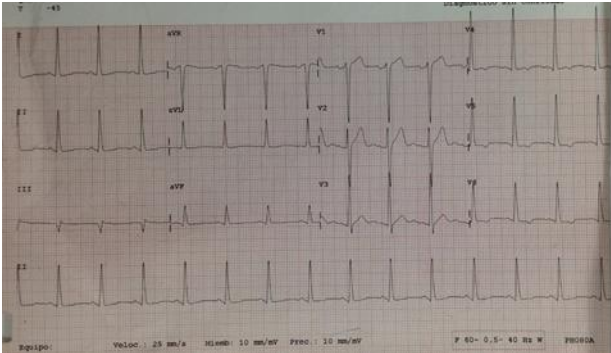


Figura 5: Monitoreo en primer tiempo quirúrgico.

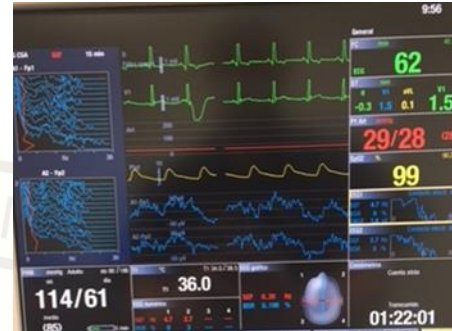

Figura 3: Eje Carotídeo Izquierdo en proyección
Anteroposterior,
con dos aneurismas en Arteria Cerebral Media Izquierda

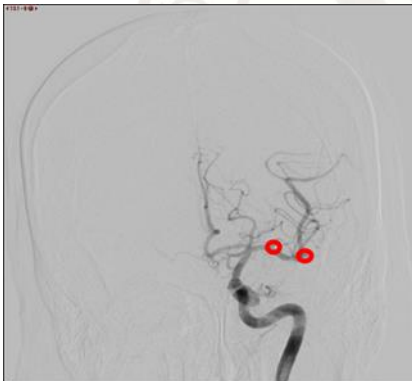
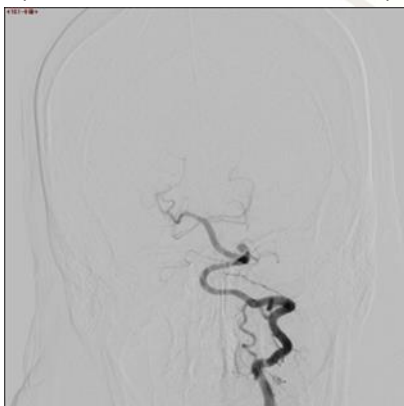
Figura 4: Eje vertebral Izquierdo en proyección
Anteroposterior, con Aneurisma en SUCA izquierda.



Se le realizó angiografía diagnóstica bajo cuidados anestésicos monitorizados, en donde se corroboraron dos aneurismas en arteria cerebral media izquierda y un aneurisma en arteria cerebelosa superior izquierda (Figura 3 y 4).

Se realizó "clipaje" del aneurisma de arteria cerebelosa superior izquierda, bajo anestesia total intravenosa (ATIV) y bloqueo de escalpe de seis puntos con Ropivacaína al 3%. Se colocó Electroencefalograma frontal de dos canales para monitoreo de la profundidad anestésica. La inducción se llevó a cabo con midazolam 10 mg, fentanilo TCI (infusión guiada por objetivos por sus siglas en inglés) por Modelo Marsh II de Fentanilo en bomba Arcomed a 3 ng/mL, lidocaína 1 mg/kg y rocuronio 50 mg. Intubación por laringoscopia directa con hoja MAC 3, sonda orotraqueal 8.5, sin cambios hemodinámicos con respecto a los signos vitales basales. Posteriormente se inició perfusión manual de propofol a 60 µg/kg/minuto y fentanilo TCIe (infusión guiada por objetivos a sitio efecto, *Target Controlled Infusion* por sus siglas en inglés) a 2-2.5 ng/mL. Se colocó catéter venoso central yugular interno derecho con técnica *Seldinger* al segundo intento, con dificultad para pasar la guía más de 15 centímetros, lo que impidió el monitoreo intracavitario. Se intentó colocación de línea arterial sin éxito debido a la ausencia de pulsos (Figura 5). Se requirió perfusión de norepinefrina para



mantener presión arterial media presión arterial media (PAM) mayor a 90 mm Hg (20% de PAM basal). No se presentaron cambios hemodinámicos importantes durante el procedimiento. Al término de la cirugía se decidió extubación para valoración neurológica temprana. El paciente tuvo emersión suave y se extubó sin complicaciones. Se decidió su egreso a unidad de cuidados intensivos (UCI) para vigilancia y manejo antihipertensivo.

Durante su estancia en la unidad de cuidados intensivos (UCI), se le hizo ecocardiograma transtorácico, en el que se encontró hipertrofia concéntrica severa del ventrículo izquierdo secundaria a cardiopatía hipertensiva, fracción de eyección del ventrículo izquierdo (FEVI) 65% y presión sistólica de la arteria pulmonar (PSAP) 20 mm Hg.

Doce días después de la primera cirugía, se pasó a quirófano para clipaje de los dos aneurismas de la arteria cerebral media (ACM) izquierda. Se realizó bajo ATIV y bloqueo de escalpe con ropivacaina al 3 %. Se colocó EEG frontal de 2 canales. Inducción con midazolam 11 mg (0.3 mg/kg), fentanil TCle (Marsh II) a 2.5 ng/mL, y rocuronio 50 mg. Laringoscopia directa e intubación sin cambios hemodinámicos relevantes. Posteriormente se colocó línea arterial pedia derecha a pesar de no encontrar pulsos periféricos. El mantenimiento anestésico se realizó con propofol a 60 µg/kg/min y fentanil TCle a 2.5-3 ng/mL. Nuevamente se requirió de norepinefrina a dosis bajas para mantener PAM dentro del 20% del basal. Se cliparon tres aneurismas de ACM izquierda sin incidentes quirúrgicos ó anestésicos. Se mantuvo estable al paciente, sin variaciones en cifras tensionales; se decidió extubarlo, llevándose a cabo de manera tranquila. Egresó al área de terapia intermedia, en donde fue vigilado por dos días. El paciente no presentó datos de vasoespasmo clínico. Posteriormente fue dado de alta a domicilio con *Glasgow* de 15 sin déficit neurológico agregado.

Discusión

Mientras las manifestaciones neurovasculares extracraneales de la arteritis de Takayasu (AT) son bien conocidas, poco es sabido de las manifestaciones intracraneales. En un estudio de la Clínica Mayo con 79 pacientes con AT, los síntomas más comunes fueron cefalea (32.9%) y mareo (15.2%). Otros síntomas como claudicación, evento vascular cerebral (EVC) isquémico, ataque isquémico transitorio y hemorragia intracraneal. Se encontraron aneurismas intracraneales únicamente en el 3.9%, de los cuales el 100% presentaron compromiso aórtico (6). Se ha demostrado involucro cerebrovascular en 24% de los casos de AT, en forma de oclusión, estenosis, aneurismas ó engrosamiento de pared arterial principalmente de porción extracraneal de arteria carótida y arteria vertebral (7). Se han descrito solo 26 casos de AT asociada a aneurismas intracraneales desde 1972, año en el que *Niitsu* reportó la primera asociación en Japón (8).

El manejo anestésico para clipaje de aneurismas no rotos se considera de los factores más importantes para determinar pronóstico (9). El anestesiólogo se debe apegar a cuatro principios básicos:

- 1- Minimizar cambios en el gradiente transmural del aneurisma (la diferencia entre la Presión Arterial Media y Presión Intracraneal)
- 2- Mantener adecuada presión de perfusion cerebral
- 3- Brindar relajación cerebral para optimizar exposición quirúrgica, con normocapnia
- 4- Extubación temprana de forma tranquila para evaluación de complicaciones potencialmente reversibles (10).

La hipertensión, así como los cambios súbitos en el gradiente transmural se han identificado como los factores de riesgo más importantes para ruptura aneurismática transanestésica. Se han identificado diversos tiempos en el perioperatorio, en los que existe



mayor riesgo de ruptura aneurismática. La inducción anestésica puede precipitar rtpura hasta en 1-2%, incrementando la mortalidad hasta el 75%. Otros momentos críticos incluyen el posicionamiento del paciente, la fijación craneal con pinchos, infiltración de anestésico local con epinefrina, incisión, disección de periostio y la apertura de duramadre. A la emersión y extubación también se puede presentar ruptura ó resangrado, por lo que es importante titular adecuadamente los fármacos para lograr una 1.⁹

El bloqueo de escalpe es la piedra angular del manejo, se trata de una técnica de anestesia regional que bloquea la inervación sensitiva del cráneo, aboliendo la respuesta simpática a estímulos dolorosos. Esto permite mayor estabilidad hemodinámica, además de disminuir requerimientos de anestésicos intravenosos (11). Estas características reducen considerablemente el riesgo de ruptura aneurismática en los puntos críticos ya mencionados. Además de brindar analgesia en el postoperatorio y disminuir el riesgo de cefalea crónica postquirúrgica.

Sólo se han reportado once casos en la literatura con la asociación de AT y aneurismas intracraneales múltiples, la mayoría de estos en Japón, uno en la India y uno en Brasil. Se han encontrado aneurismas de circulación posterior en el 42.8% de estos pacientes, una cifra mucho más elevada que en la población general, en la que los aneurismas de circulación anterior representan el 90% (8).

La importancia de reportar el manejo anestésico de este caso radica en que se trataba de un paciente cardiópata, con hipertensión arterial de difícil control, la presencia de cuatro aneurismas intracraneales susceptibles de ruptura, por lo que era importante mantener estabilidad hemodinámica, con los menores cambios posibles. Esto fue logrado mediante la inducción intravenosa con midazolam; elegido por ser el fármaco más cardioestable

del arsenal en nuestro Instituto. El fentanilo asociado a lidocaína y rocuronio permitió la intubación sin cambios hemodinámicos. Posteriormente, el bloqueo de escalpe permitió que se realizará la fijación, craneotomía y el abordaje quirúrgico con dosis bajas de anestésicos y sin cambios hemodinámicos. Se decidió mantenimiento con propofol en perfusión manual, ya que es un fármaco que conserva la vasoreactividad cerebral al CO₂, además de permitir adecuada relajación cerebral y por consiguiente un buen corredor quirúrgico para el neurocirujano. El factor para preferir la perfusión manual sobre la infusión guiada po objetivos (TCI) fue evitar el bolo inicial, que podría generar cambios en el gradiente transmural de los cuatro aneurismas, pudiendo precipitar su ruptura. Si bien no hay evidencia con grados de recomendación altos, la literatura sugiere mantener la PAM en un rago dentro del 20% del basal, por lo que se requirió norepinefrina a dosis bajas. La extubación en el primer caso se decidió para poder realizar una evaluación neurológica temprana y detectar complicaciones reversibles, además de que el manejo anestésico-quirúrgico se llevó a cabo con por lo que con emersión suave se pudo lograr sin eventualidades.

Conclusión:

Este caso representa la primera asociación de aneurismas intracraneales multiples, en circulación anterior y posterior con *Arteritis de Takayasu* en México, donde la prevalencia se estima en 0.9 casos por millón de habitantes y el 90% de los casos son mujeres. El manejo anestésico-quirúrgico brindado en ambos tiempos permitió alta temprana sin déficit neurológico agregado. El conocimiento de la fisiología, fisiopatología de las comorbilidades que presentaba el paciente, así como de los modelos farmacológicos y sus implicaciones en la fisiología cerebral fueron de vital importancia para el éxito de este caso.

Referencias

1. Jain S, Pondaiah SK. Takayasu's arteritis: Review of



- epidemiology and etiopathogenesis. *Indian J Rheumatol.* 2015;10:S22–29.
2. Minagar A, Fowler M, Harris MK, Jaffe SL. Neurologic Presentations of Systemic Vasculitides. *Neurol Clin.* 2010;28(1):171–184.
 3. Onen F, Akkoc N. Epidemiology of Takayasu arteritis. *Presse Med,* 46 (7, Part 2) 2017;pp. e197-e203
 4. Mukhtyar C, Brogan P, Luqmani R. Cardiovascular involvement in primary systemic vasculitis. *Best Pract Res Clin Rheumatol.* 2009;23(3):419–428.
 5. Hutchison SJ. (2009) *Aortic Diseases: Clinical Diagnostic Imaging Atlas.* Philadelphia, PA: Elsevier, pp.341-346.
 6. Bond KM, Nasr D, Lehman V, Lanzino G, Cloft HJ, Brinjikji W. Intracranial and extracranial neurovascular manifestations of takayasu arteritis. *Am J Neuroradiol.* 2017;38(4):766–772.
 7. Sonwalkar H a, Gupta a K, Purkayastha S, Bodhey NK, Krishnamoorthy T. Takayasu arteritis with multiple intracranial aneurysms. A case report. *Interv Neuroradiol.* 2004;10(3):249–252.
 8. Bezerra B, Câmara A, Antônio M, Filho D, Eduardo C, Almeida R De, et al. Cerebral Aneurysm in Takayasu ' s Arteritis : A Case Report and Review of the Literature. *Arq Bras Neurocir* 2016;35:218–221.
 9. Chowdhury T, Petropolis A, Wilkinson M, Schaller B, Sandu N, Cappellani RB. Controversies in the anesthetic management of intraoperative rupture of intracranial aneurysm. *Anesthesiol Res Pract.* 2014.
 10. Lecours M, Gelb AW. Anestesia para el tratamiento quirúrgico de aneurismas cerebrales. *Rev Colomb Anesthesiol.* 2015; 43 (S1):45-51
 11. Tonković D, Stambolija V, Lozić M, Martinović P, Pavlović DB, Sekulić A, et al. Scalp block for hemodynamic stability during neurosurgery. *Period Biol.* 2015;117(2):247–250.