



Caso clínico

Fractura de guía metálica en tráquea: Durante la intubación retrograda

Metal guide Fracture in trachea: During retrograde intubation

¹Vallejo-Villalobos L. ²Gutiérrez-Martínez JC. ³Gutiérrez-Salazar P. ¹Médico Anestesióloga Jefe de Servicio Hospital de Traumatología Unidad Médica de Alta Especialidad Magdalena de las Salinas. Instituto Mexicano del Seguro Social. ²Médico Anestesiólogo Adscrito a: Unidad Médica de Alta Especialidad Dr. Victorio de la Fuente Narváez. Número 1, Instituto Mexicano del Seguro Social, Aguascalientes, México. Instructor certificado EVAIa. Secretario General del Colegio Mexicano de Anestesiología de Aguascalientes. ³Médico Anestesiólogo Adscrito al Hospital de Traumatología Unidad Médica de Alta especialidad Magdalena de las Salinas. Profesor titular de adiestramiento de vía aérea con sede IMSS UMAE Magdalena de las Salinas.

jcarlos_gtz@hotmail.com

Resumen

La Sociedad Americana de Anestesiólogos (ASA) define a la vía aérea difícil (VAD); como aquella situación clínica en donde un anestesiólogo, especialmente entrenado y experimentado en el abordaje de la vía aérea (VA), experimenta la dificultad para ventilar con mascarilla facial y/o la dificultad para intubar la tráquea o ambas situaciones. Abordar la vía aérea, ante un escenario de paciente con politrauma, obligan al anestesiólogo a tomar decisiones urgentes. La necesidad de permeabilizar la VA por vía retrógrada, en caso de fracturas graves de la cara, no está exenta de complicaciones. La fractura de la guía metálica por encima de cuerda vocal derecha, ocurrió al intentar su extracción.

Palabras clave. Intubación retrograda, complicación de intubación retrograda, fracturas de cara, fractura de la guía metálica.

Abstract

The American Society of Anesthesiologists (ASA) defines the difficult airway (VAD); as the clinical situation where an anesthesiologist, specially trained and experienced in the approach to the airway (VA), undergoes difficulty for ventilation with a face mask or the difficulty to intubate the trachea or both situations. Handling the airway, a scenario with politrauma patient, forces the anesthesiologist to take urgent decisions. The need to permeabilize the VA by retrograde intubation in the event of severe fractures of



the face, is not without complications. The fracture of the metal guide above happened the vocal, trying to remove.

Keywords. Intubation retrograde, retrograde intubation complication, face fractures, metal guide fracture.

Introducción

Una de las principales preocupaciones para el anesthesiólogo es el mantener una (VA) permeable y poder abordarla en forma adecuada, cuando se requiere de una intubación oro o nasotraqueal, con un mínimo de complicaciones. La ASA define a la vía aérea difícil (VAD); como aquella situación clínica en donde el anesthesiólogo, especialmente entrenado y experimentado en el abordaje de la VA, experimenta la dificultad para ventilar con mascarilla facial y/o la dificultad para intubar la tráquea o ambas situaciones (1).

Por lo que damos a conocer el caso clínico de un paciente con VA fallida, con ruptura de guía metálica dentro de VA, posterior a una intubación retrógrada, en un hospital de segundo nivel del Instituto Mexicano del Seguro social (IMSS), y en donde el paciente fue derivado a uno de tercer nivel de atención médica, para su atención especializada.

Se han publicado múltiples algoritmos por diversas sociedades de Anestesiología, para facilitar la intubación traqueal. Una de ellas es la intubación retrograda, descrita por *Butler y Waters* en 1960. Esta técnica consiste en la inserción de una guía a través de la membrana del cricoides, que de manera retrógrada sale por la cavidad oral, por la que

se introduce una cánula orotraqueal y se avanza un tubo sobre la guía, hasta pasar las cuerdas vocales, asegurando de esta forma la VA mediante la colocación del tubo traqueal (2).

La VAD es un reto para el anesthesiólogo y la intubación retrógrada es considerada una opción validada en la actualidad, pero hay pocos reportes sobre su uso en la literatura, y ante la nueva era de los fibroscopios y videolaringoscopios, la técnica ha quedado un poco olvidada.

No todos los hospitales cuentan con estos recursos, por lo que aún se utiliza esta técnica en pacientes principalmente en pacientes con apertura bucal limitada. Como lo menciona *Espinoza-Mendoza* y colaboradores. En la literatura existe el reporte de un caso de un paciente con anquilosis temporomaxilar, donde se realizó una intubación con esta técnica con éxito y sin complicaciones (3).

Se han reportado gran variedad de complicaciones asociadas a la técnica de intubación retrógrada, como dolor, edema laríngeo, infección de estructuras blandas, así como accidentes con la guja de *Tuohy* o con catéteres de diferentes tamaños, como el del número 17,0 los catéteres epidurales y las guías metálicas utilizadas en accesos vasculares. La mayoría de las complicaciones de este tipo no son reportadas. Los accidentes que se reportan obedecen a demandas judiciales establecidas por los afectados. Existe un incrementado de demandas en los últimos años. La intubación retrograda se ha utilizado como una alternativa a la traqueostomía en aquellos pacientes con



VAD, en pacientes oncológicos, o en niños con apertura bucal limitada, etc.

La técnica consiste en la aplicación de anestesia local en la VA superior, y en el sitio de punción (membrana del cricoides), acompañado de una buena técnica de sedación. La tasa de éxito es considerablemente alta (4). Ra K. y colaboradores reportaron en 2010, el caso de una paciente de 60 años con VAD, imposible de intubarlo con laringoscopia convencional pero ventilable, por lo que usaron esta técnica de intubación retrógrada con éxito (5).

En el algoritmo de manejo de la VA, publicadas por la revista *Anesthesiology* del 2013, se menciona que tras la administración de anestesia general, si la ventilación con mascarilla facial es adecuada, pero la intubación orotraqueal es fallida, después de varios intentos, se tiene la opción de realizar una VA quirúrgica, la cual incluye: Vía aérea quirúrgica o percutánea, ventilación en jet o intubación retrógrada (6).

Caso clínico

Se trata de paciente masculino de 35 años, proveniente de unidad de segundo nivel de atención médica. Accidente en motocicleta sin casco, en colisión con vehículo automotor. Presento traumatismo craneoencefálico severo, fractura de complejo orbito cigomático derecho, trauma de tórax con contusión pulmonar derecha y *hemoneumotórax* derecho. Se le coloco una sonda *endopleural*.

Trauma cerrado de abdomen, fractura expuesta de radio y cubito izquierdo Gustillo III, ingreso con *Glasgow* de 9, choque hipovolemico por lo que deciden manejo avanzado de la VA. Se intentó la intubación orotraqueal en el servicio de urgencias, pero no fue posible por trauma facial. Se realizó una intubación retrógrada con guía metálica de catéter vascular. Pero al intentar la extracción de la guía metálica no fue posible, por lo que se realizó *traqueostomía* de urgencia, para garantizar la permeabilidad de la VA.

Posteriormente se realizó una endoscopia, en donde se pudo observar el cuerpo extraño en tráquea, por encima de cuerda vocal derecha. Al intentar su extracción se rompe y quedan unos milímetros en plano profundo, no logrando extraerse por completo. En la (Figura 1) podemos observar el cuerpo extraño en vista endoscópica.

Ante esta situación el paciente fue enviado a un hospital de tercer nivel de atención. A su llegada al hospital de trauma, ingreso el paciente bajo efectos de sedación y con traqueostomía permeable, campos pulmonares con hipoventilación bibasales, con sibilancias espiratorias y en estado de choque, con TA 80/60 FC130x Sato2 88%, con apoyo de aminas vasoactivas, fue valorado por neurocirugía, quien reporta edema cerebral por tomografía axial computarizada, sin requerir tratamiento quirúrgico, por lo que es ingresado a la unidad de cuidados intensivos (UCI). Una vez en la UCI se estableció el índice de severidad del trauma o ISS, de 18 puntos, el cual representa una



mortalidad de 42.4. APACHE II de 25 puntos con mortalidad estimada de 63.8%, SOFA 9 puntos con mortalidad de 72.2%. Se corrigió el estado de choque hipovolémico y el desequilibrio hidroelectrolítico. Se estableció el diagnóstico de *laringotraqueitis* por cuerpo extraño y síndrome de insuficiencia respiratoria del adulto moderada. Fue intervenido quirúrgicamente para aseo, debridación y colocación de fijadores externos a radio y cubito derechos, bajo anestesia general balanceada.

Posteriormente en una segunda intervención, se realizó reducción abierta, fijación interna de complejo *orbitocigomático* derecho bajo anestesia general balanceada. Una vez en piso el paciente presentó agitación psicomotriz, y logro decanularse accidentalmente, con ventilación espontánea, por lo que se retiró ventilación mecánica. Se solicitó tomografía de cuello y tórax y no se observó cuerpo extraño, el paciente es egresado a su domicilio en buenas condiciones generales.

Discusión

El objetivo de presentar este caso clínico, es dar a conocer una de las complicaciones que se pueden llegar a presentar durante la realización de intubación retrógrada, y tomar las precauciones necesarias para evitarlo.

Este caso nos permite analizar que el paciente con politrauma y el paciente con trauma maxilofacial, presentan modificaciones importantes en la vía aérea, convirtiéndola en una VAD, por lo que es de suma importancia conocer los algoritmos y las guías de práctica clínica vigentes. Incluye por supuesto al

Médico de primer contacto, y evitar a aventurarse a realizar procedimientos para las cuales no se tiene la experiencia o la habilidad para llevarlos a cabo. (6)

Como lo mencionan las guías DAS (*Difficult airway Society*).

Hace énfasis en la evaluación, preparación, posicionamiento, preoxigenación, mantención de la oxigenación y en reducir la ocurrencia de lesiones derivadas de las intervenciones sobre la vía aérea, y que las técnicas "a ciegas" usando un "bougie" o a través de dispositivos supraglóticos (DSG) sean reemplazadas por intubación guiada con dispositivos con video o con fibra óptica. (7).

Abordar la vía aérea ante un escenario del paciente con politrauma, se pueden presentar complicaciones, aunque muchas de ellas no son reportadas, en el caso de este paciente, ante la necesidad urgente de permeabilizar la VA, la intubación retrógrada presentó complicaciones. Otra opción es

Figura 1: Se observa al fondo de la laringe cuerpo extraño (fractura guía metálica), edema glótico y de cuerdas vocales. Figura A y B.

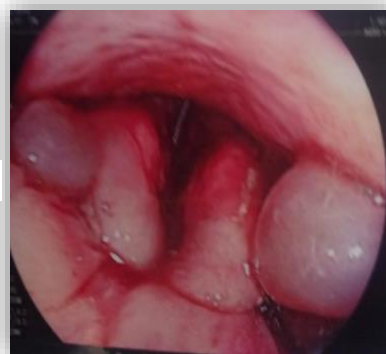
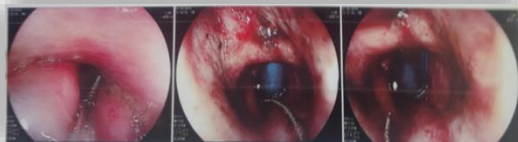

Figura A



Figura B



recorrir a la traqueostomía de urgencia. A lo anterior se le puede agregar, el riesgo de inherente de mortalidad alta por el tipo de accidente, por *ISS, Sofa y Apache II*. En la imagen (Figura 1), podemos observar un edema muy importante de las cuerdas vocales, que nos hablan de múltiples intentos de intubación, lo que hace al tejido friable, ante estímulos externos repetidos. Cuando esto se presenta se corre el riesgo de sangrado, realizar una falsa vía o bien que la guía se atore al tejido blando inflamado y no permita retirada en su totalidad, posiblemente la fractura de la guía se enclavo en el tejido blando inflamado, obstaculizando su extracción.

Lo que nos demuestra que ninguna técnica anestésica está exenta de complicaciones menores o mayores.

La tomografía no mostro evidencia de cuerpo extraño en las cuerdas vocales. Una posible explicación al caso es que, el cuerpo extraño fue expulsado al disminuir el edema laríngeo, o bien por medio del reflejo tusígeno el cuerpo extraño fue lanzado a la boca y luego al exterior de la misma, o bien que durante las aspiraciones constantes de la VA se aspiró el cuerpo extraño, ya que el paciente permaneció con traqueotomía por varios días

Referencias

1. Medina B. Intubación retrógrada. *Acta Médica grupo Angeles*.2008; 6(4):179-181
2. Butler FS, Cirilo A. Retrograde tracheal intubación. *Anesth Analg* 1960;39; 333-338.
3. Espinoza-Mendoza F, Alvarado-Rivera J, Meléndez M. Intubación traqueal retrógrada en paciente con anquilosis de la articulación temporomaxilar. *Ac Fac Me*. 2012; 73(3)257-60.
4. Dhara S. Retrograde traqueal intubación. *Anaesthesia*.2009; 64:1094-1104.
5. Rao K, Merthys V, Kramaditya C, Jagadeesh V. Retrograde intubation and alternative in difficult airway manegement in the absence of a fibroptic laryngoscope. *Journal Indian Anaesth* 2010;54(6); 585-590.
6. Colomba R, Álvarez JP. Manejo Avanzado de la vía aérea. *Rev. Clin Condes*.2011; 22(3):270-279.
7. Frek C, Mitchel V, MacNarry F, Mendoca C, Bagrath A, Patel A. Et al. Guías de Difficult Airway Society (DAS). Para el manejo de intubación difícil no anticipada en adultos. *Revista Cubana de Medicina y Emergencias* 2018;17(1):827-48.