



Caso clínico

Vía aérea difícil no prevista en cirugía oftálmica: reporte de caso

Difficult airway not expected in ophthalmic surgery: case report

¹Mendoza-Rosales CF, ²Palacios-Ríos D, ³Garduño-Chávez B, ⁴González-Cordero G, ⁵García-Torres RM.

⁽¹⁾ Anestesiólogo egresado del Departamento de Anestesiología, Hospital Universitario “Dr. José Eleuterio González”, Universidad Autónoma de Nuevo León, México. ⁽²⁾ Jefe del Departamento de Anestesiología, Hospital Universitario “Dr. José Eleuterio González”, Universidad Autónoma de Nuevo León, México. ⁽³⁾ Jefa de Enseñanza del Departamento de Anestesiología, Hospital Universitario “Dr. José Eleuterio González”, Universidad Autónoma de Nuevo León, México. ⁽⁴⁾ Profesor del Departamento de Anestesiología, Hospital Universitario “Dr. José Eleuterio González”, Universidad Autónoma de Nuevo León, México.

cfernandamendoza@gmail.com

Resumen

Presentamos el caso de un paciente masculino de 24 años de edad, con diagnóstico de Diabetes Mellitus tipo I, controlado con insulina diaria. Programado para vitrectomía electiva, con signo del predicador positivo, y vía aérea difícil. Durante los intentos de intubación traqueal se presentó un laringoespasmó, con hipoxia, y desaturación de oxígeno, el cual se resolvió con Mascarilla Laríngea Fastrach. En un segundo tiempo se utilizó fibroscopía flexible para resolver el problema.

Palabras clave: Diabetes Mellitus tipo I, vía aérea difícil, laringoscopia difícil, laringoespasmó.

Abstract

We presented the case of a masculin patient of 24 years of age, with a diagnosis of Diabetes Mellitus type I, controlled with daily insulin. He was programed for elective surgery, with a sign

of the “positive preacher”, and airway difficult. During tracheal intubation attempts, a laryngospasm, hypoxia and oxygen desaturation arose, which was resolved with a Fastrach laryngeal mask. Flexible fibroscopy was used on a second time to solve the problem. **Keywords:** Diabetes Mellitus type I, difficult airway, difficult laryngoscopy, laryngospasm.

Introducción

La intubación difícil se define como la necesidad de tres o más intentos para la intubación de la tráquea o más de 10 minutos para conseguirla, situación que ocurre en 1.5 a 8% de los procedimientos de anestesia general (1). La presencia de Diabetes Mellitus tipo 1 es factor de riesgo debido al síndrome de rigidez articular, teniendo una incidencia reportada de laringoscopias difíciles en 27-31% en estos





pacientes (2), dado que el 50% de los pacientes diabéticos se someten a cirugía en algún momento de su vida (3), lo más importante y complicado para el Anestesiólogo es el adecuado manejo de la vía aérea (4). En general, el laringoespasma es una complicación frecuente en anestesia, con predominio por recién nacidos y lactantes, una de sus múltiples causas es el manejo de la vía aérea con anestesia superficial, complicación que puede llevar a hipoxia, hipercapnia, edema pulmonar, aspiración gástrica, paro cardiorrespiratorio y muerte (7). Es considerado una exageración fisiológica del reflejo del cierre glótico, siendo la población pediátrica más susceptible. Reportamos el caso de un paciente adulto que presentó un laringoespasma, a la intubación del paciente y en donde la intubación con laringoscopia directa convencional fue imposible de realizar y fue necesario recurrir a un plan alternativo, para rescatar la vía aérea.

Historia Clínica y tratamiento anestésico

Masculino de 24 años con Índice masa corporal 26, diagnóstico de *hemovitreo*, programado para *vitrectomía*. Antecedentes de Diabetes Mellitus tipo I de 20 años de evolución controlado con Insulina; la exploración de vía aérea (VA) es de *Mallampati II*, *Bellhouse Dore II* y circunferencia de cuello 38 cm y signo predicador positivo.

En quirófano se monitorizó sin cambios clínicos importantes. Recibió Pre-oxigenación por 3-5 minutos, iniciando inducción con fentanilo y propofol. Ventilación facial sin problemas. Se colocó una mascarilla laríngea clásica. Durante su colocación observamos desaturación de oxígeno y movimientos del paciente, por lo que se retiró el dispositivo supraglótico. Al momento de ventilar nuevamente al paciente con mascarilla facial, se observó resistencia a la

ventilación manual y desaturación progresiva de oxígeno, sospechando laringoespasma. Se colocó cánula de *Guedel*, realizo maniobra de "Larson", y una pequeña dosis de propofol sin resolver el problema. Se administró relajante muscular no despolarizante tipo atracurio, que resolvió el problema, y logrando una saturación de oxígeno en 90 %.

Se procedió a realizar una laringoscopia convencional directa sin éxito, teniendo limitación en la extensión *atlanto-occipital*, aspirando secreciones sanguinolentas y observando Cormack Lehane III. Se realizó una segunda laringoscopia, obteniendo los mismos resultados, por lo que se optó por colocar mascarilla Fastrach e intubación a través de dicho dispositivo, apreciando secreciones en tubo orotraqueal y manteniendo saturación de oxígeno de 90%. Al momento de la extubación presentó reflejo tusígeno expulsando esputo sanguinolento abundante.

En ese momento se decidió diferir la cirugía para una posterior valoración neurológica, así mismo solicitar una radiografía de tórax, para descartar proceso pulmonar obstructivo. En los siguientes dos días el paciente fue valorado con radiografía de tórax, sin datos de patología pulmonar relevante, pero con poca movilidad de la articulación atlanto-occipital. Dos semanas posteriores evento referido, se programó ya con el diagnóstico de VA difícil, y se intubo con fibroscopía flexible con anestesia tópica y bloqueo regional del nervio laríngeo superior. Finalmente se concluyó procedimiento oftalmológico con éxito.

Discusión

La Diabetes Mellitus (DM) tipo I es considerada como factor de riesgo para una vía aérea (VA) difícil, la incidencia reportada de laringoscopias



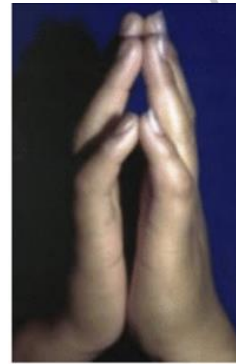


difíciles en estos pacientes es de 27 a 31 %, esto se debe al síndrome de rigidez articular o queiroartropatía diabética, la cual se presenta por la glicosilación de colágena y su depósito en las articulaciones (5)(11). Las articulaciones pequeñas de las manos son las más frecuentemente afectadas, si la articulación atlanto-occipital se encuentra afectada, limitaría su extensión, pudiendo desencadenar la imposibilidad de una intubación traqueal (4).

El laringoespasmio es un evento respiratorio significativo con una incidencia de 0.78 a 5%, dependiendo de la edad, tipo de cirugía, condiciones preexistentes y técnicas anestésicas; teniendo como posibles complicaciones hipoxia (61 %), bradicardia (6 %), edema agudo de pulmón (4 %), bronco aspiración (3 %), paro cardíaco (0.5 %), arritmias y muerte (8). Un diagnóstico certero solo puede ser hecho con la visualización directa de las cuerdas vocales, observando el cierre de estas mismas, en la gran mayoría de los casos no es posible, sin embargo el cuadro clínico como estridor inspiratorio, tiros supraclaviculares, desaturación rápida de oxígeno e hipoxia, son típicos del *laringoespasmio* (9). Los factores desencadenantes de laringoespasmio en este caso fueron: la colocación del dispositivo supraglótico en un plano anestésico superficial y las secreciones abundantes del paciente, lo que provocó una estimulación laríngea. La primera maniobra para resolver esta complicación es con la maniobra de *Esmarch-Heiberg*, colocar una cánula de Guedel también es de gran ayuda procurando una ventilación manual con oxígeno al 100 %. *El propofol* rompe el *laringoespasmio* en un 77 % de las veces, si esto no resuelve se considerará administrar succinilcolina a 0.1 mg/kg, siendo el *Gold estándar* para este tipo de evento respiratorio (10). En el caso mencionado se utilizó un agente

no despolarizante para revertir el laringoespasmio, por ser el medicamento que estaba preparado y a la mano, en el momento de la complicación.

El 15 al 30 % de los casos de pacientes con VA complicada, no son detectados con las pruebas habituales, de ahí la necesidad de contar con el plan B. (de acuerdo a los algoritmos de la DAS). El signo de predicador positivo es un dato muy importante en los pacientes con DM tipo I, para VA difícil (4,5), el cual no hay que perder de vista nunca, principalmente en la DM de larga evolución (Figura 1). Tener una VA complicada y además un laringoespasmio secundario a manipulación de la VA, representa mayor morbilidad de pacientes.



Signo del predicador; no poder juntar las manos por la rigidez articular, asociada a intubación difícil.

Conclusión

Una valoración meticulosa, mejora e incrementa la seguridad del paciente, prevenir complicaciones es el objetivo. La DM tipo I, de larga evolución es un factor de riesgo para VAD. La VA puede complicarse además con otras complicaciones respiratorias secundarias como el caso de un laringoespasmio.

Tomar una decisión en forma rápida garantiza la supervivencia del paciente. Una VA no sospechada genera mayor morbilidad que una VA conocida.





Referencias

1. Orozco-Díaz E, Álvarez Ríos JG, Arceo-Díaz JL, Ornelas-Aguirre JM. Predicción de intubación difícil mediante escalas de valoración de la vía aérea. *Cir Cir* 2010;78:393-399.
2. R. Valero, V. Mayoral, E. Massó, A. López, S. Sabaté, R. Villalonga. Evaluación y manejo de la vía aérea difícil prevista y no prevista: adopción de guías de prácticas. *Revista Española de Anestesiología y Reanimación*, 2008;55:563-570.
3. Hashim KV, Thomas M. Sensitivity of palm print sign in prediction of difficult laryngoscopy in diabetes: A comparison with other airway indices. *Indian Journal of Anesthesia* 2014;58:298-302.
4. Yazmín Galván Talamantes, Isis Espinoza de los Monteros Estrada. Manejo de vía aérea difícil. *Revista Mexicana de Anestesiología* 2013;36(S1): 312- 315.
5. Sociedad Americana de Anestesiología: Guías prácticas para el manejo de vía aérea difícil: reporte actualizado. *Anestesiología* 2013;18: 251-270.
6. Shbeeb A, Nelson CK, Strom S, Mecca R. Acute upper airway obstruction secondary to laryngospasm. *Simulation in healthcare*. 2013;3:124-130.
7. Lejbusiewicz G. Laryngospasm and anesthesia. *Anest Analg Reanim* 2000;16(2):65-75.
8. Olsson GL, Hallen B. Laryngospasm during anesthesia. . A computer-aided incidence study in 136,929 patients. *Act Anaesthesiol Scand*. 1984;28:567-75.
9. Hernández-Cortez E. Update on the management of laryngospasm. *J Anesth Crit Care Open Access*.2018; 8(2):1-6.
10. Gavel G, Walker RWM. Laryngospasm in anesthesia. *Critical Care & Pain*. 2013; 26:1-5.
11. Vani VV, Kamath SK, Naik LD. The palm print as a sensitive predictor of difficult laryngoscopy in diabetics: a comparison with other airway evaluation indices. *J Postgrad Med* 2000;46:75.

