

# Manejo de la Vía Aérea Difícil en un Paciente con Cáncer de Lengua: Ultrasonido como Instrumento de Evaluación.

<sup>1</sup>Claudia Berenice Arteaga-Favela. <sup>2</sup>Blanca Alicia Zazueta-Rios. <sup>3</sup>Joel Inzunza-Sosa. <sup>4</sup>Hector Miguel Esquer-Guzmán. <sup>5</sup>Arturo Guadalupe Sandoval-Rivera. <sup>6</sup>Emma Gabriela Urias-Romo de Vivar.

<sup>1</sup>Residente Anestesiología primer grado Hospital Civil Culiacán, Sinaloa México. <sup>2</sup>Residente Anestesiología primer grado Hospital Civil, Culiacán, Sinaloa México. <sup>3</sup>Residente Anestesiología primer grado Hospital Civil Culiacán, Sinaloa México. <sup>4</sup>Residente Anestesiología primer grado Hospital Civil Culiacán, Sinaloa México. <sup>5</sup>Médico Anestesiólogo, Hospital Civil Culiacán, Sinaloa México. <sup>6</sup>Jefe Curso Anestesiología CIDOCS / Hospital Civil Culiacán, Sinaloa México.

## Resumen

Existen varios parámetros y escalas para valorar la vía aérea, las cuales han sido bien definidas por sociedades de Anestesiólogos en todo el mundo, pero ninguna es 100% específica. El ultrasonido es un método de diagnóstico no invasivo que ha sido usado para evaluar la vía aérea superior, como predictor de intubación difícil, ha llegado a ser un instrumento de primera línea. Ha mostrado su utilidad en mostrar detalles anatómicos, que no han sido examinados y observados en la clínica. También ha sido usado para confirmar la posición correcta del tubo endotraqueal y en el bloqueo de nervios de la vía aérea superior. El ultrasonido tiene varias ventajas para darnos imágenes de la vía aérea, seguros, rápidas, repetibles, portables y puede usarse en tiempo real. La ultrasonografía es una herramienta alternativa en pacientes con predictores de vía aérea difícil o cambios anatómicos que impidanla laringoscopia.

Palabras clave. Vía aérea difícil, ultrasonido, cáncer de lengua

## Abstract

There are several parameters and scales assessing the airway, which are well defined Anesthesiology societies worldwide, but none is 100% specific. Ultrasound is a noninvasive diagnostic method has been used for evaluation of the upper airway, as predictor of difficult intubation, becoming a first-line potential. Has been shown to provide detailed anatomical information that is not observed at clinical examination.<sup>1,2</sup> It also has been used to confirm the correct positioning of the endotracheal tube, and for interventions to guide

nerve blocks of the upper airway.<sup>1,3</sup> Ultrasonido has several advantages for imaging of the airway, safe, quick, repeatable, portable, widely available, and it must be used *dynamically*.<sup>4</sup> Ultrasonography is an alternative tool to guide tracheal intubation in patients with difficult airway predictors or anatomical changes that hinder laryngoscopy. Keywords. Difficult airway, ultrasound, tongue cancer.

## Introducción

Existen varios parámetros y escalas de evaluación de la vía aérea, bien definidas por las sociedades de Anestesiología a nivel mundial, sin embargo ninguna es 100% específica. El ultrasonido (US) es un método diagnóstico no invasivo que se ha venido utilizando para la evaluación de la vía aérea superior, como predictor de intubación difícil. Ha demostrado proveer información anatómica detallada que no se observa al examen clínico.<sup>1,2</sup> También se ha utilizado para corroborar el correcto posicionamiento del tubo orotraqueal, mostrando una sensibilidad y especificidad mayor 95% en intervenciones como guía del bloqueo nervioso de la vía aérea superior y realización de traqueostomías o cricotiroidotomías.<sup>1,3</sup> Tiene varias ventajas para la formación de imágenes de la vía aérea; debe ser utilizado *de forma dinámica* para el máximo beneficio en la gestión de las vías respiratorias.<sup>4</sup> En la práctica diaria el anestesiólogo se enfrenta a dos tipos de intubación, la primera es aquella que es fácil ocurre en la gran mayoría de los casos, resulta fácil la manipulación de la vía aérea con los métodos convencionales, el otro tipo es

una intubación difícil de realizar y a veces imposible, conlleva a resultados potencialmente peligrosos, lo que puede condicionar muerte o secuelas severas, con fuertes demandas por mala práctica. Esto último deriva de alteraciones anatómicas de la vía aérea, lo que condiciona dificultad para realizar la técnica de intubación. La causa principal es la patología de tejidos blandos de la cavidad bucal o alteraciones de las estructuras óseas del macizo facial y del cuello. El US facilita la localización de estructuras en tiempo real, disminuyendo de manera importante, las complicaciones asociadas al manejo de la vía aérea. Su utilidad sobre la vía aérea se ha dirigido a pacientes obesos, en la apnea obstructiva del sueño, como prueba para corroborar el correcto posicionamiento del tubo orotraqueal y en patología de tumores de partes blandas, o en aquellos pacientes con predictores de vía aérea difícil por alteraciones anatómicas que dificulten la laringoscopia, mostrando una sensibilidad y especificidad mayor al 95%<sup>5</sup>.

#### Informe del caso:

Masculino 59 años con diagnóstico de fase terminal, secundaria a cáncer de lengua con insuficiencia renal tipo crónico, clasificación de daño renal. KDOQI III, (**Clinical Practice Guidelines for Chronic Kidney Disease: Evaluation, Classification, and Stratification**) que se basa en la medición de la tasa de filtración glomerular estimada en ml/hora.

Programado para gastrostomía. Tabaquismo 1-2 cajetillas diarias por 44 años, con un índice tabáquico de 88/100, alcoholismo diario por 44 años. La biopsia de lengua mostró tumor maligno. Iniciando radioterapia (35 sesiones) y posteriormente quimioterapia (4 sesiones). Inicio con afagia posterior a quimioterapia, acompañado de astenia, adinamia, debilidad generalizada e incapacidad para articulación de palabras. Neurológicamente íntegro, palidez y deshidratación de piel y tegumentos, caquético, ectropión bilateral, cavidad oral con una distancia

interincisiva (DII) de 2 cm, dientes prominentes, Mallampatti IV, cuello corto, cilíndrico, hiperpigmentación secundaria a quemaduras por radioterapia, rigidez de cuello y movimientos de flexión, extensión y rotación limitados, Patil-Aldrete 4 cm, distancia esternomentoniana (DEM) 9 cm, Bellhouse-Dore III, no adenomegalias palpables, abdomen normal, extremidades íntegras e hipotróficas. Tiempo de protrombina 15.6, tiempo parcial de protrombina 27.9, hemoglobina 13.7 g/dl, leucocitos 5160 miles/ml, plaquetas 131000 miles/ml, glucosa 107 mg/dl, urea 85 mg/dl, creatinina 1.5 mg/dl, Depuración de creatinina Cockcroft-Gault de 39 ml/hora. Electrocardiograma con bradicardia sinusal, frecuencia cardiaca 53 por minuto, **radiografía de tórax con un patrón enfisematoso, y datos de atrapamiento de aire**. Riesgo cardiovascular bajo, riesgo respiratorio alto, riesgo quirúrgico intermedio, riesgo tromboembólico alto, riesgo global alto, Estado físico ASA III-U. La valoración de vía aérea por medio de ultrasonido se logra visualizar la epiglotis larga, móvil, cuerdas vocales falsas y verdaderas con adecuada movilidad, tráquea central de diámetro normal.

Ingresa a sala de quirófano y se monitorizan signos vitales, tensión arterial 98/64 mmHg, frecuencia cardiaca 60x', frecuencia respiratoria 20x', electrocardiograma sinusal, saturación de oxígeno periférico (SPO2) 99%. Monitoreo tipo I. Premedicación ranitidina 50 mg, Ketorolaco 30 mg. Prehidratación con solución de Ringer lactato 500 cc. Inducción fentanil 170 mcg, propofol 120 mg, rocuronio 35 mg endovenosos. Previo a la laringoscopia se realizó un barrido ecográfico en un plano longitudinal y transversal para exploración ecográfica de la anatomía de vía aérea, en dirección caudal a cefálica. Después se realizó laringoscopia directa guiada por ultrasonido observándose entrada de sonda orotraqueal con diámetro interno de 6 mm; Cormack-Lehane III. Durante el mantenimiento de la anestesia no presento cambios importantes a describir. La cirugía duro 30 minutos, y la anestesia fue de 60 minutos.

**DISCUSIÓN:**

Asegurar una vía aérea es vital en el paciente sometido a cirugía. Contar con todo el arsenal necesario para el manejo de la vía aérea es complicado, y muchas veces difícil, la carencia de material en hospitales públicos nos lleva a sentirnos desprotegidos y abandonados profesionalmente. Ningún hospital lo tiene todo y ningún hospital carece de todo.

Hay varias definiciones de vía aérea difícil o complicada, el grupo canadiense con enfoque de vía aérea, define a la intubación difícil, cuando un laringoscopista experimentado, utilizando laringoscopia directa requiere: 1) más de dos intentos con la misma hoja, ó 2) un cambio en la hoja o un adjunto a la laringoscopia directa por ejemplo una guía, 3) el uso de un equipo o técnica alternativa posterior a una laringoscopia directa fallida. La Sociedad Italiana de anestesiología y reanimación, la define como el procedimiento caracterizado por una laringoscopia difícil o que requiera al menos 4 intentos o más de 5 minutos en su ejecución, independientemente del grado de experiencia del anestesiólogo.

La diferencia del caso clínico descrito anteriormente, es que aquí ya se sabe que existe un paciente con vía aérea difícil, derivado de la presencia de un tumor de lengua, con radioterapia o quimioterapia. No es algo que nos tome por sorpresa, por lo tanto la preparación del caso es con todo lo humanamente posible, o la derivación del caso a otro hospital, con más recursos clínicos<sup>6</sup>. La vía aérea anticipada nos permite disponer de material y asistencia en las mejores condiciones posibles, que va desde técnicas de intubación en vía aérea complicada, hasta equipo refinado y caro.

El uso del US es un método de diagnóstico no invasivo que ha cambiado el curso en gran medida de la medicina actual. Por lo tanto la vía aérea no podía escapar a esta utilidad, pocas veces se ha utilizado el US en el quirófano como armamento del anestesiólogo, para hacer una visualización en tiempo real de la situación actual de la vía aérea anticipada. En este caso se demostró que el

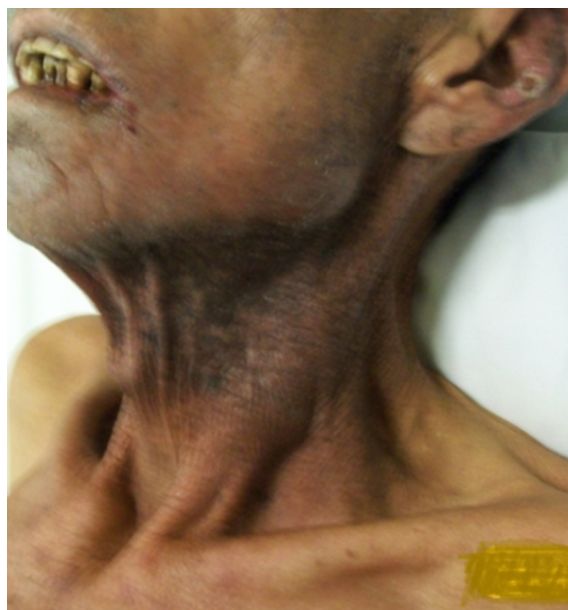ultrasonido puede proveer información anatómica detallada que nos alerte de la situación de la vía aérea con patología. Pero además el caso describe una apertura oral muy limitada.

Las guías de la American Society of Anesthesiologists para valoración de vía aérea describen que en situaciones como el caso clínico anterior, se debe realizar una broncoscopia previa, sin embargo en hospitales en donde no existe la posibilidad de un broncoscopio, el US es una técnica no invasiva, de uso rápido, barato y con buena predictibilidad.

**CONCLUSIÓN:**

El US representa una herramienta de gran utilidad para la valoración de la vía aérea, en pacientes con compromiso de la misma, nos permite una visualización directa en tiempo real de las estructuras anatómicas, por lo tanto es útil para la planificación de una estrategia adecuada en la intubación orotraqueal.

Figura 1. Vía aérea difícil en un paciente con tumor de lengua y secuelas de radiación.



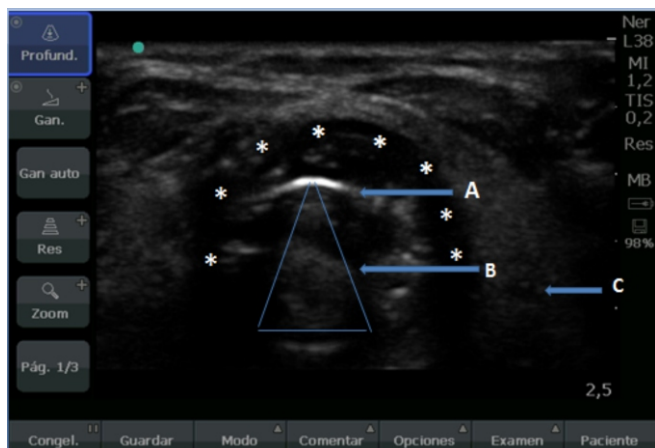


Figura 2. Imagen ultrasonográfica con transductor en vista transversal a nivel de cartílago cricoides en el cual se observan: imagen hiperecoica de cartílago cricoides (A), cuerdas vocales (B), lumen traqueal (\*) y glándula tiroides ©

#### REFERENCIAS

1. Franco Gruntorad JD, Kling JC, Franco GA, Hallazgos ecográficos de la vía aérea superior durante la Intubación endotraqueal con estilete luminoso y laringoscopia directa, Departamento de Anestesia Fundación Cardio-Infantil, Instituto de Cardiología, Bogotá, 2011.
2. Singh M, Chin KJ, Chan VW, Wong DT, Prasad GA, Yu E. Use of sonography for airway assessment: An observational study. *J Ultrasound Med* 2010;29:79-85.
3. Sustic A. Role ultrasound in the airway management of critically ill patients. *Crit Care Med* 2007;35(Suppl):S173-177.
4. Kristensen MS, Ultrasonography in the management of the airway, *Acta Anaesthesiologica Scandinavica*. 2011;55: 1155–1173.
5. Sustic A. Role ultrasound in the airway management of critically ill patients. *Crit Care Med* 2007;35:S173-177.
6. Mancera-Elias G. Vía aérea y sus implicaciones en Anestesia Pediátrica. *Anestesia en México* 2006; supl (1):92-103.