



Trabajos libres presentados en el 5º. EvaLa Satélite, en el Hospital ABC de la Ciudad de México. 21 y 22 de junio 2019.

Federación Mexicana de Colegios de Anestesiología AC.

Bocio y vía aérea

Valdespín-Pérez Rubén, Esquinca-Cruz Ma. Teresa; Brenda del Carmen Bernal-Barroeta, Peña- García Juan José Marín.

tufi@prodigy.net.mx

Introducción

El manejo de la vía aérea (VA) es un reto para cualquier Anestesiólogo, sobre todo si los índices predictivos señalan dificultad para su acceso y aseguramiento. Las diversas escalas predictivas, se complementan y suman para la evaluación de la VA. Aunado a esto hay situaciones patológicas que aumentan el grado de dificultad.

Queremos compartir el siguiente caso clínico que fue resuelto satisfactoriamente en el hospital ABC ciudad de México.

Se trata de paciente femenino de 39 años, con diagnóstico de Bocio gigante derecho, programada para tiroidectomía total. Prioritario la neuromonitorización de nervio laríngeo recurrente, y estudio patológico transoperatorio de la pieza de bocio. Inició su padecimiento en el segundo trimestre del embarazo con crecimiento progresivo de masa en cuello de lado derecho, acudió a su médico, se tomó biopsia por aspiración y reporto adenoma benigno Bethesda II consistente con adenoma folicular. Se decidió continuar el embarazo hasta su término para la resección definitiva de la masa tumoral. Durante la progresión del embarazo

se observó aumento del volumen del tumor, a expensas de líquido. Presentó ronquido en la noche y disnea de medianos esfuerzos, se drenó la masa tumoral 80 mL, lo que mejoró la sintomatología respiratoria. El embarazo continuo normoevolutivo hasta las 38 semanas de gestación en que se realizó cirugía cesárea con bloqueo epidural sin contratiempos. Posteriormente se programó para cirugía definitiva, 80 días después de la cesárea.

Tabaquismo de 10 años de evolución, suspendido hace un año y alcoholismo ocasional, suspendido durante el embarazo. Gestaciones una, cesárea una. Biopsia de Tiroides con anestesia local.

Paciente obesa con índice de masa corporal (IMC) mayor, frecuencia cardiaca 56 por minuto, frecuencia respiratoria 14 Temperatura 36.5, talla 1.65, Peso 98 kg. Masa tumoral derecha, que limita la movilidad del cuello a la derecha, Mallampati III, apertura bucal de 2.3 cm (distancia Inter- incisivos), *distancia tiromentoniana / Patil Aldreti Clase III* (5 cm), *distancia esternomentoniana* clase I (14 cm) protrusión mandibular clase I, a la deglución de observa desviación de la laringe hacia la izquierda, masa sólida dura poco móvil, pulsos carotídeos normales no se ausculta estridor laríngeo.

Laboratorios: biometría hemática (BH) hemoglobina 14.2%, plaquetas 252 mil mm^3 , TP 10.8, TPT 26.5, INR 0.98, hormona de tiroides T3, 0.80, hormona de tiroides T4 libre, 0.71, TSH 1.57. La tomografía muestra tumoración que se sitúa desde el cartílago tiroides hasta la región supraclavicular derecha posteromedial al esternocleidomastoideo, a la derecha de la tráquea que la desvía significativamente a la izquierda de la línea media, desplaza posteriormente el paquete vascular yugular y carótida derecha, hematoma y componente inflamatorio. Los espacios parafaríngeos y retrofaríngeos se encuentran libres.

Programada para tiroidectomía total con estado físico ASA II, plan anestésico: protocolo de VA difícil, sedación e intubación despierta. Protección antiembólica con medias de compresión mecánica alterna. Se administró midazolam 7.5 mg v.o, ranitidina 50 mg i.v, micronebulizaciones con lidocaína 2% durante 30 min. Sedación con dexmedetomidina 50 μg , en infusión continua, preoxigenación y desnitrogenización con mascarilla facial. Protección antiemética con difenidol 40 mg y dexametasona 4mg. Se realiza laringoscopia directa con instilación de xilocaína aerosol 10%, dilatación de narina derecha con cánula nasofaríngea. Se administró fentanilo en dos bolos de 100 μg en infusión intravenosa, vigilando ventilación espontánea, inducción inhalatoria con Sevoflurane, hasta 2 Vol% O_2 al 80%. Se realizó videolaringoscopia C-Mac hoja D observando epiglotis y apertura glótica desviada y rotada 30° a la izquierda, se desliza tubo Rush 7.0 armado con guía metálica e instrumentado con electrodo para monitorización de nervio laríngeo recurrente. Flujo de oxígeno 100% con 8 L a través de la cánula nasofaríngea. Se logra la intubación orotraqueal al primer intento, se checa colocación del tubo con fibrobroncoscopia y se fija antes de la bifurcación de la tráquea. Inmediatamente se administra propofol 150 mg fentanilo 100 μg rocuronio 50 mg. Mantenimiento con Sevoflurano 2.5 vol % O_2 al 75% Flujo 3L, Vc 550 ml, presión pico 20 mm H_2O PEEP 5, infusión de fentanilo a 2 $\mu\text{g}/\text{kg}$. Duración de la cirugía 2 horas 30 min. Sangrado estimado 700 mL aporte de soluciones de 4000 mL de sol Hartman balance positivo 142 mL. El estudio transoperatorio diagnóstica

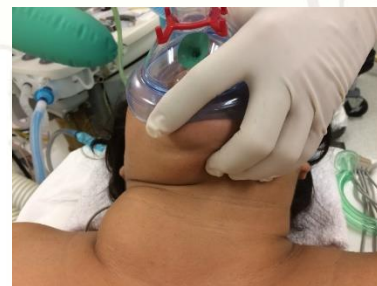Carcinoma papilar de tiroides de patrón mixto folicular y papilar.

Discusión:

El abordaje de la VA durante el embarazo implica un aumento de riesgo, por los cambios que van relacionados con el influjo hormonal progresivo, que entre otros órganos afectan la VA, la friabilidad de las mucosas su turgencia, el edema de las mismas, el estómago lleno, por la horizontalización del mismo, la tendencia a la desaturación pronta por las modificaciones de las capacidades vitales y los volúmenes pulmonares, la desviación de la curva de disociación de la hemoglobina y el riesgo latente de hipoxia fetal

Pasado el puerperio fisiológico se disminuyen los riesgos y el acceso de la VA, la cual se hace más asequible.

Figura 1: Bocio y vía aérea



Manejo de vía aérea difícil secundario a dismorfia facial.

Arroyo-Mendoza¹; Gonzaga-Gonzalez²; Bedoya-Zuluaga³
¹Médico anestesiólogo del Hospital General del Centro Médico Nacional La Raza, Ciudad de México. ²Médico anestesiólogo del Hospital General del Centro Médico Nacional La Raza, Ciudad de México. ³Médico residente de primer año de anestesiología, Hospital General del Centro Médico Nacional La Raza, Ciudad de México.

Resumen

El ameloblastoma es un tumor odontogénico agresivo que genera dismorfia facial importante, condicionando a una vía aérea difícil (VAD) y necesidad de manejo avanzado. A continuación, presentamos el caso de un paciente de 44 años con antecedente de ameloblastoma en la infancia que genera irregularidades anatómicas, programado para trasplante de córnea. El manejo anestésico propuesto, en base a las guías de práctica clínica, fue anestesia general balanceada, realizando intubación orotraqueal con paciente despierto, mediante las técnicas de laringoscopia y de fibroscopia. La evolución transoperatoria transcurrió sin complicaciones.

Introducción.

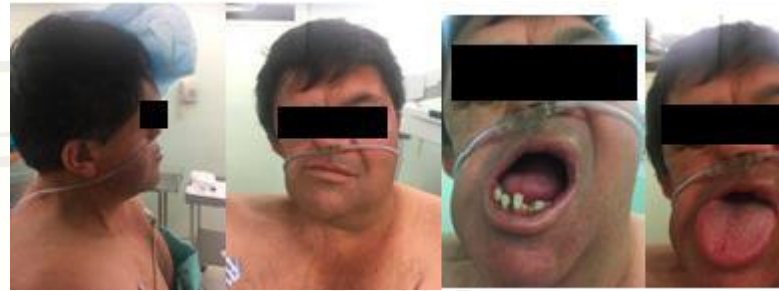El ameloblastoma es un tumor clasificado como benigno, pero con un comportamiento clínico agresivo, que se forma a partir del epitelio odontogénico dentro de un estroma fibroso maduro desprovisto de ectomasquima odontogénica, tiene un patrón de crecimiento localmente invasivo, dadas sus características y su potencial de malignización generalmente es tratado de manera quirúrgica, ocasionando grandes alteraciones craneofaciales (1). Los pacientes con antecedentes de esta patología generan síndromes dismórficos, convirtiéndolos en candidatos para una VAD en futuras intervenciones.

Presentación

Paciente masculino de 44 años, con diagnóstico de queratocono grado IV, en ojo izquierdo, programado para trasplante de córnea, con el siguiente antecedente: ameloblastoma, anestésicos quirúrgicos en múltiples ocasiones durante la infancia secundarios a resección tumoral y maxilotomía derecha que condiciona dismorfia facial. Hemograma y tiempos de coagulación sin alteraciones. El paciente ingresa a quirófano en donde se realiza monitorización tipo I (EKG continuo, SpO₂, frecuencia cardíaca, tensión arterial no invasiva) se identifica vía aérea complicada con lateralización completa hacia el lado derecho. Se administró oxígeno por puntas nasales a 2 L/m, y se inicia sedación a base de fentanilo 100 µg y midazolam 1.5 mg, lidocaína al 2% en

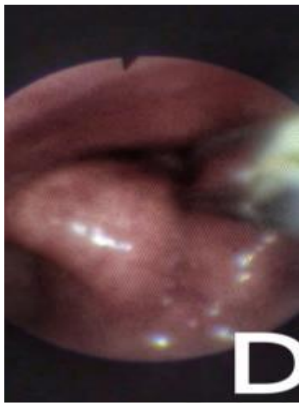
spray para lograr efecto anestésico en úvula y faringe. (Figura 1).

Figura 1: Aspectos anatómicos exteriores: ameloblastoma



Se preparó manejo avanzado de la VA, se realizó laringoscopia convencional con paciente despierto con hoja Mack No. 4, encontrando desplazamiento de toda la vía aérea, se procede a utilizar de fibroscopio óptico; se introduce cánula de Williams, se inicia fibroscopia identificándose a la entrada cánula, base de la lengua, epiglotis y cuerdas vocales, se pasó a través del canal de trabajo del fibroscopio catéter epidural y a través de este se rocían las cuerdas vocales con lidocaína al 2%, se permite latencia, se atravesaron las cuerdas vocales visualizándose anillos traqueales llegando hasta la carina, y paulatinamente se introduce sonda orotraqueal armada No. 7, se completó inducción endovenosa con propofol 100 mg y rocuronio 42 mg, se realiza neumotaponamiento, bajo ventilación mecánica controlada por volumen, VT 420 mL frecuencia respiratoria (FR) 12 PEEP 5 relación inspiración expiración 1:2. Mantenimiento anestésico con sevoflurano a 2.5 vol % y oxígeno a 3 L/ min. Transanestésico con tensión arterial media (TAM) 80-90 mm Hg, frecuencia cardíaca (FC) 70, FR 12. Temperatura 36,1, SPO₂ 99% CO₂ entre 30 y 33%. Medicación complementaria: Ranitidina 50 mg i.v, Ondansetrón 4 mg i.v, Paracetamol 1 g i.v, Ketorolaco 60 i.v, El paciente fue trasladado a sala de recuperación anestésica donde se mantuvieron sus parámetros vitales dentro de rango de normalidad.

Figura 2: Lateralización hacia la derecha de la laringe,



Consideraciones anestésicas

En el abordaje integral requiere de un plan de acceso de la VA respiratoria basado en los algoritmos de manejo de la VA, así mismo es de vital importancia la preoxigenación con mascarilla facial y administración de oxígeno suplementario durante todo el proceso de manejo de la VAD (2). Los algoritmos de manejo de la VAD, recomiendan la intubación traqueal en paciente despierto como el estándar de oro. Las estrategias de intervenciones diseñadas para facilitar la intubación en caso de que se produzca fallo en el acceso incluyen: 1) intubación despierto, 2) laringoscopia asistida por video, 3) estiletes de intubación o cambiadores de tubos, 4) supraglóticos (SGA) para ventilación, 5) para intubación (ILMA), 6) láminas laringoscópicas rígidas de diseño y tamaño variables, 7) intubación guiada por fibra óptica y 8) estiletes iluminados (3).

Discusión

Como anestesiólogos nos vemos en la obligación de prever este tipo de situaciones y buscar la alternativa más conveniente y siempre contar con un plan B. Se han elaborado diferentes guías de práctica clínica entre las que vale la pena mencionar las de DAS (2) y las de la ASA, revisando dichas guías (3) nos sugieren la intubación con el paciente despierto como el "Gold" estándar para el manejo del paciente VAD conocida (3).- La literatura menciona que los videolaringoscopios, reducen la falla y

facilitan la intubación, particularmente en pacientes con una VAD conocida o predicha.

Referencias

1. JJ Popat, MT, Latto IP Pearce, Ameloblastoma: current etiopathological concepts and management, *Oral Diseases* 2018; 24: 307–316 doi:10.1111/odi.12646
2. Henderson AC. Difficult airway society guidelines for management of the unanticipated difficult intubation. *Anaesthesia* 2004;59:675-694. doi:10.1111/j.1365-2044.2004.03831.x
3. Jeffrey L. Apfelbaum, Carin A Hagberg, Robert A Caplan, Casey D Blitt. Practice guidelines for management of the difficult airway: An updated report by the American Society of Anesthesiologists Task Force on Management of the Difficult Airway. *Anesthesiology* 2013; 118: 251-270.
4. Lewis SR, Butler AR, Parker J, Cook TM, Smith AF. Videolaryngoscopy versus direct laryngoscopy for adult patients requiring tracheal intubation: *British Journal of Anaesthesia* 2013;119(3):369–383.
5. Cochrane Systematic Review, videolaryngoscopy versus direct laryngoscopy for adult patients requiring tracheal intubation. *Cochrane Database of Systematic Reviews* 2016; 11. DOI: 10.1002/14651858.CD011136.pub2.
6. Michael F. Aziz, Dawn Dillman, Rongwei Fu, Ansgar M. Brambrink; Comparative effectiveness of the C-MAC video laryngoscope versus direct laryngoscopy in the setting of the predicted difficult airway. *Anesthesiology* 2012;116(3):629-636. doi: 10.1097/ALN.0b013e318246ea34.
7. Apfelbaum JL, Hagberg CA, Caplan RA, Blitt CD, Connis RT, Nickinovitch DG, et al. Updated by the committee on standards and practice parameters; previous update was developed by the American Society of Anesthesiologists Task Force on Difficult Airway Management. *Anesthesiology* 2013;118:251–270.
8. Galán JC, Charco P, Sadarangani A. Inducción inhalatoria y anestesia tópica de la vía aérea guiada por videolaringoscopia C -MAC pala d-Blade en un paciente con miastenia gravis y vía aérea difícil. *Rev Colomb Anestesiología*. 2013;41:287–90.



Caso clínico: intubación nasal en paciente con ameloblastoma recidivante

Álvarez- Orenday Gloria Fabiola¹; Dra. Vidaña Martínez Gabriela Josefina²; Dra. Vázquez Hernández María Guadalupe³.
¹Residente de anestesiología del Hospital Central “Dr. Ignacio Morones Prieto”, San Luis Potosí; ²Jefa del departamento de anestesiología del Hospital Central “Dr. Ignacio Morones Prieto”, San Luis Potosí; ³ Médico adscrito del Hospital Central “Dr. Ignacio Morones Prieto” San Luis Potosí. SLP.

GFabiola_AOrenday@outlook.com

Introducción

El ameloblastoma es un tumor ontogénico epitelial benigno; de origen de remanentes de la lámina dental, constituye el 1% de todos los tumores orales (1) y el 11% de los tumores de cabeza y cuello (2). Considerado el segundo tumor ontogénico más común, después de los odontomas (2). Es un tumor agresivo y destructivo de diagnóstico clínico y radiográfico por engrosamiento de la mandíbula, histopatológicamente con un epitelio *ameloblastomoso* revistiendo parte de la cavidad cística con o sin crecimiento tumoral (1). Es más común en adultos de entre 20-40 años, sin distinción de sexo (2). Su presentación más común es en mandíbula 80% de los casos, especialmente en la rama ascendente y el área molar (2).

El tratamiento quirúrgico es agresivo. Se ha reportado recurrencia con tratamiento conservador hasta en un 92% y del 14-25% en tratamiento quirúrgico².

Caso clínico

Masculino de 45 años de edad, con diagnóstico conocido de ameloblastoma recurrente. Originario del estado de San Luis Potosí, niegan antecedentes crónico-degenerativos, alérgicos, traumáticos, transfusionales, refiere cirugía hace 24 años para resección de ameloblastoma bajo anestesia general balanceada, sin complicaciones aparentes.

La exploración de la vía aérea se describe de la siguiente manera: Se observa tumoración en rama mandibular izquierda de aproximadamente 12 x 14 cm,

apertura oral 4 cm, se observa falta de piezas dentales en área de tumoración, lengua gruesa, *Mallampatti* III, distancia tiromentoniana 6 cm, distancia esternomentoniana 12 cm, *Belhousedore* 1. Se reporta por tomografía axial computarizada con tumoración en tejido óseo de cuerpo y la rama mandibular izquierda, sin desplazamiento de la vía aérea. Histopatológicamente se reporta ameloblastoma sólido multiquístico.

El manejo de la vía aérea se realizó de la siguiente manera, considerando un peso de 88kg: ansiólisis midazolam 2 mg IV, narcosis con fentanilo 250 µg i.v, hipnosis con lidocaína 80 mg i.v, propofol 150 mg i.v, bloqueo muscular con rocuronio 50 mg i.v, con dificultad para la ventilación clasificando para un HAN III, se colocó tubo endotraqueal 6.5 armado en nariz derecha previa preparación de la misma con vasoconstrictor y lubricación, sin dificultad, se realizó laringoscopia directa con hoja Macintosh NO. 4, observándose un Cormack-Lehane III, que corrigió a Cormack Lehane II b con maniobra de BURP, realizándose intubación al segundo intento, con ayuda de pinzas Magil, se aplican tres cc de aire como neumotaponamiento, se auscultan ambos pulmones en línea axilar anterior, con ruidos respiratorios presentes, se observa simetría a la elevación de tórax, se fija tubo en número No. 26. Se maneja con ventilación por volumen control, con volumen tidal de 490ml, presión máxima de 40 cmH₂O, frecuencia respiratoria de 12 vpm, PEEP 4, I:E 1:2, obteniendo cifras de CO₂ entre 32- 35. Después de 6 h de procedimiento quirúrgico con mantenimiento con



servoflurane de 2-3% vol e infusión de lidocaína 2-3 mg/kg/h, se realizó procedimiento de *hemimandibulectomía* izquierda, con colocación de placa y prótesis de esta, sin complicaciones.

Discusión

El manejo de la VA en este tipo de paciente se considera difícil, sabiendo que vía aérea difícil se define como aquella en la que un anestesiólogo entrenado, tiene dificultad en la ventilación, en la intubación o en ambas (3). Considerando que el abordaje quirúrgico debe de ser extenso para evitar en lo posible la recidiva, tomaremos en cuenta la técnica de intubación donde el campo quirúrgico es el más amplio y el que mejor visión de al cirujano, en este caso, consideramos que la intubación nasal, es la ideal para este tipo de pacientes y patología.

Referencias

1. Garcia NG, Oliveira DT, Rodriguez MT. Unicystic ameloblastoma with mural proliferation managed by conservative treatment. Case report. *Pathology* 2016;1-4. <https://doi.org/10.1155/2016/3089540>.
2. Faras F, Abo-Alhassan F, Israël Y, Hersant B, Meningaud JP. Multi-recurrent invasive

ameloblastoma: A surgical challenge. *International Journal of Surgery* 2017;30:43-45. <https://doi.org/10.1016/j.ijscr.2016.11.039>.

3. American Society of Anesthesiologists: Practice guidelines for management of the difficult airway: An updated report. *Anesthesiology* 2003;98:1269-1277.
4. White MC, Horner KC, Lai PS. Retrospective review of the anaesthetic management of maxillectomies and mandibulectomies for benign tumours in sub-Saharan Africa. *PLoS ONE. Public Library of Science* 2016. doi.org/10.1371/journal.pone.0165090

Manejo de la Vía aérea en paciente con fractura Le Fort II: traumatismo facial

aleavila.st@gmail.com

Introducción

Inicia su padecimiento posterior a caída de bicicleta en movimiento, impactando en región facial. Refiere pérdida del estado de conciencia por tres segundos, y mareos al despertar, refiere epistaxis. El paciente acude por sus propios medios a su hogar, y después a centro hospitalario, donde es programado para cirugía por fractura Le Fort II e hipertensión arterial sistémica. Plan Quirúrgico. Colocación de arcos de Erich en arcada superior e inferior sin tracción elástica. Plan Anestésico Anestesia General Balanceada. Se procede a inducción

de paciente con midazolam 1.5 mg, Fentanilo 200 µg, lidocaína al 2%, 60 mg, propofol 100 mg, *cisatracurio* 8 mg. Se procede a ventilar al paciente, usando una cánula de *Guedel* No. 4 de inicio, paciente ventilable. Se realiza laringoscopia directa, con hoja Mac No. 3, *Cormack II*, TOT No. 7.5, con neumotaponamiento (1).

Intubación submentoniana.

Se realizó una incisión en la piel de dos centímetros en la región submental paramedial, adyacente al borde inferior de la mandíbula. Se crea un túnel en este sitio. El



tubo se pasa en dos pasos: el balón (cuff) del tubo, se introduce primero en la boca y se pasa a través del túnel con una pinza. La misma maniobra se lleva a cabo entonces con el extremo proximal del tubo después de la desconexión del sistema de respiración de la máquina de anestesia. Luego se conecta nuevamente al sistema de ventilación. El tubo se fija sobre la piel en la región submentoniana (2).

Descripción de las fracturas Le Fort

Le Fort I. Dibuja un trazo horizontal, es transversal en la parte baja del tercio medio facial, parte de la espina nasal anterior y se dirige hacia la tuberosidad del maxilar superior bilateralmente pasando por todo el reborde alveolar y paladar, llegando incluso a las apófisis pterigoideas o procesos pterigoideos.

Le Fort II. Dibuja un trazo piramidal que parte de la unión fronto-nasal y desciende por la cara interna de ambas órbitas hacia la porción antral de los maxilares, en forma oblicua, hasta terminar posteriormente a nivel de la tuberosidad del maxilar superior de ambos lados.

Le Fort III. Disyunción craneofacial dirigiéndose transversalmente y a través de ambas órbitas hacia las uniones frontomales, llegando incluso a los arcos cigomáticos, produciéndose así la separación o disyunción entre el tercio medio facial y la base del cráneo (1).

Las fracturas maxilofaciales pueden dividirse en tres categorías: urgentes, tardías y tempranas. La urgente es una fractura facial que se relaciona con obstrucción respiratoria, aspiración, y hemorragia. Puede haber obstrucción o aspiración pulmonar. En estas

circunstancias, puede establecerse la intubación nasal de urgencia o endotraqueal general, si hay dudas acerca del tratamiento futuro de la vía respiratoria.

Conclusión

La cirugía maxilofacial es un reto para cirujanos y anestesiólogos, debido a que el área de trabajo es común, por lo que el asegurar una vía aérea es la clave. Debido a que en algunos pacientes también presentan fracturas de la base del cráneo, se vuelve especialmente peligroso el realizar una intubación nasal, debido a la posible afección encefálica. En casos en los que la oclusión dental está comprometida esta intervendrá con el abordaje. En tiempos pasados, en estos casos, se realizaba una traqueostomía o cricotiroidotomía, como primera opción. La intubación submentoniana fue primero descrita como una técnica alternativa para los casos complejos y principalmente es una opción cuando el cirujano debe tener un control de la oclusión dental.

Referencias

1. Bidaguren A, Barbier L, Fracturas orbitomales. Cirugía oral y maxilofacial 2012. Editorial Médica Panamericana, sección IV, Traumatología facial, pp: 238 a 250.
2. Adam Kasier, and Adam. "Submental Intubation: an underutilized technique for airway management in patients with panfacial Trauma." The Journal of Craniofacial Surgery, vol. 2018; doi:10.1097/SCS.0000000000004496.

Absceso submaxilar izquierdo (angina de Ludwig)

Paola Guadalupe García-Núñez. Médico Residente del Segundo año de Anestesiología. Francisco Lomelí Delgado. Médico Anestesiólogo adscrito al servicio.

Introducción

Paciente femenino de 24 años de edad. Inicia padecimiento con dolor en zona periodontal secundario a erupción de 3er. molar inferior izquierdo, por lo cual

acude a su centro de salud donde es valorada por médico estomatólogo con tratamiento analgésico y antibiótico (Paracetamol y amoxicilina), mal apego al tratamiento, posteriormente con presencia de aumento de volumen

en zona submandibular izquierda acompañada de dolor de tipo pulsátil (escala de valoración de dolor EVA 8/10) e hiperemia, por lo que acude a valoración al Hospital de la mujer, donde es referida a esta unidad para manejo y tratamiento.

Durante su estancia valorada por el servicio de cirugía maxilofacial, se realiza TAC con hallazgos compatibles con absceso submaxilar izquierdo (angina de Ludwig) con compromiso de glándula parótida ipsilateral, adenomegalias en ambas cadenas cervicales, septum nasal desviado a la izquierda. Los tejidos blandos muestran aumento de volumen hacia la región submaxilar izquierda secundaria a área circular, de bordes mal definidos y contenido heterogéneo, con áreas hipocóicas en su interior y rodeada por aumento de grosor y pobre interfase con los tejidos blandos de la región submaxilar que compromete el espacio parotídeo y masticador ipsilateral, e incipiente extensión parafaríngea la cual mide 63 x 78 x 60 mm en sus ejes máximos. Tráquea con desplazamiento derecho y disminución de luz orofaríngea. (Figura 1 y 2)

Figura 1: Aspecto exterior: apertura limitada de boca

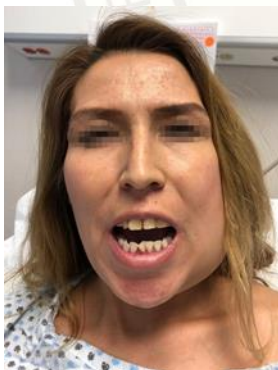
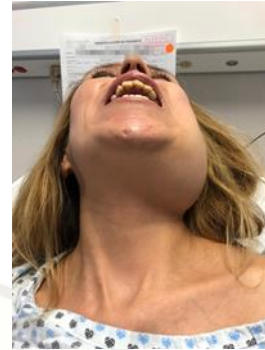
Figura 2: Aspecto exterior en hiperextensión del cuello



Valorada por el servicio de Ginecología, con tratamiento profiláctico para amenaza de parto pretérmino con nifedipino 10 mg cada 8 horas por 7 días, indometacina 100 mg vía rectal cada 8 horas y esquema de maduración pulmonar con betametasona 12 mg cada 12 horas 4 dosis.

Exploración física:

Asimetría facial a expensas de aumento de volumen en región submandibular izquierda, cavidad oral con limitación a la apertura, por presencia de dolor, piezas dentales propias fijas en regulares condiciones donde se observa foco séptico en órgano dental No. 38. Distancia interincisiva III, Protrusión mandibular II, *Mallampati IV*, *faringe hiperémica*, con presencia de hipertrofia amigdalina izquierda, no exudado purulento, no descarga retranasal. Absceso submaxilar izquierdo de 10 x 9 cm fijo, consistencia dura, doloroso a la palpación, hiperémico, hipertermia leve. Cuello cilíndrico, tráquea desviada hacia la derecha, móvil, adenomegalias palpables bilaterales. *Bellhouse-Dore I*, *Patil Aldreti I*, distancia esterno mentoniana I, tórax normolíneo, ruidos cardiacos rítmicos sin agregados, campos pulmonares bien ventilados con adecuada entrada y salida de aire, presencia de murmullo vesicular generalizado, Abdomen globoso a expensas de útero gestante, fondo uterino de 28 cm, con producto único vivo cefálico dorso a la derecha, FCF 135 lpm, con peristaltismo presente, no se palpan megalias, sin datos de irritación peritoneal, extremidades íntegras, eutróficas, pulsos periféricos



presentes y normales, llenado capilar 2 segundos. Columna vertebral sin deformidades aparentes, se palpan espacios intervertebrales de modo adecuado. Laboratorios normales.

Manejo anestésico

A su ingreso se encuentra paciente tranquila, activa, reactiva, cuenta con protocolo quirúrgico completo, se explican riesgos y complicaciones materno-fetales. Se realiza monitoreo no invasivo en sala de recuperación, con signos vitales iniciales tensión arterial (TA) 128/70, frecuencia cardíaca (FC) 98 lpm, frecuencia respiratoria (FR) 14x', saturación periférica de oxígeno (SpO₂) 94%, 20 minutos previos a procedimiento, se realizan micronebulizaciones, con 15 mL de lidocaína al 2%, se ingresa a sala de quirófano, se realiza infiltración de 3 mL de lidocaína al 2% con jelco calibre 24 G, a través de membrana cricotiroidea y de nervio laríngeo derecho. Se colocan puntas nasales con aporte de oxígeno a 3 L, por minuto, se realiza sedación consciente a base de ketofol (Propofol: ketamina 9:1) a 0.05 mL/kg de peso, fentanilo 100 µg i.v., con paciente despierta, se coloca protector bucal y se introduce fibrobroncoscopio flexible Storz 3 mm diámetro, se avanza lentamente hasta visualizar la epiglotis, se pasa por las cuerdas vocales, se observan los anillos traqueales, se continúa avanzando hasta la proximidad de la carina, posteriormente se desliza suavemente tubo orotraqueal No. 6.5 previamente lubricado, sobre la vaina del fibrobroncoscopio, el cual actúa como guía, se verifica posición, se retira fibrobroncoscopio, se conecta a máquina de anestesia y se complementa anestesia general a base de Fentanilo

100 µg i.v, propofol 100 mg i.v, cisatracurio 4 mg i.v. Mantenimiento a base de mezcla de Oxígeno/sevorane a 1 CAM. Durante el transanestésico presento episodio de hipotensión con media de 55 mm Hg y bradicardia 45 lpm, se administró atropina 500 µg y efedrina 10 mg i.v, con adecuada respuesta, manteniendo TAM mayor a 75, FC 95 lpm, SpO₂ 100%. Emersión por lisis metabólica. Al término de procedimiento se cierra halogenado, se aspiran secreciones, se observan volúmenes pulmonares adecuados y se extuba sin complicaciones. Durante su estancia en área de UCPA, se mantiene paciente hemodinámicamente estable, sin presencia de datos de dificultad respiratoria, presenta Aldrete de 10, refiere EVA de 2/10, egresa paciente a sin complicaciones.

Referencias

1. White MC, Horner KC, Lai PS. Retrospective review of the anaesthetic management of maxillectomies and mandibulectomies for benign tumours in sub-Saharan Africa. PLoS ONE. Public Library of Science 2016. doi.org/10.1371/journal.pone.0165090

Vía aérea difícil: intubación paciente despierto

¹Marybel Pérez-Rojas, médico residente de tercer año de la especialidad de Anestesiología, ²Edgar Flores-Montiel, médico adscrito al servicio de Anestesiología. Hospital General "dr. Salvador Zubiran" de Chihuahua, Chih.

lidyampr@gmail.com

Masculino de 24 años de edad. Edad, estudiante de ingeniería. A los cinco años se le realizó orquidopexia con

Anestesia regional (bloqueo caudal) más anestesia general sin complicaciones. Presenta ronquido fuerte,

niega sentirse cansado, no lo han observado ahogarse o quedarse sin aliento, niega presión arterial alta. Índice de masa corporal mayor a 35 kg/m^2 (59.86 kg/m^2). Circunferencia de cuello de 67 cm. Puntuación 4, con riesgo intermedio de AOS.

Inicia padecimiento un día antes, al estar deambulando en vía pública y presentar caída de su propia altura impactando directamente sobre su brazo izquierdo ocasionando dolor subido intensidad moderada- severa intensidad 10/10, según escala de ENA así como deformidad del brazo, limitación a la movilidad, por lo que acude a urgencias para ser valorado por medico urgensiologo. Valoración por el servicio de traumatología y ortopedia

Vía aérea:

Estado dental completo con incisivos prominentes, sin prótesis dental, Mallampati grado I, Extensión occipito/atlandoidea grado I, distancia tiromentoneana siete cm, espacio mandibular de 21 cm, apertura bucal de 7 cm, protrusión grado I. (Figura 1). Campos pulmonares con murmullo vesicular bilateral, estertores finos bilaterales, ruidos cardiacos de bajo tono, rítmico, frecuencia cardiaca de 99 latidos por minuto, no soplos ni agregados.

Figura 1: Aspecto exterior

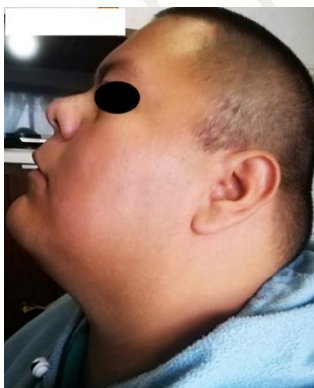
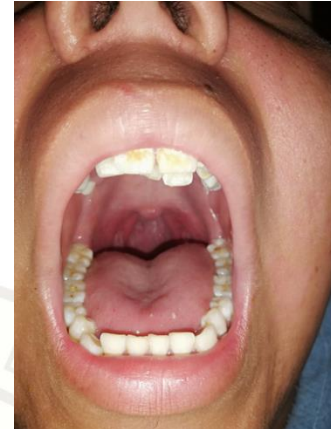
Figura 2: apertura bucal y estructuras



Abdomen: Globoso a expensas de panículo adiposo, no doloroso a la palpación, peristalsis presente, no se palpan megalias. Circunferencia abdominal más de 150 cm. Brazo izquierdo con férula *braqui-antebraquial*, con movimiento de falanges, llenado capilar dos segundos, edema con *godeth +*, extremidades inferiores con fuerza 5/5 escala de daniels, sensibilidad conservada, sin edema, no venas varicosas. Laboratorios normales.

Valoración Preanestésica

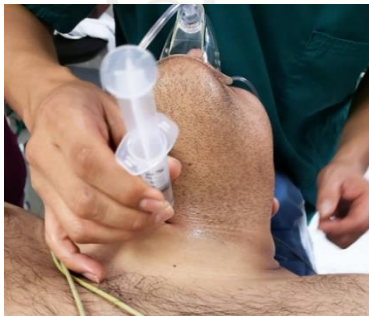Estado Físico: ASA III Procedimiento Urgente, METS más de 4 mets, Riesgo según procedimiento ACC/AHA bajo, Riesgo Tromboembólico CAPRINI cuatro puntos (Edad > 40 años (1 punto), cirugía menor prevista (1 punto), Obesidad mórbida IMC > 40 (2 Puntos), con riesgo alto.

Predictores vía aérea difícil: Para ventilación (IMC aumentado, historia de roncador, sexo masculino); Para Intubación: cuello corto, obesidad, incisivos prominentes, roncador.

Plan Anestésico: Anestesia general balanceada con intubación despierto por vía aérea difícil.

Signos vitales bales los cuales fueron: tensión arterial (TA) 172/105 mm Hg, frecuencia cardiaca (FC) 99 latidos por minuto, frecuencia respiratoria (Fr) 24 por minuto, Saturación Oxígeno periférico (FiO₂) 21%: Se inicia perfusión con Dexmedetomidina dosis de impregnación a 1 µg/kg (peso ideal)/min por 10 min con fentanilo, posterior a término de perfusión de impregnación signos vitales fueron: TA 140/74 mm Hg, FC 82, latidos por minuto, Fr: 20 minuto, SatO₂ con mascarilla simple con FiO₂ 100%: 94%, por lo que se deja la perfusión a 0.5 µg/kg/min. Bloqueo la regional de la vía aérea. En la cavidad oral se aplicó lidocaína simple spray al 10% alrededor de la boca y faringe aproximadamente 10 min antes de realizar la laringoscopia. Se le solicito al paciente que extienda su cabeza en hiperextensión y se solicita que *tragara* saliva, para localizar el hueso hioides al desplazarse en sentido longitudinal (Imagen No.4), posterior de localiza la membrana cricotiroidea con el dedo índice, y las astas mayores del cartílago tiroides se realizó el boqueo del nervio laríngeo superior izquierdo y luego el derecho. (Figura 3).

Figura 3: Bloqueo del laríngeo superior



Al final se realizó una punción en la membrana cricotiroidea introduciendo la aguja, succionado siempre hasta detectar aire y posterior se introdujo el anestésico local (lidocaína simple 2%) 200 mg se retira posteriormente.

Finalmente se realizó laringoscopia directa, con hoja Macintosh No. 4, en el que se visualiza un **Cormack IIb**, se colocó un tubo No.9.5 con neumotaponamiento.

Inducción anestésica

Propofol 200 mg, cisatracurio 10 mg al caer en apnea se pasa a ventilación en modo presión control con una presión inspiratorio de 13 cmH₂O, PEEP 6 cmH₂O, relación Inspiración Espiración 1:2, FiO₂ 70% con una frecuencia respiratoria media de 17 respiraciones por minuto (ajustado a EtCO₂ y SatO₂ al igual que la presión Inspiratoria).

Fractura maxilar inferior para Reducción abierta con fijación interna.

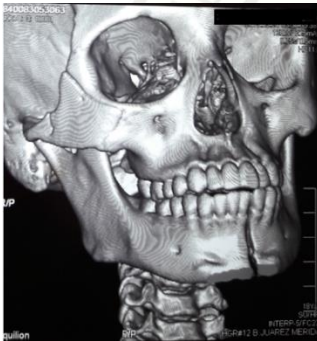
edeleonchi@gmail.com

Femenino de 15 años de edad. Inicia con accidente de motocicleta, sin traer casco y bajo influencia de alcohol. Actualmente a la exploración física se encuentra consciente, orientada, mucosa oral hidratada. Laceraciones en cara. Pupilas isocóricas normorreflexicas. Apertura oral limitada (2cm). Cuello cilíndrico, sin adenopatías palpables, tráquea central, *Patil-Aldreti* de seis cm, Distancia esternomentoniana once cm. Extensión cervical adecuada. Tórax: Buena amplexación y amplexión. A la percusión, timpanismo generalizado. A la auscultación, ruidos cardiacos rítmicos de buen tono e intensidad, sin soplos agregados, murmullo vesicular bilateral sin estertores agregados. Abdomen globoso a expensas de panículo adiposo, sin dolor a la palpación. Extremidades superiores con múltiples laceraciones. Extremidades funcionales. Peso 47 kg. Talla 1.40 m. IMC 23.9.

Tomografía axial computarizada. Estructuras óseas con evidencia de lesión por fractura en la región malar derecha, además fractura de trayecto vertical a nivel del cuerpo mandibular, el trayecto llega hasta el borde alveolar de los incisivos. ASA I; RAQ U1A. Anestesia General Balanceada. Reducción abierta de fractura de mandíbula, Programado para colocación de placa. En

cirugía signos vitales tensión arterial (TA) 140/89 mm HG, frecuencia cardiaca (FC) 92, saturación periférica de oxígeno (SatO₂) 96%. Se realiza sedación con Midazolam 2 mg i.v, manteniendo SatO₂ 98 %. Inducción con fentanilo 150 µg i.v, propofol 100 mg i.v rocuronio 25 mg i.v. Se lleva a cabo laringoscopia con Videolaringoscopio "On focus" con hoja curva No. 2. Cormack-Lehan I. Se intubó al primer intento con tubo endotraqueal No. 6.5. Se hace neumotaponamiento con 2 c.c. Se conecta a circuito semicerrado, y se corrobora vía aérea mediante movimientos torácicos, auscultación pulmonar y capnografía.

Figura 1: Fractura cuerpo mandibular anterior



Caso clínico de manejo de vía aérea difícil con fibroscopio en paciente despierto

Nombre: Karla Liliana Vega Nava, médico residente de Anestesiología. Hospital General "Dr. Gaudencio González Garza" Centro Médico Nacional La Raza.
karlivena@gmail.com

Femenina de 27 años. Con antecedentes de colocación de válvula cardiaca hace 19 años, cirugía de trombosis de miembro torácico izquierdo, antecedente de trasplante de córnea ojo izquierdo presentando datos de rechazo epitelial, mielomeningocele, hidrocefalia, vejiga

neurogénica y restricción pulmonar. Hipertensión arterial de 10 años de evolución en tratamiento con losartán, amlodipino, metoprolol, hidroclorotiazida. Neumopatía restrictiva no especificada, dependiente de oxígeno a 3 litros por minuto. Tratada en el servicio de nefrología. Inicia su padecimiento actual el año pasado al quitarse el lente de contacto, se queda dormida, refiere presentar dolor, acompañado de fotofobia y sensación de cuerpo extraño, tiene antecedente de astigmatismo y queratocono. Peso de 39 k, talla 1.29 Cm, IMC 23.4 kg/m². Tensión arterial 120/85, saturación periférica de oxígeno 90%.

A la exploración física se encuentra paciente en silla de ruedas, con adecuada coloración de tegumentos, con presencia de fibrolipoma en área de la glabella, narinas permeables, con simetría facial. Cavidad oral con apertura oral limitada, dentadura propia con ausencia de piezas molares sin dientes inestables. Vía aérea: *Mallampati: III Distancia interincisiva: Clase II (2.6 cm) Protrusión mandibular: Clase I Patil Aldreti: Clase II, Distancia esternomentoniana: Clase II* Índice de predicción de intubación difícil: 10 (discreta dificultad). Columna vertebral con secuelas de mielomeningocele a nivel torácico. Tórax con movimientos de amplexión y amplexación simétricos, murmullo vesicular presente en ambos hemitórax sin sibilancias o estertores. Precordio: ruidos cardiacos rítmicos de buena intensidad y tono, llenado capilar de 2 segundos, con arcos de movilidad conservados para hombro, codo y muñeca, fuerza 4/5 según escala de Daniels; prueba de Allen derecha arteria radial tres segundos y cubital tres segundos, reflejos osteotendinosos ++/++++. Extremidad superior izquierda: hipotrófica, llenado capilar de 3 segundos. Extremidad inferior derecha: eutrófica, eutérmica, llenado capilar de 2 segundos, sin edema. Extremidad inferior izquierda: hipotrófica, eutérmica. Diagnóstico preoperatorio: Leucoma de ojo izquierdo. Cirugía programada: Trasplante de córnea ojo izquierdo. ASA II.



RAQ: E2A. IPID 10. METS 8. Score APFEL ¼ puntos (21% riesgo de presentar náusea y vómito posoperatorio). Riesgo tromboembólico (CAPRINI) 2

Anestesia general balanceada, monitoreo tipo 1.

Se colocó tubo endotraqueal alma de acero calibre 7.0, se introdujo el tubo a través de la cánula del fibroscopio y este es avanzado lentamente hasta ver la glotis, cuerdas vocales, tráquea y Carina y se desplaza el tubo dentro de la tráquea y se inicia inducción anestésica, sin complicaciones.

tezik@hotmail.com

Múltiples intentos de intubación laringoscopia convencional

Nadia Lizet Martínez Maya. Médico Residente del primer año del hospital regional de Poza Rica.

Médico Anestesiólogo adscrito, José Luis Díaz Muñoz.

Paciente femenina de 39 años, con diagnóstico de colecistitis crónica litiásica agudizada más obesidad (grado II). Antecedentes de Diabetes e hipertensión. Hermano finado por anafilaxia dentro de quirófano bajo AGB. Hermana con antecedente de cáncer de mama. Obesidad (grado II), (bajo en dos años anteriores aproximadamente 72 kg).

Ingresa al servicio de urgencias con dolor agudo de cuatro días de evolución en hipocondrio derecho, EVA 6/10, que aumentaba al ingerir alimentos, es valorada por el servicio de cirugía con diagnóstico de colecistitis crónica litiásica agudizada, se sugiera manejo quirúrgico de urgencia.

Peso: 96 kg tensión arterial (TA): 122/80, frecuencia cardiaca (FC): 70x Saturación periférica de oxígeno (SPO2) 98%.

Buena apertura bucal, distancia de interincisivos tres cm, *mallampati G IV, patil aldreti GII, BHD GI, cuello cilíndrico grueso, de más de 50 cm de diámetro sin adenomagalias.*

Murphy positivo. En columna no se palpan espacios intervertebrales adecuadamente, presencia de lordosis y escoliosis con abundante tejido adiposo y pliegues redundantes, extremidades integra y de buen llenado capilar con vía periférica en extremidad superior derecha. RQ: UIIB ASA II Riesgo Trombo embólico:

Plan: Anestesia Regional VS Anestesia General.

Se coloca paciente en decúbito lateral izquierdo. Se infiltra botón anestésico con aguja no. 22 60 mg de lidocaína simple al 2% a nivel de L1-L2 se punciona con aguja tuhoj no.18, no se logra localizar espacio peridural, en diferentes niveles en tres ocasiones por lo que se decide cambiar de técnica anestésica a anestesia general balanceada, se administra fentanilo 150 µg i.v, vecuronio 8 mg iv, etomidato con 20 mg i.v, a la pérdida de reflejo palpebral se apoya ventilatoriamente con mascarilla facial y O2 a 3L x'. Realizó laringoscopia directa atraumática sin lograr intubar en tres ocasiones con edema, enrojecimiento e inflamación en glotis, comenzando con baja saturación de oxígeno hasta 89%, se administra 500 mg de hidrocortisona i.v, salbutamol en aerosol en tres ocasiones, a seguir se colocó mascarilla laríngea No. 5 por 10 minutos, logrando recuperar saturación a 100%, posteriormente se retira mascarilla laríngea y se realiza laringoscopia logrando intubación con TOT 7 se conecta a máquina de anestesia. La extubación sin complicaciones. Conclusión. Los múltiples intentos de intubación pueden complicar el estado del paciente, no modificar las condiciones de intubación o los instrumentos para intubación son otras causas de falla, que pueden terminar en mortalidad, por falta de control de la vía aérea, es necesario remitirse a los algoritmos de vía aérea.

Intubación orotraqueal en paciente despierto con vía aérea difícil prevista

Nexáí Reyes- Sampieri, médico residente de Anestesiología.

Paciente femenino de 64 años de edad con diagnóstico de rinosinusitis programada de manera electiva para cirugía funcional de nariz. Antecedentes de Hipertensión arterial sistémica de 10 años de diagnóstico en tratamiento con enalapril. Artritis reumatoide diagnosticada hace 3 años en tratamiento con metrotexate suspendido recientemente. Dislipidemia diagnosticada hace 10 años en tratamiento con bezafibrato. Estenosis traqueal diagnosticada por servicio de cirugía de cabeza y cuello por tomografía axial. Programada para cirugía funcional de nariz en 2017, sin embargo, no se pudo realizar la intubación debido a estenosis traqueal subglótica y ante la negación de la paciente y su familiar para la realización de traqueostomía se suspendió procedimiento.

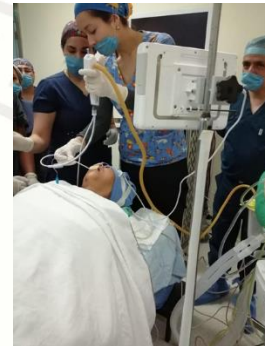Cuello corto grueso, tráquea central móvil y desplazable. Peso 78 kg, talla 1.58 m, IMC 31.24.

Vía aérea: Mallampati IV, Patil Aldreti II, Distancia esterno-mentoniana II, Distancia interincisivos 3 cm, protrusión mandibular I. Anestesia general balanceada con intubación orotraqueal con paciente despierto y uso de ambu ascope. Premedicación: ondansetron ranitidina, dexmedetomidina en infusión lenta. Inducción. Fentanilo midazolam, oxígeno suplementario por puntas nasales 3 L/min.

Se coloca una sonda orotraqueal tipo murphy #6.5 por el tubo flexible del videoscopio, se introdujo vía oral hasta lograr visualización de estructuras glóticas, se llega hasta la carina, luego se introdujo el tubo en tráquea. Se

corroboro línea de capnografía normal. Al terminar procedimiento quirúrgico se procedió a la extubación, previa aspiración gentil de secreciones, con reflejos protectores de la vía aérea se realiza extubación sin complicaciones.

Figura 1: Intubación con fibroscopio tipo Ambu



Referencias

1. Cook TM, Woodall N, Frerk C, Major complications of airway management in the United Kingdom. Report and Findings. London: Royal College of Anaesthetists, 2011.
2. Urtubia R. El aporte de las nuevas guías de la Sociedad de Vía Aérea Difícil (DAS). Rev Chil Anest 2019; 44:151-162.

Evaluación de la vía aérea en paciente obstétrica, con obesidad y síndrome de Ekipell-fell:

¹Ruth Urgilès- Suarez, ²Abril Fernández- Murieta, ³Alejandra Serrano Gamboa. ¹Médico Residente primer año de Anestesiología, Universidad Nacional Autónoma de México. ²Médica Anestesióloga de la Universidad Nacional Autónoma de México. ³Hospital General de Zona #48 San Pedro Xalpa IMSS, Ciudad de México.

Introducción

La American Society of Anesthesiologists (ASA) define vía aérea difícil, como aquella situación clínica en la cual un

anestesiólogo con entrenamiento convencional experimenta dificultad para la ventilación de la vía aérea superior con una mascarilla facial, dificultad



para la intubación traqueal o ambas (1,2). Sin embargo, la vía área difícil (VAD) se determina, cuando no es posible la intubación orotraqueal; situación a la que debe enfrentar un anesthesiólogo en un rango de 1,5 a 8 % de los procedimientos de anestesia general (2).

Por lo tanto, es de suma importancia reconocer la existencia de patologías que pueden modificar la anatomía de la vía aérea o las que repercuten en el abordaje de la misma haciéndola difícil o imposible de abordar (3).

En consecuencia, la toma de decisiones debe ser ágil, acertada, y sobre todo apegadas a las normas establecidas, sin embargo, la adherencia real a las recomendaciones de las guías clínicas es baja (6).

Realmente no puede haber lugar para la improvisación, sino por lo contrario la imperiosa necesidad de enfatizar en que la vía aérea es difícil, aumenta el cambio de mentalidad, evitando los mayores problemas descritos al estar frente a una VAD como son: falta de comunicación efectiva, la falta de liderazgo y una falla en la toma de decisiones (6-7).

No existe ningún sistema de anticipación confiable y que el problema de la intubación fallida sigue siendo lo relevante. Una razón agregada a la pobre predictibilidad de la evaluación preoperatoria es la reportada por el estudio NAP4 (2), que es que la deficiente evaluación de la vía aérea contribuyó a los malos resultados. Las causas principales fueron: omisión, evaluación incompleta o fracaso en modificar el manejo en respuesta a los hallazgos de la evaluación.

Los factores predictores de difícil ventilación con máscara facial son: la presencia de barba, ausencia de dientes, historia de ronquido o apnea obstructiva del sueño, protrusión mandibular limitada, distancia tiro-mentoniana disminuida, Mallampati de III, IV, obesidad, antecedente de radiación en cuello, edad avanzada, género masculino; en cuanto a predictores de difícil laringoscopia e intubación difícil hay que tomar en cuenta la apertura oral limitada, *Mallampati* III, IV,

distancia tiro-mentoniana o esterno-mentoniana disminuida, protrusión mandibular limitada, arco dentario estrecho, limitación de la extensión de la cabeza o del cuello, cuello grueso, distensibilidad submandibular disminuida (cicatrices, tumoraciones, quemadura o radioterapia), historia previa de intubación difícil (3-4).

También están descritos ciertos síndromes como es el de *Síndrome de Pierre Robin*, *Síndrome de Treacher-Collins* y *el Síndrome de Goldenhar's* (13).

El síndrome de *Klippel Feil* es una causa de vía aérea difícil; se caracteriza por la fusión congénita de dos o más vértebras cervicales, implantación baja del cabello, cuello corto y movilidad limitada. Es común que este síndrome se asocie con la presencia de alteraciones sistémicas y esqueléticas (9). Es un padecimiento de herencia autosómica dominante, con una incidencia de 1 en 40,000 to 42,000 recién nacidos vivos en todo el mundo (10).

Caso clínico

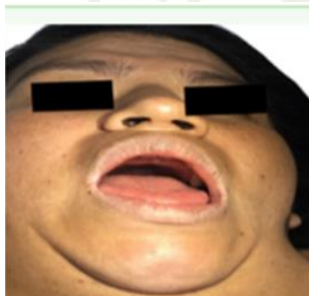Femenina de 39 años originaria de la ciudad de México, portadora del *Síndrome de Klippel Feil*, niega otras comorbilidades, antecedentes ginecobstetricias refiere oligomenorrea sin dismenorrea gestas 8, partos 0, cesáreas 1 (bajo anestesia neuroaxial sin ninguna complicación aparente), abortos 6, hijos vivos 1. Ingresa al área de emergencia por dolor abdominal tipo cólico de tres horas de evolución sin causa aparente irradiado a región sacra de ENA: 8/10 de intensidad acompañado de malestar general al examen físico paciente consiente orientada en tiempo espacio persona, de aspecto pícnico con facie álgica, obesidad de predominio central peso: 90 kg talla 1.50 cm IMC 35.55 con tensión arterial (TA) 130/80, frecuencia cardiaca (FC), 75 l x min, frecuencia respiratoria (FR) 20 r x min, saturación periférica de oxígeno (SPO2) 98%

Se palpa feto único cefálico derecho encajado altura uterina 25 cm frecuencia fetal ausenten (FCF). Ginecológico: se aprecia sangrado escaso rojo oscuro

proveniente del introito vaginal, tacto vaginal cuello central borrado 80% dilatado cinco cm, tercer plano membranas rotas.

Valoración de vía aérea: Presenta apertura bucal limitada menor de dos cm piezas dentales propias fijas en buen estado completas no macroglosia paladar de aspecto normal, *Mallampati* clase IV, circunferencia de cuello 52 cm, protrusión mandibular clase III, distancia tiromentoniana clase III y esternomentoniana clase IV, *Bellhouse-Doré* clase IV, puntaje de riesgo para intubación difícil de Wilson de VI. Laboratorios normales. Ecografía trans-abdominal refiere producto de 29 semanas de EG, peso 1120 gr, FCF ausente más deformidad craneal ILA < 2.

Figura 1: Aspecto exterior de la vía aérea



Discusión

Otra de las características de nuestra paciente es la gestación; hay que recalcar que el riesgo de un intubación difícil es ocho veces mayor a la población obstétrica, por el edema de la vía aérea, que modifica su anatomía, la disminución de su reserva espiratoria que afecta su capacidad funcional residual, a esta característica se le suma su obesidad la circunferencia de su cuello que aumentaría la dificultad de la laringoscopia, y haciéndole aún menos tolerante a la apnea (4.5).

En esta paciente tuvimos un índice de predicción de intubación difícil de 18, considerado como intubación imposible, puntaje de riesgo para intubación difícil de Wilson de 6 que mayor a dos, predice 75% de dificultades en la intubación, aunque existe controversia si la circunferencia del cuello es un predictor de vía aérea

difícil (11-12). Probablemente una intubación en secuencia rápida con el uso de dispositivos de soporte ya sea de manera aislada o combinada. La ASA recomienda los siguientes elementos hojas de laringoscopios de distinto tamaño, tubos endotraqueales, guías para tubos endotraqueales, mascarillas laríngeas, equipo de intubación con fibroscopio flexible, equipo para intubación retrograda, dispositivo de ventilación de emergencia no invasivo como el tubo laríngeo equipo de acceso invasivo de emergencia, detector de CO₂ exhalado (12).

Referencias

1. Gruber J, Saleh A, Bakhsh W, Rubery P, Mesfin A. The Prevalence of Klippel-Feil Syndrome: A computed tomography-based analysis of 2,917 patients. *Spine Deformity*. 2018;6(4):448-453.
2. Cook TM, Woodall N, Frerk C, Major complications of airway management in the United Kingdom. Report and Findings. London: Royal College of Anaesthetists, 2011.
3. Panorama actual de la vía aérea difícil. *Revista Mexicana de Anestesiología*. 2018; 41(S1): S200-S202.
4. Roberts and Hedges'. *Clinical procedures in emergency medicine and acute care*, seventh edition. 2019;17th ed.
5. Chrimes N, Fritz P. The vortex approach: Management of the unanticipated difficult Airway: Monash Anaesthesia, 2013. At: http://www.vortexapproach.org/Vortex_Approach/Vortex.html.
6. Urtubia R. El aporte de las nuevas guías de la Sociedad de Vía Aérea Difícil (DAS). *Rev Chil Anest* 2019; 44:151-162.
7. Eiamcharoenwit J, Itthisompaiboon N, Limpawattana P, Suwanpratheap A, and Siriussawakul A. The performance of neck circumference and other airway assessment tests for the prediction of difficult intubation in obese parturients undergoing cesarean delivery. *Int J Obstet Anesth*. 2017;31:45-50.
8. Nørskov AK, Rosenstock CV, Wetterslev J, Astrup G, Afshari A, Lundstrøm LH. Diagnostic accuracy of anaesthesiologists' prediction of difficult airway management in daily clinical practice: a cohort study of



- 188 064 patients registered in the Danish Anaesthesia Database. *Anaesthesia* 2015;70(3):272-81.
- Ramírez-Paesano C, Rivera-Valencia R, Tovar-Correa L. Claves para el manejo de la vía aérea en la embarazada. *Revista Mexicana de Anestesiología*. 2016;39(1):64-70.
 - Ramírez J. Índices predictores de vía aérea en pacientes obesos. *Revista Mexicana de Anestesiología*. Sitio web: <https://www.medigraphic.com/pdfs/rma/cma-2013/cma133e.pdf>
 - Alanís Uribe K, Guerrero Morales F, Gómez Cruz, JR. (2017). Relación entre la circunferencia del cuello y vía aérea difícil en pacientes obesos. *Anestesia en México*, 2017;29(2):18-27.
 - Escobar J. ¿Cuánto podemos predecir la vía aérea difícil?. de *Rev Chil Anestesiología* 2009;38:84-90.

Intubación de paciente despierto con vía aérea difícil e inestabilidad cervical para exceresis de tumoración craneal, reporte de caso.

López-Arana Elí B, Aguirre-Espinosa Ana C, Santos-Zarate Sandra L, Domínguez-Salcido Ignacio. Servicio de Anestesiología, División de Servicios Intermedios, Hospital Civil de Guadalajara Juan I. Menchaca, Guadalajara, Jalisco México.

Introducción.

La vía aérea difícil constituye un problema para el anestesiólogo y su tratamiento es una de las tareas de mayor exigencia al representar un riesgo vital. La incapacidad de manejar una vía aérea difícil es responsable de más de 600 muertes anuales y 30% de las muertes son atribuibles a la anestesia. Existen en la actualidad algoritmos, guías y recomendaciones para un abordaje y actuar óptimo para la seguridad del paciente.

Reporte de caso.

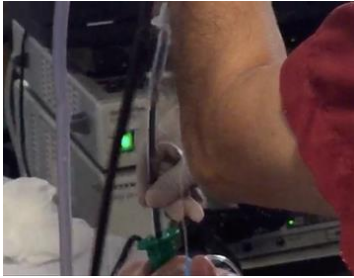Femenino de 25 años con diagnóstico de astrocitoma e inestabilidad cervical, por fractura la cual ocurrió por accidente en moto al presentar convulsión y caer de la misma presentando traumatismo cervical, programada para resección de tumoración. Niega antecedentes de importancia, cuenta con Mallampati IV, micrognatia, distancia esternomentoniana 10 cm, distancia interincisivos 2.5 cm y limitación de extensión cervical por fractura y collarín rígido como predictores de vía aérea difícil. Intubación con fibroscopio con paciente despierto. Se realiza sedación endovenosa con dexmedetomidina, se nebuliza con lidocaína simple, 10 minutos previos a procedimiento y se procede a realizar

técnica mediante fibroscopio e irrigación directa con lidocaína simple 1% de las estructuras de la vía aérea, logrando inhibir reflejos de protección e intubación en primer intento sin malestar por parte de la paciente. Se procede con inducción y procedimiento anestésicos quirúrgico sin complicaciones aparentes.

Conclusiones.

Existen numerosas guías y recomendaciones para afrontar pacientes que presenten vía aérea difícil en las que se recomienda la intubación con fibroscopio como "gold standard", principalmente en inestabilidad cervical, por lo que es de suma importancia para el anestesiólogo adaptar dichas recomendaciones de acuerdo con las competencias específicas, juicio individual, disponibilidad de dispositivos y características de cada paciente.

Figura 1: Intubación con fibroscopio



Referencias

1. Nørskov AK, Rosenstock CV, Wetterslev J, Astrup G, Afshari A, Lundstrøm LH. Diagnostic accuracy of anaesthesiologists' prediction of difficult airway management in daily clinical practice: a cohort study of 188 064 patients registered in the Danish Anaesthesia Database. *Anaesthesia* 2015;70(3):272-81.

Paciente de la vida real atendido por el Grupo de Vía Aérea Difícil de la Universidad de Antioquia Clínica Universitaria León XIII

Daniela González. Médico Residente de Anestesiología Universidad de Antioquia, Clínica Universitaria León XIII

danielagogi@gmail.com

Introducción

La vía aérea difícil (VAD) es definida como la situación clínica en la que un anestesiólogo entrenado tiene dificultades para la ventilación o intubación. Cuando se detecta antes de la inducción se clasifica como vía aérea difícil anticipada (VADA), escenario de gran interés en la práctica anestésica, puesto que se asocia con alta morbilidad y mortalidad en caso de fallo.

Existe consenso en que el estándar de cuidado para esta situación es realizar el manejo de la vía aérea con el paciente despierto o en ventilación espontánea, para esto, la fibroscopia flexible y la video endoscopia de intubación son reconocidas como las herramientas más versátiles, sin embargo, estas pueden fallar.

La evidencia es escasa para el escenario de VADA rescatada con videolaringoscopia (VL), por lo que es indispensable dar a conocer este caso en el que la videolaringoscopia de valva angulada fue usada con éxito como rescate de la fibroscopia flexible en pacientes despiertos con vía aérea difícil anticipada.

Caso clínico

Paciente masculino de 45 años, ASA III, peso 90 kg, talla 176 cm, clase funcional III, antecedentes de trauma encefalocraneano hace 30 meses para lo cual necesitó hospitalización en UCI durante dos semanas, presentó

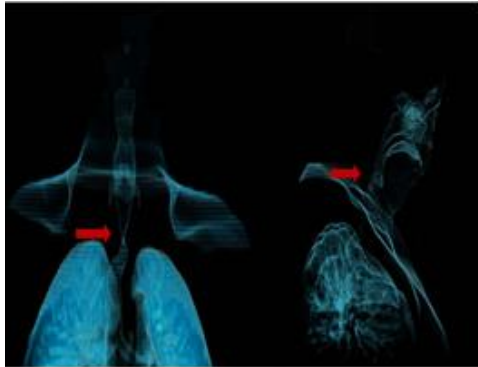
extubación fallida por estridor, por lo que se le realizó traqueostomía y nasofibroscopia que evidenció estenosis subglótica del 90 %. Cuatro meses después requirió reconstrucción traqueal con retiro de traqueostomía, luego de lo cual demandó dilataciones traqueales en tres ocasiones, sin embargo, presentó progresiva obstrucción glótica hasta limitar el 80% de la luz traqueal, por lo que se programó para nueva traqueostomía.

Al examen físico de la vía aérea se encontró AO: >3cms, *Mallampati*: III, DTM: > 6 cms, DEM > 12cms. Anestesiología dio aval para el procedimiento solicitando apoyo del Grupo de Vía Aérea Difícil de la Universidad de Antioquia, quienes consideraron plan A con paciente despierto con técnica de fibroscopia utilizando fibroscopio *Storz* de 2.8mm o 3.5 mm de diámetro y plan B intubación con paciente despierto con videolaringoscopia *CMAC valva Dblade*.

Se inició el plan A de intubación con el paciente despierto bajo sedación con remifentanilo, además de anestesia tópica con lidocaína 10% espray en cavidad oral y pilares amigdalinos y dispersión de lidocaína al 2% sobre canal de trabajo a través de catéter epidural mientras se avanzaba en la vía aérea (*Spray as you go*).

Durante el procedimiento, el paso del fibroscopio por la cavidad glótica no fue exitoso por limitación mecánica (ver reconstrucción 3D imagen 1), lo que llevó a virar hacia Plan B: Videolaringoscopia en paciente despierto, logrando éxito de intubación en el primer intento.

Figura 1: Reconstrucción 3D de vía aérea Tomografía de cuello.



Conclusiones

La VL es una gran alternativa en casos de vía aérea difícil anticipada en paciente despierto, en quienes la intubación a través de FBC ha fallado. Resaltamos ventajas reportadas para la VL como son el mejor campo visual, la posibilidad de uso de diferentes tubos y el cambio de los mismos durante el procedimiento sin perder la visualización. A su vez, la posibilidad de traccionar los tejidos y de aumentar la apertura glótica en casos de anormalidad de la anatomía de la vía aérea y el rápido cambio de tubos traqueales sin empezar desde la fase inicial en cada intento.

Es fundamental que los anestesiólogos se entrenen en el uso de la videolaringoscopia en vía aérea difícil anticipada, y sobre todo dispongan de planes claros y preparados antes de empezar el manejo de pacientes complejos, eso podría permitir mejorar la seguridad en anestesia.

Referencias

1. Marcos Schioppi. Anesthetic management of mediastinal masses in pediatrics. 2017.
2. Wilson W.L. Li. Management of large mediastinal masses: surgical and anesthesiological considerations. J Thorac Dis 2016.
3. Jared Kevin Pearson. Pediatric Anterior Mediastinal Mass: A Review Article. Seminars in Cardiothoracic and Vascular Anesthesia 2015.
4. Chih Min Ku. Anesthesia for Patients with Mediastinal Masses. Principles and Practice of Anesthesia for Thoracic Surgery 2011.
5. Randal S. Blank. Anesthetic management of patients with an anterior mediastinal mass: Continuing Professional Development. Can J Anesth/J Can Anesth 2011.
6. Aguilera, M, et al. Riesgo anestésico actual de las masas mediastínicas anteriores. Cir Pediatr 2016.
7. Tütüncü AÇ. Anaesthetic Management of a Child with a Massive Mediastinal Mass. Turk J Anaesthesiol Reanim. 2017.
8. Paul A. Stricker MD. Anesthetic management of children with an anterior mediastinal mass. Journal of Clinical Anesthesia 2010.
9. Javier Lasala, Anesthesia for patients with an anterior mediastinal mass. Up to date Jul 2018.

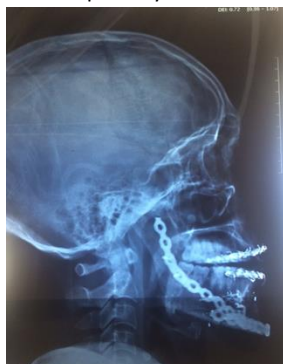Manejo de Vía Aérea Difícil no anticipada en un paciente con antecedente de reconstrucción mandibular: reporte de caso

Jacqueline Ronquillo- Sáenz, Médico Residente de Anestesiología de 2do. Año. Claudia Viridiana Olmos Trujillo Médico Anestesiólogo adscrito. Hospital General de Ciudad Juárez, Chihuahua”.

dra.ronquillo.saenz@hotmail.com

Paciente masculino de 44 años, sin antecedente crónico degenerativo ni cirugías previas referidas. Ingresó al área de urgencias por presentar múltiples heridas por proyectil de arma de fuego en cara, cuello, tórax y miembro torácico izquierdo. A su llegada en malas condiciones generales, con datos de choque hemorrágico grado III-IV y compromiso ventilatorio. Se realizó intubación orotraqueal en el área de urgencias y pasó a sala de quirófano para exploración vascular de cabeza y cuello realizando cierre de lesión en lengua y colocación de sonda endopleural izquierda; el paciente se comportó de forma inestable requiriendo apoyo de aminos y hemotransfusión, así como pase a unidad de cuidados intensivos con apoyo ventilatorio mecánico y sonda nasogástrica para nutrición enteral. Después de cuatro días, se programa para reconstrucción mandibular por fractura conminuta realizándose intubación nasotraqueal al 2do intento. Anestesia general balanceada sin complicaciones, se realiza reducción abierta y fijación interna de mandíbula con placas, tornillos y candados interdentarios (Figura 1). Además, se realiza gastrostomía indicada por servicio de cirugía maxilofacial para garantizar nutrición.

Figura 1: Rx. Reducción y fijación de mandíbula
Con placas y tornillos



Luego se programó para colocación de clavo centromedular, húmero izquierdo con colocación de placa de reconstrucción en clavícula izquierda y, hasta ese momento se encuentra con múltiples diagnósticos.

Valoración anestésica

Peso: 100 kg, talla 1.77 m, IMC 31.9 kg/m², apertura bucal <3 cm, *Mallampati* no valorable, distancia tiromentoniana (DTM) > 6 cm, DEM >13 cm. Se propone como plan anestésico anestesia general balanceada. Franca limitación de la apertura bucal, habla conservada, cuello con movilidad moderadamente limitada. Se colocó mascarilla facial y se pre-oxígeno a 6L/min. Se realizó inducción farmacológica con midazolam, Fentanilo y Propofol, se coloca cánula orofaríngea No. 100 y se asiste con mascarilla sin presentar dificultad para la ventilación, posteriormente se administra cisatracurio ocho mg y transcurridos 3.5 minutos se inicia maniobra para exposición de vía aérea y laringoscopia directa con hoja Macintosh No. 3, *Cormack-Lehane* IV, franca dificultad para la visualización de epiglotis; posterior a dos varios intentos de intubación por varios Anestesiólogos, durante este lapso de tiempo se advirtió la salida de dos candados de alambre (utilizados en la cirugía mandibular) durante la aspiración de la cavidad oral. Se colocó mascarilla laríngea Ambu No. 4 desechable logrando introducción exitosa al primer intento, presentó ventilación bilateral y capnografía satisfactoria, se conectó a ventilador mecánico y se da mantenimiento con sevoflurano 2.5% y bolos de fentanilo y cisatracurio.

Discusión

La dificultad para la intubación puede presentarse como dificultad o falla para visualizar la glotis (dificultad en la



laringoscopia), como el tiempo que tarda en intubarse, el número de intentos y/o la necesidad de utilizar equipo especial. En este caso se consiguió de forma exitosa con el uso de dispositivo supraglótico (Plan B del algoritmo de Vía aérea difícil).

La anestesia regional es una alternativa, pero no la solución.

Las guías de la Sociedad de vía aérea difícil (DAS) proporcionan una estrategia para el manejo de la vía aérea difícil no anticipada. En nuestro caso clínico, el uso de DSG se convirtió en el método definitivo para mantener la ventilación y oxigenación durante el acto quirúrgico ya que no se tenía otro recurso disponible.

Intubación en vía aérea difícil prevista con paciente despierto con Síndrome de Pierre-Robin. Presentación de caso.

¹Norma López- Cabrera¹, ²Ana Victoria García-Rodríguez. Universidad Autónoma de Nuevo León, Facultad de Medicina, Servicio de Anestesiología.

dra.anavictoriagarcia@gmail.com

Caso Clínico

Masculino de 19 años, originario de Monterrey, Nuevo León, estudiante, de religión católica. Sin antecedentes heredofamiliares. Como antecedentes patológicos se diagnosticó Síndrome Pierre-Robin por genética al nacimiento y atresia de coanas, como antecedentes quirúrgicos refirió cuatro intervenciones quirúrgicas durante la infancia por atresia de coanas sin éxito, y la realización de traqueostomía al mes de nacido. Presentó paro cardiorrespiratorio (referido por la madre) durante procedimiento por falsa vía en cánula, sin secuelas. Programado como cirugía electiva por el servicio de otorrinolaringología para realización de permeabilización de atresia de coanas.

Paciente con complejión ectomorfa, peso 51.2 kg, talla 1.66 m, normocéfalo, cuello cilíndrico, con respiración

oral, campos pulmonares bien ventilados, sin datos de dificultad respiratoria, ruidos cardíacos rítmicos, resto de la exploración física sin datos patológicos.

Mallampati II, Patil-Aldrete II, Bell-house I, abertura oral limitada a tres cm, dentadura completa con apiñamiento dental, paladar arqueado y estrecho, macroglosia y micrognatia pronunciada además de dificultad para luxación de articulación temporomandibular e incisivos prominentes; se interrogó de manera intencionada antecedentes de intubación difícil o uso de dispositivos especiales en cirugías previas las cuales el paciente y la madre desconocían.

Inducción anestésica con él despierto, administrando anestésicos locales en vía aérea y posteriormente la intubación con el uso de fibroscopio por vía oral (ya que el procedimiento quirúrgico impedía la intubación nasal). Se administró medicación con metoclopramida, ranitidina, dexametasona, atropina. Posterior a la administración a la medicación se realizó bloqueo bilateral de la rama lingual del nervio glosofaríngeo y nervio *esfenopalatino*, de manera que se colocaron hisopos con lidocaína ungüento al 5% en pilares amigdalinos y fosas nasales en región *pterygopalatina* durante 10 minutos y se administraron 2 disparos de lidocaína spray al 10% vía oral. Posterior a 15 minutos se repitió la misma secuencia.

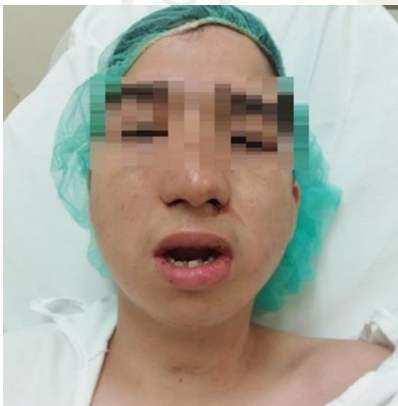Se realizó intubación con fibroscopio vía oral, se visualizaron cuerdas vocales al primer intento y se colocó tubo orotraqueal No.6.5, se corroboró adecuada colocación de tubo orotraqueal con visualización directa por fibroscopio y auscultación pulmonar, posterior a eso se administró propofol y atracurio. El manejo anestésico transoperatorio se llevó a cabo con isoflurano CAM 1.2 además de bolos de fentanilo y atracurio, el procedimiento se realizó sin eventualidades permaneciendo el paciente hemodinámicamente estable y al término se extubó de manera exitosa.

Conclusiones

El caso presentado muestra la importancia de realizar una historia clínica detallada y una exploración física preoperatoria minuciosa para identificar factores de riesgo potenciales.

La preparación, planificación, el consentimiento del paciente y su colaboración, así como la disponibilidad de dispositivos alternativos de la vía aérea, pueden ayudar a manejar exitosamente una vía aérea difícil prevista o imprevista, evitando así las complicaciones y reduciendo de manera significativa la morbilidad y mortalidad asociada a la anestesia.

Figura 1: Síndrome de Pierre-Robin



Manejo de la vía aérea en paciente con anquilosis temporomandibular post Radioterapia

Oscar Daniel Guerrero- Ortiz. Médico residente de la especialidad de Anestesiología. Hospital de alta especialidad.

Introducción

La introducción del fibroscopio flexible, en el campo de la anestesiología en el año 1967, ha revolucionado el

manejo en situaciones en las que la laringoscopia es peligrosa, inadecuada o imposible, ya que permite bajo visión directa una rápida, suave y atraumática intubación, aun en los casos que existan importantes alteraciones anatómicas.

Empleando este método se reduce asimismo el número de complicaciones inherentes a la intubación nasotraqueal a ciegas, ya que la visualización directa y constante hace que en todo momento el anestesiólogo controle sus maniobras. Actualmente la intubación mediante fibroscopio flexible se ha convertido en la técnica de referencia en los casos de intubación difícil, con su empleo se consigue el 87-100% de éxitos en los casos de vía aérea difícil, dependiendo del tipo de dificultad y de la experiencia del Anestesiólogo.

Diagnóstico de Anquilosis temporomandibular post radioterapia. Cirugía programada (electiva): Artroplastia temporomandibular derecha con *coroidectomía* ipsilateral.

Diagnóstico de Cáncer adenoideo quístico de la glándula salivar menor de mucosa libre en cavidad oral, tratada con 35 sesiones de Radioterapia radical en 2015. Resección de mucosa oral radical más *maxilectomía* limitada más colgajo de platisma, bajo anestesia general balanceada sin complicaciones, Tabaquismo positivo por 10 años a razón de dos cigarrillos diarios (IT=1), suspendido hace cinco años.

Exploración física

Peso: 68 kg, Talla: 1.64 m, tensión arterial (TA) 142/75, frecuencia cardíaca (FC) 67 por minuto, frecuencia respiratoria (FR) 19/min, Temperatura 36.5 °C, saturación periférica de oxígeno (SPO₂):95%.

Cicatriz de herida quirúrgica en región mandibular derecha, bien afrontada sin datos de infección, cuello cilíndrico asimétrico, con movilidad limitada, presenta cicatriz en área de platisma derecho.

Laboratorio normal.

Inducción de la anestesia con Fentanilo, lidocaína, propofol, y succinilcolina, y se realiza intubación naso traqueal por medio de fibroscopio, sobre la narina izquierda, con tubo No. 6.5 con globo (no se disponía de tubo armado), se visualiza paso del TET por la glotis, al primer intento, se insufla con 6 cc de aire, se corrobora adecuada colocación mediante auscultación y capnografía, se fija el TET. Al finalizar la cirugía emerge de anestesia por lisis metabólica sin complicaciones.

Dos estenosis de tráquea. Vía aérea complicada

Sandra María Kiehne Rodas. Lorena Medina Alcantara. Médicos residentes de anestesiología del Hospital Roosevelt. Guatemala.

kiehnesandra@hotmail.com

Caso clínico

Femenina de 40 años. Referida de hospital departamental por estridor y dificultad respiratoria. Recibió anestesia general dos meses anteriores por acretismo placentario, intubado por 12 días. En sedestación por no tolerancia al decúbito supino, estridor laríngeo audible, disfonía. Boca: adecuada apertura oral, Mallampati II. Pulmones: Disminución de entrada de aire en ambos campos difícil de evaluar. Laboratorio normal. Broncoscopia: No lesiones de cuerdas vocales. Estenosis traqueal a 5 cm de las cuerdas vocales, luz de 3-4 mm. Resonancia magnética. Estenosis traqueal tipo II (múltiples). Granulomas traqueales. Parálisis cuerda vocal derecha. TAC laringotraqueal 3D: Estenosis justo por debajo de las cuerdas vocales, la cual tiene una luz de 6 mm. Una segunda estenosis, a la altura de la horquilla esternal, con una longitud de 12 mm. En conjunto con equipo quirúrgico y de enfermería se inicia con monitoreo y acceso vascular periférico.

Lidocaína en aerosol rociado en orofaringe. Midazolam fentanilo propofol Succinilcolina 100 mg. Se intuba con fibroscopio con tubo de diámetro pequeño, pero no se logra una adecuada ventilación. En conjunto con cirujanos cardiorácicos se decide cambio de dispositivo de vía aérea y se inserta máscara laríngea No. 4 obteniendo una adecuada ventilación y saturación de oxígeno. Se mantiene una anestesia General balanceada, sevoflurano 2% más fentanilo, midazolam en bolos. Después de la incisión quirúrgica de tráquea, se coloca un tubo orotraqueal No. 5 en la porción distal de la tráquea. Tras haber resecaado la estenosis y haber

Figura 1: Aspecto exterior vía aérea

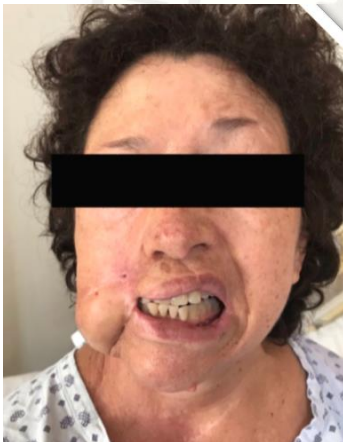
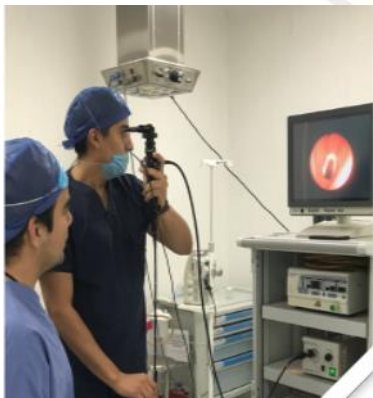
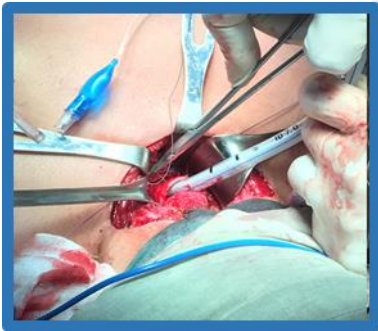Figura 2: Intubación con fibroscopio



anastomosado la parte posterior de la tráquea, se realizó lo mismo con la segunda estenosis y posteriormente se completa la anastomosis. Al final de la cirugía se solicita intubación nasotraqueal, la cual se realiza con tubo No. 6.0 C/B sin dificultad durante la maniobra. Cinco días después de la cirugía se retiró el tubo nasotraqueal sin complicaciones.

Figura 1: Paso de tubo traqueal por la herida quirúrgica.



Intubación en paciente despierto en un paciente con bocio

María Concepción Ocaña Morales, Hospital General de la zona norte de Puebla.

mary-nanao@hotmail.com

Femenino de 19 años. Antecedentes de violencia intrafamiliar/hipertiroidismo/enfermedad de Graves. *lactrocedismo*, trastorno depresivo, bocio toxico difuso. Tratamiento con tiamazol, propranolol. Trastorno depresivo con manejo con sertralina, quetiapina.

Programado para tiroidectomía. Peso: 60 kg talla: 1.54 m, tensión arterial (TA): 100/60 mm Hg, frecuencia cardiaca (FC) 85 lpm, frecuencia respiratoria (FR) 18 rpm. Presencia de exoftalmos. Apertura oral tres cm, dentadura completa y fija, *Mallampati I*, *micrognatia*, presencia de tos seca, cuello con aumento de volumen a expensas de glándula tiroides, de consistencia blanda, uniforme, no dolorosa a la palpación, no fija a planos

profundos, tráquea no palpable, *DEM III*, *Patil Aldretti III*, limitación a la hiperextensión, y a movimientos laterales, *IPID 14*. Gamagrama tiroideo centello grafía de la tiroides realizada en proyección anterior notablemente aumentada de tamaño, ha perdido la morfología habitual, la captación de radio yodo notablemente incrementada, no muestra defecto de la captación Tomografía hallazgo con relación bocio multinodular. Ultrasonido de tiroides, bocio con datos de tiroiditis, vascularización aumentada a la aplicación *Doppler* color. RX tórax sin presencia de calcificaciones, presencia de infiltrado pulmonar basal izquierdo. ASA III, RAQ E III B,

Se administró precedex en infusión para 20 minutos. Pasa a sala con equipo avanzado de vía aérea, broncoscopio laringoscopia, cánulas supra laríngeas de diferentes modelos y tamaños. Vasoconstrictor nasal con lidocaína, lidocaína spray al 10 % cinco disparos. Se administró, Fentanilo 100 µg i,v, se realizó nasolaringoscopia por fosa izquierda encontrado laringe posterior, se aplicó lidocaína en las cuerdas vocales con lidocaína 2% 2mL. Intubación atraumática a primer intento cánula armada 7.0, se corrobora intubación adecuada y se inicia inducción intravenosa fentanilo más lidocaína, etomidato, rocuronio. Se aspiran secreciones y con ventilación espontanea se extuba previniendo riesgo de espasmo laríngeo, equipo para traqueostomía, reintubacion de la vía aérea. Al momento de la extubación presentó taquicardia 180 lpm, TA: 190/110 mm Hg, hipertermia 38.4°. Se administró una dosis de propofol 50mg más precedex 50 µg en infusión para 20 minutos. Gasometría de control con equilibrio ácido-básico, alcalosis respiratoria, electrolitos en rangos adecuados.

Referencias

1. Apfelbaum JL, Hagberg CA, Caplan RA, Blitt CD, Connis RT, Nickinovich DG, et al. Practice guideline for management of the difficult airway. An updated report by the American Society of Anesthesiologists task force on management of the difficult airway. *Nesthesiology*. 2013;118:251-270.



- Greenland KB. A proposed model for direct laryngoscopy and tracheal intubation. *Anaesthesia*. 2008;63(2):156-161.
- Rich JM. Use of an elevation pillow to produce the head-elevated laryngoscopy position for airway management in morbidly obese and large-framed patients. *Anesth Analg*. 2004;98(1):264-265.
- El-Orbany M, Woehlick H, Salem MR. Head and neck position for direct laryngoscopy. *Anesth Analg*. 2011;113(1):103-109.
- Bisschops MM, Holleman C, Huitink JM. Can sugammadex save a patient in a simulated 'cannot intubate, cannot ventilate' situation? *Anaesthesia*. 2010;65(9):936-941.
- Curtis R, Lomax S, Patel B. Use of sugammadex in a 'can't intubate, can't ventilate' situation. *Br J Anaesth*. 2012;108(4):612-614.
- Johnston KD, Rai Mr. Conscious sedation for awake fiberoptic intubation: a review of literature. *Can J Anesth*. 2013; 60(6):584-599.

Vía aérea difícil en paciente neuroquirúrgico portador de marco de estereotaxia: Reporte de caso

¹Ximena Jaime Levy Médico residente de Anestesiología, ²Eduardo Quiroz-Murga Médico adscrito anesestesiólogo al Hospital Víctor Lazarte Echeagaray Trujillo, Perú.

xime_jale@hotmail.com

Introducción

La vía aérea difícil (VAD) en la actualidad sigue representando uno de los mayores desafíos para el anesestesiólogo. Los factores predictivos y el plan preoperatorio (maniobras, dispositivos y fármacos para enfrentarlo) han disminuido la morbimortalidad consecuente a los catastróficos incidentes relacionados, sin embargo, esta línea no se ha terminado de cerrar (1). En muchas situaciones, pese a las dificultades que pueda presentar el paciente por sus características anatómicas y/o comorbilidades, pueden agregarse dificultades propias del contexto quirúrgico que dificultarían más la ventilación y/o intubación, así como carencias institucionales (2).

Se presenta el caso de un paciente con VAD anticipada, a quien se le sometió además a colocación de marco de *estereotaxia*.

Caso clínico

Paciente varón de 33 años, ingeniero, procedente de la ciudad de Chimbote. Tres meses antes de su ingreso a

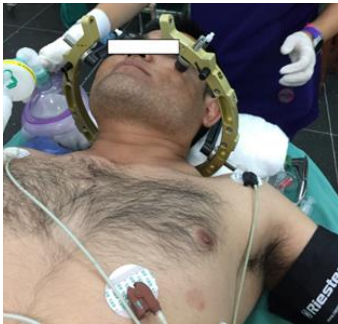nuestro hospital, el paciente, presentó cefalea de moderada intensidad, asociada a náuseas y vómitos explosivos. Dos meses después se agregaron convulsiones tónico-clónicas generalizadas que fueron tratadas con un régimen oral de fenitoína. Es programado para cirugía electiva de exéresis de tumor vía *estereotáxica*.

En la evaluación preoperatoria los exámenes de laboratorio se encontraron dentro del rango normal, riesgo cardiológico bajo y los siguientes predictores de VAD: *Mallampati* IV, protrusión mandibular grado II y la relación altura/distancia tiromentoniana (RADTM) de 24.57 mm.

En el preoperatorio inmediato el paciente es llevado a Tomografía para delimitación y ubicación adecuada del tumor con colocación de marco de *estereotaxia*. Al llegar a Sala de Operaciones, la presencia del marco dificultaba la movilización cervical adecuada y el decúbito dorsal. Asimismo, las características funcionales de la vía aérea se modificaron, como la hiperextensión cervical y la

apertura oral, las cuales se sumaron a las encontradas en la evaluación preoperatoria (Figuras 1).

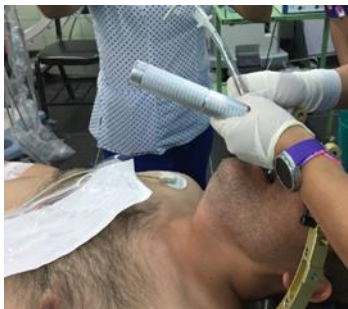Figura 1: Arco de estereotaxia



Se optó, además, por realizar una intubación en paciente despierto, debido al desafío que representaba una VAD anticipada en un contexto de pocos recursos, como son los dispositivos avanzados de vía aérea y fármacos de manejo específico ante un panorama de paciente no ventilable, no intubable.

Estando el paciente posicionado, se comprobó la posibilidad de ventilarlo, a la vez que se inició la preoxigenación. Se administraron midazolam i.v y se inició remifentanilo en Target Controlled Infusion (TCI), en sitio efecto con target de 3 ng/mL, adicionalmente se topicalizó la región supraglótica con lidocaína al 10% y se instiló vía transtraqueal lidocaína al 2%. La intubación fue en presencia de tres anestesiólogos y pudo intubarse con éxito en el segundo intento con colaboración del paciente (Figura 2).

Figura 2: Intubación convencional con el paciente despierto



Discusión:

Muchos hospitales latinoamericanos no cuentan con todo el equipo de intubación, nuestro hospital es uno de ellos (6). Ante esta adversidad, el plan anestésico se elaboró en función de lo disponible en nuestra realidad. En primer lugar, consistió en modificar la superficie sobre la que se asentaba la cabeza del paciente, de modo que se pueda contar con las maniobras convencionales (7).

Muchas formas de posicionamiento se han ensayado en los pacientes con variantes anatómicas con finalidad de alinear los ejes, oral, faríngeo y laríngeo, por ejemplo, en obesos, lactantes, parálisis cerebral infantil (8,9).

En nuestro caso ante las dificultades identificadas, se decidió realizar una intubación con paciente despierto, haciendo uso de la tropicalización e inyección transtraqueal de lidocaína (12).

Con una correcta optimización de la anatomía y de los ejes se pudo llevar a cabo con éxito la intubación orotraqueal con la ayuda del estilete maleable para darle una adecuada curvatura al tubo endotraqueal.

Conclusiones:

Ante una VAD anticipada se debe de tomar en cuenta tanto la evaluación clínica del paciente, como los recursos para abordaje de vía aérea con los que cuenta la institución, para con ello poder realizar un plan adecuado que se ajuste a la realidad.

La intubación en paciente despierto es una alternativa exitosa siempre y cuando se cuente con las condiciones farmacológicas, comodidad del paciente y sobre todo la colaboración de este, previa información.

Referencias

1. Umesh G. Difficult airway: Challenges, phobias and options. *Indian J Anaesth.* 2017; 61(8):611-613
2. Cook TM, MacDougall-Davis SR. Complications and failure of airway management. *Br J Anaesth.* 2012;109(S1):i68-i85.
3. Honarmand A, Safavi M, Yaraghi A, Attari M, Khazaei M, Zamani M. Comparison of five methods in predicting difficult laryngoscopy: Neck circumference, neck



- circumference to thyromental distance ratio, the ratio of height to thyromental distance, upper lip bite test and Mallampati test. *Adv Biomed Res.* 2015;4:122.
- Basunia S, Ghosh S, Bhattacharya S, Saha I, Biswas A, Prasas A. Comparison between different tests and their combination for prediction of difficult intubation: An analytical study. *Anesth Essays Res.* 2013;7(1):105-109.
 - Naguib M, Scamman FL, O'Sullivan C, Aker J, Ross AF, Kosmach S, et al. Predictive performance of three multivariate difficult tracheal intubation models: a double-blind, case-controlled study. *Anesth Analg.* 2006; 102(3):818-824

Laringitis por reflujo y Edema de Reinke. Presentación de un caso clínico.

¹Martin Alonso Gómez Sosa. Médico residente de tercer año de anestesiología. Instituto Mexicano del Seguro Social. Unidad Médica de Alta Especialidad No. 14 Veracruz.

martin_alonso.11@hotmail.com

Caso clínico

Se trata de Femenino de 54 años de edad con diagnóstico de Laringitis por reflujo más enfermedad de *Reinke*. Diabetes mellitus de diez años de evolución, en tratamiento con antidiabéticos orales. Una obstrucción tubarica (OTB) quirúrgica hace más de 20 años bajo anestesia regional, sin aparentes complicaciones. Peso de 69 kg, talla de 159 m. Disfónica, orofaringe no hiperémica. Adónica parcial, *Mallampati II*, *Patil Aldreti I*, distancia Esternomentoniana I, Apertura oral II, *Bel House Dore II*, Protrusión mandibular I. *Daniels* 5/5, Resto sin agregados.

DX de laringitis por reflujo, disfonía, mejora con el reposo, disfagia ocasional a sólidos, poco frecuente. voz disfónica, sin datos de disnea. Nasofibrolaringoscopia: epiglotis libre, pliegues aritenopigloticos, aritenoides, bandas ventriculares y cuerdas vocales edematosas, hiperémicas, luz glótica 85%. Sin respuesta a tratamiento antirreflujo, envió a gastroenterología. Ofertan posibilidad de microcirugía endolaríngea.

Laringitis por reflujo más edema de *Reinke*. Disfonía, mejoría de la voz al reposo, disfagia ocasional a sólidos, clínicamente Voz disfónica, sin datos de disnea. ASA III Inducción anestésica con midazolam, fentanilo, lidocaína, propofol, cisatracurio. Oxigenación con mascarilla facial y O₂ a 2l x'. Se realizó video laringoscopia, se observó edema importante de los pliegues aritenopigloticos, y de las cuerdas vocales. Disminución de la luz glótica en más del 50%, Se cánula la vía aérea, al segundo intento, con sonda Murphy No 6.0, con neumotaponamiento. En ese momento la paciente presentó reflujo gastroesofágico. Se retira video laringoscopia, se aspiran secreciones y se coloca sonda orogástrica para vaciamiento gástrico.

Se conecta a ventilador mecánico controlado por volumen con VT a 6.6ml/kg de peso predicho, FR 10 a 12 x minuto, Fio₂ 40%, PEEP 4. Mantenimiento anestésico a base de sevoflurano 0.8- 1.0 CAM y fentanilo, metoclopramida, ondansetron, omeprazol, metamizol. Egresada paciente a recuperación postanestésica bajo los efectos residuales de la anestesia con signos normales.



Edema de Reinke.

El edema de *Reinke* es una enfermedad benigna de las cuerdas vocales, caracterizada por una tumefacción blanda, llena de líquido y móvil. Producida por la acumulación de líquido sobre la membrana basal de las cuerdas vocales. Es descrita por *Hajek* en 1891, menos del 10% tienden a malignizar, la severidad del cuadro es variable y la sintomatología principal es disfonía y en casos graves disnea y obstrucción. En su fisiopatología interviene la irritación crónica de las cuerdas vocales, la causa principal es el tabaquismo, pero en este caso es ocasionada por el reflujo gastroesofágico.

Esta irritación conduce a alteración en la permeabilidad capilar con extravasación hacia el espacio de *Reinke* con la consecuente alteración cordal. La enfermedad se agrupa en tres grandes partes de acuerdo a las características macroscópicas mediante la clasificación de *Yonekawa*. Tipo I, edema en cara superior de las cuerdas, área glótica normal. Tipo II, edema extendido al borde libre, Contacto cordal parcial. Tipo III, contacto de la totalidad de las cuerdas vocales

El tratamiento está en caminado a modificar los estilos de vida, cese del hábito tabáquico y consulta con foniatría. En los casos severos o persistentes es necesaria la cirugía endolaríngea.

Discusión

El Edema de Reinke es una patología poco frecuente, asociada al tabaquismo, pero que se puede presentar en pacientes con enfermedad por reflujo gastroesofágico.

En esta paciente se prestó más atención a la patología laríngea que al reflujo gastroesofágico. Si bien se trataba de cirugía electiva, la paciente se encontraba hospitalizada desde un día antes en el hospital, debió sospecharse gastroparesia al tratarse de una paciente diabética crónica. Siguiendo esta línea de pensamiento

debió haberse medicado con la intención de disminuir el remanente gástrico.

Se optó de un inicio por canulación de la vía aérea mediante video laringoscopia por el antecedente de progresión de la disminución de la luz glótica, en las consultas subsecuentes por el servicio de otorrinolaringología. Se opta por decanular al paciente despierto. Por la dificultad de la técnica y por el episodio de reflujo.

Conclusiones:

Edema de *Reinke* Puede suponer una causa de vía aérea difícil inesperada. Es importante que todos los hospitales cuenten con un protocolo para el manejo de pacientes con vía aérea difícil.

Referencias

1. Sugerrí C y cols. Edema de Reinke obstructivo, Rev. Hosp. Ital. B. Aires 2017;37(3):93-97.
2. Garcia R, Mendez E, Bueno. Are vocal alterations caused by smoking in Reinke's. Edema in women entirely reversible after microsurgery and smoking cessation?. J Voice. 2017;31(3):380
3. Tan M, Bryson P, Pitts C. Clinical grading of Reinke's edema. The Laryngoscope; 2017;127(10):2310-2313.

Traumatismo punzocortante de vía aérea. Manejo anestésico.

¹José Rodrigo Fernández Soto. Residente de segundo año de anestesiología. Hospital Ángeles Lomas.

rodrigoferso21@gmail.com

Introducción

Las lesiones de vía aérea (VA) son una causa mayor de muerte prematura en pacientes politraumatizados. Por lo general, el alto índice de mortalidad no solo se debe a la lesión de VA, sino a las lesiones que se presentan en otros órganos (1).

En la actualidad la incidencia de lesiones traumáticas de VA ha incrementado considerablemente. En un estudio retrospectivo, realizado en un hospital de trauma en Toronto, de 1989 a 2005, en donde se atendieron 12,187 con politraumatismo, se reportó una incidencia de trauma en VA de tipo contundente de 0,3% (36 pacientes), con una mortalidad de 36%. Por otro lado, 68 pacientes (0.6%), presentó trauma penetrante en VA, con una mortalidad de 16% (2).

El traumatismo en la VA, se puede dividir en tres tipos: trauma maxilofacial, lesión en cuello y lesión laríngea (3). Principalmente los traumatismos en cuello ya sean contusos o penetrantes, involucran estructuras vitales, incluyendo respiratorias, vasculares, digestivas, endócrinas y neurológicas (1). Las principales manifestaciones clínicas de un traumatismo contuso o penetrante en cuello, como. Sangrado activo orofaríngeo, disfagia, estridor, ronquera, rompimiento de laríngea o tráquea, enfisema subcutáneo, Sangrado traqueobronquial, hematoma, déficit neurológico (medula espinal, plexo braquial (1,4, 5).

Presentación de caso clínico

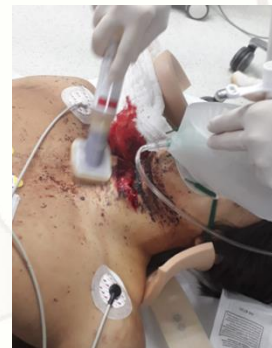Se trata de paciente masculino de 20 años de edad, el cual, es traído por sus padres al servicio de urgencias del Hospital Ángeles Lomas, procedente de su domicilio en donde fue encontrado 30 minutos antes de su llegada con heridas cortantes en cuello, hemitórax izquierdo y antebrazo izquierdo.

Se realiza interrogatorio a los familiares, quienes niegan que el paciente cuenta con antecedentes crónico-degenerativos de importancia. En la evaluación primaria en urgencias, se encuentra paciente con apertura ocular

espontánea, pupilas isocóricas, se encuentra agitado con *Glasgow* de 14. Signos vitales a su ingreso: tensión arterial (TA) de 85/45 mm Hg, frecuencia cardíaca (FC) de 115 lpm, frecuencia respiratoria (FR) 24 rpm y saturación periférica de oxígeno (SpO₂%) de 88% con mascarilla facial. Se solicitó interconsulta al servicio de anestesiología para manejo de vía aérea postsospecha de lesión traumática.

En la exploración física inicial, se encontró herida tangencial de 15 cm en cuello, que involucraba estructuras superficiales y profundas. La lesión llega hasta tráquea, la cual se encuentra abierta con lesión de un cm, sin evidencia de sangrado activo o lesión de grandes vasos. (Figura 1).

Figura 1: Lesión cortante del cuello



Hemitórax izquierdo, con herida punzo cortante a nivel de 5º espacio intercostal, línea medio claviclar, a la auscultación con ausencia de murmullo vesicular en hemitórax izquierdo, así como disminución de movimientos respiratorios. Hemitórax derecho sin alteraciones. Cara anterior de antebrazo izquierdo con lesión longitudinal, de aproximadamente siete cm, con probable compromiso neurovascular y tendinoso.

Posterior al hallazgo de la lesión cortante y con la sospecha que la lesión traqueal ponía en riesgo la vida del paciente. Debido a la situación de urgencia y la



necesidad de asegurar la vía aérea para posteriormente realizar estudios de extensión, se colocó cánula traqueal en sitio de lesión traumática, con el apoyo de cirugía de cabeza y cuello. Hemodinamicamente, el paciente estaba con tendencia a la hipotensión y taquicardia. Al mismo tiempo se colocó sonda endopleural por neumotórax izquierdo, por equipo de cirugía general, sin complicaciones, así como sonda *Foley* a derivación.

Se solicitó radiografía de tórax y tomografía de cabeza, cuello y tórax donde se demostró neumotórax izquierdo. En la tomografía de cuello se evidenció enfisema subcutáneo, así como cánula traqueal, en la imagen de pulmón izquierdo, se evidenció pulmón colapsado, con sonda endopleural. Estudios de laboratorio, en parámetros normales y ecocardiograma transtorácico. Se pasa paciente de urgencia a quirófano.

A su llegada a quirófano, el paciente se encontró despierto, vía aérea con cánula traqueal permeable, ventilado manualmente, con SpO₂ de 91%, el paciente se encontró con taquicardia de 128 lpm, hipotensión de 81/55 mm Hg. Se realizó inducción con fentanilo, midazolam, propofol, rocuronio y lidocaína, posteriormente se conectó cánula traqueal a ventilador controlado por volumen con los siguientes parámetros VT 500 ml; FR 12 rpm; pMAX 24 cmH₂O, R I: E 1:2. Sin embargo, no se correlacionaban volúmenes programados con volúmenes reportados, por lo que la máquina de anestesia marcaba fuga del sistema, incrementándose además el enfisema subcutáneo.

Debido a esta situación, se decidió cambiar cánula traqueal por tubo oro traqueal calibre 7.5, el cual se colocó bajo condiciones más seguras y guiado por video laringoscopia (*GlideScope*), en donde se observaban abundantes secreciones, edema laríngeo pero sin daño a estructuras. Una vez asegurada la vía aérea se inició reparación y lavado quirúrgico.

Por parte de cirugía de cabeza y cuello se realizó exploración de cuello, lavado quirúrgico y plastia de lesión cricotraqueal, descartando lesión vascular y esofágica. En el caso de cirugía plástica, se realizó

tenorrafia de flexor superficial del índice y tercer dedo de mano derecha y sutura de músculo de tendones flexores superficiales.

En el quirófano, se realizó ecocardiograma transtorácico, el cual reportó derrame pericárdico, secundario a lesión punzocortante en tórax el cual se manejó de manera conservadora.

El paciente permaneció en hospitalización por un periodo de tiempo prolongado, presentó complicaciones renales, así como neumonía, sin embargo, evolucionó de manera adecuada y pudo egresar para una evaluación por psiquiatría.

Discusión

Las lesiones traqueales, son potencialmente mortales por lo que requieren de un diagnóstico urgente, así como un adecuado abordaje terapéutico. En este caso clínico, el paciente presentó lesión traqueal cortante, acompañada de enfisema subcutáneo, estridor, disnea, disminución de la saturación de oxígeno y neumotórax secundario a lesión cortante, las cuales son manifestaciones clínicas frecuentes en este tipo de lesiones. El manejo quirúrgico temprano, se considera el tratamiento ideal, principalmente en pacientes con comorbilidades o compromiso cardiorrespiratorio (4).

Debido a la baja incidencia de lesiones cortantes de tráquea, no existen guías de tratamiento para este tipo de pacientes. *Kovacs y cols*, elaboraron un algoritmo para un adecuado abordaje terapéutico de pacientes con trauma traqueal. Correlacionando este algoritmo con el caso clínico presentado, la decisión de asegurar la vía aérea con una intubación oro traqueal guiada por video laringoscopia, resulta la opción más adecuada, debido a que el paciente se encontraba estable y se tenía tiempo para asegurar la vía aérea. El algoritmo de la ASA, el cual es considerado como el estándar de oro para el manejo de vía aérea, recomienda la vía aérea quirúrgica como una opción inicial en el escenario de emergencia, en donde lo prioritario es asegurar la vía aérea (11).



Conclusiones

Es importante mencionar que, con base en el alto índice de mortalidad de los traumatismos traqueales, debe de considerarse primordial asegurar la vía aérea lo antes posible.

Referencias

1. Jain Uday. Management of the traumatized airway. North Carolina: Anesthesiology 2016: 124.
2. Kummer, Carmen. A review of traumatic airway injuries: potential implications for airway assessment and management. International Journal of the Care of the Injured 2007;38:
3. Sperry, Jason. Penetrating nNeck trauma critical decisions in Trauma. Journal of Trauma Acute Care in Surgery. 2013
4. Paniagua C. Manejo perioperatorio de lesiones de cuello. Revista Mexicana de Anestesiología 2018:22:

Manejo de vía aérea en paciente quemado en unidad de cuidados intensivos

¹García- Araque Hans Fred, ²Betancourt- López Valeria, ²Riascos- Márquez Juliana, ³Vargas, Adriana, ²Velasco- Andrés Fabian. ¹Anestesiólogo cardiovascular. Jefe servicio anestesiología, Universidad Militar Nueva Granada, Hospital Militar Central. Bogotá, Colombia. ²Residente Anestesiología y reanimación Universidad Militar Nueva Granada, Hospital Militar Central. Bogotá, Colombia. ³Anestesióloga, intensivista del servicio anestesiología Hospital Militar Central. Bogotá, Colombia.

Caso clínico

Paciente masculino de 51 años de edad, remitido de la ciudad de Neiva del Hospital universitario *Hernando Moncaleano Perdomo*, quien ingresa a la unidad de cuidados intensivos del Hospital Militar de Bogotá, por cuadro clínico de 42 horas de evolución, consistente en quemadura, por llamarada mientras se encontraba limpiando brochas de pintura con gasolina, al entrar en contacto con vela la cual usaba para iluminación. Al ingreso al hospital presentó quemaduras de aproximadamente 25% de la superficie corporal grado IIB, que consiste en quemadura de región facial en su totalidad, región anterior de cuello, pared torácica anterior, cara interna de miembro superior izquierdo y cara palmar y dorsal de ambas manos. Recibió manejo inicial por cirugía plástica en sitio de remisión quienes realizan lavado más desbridamiento, y aplicación tópica de *triconjugado* de GROB, remiten a nuestro hospital de

IV, nivel de complejidad para continuar manejo integral del paciente.

Antecedente de sarcoma *fusocelular* sinovial estadio IIB T2B N0 M0, en miembro inferior derecho 2016, antecedente de enfermedad de *perthes*, trombosis venosa profunda de miembro superior izquierdo. Quimioterapia esquema MAI, cuatro ciclos completos, radioterapia. Colectomía laparoscópica 2014, apendicetomía 2016, resección quirúrgica, sarcoma en miembro inferior derecho, reemplazo total de cadera derecha.

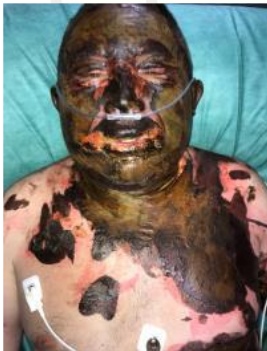Paciente con quemaduras del 25% de superficie corporal total, que compromete la cara, cuero cabelludo, pestañas, se evidencia quemadura de *vibrisas* nasales y pabellón auricular. La quemadura en región de cuello se extiende hasta región subclavia derecha e izquierda, así como región anterior de la pared torácica hasta aproximadamente nivel T6, y cara interna de miembro

superior izquierdo, región palmar y dorsal de ambas manos, la totalidad de la superficie quemada se encuentra cubierta con tricongujado de profundidad no valorable.

Apertura oral limitada por edema en comisura labial menor a tres cm, y costras duras en región bucal, se evidencia mucosa eritematosa, edematizada, de material particulado negro en orofaringe. Mallampati III, limitación en la extensión cervical. Cuello corto y grueso, disfonía.

Alerta, orientado en las tres esferas, fuerza 5/5 en las cuatro extremidades, reflejos miotendinosos en miembros inferiores ++/++++. (Figura 1).

Figura 1: Quemaduras del 25%

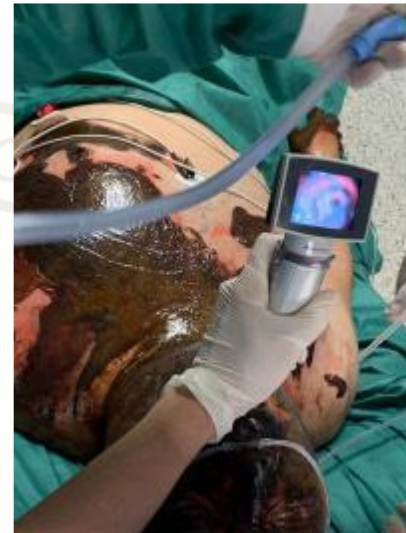

Se decidió realizar instalación de catéter venoso central, con la limitación de la localización anatómica debido al compromiso de quemadura en región que corresponde a la vena yugular interna y subclavia bilateral, por lo que se decidió paso de catéter venoso central a nivel de femoral derecho, guiado por ultrasonografía con técnica del *seldinger*.

Se aseguró la vía aérea, por la alta probabilidad de alto riesgo de deterioro a corto plazo. Se considera una paciente con vía aérea difícil predicha, se decide realiza

intubación orotraqueal despierto con videolaringoscopia.

Figura 2. Videolaringoscopia directa con King visión.



Se administró lidocaína tópica spray al 10%, luego se procedió a realizar una laringoscopia directa tipo de inspección de la vía aérea, se visualizaron las cuerdas vocales edematizadas, con restos de material particulado de carbón, con evidencia de *Cormack-lehane grado I*, El paciente fue intubado con King visión y un tubo endotraqueal 7.5, único intento. Inmediatamente seguido de la administración de propofol para hipnosis y sedoanalgesia en infusión de fentanilo para mantener adecuado acople a la ventilación mecánica. Extubación sin complicaciones.

Intubación exitosa con dispositivo Salt en quirófano

Verónica Michaca-Ramírez. Anestesióloga, profesor titular de residentes, asesor de caso clínico. Xochiquetzalli Esquivel-Cortes. Médico residente de tercer año de Anestesiología. Hospital Instituto de



Seguridad y Servicios Sociales de los Trabajadores al Servicio de los poderes del Estado de Puebla. ISSSTEP

Caso clínico

Masculino de 76 años, programado para colecistectomía laparoscópica, con diagnóstico de colelitiasis crónica, cuenta con los siguientes antecedentes: Originario de Oaxaca México, residente de Puebla. Campesino, refiere tabaquismo y alcoholismo ocasional. Diabetes Mellitus tipo II, de ocho años de evolución en tratamiento con *Empagliflozina*, Metformina. Hipertensión arterial sistémica de 12 años de evolución, Losartan y ácido acetilsalicílico. Alérgica a la penicilina y diclofenaco. Peso 75 kg. Talla. 162 cm frecuencia cardiaca (FC) 72 lpm, saturación periférica de oxígeno (SO₂ 92 %), tensión arterial (TA) 120/70 mm Hg. Apertura oral clase I, dentadura superior e inferior incompleta, *Mallampati* clase III, Distancia esternomentoniana clase III, distancia tiromentoniana clase III, cuello cilíndrico, sin adenomegalias, tráquea central desplazable. Glucosa 124 mg/dL, BUN 23 mg/dL, urea 50.7 mg/dL, creatinina 1.3 mg/dL. Cardiomegalia grado II, sin patología pleuropulmonar. ASA III RCV LEE I RR ARISCAT Medio CAPRINI Moderado. Anestesia general balanceada

Monitorización no invasiva. Inducción anestésica con Fentanilo, rocuronio, propofol desnitrógeno dos minutos, TOF en 0% se realiza laringoscopia directa atraumática con hoja Macintosh No. 4, observando *Cormack Lehane* III, se intentó introducir tubo endotraqueal sin éxito, Se colocó tubo laringofaríngeo (SALT) hasta laringofaringe, se introduce a través de este un tubo endotraqueal 8 mm, hasta llegar a tráquea, neumotaponamiento tres cc, se procede a corroborar colocación correcta, observando curva de capnógrafo y columna de aire, así como ventilación pulmonar bilateral con éxito, se retira SALT y se fija tubo endotraqueal a 22 cm, se conecta a circuito semicerrado y se conecta a ventilador, se ajustan parámetros ventilatorios de acuerdo a peso predicho del paciente. Al término de

procedimiento, se retira tubo endotraqueal sin complicaciones. Durante el Posoperatorio el paciente no refirió dolor faríngeo ni al deglutir, sin disfonía o trauma a este nivel.

Discusión

En nuestro país, no son suficientes los estudios que promueven y respaldan el uso de algunos dispositivos, por la limitada promoción que existe de estos. En el ISSSTEP, tenemos la iniciativa de integrar al manejo de la vía aérea el uso de diferentes dispositivos avalados por la American Society of Anesthesiologists (ASA) y la Difficult Airway Society (DAS) con el fin de evitar complicaciones asociadas a la vía aérea difícil; actualmente integramos a la práctica diaria el manejo de diferentes dispositivos en distintos escenarios, con un plan de vía aérea, previamente establecido en cada paciente de acuerdo a las necesidades y características clínicas del mismo.

La vía aérea difícil continua siendo la primera causa de morbimortalidad anestésica e incluye diferentes situaciones como la ventilación difícil con mascarilla facial, laringoscopia difícil, intubación difícil y la ventilación e intubación imposible.

La introducción de nuevos dispositivos de vía aérea en la práctica clínica representa los cambios más significativos en las pautas de la práctica de la vía aérea difícil de la ASA.

Referencias

1. Vijay G Anand, Girinivasan Leelakrishna, Thavamani. Evaluation of the new supraglottic airway S.A.L.T to aid blind orotracheal intubation: A pilot study. *International Journal of Critical Illness and Injury Science* 2013;3:241-245.
2. Díaz-Soto E, González-Álvarez NJ, León- Fernández OD, Rendón- Morales AA, Vázquez- Lesso A. Evaluación y manejo integral de la vía aérea en el paciente crítico. México 2016;
3. Uribe-Valencia HC, Arenas-Correa ID, Acosta Reyes JL. Evaluación del tubo laringofaríngeo supraglótico como un dispositivo útil para intubación endotraqueal a ciegas, en



personal no experimentado, utilizando maniqués. Elsevier 2013; 42: 172-175.

- Adrian- Vázquez L. La vía aérea difícil en el servicio de urgencias. México 2016;

Caso clínico de manejo de la vía aérea con o sin complicaciones.

Gustavo Adolfo Beas-Magdaleno. Médico residente de 3er Año de Anestesiología. ISSSTE Hospital General Dr. Fernando Quiroz Gutiérrez. Ciudad de México, CDMX.

gbm90@outlook.com

Caso clínico

Paciente masculino de 32 años de edad, el cual acude al servicio de urgencias adultos por presentar hernia ventral estrangulada. Cirugía de urgencia. Refiere diabetes mellitus tipo II, en manejo con hipoglucemiantes orales no especificados. Obesidad Grado III. SAOS, en tratamiento con CPAP.

Peso 146 kg, talla 1.68, IMC 51.7 kg/m². Se realizó inducción de secuencia rápida con los siguientes medicamentos, fentanilo, rocuronio, propofol. Se realizó IOT con Videolaringoscopio al primer intento, atraumática, sin incidencias. Se observó curva de capnografía presente y continua, etCO₂, 32, se acopla tubo endotraqueal a máquina de anestesia con parámetros ventilatorios de acuerdo a peso predicho, mantenimiento con *sevoflurano* 2-2.5 Vol%, CAM 1 – 1.2. *Mallampati* modificado grado IV.

Apertura Bucal Clase II: Distancia de 2.6-3 cm. *Patil-Aldreti*. Clase II: Medida de 6–6.5 cm con cierto grado de dificultad. Distancia Esternomentoniana. Clase IV, medida menor de 11 cm. *Bellhouse-Doré*.

Grado II: 1/3 movilidad. Protrusión mandibular. Clase III: Los incisivos inferiores quedan por detrás de los superiores. Circunferencia de cuello 57 cm.

O: Obesidad, IMC > 26 kg/m².

B: Barba.

E: Edad > 55 años.

S: SAOS.

E: Edentación

Figura 1: Paciente obeso.

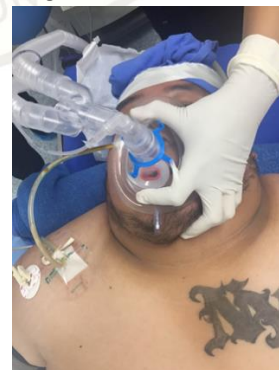
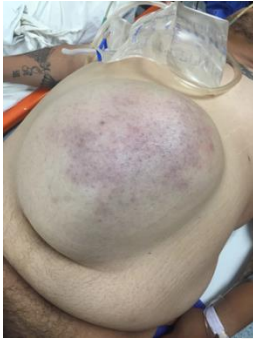
Figura 2: Hernia ventral estrangulada



Conclusión

La intubación difícil se define como la necesidad de tres o más intentos para la intubación de la tráquea o más de 10 minutos para conseguirla. Es necesario establecer un plan preoperatorio de manejo incluyendo técnicas específicas y equipo ajustado a cada paciente y proceso.

Todas las escalas predictoras de vía aérea tienen limitaciones. No existe un manejo estándar de la vía aérea, todo lo contrario. Son numerosas las diferentes combinaciones de técnicas y material para el manejo de la intubación orotraqueal en un determinado paciente.

Referencia

1. Metzner J, Posner KL, Lam MS, Domino KB. Closed claims' analysis. *Best Pract Res Clin Anaesthesiol* 2011;25(2): 263e76.
2. Apfelbaum JL, Hagberg CA, Caplan RA, Blitt CD, Connis RT, Nickinovich DG, et al. Practice guidelines for management of the difficult airway: an updated report by the American Society of Anesthesiologists Task Force on Management of the Difficult Airway. *Anesthesiology* 2014; 118(2):251e70.
3. Shiga T, Wajima Z, Inocue T, Sakamoto A. Predicting difficult intubation in apparently normal patients: a meta-analysis of bedside screening test performance. *Anesthesiology* 2005;103(2): 429-37.

Manejo de vía aérea en paciente sometido a cirugía maxilofacial.

Escudero, Silvana Elizabeth. Gallay, Verónica Vanesa. Ortiz, María Laura. Servicio de Anestesiología del Hospital G. Rawson, San Juan, Argentina.

v_gallay@hotmail.com

Introducción

La cirugía maxilofacial presenta ciertas dificultades para los médicos anesthesiólogos, sobre todo en lo que respecta al mantenimiento de la permeabilidad de las vías respiratorias. Para ello, es necesario prever algunos inconvenientes en la intubación, las limitaciones quirúrgicas y el estado funcional de las vías respiratorias durante el período postoperatorio. La utilización de algoritmos adaptados a la situación es indispensable, tanto para la intubación como para el mantenimiento de la oxigenación.

Caso clínico

Se trata de un paciente de 24 años de edad, que sufre accidente automovilístico (moto-auto), dolor facial y cefalea. Diagnóstico de fractura naso-orbitomaxilar, fractura orbito-malar y fractura horizontal de maxilar superior (Le Fort I).

Paciente sin antecedentes personales patológicos, alérgicos ni medicamentosos. Antecedente quirúrgico de nefrectomía izquierda (A los 15 años).

Cabeza y cuello, retrognatia, fractura naso-orbitomaxilar, orbito malar y de maxilar superior; movilidad cervical: conservada; dientes: incisivos prominentes;



amplitud de la apertura bucal: menor de 4cm; distancia tiromentoniana: menor de 6cm;

Inducción: Atropina, midazolam, remifentanilo en infusión continua y se anestesió tópicamente con lidocaína al 10% la mucosa oral y orofaríngea.

Luego se colocó un tubo traqueal No. 7.5 con alma de acero en el fibroscopio, se colocó una cánula oral para mantener el fibroscopio en la línea media y evitar que el paciente accidentalmente muerda o la dañe. Se avanzó el fibroscopio, previa instalación de lidocaína al 2% en el espacio supraglótico e infragloticos, al observar la Carina se hizo avanzar el tubo endotraqueal, se confirmó la correcta colocación del tubo traqueal mediante auscultación y capnografía.

El procedimiento quirúrgico tuvo una duración de dos horas, el mantenimiento de la anestesia fue balanceado con sevoflurano al 2%, remifentanilo, y relajación muscular con atracurio. Se retiró el tubo traqueal sin accidentes.

Paciente obstétrica con predictores de vía aérea difícil, secuencia de inducción rápida fallida.

Doonashii Santiago-Velásquez. Médico residente del tercer año Anestesiología: Hospital General "Dr. Aurelio Valdivieso. Yrais Osorio Camacho. Medico adscrita al servicio de Anestesiología. Carmen de la Cruz Citalán. Médico adscrito al servicio de Anestesiología. Dr. Jermain Moisés Vásquez soto.

Cuadro clínico

Femenino de 43 años de edad, se realiza registro tococardiografico para valoración de bienestar fetal, se encontró, variabilidad disminuida, ascensos ausentes, descensos ausentes, frecuencia cardiaca fetal de 120 latidos por minuto, integridad 100%, actividad uterina nula, movimientos fetales presentes.

Se inicia terapia de reanimación in útero, sin mostrar mejoría por más de 40 minutos, por lo que se decide interrupción del embarazo vía abdominal. Diagnóstico de baja reserva fetal, riesgo de pérdida del bienestar fetal. Cesárea iterativa, *acretismo* placentario parcial. Multigesta nulípara, embarazo de 39.2, semanas de gestación.

Dos cesáreas previas (6 y 4 años, ambas bajo anestesia regional sin eventualidades). Apertura oral: III, *Mallampati*: clase IV, distancia tiromentoniana: III, distancia esternomentoniana: II, **Bellhouse Doré**: I, circunferencia de cuello; 45 cm, cuello cilíndrico corto sin megalias, tráquea central desplazable, tórax simétrico, amplexión y amplexación conservados, cardiorrespiratorio: sin compromiso, abdomen globoso sin actividad uterina palpable con feto único vivo, columna no valorada, extremidades integra anatómica y funcionalmente superiores con presencia de accesos venosos periféricos en ambos brazos 16G y 18G, catéter venoso central largo en brazo derecho, REMs normales, llenado capilar normal.

Paciente que cuenta con predictores de vía aérea difícil, se prepara equipo disponible en la unidad hospitalaria, de acuerdo con algoritmo para manejo de vía aérea difícil, pasa de manera urgente debido a baja reserva fetal. Debido a patología de base paciente con alto riesgo de hemorragia y transfusión masivas. ASA III, riesgo tromboembólico Castorena: moderado. Anestesia general balanceada (secuencia de inducción rápida). ASA II, Goldman I, índice de Lee clase I.

A su ingreso a sala quirúrgica, bajo monitoreo tipo I con los siguientes signos vitales, tensión arterial (TA), 144/76 mm hg, presión arterial media (PAM), 100 mm Hg, frecuencia cardiaca (FC), 61 lpm, frecuencia respiratoria (FR), 17 rpm, saturación periférica de oxígeno (SatO₂), 96%, temperatura 36.1 C. se instala sonda Foley a derivación.

Con paciente en decúbito dorsal en posición de *rampa* y *Jackson* modificada, pre-oxígeno con mascarilla facial por



tres litros por minutos con fracción inspirada de oxígeno (FIO₂) al 100% sin presión positiva, administro: fentanilo, lidocaína, rocuronio, propofol, con paciente en apnea. Se realizó laringoscopia directa atraumática con hoja Mac No. 3, al segundo intento, visualizo *Corcmack lehane grado IV* el cual no corrige con maniobra de BURP, oxígeno nuevamente, con saturación mayor a 90% se realiza nuevo intento de laringoscopia el cual también fue fallido. La saturación cayó a 60%. Oxigenación con mascarilla facial a cuatro manos. Presentó bradicardia de 50 latidos por minuto. Administramos 700 µg. Se colocó mascarilla laríngea para rescate de la vía aérea. Se corroboro adecuada colocación mediante línea de capnografía y auscultación pulmonar, y posteriormente introduzco cánula endotraqueal 7.5 a través de mascarilla laríngea, corroboro adecuada colocación mediante línea de capnografía y auscultación pulmonar, realizo prueba de fuga y coloco neumotaponamiento con tres mL de aire. Retiro neumotaponamiento de mascarilla laríngea y la retiro, fijo cánula endotraqueal en arcada dentaria No. 21, conecto cánula endotraqueal a sistema circular semicerrado.

Mantenimiento: modo volumen: volumen tidal 430 cc, FR: 26 rpm, relación I:E: 1-2, sevoflurane 2 a 2.5 vol%, PEEP: 4 cmH₂O. Constantes vitales promedio de: PAM: 80-90 mm hg, FC: 50-90 lpm, FR: 12 rpm, SatO₂: 100 %. Temperatura: 36 C. Capnometria: 31-35 mm Hg. Concluye evento quirúrgico. Se realizó gasometría arterial la cual reporta: equilibrio acido base, pH: 7.45, pCO₂: 28 mm Hg, pO₂: 76%, na: 138 mmol/L, K: 3.2 mmol/L, Glucosa 120 mg/dl, Lactato 1,4 mmol/L, Hematocrito 40%. HCO₃: 19.5 mmol/L. FIO₂: 60%.

Referencias

1. American Society of Anesthesiologists: Practice guidelines for management of the difficult airway: An updated report. *Anesthesiology* 2003; 98:1269–1277.
2. Cook TM, Woodall N, Frerk C. Major complications of airway management in the UK: Results of the Fourth National Audit Project of the Royal College of Anaesthetists and the Difficult Airway Society. Part 1: anaesthesia. *Br J Anaesth* 2011;106(5):617-31.

Vía aérea difícil en tumores de laringe y parálisis de cuerdas vocales.

beatrizmutis@gmail.com

Masculino de 61 años. De ocupación: campesino. Tabaquismo desde hace 10 años, cuatro cigarrillos diarios. Ingesta de alcohol ocasional sin llegar a la embriaguez. Exposición a humo de leña desde la infancia. Diagnóstico de Diabetes mellitus tipo II (DM2), en tratamiento con *metformina* y *vidagliptina* 1000 mg/50 mg cada 24 h, al parecer con buen control glucémico. Antecedente de tumoración faríngea en el 2009. Dicha tumoración condicionó parálisis de cuerda vocal no especificada. En seguimiento por médico particular con tratamiento no especificado. Antecedente de accidente vascular cerebral tipo hemorrágico en el 2007, diagnóstico y tratamiento con

craneotomía en Hospital particular de Puebla. Sin secuelas neurológicas posteriores. Peso de 65 k, talla 1.68 M.

Inició en el 2017, con disfonía progresiva y dificultad respiratoria. En febrero 2018 fue valorado por médico particular quien indicó videolaringoscopia, donde se encontró tumoración laríngea y se tomó biopsia de esta. Posteriormente se derivó a otorrinolaringólogo quien indicó Rx de tórax, resonancia magnética y tomografía axial computarizada (TAC), con lo que se encontró tumoración en región glótica sin obstruir completamente la vía aérea y se refirió al Hospital Instituto Nacional de



Cancerología ciudad de México (INCAN). El paciente por voluntad propia no acudió a dicha institución. La sintomatología se exacerbó semanas después con manejo por médicos particulares con nebulizaciones y antibiótico, sin presentar mejoría.

Acude al servicio de urgencia, donde se encontró dificultad respiratoria, saturación periférica 86%, tensión arterial (TA) 140/100, frecuencia cardiaca (FC) 96, frecuencia respiratoria (FR) 26, estridor laríngeo, adenopatía cervical izquierda y disminución de murmullo respiratorio generalizado. Se valoró por otorrinolaringología (ORL), se realizó Nasofibrolaringoscopia donde se observó lesión glótica con cuerdas vocales con parálisis en abducción, luz glótica del 5% que impide visualizar estructuras inferiores. Exámenes de laboratorio normales. Cirugía de urgencia para realización de traqueostomía quirúrgica. Por parte de anestesiología se administran sufentanilo, midazolam, lidocaína, propofol 100 mg y efedrina. Se realiza fibrolaringoscopia y se intenta intubación, sin embargo, se observa obstrucción del 90% de la glotis, por tumor por lo que, a pesar de múltiples intentos, no se logra la intubación traqueal. Solo se logra avocar un tubo pediátrico No. 4. Inmediatamente se realiza traqueostomía por parte de ORL, la cual se realiza sin complicaciones.

El paciente pasó a terapia intensiva, posterior a procedimiento quirúrgico se evidenció enfisema subcutáneo en parte anterior y superior de tórax, se realizó RX y TAC de cuello y tórax, donde se observó enfisema importante en pared anterior de tórax y disección a mediastino, así como neumotórax, no a tensión derecho. Se colocó por parte de cirugía general sello endopleural, con lo cual a los dos días se resolvió neumotórax. Durante su estancia en UCI se mantuvo con ventilación espontánea, con adecuados parámetros ventilatorios, termodinámicamente estable. Se egresó a sala de hospitalización sin complicaciones.

Se tomaron biopsias bajo laringoscopia directa y visión endoscópica. Sin eventos adversos durante la Anestesia

General Balanceada. Alta de hospitalización con traqueostomía.

Discusión

Este caso clínico fue de gran relevancia clínica para el servicio de Anestesiología porque surgieron diferentes opiniones y dudas en cuanto a cómo se debió abordar el caso clínico. Inicialmente y se debatieron todas las opciones con sus pros y contra lo cual lo hizo más interesante. Adicionalmente se discutió el hecho de tener al paciente durante el transoperatorio con sedación profunda y no anestesia general ya que el tubo solamente estaba avocado y la ventilación no era efectiva.

Cáncer Oral y manejo de vía aérea difícil

¹Juan Becerra-Acuña, ²Sandi Ochoa-Zequeira, ³Silvia Zepeda-Olivera, ¹Medico residente del servicio de Anestesiología del Hospital Universitario de Puebla. ²Profesora titular del servicio de Anestesiología del Hospital Universitario de Puebla.

Introducción

El cáncer oral es el sexto tipo de neoplasia más común en el mundo, está relacionada con el consumo de tabaco y es de mayor presentación en hombres. El virus de papiloma humano (VPH) se ha visto relacionado con el desarrollo de cáncer oral. El manejo de elección es la cirugía, y a nivel anestésico se encuentra en este grupo de pacientes vía aérea difícil, principalmente por restricción de apertura oral y una distancia interincisiva disminuida. La primera modalidad de terapia para éste tipo de neoplasias es la radiación, por lo tanto se puede reflejar posteriormente limitación de la movilidad de cuello y de la apertura oral. Por lo anterior se debe contar con una buena valoración preoperatoria y desarrollar un plan para abordaje y manejo de vía aérea difícil [1].



Descripción del caso

Paciente femenino de 92 años de edad con diagnóstico de cáncer en cavidad oral a nivel de mucosa yugal izquierda (7 x 4.5 x 5 cm) y nódulo tiroideo izquierdo, programada para resección transoral más hemitiroidectomía izquierda, más disección radical modificada de cuello. Diabetes mellitus tipo II en manejo nutricional. Angina de pecho en manejo con isosorbide, recibió 24 sesiones de radioterapia y tres meses de ciclo con Xeloda 500 mg, Peso de 44 kg, talla: 1.40 m, IMC 22.4, kg/M², ASA IV, con datos de vía aérea difícil, monitorización 1A, con signos vitales tensión arterial (TA) 119/57 mm Hg, frecuencia cardiaca (FC) 75 lpm, frecuencia respiratoria (FR) 18 rpm, saturación periférica de oxígeno (SAT) 91%, Bajo anestesia general balanceada, se espera latencia farmacológica, se procede a intubación asistida con *Glidescope* por vía nasal, la cual no es posible, ya que había desplazamiento de estructuras intraoral y espacio reducido. Se opta por laringoscopia con McCoy, se dirige tubo nasal nuevamente con la pinza de Magill, logrando así intubación nasotraqueal, con tubo 6.5, sin complicaciones, se ajustan parámetros ventilatorios, mantenimiento con Sevoflurane 1-3 Vol% y fentanilo en infusión para concentraciones plasmáticas de 3-6 ng/kg/min. Finalizado procedimiento quirúrgico, se realiza prueba de volumen de fuga, siendo esta negativa, se efectúa extubación con paciente despierto sin complicaciones.

Discusión

El cáncer en cavidad oral impone un reto para cualquier anesthesiólogo, se debe contar con una valoración preoperatoria completa y un plan detallado para abordaje de vía aérea difícil. Se prefiere intubación nasal en más del 50 % de los casos reportados. La American Society of Anesthesiologists contempla diferentes formas para abordar la vía aérea difícil, siendo el "Gold standard" el fibrobroncoscopio con paciente despierto [4],

El laringoscopio de McCoy más pinzas magill, se ha usado en estos casos, entre el 13 a 44% de pacientes que presenta esta patología, obteniendo una tasa de éxito por encima del 80% [1,2,3].

Referencias

1. S Nikhar, Sharma A, Ramdasally M. Airway management of patients undergoing, oral cancer surgery: A retrospective analysis of 156 patients, Turk Journal Anaesthesiology Reanim 2017; 45:108–11.
2. Sarfraz A, Asghar S, Lal S, Akhtar S, Airway management and postoperative length of hospital stay in patients undergoing head and neck cancer surgery, J Anaesthesiol Clin Pharmacol. 2016; 32(1):49-53.
3. Apfelbaum J, Hagberg C; Caplan R, Practice guidelines for management of the difficult airway: an updated report by the American Society of Anesthesiologists Task Force on Management of the Difficult Airway, Anesthesiology 2013;118:251–270.
4. Sánchez K. Consideraciones anestésicas en el paciente con cáncer de cabeza y cuello, Anestesia en oncología 2016; 39(Supl. 1): S166–S169.

Referencias

1. Law JA, Broemling N, Cooper RM, Drolet P, Duggan LV, Griesdale DE, et al. The difficult airway with recommendations for management—part 1—difficult tracheal intubation encountered in an unconscious/induced patient. Can J Anaesth 2013;60:1089–1118.
2. Law JA, Broemling N, Cooper RM, Drolet P, Duggan LV, Griesdale DE, et al. The difficult airway with recommendations for management—part 2—the anticipated difficult airway. Can J Anaesth 2013; 60:1119–1138.
3. Rojas-Peñaloza J y col. Panorama actual de la vía aérea difícil. Rev Mex Anes. 2018;41:200-202.

Utilización de intubación por fibrobroncoscopio en paciente con vía aérea difícil prevista

¹Téllez- Peña Diana Montserrat, ²Martínez-González María Elena. ¹Médico Residente de tercer año de Anestesiología, del Hospital General “Dr. Fernando Quiroz Gutiérrez” del Instituto de Seguridad y Servicios Sociales de los Trabajadores del Estado. Médico Anestesiólogo, Hospital General “Dr. Fernando Quiroz Gutiérrez” del Instituto de Seguridad y Servicios Sociales de los trabajadores del Estado.

diamond.c10@hotmail.com

Introducción

Para permitir la ventilación controlada, la vía aérea debe cumplir con dos características en orden prioritario: ser permeable (permitir el flujo de aire con mínima resistencia) y ser hermética (protegida contra broncoaspiración y sin escape); cuando no se logran estas condiciones, hablamos de vía aérea difícil (VAD). Aunque infrecuentes (1–5%) siguen siendo una causa importante de morbi-mortalidad y demandas directamente relacionadas con el acto anestésico.

La vía aérea difícil constituye un continuo desafío para el anestesiólogo y su tratamiento es una de las tareas de mayor exigencia al representar un riesgo vital. Las guías y algoritmos juegan un papel clave en la preservación de la seguridad del paciente al recomendar planes y estrategias específicos para abordar la vía aérea difícil prevista o inesperada.

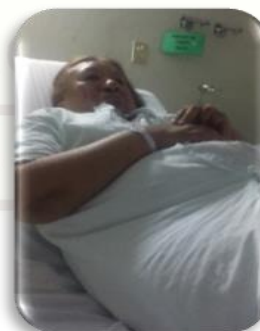Caso clínico

Femenino de 59 años, con 72 kg y 145 cm de altura, IMC 34.28. Con antecedentes de obesidad, niega crónico degenerativos y alergias. Historia anestésica anterior de anestesia general balanceada en tres ocasiones para corrección de labio y paladar hendido en la infancia y anestesia raquídea para histerectomía, sin complicaciones. Fue ingresada con diagnóstico preoperatorio: Canal cervical estrecho C3-C4 para laminectomía C4-C5. Se valoró por el servicio de

Anestesiología y se pronosticó una intubación difícil por varios factores predictivos: obesa, macroglosia, cuello corto, *Mallampati IV*. Apertura oral II, protrusión mandibular I, Patil Aldreti III, distancia esternomentoniana IV y Bellhouse Dore III. Paciente obesa con cuello corto, macroglosia, antecedente de labio y paladar hendido

Se solicitó valoración por especialistas de Otorrinolaringología quienes refieren la posibilidad de realizar intubación nasal derecha; y por el servicio de Neumología quien indica que la traqueostomía no es una opción de intubación por el tipo de intervención quirúrgica. (Figura 1).

Figura 1: Aspecto exterior de la paciente



En el quirófano, consciente y bajo sedación se mostró un poco ansiosa pero cooperadora. Se inició monitoreo invasivo. Inducción midazolam, fentanil y se oxigena con



mascarilla reservorio con FiO₂ 1.0 obteniendo saturación periférica de (SpO₂) 93%.

Se procede a la inducción anestésica con atropina y propofol, ante pérdida de automatismo ventilatorio y al verificar ventilación aceptable mediante cánula orofaríngea y mascarilla reservorio se administra cisatracurio, tras latencia de medicamentos el servicio de Endoscopia junto con Anestesiología introducen fibrobroncoscopio con sonda endotraqueal número 7.5, se identifica la epiglotis y pasa el fibrobroncoscopio a través de las cuerdas vocales, se avanza el tubo endotraqueal sobre el fibrobroncoscopio hasta la tráquea, retiramos el fibrobroncoscopio, se corrobora adecuada colocación mediante auscultación bilateral de campos pulmonares, capnografía continua positiva y manometría presente (etCO₂ 32), se fija el tubo y conectamos a ventilador mecánico en modo volumen control con VT 300ml, frecuencia respiratoria (FR) 12-15rpm, TI:E 1:2, PEEP 5. Se retiró el tubo traqueal sin dificultades al concluir la intervención quirúrgica,

Discusión

Manejo de la vía aérea en paciente con tumor de células b maxilar izquierdo

¹Carolina Cotlame-Medécigo, ²Carlos Vargas-Trujillo. ¹Residente de segundo año del servicio de Anestesiología del Hospital Juárez de la ciudad de México, CDMX. ²Médico Adscrito del Servicio de Anestesiología del Hospital Juárez de México. CDMX.

notrisar@gmail.com

Introducción

El abordaje de la vía aérea en pacientes con tumoraciones de cavidad oral y deformidad del macizo maxilofacial requiere de modificaciones a la técnica habitual del manejo de la vía aérea. La intubación traqueal con apoyo endoscópico, es una alternativa útil. El reflejo de náusea y de la tos pueden dificultar el

La valoración del riesgo se basa en la búsqueda de predictores clínicos para Dificultad al Ventilar con Máscara Facial (DVMF) o Dificultad con la Intubación Traqueal (DIT), a mayor presencia de los mismos, mayor riesgo.

Referencias

1. Alvarado Arteaga IM. Actualización en vía aérea difícil y propuesta de un algoritmo simple, unificado y aplicado a nuestro medio. Rev Colomb Anestesiol. 2018;46:58-67.
2. Baker P. Assessment before airway management. Anesthesiol Clin 2015; 33:257-278.
3. Escobar J. Manejo de la vía aérea con fibrobroncoscopia flexible. Rev Chil Anest 2009;38: 152-156
4. Frerk C, Mitchell VS, McNarry AF, Mendonca C, Bhagrath R, Patel, et al. Difficult Airway Society 2015, guidelines for management of unanticipated difficult intubation in adults. Br J Anaesth 2015;115:827-848.
5. Hagberg CA, Gabel JC, Connis RT. Difficult Airway Society 2015 guidelines for the management of unanticipated difficult intubation in adults: not just another algorithm. Br J Anaesth. 2015; 115:812-814.

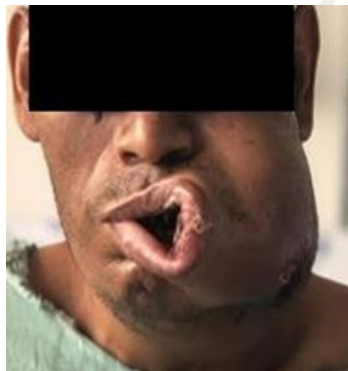acceso. El bloqueo de estos reflejos sin pérdida de la ventilación espontánea es crucial para la realización exitosa.

Caso clínico

Masculino de 42 años, con diagnóstico de tumor de células B en maxilar izquierdo. Programado para gastrostomía. Inicia padecimiento hace 4 semanas previas al internamiento, con aumento de volumen a

nivel submentoniano izquierdo, con extensión posterior a región submandibular y hemicara ipsilateral, así como cavidad oral. Presenta crecimiento rápido, acompañado de fetidez, ulceración y salida de material purulento por cavidad oral. Refiere odinofagia, disfagia y dificultad para hablar. Exploración física. Glasgow 15, asimetría facial por tumoración izquierda con tamaño aproximado de 15 x 20 centímetros, solida, ulcerada en la porción más externa. Se observan ulceraciones y capas de fibrina en mucosa oral izquierda, desviación de la comisura bucal hacia el lado sano. Valoración de la vía aérea. (Figura 1)

Figura 1: Aspecto exterior del paciente



Apertura bucal 1.5 cm, Mallampati no valorable. *Patil - Aldreti I, Bell House Dore II*. Cuello con tráquea móvil desviada a la derecha. Se palpan adenomegalias en región izquierda de cuello en niveles I, II y III de 3 x 3 cm, no dolorosas. Resto de exploración sin alteraciones. Tomografía simple de cabeza y cuello: Evidencia masa de 10 x 8 cm en hemicara izquierda que inicia desde región infraorbital y se extiende hasta región submandibular ipsilateral. Espacio retrofaríngeo de 11 mm, desplazado a la derecha.

Manejo anestésico

Se decidió anestesia general con Monitoreo tipo I y abordaje endoscópico de la vía aérea. Previa oxigenación

a 5 litros/min, se administró sufentanilo, midazolam, ketamina. Peso 50 kg, talla 1.60 m, pérdida de reflejo palpebral. Se abordó la vía aérea con Tun tubo traqueal 7.5 Fr, y endoscopio por cavidad oral, una vez colocado éste, se administra propofol y se avanza tubo endotraqueal hasta antes

de la carina. Mantenimiento con sufentanilo y sevoflurano. Se mantiene estable durante el transanestésico con tensión arterial promedio 90/55 mm Hg, frecuencia cardiaca 60-80 lpm, saturación periférica de oxígeno (SpO₂) 99 - 100 %, EtCO₂ 32 - 33 mm Hg. Terminado el procedimiento sin complicaciones.

Discusión

En el presente caso la ventilación con mascarilla facial convencional era prácticamente imposible por lo que se tienen que implementar estrategias diferentes para el manejo de la vía aérea. (1). Se han implementado diversas técnicas para el control de la vía aérea y dispositivos avanzados (2). En el caso que presentamos, decidimos intubar con fibroscopio; nos permite hacer el abordaje de una manera segura pero lo más importante es mantener al paciente con ventilación espontánea a por que la ventilación convencional no es posible.

Referencias

1. Kuruvadi S, Basappa G, Ramesh R. Fibrodysplasia of maxilla: Adifficult airway. *Indian J Anaesth.* 2013;57(2):300-302.
2. American Society of Anesthesiologists: Practice guidelines for management of the difficult airway: An updated report. *Anesthesiology* 2003;98:1269-277 .
3. Langeron O, Amour J, Vivien B, Aubrun F. Clinical review: Management of difficult airways. *Critical Care* 2006;10: 1-5.

Adenoma pleomórfico parafaríngeo. Abordaje de vía aérea con criterios de severidad.



anacancino67@gmail.com

Introducción.

El adenoma pleomórfico de las glándulas salivales es la neoplasia más común del cual 90% se presentan en la parótida y el resto se encuentra en las glándulas submandibular, sublingual, o glándulas salivales accesorias de la cavidad bucal y del espacio parafaríngeo que comprenden estructuras epiteliales y mesenquimales y se considera biológicamente benigno (1). Comprende aproximadamente 3 a 10% de todos los tumores de cabeza y cuello. El paladar duro es el sitio de presentación más común (42,8 – 68,8%) seguido por el labio superior (15-20%), y la mejilla (5,5%). Otros sitios son garganta (2,5%) y región retromolar (0,7%)². Otras presentaciones ectópicas están a lo largo del conducto de Stenon, el tejido parotídeo accesorio, y el espacio parafaríngeo (2). La maxilectomía es el tratamiento de elección y tiene que ser extirpado en su totalidad con un margen adecuado para evitar recurrencias (2). En este tipo de pacientes tras la escisión quirúrgica se realiza reconstrucción facial o colocación de prótesis dentales y faciales. Dependiendo del tipo de resección que se realice se encuentra la siguiente clasificación vertical: I maxilectomía que no causar una fístula oronasal, II que no impliquen la órbita, III implica los anexos orbitales con la retención orbital, IV con enucleación orbital o exenteración, V defecto orbitomaxilar, VI defecto nasomaxilar; y la clasificación horizontal: a) defecto palatino únicamente que no impliquen el alvéolo dentario, b) inferior o igual al medio unilateral, c) menos de o igual a un medio anterior bilateral o transversal, d) mayor que media maxilectomía³. Estos pacientes se catalogan como vía aérea difícil, definiéndose vía aérea difícil como como la situación clínica en la que un anesthesiólogo de formación convencional experimenta dificultad para ventilación con mascarilla de la vía aérea superior y dificultad con la intubación traqueal, o ambos.⁴ La vía aérea difícil representa una compleja interacción entre factores del paciente, el entorno clínico

y las habilidades del participante. Se recomienda el uso de videolaringscopía ya que se presenta una mayor frecuencia de intubaciones exitosas y al primer intento. Se debe valorar la extubación despierto versus extubación antes del retorno de la conciencia (4).

Caso clínico.

Femenina de 68 años con diagnóstico prequirúrgico de tumor de amígdala derecha programada para amigdalectomía más toma de biopsia. Crónicos degenerativos negado, alérgicos negado, quirúrgicos positivo a maxilectomía superior hace un año por adenoma pleomórfico con anestesia general sin complicaciones, cirugía de faringe hace 24 años con anestesia general sin complicaciones, transfusionales negado, traumáticos negado, toxicomanías negado, biomasa positiva a leña por 50 años. Paciente con voz nasal, consciente, alerta, orientada en 3 esferas neurológicas, narinas permeables, disminución agudeza auditiva bilateral, cavidad oral con presencia de molares superiores derecho izquierdo, demás piezas dentales ausentes, presencia de prótesis superior en ausencia de paladar blando, se observan ambas amígdalas hipertróficas y úvula, cuello normal, ruidos cardiacos rítmicos, campos pulmonares con murmullo vesicular sin agregados, abdomen *asignológico*, extremidades integrales. *Mallampati I, Patil-aldreti I, Distancia interincisivo no valorable, DEM I, BHD I.*

Vía aérea difícil. ASA III, Lee 0.7, Gupta 0.11, Goldman 1, *Caprini* 4 puntos riesgo alto. Ingresando a recuperación de aplica lidocaína spray en cavidad oral con posterior colocación de prótesis dental superior, posterior ingresa a quirófano en donde se realiza monitorización tipo I, manejándose con anestesia general balanceada, narcosis *fentanilo*, lidocaína 2%, inductor propofol, relajante neuromuscular succinilcolina, desnitrogenización con



cánula Guedel número ocho y mascarilla facial a tres litros por minuto por cinco minutos, intubación endotraqueal con TOF 0, con videolaringoscopia *Glidescope* hoja número 3 con TET 7.5 armado al primer intento, atraumático (Imagen 8, 9 y 10), se realiza neumotaponamiento, se administra rocuronio, manteniéndose con VCV con VT 350, FR 12, E:E 1:2, PEEP 5, P/máxima 35, FiO2 56 a 60, CAM 0.3 a 1.0, CO2 30 a 35, transanestésico eventos de hipertensión e hipotensión tratada con efedrina 15 mg. Emerción con reversión farmacológica con neostigmina, se realiza extubación despierta previa aspiración de secreciones y reflejos protectores de la vía aérea presentes. Diagnóstico postquirúrgico adenoma pleomórfico parafaríngeo y cirugía realizada exceresis adenoma pleomórfico parafaríngeo. En unidad de cuidados postanestésicos paciente consciente, orientada, Aldrete 9, EVA 0. *Ramsay 2*.

Conclusiones.

En pacientes con maxilectomía el abordaje de la vía aérea debe ser multidisciplinario, en primer lugar, es

recomendable el uso de prótesis dental para evitar una ventilación difícil, aunado a esto el uso de dispositivos avanzados de la vía aérea en este caso el uso de videolaringoscopio que facilita aún más la intubación endotraqueal y la extubación despierta es de elección en estos pacientes para evitar complicaciones.

Referencias

1. Achille Tarsitano, Maria Pia Foschini c. Metastasizing “benign” pleomorphic salivary adenoma: A dramatic case-report and literature review; *Journal of Cranio-Maxillo-Facial Surgery*; 2014;1.
2. Naresh Kumar Sharma, Akhilesh Kumar Singh. Pleomorphic adenoma involving soft tissue overlying the anterior border of ramus of the mandible: A rare ectopic presentation. *Journal of oral biology and craniofacial research*. 2015; (2).

Federación Mexicana de Colegios de Anestesiología AC.

F.M.C.A.
ANAESTHESIA DEORUM ARS

