

Caso clínico

Trauma contuso de cuello con sección traqueal: Aspectos cruciales del manejo de vía aérea.

Contuse neck trauma with tracheal section: Crucial aspects of airway management.

¹Medina-De la Rosa Edoardo, ²Escalera Pablo, ³Vega Felipe, ⁴Vázquez Jesús. ¹Residente de 2do año de Anestesiología, ²Médico adscrito de Anestesiología. ³Médico adscrito de Equipo de Cirugía de Trauma. ⁴Médico adscrito de Neumología y Broncoscopia. ¹²³⁴Hospital Ángeles Lomas. CDMX.

Anestesia en México 2020; 32;(1):

Fecha de recepción mayo 10, 2019

Fecha de aceptación mayo 19 15, 2019

Fecha de publicación marzo 2020

Resumen

El trauma en general representa la primera causa de muerte entre los 1-44 años de edad.¹ El trauma de cuello se presenta en un 10% según estadísticas mexicanas. Las lesiones de la vía aérea si no se diagnostican y se tratan oportunamente conllevan a una alta letalidad. El trauma contuso de vía aérea representa un porcentaje muy bajo en su presentación clínica, pero con gran mortalidad debido a complicaciones que pueden presentarse.

La Sociedad Americana de Anestesiólogos (ASA) ha desarrollado protocolos para el manejo de la vía aérea difícil, ha incorporado y desarrollado técnicas para el aseguramiento y manejo de la vía aérea. Al paso del tiempo, se le ha considerado a la fibrolaringoscopia, como el estándar de oro que permite la visualización adecuada para el aseguramiento de la vía aérea y la exploración certera de los daños.

Actualmente la Introducción de la oxigenación por membrana extracorpórea (ECMO) se ha postulado como

una opción de tratamiento viable y seguro permitiendo técnicas distintas con otros beneficios en caso de presentarse situaciones parecidas a la descrita en este caso.

Palabras clave: Trauma, contuso, Vía aérea, manejo vía aérea compleja.

Abstract:

Trauma ranks as the first cause of death in population between 1-44 years of age. According with mexican statistics, 10% is related to neck trauma. If airway injuries are not diagnosed and treated on time, they lead to high lethality. Blunt airway trauma represents a very low percentage at clinical presentation, but with high mortality due to complications that may occur when presented. The American Society of Anesthesiologists (ASA) had developed protocols for difficult airway management, also incorporated and developed techniques for airway assurance and management in trauma scenarios. Over time, *fibrolaryngoscopy* has been

considered as the gold standard that allows adequate visualization for airway assurance and also, it allows accurate exploration for inner damage. Currently the introduction of extracorporeal membrane oxygenation (ECMO) has been postulated as a viable and safe treatment option, allowing different techniques with other benefits in case of similar situations as the described in this case.

Keywords: Trauma contuse, airway, complex airway management.

Introducción

Los traumatismos se consideran una de las principales causas de morbilidad a nivel mundial. Una de las zonas con mayor riesgo de muerte secundario a trauma debido a las estructuras contenidas, es el trauma en cuello; el cual representa un 10% de los traumatismos según reporte de estadística mexicana (i).

En el trauma de cuello se tiene el riesgo de lesionarse cualquier estructura de forma conjunta: vascular, nerviosa, respiratoria, digestiva, endócrina, muscular o esquelética. Evidentemente con mayor mortalidad cuando está involucrado el sistema vascular o aparato respiratorio.

El traumatismo de la vía aérea (VA) es considerado una de las principales causas de muerte en el ambiente pre-hospitalario, representando el trauma traqueal el 23% de éstos, con una mortalidad del 30 al 80%, siendo la asfixia la causa principal (iii, iv).

Trauma contuso se define como un tipo de lesión física no penetrante y representa el 0.4% de las lesiones en VA. Existe escasa literatura acerca de lesiones traqueales completas asociadas a trauma contuso (v).

Para su estudio y manejo, se han realizado clasificaciones por zonas anatómicas para la estratificación del riesgo de trauma en cuello, al igual que modificaciones a protocolos ya establecidos, como el algoritmo de vía aérea difícil (VAD) de la ASA, el cual permite tomar decisiones objetivas en escenarios no controlados (vi).

Presentación del caso clínico

Masculino de 20 años de edad, conductor con restricción por cinturón de seguridad que impacta su camioneta en

la parte posterior de camión transportador de autos parado en la vía pública. (Figura 1). El personal pre-hospitalario registra ruptura del área de parabrisas con el filo de la plataforma, filo que contunde el cuello del conductor. El paciente es extraído con taquipnea, dificultad ventilatoria, afonía y con deformidad del cuello por enfisema subcutáneo y salida de aire por herida de 8 mm en región anterior del cuello (Figura 2).

Figura. 1. Mecanismo de lesión contra objeto fijo.



Le colocan un parche plástico oclusivo en la región del cuello y es trasladado por helicóptero al Hospital Ángeles Lomas, ciudad de México, con diagnóstico de ruptura traqueal.

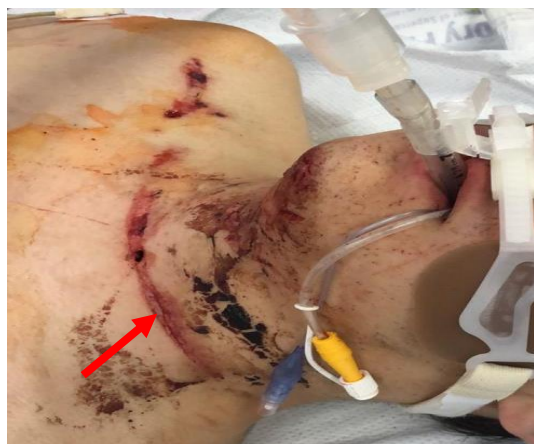A su ingreso a sala de choque-trauma y reanimación se evalúa el paciente y es manejado de acuerdo al protocolo de ATLS del Comité de trauma del Colegio Americano de Cirujanos (vii).

Durante la revisión primaria, el paciente con (A) VA comprometida, con control cervical, con parche oclusivo en cuello, (B) ventilación superficial ruidosa con taquipnea, (C) sin hemorragias externas mayores, con una herida en cara anterior de cuello de < 1 cm, con palidez de tegumentos, pulso rápido, (D) consciente, obedece órdenes, no verbaliza y mantiene voluntariamente los ojos cerrados. Es valorado y manejado por cirugía de trauma, quien descarta lesión de columna cervical y posiciona al paciente en

semifowler con mascarilla reservorio a 15 L/min, tratando de mantener pulso oximetría en 85-90%. Se canalizan dos vías periféricas con catéter número 18 con terapia hídrica controlada, se interconsulta para manejo de VA vía aérea multidisciplinario de emergencia a anestesiología y broncoscopía.

Figura 2. Se observa lesión de trauma contuso en cara anterior de cuello y tórax superior.

(Flecha señala herida contusa de 8 mm en región anterior)



Signos vitales; frecuencia cardíaca (FC) 103 lpm, frecuencia respiratoria (FR) 33 rpm, tensión arterial (TA) 100/60 mm Hg, saturación de oxígeno (SpO₂) 85%, Temperatura 36°C. Estudios complementarios de revisión primaria con radiografía portátil de tórax y anteroposterior (AP) de pelvis sin lesiones aparentes, Ecografía abdominal dedicada al trauma (FAST) negativo. A la revisión secundaria se evidencia equimosis en tercio superior de tórax, cuello y cara y con enfisema subcutáneo. Deformidad clavicular izquierda y dolor a la palpación. Tórax simétrico a la ventilación, con murmullo vesicular disminuido. Ruidos cardíacos rítmicos, incrementados en frecuencia. Sin hallazgos patológicos en el examen abdominal, pélvico, ni genitourinario. A la exploración neurológica y de extremidades únicamente se encontró disminución de la fuerza muscular 4/5, sin datos de parestesias, disestesias o algún otro dato de lesión nerviosa. Con cierto grado de estabilidad

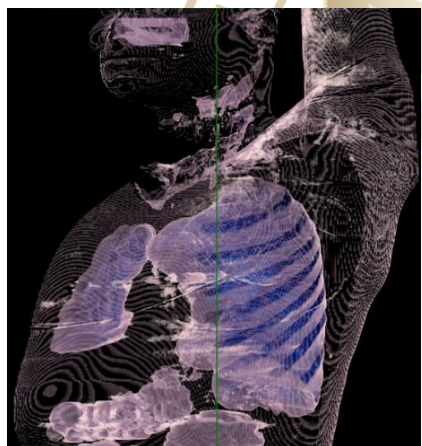
hemodinámica y ventilatoria, se realizó tomografía helicoidal de cuello y tórax, (Figura 3A y 4), que reportó.

- Pérdida de la continuidad del 90% de la circunferencia de la tráquea a 9 cm por arriba de la carina y 12 cm por debajo de la pared posterior de la faringe.
- Enfisema subcutáneo con daño a tejidos blando.
- Trauma contuso pulmonar.
- Fractura del tercio medio en clavícula izquierda.

Figura 3A. Proyección lateral de TC, se observa la interrupción del conducto de la tráquea con datos sugestivos de escape aéreo; 3B) proyección anterior donde se observa lesión a tejidos subcutáneos, pero sin daño a estructuras vasculares.

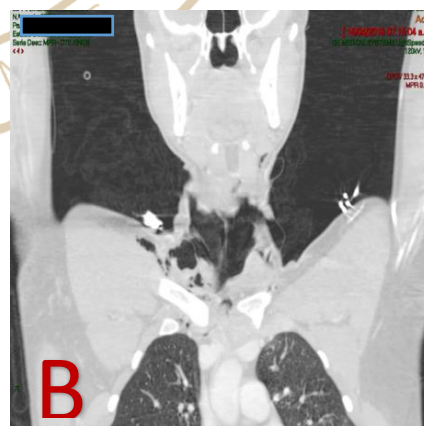
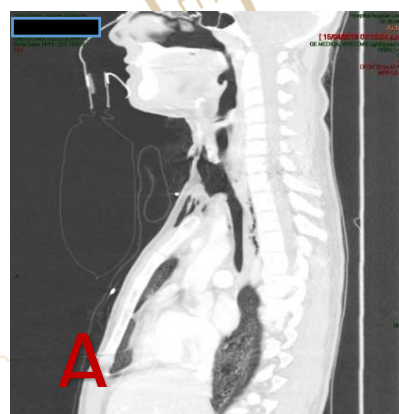
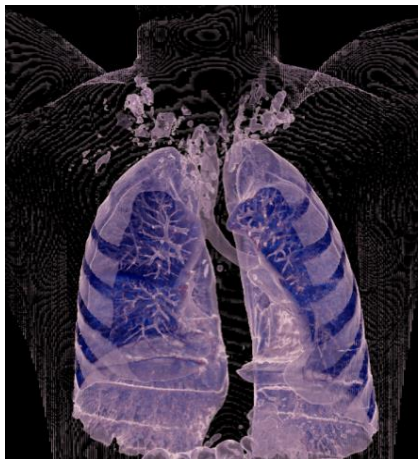Figura 4A y 4B: Ventana aérea de TC en proyección AP y Lateral, donde se observa en color el aire encontrado en la región del cuello diagnosticando enfisema subcutáneo



Se planea de forma multidisciplinaria asegurar la VA con técnica de paciente despierto con anestesia local faríngea, además de preparar la zona anterior de cuello con anestesia local, antisepsia y campos estériles por parte del equipo de cirugía de trauma, con material de corte, abordaje y set de cánulas listo para la canulación de tráquea en extremo distal con abordaje quirúrgico de emergencia, en caso de que la video-fibrolaringoscopia fuese fallida. Se clasifica como un ASA IV. El resto de las escalas de VA, no se valorarán por el estado actual del paciente.

Anestesiología procede a realizar sedación consciente con previa administración de perfusión con

dexmedetomidina a 0.4 $\mu\text{g}/\text{kg}/\text{h}$ y se complementa al ingreso a sala con *midazolam* un mg, fentanilo 50 μg y anestesia tópica con lidocaína al 10% en *spray*. Se hace cambio de mascarilla reservorio por puntas nasales a 10 lts por minuto para mantener niveles adecuados de saturación de O_2 .

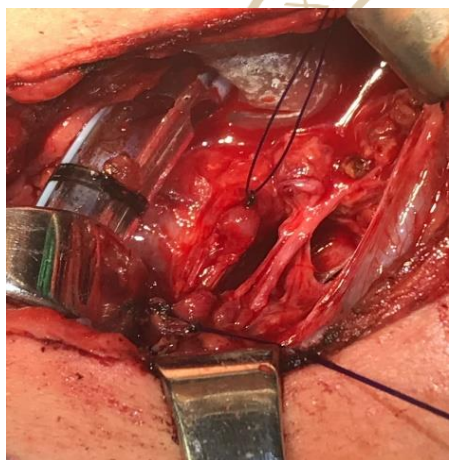
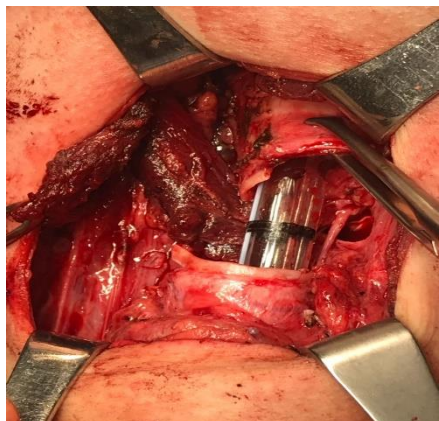
Neumología realiza *videofibrolaringoscopia flexible*, la cual muestra abundante sangrado en la vía aérea superior en los primeros dos intentos, encontrando ruptura completa a nivel del tercio inferior de la tráquea, aproximadamente a 7 cm por debajo de las cuerdas vocales, con desplazamiento del extremo distal, que compromete de forma circunferencial la mucosa y cartílagos en su totalidad. Asegurando de manera exitosa al tercer intento con cánula endotraqueal calibre 7.5 mm quedando a dos cm de la carina.

Una vez asegurada la vía aérea, se realiza inducción anestésica con fentanilo 2 $\mu\text{g}/\text{kg}$, propofol un mg/kg, y rocuronio 1.2 mg/kg con mantenimiento de sedación con 60 $\mu\text{g}/\text{kg}/\text{min}$, de propofol y fentanilo a tasa de dos $\mu\text{g}/\text{kg}/\text{h}$ para posterior traslado a quirófano central, para reparación quirúrgica de la ruptura traqueal y exploración del cuello. El traslado se llevó a cabo con sumo cuidado con protección de vía aérea asegurada como objetivo principal.

En quirófano se monitorizan signos vitales administrando dosis complementaria de rocuronio a 0.6 mg/kg se inicia ventilación mecánica, mantenimiento con anestesia general balanceada con Sevoflurane a 2-3 vol% suspendiendo infusión de propofol.

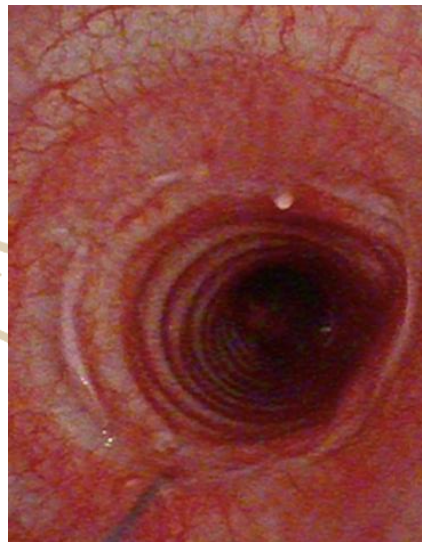Se aborda el cuello a través de una incisión en collar. Se observó la correcta colocación del tubo traqueal en ambos segmentos traqueales. (Figura 5ª y 5B). Se realiza exploración de cuello descartando lesión vascular, pero encontrando lesión esofágica grado II. Se realiza reparación de lesión de la cara anterior del esófago, interposición de músculo y anastomosis primaria de tráquea. Se coloca drenaje en cuello y se coloca punto de restricción de extensión del cuello de mentón a horquilla esternal.

Figura 5A y 5B: Disección de cuello donde se observa la transección traqueal y la interposición de parche muscular entre esófago y tráquea



estenosis y una adecuada movilidad de cuerdas vocales.

Figura 6: Fibrobronscopía de seguimiento:



Evolución.

El paciente completó una estancia hospitalaria de 13 días (5 en cuidados intensivos). Se destetó del ventilador al 3er. día del postoperatorio con extubación al 5to. día de manera guiada por *fibrobronscopía*, para revisión de anastomosis traqueal y a la semana siguiente esofagograma *baritado* descartando fuga esofágica. Toleró vía oral a líquidos y sólidos sin complicaciones de deglución y se interconsultó a otorrinolaringología para terapia de fonación. La fractura de clavícula se resolvió de forma no quirúrgica. El seguimiento por *fibrobronscopía* se realizó al 3º y 12º mes posterior al evento (Figura 6), encontrando anastomosis traqueal íntegra sin

Discusión

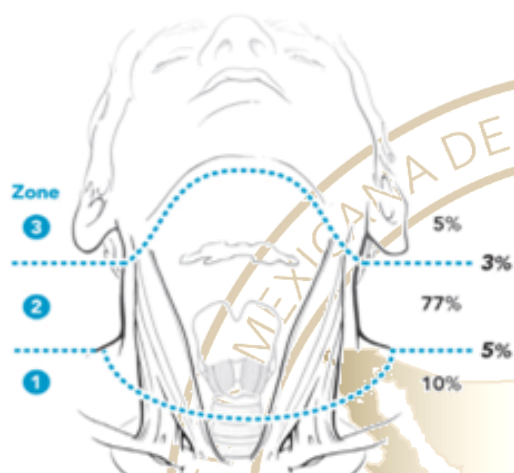
El traumatismo de VA se clasifica para su manejo en tres: trauma maxilofacial, trauma de cuello y trauma laríngeo. Como se describió anteriormente, las lesiones traqueales y de la VA secundarias a un trauma contuso, constituyen un porcentaje reducido, pero con alta morbimortalidad (^{viii}). La escasa literatura publicada referente a este tipo de lesiones hace notable su baja frecuencia, lo complejo de su manejo, y su alta incidencia de complicaciones graves al no instalarse un tratamiento oportuno (^{ix}).

Las lesiones traqueales son más frecuentes a nivel de cuello, ya que es la región no protegida por el tórax óseo. En el trauma contuso la parte distal traqueal es la de mayor frecuencia secundaria a colisiones en vehículos a alta velocidad con una incidencia de 35-68% de mortalidad reportada.

En este caso el paciente tuvo trauma contuso con lesión a nivel de cuello, con una sección traqueal del 100%, y era necesario descartar lesiones concomitantes; siendo la más comúnmente asociada, el trauma de laringe en conjunto a sus estructuras adyacentes, como los nervios laríngeos y estructuras vasculares.

Para facilitar su evaluación y descripción de las lesiones, existe una clasificación por zonas anatómicas del cuello ante eventos traumáticos que evalúan también las estructuras. *Ye y colaboradores* en su estudio hace referencia a la frecuencia de las lesiones por zona (*). (Figura 8).

Figura 8. División de zonas de cuello para evaluación en la que involucra:



Zona 1: Clavículas a Cartílago Cricoides. Zona de mayor riesgo por presencia de grandes vasos, pulmón y tráquea.

Zona 2: Cartílago Cricoides al Ángulo Mandibular. Zona de lesión más frecuente, con acceso quirúrgico más fácil y mayor facilidad de control de hemorragia.

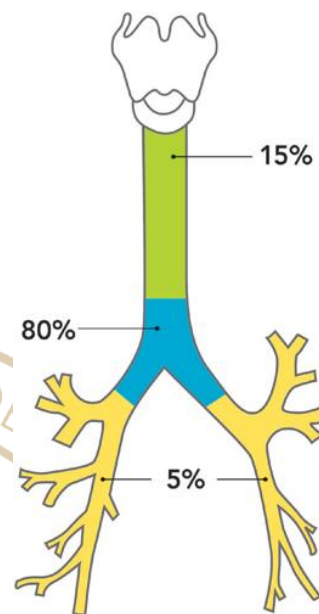
Zona 3: Ángulo mandibular a base del cráneo. Área de mayor dificultad para acceso quirúrgico.

(Jain U, Management of the Traumatized Airway.

Anesthesiology 2016).

La lesión encontrada en nuestro caso clínico corresponde a la zona uno del cuello según la previa clasificación, siendo de relevancia el estudio de disrupción de la trama traqueo-bronquiales (Figura 7). Al igual que lesiones concomitantes, en esta zona cervical se desarrollan con más facilidad datos clínicos claros como el enfisema subcutáneo masivo o el *distres respiratorio*. En el anexo 1. Se resumen las diferentes consideraciones respecto a cada escenario de trauma.

Figura 9: Sitios e incidencia de disrupción traqueobronquial. (Wilson, W. Trauma Airway Management)



Para este tipo de lesiones de la tráquea, podemos encontrar modificaciones realizadas al algoritmo de VAD de la ASA para su manejo. Considerando siempre como primer paso contar con una VA asegurada. Las técnicas de intubación endotraqueal descritas hacen hincapié en las técnicas de VA quirúrgica para intubación directa de la lesión traqueal o intubación guiada por *fibrolaringoscopia* con paciente despierto, como se realizó en el presente caso, ya que permiten la mayor seguridad, puesto que se puede evitar el uso de fármacos que puedan comprometer la seguridad de la VA afectada; la Intubación por *fibrolaringoscopia* o *broncoscopia* se mantienen como el estándar de oro. La visualización directa de la VA mediante el arsenal de herramientas de visualización por fibra óptica permite la ventaja de una buena exposición, también de una correcta evaluación y en su caso de un diagnóstico preciso y certero. En este caso la decisión del abordaje multidisciplinario con la técnica de paciente despierto y con el equipo de cirugía preparado y listo para actuar con otro plan alterno como podría ser el manejo quirúrgico complementario (xi).



Están descritas terapias alternas o de mínima invasión para lesiones no completas de la tráquea, como el uso de *stents*, siendo una opción viable desde el año 2000 pero aun sin seguridad comprobada y con poco rango de efectividad y evidencia que soporten su uso ^(xii).

Actualmente la Introducción de oxigenación por membrana extracorpórea (ECMO) se ha postulado como una opción de tratamiento viable y seguro para este tipo de casos, ya que permite el soporte total pulmonar con una adecuada excreción de CO₂. Según los protocolos de oxigenación por membrana extracorpórea (ECMO), una configuración veno-venosa es considerada el estándar de oro, por su seguridad en la canulación, así como la reducción en el riesgo de sangrado, siendo la vía más accesible la femoral ^(xiii).

Conclusiones:

Es de suma importancia el dominio de la evaluación de un traumatismo de cuello en el que se sospecha una lesión traqueal, siendo de conocimiento su alta incidencia de complicaciones graves y mortalidad. Conocer y utilizar los protocolos ya establecidos para el manejo de las lesiones traqueales reduce las complicaciones.

La comunicación entre el líder del equipo de trauma y el equipo de anestesia es fundamental para la planeación exitosa ante una situación de esta naturaleza.

Es recomendable contar con el equipo médico y personal entrenado para la atención pre hospitalaria y hospitalaria de la VA, con el fin de reducir la incidencia de mortalidad en situaciones de alto potencial de complicaciones por manejo deficiente de la VA.

Es altamente recomendable que el grupo de anestesiólogos mantenga un nivel de entrenamiento en *fibrolaringoscopia o broncoscopia* básica para el manejo de la vía aérea compleja.

La capacitación de nuevas técnicas como la oxigenación por membrana extracorpórea (ECMO) debe de ser parte de la formación de los especialistas de distintas especialidades para ser considerado como una alternativa en relación a lo que se está dictaminando en

las actualizaciones de los protocolos sobre manejo de la VAD.

Referencias

1. World Health Organization. 2005. Prehospital trauma care systems. http://www.who.int/violence_injury_prevention/publications/services/39162_oms_new.pdf.
2. Carreón BRM, González BRE. Lesiones estructurales en Trauma de cuello, reporte de dos años, en un hospital de urgencias de la ciudad de México. *Trauma* 2004;7(2):47-52.
3. Magaña SI, Cabello PR, Mendoza MD, Galván RJ, Chávez RJJ. Patrón de lesiones de cuello en el Hospital Central Militar. *Cir Gen* 2001;23:240-244.
4. Vázquez-Minero JC, Morales-Gómez J, Guzmán-de Alba E, y cols. Trauma traqueal penetrante. Recomendaciones para su manejo. A propósito de un caso. *Neumol Cir Torax* 2018; 77.
5. Jain U, McCunn M, Smith CE, Pittet JF. Management of the Traumatized Airway. *Anesthesiology*. 2016 Jan;124(1):199-206. doi: 10.1097/ALN.0000000000000903.
6. Wilson, W. Trauma Airway Management. In C. Smith (Ed.), *Trauma Anesthesia* (pp. 9-54). Cambridge University Press 2008. doi:10.1017/CBO9780511547447.005.
7. ATLS Subcommittee, American College of Surgeons' Committee on Trauma, International ATLS working group advanced trauma life support (ATLS®): the ninth edition. *J. Trauma Acute Care Surg*. 2013;74(5):1363-1366.
8. Plaza de los Reyes M, et al. Rotura traqueal completa asociada a lesión del conducto torácico posterior a trauma torácico cerrado: reporte de un caso. *Rev Chil Cir*. 2017;69(2): 157-161.
9. Ye D, Shen Z, Zhang Y, Qiu S, Kang C. Clinical features and management of closed injury of the cervical trachea due to blunt trauma. *Scand J Trauma Resusc Emerg Med*. 2013; 21: 60.
10. Roon A, Christensen N. Evaluation and treatment of penetrating cervical injuries. *J Trauma*. 1979; 19(6):391-397.



11. Murphy T, Howes B. Current practice for awake fiberoptic intubation - some unanswered questions. *Anaesthesia*. 2017 Jun;72(6):678-681. doi: 10.1111/anae.13896.
12. Madden BP, Datta S, Charokopos N. Experience with Ultraflex expandable metallic stents in the management of endobronchial pathology. *Ann Thorac Surg*. 2002; 73(3):938-944.
13. Hoetzenecker K, Klepetko W, Keshavjee S, Cypel M. Extracorporeal support in airway surgery. *J Thorac Dis*. 2017;9(7):2108–2117. doi:10.21037/jtd.2017.06.17.

