



Caso clínico

Lesión de vía aérea con videolaringscopio (VividTrac): Reporte de un caso.

Airway injury with video laryngoscope (VividTrac): Report of a case.

¹Cortés-Lares JA, ²Ortiz-Báez I, ²López-Paz CA, ³Vázquez-Lesso A, ⁴Adame-Vega IA.

¹Médico residente de tercer año de la especialidad en Anestesiología. ²Médico adscrito del servicio de Anestesiología. ³Médico adscrito del servicio de Urgencias Médico-Quirúrgicas. ⁴Médico adscrito del servicio de Otorrinolaringología. Instituto Mexicano del Seguro Social. Unidad Médica de Alta Especialidad, Hospital de Especialidades T1, León, Guanajuato. Instituto Mexicano del Seguro Social. Hospital Regional No.1 Dr. Carlos Mac Gregor Sánchez Navarro, Ciudad de México.

Anestesia en México 2019; 31(2)84- 87

cecilia.viaaerea@gmail.com

Resumen

Paciente femenino de 24 años de edad, programada para rinoseptumplastia. Se realiza inducción convencional e intubación al primer intento con videolaringscopio de la marca comercial "vividTrac". Al retirar dispositivo de cavidad oral, se percibe sangrado en pala y en retrofaringe, se informa al departamento de otorrinolaringología. Se revuelve lesión en pilar amigdalino sin abordaje quirúrgico.

Conclusiones. Ningún dispositivo de vía aérea es inocuo. Es posible que la incidencia de lesiones en vía aérea sea superior a la estimada debido a la falta de reportes de casos.

Palabras clave. Videolaringscopio, "vividtrac", manejo de vía aérea, intubación.

Abstract

A 24 year old female patient, scheduled for rhinoplasty. Conventional induction and intubation is performed at the first attempt with videolaringscopio of the commercial

brand "vividTrac". When removing the oral cavity device, bleeding is felt in the blade and in the retropharynx, the otolaryngology department is informed. A tonsillar pillar lesion is stirred without a surgical approach.

Conclusion. No airway device is harmless. It is possible that the incidence of airway injuries is higher than estimated due to the lack of case reports.

Keywords. Videolaringscopio, "vividtrac", airway management, intubation.

Introducción

El manejo de la vía aérea (VA) se encuentra en constante cambio e incesantes avances; el uso de videolaringscopios (VL) ha alcanzado y se ha consolidado como un nuevo "estándar" en el manejo de vía aérea difícil (VAD) esperada y no esperada. Existen un sinnúmero de artículos acerca de ventajas, seguridad y eficacia que otorgan. Sin embargo, también pueden ocasionar lesiones y complicaciones por las características de cada uno de estos. Se





expone un caso de lesión de pilar amigdalino con el uso de VL "vividtrac".

Los (VL) se han convertido en una herramienta accesible y útil que facilita el manejo de la (VA) en múltiples pacientes, con o sin factores de riesgo. Existen múltiples reportes de sus ventajas sobre la laringoscopia convencional, menor estímulo doloroso, no necesidad de repositionar la cabeza del paciente para alinear los ejes de la VA, mayor tasa éxito en personal pre-hospitalario y estudiantes, visualización de las estructuras anatómicas en una pantalla digital, entre otras (1-4).

Existen en la actualidad múltiples VL que ofrecen diferentes ventajas y desventajas entre ellos, sin embargo, poco se habla acerca de las dificultades, complicaciones o lesiones que puede ocasionar. Presencia de signo de Kovac, (el cual describe la visualización del anillo cricoides y/o membrana cricotiroidea a través de las cuerdas vocales durante la videolaringoscopia, indicando que la pala está en una posición inadecuada y puede existir dificultad para la intubación), lesiones en paladar blando o incluso perforaciones, dificultad para intubar por falta de entrenamiento y conocimiento del equipo. Se expone un caso clínico de lesión en pilar amigdalino secundario a uso del VL "vividtrac".

Caso clínico

Femenino de 24 años de edad, sin antecedentes de enfermedades crónicas degenerativas, alergias o cirugías. Presenta diagnóstico de deformidad externa de la nariz y desviación de tabique nasal, programada para *rinoseptumplastía*. Peso 55 kg, talla 1.62 cm. Signos vitales previos a cirugía, monitorización tipo I con presión arterial (PA) 110/65 mm Hg, frecuencia cardiaca (FC) 67 lpm, frecuencia respiratoria (FR) 14 rpm Saturación de oxígeno periférico (SpO₂) 98%. Previa desnitrogenización. Inducción endovenosa con *midazolam* 2 mg, *fentanilo*

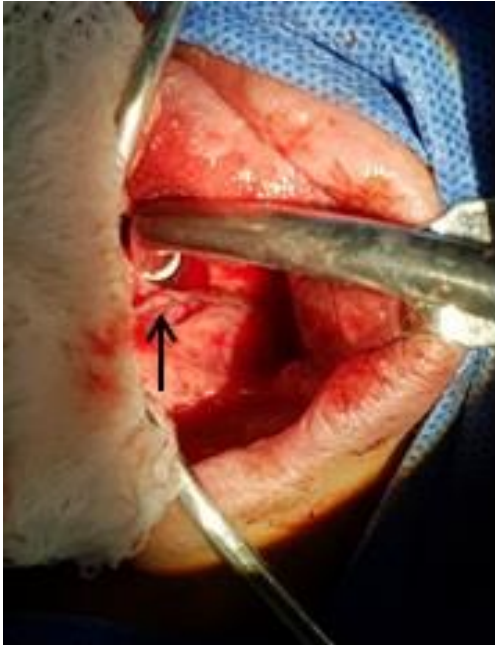
200 µg, *rocuronio* 30 mg, *propofol* 110 mg. Latencia de cinco minutos. Se realiza intubación utilizando VL "vividtrac" para adultos. Se realiza colocación de tubo *oro-traqueal*, con diámetro interno de número siete a través de dispositivo realizando maniobra al primer intento. Sin embargo, al retirar dispositivo de cavidad oral, se observa sangre en extremo distal de la pala. Se informa al departamento de otorrinolaringología; se verifica sangrado siendo el cual no es profuso; una vez terminada la cirugía se coloca abrebocas tipo *Mc Ivor*, donde se valora lesión lineal de 1.5 cm aproximadamente en el pilar amigdalino derecho; sin afectación profunda, muscular o de alguna otra estructura; únicamente se aplica hemostasia bajo presión directa. (Imagen 1 y 2). Cirugía llevada a cabo satisfactoriamente, sangrado de 50 cc, se retira el tubo traqueal sin otro incidente o accidente. En evento post-quirúrgico, se evalúa paciente, la cual únicamente refiere dolor *retrofaringeo* de leve intensidad, Escala Numérica Análoga 3/10, sin presencia de sangrado, alteración en deglución o sangrado. Se otorga alta hospitalaria a las 24 horas.

Imagen 1: Lesión de pilar amigdalino derecho.

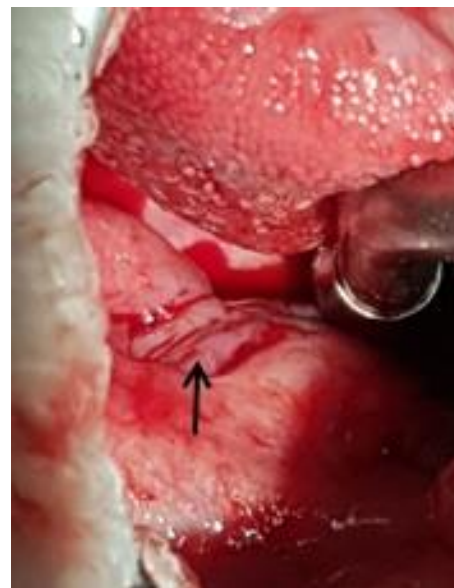



Imagen 2: Imagen posterior a hemostasia de herida.



Discusión.

La era de los VL ha marcado una pauta en el manejo de la VAD anticipada y no anticipada; tal ha sido su impacto que desde el año 2015 se encuentran en las guías de la *Sociedad de Vía Aérea Difícil* (DAS, por sus siglas en inglés) [5, 6]. En diferentes estudios, el uso de VL ha demostrado mejoría en visualización, porcentaje de intubación al primer intento y disminución de intubaciones esofágicas. Son conocidas las bondades que ofrecen, sin embargo como todo equipo médico, es necesario el conocimiento y entrenamiento previo a la utilización de estos dispositivos, debido a que cada uno de estos presenta características particulares [7]. En el año 2016, *Greer y colaboradores* [8] realizaron una revisión de lesiones a nivel laríngeo por el uso de VL, donde encontraron únicamente 20 reportes de caso asociadas a estos dispositivos. Las lesiones son producidas por desconocimiento del equipo, la técnica utilizada, desconocimiento del signo de *Kovac*

y por la visualización indirecta que ocasionan estos dispositivos, cada uno con sus propios “puntos ciegos”. Se estima que el porcentaje de lesión bajo laringoscopia convencional en pared laríngea puede ser de 0.015% comparado con el 0.234% de lesión con VL [8, 9]. La mayoría de las lesiones en cavidad oral y paladar, rara vez necesitan intervención quirúrgica, sin embargo es importante la detección de estas para evitar una complicación mayor [8]. No se encontró en la literatura otro caso de lesión de VA con el dispositivo “*vividtrac*”.

Conclusión

Ningún dispositivo de VA es inocuo. Es posible que la incidencia de lesiones en VA sea superior a la estimada debido a la falta de reportes. Es importante fomentar la cultura científica para dar a conocer la información y mejorar nuestros manejos.

Referencias

1. Michailidou M1, O'Keeffe T, Mosier JM, et al. A comparison of video laryngoscopy to direct laryngoscopy for the emergency intubation of trauma patients. *World J Surg.* 2015;39(3):782-788.
2. Gómez-Ríos MA, Gaitini L, Matter I, et al. Guidelines and algorithms for managing the difficult airway. *Rev Esp Anesthesiol Reanim.* 2018;65(1):41-48.
3. Jain D, Bala I, Gandhi K. Comparative effectiveness of McCoy laryngoscope and CMAC(®) videolaryngoscope in simulated cervical spine injuries. *J Anaesthesiol Clin Pharmacol.* 2016;32(1):59-64.
4. Choo HJ, Kwon OY, Ko YG. Educational suitability of endotracheal intubation using a video-laryngoscope. *orean J Med Educ.* 2015;27(4):267-274.
5. Frerk C, Mitchell VS, McNarry AF, et al. Difficult Airway Society 2015 guidelines for management of unanticipated difficult





- intubation in adults. *Br J Anaesth.* 2015;115(6):827-848.
6. Goksu E, Kilic T, Yildiz G, et al. Comparison of the C-MAC video laryngoscope to the Macintosh laryngoscope for intubation of blunt trauma patients in the ED. *Turk J Emerg Med.* 2016;22;16(2):53-56.
 7. Amundson AW, Weingarten TN. Traumatic GlideScope video laryngoscopy resulting in perforation of the soft palate. *Can J Anesth* 2013;60:210–211.
 8. Greer D, Marshall KE, Bevans S, et al. Review of videolaryngoscopy pharyngeal wall injuries. *Laryngoscope.* 2017;127(2):349-353.
 9. Pham Q, Lentner M, Hu A. Soft Palate Injuries During Orotracheal Intubation With the Videolaryngoscope. *Ann Otol Rhinol Laryngol.* 2017;126(2):132-137.

