

Vía aérea en el neonato

¹Enrique Hernández-Cortez. Anestesiólogo Pediatra. Director de la Revista Anestesia en México. Federación Mexicana de Colegios de Anestesiología A.C.

²Liliana Ciu Reda-Gamarra. Anestesióloga Pediatra. Hospital COMECA-IAMPP. Canelones. Uruguay.

Resumen

Manejar correctamente la vía aérea en el neonato es garantizar la supervivencia del mismo. De las edades pediátricas la vía aérea del neonato es la más complicada, no solamente por el tamaño de sus estructuras respiratorias sino por los cambios anatómicos y fisiológicos que representa.

Es importante conocer los cambios en el manejo de la vía aérea de neonatos y niños mayores a la luz de nuevos conocimientos. Conocer el Algoritmo de manejo de la vía aérea en el neonato es fundamental para saber qué hacer en casos complicados de vía aérea, especialmente en situaciones de vía aérea inesperada, conocida o sospechada. Escenarios clínicos que se manejan cada uno en forma diferente. Finalmente cuáles son las alternativas con las que podemos contar para rescatar una vía aérea neonatal.

Palabras clave. Vía aérea neonatal, algoritmos de manejo de vía aérea neonatal, dispositivos extraglocales neonatales.

Abstract

Correctly handling the airway in the neonate is to ensure the survival of the same. The pediatric age newborn airway is the most complicated, not only by the size of their respiratory structures but for the anatomical and physiological changes that represents.

It is important to know the changes in the management of the airway in infants and children older in the light of new knowledge. Know the algorithm for management of the airway in the neonate is essential to knowing what to do in complicated cases of airway, especially in situations of unexpected, known or suspected airway. Clinical scenarios are handled each one in a different way. Finally which are the alternatives that we have to rescue a neonatal airway.

Key words. Neonatal airway, neonatal extraglocal device management, algorithms.

Introducción.

Entender la vía aérea (VA) en el neonato es prioritario, en virtud de que el neonato tiene características anatómicas y fisiológicas únicas, que no se repiten a lo largo de la vida, que perduran solamente en los primeros años de la vida y que son necesarias para entender y manipular una VA normal o distal. Usualmente los neonatos requieren de cirugía de urgencia, por lo que no hay más que una sola oportunidad de manejar bien la VA. Los problemas de la VA en el neonato con raras veces siendo una causa importante de morbilidad, la desaturación de oxígeno y la hipoxia secundaria al manejo de la VA siguen siendo las complicaciones más frecuentes en la población pediátrica, y son directamente proporcionales a la edad del niño.

Los menores de un año son los que tienen mayor riesgo, ya que tienen un consumo de oxígeno mayor y una baja reserva de oxígeno, lo que hace que la tolerancia a la apnea sea mínima, esto los lleva a presentar bradicardia severa. Los problemas de intubación traqueal son más comunes en los niños menores de un año de edad, con una incidencia de 0.6%, la cual disminuye al 0.1% en niños de edad preescolar y al 0.05% en niños mayores de 8 años. El neonato incluye recién nacido (RN) de término o prematuros, y ambos son diferentes, hay una serie de situaciones peculiares a considerar al momento de abordar la VA en ambos casos.

Finalmente es importante destacar un estado hemodinámico particular llamado circulación de transición, es un estado intermedio entre la circulación fetal y adulta. Persiste por cuatro meses hasta el cierre definitivo del ductus, foramen oval y descenso de resistencias pulmonares. Lo cual le da características especiales a la hora de realizar maniobras sobre la VA.

Anatomía de la vía aérea superior.

Solo se hará referencia a las diferencias anatómicas y fisiológicas que tengan importancia en el manejo de la VA en el RN. Se pueden agrupar las principales diferencias

anatómicas en seis partes, el cráneo, la lengua, la faringe, la laringe, la tráquea y la caja torácica.

La forma del cráneo es más elongada lo que hace que el occipucio sea más prominente, es decir que la porción occipital del cráneo en el neonato es relativamente larga, esta característica hace que se produzca flexión del eje de la cabeza sobre el eje del cuello, principalmente cuando el neonato se encuentra en el decúbito supino, en consecuencia se altera la alineación de los ejes de la VA, pero además puede obstruirse fácilmente, por esta razón los niños necesitan un rollo debajo de los hombros para lograr la posición de olfateo y garantizar la permeabilidad de la VA.

Cuando se establece una relación entre el tamaño de la lengua y de la cavidad oral, se obtiene una proporción mayor en los niños, pareciera ser que la lengua no cabe en una cavidad oral pequeña. Bajo condiciones de anestesia y en la posición supina la lengua se desplaza hacia atrás y se pega con la faringe lo cual también impide la circulación del aire con libre movimiento. La laringe también difiere en su soporte, su resistencia al colapso y su posición, pero no en su forma. El hueso hioides es el principal soporte de los músculos que mantienen la lengua y la laringe en su posición en reposo, solamente está osificada la parte central del hueso hioides, el resto es cartilago, por este motivo cuando se hace una laringoscopia directa la fuerza de tracción que se hace sobre la base de la lengua no bascula el hioides, no modifica la posición de la laringe en el sentido correcto y no ayuda a presentar la glotis.

La VA del neonato es más vulnerable al colapso durante la inspiración o la deglución. Otro aspecto importante de la laringe es que está localizada más alta, es decir más cefálica, entre C2-C3. La forma de la epiglotis es más larga, delgada y enrollada, por lo que se afirma que la epiglotis del niño tiene la forma de una omega y no la forma de una U invertida que se observa en el adulto. Lo anterior explica porque es más fácil realizar una laringoscopia directa usando hojas de laringoscopio rectas como Miller.

Gracias a los estudios en vivo con resonancia magnética nuclear, fibroscopia flexible, ultrasonido, y tomografía, hoy en día se sabe que la parte más estrecha de VA, por lo menos hasta los cuatro o cinco años es el diámetro transversal a nivel de las cuerdas vocales o inmediatamente por debajo de ellas y que su morfología funcional

es más cilíndrica, con una disposición elíptica y no circular. Sin embargo las cuerdas vocales son móviles y pueden por lo tanto aumentar la apertura glótica al momento de colocar el tubo traqueal, mientras que el diámetro del anillo cricoideo es fijo, esto explica porque las lesiones luego de la extubación se localizan tanto en las cuerdas vocales como en la región subglótica. Las indicaciones de colocar un tubo con neumotaponador también han cambiado en los últimos años, ahora se prefiere colocar un tubo traqueal con neumotaponador desde el nacimiento, en virtud de que tiene algunas ventajas en anestesia y especialmente en la unidad de cuidados intensivos neonatales, en donde se ven a los niños por varios días con ruidos, por ejemplo, la fuga de oxígeno, la extubación accidental presentan una incidencia más baja, la oxigenación y el manejo del ventilador también son mejores.

La longitud de la tráquea también es menor. En el RN es de tan solo unos cuatro centímetros y un poco menor en el RN prematuro. Es muy importante medir la distancia a la que se fija el tubo traqueal con respecto a la comisura labial. De otra manera podemos intubar un solo bronquio, generalmente el derecho. Una de las múltiples formas de recordar como calcular la profundidad del tubo traqueal, es mediante la fórmula de tres veces el diámetro interno del tubo traqueal colocado. Ejemplo: si colocamos un tubo 4, su distancia serán 12 cm. El diámetro interno de la tráquea es de tan solo 6 mm para los niños de 1 a 4 años de edad. En el RN de pretérmino el diámetro es de 2-4 mm. Mientras que en los niños de 4 a 8 años es de 8 mm. Entre más pequeña sea el diámetro de la tráquea determinará una condición de vulnerabilidad frente a las circunstancias que disminuyen aún más el calibre de la VA, por ejemplo la compleja instrumentación de la VA, es decir la insistencia del número de intentos de intubación traqueal, derivan en procesos inflamatorios con respuestas más intensas y rápidas, que disminuyen importante el calibre de la tráquea al paso del oxígeno.

El neonato tiene un cuello corto, haciendo parecer al neonato que la cabeza esta sobre los hombros. Pero además tiene una mandíbula hipoplásica fisiológicamente, por lo que da lugar a una cavidad oral reducida, un espacio faríngeo pequeño y una boca pequeña, una comisura labial igualmente pequeña, aspectos anatómicos que contribuye a la VA difícil en el neonato.

La caja torácica difiere en forma y función, las estructuras

que conforman la caja torácica son características. Las costillas tienen una orientación más bien horizontal, el ángulo epigástrico es obtuso y los órganos abdominales son relativamente más grandes. La capacidad residual funcional está muy reducida frente a un volumen alveolar grande. Lo que quiere decir que no soportan periodos prolongados de apnea y rápidamente entran en hipoxemia. Desde el punto de vista cardiovascular presentan un tono vagal aumentado, con tendencia a la bradicardia frente a la laringoscopia o la intubación traqueal (1).

Predictores de intubación difícil en el neonato

Hasta el momento no existe ninguna escala que permita predecir con certeza el grado de dificultad para intubar o ventilar a un neonato. Como tampoco existen para otras edades diferentes a la neonatal. Es la exploración física, los antecedentes y la patología actual, lo que puede determinar cuándo una VA puede ser complicada.

En el RN la presencia de alguno o varios síndromes congénitos o enfermedades sistémicas que involucran la VA son más importantes que los llamados predictores de intubación difícil del adulto. La sola inspección de cara y cabeza y la apariencia general del paciente pueden sugerir problemas para la intubación o para la ventilación. Muchos de los síndromes craneofaciales involucran una VA compleja, por ejemplo la facies del niño, el tamaño de la mandíbula y su relación con el rostro, micrognatia o hipoplasia de una rama mandibular, o prognatismo, la apertura de la boca, el tamaño de la lengua, la permeabilidad de las fosas nasales, el grado de flexión y extensión de la columna cervical, las masas tumorales o abscesos localizados en el cuello, el estridor, el ronquido la sialorrea, las posiciones al dormir, la respiración oral, etc.

Cuando el neonato llora o se está alimentando, podemos evaluar la apertura oral, el tamaño de la lengua, la coordinación velopalatina y en general la permeabilidad de la VA. Situaciones que deberán de ser consideradas de manera prioritaria al interrogatorio de sus antecedentes. Adicional a las características físicas mencionadas anteriormente, existe otra situación que puede alertar al anestesiólogo sobre una VA complicada, es la presencia de anomalías de implantación del pabellón auricular. Algunos autores han tratado de establecer esta anomalía como un parámetro de VA difícil (2). Ver cuadro sobre síndromes morfológicos más frecuentes del RN. (Tabla 1).

Tabla No. 1. Síndromes morfológicos más frecuentes en el RN

Ventilación difícil con mascarilla facial				
Hipoplasia maxilar		Atresia de coanas		
Síndrome de Crouzon		Síndrome de Marshall		
Síndrome de Apert		Síndrome de Rubinstein-Taybi		
Síndrome de Pfeiffer				
Posible dificultad para laringoscopia /intubación				
a) micrognatia	b) posible micrognatia	c) macroglosia	d) Patología intraoral/traqueal	e) otros defectos
Pierre Robin secuencia	Artrogriposis trisomía 8	Beckwith-Wiedemann	Microstomia	Inmovilidad de la columna cervical
Síndrome Stickler	Trisomía 9	Síndrome hipotiroidismo congénito	Disfunción temporomandibular congénita	Artrogriposis
Síndrome Smith-Lemli-Opitz	Trisomía 13 (síndrome de Patau)	Síndrome de Down	Estenosis traqueal	Distrofia muscular de Emery-Dreifuss
Treacher Collins	Trisomía 18 (Síndrome de Edward)	Higroma cístico	Quiste laringeo o de la Vallecular	Otros
Goldenhar	Asociación CHARGE	Tumor lingual congénito	Hemangiomas laringeos o traqueales	
Síndrome de primer arco	Síndrome de Cornelia Lange	Mucopolisacaridosis	Estenosis traqueal	
	Síndrome de Shprintzen	Trisomía 4p		
	Síndrome de Freeman-Sheldon	Síndrome de Weaver		

Referencia (3). Tomado de Stricker PA, Fiadjoe JE, Litman RS. Neonatal airway management. Neonatal Anesthesia 2014.

Maniobras para mantener permeable la VA del neonato
 La primera maniobra es para niños menores de tres años de edad, en donde encontramos al neonato. Colocar un rollo pequeño por debajo de las escápulas para compensar la modificación en los ejes que ocasiona el occipucio prominente de los RN, mientras que en los niños mayores de tres años el bulto se colocará debajo del occipucio. La ventilación con mascarilla facial (MF) permite ventilar y oxigenar al neonato de la forma menos invasiva posible, si deseamos aplicar una presión positiva a la VA entonces la MF debe ofrecer un sellado hermético con la piel de la cara, por lo que debe tener un tamaño ideal, suave y acolchonado para evitar las zonas de fuga, es importante no comprimir los ojos. Las MF más aceptadas son las transparentes para observar el color de los labios y la presencia de secreciones, saliva, vomito o cuerpos extraños.

La MF debe colocarse sobre el dorso de la nariz y el mentón, la cual debe disminuir el espacio muerto anatómico. Se sujeta con tres dedos de la mano, colocándolos debajo de la mandíbula del paciente, mientras se realiza una ligera tracción sostenida hacia arriba y hacia adelante. Esta maniobra separa la lengua de la pared posterior de la faringe y facilita la ventilación.

Los dedos de la mano 3, 4 y 5 forman la letra E con la posición de los dedos y la letra C con la posición de los dedos 1 y 2 para los niños más pequeños. En la mayoría de los neonatos la MF es suficiente para aplicar una pico de presión inspiratorio de $<$ de 15 cm H₂O y con una frecuencia de 20 a 40 veces por minuto (4).

Las cánulas orofaríngeas son dispositivos diseñados para corregir la obstrucción que produce la lengua cuando se desplaza hacia la pared posterior de la faringe, facilitan la ventilación con MF corrigen el ronquido que se produce por la obstrucción parcial que ocasiona la lengua, estos dispositivos están indicados durante la inducción inhalada de la anestesia. Las cánulas nasofaríngeas las dejamos para aquellas situaciones en donde existe trauma mandibular o alteraciones anatómicas que no permitan abrir la boca. El tamaño ideal de la cánula orofaríngea se calcula colocándola al lado de la cara, con el extremo distal en ángulo de la mandíbula, el extremo proximal debe coincidir exactamente con la comisura labial. La maniobra esencial para mantener una VA permeable en los neonatos es subluxar la articulación temporomandibular lo cual se logra al colocar el quinto dedo del operador en la muesca retromandibular, inmediatamente por debajo del canal auditivo externo y detrás del pabellón de la oreja.

Intubación traqueal y laringoscopia directa.

La posición más adecuada para la intubación traqueal ya ha sido mencionada anteriormente y varía de acuerdo a la edad del paciente. La laringoscopia directa es el método más común para llevar a cabo la intubación traqueal. La posición de olfateo descrita clásicamente no es la mejor forma de realizar la intubación ya que con esta maniobra desplazamos más la laringe hacia arriba. La posición neutral permite alinear mejor los ejes de intubación (laringeo, faríngeo y oral). La hoja tipo Miller es la más adecuada para este grupo de pacientes, ya que además de mejorar la alineación de los ejes laringeo y oral, ofrece mayor control y desplazamiento de la base de la lengua. Es importante realizar en este momento la maniobra de BURP (por sus siglas en inglés *back up right pressure*) la cual mejora la visualización de las cuerdas vocales.

Las hojas tipo Miller son pequeñas de acuerdo al tamaño de la cavidad bucal igualmente pequeña, se trata de una hoja de laringoscopio de perfil reducido. La hoja se introduce de la comisura derecha y dirección izquierda

para desplazar la lengua lo más posible. La punta de la hoja nos permite tocar o cargar la epiglotis y elevar esta estructura para tener mejor visibilidad de la laringe. La maniobra del operador del "quinto dedo izquierdo" puede realizarse en manos experimentadas.

Tubos traqueales con globo y sin globo

Tradicionalmente los tubos traqueales en el neonato han sido seleccionados sin neumotaponador, porque el neumotaponador podría causar lesión de la región subglótica. Lo anterior fue derivado del concepto de que la parte más estrecha de la vía aérea era el cartílago cricoides, sin embargo hoy este concepto ha cambiado a la luz de los nuevos descubrimientos de la VA. Hoy en día se conoce que la VA es más elíptica que circular en donde su parte más estrecha son las cuerdas vocales, aunque estas son móviles a la hora de colocar el tubo traqueal y puede por lo tanto aumentar la apertura glótica. Los tubos traqueales también han sido modificados estructuralmente, y hoy tenemos tubos de baja presión y alto volumen los cuales no han sido asociados a mayor daño de *Croup* respiratorio postextubación.

La incidencia de daños diversos a la VA son igual con y sin neumotaponador. Por el contrario los tubos con neumotaponador han permitido disminuir la contaminación en el quirófano dependiente de halogenados, y el sellado de la tráquea es mucho mejor. Es importante mencionar que la presión crítica a la cual se interrumpe el flujo de sanguíneo capilar en el neonato no es bien conocido, por lo tanto se recomienda no aumentar la presión del neumotaponador a más de 20 mm Hg. El tubo debe de ser revisado antes de su colocación, estéril desechable y de polivinilo transparente, con una línea radiopaca para hacerlo visible a los rayos x, generalmente los tubos traqueales tienen una serie de marcas en centímetros para determinar la distancia a la que se va a fijar y su extremo interno o distal tiene un par de líneas negras, que sirven de referencia para localizar las cuerdas vocales y evitar la sobreinserción del tubo.

Lo importante es no sobreinflar el neumotaponador y exceder la presión de llenado, monitorizar periódicamente dicha presión, o desinflar e inflar nuevamente cada dos horas el neumotaponador, principalmente en cirugía de larga duración. Los tubos con neumotaponador disminuyen la incidencia de recambios de tubo accidental, facilitan la ventilación mecánica, mejoran la

oxigenación del paciente y previenen la broncoaspiración. Es más dañino colocar un tubo grande para la edad del neonato porque puede lesionar la mucosa traqueal y producir edema, isquemia o estenosis subglótica. No hay que olvidar que el óxido nitroso aumenta la presión del globo.

Tabla 2. Tubos traqueales para menores de dos años

Edad	Tamaño en mm (diámetro interno)
RN pretermino (> 1000g)	2.5
RN pretermino (1000-2500g)	3.0
RN de término hasta los 6 meses	3.0-3.5
1-2 años	4.0-4.5
>2 años	$(\text{Edad}+16)/4 = \text{DI}$ o $(\text{Edad}/4) + 4$

Algoritmo de manejo de la vía aérea

Se trata de una serie de pasos organizados que muestran el proceso que debemos seguir para solucionar un problema determinado. Hay múltiples algoritmos en la literatura mundial para un mismo problema. Uno de los más conocidos es el algoritmo de la *American Society of Anesthesiologist (ASA) 2013*, la cual facilitó la definición de vía aérea difícil (VAD). Define a la VAD como aquella en la que un experto tiene dificultad para ventilar con mascarilla facial o intubar a un paciente. Esta definición requiere de definir que es ventilación difícil. La cual puede ser definida como la imposibilidad de mantener una SaO_2 al menos de 92% con FiO_2 de 1.0, tener fuga de gas importante alrededor de la máscara, necesidad de mantener flujos de gas fresco por encima de 15 litros por minuto o usar el *flush* de la máquina de anestesia para mantener la ventilación, necesidad de ventilar a dos manos o de cambiar de operador. Finalmente la intubación difícil, se define como aquella que no se logra realizar después de dos intentos por personas expertas. Su incidencia afortunadamente en anestesia es más baja y oscila según los estudios entre 5 y 35/10.000.

La *Canadian Anesthesiologist's Society* dice que una VA difícil es cuando no se visualiza ninguna porción de las cuerdas vocales con la laringoscopia directa convencional, la intubación requiere más de un intento, se requiere de cambiar de hoja de laringoscopio, nueva

laringoscopia por otra persona experta o uso de dispositivos adicionales para la ventilación (5).

El algoritmo de VAD en pediatría de los Españoles o el de la Sociedad Italiana, quien también ha publicado sus guías respectivas (6).

Sin embargo nosotros adoptamos el algoritmo de Echeverry y colaboradores, en virtud de que se trata de un algoritmo propuesto por la noamericanos para poblaciones semejantes.

La VA de los niños puede clasificarse en tres apartados bien definidos, los cuales también son aplicables a neonatos, VA inesperada, VA sospechosas y VA anticipada. Los casos más comunes y desastrosos se presentan en la VA inesperada.

Los problemas de la VA inesperada se presentan en forma crónica y aguda, lo cual requiere de una solución inmediata con una guía práctica que se pueda aplicar en cada centro hospitalario, representa el evento de mayor morbimortalidad por anestesia (Figura 1).

La VA inesperada se define como una VA que aparece tras la inducción anestésica en ausencia de ventilación espontánea, es conveniente no hacer más de dos intentos de intubación, con maniobras suaves y breves, para evitar el edema y las lesiones de VA que comprometan la ventilación y que conduzcan a otra entidad más complicada de resolver. En virtud de que existe una mayor vulnerabilidad de la mucosa respiratoria, es conveniente que en el segundo intento se mejoren las condiciones de intubación, como la posición del lactante, la almohada sobre los hombros o la maniobra de BURP, cambiar de hoja de laringoscopio o de mango del laringoscopio, utilizar guías y esleteres de intubación. Evitar la hiperextensión del cuello. Es necesario realizar desde el principio una buena ventilación con MF que sea correcta y eficaz, ya que una mala técnica de ventilación producirá rápidamente una sobredistensión gástrica que dificultará la expansión de los pulmones. (Ver maniobras para mantener permeable una VA en el neonato). Si no se logra intubar en el segundo intento al neonato hay que pedir ayuda.

El siguiente paso en el manejo de la VA inesperada y ante situaciones complicadas para colocar un tubo traqueal, es pasar al plan B, es decir se recomienda utilizar una ML o cualquier otro dispositivo extraglotico con el propósito de resolverla obstrucción, lograr ventilar y oxigenar.

La experiencia clínica sugiere que colocar una ML en el

neonato no es más difícil que en niños mayores o que en el adulto. De igual manera es efectiva en neonatos mayores de 34 semanas de gestación. La ML es hoy en día el extragló como más usado para resucitación neonatal, en quienes ha fallado la resucitación con MF y bolsa de reanimación. Las ML de segunda generación permiten aspirar el contenido gástrico a través de su tubo de drenaje gástrico y el sellado orofaríngeo es mucho más seguro para prevención de broncoaspiración que con la ML tradicional, pero además permite una mayor seguridad de la ventilación (7).

Existen también las ML de tercera generación, que son dispositivos que no presentan manguito para inflarse manualmente, pero mantienen la presión por sí mismas ya que son "autopresurizables" como la ML Air Q-SP (selfpressure), a medida que se eleva la presión en el tubo de la VA durante la ventilación con presión positiva o la aplicación de PEEP, el manguito se presuriza simultáneamente lo cual mejora el sellado del manguito. Otra característica de esta ML es que se puede usar como conducto para intubación (8).

Es importante recordar que ante estas situaciones (dos intentos de intubación endotraqueal) lo más importante ya no es colocar un tubo en la tráquea, lo más importante es oxigenar al neonato, y evitar más complicaciones con la VA. (Figura 1).

En el caso de existir laringoespasma de grado III y IV u obstrucción funcional de la VA, el paciente puede requerir de relajación neuromuscular, especialmente si existe hipoxia severa, bradicardia o un eminente colapso cardiovascular. De igual manera se pueden aplicar las maniobras básicas, como corregir la posición del paciente para permeabilizar la VA, utilizar una canula orofaríngea o nasofaríngea y utilizar la técnica de ventilación a cuatro manos con dos personas. Si no es posible la intubación traqueal, se procede a colocar un dispositivo extragló como. Es posible que después se permita colocar un tubo traqueal a través de la ML o el fibroscopio, lo cual constituye el plan B (9). La preoxigenación con oxígeno al 100% es de gran utilidad.

La VA sospechosa es más difícil de abordar ya que requiere experiencia en el campo de la anestesia pediátrica, es causada por inflamación de las vías respiratorias, trauma, cuerpos extraños o procesos alérgicos. Son comunes en cirugía de urgencia donde los niños tienen una infección respiratoria y requieren de

una intervención quirúrgica de urgencia. Son pacientes que tienen un alto riesgo de obstrucción aguda de la VA por laringoespasma y falla ventilatoria, aunque no tengan alteraciones anatómicas de la VA, estos pacientes deben ser considerados como VA difícil.

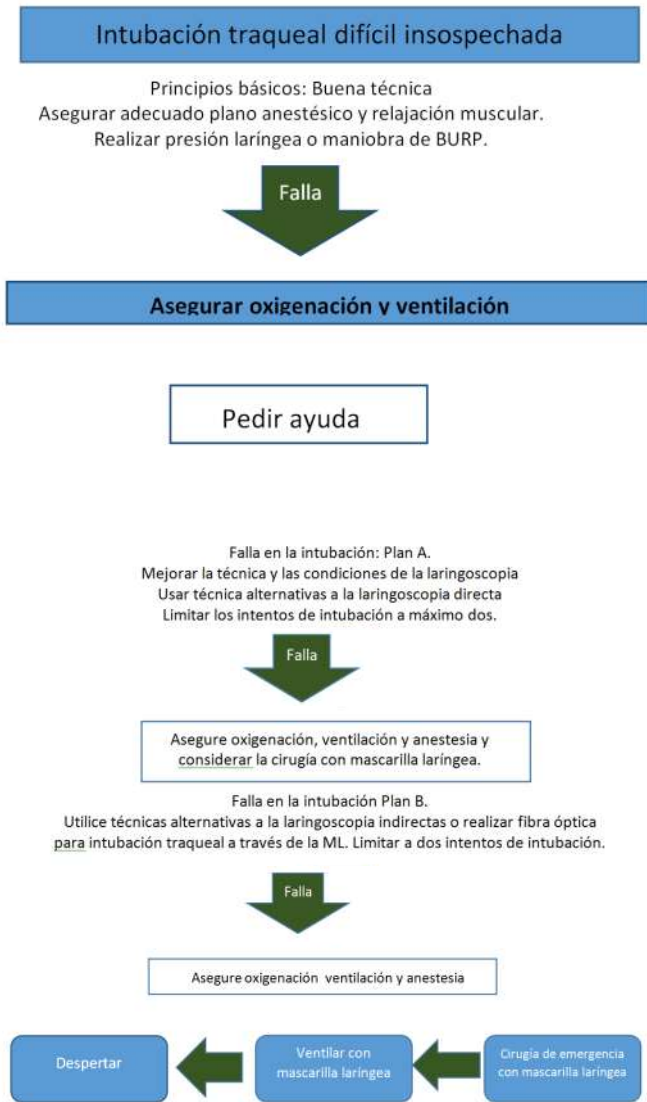
En la VA anticipada hay malformaciones evidentes que comprometan la VA y generalmente son congénitas más que adquiridas (traumas, cirugías, quemaduras, masas tumorales mediastinales, etc), deben solucionarse en centros especializados que tengan tecnología y personal capacitada para resolver problemas urgentes de VA, representan el mayor reto posible para el anestesiólogo pediatra.

En el manejo de la VA sospechosa y anticipada a diferencia del adulto, se hace bajo anestesia general con un buen plano anestésico profundo con inhalados y/o sedantes, con la finalidad de minimizar las complicaciones cardiovasculares y neurológicas. Los inhalados permiten conservar la respiración sin mayores problemas. La administración de analgésicos es esencial, especialmente en el neonato y lactantes, para evitar la bradicardia derivada de la instrumentación de la VA. Hay que mantener la oxigenación durante todo el procedimiento incluyendo la monitorización. La ketamina nos permite mantener una ventilación aceptable espontánea, pero es el anestésico que menos relaja la musculatura faringo-laríngea. Una adecuada anestesia tópica de la VA resulta suficiente para disminuir los fenómenos vagales, la tos y el broncoespasma. La lidocaína inhalada o nebulizada sin pasar de 4 mg/kg puede ser de gran utilidad. Hay reportes sobre el uso de lidocaína en la punta del "chupón" del neonato suficiente para anestesiar las partes blandas de la VA. Los siguientes pasos corresponden al uso de ML, fibrobroncoscopio, videolaringoscopio o la VA quirúrgica.

El acceso a una VA quirúrgica de urgencia como la cricoidotomía percutánea solo está indicada en niños mayores de ocho años, pues las estructuras de la VA ya se consideran igual que los adultos y la probabilidad de lesión de la VA o la creación de una falsa ruta son menos probables. La cricoidotomía con aguja está indicada, siempre y cuando se disponga de un catéter suficiente para colocarlo a un sistema de ventilación mecánica y por lo menos tenemos una a dos horas para resolver el problema en forma definitiva. La cricoidotomía con aguja es el sistema que permite colocar una ventilación

Jet, la cual no siempre es posible disponer fácilmente.

Figura 1. Algoritmo de manejo para intubación traqueal difícil inesperada en niños



(9) Echeverry-Marin PC, Engelhardt T. Algoritmo para el manejo de la vía aérea difícil en pediatría. Rev Colomb de Anestesiol 2014;42:325-331.

Videolaringoscopios

Diferentes videolaringoscopios (VL) ha sido utilizados en el neonato para VA difícil, muchas de estas invenciones ha sido trasladadas de niños mayores a neonatos, sin embargo dos de los más comunes VL disponen de hojas o tamaños cero y uno, con los cuales se han intubado prematuros tan pequeños como 600 gramos. La mayoría de los que están disponibles para neonatos son versiones a escala reducida del modelo del adulto y hay poca experiencia en neonatos.

El ángulo de visión con estos dispositivos es mucho más amplio que con la laringoscopia tradicional, lo que permite una inspección visual de la VA mucho más amplia. *Fiadjoe* y colaboradores mostraron que la visión de la glotis fue mucho mejor y satisfactorio para la intubación traqueal con el *GlideScope* que con la laringoscopia directa (10).

FibroscoPIO flexible

El fibrobroncoscopio flexible de fibra óptica permanece como el estándar de oro para manejar VA neonatal, permite además la aspiración de secreciones lo cual no se dispone con otros dispositivos, y ha sido introducido el tamaño neonatal para mejorar la efectividad en el manejo de la VA. Con el fibrobroncoscopio flexible nos permite pasar un tubo neonatal de hasta 3 mm de diámetro interno, tanto por la vía nasal como por la vía oral. La posición correcta de algunas ML de tercera generación facilita la intubación de la tráquea y permiten la oxigenación simultánea. También existe la opción de la vía nasal como alternativa a la intubación traqueal. La colocación del fibrobroncoscopio requiere de una sedación del neonato, especialmente con sevoflurano que nos permite mantener la ventilación espontánea. Se puede utilizar una MF con entrada para fibrobroncoscopio. Si se coloca a través de las fosas nasales, se requiere previamente la aplicación de un vasoconstrictor como oximetazolina para disminuir el riesgo de sangrado. El fibrobroncoscopio no es un instrumento para realizar una intubación de rescate o de extrema urgencia (11).

Cricoidotomía

La cricoidotomía no se recomienda usarla en los niños menores de 6 años de edad, debido a que la incidencia de complicaciones es más alta en este tipo de pacientes. Excepto la cricoidotomía de aguja. El enfisema subcutáneo, el hematoma en el cuello, lesiones de las cuerdas vocales, lesión de la tráquea, ruptura de los anillos cartilagosos, neumotórax, granulomas de la vía aérea, estenosis subglótica y la pérdida de la vía aérea son algunas de estas complicaciones (12).

Tubo laríngeo

El tubo laríngeo es un dispositivo disponible en diversos tamaños para toda la población pediátrica. Posee dos orificios de entrada, la primera es para ventilar al paciente y la segunda o inferior es para pasar una sonda gástrica y aspirar secreciones gástricas. Consta de dos manguitos inflables de alto volumen y de baja presión, uno proximal más grande para la región supraglótica y el

otro distal y más pequeño que ocluye la entrada del esófago y funciona como un obturador del esófago. Se recomienda una presión de insuflación del balón de unos 60 cm H₂O. Este es un dispositivo de rescate de la ventilación/oxigenación.

Entre los dos manguitos se encuentra el orificio de ventilación por donde pasa el aire. El tubo laríngeo puede ser colocado por servicios de urgencias y personal de ambulancias y es principalmente para rescatar la VA. El tubo laríngeo de número cero es el que nos permite recuperar al neonato. Un tubo que debe permanecer en todas las salas de partos y cirugía neonatal. RN que nacen asfixiados que no se pueden ventilar ni intubar con laringoscopia convencional, la forma más rápida de corregir la hipoxia severa es mediante un tubo laríngeo (13).

Referencias

1. Echeverry-Marin PC, Arenas-Correa ID, González-Valencia NJ. Cuidado de la vía aérea. En: Jaramillo—Mejía J, Echeverry-Marin PC, Gómez-Menéndez JM. Tratado de Anestesia pediátrica. Bogotá, Colombia: S.C.A.R.E; 2015. P 583-617.
2. Uezono S, Holzman RS, Goto T, et al. Prediction of difficult airway in school-aged patients with micrognathia. *Paediatr Anaesth* 2011;11:409-413.
3. Tomado de Stricker PA, Fiadjoe JE, Litman RS. Neonatal airway management. *Neonatal Anesthesia* 2014.
4. Echeverry-Marin PC, Arenas-Correa ID, González-Valencia NJ. Cuidado de la vía aérea. En: Jaramillo—Mejía J, Echeverry-Marin PC, Gómez-Menéndez JM. Tratado de Anestesia pediátrica. Bogotá, Colombia: S.C.A.R.E; 2015. P 583-617.
5. American Society of Anesthesiologists Task Force on Management of the Difficult Airway. Practice guidelines for management of the difficult airway. *Anesthesiology* 2003;98:1269-1277.
6. Andreu E, Schmucker E, Drudis R, Farre M, Franco T, et al. Algoritmo de la vía aérea difícil en pediatría. *Rev Esp Anestesiol Reanim* 2011;58:304-311.
7. Zhu XY, Lin BC, Zhang QS, et al. Prospective evaluation of the efficacy of the laryngeal mask airway during neonatal resuscitation. *Resuscitation* 2011;82:1405-1409.
8. Altmann. Supraglottic airways in difficult airway management: successes, failure, use and misuse. *Anaesthesia* 2011;66:45-56.
9. Echeverry-Marin PC, Engelhardt T. Algoritmo para el manejo de la vía aérea difícil en pediatría. *Rev Colomb de Anestesiol* 2014;42:325-331.
10. Fiadjoe JE, Gurnaney H, Dalesio N, Sussman E, Zhao H, Zhang X, Stricker PA. A prospective randomized equivalence trial of the GlideScope cobalt in neonates and infants. *Anesthesiology* 2012;116:622-628.
11. Hinton AE, O'Connell JM, Van Besouw JP, Wynn ME. Neonatal and pediatric fibre-optic laryngoscopy and bronchoscopy using the laryngeal mask airway. *J Laryngol Otol* 1997;111:349-353.
12. Marin JD, Echeverry PC, Sánchez AM, Ángel AM. Neumotórax secundario a ventilación jet traqueal en un paciente pediátrico. *Rev Col de Anest* 2006;34:195-200.
13. Scheller B, Schalk R, Byhahn C, Peter N, et al. Laryngeal tube success for difficult airway management in neonates and small infants. *Resuscitation* 2009;80:805-810.