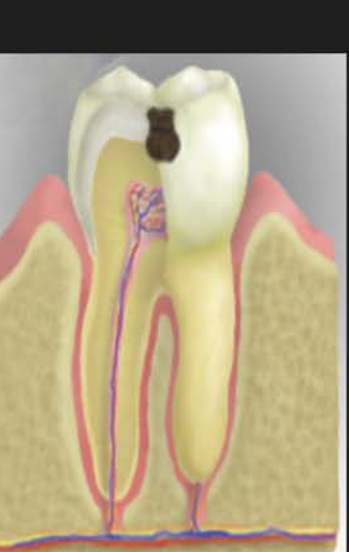
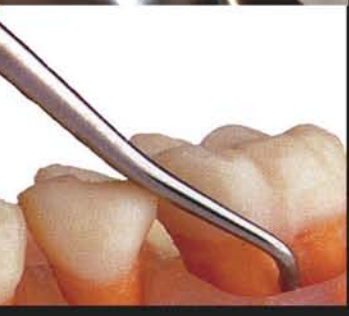
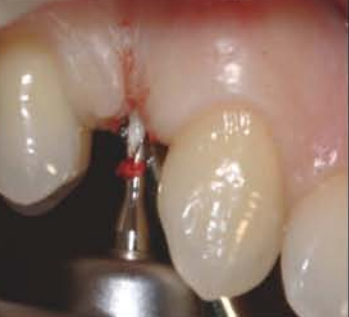
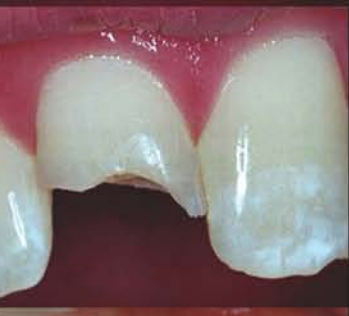
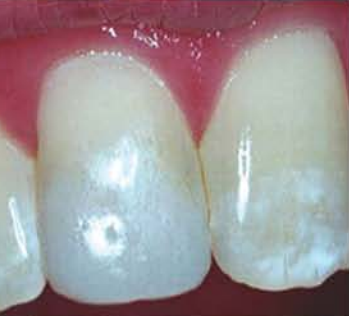مؤسسة الكويت للتقدم العلمي



مركز تعريب العلوم الصحية

# معجم مصطلحات أمراض الفم والأسنان

إعداد

د. فتحي عبدالمجيد وفا

مراجعة

د. محمد براء الجندي

د. سامي إبراهيم باشا

د. أيمن درويش سيد

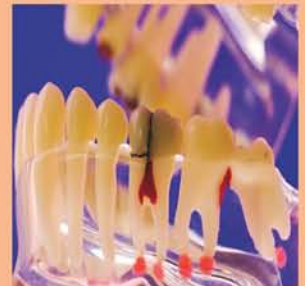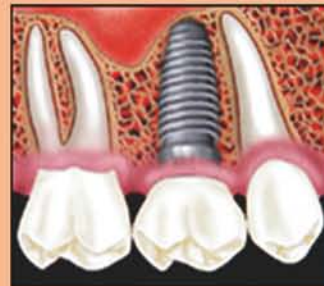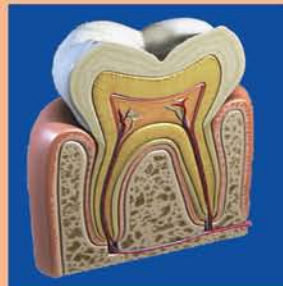
د. محمد فؤاد الذاكري

د. سعيد نسيب أبو سعدة

د. توفيق مفيد حمصي

تحرير

مركز تعريب العلوم الصحية



سلسلة المعاجم الطبية المتخصصة

## تقديم الأمين العام

تلعب المعاجم الطبية دوراً رئيساً في تعريب التعليم الطبي، وتحقيق الهدف المأمول من تعريب التعليم الطبي والصحي في الجامعات العربية، والمعجم الذي بين أيدينا من المعاجم الطبية المتخصصة المؤلفة التي يصدرها المركز ويضم مقابلات عربية لأهم المصطلحات المستخدمة في مجال طب الأسنان والتخصصات المتعلقة بها، مثل جراحة الفم والأسنان، وجراحة الوجه والفكين، وكذلك التخصصات المساعدة لطب الأسنان، مثل علم الأشعة والتراكيبات السنية؛ ولم يكتف المؤلف بذكر المقابلات العربية للألفاظ الأجنبية المستخدمة في مجال طب الأسنان وتخصصاته الفرعية، بل زود المصطلحات بشروح وافية باللغة العربية؛ لتقريب المعنى وزيادة استيعاب الطلاب والممارسين على حد سواء، وإلى كل من يريد التعمق في هذا التخصص الطبي الهام.

وأملنا أن يفيد المعجم طلاب كليات الطب والأطباء الممارسين، العاملين في حقل التعريب الطبي، وأن يكون لبنة أخرى في صرح تعريب التعليم الطبي.

والله ولي التوفيق،،

الدكتور عبدالرحمن عبدالله العوضي

الأمين العام

## تقديم الأمين العام المساعد

إن المعلومات المتجمعة عن حالات الاضطرابات اللغوية تؤكد العلاقة الوثيقة بين اللغة والاستجابة، ففي الاضطراب اللغوي لا يستطيع الدماغ أن يقوم بالعمليات التي تتطلب تدخلات الرموز والمصطلحات لبناء اللغة اللفظية، فالقدرة العالية لفهم المعلومات الصادرة من الأشكال والصور والبيانات تعتمد على القدرة على فهم الكلمات التي تفسرها وتعكس معانيها الحقيقية..

هناك من يرى أن شدة الاستجابات للأشياء تعتمد على تنمية التفكير للأشكال والأحجام والتصورات وغيرها، وأن تنمية التفكير أو القدرة الذهنية عند الفرد تبدأ عادة مع سن التاسعة أو العاشرة أو الحادية عشرة، والسؤال المطروح هو، ما أثر هذه القدرة الذهنية في غياب اللغة؟ هل يمكن أن يدرك الإنسان معنى كلمة «واجب» أو «مسئولية» أو «انتماء» أو غيرها إذا كانت هذه الكلمات غير معروفة أصلاً لديه؟ إن ذلك يعني أن العلاقة بين اللغة والفكر علاقة وثيقة وضرورية، ولا يمكن فصل أحدهما عن الآخر، فلا معنى للكلمة بغير فكر ومعنى، ولا قيمة للفكرة إذا لم يستطع التعبير اللغوي إيضاحها.

وإذا كانت هناك علاقة وطيدة بين اللغة والفكر فإن هناك أيضاً علاقة بين اللغة والذكاء العام، فكلاهما متداخلان بدرجة واضحة، ويمكن ملاحظة تلك العلاقة لدى الأشخاص الأذكياء الذين يعبرون عن أفكارهم ومفاهيمهم بلغة سليمة ومعبرة، لكن ذلك لا يعني أن اللغة والذكاء يتطوران معاً وفق معدل ودرجة واحدة عند الشخص؛ فالمتكمن من اللغة يعتمد عامة على تنمية القوى العقلية التي هي نتاج الذكاء، كما أن التقدم اللغوي عند الأطفال يُعتقد أنه نتاج القدرة على استخدام الكلمات مع النمو في الطلاقة والدقة اللغوية...

**والله ولي التوفيق،،**

**الدكتور يعقوب أحمد الشراح**

**الأمين العام المساعد**

## مقدمة المؤلف

العلوم في مختلف المجالات تتطور في السنوات الأخيرة بشكل سريع يكاد يكون يومياً وخاصة العلوم الطبية وعلى وجه الخصوص في مجال علوم طب الأسنان وتخصصاته المختلفة والتي تشمل جراحة الوجه والفكين، وعلاج أقنية الجذور، والإستعاضة الإصطناعية من تركيبات ثابتة (التيجان والجسور) وتركيبات متحركة، والعلاج التحفظي، وعلاج الأطفال، وعلاج أمراض اللثة، وتقويم الأسنان، وزراعة الأسنان، ولم يكن التطور في هذا وحسب بل شمل أيضاً الأجهزة والأدوات والمواد المستخدمة في طب الأسنان؛ وفي طرق التشخيص وعلاج أمراض الفم والأسنان. من أجل ذلك كان هناك حاجة ملحة لعمل معجم في طب الأسنان ليشمل الكلمات والمصطلحات المتداولة في جميع تخصصات طب الأسنان المختلفة؛ أيضا طب الأسنان المساعد باللغتين العربية والإنجليزية.

ولقد وفقني الله سبحانه وتعالى على مدى سنوات طويلة في جمع العديد من المصطلحات الطبية في مجال طب الأسنان، وبأحدث المعاجم الطبية المحلية والعالمية والتي ظهرت حديثاً ومسترسداً في ذلك بالإنجازات المستجدة في المنشورات لمجامع اللغة العربية بالأقطار العربية المختلفة.

وسيالاحظ القارئ العزيز أنني اكتفيت بمرادف واحد لكل مصطلح إنجليزي حسب المعجم الطبي الموحد، وأحياناً أورد عدة مرادفات للمصطلح الإنجليزي الواحد لإعطاء الباحث مجالاً لانتقاء اللفظ المناسب الذي يعبر عن المعنى المقصود، وألفت القارئ العزيز، إلى أنني في إعطاء المقابلات العربية فصلت المرادف عن سابقة بفاصلة؛ ولقد أضفت شرحاً وافياً لكل مصطلح حتى تتحقق الفائدة للباحث والمطلع حتى أصبح المعجم شبه موسوعة في طب الأسنان بجميع تخصصاته المختلفة وطب الأسنان المساعد.

وقد حرصت على إدراج أشهر السوابق واللواحق اللاتينية واليونانية في مواقعها (ألفبائياً) من المعجم، وفي ملحق خاص شامل، مع إعطاء معانيها العربية المختلفة، حيث أن معرفة هذه السوابق واللواحق ضرورية لكونها تسهل الكثير في فهم معاني الكلمات المركبة، وحينما تكون سابقة للكلمة يشار إليها (سابقة)، وحينما تكون لاحقة للكلمة يشار إليها (لاحقة)، أيضاً الكلمات اللاتينية يشار إليها (لاتينية). وحرصت أن أضيف إلى المعجم ملحقاً شاملاً بالمختصرات الطبية المتداولة والتي تتكرر في الكتابات والممارسات الطبية. وأيضاً أضفت إلى هذا المعجم عدة ملاحق للعمر الزمني لنمو ويزوغ الأسنان ومعدل أطوالها، وكذلك نظم ترميز الأسنان المختلفة، ورسم تخطيطي وشرح وافٍ لأهم النقاط في الصورة الشعاعية السيفالومترية والبانورامية.

ويسعدني في خاتمة مقدمتي أن أهدي خالص إمتناني وحيي لزوجتي الفاضلة وأولادي نادين وريم وكريم الذين عانوا وتحملوا الساعات والأيام بل السنوات التي كنت منشغلاً فيها بين عملي وبين البحث والإطلاع من أجل العمل على تأليف هذا المعجم حتى يخرج إلى حيز الوجود في هذه الصورة حتى يتحقق الأمل المنشود من تأليف هذا المعجم وهو تشجيع الباحثين لعمل الأبحاث والمنشورات الطبية باللغة العربية في جميع تخصصات طب الأسنان وبذلك أكون قد ساهمت بقدر قليل في إثراء اللغة العربية، والتأكيد على أهمية التعليم الطبي باللغة العربية.

## المؤلف

### الدكتور فتحي عبد المجيد وفا

- دكتوراه طب الأسنان في التيجان والجسور والحشو وعلاج الجذور - كلية طب الفم والأسنان - جامعة القاهرة - نوفمبر 1977.
- دبلوم الدراسات العليا في التيجان والجسور والحشو وعلاج الجذور - كلية طب الفم والأسنان - جامعة القاهرة - أبريل 1971.
- بكالوريوس طب وجراحة الفم والأسنان - كلية طب الفم والأسنان - جامعة القاهرة - مايو 1966.
- أستاذ التيجان والجسور - كلية طب الفم والأسنان - جامعة القاهرة (سابقاً).
- استشاري التيجان والجسور - وحدة التيجان والجسور - مركز طب الأسنان - وزارة الصحة - دولة الكويت.
- رئيس وحدة التيجان والجسور بالفترة المسائية - مركز طب الأسنان - وزارة الصحة - دولة الكويت.
- أستاذ محاضر منتدب للتدريس لمساعدات عيادات الأسنان - وزارة الصحة دولة الكويت من سنة 1992 حتى سنة 1995.
- عضو الجمعية المصرية لجراحي الأسنان.
- عضو الجمعية الكويتية لأطباء الأسنان.
- عضو الجمعية العالمية للمعالجة بأشعة الليزر.
- نشر العديد من الأبحاث العلمية في المجالات العلمية المحلية والعالمية.

## المراجعون

### الدكتور محمد براء الجندي

- سوري الجنسية.
- اختصاصي طب الأسنان - الكويت.

### الدكتور محمد فؤاد الذاكري

- سوري الجنسية.
- اختصاصي طب الأسنان - حلب - سوريا ،
- وباحث في التراث الطبي العربي.

### الدكتور سامي إبراهيم باشا

- سوري الجنسية.
- اختصاصي طب الأسنان .

### الدكتور سعيد أبو سعدة

- سوري الجنسية.
- اختصاصي طب الأسنان - الكويت.

### الدكتور أيمن درويش سيد

- سوري الجنسية.
- اختصاصي طب الأسنان .

### الدكتور توفيق مفيد حمصي

- سوري الجنسية.
- اختصاصي طب الأسنان .

|                                   |   |
|-----------------------------------|---|
| A = angstrom                      | A° = أنجستروم   |
|                                   | رمز الأنجستروم (وحدة قياس) .                          |
| A = anode                         | A = القطب الموجب = المصعد                             |
|                                   | اختصار أنود .   |
| A = A point = subspinale          | A = النقطة تحت الشوكية                                |
| aa = ana                          | من كل منها  |
|                                   | تستعمل في كتابة الوصفة الطبية .                       |
| a- , an-                          | لا ، انعدام ، بلا ،                                   |
| aaa = Amalgam                     | [مختصر] ملغم ، ملمغم                                  |
|                                   | خليطة يدخل في تركيبها الزئبق تستعمل في حشو الأسنان    |
| ABC=Axiobuccocervical             | [مختصر] محوري شدقي عنقي                               |
| ABC Fibers = Gingivodental Fibers | ألياف محورية شدقية                                    |
|                                   | عنقية = ألياف لثوية سنية                              |
|                                   | ألياف غروية لثوية تحيط بجذر السن في المناطق الشفهية   |
|                                   | واللسانية وبين الأسنان ، ترتبط بالعظم السنخي من ناحية |
|                                   | وبملاط السن من الناحية الأخرى .                       |
| ABG = Axiobuccogingival           | [مختصر] محوري شدقي لثوي                               |
| ABL = Axiobuccolingual            | [مختصر] محوري   |
|                                   | شدقي لساني  |
| abs. feb. = absente febre         | بدون حمى ، بدون ارتفاع في                             |
|                                   | الحرارة   |
|                                   | تستعمل في كتابة الوصفة الطبية .                       |
| AC = Axiocervical                 | [مختصر] محوري عنقي                                    |
| a.c. = ante cibum                 | قبل الأكل   |
|                                   | تستعمل في كتابة الوصفة الطبية .                       |
| A.C.E. = Alcohol :                | [مختصر] كحول : كلوروفورم : إثير                       |
| Chloroform : Ether                |   |
|                                   | خليط مخدر يحتوي على الكحول والكلوروفورم               |
|                                   | والإثير .   |
| ACTH = Adrenocorticotropic        | [مختصر] الهرمون المغذي                                |
| hormone                           | لقشر الكظر  |
| AD = Axiodistal                   | [مختصر] محوري وحشي                                    |
| ad. = adde = add                  | أضف   |
|                                   | تستعمل في كتابة الوصفة الطبية .                       |
| ad hib. = ad hibendus             | يعطى الدواء التالي                                    |
|                                   | تستعمل في كتابة الوصفة الطبية .                       |
| ad lib = ad libitum               | حسب الكمية المطلوبة                                   |
|                                   | تستعمل في كتابة الوصفة الطبية .                       |

|                                   |                                    |
|-----------------------------------|------------------------------------|
| ADC = Axiodistocervical           | [مختصر] محوري وحشي                 |
|                                   | عنقي                               |
| ADG = Axiodistingival             | [مختصر] محوري وحشي                 |
|                                   | لثوي                               |
| ADI = Axiodistoincisal            | [مختصر] محوري وحشي قاطعي           |
| ADO = Axiodisto-occlusal          | [مختصر] محوري وحشي                 |
|                                   | إطباق                              |
| aeq. = aequales = equal           | يساوي                              |
|                                   | تستعمل في كتابة الوصفة الطبية .    |
| aet. = aetas = age                | عمر أو سن                          |
|                                   | تستعمل في كتابة الوصفة الطبية .    |
| AG = Axiogingival                 | [مختصر] محوري لثوي                 |
| Ag = Silver                       | الفضة                              |
|                                   | الرمز الكيميائي للفضة .            |
| A.H.G. = Antihaemophilic globulin | [مختصر] جلوبيولين                  |
|                                   | مضاد للناعور                       |
| AIDS = Acquired                   | [مختصر] مرض الإيدز = متلازمة العوز |
| immunodeficiency syndrome         | المناعي المكتسب                    |
| AI = Axiocincisal                 | [مختصر] محوري قاطعي                |
| AL = Axiolingual                  | [مختصر] محوري لساني                |
| AL = Aluminium                    | ألومنيوم                           |
|                                   | الرمز الكيميائي للألومنيوم .       |
| Ala = Axiolabial                  | [مختصر] محوري شفوي                 |
| AlaG = Axiolabiogingival          | [مختصر] محوري شفوي لثوي            |
| ALaL = Axiolabiolingual           | [مختصر] محوري شفوي                 |
|                                   | لساني                              |
| ALC = Axiolinguocervical          | [مختصر] محوري لساني                |
|                                   | عنقي                               |
| ALG = Axiolinguogingival          | [مختصر] محوري لساني                |
|                                   | لثوي                               |
| ALO = Axiolinguo-occlusal         | [مختصر] محوري لساني                |
|                                   | إطباق                              |
| alt. dieb. = alternis diebus      | يوم بعد يوم                        |
|                                   | تستعمل في كتابة الوصفة الطبية .    |
| alt. hor. = alternis horis        | ساعة بعد ساعة                      |
|                                   | تستعمل في كتابة الوصفة الطبية .    |
| AMC = Axiomesiocervical           | [مختصر] محوري إنسي                 |
|                                   | عنقي                               |

|   |  |
|---|--|
| AMD = Axioesiodistal                          | [مختصر] محوري إنسي وحشي  |
| AMG = Axioesioingival                         | [مختصر] محوري إنسي لشوي  |
| AMI = Axioesioincisal                         | [مختصر] محوري إنسي قاطعي   |
| AMO = Axioesio-occlusal                       | [مختصر] محوري أنسي إطباقني   |
| AO = Axio-occlusal                            | [مختصر] محوري إطباقني  |
| AP = Axio-pulpal                              | [مختصر] محوري لبي  |
| APF = acidulated phosphate fluoride           | [مختصر] فوسفات الفلوريد المحمص<br>شكل من الفلوريد يستعمل في التطبيق الموضوعي . |
| aq. = aqua = water                            | الماء  |
| aq. dest. = aqua destillata = distilled water | الماء المقطر   |
| Au = Aurium = Gold                            | الذهب  |
| A point = subspinale                          | الرمز الكيميائي للذهب .<br>نقطة A = النقطة تحت الشوكية الأنفية                 |
| aasmus  | ربو  |
| ab-   | (سابقة) بعيد عن ، مُجاف ، مُبعد ، مُجتنب                                       |
| aback   | إلى الوراء ، إلى الخلف   |
| abacterial                                    | لا بكتيري ، لا جرثومي ، خال من البكتيريا أو الجراثيم                           |
| abajoue = cheek pouch                         | جيب الخد   |
| abalienated                                   | مجنون ، شاردا الفكر  |
| abandon                                       | يهجر ، يتخلى عن ، يترك   |
| abandonment                                   | تخل عن ، هجر ، ترك   |
| abapical                                      | بعيد عن ذروة جذر السن ، بعيد عن القمة  |
| abaptista = abaptiston                        | مثقب لثقب الجمجمة<br>لا ينفذ إلى الدماغ .                                      |
| abarthrosis = diarthrosis                     | مفصل زليلي ، مفصل متحرك  |
| abarticular                                   | بعيد عن المفصل ، لا يصيب المفصل ، مُجافي المفصل                                |
| abarticulation = diarthrosis                  | خلع المفصل ، مفصل زليلي  |
| abate   | يخفف ، يُخمد ، يُضعف ، يُقلل<br>يطبق على أعراض المرض أو الألم . الخ .          |
| abatment                                      | خمود أو خفة حدة الألم  |
| abaxial = abaxile                             | بعيد عن المحور ، خارج عن المحور ، مُجافي المحور                                |

|   |  |
|---|--|
| Abbe Estlander's operation                        | عملية أب إستلاندر<br>نسبة إلى روبرت أب (Robert Ab) ، جراح أمريكي ،<br>وجاكوب أ . إستلاندر (Jakob A. Estlander) ، جراح<br>فنلندي .<br>عملية تطعيم جراحي للنسج الحية تتم بأخذ شريحة<br>كاملة الشخانة من إحدى الشفاه لترميم عيب في الشفة<br>الأخرى ، مع تأمين تغذية شريانية لتأمين حيوية الطعم .                        |
| abbreviation                                      | اختصار   |
| abdomen   | البطن ، الجوف<br>ذلك الجزء من الجسم الواقع بين الحجاب الحاجز للصدر<br>والمنطقة الأربية ، يحتوي التجويف البطني على كل من<br>الجزء السفلي من المريء ، المعدة ، الأمعاء ، الكبد ،<br>الطحال ، البنكرياس (المعثكلة) ، الأعضاء الأخرى من<br>الأحشاء . يُبطّن جدار التجويف البطني الغشاء البريتوني .                       |
| abdominal   | بطني ، جوفي<br>نسبة للبطن .  |
| abdominal cavity                                  | التجويف البطني<br>هو الفراغ الواقع ضمن الجدران البطنية بين الحجاب الحاجز<br>ومنطقة الحوض ، ويحتوي على الأعضاء الكبرى الهاضمة ،<br>وهي الكبد ، المعدة ، الأمعاء ، والطحال ، والكليتين ،<br>والأنسجة والأوعية الدموية المصاحبة .   |
| abdominal wall                                    | الجدار البطني  |
| abduce  | يُبعد ، يُقصي  |
| abducens  | مُبعد ، مُقصي  |
| abducens Labiorum                                 | العضلة المُبعدة الفمية   |
| abducens muscle                                   | عضلة مُبعدة<br>العضلة المستقيمة الجانبية خارج المقلة التي تُحرّك المقلة باتجاه<br>الخارج .   |
| abducens nerve                                    | العصب المُبعد<br>العصب القحفي السادس (Six cranial nerve) . ينشأ من<br>الجسر ، قرب البطين الرابع ، تاركاً عنق الدماغ بين النخاع<br>المستطيل والجسر ، ليمر من خلال الجيب الكهفي والشق<br>الحجاجي العلوي . يتحكم في العضلة المستقيمة الجانبية ،<br>ويوجه العين للخارج . يُسمى أيضاً العصب المُبعد<br>(Abducent nerve) . |
| abducens oculi = lateral rectus muscle of the eye | العضلة المُبعدة للعين =<br>عضلة العين المستقيمة الجانبية<br>(الوحشية)  |
| abducens oris muscle = levator anguli oris        | العضلة الرافعة لزواوية الفم  |
| abducent  | مُبعد ، يفصل ، مُبعد عن المحور   |



|                                  |  |                           |  |
|----------------------------------|--|---------------------------|--|
| abducent muscle                  | العضلة المبعدة   | abirritant                | مُقلل للتهيج ، مُلطّف                                      |
| abducent nerve = nervus abducens | العَصَبُ المَبْعَدُ  |                           | 1- يخفف التهيج ، ملطف .                                    |
|                                  | هو العصب القحفي السادس ويُعَصَّب عضلة العين                      |                           | 2- أية مادة تسكن التخريش .                                 |
|                                  | المستقيمة الجانبية «الوحشية» . انظر عصب مبعد (Nervus abducens) . | abirritation              | تقليل التهيج ، تلطيف ، تسكين التخريش                       |
| abducent nerve lesion            | آفة العصب المبعد   | abirritative              | ملطف للتهيج ، مخفف للتخريش ، مُسكن                         |
|                                  | يسبب شلل العصب المبعد الذي يعصب العضلة البطنية                   | ablate                    | يَسْتَأْصِل ، يَجْتَذ ، يَقْلَع (جراحياً)                  |
|                                  | الجانبية التي تبعد العين ، حيث يؤثر على حركة العين وعدم          | ablatio = ablation        | استئصال ، جَذّ ، قلع ، انفصال                              |
|                                  | حركتها للجهة المصابة .   | ablatio retinae           | انفصال الشبكية   |
| abducent nucleus                 | نواة العصب المبعد  | ablation = ablatio        | استئصال ، جَذّ ، انفصال                                    |
| abduct                           | يُبْعَد (عن خط النصف)  |                           | الاستئصال الجراحي للجزء المريض أو للنسيج الميت             |
|                                  | يحركه بعيداً عن المستوى المنصّف للجسم .                          |                           | (قُطِعَ بواسطة مشرط حاد) ، وتستخدم في ذلك طرق              |
| abduction                        | تبعيد ، إبعاد (عن المركز الأصلي أو عن المحور)                    |                           | متعددة مثل جراحة التبريد (بالتبريد) أو المعالجة بالأشعة أو |
|                                  | تحريك الأطراف بعيداً عن الجسم .                                  |                           | بالحرارة النافذة (الحرق) أو المعالجة بالليزر .             |
| abduction ,total                 | إبعاد كلي  |                           | يتم استئصال الغدة الدرقية بواسطة نَظائِر الأيودين المشع .  |
| abduction splint                 | جبيرة الأبعاد  | ablepharia = ablepharon = | المَرَط ، انعدام الأجفان                                   |
|                                  | جبيرة تعمل على إبعاد العضو عن الجسم .                            | ablephary                 | كلياً أو جزئياً  |
| abductor                         | مُبْعَد ، مَبْعَدَة  | ablepharous               | أَمْرَط ، عديم الأجفان                                     |
| abductor muscle                  | عَضَلَة مَبْعَدَة  | ablephary                 | المَرَط ، الغيبة الخلقية للجبون                            |
|                                  | عضلة تسحب جزءاً من الجسم بعيداً عن الخط المنصّف                  |                           | كلياً أو جزئياً  |
|                                  | للجسم أو تبعد أحد الأجزاء عن الآخر .                             | abluent = detergent       | مطهّر ، منظّف ، غَسول                                      |
| aberrancy                        | شُرود ، زَيْغ  |                           | مادة منظفة أو مطهرة .                                      |
| aberrant                         | ضال ، منحرف ، زائغ   | ablution                  | تطهير ، غُسْل ، وضوء                                       |
|                                  | ينحرف عن الشكل أو الاتجاه الطبيعي .                              |                           | عملية التطهير أو الغسل .                                   |
| aberrant artery                  | شريان زائغ أو ضال  | abnormal                  | شاذ ، لاقياسي ، غير طبيعي ، غير سوي                        |
| aberrant frenum                  | لجام زائغ  |                           | 1- غير عادي ، غير طبيعي في النمو أو التطور .               |
|                                  | سوء ارتباط الأسجة الرابطة الليفية أو العضلية مع الحافة           |                           | 2- في الإحصاء = الخروج عن متوسط التوزيع .                  |
|                                  | السنخية مما يسبب شداً غير طبيعي ينتج عنه تراجع بالثة             | abnormal anomalies        | شذوذات غير طبيعية  |
|                                  | أو ابيضاضها أو كلاهما ، وحصول مسافة بين الأسنان ،                | abnormal development      | نمو شاذ ، تطور شاذ   |
|                                  | كما يؤدي في الحالات الشديدة إلى الحد من حركة اللسان              | abnormal labial frenum    | اللجام الشفوي الشاذ  |
|                                  | أو الشفة أو الاثنين معاً . انظر لجام (Frenum) .                  | abnormal ligual papillae  | الخليعات اللسانية الشاذة                                   |
| aberratio = aberration           | انحراف ، شذوذ ، زَيْغ  | abnormal occlusion        | إطباق شاذ  |
| aberration = aberratio           | انحراف ، شذوذ ، زَيْغ  | abnormal phenomena        | ظواهر شاذة   |
|                                  | 1- اختلاف عن الطبيعي في الشكل أو السلوك ،                        | abnormal resorption       | امتصاص غير طبيعي   |
|                                  | انحراف عما هو طبيعي أو سوي .                                     |                           | يحدث امتصاص جذور الأسنان الأولية بشكل طبيعي ،              |
|                                  | 2- انعكاس غير مُتكافئ للموجات الضوئية من                         |                           | حيث يعتبر امتصاصاً طبيعياً ، ويعتبر كل ما عدا ذلك          |
|                                  | خلال العدسة .  |                           | امتصاصاً غير طبيعياً ، ينتج عن أسباب رضية ذات طبيعة        |
| aberration , lateral             | انحراف جانبي ، زَيْغ وحشي  |                           | ميكانيكية أو كيميائية أو حرارية . كما في الامتصاص          |
| aberration , longitudinal        | انحراف رأسي  |                           | الحاصل في الأسنان المنظمة ، وكما قد يحدث الامتصاص          |
| aberration , mental              | اختلال عقلي ، زَيْغان عقلي                                       |                           |  |

تدخين الغليون ، أو عادة مهنيّة مثل إمساك الخيوط ، ودبابيس الشعر والإبر أو المسامير بالأسنان ؛ أو الاحتكاك الشديد لمشبكة جهاز سني جزئي متقلقل .  
3 - كَشَطٌ أو تَسْلُحُ الجلد أو الغشاء المخاطي للفم .

**abrasion , dental = abrasio dentium** **سَحْجُ السن ، تآكل السن ، انسحال السن**

تآكل مادة السن أو حشوة السن بواسطة عوامل أخرى لا علاقة لها بإطباق الأسنان كما في تفريش الأسنان الخاطيء .

المناطق الأكثر إصابة هي سطح الجذر ، والأسطح الأمامية للنباب والضواحك التي تجاور اللثة مباشرة . تكون الحفر التي تنشأ عن السحل حساسة للطعام أو الشراب البارد أو الحار ، وقد تحتاج لاستعمال معجون أسنان مانع للحساسية أو حمايتها بمادة رابطة أو حشوة .

**abrasions** **سحجات ، كَشُوط**

**abrasions , patterned** **سَحْجَات تَمُوذَجِيَّة ، سحجات مثالية ، سحجة**

سَحْجَات تأخذ شكل الأداة المحدثة لها .

**abrasive** **كاشط ، ساحج ، مادة ساحلة**  
مادة ذات قدرة على سَحْجِ الأَسْطُح بواسطة الاحتكاك

**abrasive action** **حركة ساحلة ، فعل ساحج**

**abrasive agent** **مادة ساحلة**  
مادة تُستخدَم لإزالة التلون وتلميع الأسنان الطبيعية ، والأجهزة التعويضية السنية ، والحشوات والحشوات المصبوبة .

**abrasive-coated instruments** **أدوات مُغَطَّاة بمادة ساحلة**

**abrasive cutting tool** **أداة قاطعة ساحلة**

**abrasive disc = abrasive disk** **قُرْص ساحج ، قرص ساحل**

قُرْصٌ مُسَطَّح ذو ثخانة رفيعة مصنوع من المعدن ، أو البلاستيك أو الورق ، تلتصق على أحد سطحيه أو كليهما مادة دقيقة ساحلة مثل :الجرانيت ، أو أكسيد الألومنيوم ، أو الرمل .

**abrasive paste** **عجينة ساحلة ، عجينة ساحجة**  
عجينة تحتوى عادة على مادة كربيد السيليكون وتستخدم لسحل الأسطح الطاحنة للأسنان (سطح الإطباق) .

**abrasive point** **رأس ساحل ، رأس ساحج**

**abrasive , rotary** **مادة ساحجة دوارة**

عند إعادة زرع سن مقلوعة بسبب الفشل في إعادة الزرع . قد يسبب التهاب لب السن امتصاصاً داخلياً لأنسجة السن الداخلية الصلبة ، الذي لاتصاحبه أعراضاً تذكر ، لكن يعود ظهور اللون الوردي إلى تحلل نسيج اللب داخل السن . يتم تشخيص الامتصاص الشاذ بواسطة الصور الشعاعية . وتعد المعالجة اللبية السريعة عملية ضرورية لإيقاف تقدم الامتصاص الداخلي للسن .

**abnormalism** **الشذوذ ، اللاسوية**

**abnormalities** **عيوب ، شذوذات**

**abnormalities , dentofacial** **عيوب وجهية سنية**

**abnormality = abnormity** **شذوذ ، لاسوي ، عيب**

1 - أية حالة شاذة ، أي تشوه أو سوء تكوّن جسدي ، اضطراب عقلي أو سوء تصرف غير طبيعي .

2 - العضو الناقص أو المشوّه ، أي تغيير عن الطبيعي في التركيب أو الوظيفة للخلية أو النسيج أو للعضو .

**abocclusion** **لاإطباق ، عدم الانغلاق**

هي حالة من عدم إطباق الأسنان العلوية مع السفلية

**aborad = aboral** **مُبتَعَد عن الفم ، مُجَافِي الفم**

**aboral = aborad** **مُجَافِي الفم ، مُبتَعَد عن الفم**

**abort** **أوقف النمو ، يُجْهَض ، يَقمَع (سَير المرض)**

**aborted** **الجَهِيز ، السَّقَط**

**aborticide** **عقار مُجْهَض ، مادة مُجْهَضَة ، قَتَل الجنين داخل الرحم**

**abortifacient drugs** **عقاقير مُجْهَضَة**

**abortion** **إجهاض (طبيعي أو مرضي)**

**abradant = abrasive** **ساحج ، كاشط (مادة ساحلة)**

**abrade** **يَسْحَل ، يَحْك ، يَسْحَج ، يَكشَط**

**abrasio = abrasion** **سحج ، كَشَط**

**abrasio dentium = dental abrasion** **سَحْج الأسنان ، سحل الأسنان**

سحل الأسنان ، تآكل الأسنان

**abrasion** **سَحْل ، انسحال ، سَحْج ، تآكل ، كَشَط**

1 - تآكل مكونات السن بوسائل ميكانيكية كما في عملية مضغ الطعام وتفريش الأسنان الخاطيء أو بسبب حالة مرضية - في طب الأسنان - كما في صرير الأسنان (Bruxism) ، وهو عبارة عن احتكاك شديد بين الأسنان بدون طعام ؛ ويسمى أيضاً التآكل المرضي (Pathological wearing) للأنسجة السنية الصلبة الناتج عن الاحتكاك .

2 - تآكل غير طبيعي للأسنان نتيجة عادة سيئة مثل

ساحجات صغيرة دوارة تستخدم بواسطة القبضة اليدوية «آلة الحفر» ؛ مثال ذلك ماسات دقيقة مُركبة على مادة الكاربوراندم .

**abrasive strip** شريط ساحل ، شريط ساحل  
شريط من المعدن أو الكتان أو البلاستيك مُغطى بالمواد الساحلة على سطح واحد أو كلا السطحين ، ذو ثخانات مختلفة يستخدم لتعديل وتلميع أسطح الأسنان أو الحشوات .

**abrasive tools** أدوات ساحلة

**abrasive wheel** قرص ساحل ، عجلة ساحجة  
أداة دوارة فُرصية الشكل تحتوى على مواد ساحلة ملصقة بقاعدة مطاطية تستخدم لتشكيل وتلميع الحشوات المعدنية والتركيبات المتحركة .

**abrasor** مكشط ، محك ، مبرد (جراحي) ، سحاجة

**abscess = abscessus** خُراج  
تجمّع قيحي في تجويف ينتج عن انحلال الأنسجة العظمية أو الأنسجة الرخوة بسبب البكتيريا المولدة للقيح ، وقد يكون حاداً أو مزمناً . يلتئم الخُراج عادة حينما يتم تصريف الصديد ؛ إذا كان الخُراج في عمق الأنسجة ، يحدث التصريف عن طريق قناة جيبيّة متصلة بالسطح الخارجي .

**abscess , acute** خُراج حاد  
خُراج ذو مدى قصير مترافق بالتهاب موضعي مؤلم وارتفاع في درجة الحرارة .

**abscess , alveolar** خُراج سنخي ، خُراج دُرْدُري  
خُراج يصيب العظم السنخي .

**abscess , antral** خُراج جيبي

**abscess , apical** خُراج دُرْوي ، خُراج قمي  
خُراج يتكون عند قمة جذر السن .

**abscess , bicameral** خُراج ثنائي الجوف ، خُراج ذو حجرتين  
خُراج يحتوي على حجرتين .

**abscess , blind** خُراج أعمى ، خُراج بلا فتحة ناسورية

**abscess , brain** خُراج الدماغ

**abscess , buccinator Space** خُراج المسافة المبوقة

**abscess , canine space** خُراج المسافة النابية

**abscess , carotid space** خُراج المسافة السباتية

**abscess , caseous** خُراج مُتجبن  
خُراج يحتوي تجويفه على مادة تشبه الجبن .

**abscess , chronic** خُراج مُزمن

أي خُراج يتكون ببطء وخلال مدة طويلة ؛ يمكن أن ينشأ أصلاً كخُراج بارد ، أو ينجم عن عدم تمام الشفاء لخُراج حاد سابق ، أو ينتج عن جراثيم قيحية ضعيفة الحدة ؛ يكون مصحوباً بتشكيل القيح والتهاب خفيف وقد يتم تصريف القيح من خلال ناسور .

**abscess , circumtonsillar = peritonsillar abscess** خُراج حول اللوزة

**abscess , cold** خُراج بارد  
خُراج دُرْني بطنى التكون يتشكل عادة في العظم أو المفصل مصحوباً بالتهاب خفيف .

**abscess , collar-button = shirt-stud abscess** خُراج بُرعمي = خُراج زُرري

**abscess , collar-stud** خُراج مضاعف الجوف ، خُراج مضاعف الجيب  
خُراج سطحي متصل بخُراج آخر أكبر وأعمق بواسطة مجرى ناسوري .

**abscess , congestive** خُراج احتقاني  
خُراج يتكون بعيداً عن مكان الالتهاب وذلك بسبب مقاومة الأنسجة التي تمنع تكونه وتجمعه .

**abscess , cornual** خُراج قرني

**abscess , cutaneous dental** خُراج سني جلدي

**abscess , dental** خُراج سني  
(أي خُراج له علاقة بالسن)

تجويف مليء بالصديد ، يتكون في النسيج حول السن ، إما حينما تهاجم الجراثيم لب السن (تجويف مركزي داخل السن يشتمل على الأعصاب والأوعية الدموية) مسببة تموته ، حيث يحدث ذلك كثيراً نتيجة للتسوس السني الذي يدمر ميناء وعاج السن مما يسمح للبكتيريا بالوصول لللب السن ، كما قد تصل البكتيريا إلى اللب مباشرة عند إصابة السن بالكسر أو عن طريق الأوعية الدموية ، فينتشر إثنان اللب إلى الأنسجة المحيطة بالجذر فيتكون الخُراج ؛ كما يحدث الخُراج نتيجة لمرض حول سني ، حيث تتجمع البكتيريا في الجيوب اللثوية العميقة المتشكلة بين الأسنان واللثة .

علاماته وأعراضه : ألم نابض في السن المصابة ، يزداد عند العض أو المضغ ، كما تصبح اللثة حول السن مؤلمة عند اللمس وقد تتورم وتحمر .

ينفتح الخُراج غير المعالج للخارج عند سطح اللثة من خلال ناسور يسير عبر عظم الفك مكون دمل اللثة (Gumboil) الذي قد ينفث ليخرج الصديد فيقلل الشعور بالألم . قد

تتضخم العقد اللمفية الموجودة في الرقبة وجانبي الوجه إذا انتقل الخراج إلى الأنسجة المحيطة والعظم محدثة أعراضاً مثل الصداع وارتفاع درجة الحرارة .

العلاج : تتم معالجة الخراج بتصريف الصديد وإعطاء المضادات الحيوية ثم يتم حشو أقنية الجذر للسن المصابة ، انظر معالجة قناة الجذر (Root- canal treatment)

أما إذا فشلت المعالجة اللبية في شفاء الخراج يصبح من الضروري قلع السن المصابة لإزالة مصدر الإلتان وتصريف القيح ويتم إعطاء المضادات الحيوية لإتمام عملية الشفاء .

أما خراج الجيب حول السني فتتم معالجته بتجريف الجيب لإزالة النسيج المتموتة وبقايا الخراج ، وقد تضطر أحياناً إلى عمل شق صغير في الجيب للوصول إلى الخراج ، وإذا فشلت هذه المعالجة بسبب شدة المرض حول السن وفقدان العظم الداعم للسن والرباط حول السني فلا بد من قلع السن .

**abscess , dentoalveolar** خُراج سني سنخي ، خُراج سني دردي خُراج يتكوّن في الأنسجة حول قمة جذر السن غير الحية .

**abscess , dry** خُراج جاف خُراج يختفي دون أن يتكون له رأس أو يَنْفُتِح .

**abscess , encysted** خُراج مُتَكَيس خراج يكون فيه الصديد محصوراً في التجويف المصلي .

**abscess , embolic** خُراج صمّي خُراج يحدث في مواضع تجلّط الدم .

**abscess , evacuation of** تفريغ الخُراج ، تصريف الصديد

**abscess , extradural** خُراج خارج الجافية

**abscess , fungal** خُراج فُطري

**abscess , gangrenous** خُراج مُتَموت

**abscess , gingival** خُراج لثوي خراج يصيب الأنسجة الرخوة ويصيب الحافة اللثوية أو اللثة مابين الأسنان ويتكون في جيب ما حول السن .

**abscess , gravitation = gravity abscess** خُراج ثقلي

**abscess , hemorrhagic** خُراج دموي ، خُراج نازف

**abscess ,hot** خُراج التهابي ، خُراج حار

**abscess , hypostatic = wandering abscess** خُراج مُتَجول ، خُراج استلقائي خُراج يتكوّن ويصل إلى موقعه نتيجة تأثير الجاذبية الأرضية .

**abscess , idiopathic** (خُراج مجهول السبب)

**abscess , incision and drainage of** شق وتفريغ الخُراج فتح الخراج جراحياً وتفريغ محتوياته من الصديد المتبقي بواسطة أنبوب .

**abscess , interradicular** خُراج بين الجذور خراج يتجمع فيه القيح بين جذور السن .

**abscess , lateral** خُراج جانبي

**abscess , lung** خُراج الرئة

**abscess , metastatic** خُراج نقيلي

**abscess , migrating = wandering abscess** خُراج مهاجر ، خُراج متجول

**abscess , miliary** خُراج دُخني واحد من مجموعة من الخراجات الصغيرة ، ويشبه حبوب الدخن .

**abscess , palatal** خُراج حنكي خُراج ذروي يتكوّن عند قمة جذر القاطع الجانبي العلوي أو الجذور الحنكية للأسنان العلوية الخلفية ويظهر رأس الخراج على قبة الحنك .

**abscess , palatal space** خُراج المسافة الحنكية

**abscess , panfacial** خُراج وجهي شامل

**abscess , parietal** خُراج جداري خُراج ما حول السن يتكوّن عند أي جزء من سمحاق السن بعيداً عن منطقة قمة الجذر .

**abscess , parodontal** خُراج الأنسجة الداعمة ، خراج ما حول السن خُراج ينشأ في الرباط السني السنخي .

**abscess , partial** خُراج جزئي

**abscess , periapical** خُراج ما حول القمة أو الذروة خُراج حول قمة جذر سن ذات لب تالف يتكوّن نتيجة تعفن اللب الذي يؤدي إلى التهاب حاد أو مزمن مع تلف للأنسجة وتكوّن الصديد داخل السنخ حول قمة الجذر .

**abscess , pericemental** خُراج ما حول الملاط ، خُراج رباطي خُراج يصيب الأنسجة الداعمة للسن لا ينشأ من لب تالف ، إنما كامتداد لجيب في الأنسجة الداعمة .

**abscess , pericoronal** خُراج ما حول التاج خراج ينشأ حول تاج سن لم يكتمل بزوغها .

**abscess , peridental = periodontal abscess** خُراج ما حول السن ، خُراج الأنسجة الداعمة

|  |   |   |  |
|--|---|---|--|
| abscess , periodontal =<br>periodontal abscess                 | خُراج الأنسجة الداعمة ،<br>خُراج ماحول السن<br>خُراج يصيب الأنسجة الداعمة للسن ، ينتج عن امتداد العدوى من الجيب حول السن إلى الأنسجة الداعمة . أي حدوث التهاب حاد أو مزمن في منطقة محدودة من اللثة يرافقه تقيح فيها وفي الأنسجة الداعمة للسن على جانبي الجذر أو حواف الأنسجة الرخوة المحيطة بجيب ماحول السن . | abscess , septic<br>abscess , septicemic  | خُراج عَفَن ، خُراج خُمج ، خُراج إثنائي<br>خُراج تسممي ، خُراج إثنائي دموي<br>يتسبب في تسمم الدم .   |
| abscess , peritonsillar = quinsy                               | خُراج ماحول اللوزة ،<br>خُراج خَلْف اللوزة ، التهاب اللوزة التقيحي الحاد<br>امتداد لالتهاب حاد مُتقيح في اللوزة ينتج عنه خُراج في النسيج الضام المغلف للوزة .   | abscess , shirt-stud =<br>collar-button abscess   | خُراج خَرَجِي ، خُراج زراري<br>(يشبه زر القميص)  |
| abscess , phoenix  | خُراج العنقاء<br>إصابة ذروية نشأت كامتداد حاد لالتهاب ذروي مُتقيح<br>مزمن في النسيج الداعم للسن أو لخُراج سنخي<br>مُزمن .   | abscess , sterile<br>abscess , stitch<br>abscess , subcut<br>abscess , subcranial<br>abscess , subdural<br>abscess , subpericranial<br>abscess , superficial<br>abscess , sympathetic | خُراج عقيم (خال من الجراثيم)<br>خُراج الغرزة الجراحية ، خُراج القطبة<br>خُراج تحت الحاد ، خُراج شبه الحاد<br>خُراج تحت القحف<br>خُراج تحت الجافية<br>خُراج تحت سمحاق الجمجمة<br>خُراج سطحي<br>خُراج ودي<br>خُراج ثانوي يظهر على مسافة من بؤرة الإلتان<br>الأصلية . |
| abscess , point of<br>abscess , primary                        | رأس الخُراج ، عَين الخُراج<br>خُراج أولي<br>خُراج ينشأ في موضع العدوى .   | abscess , traumatic<br>abscess , tuberculous<br>abscess , wandering   | خُراج رضحي ، خُراج كدمي<br>خُراج دَرنِي ، خُراج تَدَرنِي<br>خُراج شارد ، خُراج مُتجول<br>خُراج يَبْدأ من مكان ثم يسلك مساراً من خلال الأنسجة ويظهر في مكان آخر يبعد عن مكانه الأصلي .  |
| abscess , pulp = pulpal abscess                                | خُراج لب السن ،<br>خُراج لُبي<br>التهاب حاد أو مزمن لللب السن مصحوب بأنسجة متموتة وصديد . يمكن أن يحدث في المرحلة الأولى من التهاب اللب الحاد .   | abscession<br>absconsio   | بَتر ، قَطح ، اقتطاع<br>استئصال بالقطع الجراحي<br>تجويف عَظمي ، حُق مَفصلي ،<br>طبقة الاستئصال   |
| abscess , pyemic<br>abscess , radicular = apical granuloma     | خُراج قَِيحي (مصحوب بتسمم دموي)<br>خُراج جَذَري =<br>ورم حبيبي ذروي   | absconsio   | بَعِيد عن المجال ، بَعِيد عن مرمى الأشعة<br>متعلق بتأثر الأنسجة البعيدة غير المطلوب تعرضها للأشعة حينما يكون مطلوباً إجراء تصوير شعاعي لأنسجة من عضوما .   |
| abscess , residual   | خُراج شمالي ، خُراج متخلف ،<br>خُراج متبقي<br>خُراج ينشأ قريباً من بقايا التهاب سابق .  | absence<br>absent uvula<br>absentia<br>absentia epileptica<br>absolute<br>absolute adjustment<br>absolute alcohol<br>absolute temperature   | غِيَاب<br>غِيَاب اللهاة<br>غِيَاب ، غَيبوبة<br>غِيَاب صَرعِي ، غَيبوبة صَرعِيَّة<br>مُطلق ، صَرف ، تام<br>تَصحیح مُطلق<br>كُحول مُطلق التَركيز ، الكحول الصَرف<br>درجة الحرارة المُطلقة  |
| abscess , retropharyngeal<br>abscess , root = apical granuloma | خُراج خَلْف البلعوم<br>خُراج جَذَري =<br>ورم حبيبي ذروي   | absorb<br>absorbability   | يَمتص ، يَشرب ، يَمص<br>امتصاصية ، قابلية الشَرب   |
| abscess , secondary  | خُراج ثانوي<br>خُراج نشأ نتيجة لعدوى من خُراج موجود .   |   |  |
| abscess , septal   | خُراج حجابي ، خُراج حاجزي<br>خُراج يتكوّن على أحد جانبي الجذر بين الحجاب العظمي الفاصل بين الجذرين أو السنين المتجاورين في السنخ وبين جدار الجذر الملاصق .  |   |  |

**absorbable** قابل للامتصاص أو التشرّب  
المواد التي يمكن ان يمتصها الجسم .

**absorbable gauze** شاش قابل للامتصاص  
مادة شبيهة بالشاش تنتج من السيليلولوز المؤكسد القابل  
للامتصاص . توضع مباشرة على الأنسجة النازفة لإيقاف  
النزف .

**absorbable root-filling paste** عجينة حشوة قناة الجذر  
القابلة للامتصاص  
عجينة ظليلة للأشعة ، تحتوي عادة على اليودوفورم  
الذي يُستخدم في حشوة قناة الجذر ، وتُسمى هكذا  
لأن العجينة تزول بواسطة الامتصاص من أنسجة  
ماحول الجذر .

**absorbable surgical suture** خيط جراحي قابل للامتصاص  
خيط مصنوع من مادة يمكن للجسم امتصاصها تماماً .

**absorbed dose** جرعة ممتصة  
(في علم الأشعة) : هي كمية الطاقة الإشعاعية التي تمتص  
فعالياً بواسطة الأنسجة . كان يقاس سابقاً حسب النظام  
التقليدي بالجرعة الإشعاعية الممتصة [Radiation absorbed  
dose(rad)] أما بحسب النظام العالمي للوحدات [International d'unites (SI unites)]  
فإن وحدة قياسه هي جراي (Gray) ويرمز لها بالرمز Gy حيث يساوي  
1Gy=100 rad .

**absorbefacient** مساعد للامتصاص ، معزز الامتصاص  
عامل (عقار) مُساعد على الامتصاص .

**absorbent** ماصّ ، ممتص  
1- قادر على الامتصاص .  
2- أي عقار أو مادة تسرع الامتصاص .  
3- مادة تجذب وتمتص الغازات أو السوائل .

**absorbent cotton** قطن ماصّ

**absorbent dressing** ضمادة ماصة  
ضمادة من أية مادة توضع على الجرح أو القطع لامتصاص  
الإفرازات الناتجة .

**absorbent gauze** شاش ماصّ

**absorbent organ** عضو ماصّ  
عبارة عن نسيج وعائي يوجد بين جذور الأسنان اللبنية وبين  
الأسنان الدائمة البديلة لها وذلك أثناء عملية امتصاص جذور  
الأسنان اللبنية .

**absorbent paper point =** قمع ورقي ماصّ = قمع ماصّ =  
**absorbent point = paper point** قمع ورقي

أفماع ورقية تتوفر بأحجام مختلفة وتستخدم في تحفيف قناة  
الجذر السني .

**absorbent point = absorbent =** قمع ماصّ = قمع ورقي ماصّ =  
**paper point = paper point** قمع ورقي

**absorbing power** امتصاصية ، قوة الامتصاص

**absorptio = absorption** امتصاص ، تشرّب

**absorption = absorptio = resorption** مصّ

1- امتصاص السوائل أو المواد الأخرى بواسطة الجلد ، أو  
الأسطح المخاطية ، أو الأوعية الماصة أو المواد السنية .  
2- امتصاص مادة بواسطة مادة أخرى . مثال : امتصاص  
النموذج أو المثال الجبسي للماء .  
3- اندماج سائل أو غاز أو أية مادة داخل مادة أخرى أو  
نسيج آخر .  
4- (في علم الأشعة) : انخفاض حدة الأشعة  
السينية حينما تمر خلال مادة أو جسم .

**absorption , alveolar** امتصاص سنخي ،  
ارتشاف سنخي

**absorption , buccal** امتصاص شفوي ،  
فجوة امتصاص ، جوبة امتصاصية

**absorption lacuna = resorption lacuna** ثغرة امتصاص ،  
ممتص ، ماصّ (قادر على الامتصاص) ،  
امتصاصي

**abstract** خلاصة ، مُستخلص ، مجردّ

**abstraction** استخلاص ، تجريد ، استخراج

**abstraction of the jaws** تباعد الفكّين ، شُرود الفكّين  
شكل من أشكال سوء الإطباق يكون فيه الفكّان  
متباعدين بمسافة شاذة .

**abundance** وفرة ، غزارة

**abundant** وفير ، غزير ، كثير

**abuse** سوء استعمال ، انتهاك

**abut** يُجاور ، يُلاصق ، يرتكز على ، يتاخم

**abutment** دعامة ، ركيزة

1- داعم يستقبل ضغطاً جانبياً أو أفقياً .  
2- (في طب الأسنان) : سن أو جذر أو غرسة سنية ،  
يُستخدم لدعم واتزان وتثبيت جهاز تعويضي ثابت أو  
جهاز تعويضي متحرك .  
3- الأسنان الموجودة على جانبي مكان السن المقلوعة .

**abutment , auxillary =** دعامة مساعدة =  
**secondary abutment** دعامة إضافية

**abutment , bridge** دعمة الجسر

**abutment , implant** دعمة مغروسة ، دعمة مزروعة

ذلك الجزء من الغرسة الموجودة في العظم السنخي والتي تبرز من خلال اللثة داخل الفم ، تُستخدم كدعامة لجهاز سني صناعي .

**abutment , intermediate = isolated abutment** دعمة متوسطة = دعمة منعزلة

سن طبيعية أو جذر سن أو غرسة سنية منعزلة تستخدم كدعامة متوسطة لجهاز صناعي ثابت بالإضافة إلى دعامتين عند الأطراف .

**abutment , isolated intermediate abutment** دعمة منعزلة ، دعمة منفصلة ، دعمة متوسطة

**abutment , multiple** دعمة مضاعفة ، دعمة متعددة

ربط أو تثبيت مجموعة من الأسنان الطبيعية معاً لتستخدم كدعامة .

**abutment , primary** دعمة أولية ، دعمة رئيسية

سن تستخدم كدعامة رئيسية لتثبيت واتزان جهاز أسنان متحرك أو لتثبيت جسر ثابت .

**abutment , secondary** دعمة تالية ، دعمة ثانوية

سن تُستخدم كدعامة إضافية لجهاز صناعي متحرك .

**abutment , subperiosteal implant** دعمة مغروسة تحت السمحاق

ذلك الجزء من الغرسة الذي يبرز من خلال الطبقة المخاطية في التجويف الفموي لتثبيت أو دعم تاج أو جهاز سني ثابت أو متحرك .

**abutment , terminal** دعمة أخيرة ، دعمة نهائية

سن تستخدم لتثبيت أو دعم أحد أطراف الجهاز السني .

**abutment teeth** أسنان داعمة

**abutment tooth** سن داعمة

سن تُستخدم كدعامة لسن صناعية أو لإحدى نهايتي جسر ثابت .

**abuttals** تُخوم ، حدود

**abutting** مُتآخم ، مُحاذ ، مُلاصق

**abutting teeth** أسنان مُتآخمة ، أسنان مُحاذية

**Acacia** سنط ، أفاقيا

شجرة السنط (Acacia tree) يُستخرج منها الصمغ العربي (Arabic gum) ؛ الذي يستخدم كمزيج مُعلق أو مُستحلب في الأدوية .

**Acacia gum = arabic gum** صمغ السنط = صمغ عربي

مادة صمغية جافة مُستخرجة من شجرة السنط .

**acalcerosis** فاقه الكالسيوم ، نقص الكلس

نقص مقدار الكالسيوم في الجسم .

**acalcicosis** عوز الكالسيوم ، نقص المتناول من الكالسيوم

**acanthion** شوكة ، النقطة الشوكية

(في علم تقويم الأسنان) : نقطة ناتئة صغيرة في قاعدة الشوكة الأنفية الأمامية . وهي إحدى نقاط قياس الجمجمة .

**acanth- , acantho-** (سابقة) شوكة ، شوك

**acanthoameloblastoma** ورم أرومات الميناء الشائكة

نوع من ورم أرومات الميناء يحتوي على خلايا حرشفية .

**acanthoid** شوكاني ، شبه شوكي

**acantholysis** انحلال شوكي ، انحلال الأشواك

ضمور وسقوط الطبقة الجلدية الشوكية .

انفصال مَرَضِي للخلايا الظهارية نتيجة تحطم الأجسام الرابطة فيؤدي إلى التحوصل أو التنفط ، كما يحدث في مرض الفقاع (Pemphigus) .

**acanthoma** ورم شوكي ، ورم شائكي ، شوكم

ورم سرطاني حرشفي مُتقرن بالجلد ، حميد أو سرطاني ينشأ من طبقة الخلايا الشائكة في بشرة الجلد .

**acanthosis** شواك

زيادة ثخانة طبقة الخلايا الشائكة في بشرة الجلد ، نجدها واضحة بشكل نموذجي في داء الإكزيما (Eczema) وداء الصدفية (Psoriasis) .

**acanthosis nigricans** الشواك الأسود

**acapsular** عديم المحفظة

**acatoposis** صعوبة البلع ، تعذر الإزدراء

**accelerant = catalyst** مُعجّل ، مُسرّع ، محفز

**acceleration** إسرار ، تعجيل

**accelerator** مسرّع ، معجّل ، عامل منشط

مادة تستخدم بكميات قليلة لزيادة معدل سرعة التفاعل الكيميائي مثل إضافة الملح «كلوريد الصوديوم» أو «سلفات البوتاسيوم» إلى مخلوط من جبس باريس والماء لتسريع التصلب .

**accelerator catalyst** مادة مُحفزة ، مادة مُسرّعة

**accelerator , linear** مُسرّع خطي ، مُعجّل خطي

**access** مأتى ، اقتراب ، مُدخل ، إتاحة

access cavity حفرة الدخول ، حفرة الولوج

فتحة تاجية في السن تؤدي إلى حجرة اللب تسمح بتنظيف وتطهير وحشو قناة العصب خلال المعالجة اللبية .

access - preparation تحضير المنفذ

تجهيز المنفذ للوصول لإزالة التسوس أو لإزالة عصب السن .

access , surgical الاقتراب جراحيا

تحضير الأنسجة الرخوة والصلبة للسماح بالرؤية والمداخلة بالأدوات الجراحية في مكان العملية الجراحية .

accessorius = accessory إضافي ، ثانوي ، مُساعد

accessory = accessorius إضافي ، مُساعد ، مُلحق ، ثانوي

يُطلق على الأعضاء الصغرى التي تُساعد الأعضاء الأكبر وتساهم معها في الوظيفة المنوطة بها . مثال ذلك الأعضاء التناسلية الثانوية في الرجال والنساء ، والأعضاء الملحقة بالجلد وهي الشعر والأظافر والغدد الجلدية .

accessory artery شريان إضافي

accessory canal = lateral canal قناة إضافية = قناة جانبية

قناة إضافية تتفرع من قناة الجذر الرئيسية وهي توجد بشكل عام في النصف السفلي من جذر السن أو في منطقة تشعب الجذور .

accessory cusp حُدبة زائدة (إضافية)

accessory ganglion عقدة عصبية إضافية

accessory gland غدة إضافية

accessory groove نَم إضافي

accessory jaw فك إضافي

accessory ligament رباط إضافي

accessory meningeal artery == شريان سحائي إضافي

meningeal accessory artery شريان جناحي سحائي

accessory meningeal artery == شريان سحائي إضافي

artery pterygomeningea شريان جناحي سحائي

accessory movement حركة إضافية

accessory nasal sinuses جيوب أنفية إضافية

الجيوب جنيب الأنف التي توجد كفراغات ضمن الجمجمة ، حيث تُفتح في الحفرة الأنفية وهي مبطنة بغشاء مخاطي متصل بالغشاء المخاطي الأنفي .

accessory nerve عَصَب إضافي ، عَصَب مُلحَق

العصب القحفي الحادي عشر . ويعصب العضلات المخططة في البلعوم والحنجرة والعضلة القصية الترقوية والعضلة شبه المنحرفة .

يختلف العصب الإضافي عن الأعصاب القحفية الأخرى ، لأن جزءاً صغيراً منه ينشأ من المخ ، ويعصب كثيراً من عضلات الحنك والبلعوم (الحلق) والحنجرة . يؤدي تلف أو إصابة هذا الجزء من العصب إلى حدوث حَشْرَجَة الصوت (صعوبة التكلم) ، وعُسْر البلع (صعوبة البلع) . أما الجزء الآخر من العصب والناشئ من الحبل الشوكي ، فيعصب بعض العضلات الكبيرة في الرقبة والظهر . ومنها العضلة القصية الخشائية (تمتد من عظم القص إلى جانب الرأس) ، والعضلة المنحرفة [العضلة المثلثية (Triangular muscle) كبيرة في الظهر العلوي ، والكتف ، والرقبة] . تؤدي إصابة أو تلف الألياف الشوكية من هذا العصب إلى شلل هذه العضلات . ينتج مثل هذا التلف عادة عن جراحة استئصال ورم خبيث في الرقبة . يُسمى أيضاً العصب الحادي عشر (Eleventh nerve) ، والعصب الإضافي الشوكي (Spinal accessory nerve) .

accessory palatine foraminae ثُقوب حَنَكِيَّة إضافية

accessory parotid gland غدة نكفية إضافية

accessory process عملية إضافية ، طريقة مساعدة

accessory root جذر إضافي

accessory root canal قناة جذرية إضافية

تفرع جانبي للقناة اللبية في السن ، توجد عادة في الثلث الذروي من جذر السن .

accessory salivary gland غدة لعابية إضافية

accessory sinus of the nose جيب إضافي أنفي

انظر الجيب جنيب الأنف (Paranasal sinus) .

accessory tooth = سن إضافية = سن زائدة

supernumerary tooth

سن زائدة لاتماثل السن الطبيعية في الحجم أو الشكل أو في وضعها في الفم .

accident حادث ، عارض ، طارئ

accident , cerebral طارئٌ مُخِي

accident , cerebral vascular طارئٌ وعائيٌ مخي ،

داء الصرع ، سكتة مخية (دماغية)

accidental حادثي ، عارض ، طارئ



accidental haemorrhage نَزف عارض ، نَزف حادّي  
accidental trauma رضح عارض  
acclimatation = acclimation = تأقلم ، أقلمة ، تكيف  
acclimatization  
acclimate يتأقلم ، يتكيف  
accommodate يتكيف  
accommodation 1- تكيف ، تهيؤ ، تكيف  
2- مطابقة  
تغيرات في حدقة العين ناتجة عن تغيرات في الإضاءة .  
accrementition نمو ، نمو مماثل ومُتزايد  
accretion ارتكاف ، تنمي  
1- ترسب تدريجي تراكمي للمواد الغريبة على سطح الأسنان مثل القلح ، أو المادة البيضاء من فضلات الطعام واللويحة المخاطية حول عُنق الأسنان .  
2- يتغير سطح العظم في الحجم والشكل نتيجة النمو التراكمي للعظم الناتج عن نشاط الخلايا البانية للعظم المترافق بعملية امتصاصه .  
accretion lines = incremental خطوط النمو = خطوط التَطَبُّق = خطوط رتزيوس  
lines = Retzius lines  
accumulate يتراكم ، يتجمع  
accumulation تراكم ، تجمع  
accuracy دقة ، ضبط ، إحكام ، إتقان  
accurate دقيق ، مُتقن ، مضبوط ، مُحكم  
acellular بدون خلايا ، خال من الخلايا ، لا خَلَوِي  
acellular cementum ملاط لا خَلَوِي  
acentric لا مركزي ، مُنحرف عن المركز  
acentric occlusion إطباق لا مركزي  
انظر إطباق مُنحرف ، إطباق لا مركزي (Eccentric occlusion)  
acephalia = acephalism = acephaly عديم الرأس ، غياب الرأس  
acephalo- (سابقة) عديم الرأس  
acephalobrachia عديم الرأس والذراعين  
شُدوذ خلقي ، يتصف بغياب الرأس واليدين عند الجنين .  
acephaly = acephalia = acephalism= عَدَم الرأس ، غيبة  
acephalic الرأس ، اللارأسية  
عيب خلقي ، يتصف بغياب الرأس أو أن تكون الرأس غير مكتملة النمو .  
acet- (سابقة) مُتحد مع ، مُشتق من حمض الخليك

acetic خَلِي  
acetic acid حامض الخليك ، حمض الأسيتيك  
aceto- (سابقة) مُتحد ، مُشتق من حمض الخليك  
acetone = acetoneum أسيتون ، خَلُون  
سائل كيتوني أصفر كهرباني اللون سريع الاشتعال وله رائحة مميزة ، يستخدم كمذيب للأجسام الدهنية والراتين والسيليولوز ، ينتج من تخمر بكتيريا الشعير أو من عملية إزالة الهيدروجين من الكحول الأيزوبروبيلي .  
acetyl أسيتيل ، خليل  
acetylsalicylic acid = aspirin حامض خليل  
الصفصاف = الأسبرين  
حامض ساليسيلات الأسيتيل من خواصه تسكين الألم مع تخفيف الحمى والالتهاب يسبب تهيجاً عند 7% من السكان ويتظاهر بأعراض غثيان وقيء وألم ونزف معدي . يجب عدم تناول أقراص الأسبرين حينما تكون المعدة خالية من الطعام . أقراص الأسبرين القابلة للإذابة فئة 300 ميلليجرام تسبب تهيجاً أقل للمعدة لكن يُفضل الباراسيتامول عليها .  
acetylsalicylic acid burn = حرق حامض الصفصاف  
الخلي = حرق الأسبرين  
إذا ترك قرص الأسبرين على الغشاء المخاطي بالفم فإنه يسبب حرقاً خلال نصف ساعة .  
ache ألم مُستمر ، وجع ثابت مستمر  
ache , head ألم الرأس ، صداع  
ache , tooth ألم مستمر بالسن ، وجع بالسن  
acheilia = achilia غياب الشفة أو الشفتين الخلقى  
acheilous = achilous عديم الشفتين ، فاقد الشفتين  
acheilus = achilus شخص عديم الشفة أو الشفتين  
achondroplasia نقص التعظم الغضروفي ، الودانة ، عدم تشكّل الغضاريف  
مرض خلقي يُصيب نمو الهيكل العظمي ويؤدي إلى القزامة ؛ وهو اعتلال نادر لنمو العظم يبدأ من الولادة ويؤدي إلى القزامة . تصاب به العظام الطويلة للذراعين والرجلين ، حيث يتحول الغضروف الذي يصل كل عظم بالكردوس (Epiphysis) (منطقة النمو عند قمتها) إلى عظم في وقت مبكر جداً ، ولذلك يتوقف نمو الأطراف . تكون أغلب العظام الأخرى قادرة على النمو بشكل طبيعي . الأشخاص المصابون لديهم أطراف قصيرة قوية وجذع قوي النمو . ورأس بحجم طبيعي ولكن ذو جبهة بارزة .

**achondroplastic** ، مُصاب بنقص التعظم الغضروفي ، دَحْدَحِي ، مودُون  
 قصير العنق وضيق المنكبين وقصير اليدين .  
**achondroplastic dwarf** قَزْم مصاب بنقص التعظم الغضروفي ، قَزْم مودُون  
 النوع الأكثر شيوعاً للقرامة ، يتميز بقصر الأطراف المتباين ،  
 وجذع ذو حجم طبيعي ورأس كبير مع إنخفاض جسر الأنف ، ووجه صغير ، ويد جُذامية (يد قصيرة وغلظطة) ،  
 وإنحناء الفقرات القطنية للأمام . تحدث هذه الحالة نتيجة لعيب وراثي في تشكل النسيج العظمي وتترافق مع عيوب أخرى أو شذوذات ، مع عدم إصابة الجهاز العصبي المركزي حيث يكون طبيعياً .  
 انظر أيضاً نقص التعظم الغضروفي (Achondroplasia) .  
**achorion** الشعرورية  
 جنس من الفطريات الطفيلية من فصيلة الطوقيات .  
**acid = acidum** حَمَض  
 مركب كيميائي من الهيدروجين مع واحد أو أكثر من المعادن ، حامضي المذاق ، يُحوّل ورقة عباد الشمس الزرقاء الى الأحمر ، له خواص الحامض ، قادر على مُعادلة القواعد وتكوين الأملاح .  
**acid attack** مُهاجمة الحمض  
 تأثير الحامض الناتج عن اللويحة الجرثومية على ميناء السن .  
**acid base balance** التوازن الحمضي القاعدي  
**acid bath** حَمَام حَمَضِي  
**acid , acetic** حَمَض الأَسِيْتِيك  
**acid , diluted acetic** حَامِض الخَلِيك المَخَفَّف  
**acid , acetylsalicylic = aspirin** حَمَض الأَسِيْتِيك سَالِيْسِيْلِيك = الأَسْبِرِين  
**acid , amino** حَمَض أَمِينِي  
**acid , ascorbic** حَمَض الأَسْكُورْبِيك  
**acid , boric = boracic acid** حَمَض البُورِيك  
**acid , carbolic** حَمَض الكَرْبُولِيك  
**acid , citric** حَمَض السْتَرِيك  
**acid , deoxyribonucleic** حَمَض الْدِيْزُوكْسِي رِيْبُونِيُوكْلِيك  
**acid , essential fatty** حَمَض دِهْنِي ضَرْوْرِي  
**acid , fatty** حَمَض دِهْنِي  
**acid , hydrochloric** حَمَض الهِيْدُرُوكْلُورِيك ، حَمِض كلُور المَاء

**acid , lactic** حَمِض اللاكْتِيك  
**acid , nitric** حَمِض النِيْتْرِيك  
**acid , phosphoric** حَمِض الفُوسْفُورِيك  
**acid , ribonucleic= RNA** حَمِض الْرِيْبُونِيُوكْلِيك = الحَمِض الْرِيْبِي النُوي  
**acid , salicylic** حَمِض السَالِيْسِيْلِيك  
**acid , sulphuric** حَمِض الكَبْرِيْتِيك  
**acid , tannic** حَمِض التَانِيك  
**acid , tartaric** حَمِض الطَرْطَرِيك ، حَمِض الدَّرْدِي  
**acid etch** تَخْرِيش مِيْنَاء السِّن بِالْحَامِض  
 هي عملية تعديل سطح ميناء السن بواسطة وَضْع حَامِض الفُوسْفُورِيك ، أو حَامِض اللاكْتِيك أو مَادَة حُطَافِيَة «كَلَابِيَة» مِثْل حَامِض إِيْثِيْل ثِنَائِي أَمِين تِيْتْرَالْسِيْتِيك (EDTA) بِحَيْث يُصْبِح سَطْح المِيْنَاء نَظِيْفاً ذَا مَسَام دَقِيْقَة تَسْتَعْمَد لِلتَّثْبِيْت المِيْكَانِيكِي لِلهِشْوَة التَّجْمِيْلِيَة أو لِمَادَة الرِّبْط لِتَثْبِيْت الطُّوق التَّقْوِيْمِي .  
**acid etch technique** أَسْلُوب التَخْرِيش بِالْحَامِض  
 أَسْلُوب لِالرِّبْط يُخَرِّش فِيْهِ مِيْنَاء السِّن لِلهِصُول عَلى السَطْح الحِشْن الضَّرُورِي لِالرِّبْط المِيْكَانِيكِي ، وَالرِّبْط المِيْكَانِيكِي المِجْهَرِي .  
**acid etching** التَخْرِيش بِالْحَامِض  
 هي إِزَالَة جِزْئِيَة لِلامْلاح المَعْدِنِيَة مِنْ مَسَاحَة مَحْدَدَة مِنْ مِيْنَاء السِّن بِاسْتَعْمَال مَحْلُول حَمَضِي مَخْفَف ، وَلِمَدَة مَحْدَدَة مِنْ الوَقْت لِيُظْهَر سَطْح نَظِيْف ذُو مَسَام دَقِيْقَة تَسْتَعْمَد لِلتَّثْبِيْت المِيْكَانِيكِي لِأَنْوَاع مَخْتَارَة مِنْ مَوَاد الحِشْو مِثْل الرَاتِيْن المَرْكَّب وَأَسْمِنْت الأِيُونُومَر الزَّجَاجِي .  
**acid-etching splint** جَبِيْرَة التَخْرِيش بِالْحَامِض  
 جَبِيْرَة خَارِج التَّاج تَثْبِت بِاسْتَعْمَال مَادَة لِلتَخْرِيش وَهي 50٪ حَامِض الفُوسْفُورِيك وَأَيَة مَادَة رِبْط لِلتَّثْبِيْت المَوْقْت .  
**acid bath = pickling** حَمَام حَمَضِي  
 يُسْتَعْمَد مَحْلُول حَامِض الهِيْدُرُوكْلُورِيك أو حَامِض السَلْفُورِيك (حَمِض الكَبْرِيْت) لِتَنْظِيْف سَطْح المَعْدِن المَصْبُوب مِنْ طَبَقَة الأُوكْسِيْد الخَارِجِيَة . يَوْضَع المَعْدِن المَصْبُوب فِي أَنْبُوب اخْتِبَار يَحْتَوِي الحَامِض وَيَسَخَّن ؛ يَجِب تَحَاشِي غَلِيَان الحَامِض حَتَّى لَا يَتَبَخَّر .

|                                     |  |                                 |   |
|-------------------------------------|--|---------------------------------|---|
| acid-forming                        | مُولّد الحمض   | Acker's clasp                   | مشبكة إيكِر ، المشبكة العادية   |
| acidic                              | حَمَضِي  | acclusion                       | عَدَمُ إطْباق ، لاإطباق   |
|                                     | منسوب للحامض لأن الباهاء (pH) يكون أقل من 7 .  |                                 | عدم التقاء أسنان الفك العلوي مع أسنان الفك السفلي ؛ وهو عكس إطباق (Occlusion) .   |
| acidity                             | حُمُوضَة   | acou- , acou-                   | (سابقة) سَمْع ، سَمْعِي ، أو الصوت المسموع  |
| acidifier                           | مُحمض (مادة تُستخدم لزيادة الحموضة)  | acoustic                        | سَمْعِي ، صوتي  |
|                                     | مُرَكَّب كيميائي يتكون عادة من حامض الأسيتيك (حمض الخل) يُستخدم في عملية تبيض الأفلام المصورة بالتصوير الضوئي والتصوير بالأشعة السينية .   | acoustic area                   | مِساَحة سَمْعِيَة ، باحة سَمْعِيَة  |
| acidogenic                          | مُولّد الحمض ، مُتَج الحمض ، مُكوّن الحمض  | acoustic holography             | تصوير مجسامي صَوْتِي  |
|                                     | نَظْرِيَة إنتاج الحمض ، نَظْرِيَة مُولّد الحموضة   | acoustic meatus                 | الصمّاخ السمعي  |
| acidogenic theory                   | نَظْرِيَة إنتاج الحمض ، نَظْرِيَة مُولّد الحموضة   |                                 | إما القناة الخارجية أو القناة الداخلية للأذن .  |
|                                     | أكثر النظريات قبولا لتوضيح أسباب تسوس الأسنان ، طُرحت بواسطة الدكتور ميلر (Miller) في سنة 1980 . فحسب افتراض ميلر ، تؤيّد مكروبات الصفيحة السنية المواد الكربوهيدراتية لإنتاج حمض يزيل بدوره الأملاح المعدنية لبناء السن ويسبب حدوث التسوس . | acoustic nerve = auditory nerve | عَصَب سَمْعِي   |
| acidophil = acidophile              | مُحِبّ للحمض ، أليف للحمض  |                                 | واحد من زوج من الأعصاب القحفية (Cranial nerves) يضم أليافاً من العصب القوقعي (Cochlear nerve) والعصب الدهليزي (Vestibular nerve) وجزء العصب الدهليزي القوقعي (Vestibulocochlear nerve) في الأذن الداخلية ؛ ينقل نبضات الإحساس بالسمع ، والإحساس بالاثزان . يُسمّى أيضاً العصب القحفي الثامن (Eighth cranial nerve)  |
| acidoresistant                      | مُقاوم للحمض   | acoustic neuroma                | وَرَم العَصَب السمعي  |
| acidulated                          | مُحمّض   | acquired = acquisitus           | مُكتسب  |
|                                     | يصير حامضياً عند التفاعل .   | acquired cuticle                | قُشْبِرَة مُكتسبة ، جُلَيْدَة مكتسبة  |
| acidulated phosphate fluoride = APF | فلوريد الفوسفات المحمّض  | acquired deformity              | تَشَوُّه مُكتسب ، عَيْب مُكتسب  |
|                                     | محلول غروي أو مادة هلامية مُحضّرة توضع على سطح الأسنان بعد تنظيفها غالباً لمدة 4 دقائق وذلك لتقليل مُعدّل التسوس للأسنان .   | acquired enamel cuticle         | جُلَيْدَة المِئِنَّة المكتسبة ، قَشْبِرَة المِئِنَّة المكتسبة   |
| acidulous                           | قليل الحمض ، مُحمّض  | acquired idea                   | فِكْرَة مُكتسبة   |
| acinar                              | عُنَيْبِي ، حُويصلي ، سنخي   | acquired immunity               | مِناعَة مُكتسبة   |
| acinar cell                         | خَلِيَة عُنَيْبِيَة ، خَلِيَة حُويصليَة  | acquired immunodeficiency       | مُتلازمة عوز المناعة  |
| acini                               | عُنَيْبَات ، حُويصلات  |                                 | المكتسبة = مرض الإيدز   |
|                                     | جمع عنيبة .  | syndrome = AIDS                 | ينتج مرض الإيدز عن الإصابة بفيروس نقص المناعة في الإنسان (HIV) الذي يغزو خلايا اللمفاويات التائية (T.cells) المسؤولة عن المناعة ، حيث تندمج جينات الفيروس في المادة الجينية للخلية المناعية . يهاجم الفيروس أنواعاً معينة من الخلايا المناعية فيسبب تحطيم قدرة الجسم على مقاومة العدوى لذلك يصبح مريض الإيدز عرضة للأمراض المعدية مثل الالتهاب الرئوي الطفيلي الحويصلي ولأنواع معينة من السرطان مثل ساركومة كابوزي . ينتقل مرض الإيدز عن طريق الدم والمنى والإفرازات المهبلية الملوثة . ويتم انتقال المرض من خلال : |
| acinic cell tumour                  | وَرَم الخلية العنيبية  |                                 | 1 - الاتصال الجنسي الطبيعي والشاذ .   |
|                                     | وَرَم ظهاري يصيب الغدد اللعابية ، مكوّن من خلايا مماثلة للخلايا المصلية لهذه الغدد .   |                                 |   |
| aciniform                           | عُنَيْبِي الشكل ، حُويصلي الشكل  |                                 |   |
| acinus                              | عُنَيْبَة (ج عنيبات)   |                                 |   |
|                                     | أحد الأكيّاس الدقيقة ذات التجويف الأنبوبي الضيق تمثل هذه العناقيد عُدد الإفراز أو الإفراغ للغدد المركبة .  |                                 |   |

2- الدم : نقل الدم أو منتوجات الدم الملوثة ، استعمال الحقن الملوثة بين متعاطي المخدرات ، المعدات والأدوات الملوثة بالدم والمستخدمة في حالات ثقب الأذن ، الوشم ، طب الأسنان ، الإبر الصينية ، الشفرت وحتى فرش الأسنان .

3- الأم المصابة بالعدوى إلى جنينها : قد ينتقل الفيروس أثناء الحمل أو أثناء الولادة أو بعدها عن طريق حليب الثدي الأم .

acquired pellicle ، غشاء مُكتسَب ، قشرة مُكتسَبة ، طهاوة مكتسبة

غشاء خفيف من مادة عضوية يتراكم على سطح الأسنان بعد بزوغها في الفم ، وهو قشرة رقيقة شفافة عديمة اللون ، تتكون من مُركب من جزيئات البروتين والسكر وتتكون طبيعياً على الأسنان بعد دقائق من تنظيفها أيضاً .

acrania ، عَيبُة الجمجمة ، بدون جمجمة ، انعدام القحف (خَلقي)

acranial = acranium ، عديم الجمجمة (للجنين) ، عديم القحف

acid ، حَرَّاق ، لاذع ، مهيج (في كل من الشم والتذوق)

acr- , acro- (سابقة) طَرَف ، قَمَّة ، نهاية

acrocephalia = acrocephaly ، تسنم الرأس ، تأنف الرأس ، جُمجمة مخروطية الشكل

acrocephalic ، مُسنَّم الرأس ، مُؤنَّف الرأس ، مخروط الجمجمة ، مُسنَّم

acrocephalic skull ، جمجمة مُسنَّمة

acrocephalosyndactylia = تسنم الرأس وارتفاق الأصابع (تَشَوُّه خلقي)

acrocephalous = acrocephalic ، مُسنَّم الرأس ، مُدبَّب الرأس ، مؤنَّف الرأس

acrocephaly = acrocephalia ، تسنم الرأس ، جمجمة مخروطية الشكل .

acrodont ، نَظرف الأسنان ، ذو أسنان طَرفية ، بَزوغ هاجر وجود الأسنان على حافة الفكين خارج الأسناخ وارتباطها مباشرة بعظام الفك بواسطة النسيج الضام كما في الزواحف .

acromegalia = acromegaly ، ضخامة الأطراف ، عمَلقة ، ضخامة النهايات

acromegalic ، متعلق بمرض ضخم الأطراف ،

العمَلقة ، ضخم النهايات

acromegalogigantism ، عملقة وضخامة الأطراف

acromegaloidism ، شبه ضخامة النهايات

لا يتسبب عن اختلال الغدة النخامية .

acromegaly = acromegalia ، عمَلقة ، ضخامة

الأطراف ، ضخامة النهايات

1- حالة مرضية مصاحبة لزيادة نشاط الغدة النخامية في إفراز هرمون النمو ، وتتميز بضخامة العظام والأنسجة الرخوة للرأس والفكين .

2- مرض نادر الحدوث ، يتميز خارجياً بضخامة الرأس ، والفك واليدين والرجلين .

السبب والأعراض : تنتج العمَلقة عن الإفراز الغزير لهرمون النمو من الغدة النخامية الأمامية الموجودة في قاعدة الدماغ نتيجة لورم حميد في الغدة النخامية . ينتج عن حدوث هذا الورم خلال العشر سنوات الأولى من العمر ، زيادة في الطول (يكون النمو سريعاً) و فقط بدون حدوث ضخامة . أما الأكثر شيوعاً ، فهو حدوث الورم بعد توقف النمو في العظام الطويلة في الأطراف ، وذلك يؤدي إلى الضخامة ؛ إلا أن علامات وأعراض المرض لا تظهر قبل مرور سنوات عدة .

علامات وأعراض العمَلقة أو الضخامة تضم ضخامة اليدين والأقدام ، خشونة سحنة الوجه ، ضخامة الأذنين والأنف ، بروز الفك السفلي ، وطول الوجه . ومن الأعراض الأخرى الممكنة حدوث أورام في المخ .

التشخيص : يتم التشخيص بقياس مستوى هرمون النمو في الدم قبل وبعد إعطاء المصاب كمية من الجلوكوز ، حيث يمنع الجلوكوز عادة إفراز هرمون النمو ، أما إذا لم يكن له تأثير على مستوى الهرمون في الدم ، فذلك يؤكد إفراز الهرمون دون تحكّم الغدة النخامية . كما يوضح التصوير الإشعاعي المقطعي أو التصوير بالرنين المغناطيسي إصابة الغدة النخامية بورم أو بفرط النمو .

العلاج : يستأصل الورم جراحياً أو يعالج إشعاعياً . يقلل العلاج بعقار سوماتاتين (Somastatin) من إنتاج هرمون النمو ، كما يخفض عقار بروموكريبتين (Bromocriptine) إفراز هرمون النمو أحياناً .

acropis ، عيب بالنطق بسبب عيب في اللسان (مُصطلح قديم)

acrylic = acrylic resin = أكريليك = راتين أكريليك acrylic polymer

نسبة للأكريليك المُصنَّع الذي ينشأ من حامض الأكريليك ويستخدم في صناعة التركيبات الصناعية في الطب وطب الأسنان ، وتشمل الأجهزة المتحركة وأجهزة التثبيت في العلاج التقويمي .

|   |  |
|---|--|
| acrylic , clear                         | أكريليك شفاف   |
| acrylic , cold curing                   | أكريليك يتصلَّب بالبرودة   |
| acrylic crown                           | تاج أكريليك  |
| acrylic curing                          | تصلب الأكريليك ، تصلب الأكريليك  |
| acrylic denture = acrylic resin denture | جهاز سني أكريليك (طقم أسنان)   |
| acrylic filling                         | حشوة أكريليك   |
| acrylic , heat curing                   | أكريليك يتصلَّب بالحرارة   |
| acrylic jacket crown                    | تاج جاكيت أكريليك  |
| acrylic mould = acrylic stent           | قالب أكريليك = واقية الطعم الأكريليك   |
|   | قالب أكريليك يُصنَّع خصيصاً لضمان ثبات وحماية الطعم الجلدي داخل الفم في جراحة الفم التجميلية .   |
| acrylic plate                           | صفيحة أكريليك  |
| acrylic resin                           | راتين أكريليك  |
|   | أي نوع من مجموعة من الراتينات التي تتحوَّل بالحرارة وتُصنَّع بواسطة تَبَلُّم إسترات حمض الأكريليك أو حمض الميثيل أكريليك ، وتستخدم في صناعة الراتين الأكريليك ، وأجهزة الأسنان والأسنان الصناعية التي تُصنَّع من الراتين الأكريليك ، إلخ . |
| acrylic resin base                      | قاعدة راتينية أكريليك  |
|   | في طب الأسنان : قاعدة الجهاز السني المصنوع من الراتين الأكريليك .  |
| acrylic resin dental cement             | اسمنت سني راتيني أكريليك   |
|   | أسمنت سني لحشو أو لترميم الأسنان التالفة . يشتمل على مسحوق من ميثيل ميتا أكريليك المتعدد كمادة مالئة ومُلدنة ، وبادئ للتماثر ؛ ومُحلول يحتوي على ميثيل ميتا أكريليك مع مُثبِّط ومُنشِّط .  |
| acrylic resin monomer                   | راتين أكريليك موحودي   |
| acrylic resin splint                    | جبيرة راتينية أكريليك  |
| acrylic restoration                     | حشوة أكريليك ، ترميم أكريليك ، تعويض أكريليك   |
| acrylic selfcuring                      | أكريليك ذاتي التصلَّب  |
| acrylic splint = acrylic stent          | جبيرة أكريليك = واقية الطعم الأكريليك  |

|  |   |
|--|---|
|  | تُستخدم لتجبير كسور الفك أو لضمان ثبات وحماية طعم عظمي للفك في الجراحة التجميلية بالوجه .   |
| acrylic stent = acrylic mould                      | واقية الطعم الأكريليك = قالب أكريليك = جبيرة أكريليك  |
| acrylic splint                                     | قالب أكريليك  |
| acrylic table                                      | مستوى راتيني أكريليك  |
| acrylic trimmer                                    | مُشدِّب الأكريليك   |
|  | أداة دوارة تستخدم لإزالة أو تشكيل الأكريليك ، وتُصنَّع بأشكال مختلفة إما من الصلب أو المادة الساحلة .   |
| acrylic veneer crown                               | تاج ذو وجه أكريليك  |
|  | تاج معدني يُغطى سطحه الخارجي طبقة من الأكريليك ليأخذ الشكل واللون الطبيعي للسن المجاورة .   |
| act  | فعل ، عمل ، قانون   |
| ACTH = adrenocorticotropic hormone = corticotropin | [مختصر الهرمون] الموجه لقشر الكظر = كورتيكوتروپين   |
|  | يفرز الفص الأمامي للغدة النخامية الهرمون الموجَّه لقشر الكظر لتنبيه الغدة الكظرية لإفراز ستيرويدات الكورتيزول . الستيرويد الكظري المُصنَّع على هيئة هيدروكورتيزون أو بردينيزون يمكن استعماله كحقن أو على هيئة هلام كعامل مُضاد للالتهاب . |
| actinic  | شُعاعي ، شُعِيّ ، أكتيني ، سافع   |
|  | شُعاعي كيميائي التأثير - منسوب للأشعة فوق البنفسجية .   |
| actinic carcinoma                                  | سرطانة تسفعية ، سرطان شُعِيّ  |
|  | (=) سرطانة الخلايا القاعدية في الجلد ، يُصيب الأجزاء المعرضة بكثرة لأشعة الشمس المباشرة مثل الوجه .   |
| actinic cheilitis                                  | التهاب الشفة السفعية  |
| actinic lesion                                     | آفة شُعاعية ، آفة شُعِيّة ، آفة سفعية   |
| actinic rays                                       | أشعة أكتينية ، أشعة سافعة   |
| actiniform   | شُعاعي الشكل ، مشع  |
| actino-  | (سابقة) شُعاع ، أشعة ، شُعاعي الشكل   |
| actinomyces  | الفطر الشُعِيّ ، الشعِيّة   |
|  | جنس من العائلة الفطرية الشععية من الجراثيم ، وهو فُطر طُفيلي حامل ، لابوغي ، غير متحرك ، لاهوائي ، وموجب الجرام ، يشاهد على هيئة وردة ذات خيوط متفخخة الأطراف .   |
|  | قد تسبب بعض أجناسها مرضاً للإنسان ، مثل الشععية الإسرائيلية ( <i>Actinomyces israeli</i> ) ، ويوجد عادة في الفم والحلق . انظر أيضاً داء الشعيات ( <i>Actinomycosis</i> ) .  |

**actinomycetaceae** الشعيات (جراثيم)

**actinomycetales** الشعاعات (جراثيم)

رتبة من الفطريات الانشقاقية التي لها خاصية التفرع ،  
توجد في التربة والماء ، توجد بعض أشكالها عادة في  
التجويف الفموي .

**actinomycosis** داء الفطر الشععي ، داء الشعيات

مرض مزمن يسببه الفطر الشععي البقري (*Actinomyces bovis*) أو الإسرائيلي (*Actinomyces israeli*) يصيب  
الماشية وهو مرض قليل الشيوع في الإنسان حيث  
يتواجد في الفم ، فيصيب الفكين كما يمكن أن  
يصيب اللسان والرئتين أو الأمعاء ؛ حيث يدخل  
الفطر من خلال الجروح إلى الأنسجة فيتكون نسيج  
حبيبي وتقيح يصرف من خلال عدة جيوب .  
وتتميز الإصابة بالتهاب صديدي مزمن مفرز لصديد  
أصفر سميك يحتوي على بلورات الكبريت .  
يُعرف أيضاً بداء الفك المتخشّب (*Wooden jaw*) أو  
الفك المتيسس أو المتكتل (*Lumpy jaw*) . لاينتشر المرض من  
شخص لآخر أو من الحيوان للإنسان . توجد أربعة أنواع  
رئيسية من داء الفطر الشععي :

داء الشعيات العنقي الوجهي (*Cervicofacial actinomycosis*)  
ينتشر الفطر داخل الأنسجة تحت الجلد  
للفم والحلق والرقبة ، نتيجة لعدوى سنية أو عدوى باللوزة ؛  
يبدأ بتورم صلب عند زاوية الفك السفلي والعنق ، وتتكون  
قنوات جيبية يُصرف من خلالها الصديد إلى الجلد . يشعر  
المريض بألم خفيف يصاحب هذه الخراجات ، حتى  
ولو كانت عميقة وممتدة إلى عظم الفك .

داء الشعيات الصدري (*Thoracic actinomycosis*) : قد  
يسببه انتشار البكتيريا من الأخرجة العنقية الوجهية إلى  
المرىء أو قد ينتج عن استنشاق البكتيريا داخل الشعب  
الهوائية . تنتشر العدوى خلال الرئتين ، لتصل إلى الغشاء  
المحيط بالرئتين أو خلال المرىء داخل المنصف والأضلاع  
والقلب وقد تصاب الأوعية الدموية الكبيرة . يتميز هذا النوع  
من المرض بالحمى والسعال وجيوب التصريف وفقد الوزن  
والعرق الليلي .

داء الشعيات الجوفي (*Abdominal actinomycosis*) : عادة  
يتبعه التهاب حاد في المعدة والأمعاء .

داء الشعيات العام (*Generalized actinomycosis*) : قد  
يشمل الجلد والدماغ والكبد والجهاز البولي التناسلي .  
تعالج كل أنواع الداء الشععي الفطري بحقن البنسيلين  
بجرعات كبيرة يومياً لمدة ستة أسابيع على الأقل . من

الضروري إجراء الاستئصال الجراحي أو الشق وتصريف  
الأخرجة الكبيرة والعميقة . يُشفى داء الشعيات الجوفي  
بنسبة 40% من الحالات ، وداء الشعيات الصدري بنسبة  
80% ، وداء الشعيات العنقي الوجهي بنسبة 90% .

**action** فعل ، عمل ، نشاط ، تأثير

**action potential** جُهد الفعل

**action , antagonistic** فعل مضاد

**action , buffer** فعل دَرُئي ، فعل منظم

**action , calorogenic** فعل حراري ، فعل مولد للحرارة

**action , cumulative** فعل تراكمي

**action , capillary** فعل شعيري  
متعلق بالخاصة الشعرية .

**action , involuntary** فعل لإرادي

**action , impulsive** فعل مُحَرَّض ، فعل اندفاعي

**action , local** فعل موضعي

**action , mass** فعل الكتلة

**action , reflex** فعل انعكاسي ، فعل مُنعكس

**action , specific** فعل نوعي ، فعل خاص

**action , specific dynamic** فعل مُحَرَّك نوعي

**action , thermogenic** فعل مُولّد للحرارة

**action , trigger** فعل مُفاجئ ، فعل زنادي

**action , vital** فعل حيوي

**action , voluntary** فعل إرادي

**activate** يُنشِط ، يفعل

(في تقويم الأسنان) : هو عملية ضبط الجهاز التقويمي  
لإحداث ضغط على سن أو مجموعة أسنان من أجل  
إنجاز تحريكها للوضع المطلوب .

**activated resin** راتين مُنشِط

**activation** تنشيط ، تفعيل

(في تقويم الأسنان) : عملية تعديل جزء من الجهاز التقويمي  
من حالته الساكنة لإحداث نظام ضغط داخل الفم ينتقل  
بواسطة الجهاز إلى الأسنان مثال : شدّ الطوق المطاطي .

**activation site** موضع التنشيط

(في تقويم الأسنان) : المكان داخل الفم الذي تجري فيه  
عملية التنشيط ، ويتضمن نقل نظام الضغط التقويمي إلى  
الأسنان .

**activator** 1- مُنشِط ، مُفعّل

العامل الذي يجعل المواد الكيميائية قادرة على  
التفاعل مع المواد الكيميائية الأخرى .

## 2- جهاز موحد

(في تقويم الأسنان) : يُقصد به أي جهاز وظيفي عضلي تقويمي متحرك ، مثل : جهاز أندريسن (Andresen's appliance) ، أو الجهاز الموحد المنشط (Monobloc appliance) أو جهاز فرينكل (Fraenkel's appliance) أو الجهاز التقويمي المتحرك الموجه للنمو (Removable growth guidance orthodontic appliance) الذي صممه أصلاً بير روبن Pierre Robin وفيجو أندريسن Vigo Andersen و كارل هوبل Karl Haupl ثم عدله لاحقاً كل من شوارز Schwarz وبملمر Bimler وبلترز Balters وفرانكر Franker وفليشر - بيترز Fleisher- Peters . ويسمى أيضاً الجهاز الوظيفي (Functional appliance) .

وهو جهاز تقويمي متحرك مُصنَّع من الأكريليك والأسلاك يقوم بتصحيح سوء الإطباق الهيكلي لعظام الفكين أو سوء الإطباق السنني أو كليهما معاً بواسطة تحويل القوى الناتجة عن العضلات من خلاله إلى عمل تقويمي . وفي الوقت نفسه يعدل الجهاز وضع الفك السفلي للأمام ، ويشجع على بزوغ الأسنان في علاقة أمامية خلفية صحيحة . يَحْتُ التنشيط نظرياً على نمو الفك السفلي ويؤخر نمو الفك العلوي من أجل تحقيق تناسب هيكلي .

|                              |  |
|------------------------------|--|
| active                       | نشيط ، فاعل ، نَشَط  |
| active anaphylaxis           | تَأَقُّ فاعل   |
|                              | حالة من الحساسية يسببها تفاعل جهاز المناعة في الجسم عند الحقن ببروتين غريب . انظر تأق (Anaphylaxis) .  |
| active congestion            | احتقان فاعل  |
| active eruption              | بزوغ إيجابي ، بزوغ فاعل  |
|                              | الحركة الطبيعية لبزوغ السن داخل الفم .   |
| active hyperemia             | تبيغ فاعل  |
|                              | زيادة انسياب الدم في جزء بعينه من الجسم .  |
| active immunity              | مناعة فاعلة  |
|                              | نوع من المناعة المكتسبة طويلة الأمد تحمي الجسم من العدوى الجديدة بفعل أجسام مضادة تتواجد طبيعياً في الجسم بعد العدوى الأولى أو بعد التطعيم الصناعي . |
| active movement              | حركة فاعلة ، حركة نَشَطَة  |
|                              | فعل عضلي عند المفصل نتيجة جهد إرادي دون أية مساعدة خارجية .  |
| active orthodontic treatment | مُعالجة تقويمية نَشَطَة  |
| active phase                 | طُور فعال ، طُور نشط   |
| active tooth movement        | حركة السن النَشَطَة  |

|                              |   |
|------------------------------|---|
| active treatment             | معالجة فعالة  |
| activity                     | نشاط ، فعالية   |
| activity , optical           | نشاط ضوئي ، نشاط بصري   |
| activity , radio-            | نشاط إشعاعي   |
| actual                       | حقيقي ، فعلي  |
| actual cautery               | كَيّ فعلي ، ميسم حقيقي  |
|                              | أداة كهربائية تستخدم للقطع الجراحي للثة ، تعتمد على الحرارة في قطع الأنسجة - والقاطع له أشكال مختلفة ، وتتميز هذه الجراحة بعدم حدوث النزف .   |
| acu-                         | (سابقة) إبرة ، إبري   |
| acupuncture                  | وَحْز إبري ، الوخز بالإبر الصينية   |
|                              | علم وفن شرقي لتنظيم الوظائف الفيزيولوجية وتخفيف الألم بواسطة إدخال إبر خاصة دقيقة من الفولاذ أو الذهب في أماكن مختلفة مختارة من سطح الجسم مما يسمح بتخفيف الألم وهروب السوائل ويعمل كمضاد للتهيج . تُستخدم في الصين لتسكين الألم خلال العمليات الجراحية . ويُعتقد بأنها تؤثر على الجهاز العصبي التلقائي . |
| acus                         | إبرة جراحية ، تأتي إبري الشكل   |
| acusection = electrosection  | القطع الإبري  |
|                              | الجراحة بواسطة القطع بالإبرة الجراحية الكهربائية  |
| acusticus                    | عَصَب سَمْعِي ، العصب القحفي الثامن   |
| acute                        | حاد ، سريع (عكس مُزْمَن)  |
|                              | لوصف حالة ذات بداية شديدة وسريعة على المدى القصير ، مثل ألم شديد وحاد .   |
| acute abscess                | خُرَاج حاد  |
|                              | خُرَاج ذو مدى قصير شديد الالتهاب يتسبب بألم موضعي حاد مصحوب بارتفاع في درجة الحرارة   |
| acute angle                  | زاوية حادة  |
|                              | أية زاوية قياسها أقل من 90 درجة .   |
| acute arthritis              | التهاب مفصلي حاد  |
| acute atrophy                | ضُمور حاد   |
| acute attack                 | نوبة حادة ، أزمة حادة   |
| acute bacterial sialadenitis | التهاب الغدة اللعابية الجرثومي الحاد  |
| acute candidosis             | داء المبيضات الحاد  |
| acute disease                | مرض حاد ، مرض قصير الأمد عنيف الأعراض   |
| acute gingivitis             | التهاب اللثة الحاد  |
| acute inflammation           | التهاب حاد  |
| acute lymphadenitis          | التهاب العقد اللمفية الحاد  |

|   |                                       |   |
|---|---------------------------------------|---|
| يحدث التهاب العقد اللمفية الحاد نتيجة لانتشار عدوى من بؤر جرثومية في منطقة النرح من العقد اللمفاوية الوجهية .<br>البؤر الجرثومية عبارة عن آفة صغيرة في الأنف أو الفم .  | acute synovitis                       | التهاب الزليل الحاد   |
|   | acute trauma                          | رَضْح حاد   |
| acute necrotizing ulcerative gingivitis = ANUG  | acute ulcerative gingivitis = AUG     | التهاب اللثة التقرحي الحاد  |
| التهاب اللثة التقرحي  | acute ulcerative stomatitis           | التهاب الفم التقرحي الحاد   |
| الناخر الحاد  | acutenaculum                          | مَقْبُض الإبرة الجراحي  |
| عدوى جرثومية مؤلمة ، وتُصنّف تحت التهاب اللثة ، لأنها ترافق حالات ضعف المقاومة للعدوى مثل نقص التغذية ، والإجهاد الشديد ، وإهمال صحة الفم والأسنان ، وتحدث بشكل أكثر شيوعاً في حالات ازدحام الأسنان ، ويعاني المرضى المصابون بمرض الإيدز من التهاب اللثة التقرحي النخري الحاد ، الذي يتميز بإحساس عام بالمرض والفتور ، والنفس التنن ، وظهور تقرحات الرمادية أو الرمادية المصفرة على الحافة اللثوية واللثة ما بين أسطح الأسنان الملاصقة (اللسينات اللثوية) . تُغطّي التقرحات بغشاء كاذب رقيق قد يتَشَرّ لتظهر القرحة كمنطقة ملتهبة سهلة النزف ومؤلمة جداً ويصبح من الصعب مضغ الطعام أو تفريش الأسنان ، يصاحبها تقرحات في الخلق ، وحُمى وتَضَخُّم العقد اللمفية بالرقبة . يشمل العلاج : غسول (بروكسيد) للفم ، والمضادات الحيوية ، ومُسكنات الألم والعناية بالأسنان . يسمى أيضاً الفم الخندق (Trench mouth) ، ذبحة فنسان (Vincent's angina) ، عدوى فنسان (Vincent's infection) . | acutenaculum , Hullihan's             | مَقْبُض هوليهان للإبر   |
|   | ad. = adde                            | أَضَف   |
|   | - ad                                  | تُستعمل في كتابة الوصفة الطبية .  |
|   | ad-                                   | (لاحقة) نحو ، في اتجاه  |
|   | ad libitum = ad lib.                  | (سابقة) إلى ، باتجاه ، متجه نحو   |
|   | adacrya                               | بحسب الرغبة ، حسب المراد  |
|   | adamant                               | تستعمل في كتابة الوصفة الطبية .   |
|   | adamantina                            | نقص الدمع ، غياب الدمع ، انقطاع الدمع   |
|   | adamantine                            | ميناء السن ، ميناء الأسنان  |
|   | adamantinocarcinoma                   | ميناء السن (لاتينية)  |
|   | adamantinoma = adamantoma             | مينائي (متعلق بميناء السن) ، شديد الصلابة   |
|   | = ameloblastoma                       | سرطانة مينائية  |
|   | adamantinoma of long bones            | وَرَم مِينائِي ، ورم  |
|   | adamantium , epithelioma              | أرومات الميناء  |
|   | adamantoblast = ameloblast            | وَرَم العظام الطويلة المينائي   |
|   | adamantoblastoma = ameloblastoma      | وَرَم ظهاري مينائي  |
|   | adamantoclast                         | مولدة الميناء ، بانية الميناء   |
|   | adamantoma = adamantinoma             | (خلية) ، مُصَوِّرة الميناء ، أرومة الميناء  |
|   | = ameloblastoma                       | ورم الأرومات  |
|   | adamanto-odontoma                     | المينائية   |
|   | adamentoblast                         | كاسرة الميناء (خلية)  |
|   | adam's apple                          | وَرَم مَوْلِدات الميناء ، ورم مِينائِي ، ورم أرومات الميناء   |
|   |                                       | ميناء السن  |
|   |                                       | ورم سني مينائي  |
|   |                                       | خلية مصورة للميناء  |
|   |                                       | تفاحة آدم ، نتوء حَنجَرِي ، بُروز حَنجَرِي ،  |
|   |                                       | الحرقدة ، القردحة   |
|   |                                       | بروز في مقدمة الرقبة ، تحت الجلد مباشرة على العضروف الدرقي ؛ وهو جزء من الحنجرة ، ويكبر عند الذكور في فترة المراهقة . |
|   |                                       | مشبكة رأس السهم لآدم  |
| acute pericoronitis   | التهاب حاد للأُتْسِجَة ما حول التاج ، |   |
| acute periodontitis   | التهاب حوائط التاج الحاد              |   |
| acute pharyngitis   | التهاب دواعم السن الحاد               |   |
|   | التهاب البلعوم الحاد                  |   |
|   | التهاب شديد مفاجئ في البلعوم .        |   |
| acute poisoning   | تَسَمُّم حاد                          |   |



|                                    |  |
|------------------------------------|--|
| Adam's clasp                       | مشبكة آدم<br>(في تقويم الأسنان) : مشبكة تثبيت صممت بواسطة س .<br>فيليب آدم c.philip adam (اختصاصي في تقويم الأسنان<br>بريطاني معاصر ، قام بتطوير وتعديل مشبكة رأس السهم<br>لاستخدامها في تثبيت الأجهزة التقويمية المتحركة) ؛ وهي<br>عبارة عن مشبكة من السلك الفولاذي صممت لتثبيت<br>الجهاز التقويمي المتحرك عن طريق رأسي سهم يرتكز كل<br>منهما في ثلم غائر مثبت في موضع إنسي خدي ووحشي<br>خدي على الأرحاء والضواحك . |
| Adam's clasp , double              | ضعف مشبكة آدم ، مشبكة آدم<br>المزدوجة ، مشبكة آدم الثنائية<br>تعديل في مشبكة آدم لتمتد وتشمل ضرسين<br>متجاورين .   |
| Adam's crib                        | ضمّة آدم ، حاجز آدم ، مشبكة آدم  |
| adapt                              | يُوَاطِّف ، يُكَيِّف   |
| adaptability                       | تكيّف ، قابلية للتهيئة ، مُلاصقة   |
| adaptation                         | تلاؤمية ، مُلاءمة ، مُلاصقة ، مُطابفة  |
|                                    | 1- الإحكام الصحيح لجهاز الأسنان الاصطناعي<br>(طقم الأسنان) في الفم .<br>2- ضَبط وتعديل الطوق (شريط محيط بتاج السن)<br>حول السن .<br>3- الرصّ أو الدك الصحيح لمادة الحشو داخل الحفرة<br>السنية المجهزة .  |
| adaptation , color                 | ملاءمة اللون ، تهايوّ اللون  |
| adaptation , dark                  | تهايوّ الظلام ، ملاءمة الظلام  |
| adaptation , epithelial            | تكيّف ظهاري ، انطباق ظهاري   |
| adaptation , light                 | ملاءمة النور   |
| adaptation , retinal               | تهايوّ الشبكية ، ملائمة الشبكية  |
| adapter                            | ملئم ، مهايئ ، موقِّق ، الوصلة<br>أداة للربط بين جزئين من جهاز أو لتعديل جهاز<br>لغرض لم يكن له في الأصل .   |
| adaptor,band = band adaptor        | مهايئ الطوق ، مُكيّف<br>الطوق ، مُلائم الطوق<br>أداة تقويمية تُمسك باليد تُستخدم لصقل وإحكام<br>الطوق التقويمي ليلتصق ويتطابق حول المحيط اللثوي<br>لتاج السن لتثبيته بالأسمنت .  |
| adaxial                            | قريب من المحور ، مُجاور للمحور ،<br>متجه نحو المحور  |
| Adcortyl in orabas =               | أدكورتيل في قاعدة فموية  |
| triamcinolone acetone dental paste |  |

|   |   |
|---|---|
| مرهم يحتوي على كورتيكوستيرويد مضاد<br>للالتهاب ، للاستعمال الموضعي في الفم للقرحة<br>القلاعية الناكسة أو المتكررة . |   |
| add = adde  | يُضَف ، أَضَف   |
| adde = ad.  | أَضَف   |
| addict  | تُستعمل في كتابة الوصفة الطبية .<br>مُدمن ، يُدمن مُخدرا  |
| addict , alcohol  | مُدمن للكحول (الخمير)   |
| addict , drug   | مُدمن على المخدرات  |
| addiction   | إدمان   |
| Addison's disease   | مرض أديسون ، داء أديسون<br>(القصور الكظري الأولي)<br>نسبة إلى سير توماس أديسون 1860-1793 Thomas ،<br>Addison ، طبيب إنجليزي .<br>مرض ناشئ عن اضطراب الغدة الكظرية ، يتميز<br>بالوهن الشديد والهزال ونقص في الوزن ، وانخفاض<br>في ضغط الدم ، وتصبغ غير طبيعي . تتظاهر المراحل<br>الأولى للمرض بتصبغ جلد الوجه ومخاطبة الفم .<br>وتشمل المساحات المصبوغة بالأزرق الداكن مُعظم<br>الغشاء المخاطي للخد ، الشفاة ، واللسان ، ويمكن أن<br>تصاب قبة الحنك واللثة أيضاً . |
| addition  | إضافة ، زيادة ، مُلحَق (شيء مضاف إلى)   |
| addition , polymerization   | بلمرة إضافية<br>تكرار اتحاد جزئين أو أكثر لتكوين وتشكيل مُركب<br>دون تغيير في التركيب .   |
| additional  | إضافي   |
| additive  | إضافي ، مُضاف ، جمعي<br>مادة تُضاف إلى أخرى بمقدار معين لإعطائها<br>خصائص مرغوب بها أو لطمس خصائص غير<br>مرغوبة .   |
| adducens oculi  | مُقربة المقلة<br>عضلة العين المستقيمة الإنسية .   |
| adducent  | مُقرب   |
| adduct  | يُقرب<br>يتحرك ناحية خط الوسط أو المحور الطولي للجسم  |
| adduction   | تقريب ، إيصال<br>السحب باتجاه المركز أو خط الوسط . حركة الذراع أو<br>الرجل نحو محور الجسم ، عكس تبعيد .   |
| adductor  | مُقرب ، مُقربة  |

|                                     |   |                                 |   |
|-------------------------------------|---|---------------------------------|---|
| adductor muscle                     | العضلة المقربة  | adenitis , acute salivary       | التهاب الغدد اللعابية الحاد   |
|                                     | عضلة تعمل على سحب جزء أو عضو من الجسم ناحية الخط المنتصف للجسم .  | adenitis, acute suppurative     | التهاب العقد العنقية الحاد المتقيح  |
| aden- , adeno-                      | (سابقة) عُذَّة ، عُذِّي   | adenitis , cervical             | التهاب العقد اللمفية العنقية  |
| adenalgia                           | ألم العُدَّة ، وَجَع العُدَّة   | adenitis , generalized          | التهاب العقد اللمفية العام  |
| adenectopia                         | انتباز العُدَّة ، زَحَل عُذِّي ، غدة في غير موضعها  | adenitis , lacrimal             | التهاب الغدة الدمعية  |
| adenia                              | تضخّم غدي   | adenitis , paratracheal         | التهاب العقد المجاورة للرغامى   |
| adenia , simple = Hodgkin's disease | تضخّم بسيط للغدد اللمفية = داء هودجكن   | adenitis , primitive syphilitic | التهاب عُذِّي زُهري أولي  |
| adenic                              | عُذِّي  | adenitis , syphilitic           | التهاب العقد الزُهري  |
| adeniform                           | عُذِّي الشكل  | adenitis , tuberculous          | التهاب العقد السَّلِّي  |
| adenitis                            | التهاب الغدد اللمفية  | adenoacanthoma = adenocarcinoid | وَرَم عُذِّي حُرشفي   |
|                                     | يحدث التهاب الغدد اللمفية العنقية (Cervical adenitis) (ورم وألم عند ضغط الغدد اللمفية في الرقبة) في بعض حالات العدوى مثل الالتهابات التي تسببها بكتيريا المكورات العقدية (Streptococcal bacteria) (خاصة التهاب اللوزات (Tonsillitis) ، وداء وحيدات النواة العدواني (Infectious mononucleosis) (الحُمى الغُدِّيَة Glandular fever) . في الماضي كان التهاب الغدد اللمفية يحدث دائماً نتيجة لدرن العقد اللمفية العنقية (عدوى بالدرن Tuberculous infection تصيب الغدد اللمفية العنقية) .  |                                 | ورم أورومات الميناء الغدي = ورم سني المنشأ شبيه الغدي الورم شبيه الغدي سني المنشأ أورومة عُذِّيَّة ، جَدَعَة عُذِّيَّة  |
|                                     | التهاب العقد اللمفية المساريقية (Mesentric lymphadenitis) هو التهاب العقد اللمفية الصفاقية (نسبة إلى الصفاق وهو الغشاء المغلف للأعضاء) تسببه عدوى فيروسية . يظهر التهاب العقد اللمفية العنقية الحاد كالتهاب في البلعوم ، وتصلب الرقبة ، ويشبه النكاف (التهاب الغدة النكفية (Mumps) عندما يكون شديداً ؛ ويكون عادة مؤشراً لعدوى ثانوية فَمَوِيَّة أو بلعومية أو أُذنيَّة . قد تسبب الحمى القرمزية (Scarlet fever) التهاب العقد العنقية الحاد المتقيح . يحدث تورم العقد اللمفية خلف الرقبة دائماً نتيجة لعدوى في فروة الرأس . ويعد التهاب العقد اللمفية العام من الأعراض الثانوية لداء الزهري . | adenomatoid odontogenic tumour  | ورم غدي كيسي ، قيلة غدية ورم كيسي مؤلف من أنسجة عُذِّيَّة متورمة .  |
|                                     | يتم علاج التهاب الغدد اللمفية باستعمال الأدوية المسكنة (عقاقير قاتلة للألم) ، والضمادات الساخنة ، وتعطى المضادات الحيوية إذا كانت العدوى جرثومية . عادة ما يختفي الالتهاب في خلال أيام . وفي حالات نادرة يكون الشق الجراحي وتصريف الصديد ضرورياً . يسمى أيضاً التهاب الغدد اللمفية (Lymphadenitis) .  | adenoblast                      | أورومة عُذِّيَّة ، جَدَعَة عُذِّيَّة  |
|                                     |   | adenocarcinoma                  | سرطانة عُذِّيَّة ، ورم عُذِّي سرطاني ورم عُذِّي ظهاري خبيث ، ينشأ من النسيج الغُدِّي ، تكوينه يُماثل العضو الناشئ منه . ينطبق أيضاً على الأورام التي لها نمط نمو غدي الشكل .  |
|                                     |   | adenocyst = adenocystoma        | ورم غدي كيسي ، قيلة غدية ورم كيسي مؤلف من أنسجة عُذِّيَّة متورمة .  |
|                                     |   | adenocystic carcinoma           | التهاب هكلي غدي ، التهاب الغدة والهليل ورم عُذِّي غضروفي ساركومة غدية غضروفية ورم خبيث للخلايا الغدية والأنسجة الغضروفية . يُسمى أيضاً الورم الغدي الغضروفي (Chondroadenoma) .  |
|                                     |   | adenocyte                       | كيسة عُذِّيَّة = ورم كيسي غدي سرطانة غدية كيسية ورم خبيث يتكون من سلاسل من الخلايا المتماثلة المنتظمة والمصفوفة بشكل نموذج المنخل حول فراغات كيسية تحتوي غالباً على المخاط ، يحدث الورم بكثرة في الغدد اللعابية ، والثدي والغدد المخاطية في المجرى التنفسي العلوي والسفلي وفي الغدد دهليزية المنفذ أحياناً . يميل النمو البطيء الخبيث للانتشار من خلال الأعصاب ، مسبباً تلف عَصَبِي . يسبب الورم السرطان الغدي الكيسي للغدة اللعابية حدوث شللاً وجهياً ؛ ويحدث الانتشار المتقول بالدم إلى العظام والكبد . |

adenodysplasia = adenalgia وَجَعُ الغُدَّةِ ، ألمٌ غُدِّي  
 adenectomy = adenoidectomy بَتْرَ الغُدَّةِ ، اسْتِئْصَالُ  
 الغُدَّةِ  
 adeno-epithelioma وَرَمٌ ظَهَارِيٌّ غُدِّيٌّ ، ظَهَارُومٌ غُدُومِيٌّ ،  
 وَرَمٌ خَبِيثٌ مَوْلفٌ مِنْ خَلَايَا غُدِيَّةٍ وَخَلَايَا ظَهَارِيَّةٍ .  
 adenofibroma = cystadenofibroma وَرَمٌ لَيْفِيٌّ غُدِّيٌّ =  
 وَرَمٌ لَيْفِيٌّ غُدِّيٌّ كَيْسِيٌّ  
 ورم مؤلف من الأنسجة اللمفية والغدية .  
 adenofibrosis تَلْيِيفٌ غُدِّيٌّ  
 adenogenous غُدِّيٌّ الْمُنْشَأُ  
 adenography تَصْوِيرُ الغُدَّةِ (شُعَاعِيًّا) ، وَصْفُ الغُدَّةِ  
 adenoid شَبِيهِ الغُدَّةِ ، غُدَانِيٌّ ، نَامِيَّةٌ غُدِيَّةٌ  
 تَجْمَعُ النَسِيْجَ الغُدَّانِيَّ فِي الجِدَارِ الخَلْفِيِّ لِلْبَلْعُومِ ،  
 غَالِبًا مَا يَصِيبُ الأَطْفَالَ .  
 adenoid cystic carcinoma السَّرطَانَةُ الكَيْسِيَّةُ الغُدِيَّةُ  
 adenoid gland غُدَّةٌ غُدَّانِيَّةٌ ، غُدَّةٌ شَبَهُ الغُدَّةِ  
 adenoidectomy اسْتِئْصَالُ الغُدَّانِيَّاتِ  
 اسْتِئْصَالُ اللَّحْمِيَّةِ أَوْ اللُّوزَتَيْنِ جِرَاحِيًّا .  
 adenoiditis التَّهَابُ الغُدَّانِيَّاتِ ، التَّهَابُ الغُدَّانِيَّةُ  
 التَّهَابُ اللَّحْمِيَّةِ أَوْ لُّوزَتِيِّ البَلْعُومِ .  
 adenolymphoma وَرَمٌ لَمْفِيٌّ غُدِّيٌّ ، لَمْفُومٌ غُدُومِيٌّ  
 1- وَرَمٌ كَيْسِيٌّ حَمِيدٌ فِي الغُدِّ اللِّعَابِيَّةِ يَحْتَوِي  
 أَنْسَجَةً ظَهَارِيَّةً وَمَلْفِيَّةً .  
 2- وَرَمٌ ظَهَارِيٌّ حَمِيدٌ يَحْدُثُ فِي الغُدِّ اللَّمْفِيَّةِ .  
 adenoma وَرَمٌ غُدِّيٌّ ، غُدُومٌ  
 ورمٌ ظَهَارِيٌّ حَمِيدٌ غُدِّيٌّ الْمُنْشَأُ ، يَوْصَفُ كَمُتَعَدِّدِ  
 الأشْكَالِ (مُرَكَّبٌ) أَوْ وَحِيدِ الشَّكْلِ بِالاعْتِمَادِ عَلَى  
 تَرَكِيْبِهِ الهِسْتُولُوجِيِّ ، انظُرْ أَيْضًا السَّرطَانَةَ الغُدِيَّةَ  
 (Adenocarcinoma) .  
 adenoma,acidophilic = oxyphilic adenoma وَرَمٌ غُدِّيٌّ  
 حَمَضِيٌّ ، غُدُومٌ حَمَضِيٌّ  
 adenoma,oxyphilic = وَرَمٌ غُدِّيٌّ صَبُوغٌ بِالْحَمَضِ ،  
 acidophilic adenoma غُدُومٌ حَمَضِيٌّ  
 ورمٌ غُدِّيٌّ حَمِيدٌ مَحْدَدٌ مُغْلَفٌ يَصِيبُ عَادَةً  
 الغُدَّةَ النَكَفِيَّةَ فَقَطْ وَيَحْدُثُ فِي الأَشْخَاصِ الْمُسْنِيْنَ أَوْ  
 الْمُتَقَدِّمِيْنَ فِي العَمْرِ .  
 adenomatoid شَبِيهِ الوَرْمِ الغُدِّيِّ ، غُدُومَانِيٌّ  
 adenomatoid hyperplasia فَرَطُ التَّنْسِجِ شَبِيهِ الوَرْمِ الغُدِّيِّ  
 adenomatome = adenotome مَقْطَعُ الغُدِّ ، مَبْضَعُ الغُدِّ

أداة جراحية تستعمل لإستئصال الورم الغُدَّانِيَّ  
 «اللحمية أو لوزتي البلعوم» .  
 adenomatosis أورام غُدِيَّةٌ مُتَعَدِّدَةٌ ، وَرَامٌ غُدِّيٌّ  
 adenomatosis oris أورام غُدِيَّةٌ مُتَعَدِّدَةٌ فِي الفَمِ ،  
 وُرَامٌ غُدِّيٌّ فَمُويٌّ  
 تورم الغدد المخاطية للشفة بدون التهاب أو إفرازات .  
 adenomatous نسبة للورم الغُدِّيِّ  
 adenolymphoma = لَمْفُومَةٌ غُدِيَّةٌ ، تَضَخُّمُ العَقْدِ اللَّمْفِيَّةِ  
 adenopathy كَبْرُ حَجْمِ الغُدِّ اللَّمْفِيَّةِ نَتِيْجَةٌ لِمَرَضٍ .  
 adenosarcoma سَارْكُومَةٌ غُدِيَّةٌ  
 adenotome = adenomatome مَقْطَعُ غُدِّيٌّ ، مَبْضَعُ غُدِّيٌّ  
 adenotonsillectomy اسْتِئْصَالُ اللُّوزَتَيْنِ وَالغُدَّانِيَّاتِ ،  
 قَطْعُ اللُّوزَتَيْنِ وَالغُدَّانِيَّاتِ  
 adhere يَلْتَصِقُ ، يَلْتَحِمُ بـ  
 adherence التَصَاقُ ، التَّحَامُ  
 adherent مُتَلَصِّقٌ ، مُلْتَصِقٌ ، سَرِيْعُ التَّصَاقِ  
 adherent tongue لِسَانٌ مُلْتَصِقٌ  
 التَصَاقُ اللَّسَانِ بِقَاعِ الفَمِ وَجَوَانِبِهِ بِوَسْطَةِ المَخْطَاطِيَّةِ  
 adhesion التَصَاقُ ، التَّحَامُ ، تَمَاسِكٌ ، التَّثَامُ  
 1- (التجاذب الطبيعي) لجزئين غير متشابهين .  
 2- (عملية الالتصاق) بالانجذاب الجزيئي لجزئيات  
 غير متشابهة بواسطة لزوجة الأسطح أو  
 بالشرارة .  
 3- (في الجراحة) : التحام شاذ لجزئين منفصلين  
 طبيعيًا برباط من نسيج جديد نتيجة الالتهاب .  
 4- (في طب الأسنان) : القوة التي تحفظ طقم الأسنان  
 العلوي (الجهاز السني العلوي الاصطناعي) في  
 مكانه دون استعمال مواد لاصقة لثوية أو  
 مساعدة ميكانيكية مثل قرص جاذب «قمع  
 مطاطي» .  
 adhesion , fibrinous التَّحَامُ تَلْيِيفِيٌّ  
 adhesion , fibrous التَّحَامُ لَيْفِيٌّ  
 adhesion , palatopharyngeal التَّحَامُ حَنْكِيٌّ بُلْعُومِيٌّ  
 التَّحَامُ خَلْقِيٌّ لِلجِزءِ الخَلْفِيِّ لِلحَنْكِ الرِّخْوِ (الجزء  
 اللين الخلفي في قبة الحنك) والبلعوم ؛ يمكن أن  
 يحدث نتيجة لتندب الأنسجة بعد شفائها من  
 الجراحة .  
 adhesion , primary التَّحَامُ أَوَّلِيٌّ ، التَّحَامُ بَدْئِيٌّ

adhesion , secondary التحام ثانوي ، التحام تال (تالي)  
adhesion , sublabial التحام تحت الشفوي  
التحام شاذ للغشاء المخاطي للميزاب الشفوي العلوي بالتواء السنخي ، كما في شق الشفة العلوي .  
adhesiotomy قطع الالتصاق ، فصل الأعضاء المتصقة  
adhesive لاصق ، لصوق ، لزج  
1- يلصق بإحكام .  
2- مادة لزجة تسبب التصاق المواد ، يمكن ان تستخدم في طب الأسنان لمنع مواد الطبع من الانفصال عن الطابع عند نزعها من الفم بعد إجراء الطبعة للأسنان .  
adhesive bonding تثبيت بالإصاق  
adhesive , dental لاصق سني  
يستخدم للصق البدلة المتقلقلة في الفم .  
adhesive foil رقاقة لاصقة  
رقاقة معدنية ، أحد وجهيها مغطى بطبقة لاصقة مثل الصمغ العربي تبلل وتوضع فوق ضماد حديث للأنسجة الداعمة السنية بعد الجراحة حتى تحافظ على هيئته وتترك له الفرصة للتصلب بالشكل المطلوب .  
adhesive gum لصاق اللثة ، اللثة الملتصقة  
مواد لاصقة لثوية .  
adhesive sealant ساد لاصق (مادة سادة لاصقة)  
مادة لاصقة تستعمل لختم ميازيب الأسنان الخلفية .  
adhesive tape شريط لاصق ، شريط عازل  
adhesive , water soluble لاصق يذوب بالماء  
adhesive wax شمع لصق ، شمع الإصاق  
adhesiveness لُصوقية ، لزوجة ، تماسك  
adip- , adipo- (سابقة) شحمي ، شحم  
adipose شحمي  
adipose cell خلية شحمية  
adipose tissue نسيج شحمي  
نسيج ضام يحتوي على ألياف وكمية كبيرة من الخلايا الدهنية يستخدم كطبقة عازلة وكمخزن للطاقة .  
adjacent مُتاخم ، مُجاور ، مُقارب  
adjacent teeth أسنان مُتجاورة  
تجاور الأسنان يزيد من ثباتها في القوس السنية . تصطف الأسنان في القوس السنية بشكل متجاور ومتلامس مع

الأسنان المجاورة لها ، ما عدا الضرس الأخير (الرحى الثالثة أو ضرس العقل) . عند قلع أي سن تميل الأسنان المجاورة باتجاه الفراغ الناجم عن القلع .  
adjunct مُلحق ، مُساعد ، تابع ، إضافي  
جهاز ملحق يضاف أو يُستعمل مع جهاز التقويم من أجل تعديل أو تعزيز عمل الجهاز التقويمي الأولي .  
adjust يُكَيَّف ، يُعدَّل ، يضبط ، يُنظَّم  
adjustable anterior guide دليل أمامي قابل للتعديل  
دليل أمامي يوجد في المفصلة يسمح بالانفصال المرغوب بين سطح الأسنان للقلب العلوي والسفلي في مختلف حالات العلاقة الإطباقية اللامركزية .  
adjustable articulator مطبق قابل للتعديل  
adjustable axis face-bow = قوس وجهية ذات محور  
kinematic face bow = hinge axis قابل للتعديل  
locating face-bow = hinge bow  
قوس وجهية ذات نهايات متدرجة ، يمكن تعديلها وضبطها ، تُستخدم مع مطبق معدّل لتسجيل علاقة المحور المفصلي المتراجع للفك السفلي .  
adjustable band طوق قابل للتعديل ، شريط تصحيحي  
adjustable horizontal connector رابط أفقي قابل للتعديل  
adjustable occlusal pivot مرتكز إطباقي قابل للتعديل  
مرتكز إطباقي يمكن ضبطه رأسياً بواسطة مسمار ملولب أو أية وسيلة أخرى .  
adjustable orthodontic band طوق تقويمي قابل للتعديل  
طوق معدني رقيق الثخانة ، مصنوع من الفولاذ الصامد مجهز بمسمار محكزن يسمح بتكليف حجمه ، ويعدّل لينطبق حول السن بإحكام ، يستخدم كمرتكز لجهاز تقويمي . انظر طوق تقويمي (Orthodontic band) .  
adjustment ضَبَط ، تعديل ، تصحيح ، إحكام  
ضبط وتعديل الجهاز السني الصناعي أو الجهاز التقويمي قبل وبعد استعمال المريض له .  
adjustment , fine ضَبَط دقيق  
adjustment , occlusal = تصحيح الإطباق ، إحكام ،  
occlusal equilibration ضبط الإطباق ، ضبط وتعديل الإطباق ، موازنة الإطباق  
سحل انتقائي للأسنان لإزالة تماس الأسنان والتداخل الإطباق غير المرغوب فيه لتأمين الإطباق المستقر وبذلك نقلل من الشد العضلي وصرير الأسنان المؤلم .

**adjustment , post-retention** تكييف (تعديل) ما بعد التثبيت

بعد إتمام العلاج التقويمي تتحرك الأسنان حركة قليلة لتتكيف مع الوضع الجديد .

**adjuvant** مساند ، مُساعد ، مادة مُساعدة

إضافة مادة للدواء لجعل الدواء أشد تأثيراً .

**ad libitum = ad lib** وقت ما يريد ، حسب الرغبة ، بحسب المراد

تستعمل في كتابة الوصفة الطبية .

**administer** يُعطي دواء ، يصف دواء

**admit** يدخل ، يسمح له

**admit to hospital** يسمح له بدخول المستشفى للعلاج

**admix** يمزج ، يخلط

**admix alloy = dispersed phase alloy** خليطة ممزوجة = خليطة مرحلة التشتت

خليطة الأمलगم ؛ حيث تضاف الأجزاء الكروية من الفضة والنحاس إلى الخليطة الاعتيادية المقطعة بالمخرطة .

**admixture** امتزاج ، اختلاط ، مزيج دوائي

**adnasal** قرب الأنف ، باتجاه الأنف ، مجاور للأنف

**adolescence** المراهقة ، سن المراهقة ، اليافعة

هي فترة من زمن النمو تسبق سن البلوغ وتستمر حتى سن البلوغ . يحدث فيها تغيرات هرمونية وفيزيولوجية ، كما تتغير فيها التصرفات .

**adolescent** يافع ، مُراهق ، شاب

1 - متعلق بالفترة من بدء البلوغ حتى اكتمال النمو الجسدي .

2 - الشخص خلال هذه الفترة من حياته .

**adolescent dentition** الأسنان اليافعة

(في تقويم الأسنان) : الأسنان الموجودة بعد الفقد الطبيعي لكل الأسنان الأولية وقبل توقف النمو الذي قد يؤثر على المعالجة التقويمية.

**adontia** غياب الأسنان ، فقد الأسنان

**adoral** قرب الفم ، باتجاه الفم

**adrenal** كُظري ، مجاور الكلية ، الكُظُر

**adrenal body** الجسم الكُظري (الغدة الكظرية)

**adrenal cortex** قشرة الكُظُر

**adrenal gland = suprarenal gland** غدة كظرية = غدة فوق الكلية

غدة فوق الكلبيتين واقعة في عمق التجويف البطني . والغدة عبارة عن نخاع محاط بقشرة خارجية . تفرز القشرة الخارجية الهرمونات الصماء المختصة باستقلاب الكربوهيدرات ، والمعادن والماء وإنتاج الهرمونات الجنسية . أما النخاع فيفرز هرمونات الأدرينالين ، والنورأدرينالين سريعاً في الدم في حالات الضغط العصبي ، حتى يهيب الجسم لاتخاذ موقف ما .

**adrenalin = epinephrine** (الإبينيفرين) = أدرينالين

هرمون يفرز بواسطة نخاع (لب) الغدة الكظرية أو يُحضّر صناعياً ، مُنشّط قوي للجهاز العصبي الودي وقابض للأوعية الدموية ، يرفع ضغط الدم ويُحفّز الجسم حتى يستطيع القدرة على الطيران أو القتال . يستعمل كمحلول موضعي (جزء لكل 1,000) لتقليل النزف ، وفي الخيط المستخدم في تبييد اللثة ، كما يضاف إلى بعض محاليل المخدر الموضعي (1 في 80,000 أو أقل) لإطالة مدة التخدير بسبب تأثيره المقبض للأوعية الدموية .

**adrenergic** أدريناليني الفعل (محاكي الودي)

**adrenocortical** قشري كُظري ، قشر كُظري

**adrenocortical insufficiency** قصور قشري كُظري

**adrenodontia** تسنن كُظري

مظاهر شكلية نتيجة لزيادة نشاط الغدد الكُظرية ، تتميز بأنياب ضخمة كبيرة وأسنان ذات أسطح إطباقية بنية اللون .

**adsorbate** محتذب ، ممتز ، مزازة

**adsorbent** جاذب ، ماز

له خاصية الامتصاص .

**adsorption** تشرب ، امتزاز ، امتصاص

ظاهرة تلتصق فيها الذرات أو الجزيئات لمادة ما على سطح سائل أو مادة صلبة .

خاصية تتميز بها مواد معينة بامتصاصها للسوائل .

**adstringent** قابض

**adult** بالغ ، راشد ، كاهل

**adult dentition** أسنان البلوغ ، أسنان الرشد

(في تقويم الأسنان) : الأسنان الموجودة بالفم بعد توقف النمو الذي قد يؤثر في المعالجة التقويمية

**adulteration** شوب ، غش ، تزيف ، زغل

إضافة مادة رديئة أو غير ضرورية تخفض أو تحط من قدر المادة بزيادة ماتضمنة من معدن خسيس . هي عادة عملية احتيال أو خداع .

**adumbration** تكون الظل ، نشر الظل (أشعة) صورة غير محددة الحواف في الفيلم الشعاعي ، ناتجة عن اهتزاز الأشعة . انظر أيضاً شبه الظل ، الظل الناقص (Penumbra) .

**advantages** مزايا ، فوائد

**adventitia** برآنية ، برآنية الأوعية ، الغلالة البرآنية طبقة النسيج الخارجية المكونة للغلاف الخارجي للعضو .

**adventitia , tunica** غلالة برآنية للأوعية الدموية الغلاف الخارجي للشرايين والأوردة .

**adventitious** 1- مكتسب ، طارئ ، دخيل ، براني (عكس طبيعي أو وراثي) .  
2- ناشئ في موضع غير مُعتاد وجوده فيه .

**adventitious cyst** كيسة عَرَضِيَّة ، كيسة غلالية برآنية

**adventitious dentine =** عاج عَرَضِي = عاج ثانوي أو تالي

**secondary dentine**

**adventitious ligaments** أربطة عَرَضِيَّة

**adverse** مُضاد ، مُعاكس

**advitant = vitamin** فيتامين (اسم قديم)

**adynamic = asthenic** لا ديناميكي ، عديم القوة

**Aeby's muscle = Krause's** عضلة آبي = عضلة كراوز = عضلة الشفة

**muscle = lip muscle** نسبة إلى س . ت . آبي 1885-1835 C.T.Aeby أخصائي تشريح ألماني .

**-aemia** (لاحقة) دم ، دَمَوِي

**aequales = aeq.** يُساوي (لاتينية) تُستعمل في كتابة الوصفة الطبية .

**aer- , aero-** (سابقة) هَوَاء ، هوائي ، غاز

**aer = atoms** ضغط جوى ، وحدة ضغط الهواء (داين / سم<sup>3</sup>)

**aerobe** هوائي ، معتاش بالأكسجين كائن دقيق ينمو ويكبر فقط بوجود الهواء أو الأكسجين .

**aerobic** هوائي ، معتاش بالهواء يحتاج الهواء أو الأكسجين من أجل أن يحيا وينمو .

**aerobic microbes** ميكروبات هوائية ، جراثيم هوائية

**aerobic oxidation** أكسدة هوائية

**aerocele** ورم كيسى هوائي ، قيلة هوائية

نوع من الورم ينشأ بتوسع كيسي طارئ يُملاً بالهواء أو الغاز .

**aerodontalgia = aerodontodynia** ألم سننى هوائي ، ألم سننى طيراني

ألم سننى ينشأ بسبب انخفاض الضغط الجوى فى حالة الطيران على ارتفاعات عالية ، مما يسبب تمدد الهواء داخل حجرة لب السن .

**aerodontia = aerodontics** طب الأسنان الهوائي ، طب أسنان الطيران

فرع من فروع طب الأسنان يختص بالعناية والعلاج للحالات المرضية الناشئة عن الطيران على ارتفاعات شاهقة .

**aerodontodynia = aerodontalgia** ألم الأسنان الهوائي ، ألم الأسنان الارتفاعي ، ألم الأسنان الطيراني

**aeromedicine** طب الطيران ، الطب الجوى

مبحث الطب فى فرع الأمراض الناشئة عن الطيران فى الأجواء العليا .

**aero-odontalgia =** ألم الأسنان الهوائي ، ألم الأسنان الارتفاعي ، ألم الأسنان الطيراني

**aero-odontodynia =** ألم ألم الأسنان الهوائي ، ألم الأسنان الارتفاعي ، ألم الأسنان الطيراني

**aerophagia** ابتلاع الهواء

يعد ابتلاع الهواء سبباً شائعاً لوجود الهواء في المعدة . يتلع الشخص كمية قليلة من الهواء حينما يأكل أو يشرب ، كما يسبب الأكل أو الشرب السريع ، ومضغ العلكة ، والتدخين ، والأجهزة السنية المتقلقة زيادة واضحة في ابتلاع الهواء .

**aerophilic = aerophilous** مُحب للهواء ، ميال للهواء ، أليف للهواء

**aerosinusitis** التهاب الجيب الهوائي ، التهاب الجيوب الضغطي

أعراض تصيب الجيب ، خاصة الألم ، ينتج عن تغير الضغط الجوي عند الارتفاع أو الانخفاض بالطائرة . يسمى أيضاً التهاب الجيوب الضغطي (Barosinusitis) أو رضح الجيب الضغطي (Sinus barotrauma).

**aerospace dentistry** طب أسنان الفضاء

**aerospace medicine** طب الفضاء

**aerosol** رذاذ ، ضَبوب ، حَلالة هوائية «جهاز»

1- مُعلق من المواد في البخار أو الغاز ، كما فى رذاذ الماء يقذف من القنبضة التوربينية في الهواء .

2- رذاذة - حلاّلة هوائية «جهاز» تحتوي على المادة  
الدوائية بحيث يمكن أن تطلق كذاذ دقيق تحت  
الضغط .

aether = ether إثير

aesthesia حس ، إدراك ، تنبه الإحساس ،  
القدرة على الشعور

aesthetic = esthetic تجميلي ، جمالي

aesthetics = esthetics علم الجمال  
يختص بجمال الشكل واللون ، والجانب المقبول  
لمكونات المواد المستخدمة في الأسنان ، والمظهر  
الخارجي لحشوات الأسنان .

aetiologic = aetiological تعليلي ، سببي  
منسوب لعلم أسباب المرض أو تعليل سبب المرض .

aetiology = etiology علم أسباب المرض  
يبحث في سبب وتاريخ المرض وبيان الماضي الطبي  
للمريض .

AFD ( anode-to-film distance) = [مختصر] المسافة بين  
FFD (focus-to-film distance) = المصعد «الأنود» والفيلم  
البعد البؤري عن الفيلم  
في التصوير الإشعاعي المسافة بين المركز البؤري إلى  
حافطة الفيلم .

afebrile بدون حمى ، لا حموي ، غير مصحوب بحمى

affect يؤثر في ، عاطفة

affected مصاب ، متأثر

affection داء ، مرض ، إصابة ، آفة ، علة

afferent وارد ، مُورد

ناقل من الأطراف إلى المركز ، جاذب إلى المركز .  
عكس مصدر (Efferent) . نسبة للأعصاب الحسية  
التي توصل النبضات الحسية إلى الدماغ من المستقبل  
في نهاية العصب الداخلية والخارجية . يطلق أيضاً  
على الأوعية الدموية واللمفية التي تعيد محتوياتها  
إلى القلب أو الأوعية الدموية .

afferent artery شريان وارد

afferent axon ليف عصبي وارد ، محور عصبي وارد

afferent fibre ليف وارد

afferent nerve عصب وارد

أي عصب ينقل النبضات من الأطراف العصبية إلى  
الدماغ .

afferent neuron خلية عصبية واردة ، عصبون وارد

fferent vein وريد وارد

وعاء وارد ( دَمَوى أو لمفى ) afferent vessel

أوعية واردة (دموية أو لمفية) afferentia

مُجاذبة ، ألفة ، قرابة ، مُطابقة ، تجاذب  
affinity ميل المواد للتفاعل معاً وتكوين مركب جديد .

afibrillar بدون ليفات ، بدون ألياف صغيرة

afibrinogenaemia نقص مُولّد الفيبرين في الدم  
(فقد فيبرينوجين الدم)

اعتلال تجلّط الدم ينشأ عن غياب الفيبرينوجين ،  
يمكن أن يسبب النزف المستمر بالثثة والنزف بعد  
الخلع .

African jaw lymphoma ورم الفك الأفريقي اللمفاوي ،  
لمفومة الفك الأفريقية

after بَعْد ، تال

after-action فعل تلوى ، فعل تال ، فعل لاحق

after-care = after-treatment عناية تالية (نقاهة) ،  
عناية بعد الجراحة

after effect تأثير تال

after-pain ألم تال

ألم ناتج عن أساليب مُداواة الأسنان مثل : الترميم  
السنني والجراحة السننية .

after surgery العناية بعد العملية الجراحية

after-treatment = after-care مُعالجة تالية ، مُعالجة  
نقاهية = عناية تالية

agar أغار ، غراء

مادة عديدة السكريد تُستخلص من الطحالب البحرية  
من جنس الجليديوم (Gelidium) . وهى المادة  
الأساسية للغرويات المائية التي تستخدم في إجراء  
الطبغات للأسنان ( الغرويات العكوسة واللا  
عكوسة) . يُستخدم أيضاً على هيئة هلامية  
كوسط لاستنبات الجراثيم مخبرياً .

agar-agar = reversible hydrocolloid أجار أجار =  
غروي مائي عكوس

agar , blood أجار الدم

agar , hydrocolloid = hydrocolloid = أجار غروي مائي =  
غروي مائي

مادة طابغة مرنة مُصنّعة من الأغار وأملاح حامض  
الألجينييك تستخدم لإجراء طبعة الأسنان .

agar , irreversible أجار غروي مائي غير

hydrocolloid = alginate عكوس = ألجينات

مادة طابغة مرنة تُستعمل لأخذ طبعة للأسنان ،

تتصلب بالتفاعل الكيميائي ، لا يمكن إعادة استخدامها . وتسمى ألبينات (Alginate) .

**agar plate** صَفِيحَة آجَار

**agar , reversible hydrocolloid =** آجَار عَرُوي مَائِي

**agar-agar** عَكُوس = آجَار آجَار

مادة طابعة مرنة تستعمل لإجراء طبعة للأسنان ، يمكن تكرار استخدامها لأنها تتلين بالحرارة وتتصلب بالبرودة .

**agate** عَقِيْق ، صَقْل

حَجَر كريم غاية في الصلابة ، يُستخدم لعمل شفرة الملوقة (أداة المزج) لتقاوم التآكل عند مزج بعض المواد المستعملة في حشو الأسنان ، مثل : حشوة السيليكات ، والراتين المركب المليء بالكوارتز ، والأيونومير الزجاجي .

**age** عُمُر ، سَن

يُحسبَ عمر الإنسان بوحدة الساعات ، الأيام ، الشهور ، السنوات .

**age , achievement** العُمُر التحصيلي

**age , anatomic** العُمُر التشريحي

**age , bone** عُمُر العظم

قياس نوعي للعمر الفيزيولوجي على أساس خطوات متعددة من النضج تحدث لنمو العظم عند مقارنتها بالنمو الطبيعي (المتوسط) للفرد . تقييم عمر العظم يكون عادة بالأشعة السينية .

**age , chronologic** عُمُر زمني

العمر التالي للولادة بالسنوات والشهور والأيام .

**age , dental** عُمُر سني

قياس نوعي للعمر الفيزيولوجي على أساس مراحل متعددة تحدث خلال نمو الأسنان اللبنية أو الدائمة . العمر السنّي يمكن تقييمه سرياً بتحديد وقت بزوغ الأسنان ، أو بالتصوير الشعاعي لقياس نمو أنسجة السن (تكوين أو امتصاص أنسجة السن) أو كليهما معاً .

**age , developmental** عُمُر النمو ، عُمُر التطور

يُقاس تقدّم الشخص نحو النضج على أساس تقييم النمو الفيزيولوجي لأجهزة الجسم بالنسبة للعمر الزمني . يشمل نظام قياس عمر النمو الهيكل العظمي (رُسغ اليد ، الركبة ، رُسغ القدم ، الأسنان) والطول والوزن (عمر التشكّل) والخصائص الجنسية الثانوية .

**Age , mental** عُمُر عقلي

يشير إلى المستوى العقلي وقدرة الذكاء والنمو العقلي .

**age , morphologic** عُمُر التشكّل ، العُمُر التشكلي ، العُمُر الشكلي

نظام لتقييم النضج ، مبني على القياسات الجسدية مثل الارتفاع والوزن .

**age , physiologic** عُمُر فيزيولوجي ، عُمُر وظيفي

عُمُر الفرد بحسب نضج أجهزة الجسم بالنسبة للعمر الزمني . انظر عُمُر النمو (Developmental age) .

**age , secondary sex characteristics** عُمُر خصائص الجنس الثانوية

نظام لتقييم النضج على أساس نمو الخصائص الجنسية الثانوية .

**age , skeletal** عُمُر الهيكل العظمي

انظر العمر العظمي (Bone age) .

**age , mental** عُمُر عقلي

**age , old** سَن الشيخوخة ، هَرَم

**agenesis = agenesia** عَدَم النمو ، قصور النمو ، عَدَم التخلّق

نقص تكوّن أو تشكّل النسيج ، أو عدم تخلّق .

**agent** 1- عامل

2- دواء

مادة دوائية تُحدث تأثيراً طبيعياً ، أو كيميائياً أو حيوياً في الجسم .

**agent , bleaching** عامل التبييض

أية مادة تُستعمل للتبييض أو لإزالة التلوّن .

**agent , catalytic** عامل حفّاز ، عامل وسيط

**agent , devitalizing** مادة مفقّدة الحيوية ، عامل مميت

**agent , disclosing** عامل كاشف

مادة ملونة ، مثل أقراص تمُضغ أو مضمّضة «غسول للفم» ؛ عندما تلامس أسطح الأسنان ، تلتصق باللويحة الجرثومية ، فيظهر اللون مغايراً للون الطبيعي لميناء السن .

**agent , oxidizing** عامل مؤكسد

**agent , reducing** عامل مُختزل

**ageusia = ageusia** فقدان حاسة التذوق ، اللاتذوق

**ageusic** ضعيف القدرة على التذوق ، فاقد حاسة الذوق

**agger** بَرُوز ، نُتوء ، كُدُس ، نابرة أنفية



agger nasi بروز أنفي ، نتوء أنفي ، كُدس أنفي ،  
نابرة الأنف  
الجزء الأمامي من العُرف الغربالي على عظم الفك العلوي .

agglutination تلازُن ، تراص ، التصاق  
تجمّع الجزيئات المعلقة في سائل لتكوّن كتلة لَدنة من الجزيئات ، كما في عملية التّام الجروح .

agglutination reaction تفاعل تلازُنّي ، تفاعل تراصّي

agglutinin ملزن ، مُلصق ، مادة مُلزنة ، راصة  
أيّ جسم مضاد لديه خاصية دفع الخلايا مولدة الضد الخاصة به على الاتحاد في مجموعات .

aggregation تجمّع ، تكدّس

aging الكبر ، تقدّم في العمر ، شيخوخة ، هرم  
تقدم في العمر يؤدي إلى قصور أداء الوظيفة في خلايا الجسم ، أو قصور قدرة الجسم على إنتاج خلايا جديدة تحل محلّ الخلايا الهالكة والميتة .

agitate يُحرّك ، يهز

aglandular لا عُدي

aglossia غياب اللسان ، بلالسان (عيب خلقي) ،  
انعدام اللسان

aglossostomia غياب اللسان وفتحة الفم (عيب خلقي)

aglossus بلالسان ، بدون لسان

aglutition صُعوبة البلع ، عُسر البلع ، تعذر البلع  
حالة من عدم القدرة على البلع ، أو معاناة صعوبة كبيرة في البلع .

agmatology علم الكسور ، مَبْحَث الكسور  
علم دراسة كسور العظام .

agnathia غياب الفك (عيب خلقي) ، انعدام  
الفك ، اللافكية  
قصور كلي في نمو الفك أو الفكين .

agnathus عديم الفك ، عديم الفك السفلي

agomphiasis = agomphosis 1- تَقْلُقُ الأسنان  
2- الغياب الكلي للأسنان (دَرَد) .

agomphious عديم الأسنان ، فاقد الأسنان ،  
أدرد (عيب خلقي)

agomphosis = agomphiasis 1- تَقْلُقُ الأسنان  
2- الغياب الكلي للأسنان (دَرَد) .

- agra (لاحقة) ألم

agranular بلا حُبيبات ، بدون حُبيبات ، لا محبّب

agranulocyte كرية لا حُبيبية ، خلية لا مُحَبَّبة

agranulocytopenia نقص أو فقد الكريات المُحَبَّبة

agranulocytosis = agranulosis داء غيبة أو نُدرَة  
الكريات البيض المحببة ، ندرَة المحببات  
حالة مَرَضِيَّة يسببها مرض ندرَة أو قَلّة الكريات البيض ، حيث يوجد تقرّح نموذجي بالفم ،  
واللثة والبلعوم .

agyria غياب خلقي لتلافيف المخ ، اللاتلافيف

agyric عديم تلافيف المخ ، لاتلغيفيّ

Ainsworth's punch = مَثقَاب أَيْنزورث =  
rubber-dam punch مَثقَاب الحاجز المطاطي  
نَسْبَة إلى ج. س. أَيْنزورث 1852-1948 G.C.  
Ainsworth . طبيب أسنان أمريكي .

aid مُساعدة ، إسعاف ، إعانة

aid , deaf- مُساعدة الأصم أو الأطرش

aid , first إسعاف أوليّ

aid , hearing جهاز صناعي للمساعدة على السَّمْع

aid , speech مُساعدة للنطق ، إصلاح النطق ، عون  
نُطقي

aid , speech-prosthetic تعويض اصطناعي للنطق  
سدادة حَنَكِيَّة للمساعدة على تصحيح عيوب  
النطق .

AIDS = acquired immune [مختصر] مَرَض الإيدز =  
متلازمة فقد  
المناعة المكتسبة ، متلازمة العَوَز  
المناعي المكتسب

يعاني مريض الإيدز من نقص في المناعة الخلوية بسبب الإصابة بفيروس عوز المناعة البشري (Human Immundeficiency Virus (HIV) الذي يصيب الخلايا المناعية الرئيسية في الجسم والمسماة خلايا T اللمفية حيث يتكاثر ويسبب تدمير جهاز المناعة في الجسم تاركاً الجسم عرضة للإصابة بالعدوى أو بالسرطان مما يتسبب في موت المريض المصاب بالإيدز .

ينتقل فيروس عوز المناعة أو فيروس الإيدز (HIV) من خلال الاتصال الجنسي ، أو عن طريق الدم عند تعاطي المخدرات بالحقن الوريدي بنفس الحقنة ، أو الإبر الملوثة . قد تحدث العدوى بواسطة نقل الدم الملوث أو منتجاته الملوثة لمريض سليم . ويعتبر مرضى الهيموفيليا الأكثر عُرضة للعدوى بسبب احتياجهم لعامل خاص بالتجلط يُستخرج

من الدم . يتم فحص دم المتبرع بالدم ، فإذا اكتشف وجود أجسام مضادة لفيروس الإيدز ، يكون ذلك دليلاً على حدوث العدوى بمرض الإيدز ، ويجب التخلص من الدم . قد تمر عينات الدم الملوثة بفيروس الإيدز عند فحصها دون أن يُكتشف المرض ، فالأجسام المضادة لفيروس الإيدز قد لا تظهر في الدم لمدة قد تصل من 3-6 أشهر بعد حدوث العدوى . قد لا يعرف المرضى المصابون بعدوى فيروس الإيدز أنهم مصابون به ، لأن أعراض المرض تظهر بعد عامين إلى خمسة أعوام من انتقال العدوى . تظهر أولى أعراض مرض الإيدز على شكل إسهال وحمى وإعياء وفقدان الشهية ونقص الوزن وقروح بالفم والتهاب بالثثة وإصابات بالجلد وتورم العقد اللمفية وتضخم الكبد أو الطحال أو الاثنين معاً . قد تكون أعراض المرض الأولي ، ظهور ما يسمى بحالات العدوى الانتهازية أو السرطان ، وقد يصاب اللسان بالسلاق الناتج عن المبيضات البيض ، وقد تحدث الإصابة بالطفيليات المعوية ، ويشير ذلك إلى تدهور الجهاز المناعي للجسم . وتظهر الإصابة بالتهاب الرئوي بالمتكيسة *[Pneumocystis carinii pneumonia (PCP)]* ، الذي يسببه الطفيلي المتكيس الرئوي الكاريني *(Pneumocystis carini)* ، وأيضاً الإصابة بسرطان جلدي يُسمى ساركومة كابوزي (Kaposi's sarcoma) وهو نادر الحدوث عند غير المصابين بالإيدز ، والإصابة بفيروس إيشتين-بار [Epstein-Barr's Virus (EBV)] ، وفيروس السيتوميغالو [Cytomegalovirus (CMV)] ، وفيروس الهربس البسيط [Herpes Simplex Virus (HSV)] .

**مُرَكَّب الحالات المتعلقة Aids-related complex = ARC**  
بالإيدز  
الأعراض التي تُصاحب مرض عدوى الإيدز . انظر مَرَض الإيدز (AIDS) .

**air** هواء  
مزيج غازي عديم اللون والرائحة يُكوّن الغلاف الجوي للأرض ، يحتوي على جزء أكسجين مع أربعة أجزاء نيتروجين ، وكمية قليلة من عناصر أخرى .  
**air bearing** دَفْع هوائي  
**air bed** سرير هوائي  
**air borne** محمول بالهواء ، منقول بالهواء  
**airbrasive** ساحل هوائي ، ساحج هوائي  
جهاز حفر الأسنان ، يُستخدم لعمل حفرة

سنية بواسطة خليط من الرمل وأكسيد الألومينيوم ، تدفع بتيار من الغاز تحت ضغط فائق الشدة .

**airbrasive technique** ، طريقة السّحل بالهواء ، أسلوب السّحج بالهواء

طريقة لسحج الأنسجة السننية الصلبة دون الإحساس بضغط أو اهتزاز أو حرارة ، وذلك بواسطة تيار من جزيئات أكسيد الألومينيوم الساحل ( هذه الطريقة ظهرت سنة 1951 ولم يُعمّم استخدامها بسبب الرؤية المحدودة وصعوبة إنجاز الزوايا وحواف الحفرة السننية ) .

**air bubble** فقاعة هوائية

احتباس فقاعة هوائية على أسطح الطبقات أو النماذج الشمعية أو النماذج غير المصبوبة أو الأمثلة التي تحتوي تفاصيل السطح المراد أخذ طبعة له حيث تترك فجوات على أسطح الطبقات السالبة ، وتكون نتيجتها نقاطاً زائدة من مادة الحشوة النهائية أو المثال ، أو النموذج .

**air chamber = vacuum chamber** = حجرة الهواء = حجرة التفريغ

تقعّر أو انخفاض في المنطقة الحنكية للجهاز التعويضي السني العلوي تساعد على ثباته على الفك العلوي ، وذلك نتيجة اختلاف الضغط داخل هذه المنطقة أو الحجرة عن الضغط الجوي ، تسمى أيضاً حُجرة التفريغ .

**air-cool** تبريد بالهواء

**air compressor** ضاغط الهواء

**air conditioning** تكييف الهواء  
(ضبط درجة الحرارة والرطوبة) .

**air cushion** وسادة هوائية

**air disinfection** تطهير بالهواء

**air driven** يدور بالهواء

**air-dry** جاف بالهواء

**air embolism** انصمام هوائي

**air hunger** عَوَز الهواء

**air , minimal** أقلّ هواء ، الهواء الأدنى

**air motor** مُحرك هوائي ، قوة محرّكة بالهواء

محرك يكتسب حركته بدفع الهواء ، منفصل عن القبضة لكنه يمكن أن يتّصل بها مباشرة بدون الأبواب الناقل للحركة من المحرك إلى القبضة .

**airmotor handpiece** قبضة ذات مُحرك هوائي  
قبضة سننية صُممت سنة 1956 . تسمح بانسياب الهواء المضغوط من خلال صندوق مُنظّم عن طريق أنبوب مرّن إلى مؤخرة القبضة فيعمل على تحريك زعانف العنفة (التوربين) وتصل سرعة دورانها إلى 100,000 - 300,000 دورة كل دقيقة تقريباً .

**Air-powder polishing technique** أسلوب تلميع وتنظيف بالمسحوق مع الهواء  
أسلوب تنظيف باستخدام قبضة يدوية خاصة ، ذات فتحة تسمح بخروج مخلوط من المسحوق مكوّن من بيكربونات الصوديوم وماء دافئ مع الهواء ، لإزالة اللويحة وتلون الأسنان . يمكن أن تُستخدم أيضاً في تحضير الأسنان لاستقبال المادة السادة أو حشوة الراتين الرابطة . معدل انسياب المخلوط يمكن ضبطه أو التحكم فيه ، وذلك للتحكم في معدل سحل السن .

**air-powered handpiece** قبضة تعمل بضغط الهواء  
هواء احتياطي

**air , reserve** الهواء المُتبقّي ، الهواء الشمالي

**air , residual** الدوّار بالهواء = قبضة توربينية

**air rotor = turbine handpiece** قبضة بها مُحرك دَوْراني عالي السرعة مدفوع بالهواء .

**air sinus** جيب الهواء

**air space** مسافة هوائية ، فراغ هوائي

**air spray** مرذاذ الهواء

**air syringe** محقنة الهواء  
محقنة لدفع الهواء المضغوط خلال تحضير الحفرة بالسن ، أو بقناة الجذر لتجفيفها أو إزالة بقايا الحفر أو الأنسجة الموجودة .

**air pump** مضخة الهواء

**air tight** كَتيم للهواء ، مُحكم السد

**air turbine = air rotor** توربين هوائي

**air water spray** مرذاذ هوائي مائي

**airway** ممر هوائي ، مسلك هوائي

1- قناة لمرور الهواء من وإلى الرئتين أثناء التنفس .

2- أنبوب أنفي بلعومي أو فموي بلعومي يدخل في القناة الهوائية للمحافظة عليها من الانسداد لضمان مرور الهواء للرئتين .

**airway , nasal** ممر هوائي أنفي

**airway , oral** مجرى هوائي فموي

**airway , pharyngeal** مجرى هوائي بلعومي

**airway shadow** ظل مجرى الهواء  
شريط مُنفذ للأشعة ، يعبر رَأد الفك السفلي (الجزء الصاعد من الفك السفلي) في الأشعة البانورامية (أفلام الأشعة من خارج الفم) .

**akanthion = acanthion** شويكة ، حسيكة

**ala** جناح (لاتينية)  
زائدة عظمية تشبه الجناح ، مثل جناح الأنف .

**ala cerebelli** جناح المخيخ

**ala cinerea** جناح سنجابي ، الجناح الرمادي  
المنطقة المثلثة بقاع البطين الرابع للمخ ، حيث تنشأ الألياف العصبية التلقائية للعصب المبهم .

**ala crista galli** جناح عُرف الديك «عظم»

**ala lobuli centralis cerebelli** جناح الفصيص المركزي للمخيخ

**ala major ossis sphenoidalis** الجناح الكبير للعظم الوتدي

**ala magna ossis sphenoidalis** الجناح الكبير للعظم الوتدي

**ala minor ossis sphenoidalis** الجناح الصغير للعظم الوتدي

**ala nasi = ala of the nose** جناح الأنف ، عُرن الأنف  
طرف يشبه الجناح في الجانب الخارجي لكل من فتحتي الأنف .

**ala ossis ilii** جناح عظم الحرقفة

**ala parva ossis sphenoidalis** الجناح الصغير للعظم الوتدي

**ala-tragal line = ala-tragus** الخط الجناحي الزئمي = خط كامبر

**line = Camper's line** خط وهمي يمتد من الحافة السفلية لجناح أو عُرن الأنف (الناحية الجانبية لفتحة الأنف الخارجية) إلى الحافة العلوية لوتدة الأذن (بروز أمام الصماخ السمعي الخارجي) ؛ يُستخدم كمستوى دكيلي في تقويم الأسنان ، والتصوير الشعاعي ، والتعويض السني المتحرك في حالة تحديد المستوى الإطباق ،

لأنه يكون موازياً لمستوى الإطباق ، يسمى خط كامبر (Camper's line) .

ala vomeris جَنَاح الميكَعة (عظم)

alae أجنحة ، غُرُون

alalia قُفْد النطق ، بُكْم ، خُرس ، تعذر الكلام

alalic أبكم ، أخرس ، مصاب بتعذر الكلام

alar جناحي ، غُرُنِي (منسوب للغُرْن) ، إبطي

alar cartilage الغضروف الجناحي

غُضروف على شكل U يكوّن مقدمة الأنف .

alar ligament رباط جناحي

واحد من زوج من الأربطة التي تربط الفقرة العنقية الثانية بالعظم القفوي (القدالي) ، يحد من دَوْران القحف .

alar process of ethmoid الناتي الجناحي الغربالي

بروز من الصفيحة الغربالية للعظم الغربالي يتمفصل مع العظم الجبهي .

alba أبيض - مادة النخاع البيضاء

albatron تبييض

عملية إزالة تَلَوْن السن أو أي مادة تُزيل اللون .

Albers-Schonberg's disease = داء أو مرض ألبرس

شونبرج = تحجر العظم ، تَصَخْر العظم

نسبة إلى هـ .إ . ألبرس شونبرج ، 1865 - 1921

H.E.Albers -Schonberg أخصائي أشعة ألماني .

Albrecht's bone عظم ألبريخت

نسبة إلى ك .م .ب . ألبريخت ، 1851-1894 K.M.P.

Albrecht ، طبيب ألماني مختص بالتشريح .

هي عَظِيْمَة بين قاعدة العظم الوتدي ، وقاعدة العظم القذالي .

Albright's Syndrome متلازمة ألبرايت

albumin زُلال ، ألبومين

albumin , serum آح المَصَل ، زلال المَصَل ، ألبومين المَصَل

albumin gland غُدّة زُلالية

albuminoptysis زُلال اللعاب ، لعاب زلالي

alcohol كُحول ، غَوَل (ج : أغوال)

المصطلح الصحيح هو كحول الإيثيل أو كحول الإيثانول يحتوي على 95% كحول و5% ماء . يمكن الحصول عليه بتأثير الخميرة على محلول سكري مثل سكر الجلوكوز أو سكر العنب . يستخدم في طب الأسنان كمادة مُذيبة أو مُطهّر جِراحي وفي تنظيف حفرة السن .

alcohol injection حقن بالكحول

حقن كميات صغيرة من الكحول الصرّف في العقدة العصبية ، أو الألياف العصبية لتحسين الأمراض العصبية المختلفة التي لا تُشفى بأية وسائل أخرى . مثال لذلك التخريب أو الهدم المُنظم أو المنضبط للأتسجة العصبية بواسطة الوسائل الكيميائية .

alcohol lamp مصباح كُحولي

alcohol , absolute كُحول صرّف ، كحول مُطلق

كحول لا تتعدى نسبة الماء فيه 1% .

alcoholism تسمّم كُحولي

(إدمان الكحول أو المسكرات) .

Alexander's crown تاج ألكسندر

نسبة إلى س .ل . ألكسندر . C.L.Alexander , 1923

طبيب أسنان أمريكي .

تاج معدني يُستعمل كدعامة لجسر .

Alexander's gold ذهب ألكسندر

خليط من الذهب مع مادة شمعية تجعله لدناً

لاستخدامه في أنواع معينة من الحشوات

الذهبية .

alg- , algi- , algo- (سابقة) ألم ، وُجَع

algisia حساسية للألم ، فرط حسّ الألم

algescic = algetic مُؤلم ، مُوجع

algisiogenic مُحذث للألم ، مُؤلد الألم ، مُؤلم

algesthesia = algesthesis حسّ الوُجَع ، الشعور بالألم

algetic = algescic مُؤلم ، مُوجع

- algia (لاحقة) ألم

alginate = irreversible hydrocolloid لَدِينَة - أَلجِينَات =

مادة غروانية مائية لا عكوسة

مادة غروانية مائية لا عكوسة تحتوي على أملاح حامض

الألجينييك ، تستخرج من رماد عشب البحر (Marine

kelp) ، تخلط مع كمية مقننة من الماء فينتج مادة

هلامية غروانية غير قابلة للعكس ، وتستخدم

لإجراء الطبعة السنية وعمل النماذج السنية .

alginate impression material مادة الأَلجِينَات

الطابعة

انظر مواد الطبع (Impression material) أو مواد الطبع

الغروية المائية اللاعكوسة (Irreversible hydrocolloid) .

alginate mixing instruments أدوات مزج الأَلجِينَات

|  |   |  |
|--|---|--|
| alginate acid  | حامض الألبينييك   | قوي لأن الكثير منها عالي السمية ، حتى<br>بجرعات صغيرة .  |
| allogophobia   | رَهبة الأَلم ، خوف الأَلم (المرضي) ،<br>رُهَاب الأَلم   | يُسكِّن الأَلم   |
| align = aline  | يُصَفُّ الأَسنان ، يُنضِّد الأَسنان ،<br>يُصحح إطباق الأَسنان   | مشبكة أو ضَمَّة مصبوبة بالكامل   |
|  | 1- (في التركيبات السنينة) : يَصِفُّ أو يُنضِّد الأَسنان<br>وفق قوس طبيعية لعمل جهاز أسنان اصطناعي .   | شريط محيط ، طوق كامل الإحاطة   |
|  | 2- (في تقويم الأَسنان) : تحريك الأَسنان لتصحيح<br>ترتيبها في وضع إطباق صحيح يُرتَّب الأَسنان في<br>القوس السنينة .  | شريط أو طوق من المعدن يلتف حول السن .  |
| alignment = alinement                                    | صَفِّ ، تنضيد ، تنظيم ،<br>تصحيح  | طُعْم اصطناعي ، طُعْم متقارب   |
| alimentary   | غذائي ، هضمي  | طُعْم مادته ليست من المعطي أو من الحيوان .<br>مثال : الراتين الاصطناعي ، خليطة الفولاذ غير القابل<br>للصدأ . انظر الطُعْم (Graft) .  |
| alimentary duct = alimentary<br>tract = alimentary canal | قناة هضمية ، مجرى<br>غذائي ، سبيل هضمي<br>(الجهاز الهضمي)   | اسمنت أَلن   |
| alimentary tract =<br>alimentary canal                   | مجرى غذائي = القناة الهضمية   | نسبة إلى ج . أَلن ، 1892-1810 ، J.Allen ، طبيب أسنان<br>أمريكي .<br>اسمنت سيليكوني مُنصهر يُستخدم للصلق<br>الأَسنان الخزفية بالصفحة القاعدية لجهاز الأَسنان<br>الاصطناعي .   |
|  | مجرى أنبوبي يمر من خلاله الطعام من الفم إلى<br>المريء ، والمعدة ، والأمعاء الدقيقة والغليظة<br>والقولون خلال عملية الهضم ثم الامتصاص<br>والإخراج .  | ملقظ أَلن للجذور   |
| alimentation   | تغذية ، إطعام   | نسبة إلى أ . ب . أَلن 1862 – 1943 ، A.B. Allen ،<br>طبيب أسنان أمريكي .<br>ملقظ خاص صمم لرفع وإزالة القطع الصغيرة<br>المكسورة من جذر السن أثناء خلع السن .   |
| alimentation , artificial                                | تغذية اصطناعية  | مسبب الحساسية ، مستأرج   |
| alimentation , parenteral                                | تغذية عن غير طريق الفم  | مادة تثير الحساسية .   |
| aline = align  | يَصَفُّ ، يُنضِّد ، يُنظِّم ، يَرصُّ  | حَسَّاس ، أَرَجِي ، مُؤرِّج<br>( منسوب للحساسية ) .  |
| alkali   | قلوي ، مادة قلوية   | حساسية ، شدة الحساسية لبعض المواد ،<br>الأرجية   |
|  | مركب يذوب سريعاً في الماء ، وينتج المحلول الكاوي أو<br>الأَكَال ، ويعادل الأحماض لتكوين الأملاح . في<br>المحلول المائي ، تتفكك القلويات وتكون أيونات<br>الهيدروكسيل . والقلويات تحول لون عباد الشمس<br>إلى لون أزرق . | رد فعل مبالغ فيه غير طبيعي ، لمادة طبيعية<br>غير ضارة تم إدخالها في الجسم أو استعملت<br>موضعيًا على سطح الجسم ، تُسمى المستضد .<br>يحفز المستضد الاستجابة المناعية المتمثلة في إفراز الجسم<br>للأضداد . مؤلِّد الضد الذي يسبب حالة من الحساسية<br>يعرف باسم المستأرج ، ويكون على شكل دواء أو طعام .<br>وهي حالة تغير ارتكاسية في أنسجة الجسم أو<br>حساسية مفترطة أو زائدة لمولدات الضد ، قد تحدث<br>في الحال أو متأخرة أو تراكمياً ، حينما يتعاطى المريض<br>جرعات صغيرة من المضاد الحيوي . |
| alkaline   | قلوي  | يُخَفِّف ، يُسكِّن ، يَلطِّف   |
|  | ( منسوب إلى أوله خواص القلويات ) .  | allo-  |
| alkalinity   | قلوية   | ( سابقة ) اختلاف ، تباين   |
|  | ( له الخاصية القلوية ) .  |  |
| alkaloid = alcaloid                                      | قلواني (شبه قلوي)   |  |
|  | واحد من مجموعة كبيرة من المواد العضوية<br>الموجودة في النباتات ، يستخدم كأدوية ذات مفعول  |  |

**allograft** طعم خيفي  
طعم مأخوذ من مانح من نفس الجنس ، لكنه مختلف في البنية الوراثية أو التركيب الوراثي . مثل نقل نسيج بين شخصين غير توأمين . يسمى أيضاً طعم مُتجانس (Homograft) .

**alloplast** طعم لاعضوي  
مادة غير حية توضع جراحياً لتعويض الأنسجة المفقودة .

**alloplastic material** مادة مُقومة مُغايرة ، مادة ترقيع مُغايرة

**alloplastic material , perforated** مادة مُقومة مُغايرة ذات ثقوب

**alloplasty** رأب بالطعم الخيفي  
الرأب باستعمال طعم خيفي .

**all-or-none** يحدث أو لا يحدث

**all-or-none low** قانون الكل أو العدم  
من مبادئ علم فيزيولوجيا الأعصاب أن النبضة العصبية تبدأ حينما يكون المنبه قوياً ، بحيث يكون أعلى من مستوى حد التنبيه. لا يحدث المنبه الضعيف أي انفعال ؛ أي أن المنبه ينبغي أن يكون قوياً بما فيه الكفاية لإحداث النبضة العصبية ، أو لا تحدث .

لكي تقبض العضلة القلبية يجب أن يصل المنبه إلى مستوى حد التنبيه بحيث تستجيب العضلة بأقصى انقباضة ، أو أنها لا تقبض إطلاقاً .

**allotransplantation** عُرس مُغاير ، زرع الطعم الخيفي  
زرع عضو من شخص لآخر .

**allotriodontia** زرع الأسنان  
1 - نقل الأسنان من شخص لآخر .  
2 - وجود السن في مكان غير طبيعي مثل وجودها في كيس أو ورم .

**allotrope** شكل مُتأصل ، شكل تآصلي

**allotropic** تآصلي  
موجود بشكلين مختلفين أو أكثر .

**allotropic form** شكل مُتأصل

**allotropic changes** تغيرات تآصلية

**allotropy = allotropism** التآصل  
وجود مادة (أو عنصر) بشكلين مختلفين أو أكثر .

**alloy** سبيكة ، خليطة ، مزيج معدني  
1 - مادة مكونة من معدنين أو أكثر يمزجون معاً في حالة منصهرة .

2- ناتج انصهار واندماج عدة معادن - عادة ماتحضر كرقاقات وتخلط بالزئبق . انظر خليطة الأملغم (Amalgam alloy) .

**alloy , admixed =** خليطة ممزوجة =  
**dispersed-phase alloy** خليطة مرحلة التشتت

**alloy , amalgam** خليطة الأملغم  
رقاقات أو برادة خليطة معدنية تخلط مع الزئبق لتكوّن سبيكة الأملغم .

**alloy , base metal** خليطة عنصرها الأساسي من المعدن

**alloy , cobalt-chromium =** خليطة (سبيكة) كروم كروم  
**chrome-cobalt alloy** خليطة صلبة ومقاومة للتآكل من الكروم والكروم ، تستعمل أساساً في بنية الجهاز الجزئي أو الكلي الصناعي للأسنان .

**alloy , contour** خليطة محيطية ، خليطة كفافية  
خليطة مناسبة للاستعمال في حشو الحفر السنية المحيطية ، حيث يمكن أن تشكل المحيط التشريحي للسن .

**alloy , conventional** خليطة اعتيادية  
خليطة معروفة المكونات سابقاً وليس بها جديد .

**alloy , copper amalgam** خليطة الأملغم النحاسية  
خليطة تسخن في ملعقة على اللهب لإخراج الزئبق قبل سحقه ، أو سحنه ، أو طحنه . كانت تُستخدم سابقاً لحشو حفر التسوس المنتشر في الأسنان اللبنة .

**alloy , copper-rich** خليطة غنية بالنحاس

**alloy , dispersed-phase =** خليطة مرحلة التشتت = خليط  
ممزوجة  
خليطة الملمغم التي تحتوي على جزيئات كروية الشكل من الفضة والنحاس مضافة إلى خليطة النحاس الاعتيادية المقطعة بالمخرطة .

**alloy , encapsulated** خليطة مغلّفة  
كميات مُعايرة من خليطة المعادن والزئبق منفصلين في كبسولة ، بحيث يكون الزئبق معزولاً تحت رقاقة معدنية تفتح أو تتمزق لتسمح بمزج الخليطة مع الزئبق ، لإنتاج مملغمة ذات خواص قياسية .

**alloy , eutectic** خليطة أصهريّة ، خليطة صّهورة  
خليطة أحد عناصرها له درجة حرارة ذوبان أقل من العناصر الأخرى المحتوية عليها . وهي خليطة هشّة وتآكل وتصدأ بسهولة . (في طب الأسنان) :

|  |                             |  |
|--|-----------------------------|--|
| الخلائط الصهورة يمكن أن تستخدم لتقليل درجة حرارة انصهار سبيكة اللحام .           | alloy , wrought             | خليطة مطوعة ، خليطة قابلة للتشكيل  |
| خليطة دقيقة القطع ، خليطة ناعمة  | alloy , fine-cut            | خليطة يمكن أن تُصَب بأشكال مختلفة .  |
| خليطة صهورة ، خليطة قابلة للصر   | alloy , fusible             | خليطة أملمغم بلازك ،   |
| خليطة الذهب  | alloy , gold                | خليطة الأملمغم الخالي من الزنك   |
| خليطة من المعادن ، المكوّن الرئيسي لها هو الذهب .                                |                             | غياب الزنك يقلل التأثير الضار لتلوّث خليطة الأملمغم بالرطوبة واللعباب .  |
| خليطة الأملمغم النحاسية ،  | alloy , high copper         | نسبة الخليطة إلى الزئبق  |
| خليطة الأملمغم ذات النحاس العالي   | amalgam                     | هي نسبة الخليطة المعدنية إلى الزئبق في الحشوات المستخدمة في طب الأسنان ، وهي 5-8 بالوزن . لكن يمكن أن تختلف حسب العوامل الطبيعية . |
| خليطة يحلّ النحاس فيها محل القصدير بنسبة عالية لتقليل التآكل .                   |                             | تأشيب ، سبّك ، تحضير الخليطة   |
| خليطة ذات درجة انصهار عالية  | alloy , high-fusing         | عملية سبّك المعادن أو تحضير الخليطة .  |
| خليطة الأملمغم الفضية ،  | alloy , high silver amalgam | تأشيب ، سبّك ، تحضير الخليطة   |
| خليطة الأملمغم ذات الفضة العالية   |                             | تغيير ، تبدل ، تعديل   |
| خليطة تحتوي على أكثر من 65% فضة .  |                             | يوم بعد يوم  |
| سبيكة الأملمغم المُفطّع  | alloy , lathe-cut amalgam   | تُستعمل في كتابة الوصفة الطبية .   |
| بالمخرطة   |                             | ساعة بعد ساعة  |
| سبيكة تُقَطّع بالمخرطة لتُنتج القطع الصغيرة المتعرجة الشكل التي تخلط مع الزئبق . |                             | تُستعمل في كتابة الوصفة الطبية .   |
| خليطة ذات درجة انصهار منخفضة   | alloy , low-fusing          | الشبّ ، حَجَر الشبّ  |
| خليطة الأملمغم ذات الفضة المنخفضة  | alloy , low silver amalgam  | الألومنيوم ،   |
| خليطة تحتوي على أقل من 65% فضة مع القصدير .                                      |                             | أكسيد الألومنيوم   |
| خليطة (سبيكة) النيكل   | alloy , nickel chromium-    | potassium bis sulphate   |
| كروم الفولاذية   | stainless steel             | الألومينا  |
| تستخدم بشكل أساسي في تصنيع أدوات طب الأسنان .                                    |                             | شكل من أكسيد الألومنيوم يستخدم كمادة مُقوية للخزف السني ، يُستعمل أيضاً كمادة ساحلة .  |
| خليطة خالية من الزنك «الخارصين»  | alloy , non-zinc            | خزف ألومنيومي  |
| خليطة الفضة  | alloy , silver              | خزف سني تضاف إليه كمية معلومة من بلورات الألومينا (أكسيد الألومنيوم) ، من أجل زيادة قوة الحشو النهائية .                           |
| خليطة الفضة القصديرية  | alloy , silver tin          | الألومينيوم ، معدن الشب AL = aluminium =   |
| خليطة تحتوي على فضة وقصدير مع كميات صغيرة من النحاس والزنك «التوتياء» .          |                             | معدن أبيض اللون خفيف سهل السحب والتشكيل بالطرق ، الرمز الكيميائي (AL) . كان يُستخدم سابقاً كقاعدة للبدلة السنية (طقم الأسنان) .    |
| خليطة كُرّوية  | alloy , spherical           | أو أكسيد الألومينيوم   |
| خليطة الأملمغم الكُرّوية   | alloy , spherical amalgam   | مادة ساحلة ، تستخدم في بعض الأحيان كمادة صاقلة (مُلمّعة) وتضاف الآن للخزف السني ومسحوق الإسمنت لزيادة قوة الحشو النهائية .         |
| خليطة غائصة  | alloy , submarine           | قشرة ألومينيوم ، صدقة ألومينيوم  |
| خليطة يمكن أن تُستعمل في الحفر السنية التي لا يمكن تحفيفها من اللعباب .          |                             | سيليكات الألومينيوم  |
| خليطة أونيون   | alloy , Onion               |  |
| خليطة يمكن صهرها بسهولة  |                             |  |

|                                     |   |   |
|-------------------------------------|---|---|
| aluminosilicate glass powder        | مسحوق سيليكات<br>الألومينيوم الزجاجي  | السفلي وقاع الفم والغشاء المخاطي للفم ،<br>والشريان السنخي العلوي يُغذّي الأسنان العلوية<br>والغشاء المخاطي الجببي .  |
| aluminous                           | 1- ألومينيومي<br>منسوب إلى الألومينيوم .<br>2- شَبَبِي<br>منسوب إلى الشَّبَب .  | الضمور السنخي<br>إحصار سنخي سفلي =<br>إحصار سني سفلي<br>(تخدير العصب الفكّي السفلي)   |
| aluminous porcelain                 | خزف ألومينيومي<br>خزف يُقوّى بالألومينا (أكسيد الألومينيوم) . خزف<br>يُستخدم لبناء تاج خزف ويحتوي على كمية من<br>الألومينا ، أكثر من أي خزف سني آخر ولذلك<br>يطلق عليه اسم الخزف الألومينيومي . | طريقة تخدير موضعي بحقن المخدر حول<br>العصب السنخي السفلي ، قبل دخوله في عظم<br>الفك السفلي .  |
| aluwax                              | شمع ألومينيومي<br>الاسم التجاري «أليواكس» ، رقائق من الشمع<br>مُشَبَّعة بالألومينيوم ، تُستخدم لتسجيل<br>العضّة .   | عظم سنخي<br>عظم الشاخصة الدرديرة بالفك العلوي والسفلي<br>التي تحيط وتدعم جذور الأسنان ، وتتكوّن من عظم<br>كثيف ، إسفنجي وقشري . انظر ناتئ سنخي (Alveolar<br>process)  |
| alundum                             | الألندم<br>الألومينيوم مقاوم للحرارة .<br>1- الاسم التجاري لنوع من المادة الساحلة هي<br>السامور .<br>2- نوع خاص من الألومينيوم يُستخدم في صناعة<br>الأجهزة المقاومة للحرارة .                   | عظم سنخي بالخاصّة<br>بنية العظم السنخي<br>قناة سنخية<br>أي من القنوات في الفك العلوي التي تمر من خلالها<br>الأوعية الدموية السنخية العلوية الخلفية والأعصاب لتصل<br>إلى الأسنان العلوية ؛ تُسمى أيضاً القناة السنية (Dental<br>canal) |
| alvealgia = alveoalgia = dry socket | ألم سنخي<br>(بعد الخلع) ، التهاب السنخ الجاف  | عظم سنخي بالخاصّة<br>بنية العظم السنخي<br>قناة سنخية<br>أي من القنوات في الفك العلوي التي تمر من خلالها<br>الأوعية الدموية السنخية العلوية الخلفية والأعصاب لتصل<br>إلى الأسنان العلوية ؛ تُسمى أيضاً القناة السنية (Dental<br>canal) |
| alveolar cleft                      | فك سنخي ، فلع سنخي<br>نوع من الفلج الحنكي يمتد فيه عدم التحام الحنك ليشمل<br>الحيد السنخي .   | فك سنخي وحيد الجانب<br>فك سنخي ثنائي الجانب<br>نتوء سنخي ، عرف سنخي<br>نتوءات من العظم السنخي بين الأسنان .   |
| alveolar cleft , unilateral         | فك سنخي وحيد الجانب   | ألياف النتوء السنخي ،<br>ألياف عرفية سنخية<br>جزء من الألياف الأساسية للرباط السنخي السني تمتد<br>من الملاط تحت الرباط الظهاري إلى النتوء السنخي .  |
| alveolar cleft , bilateral          | فك سنخي ثنائي الجانب  | كيسة سنخية  |
| alveolar crest                      | نتوء سنخي ، عرف سنخي<br>نتوءات من العظم السنخي بين الأسنان .  | ألياف سنخية<br>الألياف الكولاجينية البيضاء الكثيرة في الرباط حول السني<br>المتدة من العظم السنخي إلى الضفيرة المتوسطة ، حيث<br>تتحد أو تتشابك نهاياتها مع الألياف الملاطية .  |
| alveolar crest fibers               | ألياف النتوء السنخي ،<br>ألياف عرفية سنخية  | ناسور سنخي ،<br>ناسور سني   |
| alveolar                            | سنخي<br>منسوب إلى سنخ .   |   |
| alveolar abscess                    | خُراج سنخي  |   |
| alveolar absorption                 | امتصاص سنخي   |   |
| alveolar air                        | هواء سنخي   |   |
| alveolar angle                      | زاوية سنخية   |   |
| alveolar arch                       | قوس سنخية   |   |
| alveolar artery = dental artery     | شريان سنخي =<br>شريان سني   |   |
|                                     | الشريان السنخي السفلي يُغذّي أسنان الفك   |   |



مَرَّ غير طبيعي من المنطقة الذُّروية حول السنية للسن إلى سطح الغشاء المخاطي الفموي ، يسمح بتصريف المواد الالتهابية أو المواد القيحية . ينفتح الخُراج السنخي إلى الخارج من خلال الناسور الدرُّدري . يسمى أيضاً ناسور سني (Dental fistula) .

alveolar foramen ثُقْبَة سنخية  
alveolar fracture كَسْر سنخي  
alveolar fundus قاع السِّنخ  
alveolar gingiva لثة سنخية

لثة تُغْطِي العظم السنخي والناثئ السنخي في الفك العلوي والفك السفلي ؛ وهي ملتصقة بشدة بالعظم وملاط الأسنان . تسمى أيضا لثة ملتصقة (Attached gingiva) .

alveolar index دليل سنخي ، منسب سنخي

alveolar line خط سنخي  
(في قياسات الجمجمة) : هو الخط من النقطة السنخية إلى النقطة الأنفية .

alveolar margin = marginal bone حافة سنخية = عظم حفاقي

الجزء العلوي من الناثئ السنخي التي تكون أسنخ الأسنان .

alveolar mucosa مُخاطية السنخ

مُخاطية تُغْطِي قاعدة الناثئ السنخي وقاع الفم وهي مرتبطة بالسّمحاق العظمي وتتمتع بحركة كبيرة ، وهي نسيج غير مُتقرّن يوجد أسفل الملتقى المخاطي اللثوي ، وتتمادى مع الأغشية المخاطية للخد ، وقاع الحفرة الفموية .

alveolar mucous membrane غشاء مخاطي سنخي

alveolar nerve = dental nerve عَصَب سنخي = عَصَب سني

عصب يغذي الأسنان والنتوءات السنخية .

alveolar osteitis التهاب العظم السنخي

alveolar osteomyelitis التهاب العظم والنقي السنخي (الرعال) .

alveolar pericementitis التهاب ما حول الملاط السنخي

alveolar periosteum سمحاق سنخي

alveolar periostitis التهاب السمحاق السنخي ، (تقيح دواعم السن والسِّنخ)

alveolar plate صَفِيحَة سنخية

alveolar plate, outer صَفِيحَة سنخية خارجية

نُقْطَة سنخية (السنخي) alveolar point = prosthion  
نقطة في منتصف المسافة بين القاطعين المركزيين على القوس السنخية العلوية ، وهي علامة حدودية في قياسات الجمجمة .

الناتئ السنخي ، الناثئ السنخي alveolar process

ذلك الجزء من الفك العلوي أو السفلي الذي يحتوي على مغارز بزوغ الأسنان وجراب أو حويصلات الأسنان النامية ، وهو الداعم للأسنان الدائمة ؛ كما يشكل كل من الغطاء القشري للناثئ السنخي مع العظم الكثيف لجسم الفك العلوي والفك السفلي مع العظم الإسفنجي الأقواس السنية العلوية والسفلية لجسم الفكين . يُسمى أيضا الحيد السنخي (Alveolar ridge) . انظر عظم سنخي (Alveolar bone) .

الناثئ سنخي سني alveolar process , dental

امتصاص سنخي ، ارتشاف سنخي alveolar resorption

حرف سنخي ، حافة سنخية alveolar ridge

الارتفاع العظمي أو النتوء أو الناثئ السنخي من الفك العلوي أو السفلي التي تحتوي على الأسنخ (مغارز الأسنان) ، أو الإرتفاع العظمي الباقي من الناثئ السنخي بعد الخلع . انظر أيضا ناتئ سنخي (Alveolar process) .

حرف سنخي متبقٍ alveolar ridge , residual

الارتفاع العظمي الذي يبقى بعد قلع الأسنان .

حاجز سنخي alveolar septum

حاجز من العظم يفصل بين مغارز الرحي متعددة الجذور .

مَغْرَز سنخي ، تجويف سنخي alveolar socket

حُفْرَة في العظم السنخي في الفك العلوي والفك السفلي تحتوي على السن .

بنية سنخية ، تركيب سنخي alveolar structure

نسيج سنخي alveolar tissue

وريد سنخي alveolar vein

تثبيت سنخي بالسلك alveolar wiring

تثبيت كسور الفك العلوي أو السفلي بالسلك من خلال العظم السنخي في حالة عدم وجود أسنان (الدرد) .

نقطة سنخية = (السنخي) نقبطة سنخية = alveolare = prosthion

سنخي (لائينية) alveolaris

تقيح اللثة السنخي alveolaris , pyorrhea =

(تقيح دواعم السن السنخي) pyorrhoea alveolaris

ذو سنوخ ، ذو نخاريب ، مُنخرب alveolate

**alveolectomy = alveolomerotomy** ، استئصال السنخ ،  
 نزع السنخ ، بتر جزء من السنخ ، قطع السنخ  
 استئصال أو بتر جزء من عظم الناتئ السنخي في الفك  
 العلوي أو السفلي للمساعدة على قلع السن أو  
 الأسنان ؛ أو لتعديل المحيط السنخي بعد قلع الأسنان أو  
 لتحضير الفم لاستقبال جهاز سني تعويضي ؛ أو الإصلاح  
 الجراحي للعيوب العظمية في الناتئ السنخي .  
**alveoli** أسنخ (جمع سنخ)  
**alveoli dental periosteum** سمحاق أسنخ الأسنان  
**periodentium**  
**alveoli dentalis = dental alveoli** أسنخ سنّية ، مَعَارِز سنّية  
**alveoli of glands** حُويصلات الغُدَد  
**alveoli , teeth** أسنخ الأسنان  
**alveolingual = alveololingual** لساني سنخي  
 متعلق بالناتئ السنخي واللسان .  
**alveolingual complex** مجموعة لسانية سنخية (غُدَد)  
**alveolingual groove** ميزاب لساني سنخي ،  
 أخذودٌ لساني سنخي ، تلم لساني سنخي  
 ميزاب بين الناتئ السنخي واللسان .  
**alveolingual sulcus** ميزاب لساني سنخي ،  
 تلم لساني سنخي  
**alveolitis** التهاب السنخ  
 التهاب مَعْرِز السن أو الناتئ السنخي نتيجة لعدوى  
 بكتيرية ، أو بسبب عدم تخثر الدم بعد قلع السن ؛ ويشعر  
 المريض بألم شديد بسبب التهاب العظم السنخي . يسمى  
 أيضا : التهاب السنخ الجاف (Dry socket) أو التهاب  
 عظمي (Osteitis) .  
**alveolo-** (سابقة) سنخي ، السنخ  
**alveolobasilar line** خط قاعدي سنخي  
 خط من النقطة السنخية إلى النقطة القاعدية ، في  
 قياسات الجمجمة .  
**alveolocapillary** سنخي شعيري  
**alveoloclasia** تشَعَث سنخي ، انتقاص السنخ  
 تحطُّم الناتئ السنخي بالتحلل أو بالامتصاص ينتج عنه  
 تخلخل الأسنان .  
**alveolocondylar = alveolocondylean** لُقَمِي سنخي  
 منسوب إلى السنخ ولُقمة مفصل الفك السفلي .  
**alveolocondylean = alveolocondylar** لُقَمِي سنخي  
**alveolodental** سني سنخي  
 منسوب إلى الشاخصة السنخية والأسنان .

**alveolodental canal** قناة سنّية سنخية  
 تسميّة قديمة للقناة السنّية (Dental canal) .  
**alveolodental ligament** رباط سني سنخي  
**alveolodental membrane** غشاء سني سنخي  
**alveologingival** لثوي سنخي  
**alveologingival collagen fibres** ألياف كولا جينة لثوية  
 سنخية  
**alveoglossal** لساني سنخي  
**alveoglossal sulcus** تلم سنخي لساني  
**alveololabial** شفوي سنخي  
 منسوب إلى الناتئ السنخي والشفة .  
**alveololabialis = buccinator muscle** العضلة السنخية  
 الشفوية = العضلة المبوقة  
**alveololingual = alveolingual** لساني سنخي  
**alveololingual sulcus =**  
**alveolingual sulcus** تلم سنخي لساني  
**alveolomaxillary** سنخي فكي علوي  
 نسبة إلى الناتئ السنخي للفك العلوي .  
**alveolomaxillary muscle =**  
**buccinator muscle** عضلة سنخية فكية علوية =  
 العضلة المبوقة  
**alveolomerotomy = alveolectomy** بتر جزء من السنخ  
 استئصال جراحي لجزء من الناتئ السنخي .  
**alveolonasal** أنفي سنخي  
 مصطلح لقياس الجمجمة ، متعلق بالنقطة السنخية  
 والنقطة الأنفية .  
**alveolonasal line** خط أنفي سنخي  
**alveolopalatal** حنكي سنخي  
 متعلق بالناتئ السنخي والحنك .  
**alveoloplasty** رأب السنخ ، تصنيع السنخ ، تقويم السنخ  
 تعديل وتحسين الارتفاع السنخي جراحيا لاستقبال  
 الجهاز الاصطناعي السني (طقم الأسنان) .  
**alveolosubnasal** سنخي تحت الأنفي  
 مصطلح في قياسات الجمجمة ، متعلق بالنقطة  
 السنخية والنقطة الشوكية .  
**alveolotomy** بتر السنخ ، قطع السنخ ، تشذيب السنخ ،  
 فتح السنخ  
 تشذيب وتشكيل الصفيحة الخارجية للناتئ  
 السنخي ، مصحوب باستئصال جزء من الحاجز  
 السنخي من أجل تحسين الشكل الجمالي للجهاز  
 الاصطناعي السني (طقم الأسنان) .

|                              |   |  |  |
|------------------------------|---|--|--|
| alveolus                     | سنخ   | amalgam alloy , conventional lathe cut | خليطة أملغم  |
|                              | جُراب عظمي يحيط ويدعم جذور الأسنان في النائم  |  | اعتيادية مقطعة بالمخرطة  |
|                              | السنخي في الفك العلوي والسفلي ، وهو امتداد للفك ؛ ويتكون من صفيحة قشرية خديّة ولسانية تحيط بقلب إسفننجي يحيط بجذر أو بجذور الأسنان ، وتثبت الأسنان داخل السنخ بواسطة الأسجة الرابطة الداعمة حول السنية .  | amalgam alloy , lathe cut              | خليطة أملغم مقطعة بالمخرطة   |
| alveolus , bulbous           | سنخ بصلي  | amalgam alloy , spherical              | خليطة الأملغم ذات جزيئات نحاسية وفضية كروية  |
| alveolus , dental            | سنخ سني ، مغرز سني  | silver copper particles                | خرزات الأملغم  |
|                              | هو أحد أسنخ الأسنان في النائم السنخي في الفكين العلوي أو السفلي ، يثبت فيه جذر السن بالأربطة السنخية السنية . يُستخدم هذا المصطلح بشكل خاطئ في بعض الأحيان لوصف النائم السنخي .   | amalgam beads                          | أملغم ثنائي  |
| alveolus , maxillary         | سنخ الفك العلوي   | amalgam , binary                       | أملغم يحتوي على زئبق ومعدن واحد آخر .  |
| alveolysis                   | انحلال السنخ  | amalgam , bonded                       | أملغم رابط ، أملغم ملتحم   |
|                              | (امتصاص العظم السنخي) .   | amalgam , bulk of                      | كتلة الأملغم   |
| alveoplasty = alveoloplasty  | رأب سنخي ، جراحة تقويمية سنخية  | amalgam burnisher                      | مصقلة الأملغم ، أداة صقل الأملغم   |
|                              | عملية جراحية لتعديل السنخ والنسيج الرخو المغطى له ، وتجري عادة عند التحضير لجهاز صناعي سني كامل أو جهاز سني جزئي ، وهو مصطلح عام يُستخدم لوصف إعادة التشكيل الجراحي للنائم السنخي .   | amalgam capsule                        | كبسولة الأملغم ، مضغوطة الأملغم وعاء بلاستيكي أو معدني صغير مصمم لمساعد على مزج الكمية المعيرة من الخليطة والزئبق بواسطة جهاز مزج الأملغم .  |
| alveoplasty , interradicular | رأب سنخي بين الجذور   | amalgam carrier = amalgam gun          | حامل الأملغم ، ناقل الأملغم = مدفع الأملغم (تسمية قديمة)   |
|                              | تعديل السنخ بواسطة إزالة العظم المتواجد بين الأسنخ .  |  | أداة يدوية معدنية أو بلاستيكية شبيهة بالمحقنة ، تُستخدم لنقل كميات صغيرة من الأملغم في حالته اللدنة ووضعها في الحفرة المُحضّرة بالسن داخل الفم ، وبعد الاستعمال يُرمى الأملغم الزائد من فوهته مباشرة لمنع انسداده عند اتصاله . معظم مدافع الأملغم ثنائية الطرف لنقل كمية كبيرة من الأملغم بأحد طرفيها وكمية صغيرة بالطرف الآخر . |
| amalgam                      | أملغم ، مملغم ، ملغم  | amalgam carver                         | منحّنة الأملغم ، مُشدّبة الأملغم   |
|                              | سبيكة لحشو الأسنان تتكوّن من خلط الزئبق مع عدة معادن ، وهي سبيكة لدنة تتصلّب بعد حشوها داخل السن ، تستخدم عادة لحشو الأضراس الخلفية . الأملغم هو أقدم مواد الحشو السنخية والأكثر استعمالاً . الأملغم حديث المزج يكون ليناً أو لدناً ، يمكن دكه داخل الحفرة المحضرة . يتصلب الأملغم بسرعة ليصبح حشوة قوية قادرة على تحمل قوى المضغ الطاحنة للطعام على الأسنان الخلفية ، ويستخدم أيضاً كقلب مملغم لتجهيز قاعدة لاستقبال تاج كامل على السن . |  | أداة صُممت خصيصاً بطرف حاد تُستعمل لتشذيب الحواف وتشكيل حشوة الأملغم بحالته اللدنة لإعطاء الشكل التشريحي الطبيعي للسن .  |
| amalgam , admixed            | أملغم ممزوج ، أملغم مخلوط   | amalgam carving                        | نحت الأملغم  |
| amalgam alloy                | خليطة الأملغم ، خليطة الأملغم   | amalgam compaction                     | حشو الأملغم ، تكديس الأملغم  |
|                              | رقاقات أو برادة من سبيكة معدنية تُخلط بالزئبق لتكوّن الأملغم .  | amalgam condensation                   | رص الأملغم ، حشو الأملغم ، تكثيف الأملغم   |
|                              |   | amalgam condenser = plugger            | راصة الأملغم ، أداة تكديس الأملغم  |
|                              |   |  | أداة يدوية أو ميكانيكية لحشو الأملغم . لها رأس مستوية ناعمة أو مُسنّنة تستعمل لحشو وتكثيف الخليطة اللدنة من الأملغم داخل الحفرة المحضرة في السن داخل فم المريض .   |
|                              |   | amalgam condensing                     | رص الأملغم ، تكثيف الأملغم   |

|                               |   |                                     |  |
|-------------------------------|---|-------------------------------------|--|
| amalgam contouring            | ضَبَط حواف الأملغم ، إحكام حواف الأملغم   | amalgam , hand condensation of      | رصّ الأملغم اليدوي ، دكّ الأملغم اليدوي  |
| amalgam , conventional        | أملغم مألوف ، أملغم تقليدي  | amalgam , hand mixing of            | خلط الأملغم اليدوي   |
| amalgam , copper              | أملغم نحاسي   | amalgam , high copper               | أملغم عالي المحتوى من النحاس   |
|                               | سبيكة أملغم تحتوي أساساً على نحاس وزئبق .   | amalgam insertion                   | إدخال الأملغم ، حشو الأملغم  |
| amalgam , copper-rich         | أملغم غني بالنحاس   | amalgam kneading                    | تدليك الأملغم ، عجن الأملغم  |
|                               | نوع من الأملغم السني يحتوي على نسبة عالية من النحاس .   | amalgam manipulator =               | مُشكّل الأملغم =   |
| amalgam core                  | قلب أملغم   | amalgam carver                      | منحّنة الأملغم   |
|                               | حشوة أملغم تستخدم كقاعدة صلبة أو دعامة لتثبيت تاج مصبوب . يُستخدم قلب الأملغم لتعويض تاج سن تالف ، يثبت عادة بالسن بواسطة غُور مثبت أو شق ضيق أو دبائيس أو وتد أو باستخدام حجرة اللب في سن معالجة لبياً . انظر قلب (Core) . |                                     | أداة لتهديب وتشكيل حواف حشوة الأملغم .   |
| amalgam delayed expansion     | تمدد الأملغم المتأخر ،  | amalgam matrix = matrix band        | مسندة الأملغم = شريط أو طوق رابط   |
|                               | تمدد الملغم الأجل   |                                     | شريط من الفولاذ لا يصدأ ، تتراوح ثخانتته من 0.0015 إلى 0.003 بوصة ، وعرضه ما بين 1/8 إلى 5/8 بوصة ، يحيط بتاج السن لتعويض الجدار المفقود من الحفرة السنية ، بحيث يُمكن حشو الأملغم اللدن دون انزلاقه إلى النسيج اللثوي . |
| amalgam , dental              | أملغم سني   | amalgam , mechanical                | تكثيف الأملغم الميكانيكي   |
|                               | أي أملغم يستخدم في حشو الحفر السنية ، يحتوي عادة على الأقل 65٪ فضة و 25٪ قصدير كحد أدنى و 6٪ نحاس وبعض الأحيان زنك (توتياء) مع الزئبق .   | condensation of                     |  |
| amalgam die                   | مثال الأملغم ، نموذج الأملغم ، قالب الملغم  | amalgam , micro-cut                 | أملغم مجهري القَطع ، أملغم دقيق القَطع   |
|                               | قالب الأملغم المصبوب من طبعة ، ويُستخدم لعمل الحشوات أو التيجان المعدنية .  | amalgam mixing                      | خَلط الأملغم ، مَزج الأملغم  |
| amalgam dispenser             | مُوزّع الأملغم  | amalgam mixture                     | خَلِيط الأملغم ، مَزيج الأملغم   |
|                               | أداة أو جهاز لمعايرة تدفق بودرة الفضة أو أقراص الفضة مع كمية محسوبة من الزئبق داخل الكبسولات .  | amalgam mortar                      | هاون الأملغم   |
| amalgam , dry mix             | أملغم جاف الخلط   | amalgam milling = amalgam mulling   | سَحَن الأملغم ، تدليك الأملغم  |
|                               | أجزاء متساوية بالوزن من الخليطة والزئبق .   |                                     | وضع الأملغم بعد سحقه في غمد مطاطي ، أولفه بحاجز مطاطي نظيف وجاف ، وتدليكه بين أصابع اليد بزمّن لا يتجاوز خمس ثوان (عملية مُكمّلة لسحق الأملغم) .   |
| amalgam expansion             | تمدد الأملغم  | amalgam , non-gamma-II              | أملغم خال من جاما2   |
| amalgam , fast-set            | أملغم سريع التصلب   | amalgam , non-zinc                  | أملغم خال من الزنك   |
| amalgam file                  | مبّرد الأملغم   | amalgam overhang                    | نتوء الأملغم ، طوائف الملغم  |
| amalgam filling               | حَشوة الأملغم ، حشوة ملغمية   |                                     | أملغم زائد خارج حدود الحفرة السنية .   |
| amalgam , fine-cut            | أملغم دقيق القَطع ، أملغم ناعم  | amalgam , partially amalgamated     | أملغم مُلغم جزئياً   |
| amalgam , finger squeezing of | عَصْر الأملغم بالإصبع   |                                     |  |
|                               | المطاطي لطرد الزئبق الزائد من الحشوة  | amalgam pestle                      | مدقّة الأملغم ، مسحَن الأملغم  |
| amalgam finishing             | إنهاء الأملغم ، إنجاز الأملغم   | amalgam plugger = amalgam condenser | راصّ الأملغم ، مدكّ أو ضاغط الأملغم  |
| amalgam flash                 | زوائد الأملغم ، شرائر الأملغم   |                                     | أداة يدوية مزدوجة النهاية ، طرفها إما دائري أو   |
| amalgam , flow of             | انسياب الأملغم  |                                     |  |
| amalgam gun = amalgam carrier | مدفع الأملغم = ناقل الأملغم   |                                     |  |

بيضوي مُسنَن أو أملس من جهة السطح الضاغط  
للأملغم ، تستخدم لذلك وتكثيف الأملغم داخل  
الحفرة المُحضّرة في السن .

amalgam polishing صقل الأملغم ، تلميع الأملغم  
amalgam powder مسحوق الأملغم  
جزيئات دقيقة جافة من خليطة الفضة ، تمزج وتُسحق  
مع الزئبق فينتج الأملغم .

amalgam , pre-amalgamated أملغم مملغم جزئياً ، أملغم  
سابق التلمغم

amalgam properties خواص الأملغم ، الصفات المميزة  
للأملغم

amalgam proportioner مُعايير الأملغم  
جهاز لمعايرة نسبة خليطة الأملغم إلى الزئبق .

amalgam proportioning معايرة الأملغم  
ضبط نسبة خليطة الأملغم إلى الزئبق .

amalgam , quaternary أملغم رباعي  
أملغم يحتوي على الزئبق وثلاثة معادن أخرى .

amalgam , quinary أملغم خماسي  
أملغم يحتوي على الزئبق وأربعة معادن أخرى .

amalgam , regular-set أملغم اعتيادي التصلب ، أملغم  
مألوف التصلب

amalgam , reinforced أملغم مُدعم ، أملغم مُقوي  
amalgam reinforcement تقوية الأملغم ، تدعيم الأملغم  
amalgam requirements مُتطلبات الأملغم

amalgam restoration حشوة الأملغم ، حشوة ملغمية  
amalgam scrap فُتات الأملغم ، فضلات الأملغم  
amalgam , silver أملغم الفضة ، ملغمة الفضة  
نوع من الأملغم السني يتألف أساساً من الفضة والزئبق ،  
ويحتوي على نسبة عالية من الفضة .

amalgam , silver tin أملغم الفضة والقصدير  
amalgam , slow-set أملغم بطيء التصلب  
amalgam , spherical أملغم كروي  
amalgam spoon ملعقة الأملغم  
amalgam , squeezing of عصر الأملغم  
بعد سحن الأملغم ، يُعصر بواسطة قطعة من الكتان  
لتخليصه من الزئبق الزائد .

amalgam squeeze cloth قماش عصر الأملغم  
قطعة من الكتان تستخدم لحمل وعصر الأملغم ، أو حملة  
فقط حمايته من رطوبة اليد .

amalgam tablets أقراص الأملغم  
أقراص صغيرة مصنعة من خليطة الأملغم تسحق مع  
الزئبق لتكوين الأملغم .

amalgam tattoo وشم الأملغم  
تلون على شكل بقع بنية أو سوداء مائلة إلى الزرقة ،  
تصنع اللثة أو مخاطية الفم ، نتيجة انطمار عرّضي  
لجزيئات الأملغم في الأنسجة بغير قصد .

amalgam trituration سحن الأملغم ، سحق الأملغم  
أملغم فائق القطع (شديد النعومة)  
amalgam , ultra-cut  
amalgam , ultrasonic condensation of دك أو رص  
الأملغم فوق الصوتي

amalgam , ultrasonic vibrator of هزاز الأملغم فوق  
الصوتي  
أداة تُحدث الاهتزاز فوق الصوتي للأملغم .

amalgam vibrating instruments أدوات الأملغم الهزازة  
أدوات لرص ودك الأملغم داخل الحفرة في السن  
ميكانيكياً ، عن طريق الاهتزاز .

amalgam vibrator هزاز الأملغم  
جهاز لمزج خليطة الأملغم والزئبق بالاهتزاز .

amalgam well بئر الأملغم  
أسطوانة معدنية ، الجزء العلوي منها قمعي الشكل ،  
لاستقبال خليطة الأملغم اللدنة بعد خلطها أو مزجها ،  
حيث يُعبأ منها ناقل الأملغم ، ثم تنقل إلى داخل  
الحفرة السنية ؛ وعاء يعبأ منه ناقل الأملغم .

amalgam , wet mix أملغم مُبلل الخلط  
خمسة أجزاء من وزن السبيكة إلى ثمانية أجزاء من وزن  
الزئبق .

amalgamated مُلغم  
amalgamated , partially مملغم جزئياً  
amalgamation تلمغم ، ملغمة  
مزج خليطة الأملغم والزئبق معاً لتكوين الأملغم . انظر  
سحن ، سحق (Trituration) .

amalgamator مُلغم ، ملغم ، جهاز مزج الأملغم  
جهاز كهربائي آلي غالباً ما يكون مُزوداً بمعايير للأملغم  
والزئبق ، يعمل على اهتزاز أو دوران كبسولة الأملغم على  
شكل حرف (8) لمزج خليطة الأملغم بالزئبق . مُزود أيضاً  
بساعة وقت (مؤقت) للتحكم في زمن المزج ، وحيث أن  
المُملغم له سرعات متعددة لذلك يجب ضبطه على  
السرعة وزمن المزج المناسبين ، وذلك باتباع الإرشادات

|  |  |
|--|--|
| المصاحبة للأملغم . يُستخدم أيضاً لمزج بعض من أنواع<br>الأسمنت (Cements) .  | بروز هيولى الخلية ، من خلية الميناء وحدوث<br>تكلسها .  |
| amasesis عجز المَضغ ، فقد القدرة على المَضغ ،<br>تعذر المَضغ   | ورم أرومات الميناء ameloblastoma = adamantinoma  |
| amb- , ambi- , ambo- (سابقة) كلتا ، كلا ، على كلا<br>الجانبين ، بالجهتين   | ورم خبيث موضعي يحدث في الفك السفلي ، في منطقة<br>الأرحاء غالباً ، ينشأ من الظهارة المكونة للسن ، ويصنف على<br>أنه جراحي أو صفيري الشكل أو حرشفي متقرن أو ذو خلايا<br>قاعدية أو خلايا حبيبية اعتماداً على الشكل التشريحي<br>للنسيج .  |
| Ambu bag = resuscitator حقيبة أمبو = السحبي ،<br>منعاش ، جهاز يُستخدم للإنتقاذ من الاختناق ،<br>جهاز للإنعاش   | ساركومة أرومات الميناء ، ameloblastosarcoma<br>ساركومة أرومية مينائية  |
| جهاز تنفس صناعي مُتنقل يشمل حقيبة قابلة للطي<br>تُستعمل لإعادة الحياة للجهاز التنفسي . يوضع القناع<br>على فم المريض ويبدأ ضغط الحقيبة بخفة لمدة<br>15-20 مرة لكل دقيقة من أجل إدخال الهواء إلى<br>الرئتين ؛ يمكن وصلها مع أسطوانة أكسجين عند<br>الحاجة . | ورم خبيث ينشأ من الأنسجة الظهارية سنية المنشأ .<br>amelocemental = cemento-enamel = مينائي ملاطي<br>ملاطي مينائي<br>نسبة إلى الميناء والملاط .   |
| ambulance سيارة إسعاف ، منقلة ، نقالة  | amelodontal junction = الملتنقى المينائي العاجي  |
| ambulant سيار ، جائل ، مُتجول  | dentinoenamel junction الملتنقى بين ميناء السن والعاج حيث يتكون الميناء .  |
| ambulatorium مركز إسعافات  | amelogenesis تكوّن الميناء ، تشكّل الميناء ، تخلق الميناء  |
| ambulatory إسعافي ، مُتنقل ، سيار  | amelogenesis imperfecta تكوّن الميناء المعيب ،<br>تخلق الميناء الناقص  |
| ambulatory treatment of fracture علاج إسعافي<br>للكسور   | عيب سني وراثي في تكون ميناء السن ، يتميز بنقص<br>تكوّن الميناء ، حيث تتآكل الأسنان حتى مستوى اللثة ،<br>وتتلون باللون البني الداكن ؛ أو نقص تكلس ميناء<br>السن حيث يكون سطح ميناء السن ليناً ومنقراً<br>طباشيرياً وملوناً ، وتغيب في بعض الأحيان مناطق من<br>ميناء السن . يُسمى أيضاً ميناء السن البني الوراثي ،<br>(Hereditary brown enamel) ، أو نقص تكون ميناء السن<br>الوراثي (Hereditary enamel hypoplasia) . انظر أيضاً<br>نقص تكلس ميناء السن (Enamel hypocalcification) ،<br>نقص تكون ميناء السن (Enamel Hypoplasia) . |
| amebic = amoebic أميبي ، مُتحول  | مكون ميناء السن ، متعلق بتخلق الميناء amelogenic   |
| amebic abscess خراج أميبي  | amelogenins = young enamel proteins بروتين الميناء<br>الفتية = أميلوجينين  |
| ameboid أميباني  | البروتين المصنّع بواسطة أرومات الميناء خلال عملية<br>تكون ميناء السن حديث التشكل ويكون جزءاً من<br>نسيج الميناء .  |
| ameboid wandering cell خلية مُتحولة جواله  | مجموعة أمينية amino group  |
| amel- , amelo- (سابقة) ميناء السن  | حمض أميني amino acid   |
| amelification = amelogenesis تكوّن ميناء الأسنان ،<br>تشكّل ميناء الأسنان ، تخلق الميناء   | مواد تنشأ من تحلل بروتين الطعام خلال عملية<br>الهضم وهي مسؤولة عن النمو بتعويض الأنسجة .   |
| ameloblast أرومة الميناء<br>خلايا تنشأ من الطبقة الخارجية الظهارية ، وهي<br>المسؤولة أساساً عن تكوين وبناء ميناء السن .  |  |
| ameloblastic أرومي   |  |
| ameloblastic fibroma = ورم أرومات الميناء الليفي ،<br>fibroadamantinoblastoma ورم أرومات الميناء الليفي  |  |
| ameloblastic haemangioma = ورم أرومات الميناء العرقي<br>الدموي   |  |
| haemangioameloblastoma (ورم وعائي أرومي مينائي)  |  |
| ameloblastic odontoma ورم سني أرومي مينائي   |  |
| ameloblastic process عملية تخلق الميناء ، عملية تصوّر<br>الميناء   |  |

|  |   |                               |   |
|--|---|-------------------------------|---|
| amiosis  | انقسام لاَنَمَطي  | amphidiarthrosis              | مفصل ثُنائي مَحَدود الحركة ،<br>مَفصل متقابل  |
| amitosis   | انقسام لاَفَتيلي ، انقسام لا تفتلي  |                               | مَفصل رُزي الحركة ، مثل : المفصل الفكي الصدغي .   |
| ammoniacal silver nitrate                                  | نترات الفضة النُشاردي ،<br>الفضة الأُمونياكي  | ampicillin                    | أَمبِيسيلين   |
|  | انظر ، طريقة هاو (Howe) لمحلول نترات الفضة .  |                               | مضاد حيوي واسع الطيف مشتق من البنسلين على شكل أقراص . يمكن أن يسبب الطفح (التهاب حاد بالجلد) وهو نشط ضد الجراثيم موجبة الجرام .   |
| amalgamia  | تَناسي الأَلم ، تسكين الأَلم بالنسيان<br>وسيلة لِحو الأَلم بالأدوية أو التنويم .  | ampoule = ampule = ampul      | أَمبولة ، حُبابة ، مَجَل ، مَجَلَة ، أنبوب زجاجي صغير مُعَمَّم ومقفَل بإحكام فيه كمية مُقنَّنة من الدواء .  |
| amnesia  | فقدان الذاكرة ، نَسِيان   | ampule = ampoule = ampul      | أَمبولة ، حُبابة ، مَجَل ، مَجَلَة ، قارورة   |
| amoeba = ameba   | أَميبا ، مُتحوِّلة ، مُتَمَوِّرة  | ampullary = ampullar          | أَمبُولِي ، حِبابِي   |
|  | جراثيم أو عضويات دقيقة ذات خلية وحيدة كبيرة نسبياً قادرة على الحركة والتحول ، تجمع غذاءها بواسطة دفع أحد أعضائها للخارج . | ampullary nerve               | عَصَب أنبوري ، عَصَب حِبابِي  |
| amoeba buccalis = amoeba gingivalis = entamoeba gingivalis | أَميبا شَدَقِيَّة = المتحوِّلة اللثوية  |                               | يغذي مَجَلَة القنوات نصف الدائرية .   |
| amoeboid   | شبه الأَميبِي   | amputation                    | بَتر ، استئصال  |
|  | شبيه الأَميبا أو المتحوِّلة في الشكل وطريقة الحركة .  |                               | استئصال جُزئي أو كامل لأي جزء بارز .  |
| amorphous = amorphus                                       | عديم الشكل ، غير مُتبلور ،<br>متعدد الهيئة ، لا شكلي  | amputation , pulp = pulpotomy | بَتر لب السن  |
|  | ليس له شكل مُحدد أو هيئة مُحددة .   | amputation , root             | بَتر الجذر  |
| amorphous ground substance                                 | مادة أساسية عديمة الشكل   |                               | استئصال جراحي لقمة جذر السن .   |
| amoxycillin = amoxyl                                       | أموكسيسيلين = أموكسيل   | amputation , subperiosteal    | بَتر تحت السُمحاقِي   |
|  | مضاد حيوي واسع المدى سريع الامتصاص . يوزع على شكل أقراص أو مسحوق ذواب في الماء .  |                               | بتر الجزء البارز من العظم تحت طبقة السمحاق .  |
| amoxyl = amoxycillin                                       | أموكسيل = أموكسيسيلين   | amygdala = tonsil             | لَوْزَة الحلق ، اللَوْزَة   |
|  | الاسم التجاري للمضاد الحيوي أموكسيسيلين .   | amygdaloglossus               | عضلة لسانية لوزية   |
| amph- , amphi-   | (سابقة) كلا ، من كلا الجهتين أو الجانبين ،<br>من كلا النوعين ، متقابل ، على الجانبين                                      |                               | العضلة رافعة قاعدة اللسان .   |
| amphetamine  | أَمفيتامين (منبه عصبي)  | amylase = ptyalin             | أَمِيلاز ، مُحلِّل النُشا   |
|  | دواء يؤدي للشعور بالنشاط والحيوية غير المحدودة ، ويُسرِّع نشاط الجسم عن طريق تنبيه الجهاز العصبي .                        |                               | إنزيم تفرزه الغدة النكفية والغدة تحت الفكية والبنكرياس ؛ يُحلل النُشا إلى جزيئات صغيرة . خَميرة في اللعب والعصارة البنكرياسية تساعد على تحويل النشا إلى سكر .                                       |
| amphiarthrosis =   | مَفصل ارتفَاقِي ، ارتفاق =  | amyl nitrite                  | أَمِيل نيتريت ، نترات الأَمِيل  |
| cartilaginous joint  | مفصل غُضروفي  |                               | سائل صاف مُصَفَّر قابل للاشتعال ، يُبلَّل قطعة شاش داخل أَمبولة مُحكمة ، عند كسر الأَمبولة ، يُستشق البخار لتخفيف التقلصات كما في الذبحة الصدرية ؛ يُسبب تمدد الأوعية الدموية أيضاً ، وينشط القلب . |
|  | مصطلح قديم لمفصل غضروفي .   | amylo-                        | (سابقة) نَشَوِي ، النشا   |
| amphicone  | مَخرَوطِي الجانبين ، قمعي الجانبين  | amyloblast = ameloblast       | مُولدة الميناء ، أرومة الميناء  |
|  | الحدبة الشدقية الخارجية لمثلث الأرحاء العلوية في الثدييات البدائية . مُصطلح يُستخدم في علم التشريح السني المقارن .        | amylogenic                    | مُولد النشا   |

**amyloid** نَشَوَانِي  
بروتين أبيض عديم الذوبان ، يوجد في الأنسجة كراسب شاذ .

**amyloid degeneration** تنكس نشواني

**amyloidosis** الداء النشواني

**amyloiditic** محلّل النشاء ، حالّ النشاء  
متعلق بهضم النشاء أو يسبب هضم النشاء .

**amylosis** الداء النشواني

**amylorrhoea** غياب المخاط ، نقص إفراز المخاط ،  
انعدام إفراز المخاط

**an- , a-** (سابقة) لا ، بدون ، غياب ، فقْد

**ana = aa** من كُلّ منها ، من كل بمقدار مُتساو  
تستعمل في كتابة الوصفة الطبية .

**ana-** (سابقة) إلى فُوق ، إلى الخلف ، إلى الزيادة أو التكرار

**anabolic** بنائِي ابتنائي  
متعلق بالبناء .

**anabolism** بناء ، ابتناء  
عملية تمثيل المواد الغذائية وتحويلها إلى أنسجة حية .

**anachoresis** انهزام ، تراجع  
اجتذاب الميكروبات المحمولة بالدم إلى بعض الإصابات النسيجية الموضعية ، بينما تظهر بقية الجسم مناعة ضد العدوى .

**anaemia = anemia** فقْر الدم  
حالة مرضية يصاب فيها الدم بتقص في عدد خلايا الدم الحمراء أو زيادة في خلايا الدم البيضاء ، أو نقص في كمية الهيموجلوبين في خلايا الدم الحمراء ، مما يؤدي إلى نقص كمية الأوكسجين التي يحملها الدم ، فيصبح الجلد والغشاء المخاطي شاحباً ؛ وأعراض الأيميا هي : ضعف عام وصداع وآلام في الرأس ونقص في النشاط . وهي أعراض لكثير من الحالات المرضية التي تحدث نقصاً في إنتاج أو تكوين كريات الدم الحمراء أو التي تؤدي إلى تكسير سريع لكريات الدم الحمراء ، قد ينتج فقر الدم عن استخدام الأدوية ، والقرحات المعوية ، والالتهابات المزمنة ، والبواسير ، والاضطرابات الهرمونية ، والعدوى ، والنزف ، وأمراض نقص التغذية وبشكل خاص عوز الحديد وحمض الفوليك والفيتامين B<sub>6</sub> و B<sub>12</sub> وكذلك اضطرابات الغدة الدرقية ، وأمراض النخاع الشوكي ، والنزف الشديد الذي يرافق الدورة الشهرية عند

المرأة أي فرط الطمث ، وقد يكون نتيجة لاضطراب هرموني ، أو ورم ليفي أو سرطان في الرحم . ويعتبر السبب الأكثر شيوعاً لفقر الدم هو نقص الحديد إما بسبب نقص تعاطي الحديد أو نقص امتصاصه ، حيث أن الحديد يدخل في تكوين الهيموجلوبين ، أو بسبب فقدان كبير للدم . وتشمل علامات فقر الدم : فقدان الشهية ، والإمساك ، والصداع ، وصعوبة التركيز ، والضعف الشديد والاكنتئاب ، والدوار ، والإجهاد ، وبرودة الأطراف ، وشحوب عام يظهر خاصة عند الأطراف التي تكون شاحبة ومتقصفة .

**anaemic** مصاب بفقر الدم ، ضعيف ، فاقد الحيوية ،  
شحابي  
متعلق بفقر الدم أو مصاب به .

**anaerobe** لا هوائي ، يحيا بدون هواء  
كائن دقيق يمكنه الحياة بدون أكسجين أو هواء .

**anaerobic** لا هوائي  
قادر على الحياة والنمو بدون الحاجة للهواء أو للأكسجين .

**anaerobic microbes** جراثيم لا هوائية

**anaerobic organisms** عضويات لا هوائية

**anaesthesia = anesthesia** تخدير ، تبيخ ، الخُدار ، خَدَر  
فقدان الحس أو الشعور في بعض أجزاء الجسم ، ناتج عن اعتراض النبضة العصبية بوسيلة ميكانيكية أو باستخدام الدواء المُخدر .

**anaesthesia , acupuncture** التخدير بالوخز الإبري  
استعمال الإبر الصينية بغرزها في مواضع معينة لتخدير الجزء المراد تخديره .

**anaesthesia , audio-** تخدير صوتي  
تخدير الإحساس بالألم السّني بواسطة الصوت .

**anaesthesia , block =** تخدير ناحيوي ، تخدير حاجزي ،  
تخدير إحصاري = تخدير مناطقي  
تخدير انتقالي = تخدير مناطقي ، تخدير ناحي

**anaesthesia , electric** تخدير كهربائي

**anaesthesia , epidural** تخدير فوق الجافية ، تخدير خارج الجافية

**anaesthesia , extra-oral** تخدير من خارج الفم

**anaesthesia , facial** تخدير وجهي  
فقد الحسّ في منطقة ما من الوجه نتيجة إصابة ، أو حالة



|   |  |
|---|--|
| مرضية تؤثر في الجهاز العصبي المركزي ، أو في الأعصاب الحسية المغذية لهذه المنطقة .   | تخدير عام بإدخال المادة المخدرة في مجرى الدم بالحقن مباشرة في الوريد .   |
| anaesthesia , frost تخدير بالتشليح ، تخدير بالصقيع  | anaesthesia , local = local analgesia = تخدير موضعي  |
| anaesthesia , general تخدير عام ، تخدير كُلي  | مُسكن موضعي  |
| تخدير كُلي للجسم مصحوب بفقدان الوعي الكلي ، ناتج عن الحقن أو استنشاق الدواء المُخدِّر .   | تخدير موضعي لمنطقة محددة من الجسم أو الفم .  |
| anaesthesia , hypnosis خُدار تنويمي ، تخدير بالتنويم  | anaesthesia , mixed تخدير ممزوج ، تخدير مختلط  |
| anaesthesia , hypothermic خُدار مع خفض الحرارة ، خُدار تبريدي   | anaesthesia , nerve blocking = تخدير مباشر للعصب ،   |
| anaesthesia , infiltration خُدار ارتشاحي ، تخدير بالتشريب   | regional anaesthesia = تخدير بإحصار العصب  |
| تخدير موضعي ينتج عن ارتشاح أو تشرب المادة المُخدِّرة من الأنسجة المحيطة بالمنطقة المراد تخديرها .   | تخدير ناحي   |
| anaesthesia , inhalation تخدير استنشاق ، تخدير بالإنشاق   | anaesthesia , neural = تخدير عَصبي =   |
| تخدير عام يحدث باستنشاق مواد مخدرة غازية أو سائلة طيارة .   | block anaesthesia تخدير إحصاري   |
| anaesthesia , intraligamentary تخدير داخل الرباط حول السني  | anaesthesia , paraneural تخدير بجانب العصب   |
| تخدير موضعي يتم بحقن المخدر داخل الرباط حول السني مباشرة تحت الضغط باستخدام محقن خاص .  | anaesthesia , permeation تخدير إنفاذي ، تخدير تَخُلُّلي ، تخدير سطحي   |
| anaesthesia , intra-oral التخدير داخل الفم  | anaesthesia , primary تخدير أولي   |
| تخدير موضعي يتم بالحقن في الأنسجة الفموية داخل الفم .   | anaesthesia , refrigeration تخدير بالتبريد   |
| anaesthesia , intra-osseous التخدير داخل العَظْم  | anaesthesia , regional تخدير ناحي ، تخدير منطقي  |
| تخدير سني بحقن المادة المخدرة مباشرة داخل العظم السنخي في منطقة قمة الجذر .   | تخدير موضعي بحقن المادة المخدرة في العصب الرئيسي أو حوله .   |
| anaesthesia , intrapapillary تخدير داخل الحُلَيْمة اللثوية ، تخدير داخل اللُسيمة اللثوية  | anaesthesia , spraying تخدير إرذاذي  |
| تخدير موضعي يتم بحقن المخدر داخل الحُلَيْمة اللثوية ببطء من الناحية الإنسية والوحشية بزواوية 45 درجة ، بحيث ينتشر المخدر تحت الضغط إلى الرباط حول السني ، وداخل العظم ما بين الأسنان ، ويصل في النهاية إلى حزمة العصب الذروية . | تخدير سطحي أو موضعي برش المادة المخدرة على مخاطية الفم قبل الحقن .   |
| anaesthesia , intrapulpal تخدير داخل اللب   | anaesthesia , surface تخدير سطحي ، تخدير السطح   |
| تخدير سني بحقن المادة المُخدِّرة مباشرة داخل اللب السني .   | تخدير موضعي بوضع المادة المخدرة على سطح المنطقة المراد حقنها ، أو المراد إجراء عملية فيها ، قد تكون مؤلمة مثل قَتَح خُرَاج . |
| anaesthesia , intraseptal تخدير داخل الحاجز   | anaesthesia , topical = تخدير موضعي =  |
| anaesthesia , intravenous تخدير داخل الوريد   | surface anaesthesia تخدير سطحي   |
|   | anaesthesiologist = anesthesiologist طبيب تخدير ، خبير بعلم التخدير  |
|   | anaesthesiology = علم التخدير ، مَبْحَث التخدير  |
|   | anesthesiology تخدير موضعي   |
|   | علم دراسة التخدير والمواد المُخدِّرة .   |
|   | anaesthetic = anesthetic مُخدِّر ، مادة مخدرة  |
|   | منسوب للتخدير أو يحمل علامة تدل على أنه مُخدِّر .  |
|   | أي دواء يُسبب التخدير أو فقدان الإحساس بالألم .  |
|   | anaesthetic agent مادة مُخدِّرة  |
|   | anaesthetic apparatus جهاز التخدير   |
|   | anaesthetic , basal مُخدِّر تخضيري   |

anaesthetic block ، مُخدِّر إحصاري ، مُخدِّر حاجِزي ، مُخدِّر ناحي

anaesthetic gases غازات مُخدِّرة

anaesthetic , general مُخدِّر عام (عمومي)

anaesthetic , inhalation مُخدِّر استنشاقِي ، مُخدِّر بالانِشاق

مادة مخدرة على شكل غاز أو بخار ، تستنشق عن طريق مجرى التنفس مثل أكسيد النيتروز (Nitrous oxide) ، على أن تصاحبها نسبة لا تقل عن 22٪ من الأوكسجين ؛ لتهيئة وإعداد المريض قبل التخدير عادة ما يعطى عقار مهدئ قبل إجراء التخدير .

anaesthetic , intravenous مُخدِّر داخل الوريد

طريقة تخدير بإدخال المحلول المسكن «المخدِّر» مباشرة في الوريد بالحقن ، مثل ميثوهيكسيتون (Methohexitone) لجعل المريض يغيب عن الوعي .

anaesthetic , local مُخدِّر موضعي

anaesthetic solution محلول مُخدِّر

anaesthetic syringe محقنة (حقنة) التخدير

anaesthetic tube أنبوب تخدير

anaesthetist أخصائي تخدير

طبيب متخصص يقوم بعملية التخدير .

anaesthetization تخدير ، إبطال الحسّ

anaesthetize يُخدِّر ، يُبطل الحسّ

analeptic = stimulant مُنشِّط ، مُقوِّ - عقار مُنشِّط أو مُقوِّ ، منعش

1 - عقار مُنشِّط للجهاز العصبي المركزي .

2 - أي عقار يستعمل لتنشيط فاعلية بعض الأدوية .

analgesia = analgesic تسكين الألم ، فقد الاحساس بالألم

عدم الاحساس بالألم مع تمتع المريض بالوعي الكامل . وإحساسه باللمس والضغط .

analgesia , audio تسكين بالصوت

تسكين من خلال الصوت .

analgesia , block = تسكين إحصاري = تسكين توصيلي

conduction analgesia

حقن المُسكِّن في مكان مؤثر ، ليوقف انتقال النبضات العصبية من مستقبلات الأطراف العصبية ، مثل التخدير الإحصاري لعصب الفك السفلي .

analgesia , central تسكين مركزي

استعمال أدوية خاصة لمنع إدراك الدماغ لحس الألم بدون فقد الوعي .

analgesia , conduction = تسكين انتقالي = تسكين منطقي regional anaesthesia

analgesia , dental تسكين سني

analgesia , epidural تسكين فوق الجافية

يحدث بحقن المحلول المسكن ، داخل الحيز المحيط بالنخاع الشوكي خارج الأم الجافية .

analgesia , general تسكين عام

analgesia , infiltration تسكين ارتشاحي

وسيلة لحدوث التسكين في منطقة محدودة بحقن المحلول المسكن ، الذي يمتص وينتشر خلال الأنسجة ليؤثر على النهايات العصبية - وهو عكس حقن المحلول عند العصب الرئيسي .

analgesia , intra-osseous تسكين داخل العظم

حقن المحلول المُسكِّن داخل العظم السنخي بجوار السن

analgesia , intravascular تسكين داخل الوعاء الدموي

analgesia , local = local anaesthesia = تسكين موضعي

تخدير موضعي

وسيلة للتخدير الموضعي وإبطال الإحساس بالألم في أنسجة الجسم .

analgesia , refrigeration تسكين بالتبريد

وسيلة لتخفيف الألم بخفض درجة حرارة الأنسجة مثل رش كلوريد الإثيل (Ethyl chloride) على المنطقة المراد تخديرها بالحقن .

analgesia , regional تسكين منطقي

إيقاف التوصيل العصبي بوسيلة كيميائية ، وبالتالي منع الاحساس بالألم في منطقة من الجسم فقط وليس في كل الجسم ، وذلك باستعمال الأدوية المسكنة بعيداً عن الدماغ .

analgesia , relative تسكين نسبي

طريقة تسكين تقلل الإحساس بالألم باستنشاق خليط من الأوكسجين ونسبة من غاز أكسيد النيتروز من خلال غطاء أنفي بحيث يبقى المريض واعياً وقادراً على التعاون خلال إجراء العملية الجراحية ؛ يمكن أن يُحقن المحلول المخدر موضعياً عند الحاجة .

analgesia , surface = topical تسكين سطحي = تسكين

analgesia = surface anaesthesia موضعي = تخدير

موضعي

التسكين أو التخدير بوضع مرهم أو محلول مُسكِّن -

مثل مرهم الزيلوكين على سطح المنطقة المؤلمة .

analgesia , topical = تسكين موضعي =  
 surface anaesthesia تخدير سطحي  
 analgesic = analgetic مُسكّن للألم ، مُخفّف الألم

أي دواء يستخدم لتسكين الألم ، يمكن أن يكون على شكل محاليل للحقن (كالخدر الموضعي Local anaesthetic) ، أو مراهم ، أو على هيئة رذاذ أو حبوب استحلاب (للمص). بحيث تعوق هذه العقاقير توصيل النبضات من مستقبلات العصب إلى الدماغ «المخ». هناك مُسكّنات أخرى تُقلل الاحساس بالألم وذلك بتأثيرها على الدماغ دون الغياب عن الوعي ، مثل :الأسبرين (Aspirin) ، والكودين (Codeine) ، والباراسيتامول (Paracetamol) والبيتيدين (Pethidine) .

analgesic solution محلول مُسكّن

تأثيره موضعي ويُعيق مرور نبضات الألم إلى الدماغ ، ويمكن أن يستعمل لحقن العمود الفقري ، أو حقن خارج «فوق» الأم الجافية ، يستعمل في تسكين الألم السني ، وفي العمليات الجراحية . تعباً محاليل التسكين السنية في أمبولات زجاجية عبوة 1.8 مل أو 2 مل ومحتواها الرئيسي محلول رنجر (Ringer's solution) متساوي التوتر ، مع المادة المُسكّنة وأملاح مُعادلة ونسبة قليلة من المُطهر ، وقد يضاف إليها مادة قابضة للأوعية الدموية مثل الأدرينالين (Adrenalin) أو الأوكتوبرسين (Octopressin) ؛ من أمثلة المحاليل المسكنة السنية : نوفوتكس (Novutox) وسيتانيسست (Citanest) ؛ يمكن أن يحتوي المحلول على 2٪ أو 3٪ مادة مُسكّنة .

analgetic = analgesic مُسكّن للألم ، مُبطل الألم ، مُفقد الألم

analgia انعدام الألم ، غيبة الألم ، بطلان الألم  
 analgic مُسكّن الألم ، بدون ألم ، مُهدّئ للألم ، فاقد الاحساس بالألم

analog يُشابه ، يُماثل ، يُناظر ، مضاهئ

analog image صورة مشابهة  
 صورة تدخل حاسوب تؤخذ مباشرة من صورة شعاعية أو صورة ضوئية ، ويعتمد وضوحها على وضوح الصورة الأصلية .

analogous متشابه ، مُتماثل (في العمل أو الوظيفة) ، مضاهئ

analogous structures تراكيب مُتماثلة

analogous tissue أنسجة مُتشابهة  
 analysis تحليل (كيميائي أو فيزيائي)

1- فصل المحتويات المختلفة لمُركب والتعرّف على مُكوناته .  
 2- تطبيق التحليل الإحصائي على البيانات الرقمية

analysis , clinical تحليل إكلينيكي

analysis , colorimetric تحليل لوني

analysis , organic تحليل عضوي

analysis , qualitative تحليل كيميائي (نوعي)

analysis , quantitative تحليل كمي

analysis , volumetric تحليل حجمي

anamnesis = anamnesia ذاكرة ، سوابق المريض  
 1- الذاكرة ، عن ما سبق .

2- تاريخ الحالة المرضية السابقة للمريض .

anandia = aphemia عجز النطق ، تعذر الكلام

anaphylactic تآفي

anaphylactic shock صدمة تآفية

تفاعل تحساسي عام حاد ، يمكن أن يكون شديداً ، وفي بعض الأحيان مميتاً ، يعالج بحقن مضاد للحساسية (Antihistamine) وهيدروكورتيزون (Hydrocortisone) . تحدث هذه الحالة ، نتيجة لمادة مسببة للحساسية الشديدة مثل : عقار ، أو لقاح ، أو بعض الأطعمة ، أو مصّل ، أو سم تفرزه حشرة ، أو مواد كيميائية . تحدث هذه الحالة في خلال ثوان من التعرض للعامل التحساسي ، وتتميز بهبوط عام مفاجئ للأوعية الدموية وضائقة تنفسية ، أعراضه الأولى : قلق شديد ، وضعف ، وتعرّق ، وتنفس سريع . يمكن حدوث أعراض أخرى كانخفاض ضغط الدم ، والصدمة ، وعدم انتظام في إيقاع القلب ، واحتقان تنفسي ، ووذمة في الحنجرة ، وغثيان ، وإسهال .

العلاج: حينما يكون المريض واعياً وطبيعي التوتر ، يحقن مباشرة بالأدرينالين في العضل أو تحت الجلد مع تدليك شديد لمكان الحقن للتأكد من سرعة إنتشار العقار .

أما إذا كان المريض فاقداً للوعي ، فيحقن بالأدرينالين في الوريد ، مع الحفاظ على المجرى الهوائي مفتوحاً ، ويجب ملاحظة المريض للانتباه إلى حدوث أية علامة للوذمة في الحنجرة ، مثل : ضيق النفس ، والصرير ، وبُحة بالصوت ، وفي هذه الحالة يجب إدخال أنبوب داخل القصبة الهوائية أو عمَل ثقب في القصبة الهوائية ، والعلاج بالأكسجين . قد يكون من الضروري في حالة توقف القلب عمل إنعاش قلبي تنفسي يشمل التدليك المغلق للقلب والصدر .

**anaphylaxis** تَأَق ، صدمة تأقية ، فرط الحساسية  
تفاعل الأجسام المضادة مع مُوَلدات الضد ، نتيجة حقن  
بعض البروتينات الغريبة التي تسبب حدوث فرط  
الحساسية مما يؤدي إلى حدوث صدمة تأقية .

**anaplasia = anaplastia** تحوّل تراجمي ، الكشم  
**anaplasia of tooth enamel** سوء تكون ميناء السن  
الارتدادي ، كشم ميناء السن  
عيب أو خلل في نمو ميناء السن ، يمتد من الحد  
القاطع ، أو قمة الحدية حتى الملتقى الملاطي المينائي .

**anaplastic** مُقوم ، مهيكَل ، مرَقع (جراحياً) ، كشمي  
**anaplasty = plastic surgery** تقويم جراحي ، رأب جراحي  
(ترقيع) ، تصنيع

**anaraxia = malocclusion** سوء إطباق ، إطباق شاذ  
**anastomoses** تَفَاعُرات  
**anastomosis** تَفَاغِر ، مُفَاغِرَة  
التحام مباشر أو غير مباشر بين أنبوبين ، أو عضوين  
أجوفين منفصلين طبيعياً ، مثل الأوعية الدموية أو  
الأععاء ، إما بسبب مرض ما أو بسبب جراحي .

**anastomosis , arteriovenous** تَفَاغِر وريدي شرياني  
**anastomosis of blood vessels** تَفَاغِر الأوعية الدموية  
**anastomotic** تَفَاغِرِي ، تَفَاغِمِي  
**anatomic = anatomical** تَشْرِيحِي  
منسوب للتشريح ( الشكل أو التركيب ) .

**anatomic age** العمر التشريحي  
**anatomic articulation** تَمْفَصَل تَشْرِيحِي  
ملتقى صلّب أو متحرك بين جزأين عظميين .

**anatomic crown** تاج تشريحي  
جزء السن الطبيعية ، الذي يمتد من الملتقى المينائي  
العاجي إلى السطح الإطباق ، أو الحد القاطع ، وهو  
الجزء المغطى بالميناء ويؤدي وظيفته الطبيعية في الفم .

**anatomic feature** سمة تشريحية  
**anatomic height of contour** قَمَة ارتفاع المحيط  
التشريحي  
خط يَطوِّق تاج السن عند أعلى ارتفاع مُحيطي . في  
التركيبات الصناعية الجزئية المتحركة : يوجد تحت  
هذا الخط ( البروز أو التواء ) مِيل أو عَوُور لتثبيت صَمّة  
الجهاز المتحرك . يُسمّى أيضاً قَمَة الارتفاع المحيطي  
المخطط ( Surveyed height of contour ) . انظر أيضاً  
ارتفاع المحيط ( Height of contour ) .

**anatomic landmarks** علامات تشريحية  
**anatomic pathway** مسار تشريحي ، مجرى تشريحي  
**anatomic points** نُقاط تشريحية  
**anatomic root** جذر تشريحي  
ذلك الجزء من السن المغطى بالملاط .

**anatomic structure** بنية تشريحية  
**anatomic teeth** أسنان تشريحية  
1- أسنان صناعية مُطابقة للشكل التشريحي  
للأسنان الطبيعية .  
2- أسنان لها حَدبات على السطح الماضغ صُممت  
لتتطابق الأسنان الطبيعية ، أو الصناعية المقابلة  
لها .

**anatomical = anatomic** تشريحي  
متعلق بالتشريح .

**anatomical age** عُمَر تَشْرِيحِي  
العمر المُقدَّر لشخص ما ، حسب مرحلة نموه بمقارنته  
بشخص آخر في نفس عمره .

**anatomical articulator** مفصلة تشريحية  
مطبق يحاكي حركة الفك السفلي في علاقته بالفك  
العلوي .

**anatomical cavity** حُفْرَة تشريحية  
**anatomical crown** تاج تشريحي  
ذلك الجزء من السن المغطى طبيعياً بالميناء ، انظر  
أيضاً تاج صناعي (Artificial crown) ، تاج إكلينيكي  
(Clinical crown) (تاج السن الطبيعية) ، تاج جزئي (Partial  
crown) .

**anatomical impression tray** طابع الطبعة التشريحي  
طابع يُصنع خصيصاً ليلائم الشكل التشريحي للفك  
العلوي أو السفلي للمريض .

**anatomical root** جذر تشريحي  
ذلك الجزء من السن المغطى بالملاط .

**anatomical surface** سَطْح تشريحي  
**anatomical tooth** سن تشريحية  
سن صناعية تاجها يماثل تاج السن الطبيعية .

**anatomical wedge** وَتَد تشريحي  
**anatomicro pathological** مُتَعَلِّق بالتشريح المَرَضِي  
(متعلق بالباثولوجية التشريحية)

**anatomist** مُشْرَح ، أَحْصَائِي تشريح  
**anatomy** تشريح ، علم التشريح

1 - دراسة تركيب الكائنات الحية .  
 2 - (في الطب) : دراسة ووصف شكل وتركيب جسم الإنسان .

**anatomy , applied** تشريح تطبيقي  
**anatomy , comparative** تشريح مُقارن  
**anatomy , descriptive** تشريح ووصفي  
**anatomy , dental** التشريح السني  
 دراسة تتركيب وعمل الجهاز الفموي الفكي من كل الجوانب ، والعلاقة المتبادلة بينه وبين أجهزة الجسم الأخرى .

**anatomy , macroscopical** تشريح عياني  
**anatomy , microscopical** تشريح مجهري  
**anatomy , occlusal** سطح إطباق تشريحي  
**anatomy , pathological** تشريح مرضي (باثولوجي)  
**anatomy , regional** تشريح ناحية  
**anatomy , surface** تشريح سطحي  
**anatomy , surgical** تشريح جراحي  
**anchor** مُثبَّت ، مُرتكز  
 كل ما يُثبَّت شيئاً بإحكام .

**anchor band = orthodontic band** طوق مُثبَّت ، شريط  
 مُثبَّت = طوق تقويمي  
 طوق يوضع حول السن يُستخدم كمرتكز لتحريك سن أخرى خلال علاج الأسنان التقويمي .

**anchor post** وتد مُثبَّت ، وتد ارتكاز  
**anchor splint** جبيرة مُثبته ، جبيرة مُرتكزة  
 جبيرة معدنية لعلاج كسور الفكين ، بها فتحات لثبيتها على الأسنان .

**anchor tooth** سن مُثبته  
**anchorage** إرساء ، تثبيت  
 1 - وسيلة تثبيت حشوة .  
 2 - وسيلة تثبيت جسر أو تاج اصطناعي .  
 3 - (في العلاج التقويمي للأسنان) : استخدام المقاومة الطبيعية لسن أو أكثر كدعامة أو مُرتكز لوحدها أو بمعاونة جهاز تقويمي من أجل التحكم في تحريك الأسنان المراد تحريكها ، وفي هذه الحالة يكون الارتكاز من داخل الفم ، أما الارتكاز من خارج الفم فيكون بمثابة حزام الرأس التقويمي .

**anchorage , Baker's** إرساء بيكر ، التثبيت بطريقة بيكر  
 (في تقويم الأسنان) : نظام للتثبيت من خلال استخدام

أربطة مرنة تربط عناصر مختلفة من القوس السنية لمحاولة تحقيق تعادل عكسي متبادل للقوى .

**anchorage base** قاعدة إرساء ، قاعدة تثبيت  
**anchorage , cervical** إرساء عنقي ، تثبيت عنقي  
 (في تقويم الأسنان) : مُرتكز للقوى المؤثرة الناشئة (بشكل أساسي) عن تنشيط جهاز خارج الفم في منطقة وظهر العنق .

**anchorage , class 1** التصنيف من النمط الأول للإرساء  
 (في تقويم الأسنان) : باستخدام تثبيت بيكر ، لتحقيق تبادل متعادل للقوى داخل الفك العلوي .

**anchorage , class II** التصنيف من النمط الثاني للإرساء  
 (في تقويم الأسنان) : التثبيت بالتوزيع المتعادل للقوى لبيكر بين الفكين ، يربط الأسنان الأمامية العلوية بالأسنان الخلفية السفلية ، وتستخدم لإصلاح أو تعديل التصنيف الثاني لسوء العلاقة السنية (Class II dental malrelationship) .

**anchorage , class III** التصنيف من النمط الثالث للإرساء  
 (في تقويم الأسنان) : التثبيت بالتوزيع المتعادل للقوى لبيكر بين الفكين يربط الأسنان الخلفية العلوية بالأسنان الأمامية السفلية . ويُستعمل لتعديل العلاقة السنية الموجودة في التصنيف الثالث لسوء الإطباق (Class III malocclusion) .

**anchorage , cranial** إرساء قحفي  
 (في تقويم الأسنان) : مُرتكز للقوى المؤثرة الناشئة (بشكل أساسي) عن تنشيط جهاز خارج الفم ، وهو الجزء الخلفي والجزء العلوي من الرأس .

**anchorage , compound** إرساء مُركب  
 استخدام مجموعة من الأسنان ، كدعامة لها قيمة تثبيت عالية ، لتحريك أسنان ذات قيمة تثبيت منخفضة .

**anchorage , extra-oral** إرساء خارج الفم  
 استخدام أنواع مختلفة من الأجهزة لتطبيق قوة موجهة من خارج الفم ، لتحريك سن تقويمياً داخل الفم . غالباً ما نحصل على التثبيت التقويمي من خارج الفم عادة من الرأس أو الرقبة انظر حزام الرأس (Headgar) .

**anchorage , intermaxillary** إرساء بين الفكين  
 1 - نقط ارتكاز للتثبيت توضع على الفكين ، حيث يتم استخدام القوة بينهما .  
 2 - شكل من التثبيت التقويمي حيث تكون نقط التثبيت

في أحد الفكين مرتكزاً لتحريك سن في الفك الأخر .

إرساء ضمن الفك العلوي ، anchorage , intramaxillary  
إرساء داخل الفك العلوي  
وحدات التثبيت تكون في الفك العلوي .

إرساء داخل الفم ، إرساء ضمن anchorage , intraoral  
الفم  
(في تقويم الأسنان) : يتم التثبيت باستعمال الأسنان كوحدة مقاومة ، مثل تثبيت بيكر (Baker's anchorage) أو من خلال تنشيط جهاز تقويمي ثابت إضافي ، يوجد ضمن التجويف الفموي .

إرساء مُتعدد ، إرساء مضاعف anchorage , multiple  
شكل من أشكال التثبيت التقويمي ، ويستخدم فيه أكثر من نوع من التثبيت كدعامة أو مقاومة .

إرساء قفوي ، إرساء قذالي anchorage , occipital  
(في تقويم الأسنان) : مُرتكز للقوة المؤثرة الناشئة عن تنشيط (بشكل أساسي) جهاز تقويمي خارج الفم ، وهي المنطقة القذالية من الرأس .

تحضير الإرساء anchorage preparation  
(في تقويم الأسنان) : عملية تهيئة الأسنان في وضعية بحيث أنه حينما يتم تحريك سن ، تتحرك جميع الأسنان في حركة جسمية .

إرساء متبادل ، إرساء تبادلي anchorage , reciprocal  
1- وحدات سنوية متساوية في الحجم والشكل ، تستخدم كمُثبتات تبادلية لتخليق حركة عكسية متساوية .  
2- دعم مشترك من سنين ، أو مجموعة من الأسنان خلال العلاج التقويمي .  
3- نوع من التثبيت التقويمي ، يتم فيه تحريك سنين أو أكثر ليكافئ تحريك سن أو أكثر في الجهة المقابلة .

إرساء مُقوّي ، إرساء مُدعّم ، anchorage , reinforced =  
إرساء مُعزّز = إرساء متعدّد anchorage , multiple  
إرساء بسيط anchorage , simple  
1- التثبيت التقويمي باستخدام أسنان كبيرة ، أو مجموعة من الأسنان لتساعد في إمالة الأسنان الصغيرة .  
2- استخدام أكثر من سن كدعامة مقاومة لإتمام تحريك سن أخرى ، وكلما زاد عدد الأسنان المستخدمة كدعامة تكون حركتها أقل ، بينما تكون حركة الأسنان المراد تحريكها أكبر ، وبشكل مُحكم . تتعلق القيمة النسبية

للأسنان كدعامة مثبتة بمساحة سطح جذورها ، ويُفترض أن يتم تحريك السن بالإمالة .

إرساء ساكن (ثابت) ، إرساء anchorage , stationary  
غير مُتحرك

1- تثبيت تقويمي يُعطي مقاومة ضد حركة الأسنان بسبب أسلوب الربط الصلب .  
2- استخدام أجهزة للتخلص من حركة أسنان التثبيت ، أو التسبب في حركتها حركة جسمية بشكل أساسي (أو جميعها معاً) .

قُدرة الإرساء ، قيمة الإرساء anchorage value  
المقاومة النسبية لسن بالمقارنة بالأسنان الأخرى ، والتي تعتمد عادة على مقارنة مساحة سطح الجذر .

تصلّب المفصل ، التصاق anchylosis = ankylosis  
المفصل ، القسّط

مُساعد ، مُلحق ، إضافي ancillary  
عُقدة أنديرش Andersch's ganglion  
نسبة إلى س. إس. أنديرش ، 1777-1732 ،  
C.S.Andersch ؛ مُشرّح الماني .  
العقدة العصبية السفلية على العصب البلعومي اللساني .

جهاز أندريسين = Andresen's appliance =  
جهاز عضلي وظيفي myofunctional appliance  
نسبة إلى ف. أندريسين - V.Andresen طبيب أسنان دانمركي مُعاصر - أخصائي تقويم (Orthodontist) .  
جهاز تقويم عضلي وظيفي يُستخدم لعلاج حالات الصنف الثاني من حالات سوء الإطباق خاصة القسم الأول منها ، وفي بعض حالات الصنف الثالث .

فقر الدم anemia = anaemia  
يحدث داء فقر الدم حينما ينخفض مستوى الهيموجلوبين في الدم أقل من المعدل الطبيعي إلى 4.2 مليون/م3 وهو 6.1 مليون/م3 . قد يحدث فقر الدم نتيجة لانخفاض إنتاج خلايا الدم الحمراء أو فقد الدم . تُصنّف الأنيميا في نظام التصنيف الشكلي اعتماداً على :  
أ- كمية الهيموجلوبين في كريات الدم الحمراء .  
- سوي الهيموجلوبين (Normochromic) (كريات ذات لون سوي) .  
- ناقص الهيموجلوبين (Hypochromic) (كريات شاحبة اللون) .  
ب- اختلاف في حجم كريات الدم الحمراء .

- سوية الكريات الحمر (Normocytic) (فقر الدم سوي الكريات) .  
 - كبر الكريات الحمر (Macrocytic) (كثرة الكريات الحمر الكبيرة في الدم) .  
 - صغر الكريات الحمر (Macrocytic) (فقر الدم صغير الكريات) .  
 انظر أيضاً فقر الدم الانحلالي (Hemolytic anemia) ، فقر الدم ناقص النمو (Hypoplastic anemia) ، فقر الدم بعوز الحديد (Iron deficiency anemia) .

|                           |   |
|---------------------------|---|
| anemia , acute            | فقر الدم الحاد  |
| anemia , aplastic         | فقر الدم اللاتنسجي  |
| anemia , cerebral         | فقر الدم الدماغى  |
| anemia , idiopathic       | فقر الدم مجهول السبب  |
| anemia , pernicious       | فقر الدم الويبل   |
| anemic = anaemic          | مُصاب بفقر الدم   |
| anesthesia = anaesthesia  | تخدير ، فقدان الحسّ ، الخُدار<br>فقد الإحساس المؤقت .   |
| anesthesia , block        | تخدير ناحى ، تخدير إحصارى   |
| anesthesia , dissociative | تخدير افتراقى   |
|                           | طريقة تخدير باستعمال عقاقير مختلفة تجعل المريض ينفصل عقلياً عن المحيط الذي حوله وبذلك يحدث تسكين تام للألم وفقدان للذاكرة . |
| anesthesia , general      | تخدير عام   |
| anesthesia , inferior     | تخدير ناحى للعصب السنخى   |
| alveolar block            | السفلى ، تخدير إحصارى للعصب السنخى السفلى   |
| anesthesia , inhalation   | تخدير استنشاقى ، تخدير بالانثاق   |
|                           | إدخال المادة المخدرة إلى مجرى الدم عن طريق الرئتين .  |
| anesthesia , intravenous  | تخدير داخل الوريد   |
|                           | إدخال المادة المخدرة مباشرة إلى مجرى الدم عن طريق الحقن في الوريد .   |
| anesthesia , local        | تخدير موضعى   |
| anesthesia , nasopalatine | تخدير ناحى للعصب الأنفى   |
| nerve block               | الحنكى ، تخدير إحصارى للعصب الأنفى الحنكى   |
| anesthesia , nerve block  | تخدير ناحى للعصب ، تخدير إحصارى للعصب   |
| anesthesia test           | اختبار بالتخدير   |

قد لا يستطيع المريض أحياناً تحديد مصدر الألم ، فيما إذا كان سبب الألم في سن بالفك السفلى أو العلوى . في هذه الحالة ، يقوم طبيب الأسنان بحقن المريض بمخدر موضعى ، ويبدأ بالتخدير من الأمام إلى الخلف ؛ بمعنى أنه إذا كان المريض يتألم من منطقة الضواحك والأضراس في الفك العلوى ، فلتحديد مكان الألم ، تُخدّر الضواحك أولاً ثم الأضراس ثانياً وهكذا ؛ تُستخدم هذه الطريقة في الفك العلوى فقط ، ولا تستخدم في الفك السفلى لأن تخدير الأسنان السفلية في كل جهة يتم دفعة واحدة .

**مُخدّر ، تخديري anesthetic**  
 مادة أو دواء يُستخدم بواسطة الطبيب ، أو طبيب الأسنان لتخدير الفم ، أو الجسم لمنع الإحساس بالألم أثناء المعالجة الفموية ، أو أثناء العمليات الجراحية .

**anesthetic cartridge**  
 خرطوشة التخدير ، أمبولة التخدير  
 يُعبأ محلول التخدير الموضعى في أمبولة زجاجية ذات سدادة مطاطية في طرفها ، وغطاء ألومنيوم مع حاجز مطاطى في الطرف الآخر لاستقبال إبرة الحقن ؛ يوجد نظام ألوان رمزي (كودي) للدلالة على نسبة الإينفرين في المحلول ، قد يكون الترميز اللوني في لون السدادة أو بشكل شريط ملون حول الأمبولة الزجاجية . يجب اتباع الاحتياطات الآتية :

- تخزين الأمبولة عند درجة حرارة الغرفة ، وحمايتها من التعرض لأشعة الشمس المباشرة ( الحرارة والشمس مما قد يسبب تعكير المحلول ويجعله قليل التأثير ) .
- عدم استعمال أمبولة التخدير التي تعرضت للتبريد أو التجمد (Frozen) أو بروز السدادة المطاطية (Rubber stopper) ، ويعد وجود فقاعات هواء كبيرة داخل المحلول دليل على التعرض للتبريد .
- عدم استعمال أمبولة التخدير التي بها شرخ أو كسر .
- عدم استعمال أمبولة التخدير التي بها محلول قد تغير لونه أو تعكّر ، أو انتهى مفعول صلاحيته (المحلول ليس له تأثير تخديري) .
- عدم ترك محقنة التخدير لفترة طويلة بعد وصل الإبرة بالأمبولة (مما قد يؤدي إلى تسرب الأيونات المعدنية من الإبرة إلى محلول التخدير ، وقد يُسبب ذلك الانتفاخ والتورم بعد استعمال المحلول) ، بل يجب استعمالها مباشرة بعد وضع الإبرة ، وحقن محلول التخدير ؛ أما إذا لم تستعمل ، فيجب رمي أمبولة التخدير حتى لو بقي فيها جزء من المحلول ( إذا اخترقت الإبرة السدادة المطاطية لأمبولة التخدير ، قد ينشأ خطر تلوث المحلول ) .

- يجب طرح أمبولة التخدير بعد الاستعمال ، وعدم توفيرها للاستعمال مرة أخرى ، حتى لو بقي جزء من محلول التخدير فيها (خطر تلوث المحلول) .  
 - تتوفر أمبولة التخدير ومحتوياتها جاهزة التعقيم والتغليف ؛ وإذا انفضت تغليف فيجب تعقيم السدادة المطاطية للأمبولة قبل الاستعمال مباشرة ، بمسحها بقطعة من الشاش المبلل بنسبة 70٪ كحول إثيلي (Ethyl alcohol) أو كحول أيزوبروبيلي غير مخفف (Undiluted isopropyl alcohol) .

anesthetic syringe محقنة التخدير ، محقنة التخدير

anesthetic , topical مخدر موضعي

مادة كيميائية توضع على الجلد أو المخاطية ، لتجعل النهايات العصبية السطحية غير حساسة للألم .

aneurysm أنورزم ، تمدد وعائي مُتَكَبِّس ، تَضَخْمٌ وعائي دموي

انتفاخ يشبه البالون في جدار الوعاء الدموي (شريان عادة) ، نتيجة عيب ، أو إصابة أو مرض بالشريان . يمكن أن يؤدي التضخم الوعائي الدموي للشريان الأورطي إلى انفجاره وحدوث وفاة مفاجئة .

aneurysm , arteriovenous أنورزم شريانية وريدية (أم الدم)

aneurysmal bone cyst = كيسة عظمية ذات شكل أنورزمي

hemorrhagic idiopathic النزف مجهول السبب

آفة في العظم تظهر بالتصوير الإشعاعي شفيفة للأشعة ، ومكونة من خلايا عرطلية ، ونسيج وعائي على شكل منحنى جيبي .

angeitis = angiitis التهاب وعائي (التهاب وعاء الدم أو اللمف) ، ذات العروق

angi- , angio- (سابقة) 1 - وعائي

2- وعاء دموي أو وعاء لمفي

angiitis = angeitis التهاب وعائي

(التهاب وعاء دموي أو لمفي)

angina ذُبْحَة ، خُنْاق ، ذُبَاح

1- إحساس قابض للصدر ، يتميز بتشنج مزعج أو تقلص خائق مصحوب بالألم شديد .

2- مصطلح قديم لخراج حول اللوزة (Peritonsillar abscess) .

angina , agranulocytic ذبحة نادرة المحببات

angina , Ludwig's = cellulitis ذبحة لودفيج = التهاب هلكي ، التهاب النسيج الخلوي (تسمية سابقة لذبحة لودفيج)

angina pectoris = cardiac = ذبحة قلبية = ذبحة صدرية

angina = angina of effort ذبحة جهدية

ألم شديد تحت القَصِّ ، وإحساس قابض في الصدر يمتد إلى الرقبة واليد اليسرى ، ناتج عن قصور في تدفق الدم إلى عضلة القلب . يحدث الألم عادة نتيجة جُهد أو إجهاد . يمكن أن يُخَفَّفَ أو يُمْنَعَ باستعمال الأدوية مثل : ثلاثي نيترييل الجليسرين (Trinitroglycerine) . وإذا كان العقار لا يؤثر بالجزء المسدود من الشريان التاجي ، فيمكن أن يعالج بتغيير مجرى الوعاء بطعم وريدي أو شرياني .

angina , Plaut's = Vincent's = ذبأح فنانسان = التهاب اللوزة التقرحي الحاد

angina = acute ulcerative tonsillitis

angioedema الوذمة الوعائية العصبية

angiofibroma ورم وعائي ليفي

ورم ليفي يحتوي على أوعية دموية أو أوعية لمفية .

angiology مَبْحَث الأوعية ، علم الأوعية أو العروق

دراسة الأوعية الدموية واللمفاوية .

angioma ورم وعائي أو عرقي ، وعاء دم حميد مُكوّن من الأوعية الدموية أو من الأوعية الليمفية .

angioma , cavernous = ورم وعائي كَهْفِي

angioma cavernosum

angioma , central ورم وعائي مركزي

angioma , encephalic ورم وعائي دماغي

angiomatosis ورام وعائي

angioneurotic oedema = وذمة وعائية عصبية = وذمة كوينكه

Quincke's oedema

ورم حاد تحت الغشاء المخاطي أو تحت الجلد غير مؤلم يصيب الوجه والرقبة والشفاه والحنجرة واليدين والقدم . قد يحدث نتيجة لحساسية لطعام أو عقار أو عدوى أو لضغط انفعالي ، أو قد يكون من منشأ وراثي . يعتمد العلاج على المُسبب .

حيث تستعمل للحالات الشديدة ، حقن الإبنفرين تحت الغشاء المخاطي ، والتنبيب (Intubation) للحفاظ على التنفس ، أو قد يكون ضرورياً ثقب الحنجرة لمنع انسداد مجرى التنفس ؛ وتسمى أيضاً استسقاء وعائي (Angioedema) .

angioplasty تقويم الأوعية جراحيا ، ترقيع الأوعية جراحيا ، رأب الأوعية



**angiopressure** ضغط الشريان (لوقف النزيف)

**angiorrhaphy** خياطة الأوعية ، رفو وعائي

**angiorrhaxis** تمزق الوعاء ، تهتك الوعاء

**angiosarcoma** ساركومة وعائية

ورم خبيث ينشأ من الطبقة المبطنة للأوعية الدموية .

**angiosclerosis** تصلب الأوعية الدموية ، تصلب وعائي

**angiosialitis** التهاب القناة اللعابية ، التهاب المسال اللعابي

**angle** زاوية

1- درجة الانفراج بين التقاء خطين أو مستويين مُقدراً بالدرجات .

2- نقطة التقاء خطين أو خط التقاء مستويين ، وتُسمى الزوايا النقطية (Point angles) حسب الخطين أو الخطوط الثلاثة المكونة لها ، وتُسمى الزوايا الخطية (Line angles) حسب السطحين أو الأسطح الثلاثة المكونة لها .

**angle , acute** زاوية حادة

**angle , alveolar** زاوية سنخية

(في قياسات الجمجمة) : هي الزاوية الواقعة عند التقاء الخط المار بالنقطة تحت الشوكة الأنفية وأكثر نقطة بارزة على الحافة السفلية للفك العلوي مع الخط الجمجمي الأفقي المار من النقطة الخلفية للجمجمة ومفرق الحاجبين .

**angle , alveolar profile** زاوية سنخية جانبية ، مظهر جانبي للزاوية السنخية

الزاوية الواقعة بين تلاقي الخط المار بين النقطة الشوكية الأنفية والنقطة السنخية ومستوى فرانكفورت (Frankfort plane) ؛ وهي قياس درجة ميل أو انحراف الهيكل الوجهي العلوي .

**angle , axial** زاوية محورية

**angle , axial pulpal line** زاوية خطية محورية لبية

الزاوية الخطية التي تتكون من التقاء الجدار المحوري ، مع الجدار اللبّي من الحفرة السنية المحضرة .

**Angle's band** طوق أنجل ، رباط أنجل

نسبة إلى إ. هـ. أنجل ، 1930-1835 ، E.H.Angle ، أخصائي تقويم أسنان أمريكي .

**angle , Bennett's** زاوية بينيت

نسبة إلى السير . ن . ج . بينيت 1947-1870 ، N.G.Bennett ، طبيب إنجليزي .

زاوية متكونة من النقطة الواقعة على رأس لقمة الفك

السفلي ، والخط السهمي المحاذي حينما تتحرك اللقمة للأمام والجانب خلال الحركة الانزلاقية الجانبية بدءاً من العلاقة المركزية .

**angle , bevel** زاوية الشطّ ، زاوية الميل

**angle board** زاوية جانبية

جهاز لتثبيت رأس المريض خلال إجراء التصوير الشعاعي لمفصل الفك الصدغي ، أو التصوير الشعاعي المائل للرأس .

**angle , buccal** زاوية شدقية

أية زاوية تتكون من التقاء سطح السن الخدي ، أو جدار خدي من حفرة محضرة في سن خلفية ، مع أي سطح آخر للسن أو جدار آخر للحفرة .

**angle , buccoaxial-gingival point** زاوية نُقطيّة محورية خديّة لثوية

زاوية نُقطيّة تتكون من التقاء الجدار الخديّ مع الجدار المحوري والجدار اللثوي لحفرة مُحضرة في السن .

**angle , bucco-occlusal line** زاوية خَطية خديّة طاحنة

خط وهمي يتكون بالتقاء السطح الطاحن ، مع الجانب الخارجي للحدبات الخدية للأسنان الخلفية في الفك السفلي ؛ متوافق مع خط الحفرة المركزية للأسنان الخلفية في الفك العلوي عند انغلاق الفكين .

**angle , cavity** زاوية الحفرة (التجويف)

الزاوية التي تتكون بالتقاء جدران حفرة السن ، وتسمى باسم الجدران المكوّنة لها .

**angle , cavity line** زاوية الحفرة الخطيّة

الزاوية الخطية التي تتكون بالتقاء سطحين في الحفرة السنية المحضرة .

**angle , cavity point** زاوية الحفرة النُقطيّة

نقطة التقاء ثلاثة أسطح من الحفرة السنية المحضرة .

**angle , cavosurface** زاوية الحفرة السطحية ،

زاوية الحفرة الخارجية

الزاوية التي تتكون من التقاء جدار الحفرة المُحضرة بالسن والسطح الخارجي للسن .

**angle , cephalometric** زاوية قياس الرأس

زاوية التقاء خطوط قياس الرأس ، أو مستويات قياس الرأس أو الاثنين معا . تستخدم في التحليل القياسي للرأس بغرض التشخيص التقويمي .

**Angle , classification of** تصنيف أنجل

نظام أو أسلوب لوصف العلاقة الأمامية - الخلفية

الأسنان التي توجد في معظم أنواع سوء الإطباق). (انظر تصنيف آنجل لسوء الإطباق) .

**زاوية وجهية جُمُمية** angle , craniofacial (في قياسات الجمجمة) : الزاوية الواقعة بين المحور الجمجمي القاعدي والمحور الوجهي القاعدي عند الدرّز الوتدي الغربالي .

**زاوية الحدبة** angle , cusp زاوية انحدار جانبي الحدبة (إما الشدقي اللساني أو الإنسي الوحشي) ، مع خط يُنصّف الحدبة عمودي على مستوى مار بقمة الحدبة ، وتُقاس إما من الاتجاه الشدقي اللساني أو الإنسي الوحشي .

**زاوية مستوى الحدبة** angle , cusp plane

**زاوية خطية سنّية** angle , dental line زاوية خطية تتكون بالتقاء سطحين من السن .

**زاوية نُقطيّة سنّية** angle , dental point زاوية نُقطيّة تتكون نتيجة التقاء ثلاثة أسطح من السن .

**زاوية وحشية** angle , distal أية زاوية تتكون من التقاء السطح الوحشي للسن ، أو الجدار الوحشي للحفرة مع أي سطح آخر للسن ، أو جدار آخر للحفرة .

**آنجل ، إدوارد هارتلي** Angle , Edward Hartley (1855-1930) طبيب أمريكي ساعد في تأسيس وترسيخ علم تقويم الأسنان ، كأول تَخَصُّص في طب الأسنان .

**زاوية الشطب الخارجية** angle , external bevel

**زاوية خَطِيّة خارجية** angle , external line

**زاوية وجهية** angle , facial (في قياسات الجُمُمة) : زاوية تلاقي الخط الواصل بين النقطة الأنفية والنقطة السنخية مع الخط المار خلال الفتحة الحجاجية والنقطة الأذنية ، وهي توضح درجة بروز الذقن أو تأخره .

**مُشكّل الزاوية ، مكون الزاوية** angle former أداة يدوية سنّية ، تشبه الإزميل ذا الزاوية المضاعفة ، لها حدّ قاطع للزاوية اليمنى واليسرى ، يمكن أن تستخدم بحركة دفع أو جَذب لعمل ثلم غائر للثبّت الميكانيكي في العاج ؛ ويُستخدم هذا الثلم الغائر كمثبّت مرتكز لحشورقائق الذهب . يُستخدم أيضاً لإبراز الزوايا الخطية والزوايا النُقطيّة بالمحيط الداخلي للحفرة المحضرة بالسن . يسجّل على مقبض

الأدوات اليدوية القاطعة ومنها مُشكّل الزاوية أربعة أرقام مثل 10-14-7-8 .

الرقم الأول : عرض النّصل بالمليمترات العشرية .

الرقم الثاني : زاوية الحد القاطع للنصل (الطرف العامل) مع المحور الطولي لمقبض الأداة .

الرقم الثالث : طول النّصل بالمليمترات .

الرقم الرابع : زاوية النّصل مع مقبض الأداة .

**مُشكّل الزاوية الحربي** angle former , bayonet (على شكل حرّبة) أداة تُستخدم ليعمق أو يُبرز الزاوية ، عند تحضير حفرة الصنف الثالث .

**زاوية ذُفنية** angle , genial زاوية تلاقي جسم الفك السفلي مع شعبته الصاعدة .

**زاوية الفك السفلي ، زاوية فكّية** angle , gonial = gonion

**زاوية قاطعة** angle , incisal 1- الزاويتان النقطيتان اللتان تنتهيان عند الحافة القاطعة للسن الأمامية .

2- أية زاوية مكونة من التقاء الحافة القاطعة ، أو جدار حفرة لسن أمامية مع أي سطح آخر للسن أو جدار آخر للحفرة .

**زاوية مُرشدة قاطعة** angle , incisal guidance باستخدام المُستوى السهمي (Sagittal plane) ، هي الزاوية المُكونة من الخط الذي يصل قمة الأسنان السفلية مع الخط الذي يصل قمة الأسنان العلوية ، حينما تكون الأسنان في حالة إطباق مركزي .

**زاوية المُرشد القاطع = مستوى =** angle , incisal guide = المرشد القاطع incisal guide table زاوية الميل للمُرشد القاطع في المفصلة .

**زاوية نُقطيّة قاطعة** angle , incisal point

**زاوية شطب داخلي** angle , internal bevel

**زاوية خَطِيّة داخلية** angle , internal line

**زاوية شَفوية** angle , labial أية زاوية تتكون بالتقاء السطح الشفوي للسن ، أو جدار شفوي لحفرة في السن الأمامية مع أي سطح آخر للسن أو جدار آخر للحفرة .

**زاوية جانبية** angle , lateral زاوية المرشد القاطع في المستوى الأمامي .

**زاوية خَطِيّة** angle , line الزاوية المُتكوّنة من التقاء سطحين للسن أو جدارين لحفرة في السن .

|                              |   |                               |  |
|------------------------------|---|-------------------------------|--|
| <b>angle , lingual</b>       | زاوية لسانية  | <b>angle , orifacial</b>      | زاوية وجهية إطباقية  |
|                              | أية زاوية تتكون بالتقاء السطح اللساني لسنن ما ، أو جدار حُفرة لساني مع أي سطح آخر للسنن أو جدار آخر للحفرة .  |                               | (في قياسات الجمجمة) : الزاوية المُتكونة بالتقاء الخط الوجهي مع المستوى الإطباقى العلوي .   |
| <b>angle , mandibular</b>    | زاوية الفك السفلي   | <b>angle osteotomy</b>        | زاوية قَطْع العظم  |
|                              | زاوية بين جسم الفك السفلي والشُعبة الصاعدة للفك على كلا الجانبين .  |                               | استئصال قطعة عظم من منطقة زاوية الفك السفلي ، إما من جانب واحد أو من الجانبين لتصحيح بروز الفك .   |
| <b>angle , maxillary</b>     | زاوية الفك العلوي   | <b>angle , parietal</b>       | زاوية جدارية   |
|                              | الزاوية المتكونة عند نقطة تماس القاطعين المركزيين العلويين ، مع تقاطع الخطوط من نقطة الحاجب وأعلى نقطة بارزة على الفك السفلي .                              |                               | الزاوية المُتكونة من التقاء الخطوط التي تصل تلاقي الدررز التاجي بالدررز السهمي ، وتلاقي الدررز السهمي بالدررز اللامي ، مع أعلى نقطة على الانحناء السهمي فوق المستوى الأفقي المار بهم . |
| <b>angle , mesial</b>        | زاوية إنسية   | <b>angle , point</b>          | زاوية نُقطيّة  |
|                              | أية زاوية تتكون من التقاء السطح الإنسي للسنن أو الجدار الإنسي لحفرة مع أي سطح آخر أو جدار آخر .   |                               | زاوية مُتكونة من التقاء ثلاثة أسطح للسنن ، أو ثلاثة جدران للحفرة .   |
| <b>angle , nasal profile</b> | زاوية جانبية أنفية  | <b>angle , protrusive</b>     | زاوية البرُوز  |
|                              | الزاوية المتكونة من التقاء الخط الواصل بين شوكة الأنف مع نقطة الأنف ، مع مستوى فرانكفورت (Frankfort plane) . وهي تُستخدم لقياس درجة بُروز الفكين .          |                               | زاوية مُرشدة قاطعة في حالة المستوى السهمي .  |
| <b>angle , oblique</b>       | زاوية مائلة ، زاوية منحرفة  | <b>angle , ramus</b>          | زاوية الرأد ، زاوية فرع الفك السفلي  |
| <b>angle , obtuse</b>        | زاوية مُنفرجة   | <b>angle , right</b>          | زاوية قائمة  |
| <b>angle , occipital</b>     | زاوية قُصويّة ، زاوية قذالية  | <b>angle , tooth</b>          | زاوية السن   |
|                              | الزاوية المتكونة عند التقاء الخطوط من ملتقى الدررز السهمي بالدررز اللامي ، والنقطة من الحدبة القذالية الوحشية مع النقطة على الانحناء السهمي للعظم القذالي . |                               | الزاوية المُتكونة من التقاء أسطح السن ، وتسمى وفقاً للأسطح المكوّنة للزاوية .  |
| <b>angle , occlusal</b>      | زاوية إطباقية   | <b>angle , total profile</b>  | زاوية جانبية شاملة أو إجمالية  |
|                              | أية زاوية تتكون من التقاء السطح الطاحن لسنن أو جدار طاحن لحفرة ، مع أي سطح آخر للسنن أو جدار آخر للحفرة .   |                               | الزاوية المُتكوّنة من التقاء الخط الواصل بين النقطة الأنفية والنقطة السنخية مع مستوى فرانكفورت ، وتُستخدم لتقييم بروز الفك .   |
| <b>angle of the eye</b>      | زاوية العين   | <b>angle , uranal</b>         | زاوية حنكية  |
|                              | الزاوية الخارجية أو الداخلية للعين .  |                               | الزاوية المُتكوّنة من التقاء الخطوط التي تصل أعلى نقطة على الانحناء السهمي للحنك ونقطة طليعة الفك العلوي والشوكة الأنفية الخلفية .   |
| <b>angle of the mandible</b> | زاوية الفك السفلي   | <b>angle , Weisbach's</b>     | زاوية فايزباخ  |
|                              | زاوية التقاء الشعبة الصاعدة من الفك مع جسم الفك السفلي ، تسمى أيضاً زاوية فكية (Gonial angle) .   | <b>Angle's chin retractor</b> | كابح أنجل للذقن ، مُرجع أنجل للذقن   |
| <b>angle of the mouth</b>    | زاوية الفم  |                               | غطاء معدني للذقن يتصل بغطاء أو قبعة للرأس بواسطة شرائط مطاطية .  |
|                              | زاوية التقاء الشفة العليا مع الشفة السفلى على جانبي الفم .  | <b>Angle's classification</b> | تصنيف أنجل   |
| <b>angle of twist</b>        | زاوية التّلي ، زاوية القُتل   |                               | تصنيف الإطباق لأخصائي تقويم أمريكي ، ويعتمد على الوضع الإنسي الوحشي للقوس السنية السفلية ، نسبة إلى القوس السنية العلوية . يتعلق تصنيف   |
|                              | (في تقويم الأسنان) : مقياس التشوّه بالليّ (المرتبة الثالثة Third-order) للسلك التقويمي .  |                               |  |

الإطباق في الوقت الحاضر أكثر بوضع الأسنان القاطعة الأمامية .

### تصنيف آنجل لسوء الإطباق Angle's classification of malocclusion

هو نظام لوصف العلاقة الأمامية الخلفية للأسنان الموجودة في أغلب حالات سوء الإطباق ؛ وتسمى الفئات الأساسية «تصنيفات» حيث تتعلق بالعلاقة الأمامية الخلفية للأرحاء الأولى . يوجد في التصنيف «قسمان» لوصف الوضع الشفوي اللساني المحوري للأسنان الأمامية القاطعة المركزية ، أو الجانبية أو الأثنين معاً . يستخدم التقسيم إلى أجزاء أصغر «قسيم» لوصف التعارض من جانب واحد في العلاقة الأمامية الخلفية .

التصنيف الأول (Class I) : عبارة عن سوء إطباق ، تكون فيه الأضراس في حالة إطباق مُتعاقل «مُحايد» (Neutroclusion) (الحدبة الإنسية الخدية للضرس الأول في الفك العلوي تنطبق في الميزاب الخدي للضرس الأول في الفك السفلي) ، ولكن سوء الإطباق يقع على بقية الأسنان .

التصنيف الثاني (Class II) : عبارة عن سوء إطباق ، تكون فيه أرحاء الفك السفلي في حالة إطباق وحشي نسبياً (الحدبة الإنسية الخدية للضرس العلوي الأول تنطبق إنسياً في الميزاب الخدي للضرس السفلي الأول) ويمكن أن تكون سن مفردة أو مجموع الأسنان في وضع غير طبيعي .

التصنيف الثاني ، التقسيم الأول (Class II , division I) : عبارة عن الصنف الثاني من سوء الإطباق ، تكون فيه القواطع الأمامية العلوية بارزة للأمام (Proclined) مسببة البروز الأفقي المفرط (Horizontal overjet) .

التصنيف الثاني ، التقسيم الثاني (Class II , division 2) : عبارة عن الصنف الثاني من سوء الإطباق ، تكون فيه القواطع الأمامية العلوية متراجعة أو مائلة للخلف (Retroclined) عن طريق الإزاحة اللسانية للتيجان أو الإزاحة الخدية للجدور أو الأثنين معاً . وفي كثير من الحالات تبرز القواطع المركزية للخلف فقط والقواطع الجانبية للأمام . ويكون البروز الأفقي أقل ولكن يصبح تراكب العضة شديداً .

التصنيف الثالث (Class III) : عبارة عن سوء إطباق ، تكون فيه الأضراس السفلية في حالة إطباق إنسي

(Mesioclusion) (الحدبة الإنسية الخدية للضرس العلوي الأول في إطباق وحشي مع الميزاب الإنسي الخدي للضرس السفلي الأول) ويمكن أن تكون سن مفردة أو مجموع الأسنان في وضع غير طبيعي .

رباط آنجل للكسور = Angle's fracture bands =

جبيرة آنجل Angle's splint  
أربطة تحتوي أماكن للتثبيت بالأسلاك ، أو أربطة مطاطية تستخدم كركيزة لتثبيت الكسور ما بين الفك العلوي أو السفلي .

جبيرة آنجل = رباط Angle's splint = Angle's fracture bands

أنجستروم Ångstrom = A

جزء من مئة مليون من السنتيمتر - وهي وحدة لقياس طول موجة الضوء .

زاوي (متعلق بالزاوية) angular

شريان زاوي angular artery

يغذي الجزء السفلي من العضلة الجفنية المدارية والكيس الدمعي .

التهاب الشفتين الزاوي ، صُماغ angular cheilitis

هي حالة تتميز بجفاف وحرقان وتشقق وتقرح زاوية الفم ، يمكن عزوها إلى عوز فيتامين B المركب ، أو إلى فقد البعد العمودي الإطباقي نتيجة فقد الأسنان ؛ تكون مصحوبة بسيلان اللعاب .

تشقق الشفة الزاوي ، صماغ angular cheilosis

دوران زاوي angular rotation

التهاب الفم الزاوي ، التهاب الفم الصَّواري angular stomatitis

الوريد الزاوي angular vein

واحد من زوج من الأوردة في الوجه تتكون من التقاء الوريد الجبهي مع الوريد فوق الحجاجي عند جذر الأنف ؛ بحيث يستقبل كل وريد زاوي انسياب الدم الوريدي من الأوردة ؛ تحت الحجاجي ، والجفني العلوي ، والجفني السفلي ، والوريد الأنفي الظاهر ، ليصبح الجزء الأول لأحد الوريدين الوجهيين .

زاوية الفم angularis oris

تزووية ، تزوي angulation

(جعل الشيء ذي زوايا) ، ميل

(في التصوير الشعاعي) : توجيه الأشعة المركزية السينية وقمع جهاز الأشعة باتجاه الأسنان والفيلم الشعاعي .

|                               |   |
|-------------------------------|---|
| angulation , horizontal       | تزاو أفقي ، ميل أفقي  |
| angulis oris                  | زاوية الفم  |
| angulus = angle               | زاوية   |
| angustidentate                | دقيق الأسنان  |
| anhydrous                     | جاف ، خال من الماء ، لامائي   |
| anion                         | أنيون   |
| anionic                       | أنيوني  |
|                               | متعلق بالشوارد السالبة «جزيئات أو جسيمات دقيقة» التي تنجذب إلى قطب كهربائي موجب                 |
| anis- , aniso-                | عدم التساوي   |
| anisodont                     | أثعل ، الثعل  |
|                               | شخص أو حيوان بأسنان غير منتظمة ، أو غير متساوية أو غير متماثلة في انتظامها أو عددها أو الأثين . |
| anisognathous                 | متباين الفكين ، مختلف الفكين  |
|                               | الفك العلوي أكثر عرضاً من الفك السفلي .   |
| anky- , ankylo-               | تصلب  |
| ankylocheilia = ankylochilia  | التصاق الشفتين  |
| ankyodontia                   | التصاق الأسنان  |
| ankyloglossia = ankyloglossum | التصاق اللسان ، قيد اللسان  |

يحد التصاق اللسان من حركة اللسان ، ويمكن أن ينجم عن التحام اللسان بقاع الفم (التصاق كامل) ، أو عن قصر لجام اللسان الشاذ ، وينتج عنه تقييد حركة اللسان (التصاق جزئي) ويمكن أن يسبب إعاقة في الكلام . يمكن أن يُصحح جراحياً بواسطة قطع اللحم . يُسمى أيضاً ارتباط اللسان (Tongue-tie) .

|           |  |
|-----------|--|
| ankylosis | تصلب ، تيبس ، قسط  |
|           | كلمة يونانية تعني مفصل متصلب (Stiff joint) ، ومعناها :   |
| 1-        | التحام كامل أو جزئي لعضوين متحركين ، بواسطة نسيج ليفي أو عظمي .  |
| 2-        | تيبس شاذ أو عدم حركة مع ثبات للمفصل نتيجة لمرض أو كدمة أو جراحة ، مثل المفصل الفكي الصدغي .  |
| 3-        | نوع من التحام السن حيث يلتحم جذر السن مباشرة بالعظم السنخي للفك دون وجود النسيج الرخو بينهما . في مثل هذه الحالة يحل محل الرباط حول السن جسر عظمي يلصق جذر السن بالعظم السنخي للفك . يمنع القسط السني بزوغ الأسنان وحركة |

|  |                               |   |
|--|-------------------------------|---|
| السن التقيومية ، وإذا حدث عند الأطفال في مرحلة النمو فإنه يعيق البزوغ الطبيعي للسن ، وتكون السن المصابة منخفضة عن مستوى السن غير المصابة المجاورة لها ، التي تبرز بشكل طبيعي . | ankylosis , artificial        | قسط صُنعي   |
|  | ankylosis , bony              | قسط عظمي  |
|  |                               | تثبيت كامل للمفصل وعدم حركته ، وذلك لالتحام عظام المفصل .   |
|  | ankylosis , condylar          | قسط لقمي  |
|  | ankylosis , central           | قسط مركزي   |
|  |                               | ينشأ في المفصل .  |
|  | ankylosis , dental            | قسط سني   |
|  |                               | تثبيت صلب للسن بعظم الفك بسبب التحام أو اندماج ملاط الجذر مع العظم السنخي ، وامتلاء الرباط حول السن بالعظم .  |
|  | ankylosis , false             | قسط كاذب  |
|  |                               | عدم القدرة على فتح الفم نتيجة كزاز فكي وليس نتيجة مرض في المفصل الفكي الصدغي .  |
|  | ankylosis , fibrous           | قسط ليفي ، التحام ليفي  |
|  |                               | تيبس للمفصل بسبب التصاقات أو تليف في المفصل .   |
|  | ankylosis , glossopalatine    | قسط لساني حنكي  |
|  |                               | حالة يلتصق فيها طرف اللسان بالحنك الصلب .   |
|  | ankylosis , ligamentous       | قسط رباطي   |
|  |                               | نوع من أنواع تيبس المفصل يتسبب في تصلب أربطة المفصل .   |
|  | ankylosis , temporomandibular | التحام المفصل الفكي   |
|  | joint                         | الصدغي ، قسط المفصل الفكي الصدغي  |
|  |                               | تحدد جزئي أو كامل لحركة المفصل الفكي الصدغي ، بواسطة النسيج العظمي أو النسيج الليفي . الأسباب التي تساهم في التصاق المفصل عديدة منها : عمر المريض ، رضخ الفك السفلي ، تآكل قرص المفصل ، وطول أو قصر فترة عدم تثبيت الفك السفلي بعد الكسر .                              |
|  | ankylosis , tooth             | قسط سني   |
|  |                               | التحام شاذ للملاط أو العاج بالعظم السنخي . عند حدوث التحام السن بالعظم السنخي ، يتوقف نمو النسيج السنخي في المنطقة المصابة ، ويستمر نمو العظم السنخي ، وتحرك الأسنان المجاورة ، لتتطبق مع الأسنان المقابلة . مما ينتج عن ذلك ظهور السن الملتحمة بالعظم بوضع تحت الإطباق |

بالنسبة للأسنان المجاورة لها ، وتميل الأسنان المجاورة في اتجاهها .

ankylosis , true = bony ankylosis = قَسَط حقيقي = قَسَط عظمي

ankylotic قسطي متعلق بالقَسَط أو الالتصاق أو متأثر به .

ankylotomy قَطع لجام اللسان إجراء عملية جراحية لتحرير رباط اللسان .

anlage البُدءة ، البنية الأولى ، البداءة ، الجذم مجموعة من الخلايا الأولية يبدأ فيها تكوّن عضو أو جزء من الجنين .

anneal يلدن ، يُلين تليين المعدن بالتسخين والتبريد المنضبط لتسهيل تعديله وثنيه وتطريقه وتقليل قابليته للكسر .

annealing تليدين ، تليين تسخين وتبريد المعدن تحت ظروف قابلة للتحكم من أجل تعديل كل من صف الجزئيات الداخلية (تحرير الإجهاد) ودرجة صلابة أو مرونة المادة . تتم زيادة درجة صلابة الذهب بتسخين المعدن تقريبا حتى منتصف من درجة الانصهار ، ثم يُتبع بالتبريد السريع . ينظف سطح رقائق الذهب كُلياً من الغازات والأملاح أو أية شوائب طيارة أخرى لجعل الذهب النقي سريع الالتصاق والتماسك والالتحام .

annealing flame لهب التليين ، لهب التليدين

annular حلقي ، حلقي الشكل

annular type matrix band retainer مثبت شريط المسندة من النوع الحُلقي

anode = A قطب موجب (كهرباء) = المصعد (الأنود) القطب الكهربائي الموجب للبطارية أو الجهاز ، مثل جهاز الأشعة السينية حيث يحتوي الجانب موجب الشحنة من أنبوب جهاز الأشعة على معدن التنجستن (Tungste) كهدف تَنجّه إليه الإلكترونات السالبة أو الشحنة الكهربائية السالبة وتنبعث منه الأشعة السينية .

anodontia غياب الأسنان الحُلقي ، انعدام الأسنان غياب بعض الأسنان اللبنية أو الدائمة بسبب فقد براعم الأسنان الحُلقي ، ويسمى «درد جزئي» (Partial anodontia) أو غياب الأسنان كلها ويسمى «درد كلي تام» (Total anodontia) .

anodontia , partial درد جزئي

anodontia , total درد تام ، درد كلي

anodontism غيبة براعم الأسنان ، عدم الإثغار انعدام الأسنان

anodyne مُسكّن للألم ، مُخدّر أي دواء يُخفف أو يزيل الألم .

anomalo- (سابقة) شاذ ، غير مُنتظم ، غير قياسي

anomalous شاذ ، غير مُنتظم ، غير سوي مخالف للقاعدة عما هو سوي أو مُنتظم .

anomaly شذوذ ، عدم انتظام انحراف أو اضطراب أو عدم انتظام بالمقارنة مع العادي والطبيعي .

anomaly , developmental شذوذ النمو ، نشوء شاذ ، شذوذ التطور أو التكامل شذوذ بسبب عيب في نشأة العضو .

anomaly , facial عيب وجهي

anomaly , tooth شذوذ سني

anonymous عديم الاسم ، غير مُسمّى ، عُقل

anonymous vein = الوريد غير المُسمّى = الوريد العَضدي الرأسي

anorexia فقْد الشهية ، فَهَم فقْد الشهية الجزئي أو الكلي للطعام .

anorexia nervosa فقْد الشهية العصابي (القهم العصابي)

anosmia فقْد حاسة الشم ، حُشام ، اللاشمّية غياب جزئي أو كامل لحاسة الشم .

anostosis نقص النمو العظمي ، عدم التعظم

anoxia نقص الأكسجين ، عوز الأكسجين في الدم أو الأنسجة ويتميز الشخص بالزرقة .

anoxic ناقص الأكسجين متعلق بنقص الأكسجين أو مرتبط به .

ANS = anterior nasal spine [مختصر] شوكة أنفية أمامية

ansa عُروة مصطلح تشريحي يعني عُقدة ، أو حلقة أو أنشودة أو ما يشبه العُقدة أو الحلقة أو الأنشودة أو العروة .

ansa , Haller's عُروة هالر

ansa capitis = عُروة وجنية = القوس الوجنية

arcus zygomaticus

ansa cervicalis = ansa hypoglossi عُروة رقبية = عُروة تحت اللساني

|  |   |   |
|--|---|---|
| مجموعة عقد أنشوطية من الأعصاب تغذي العضلة الكتفية اللامية ، والعضلة القصية اللامية والعضلة القصية الدرقية .  | <b>anterior bite plane</b>                    | مستوى العَضَّة الأمامي  |
| <b>ansa hypoglossi = ansa cervicalis</b>   |   | جهاز متحرك من الأكريليك يسمح بإطباق الأسنان السفلية الأمامية بحيث تبقى الأسنان الخلفية غير منطبقة .   |
| اللساني = عُرْوَة عُنُقِيَّة   | <b>anterior border</b>                        | حافة أمامية   |
| <b>ansae (pl. of ansa)</b>   | <b>anterior branches</b>                      | شعبات أمامية  |
| <b>ansae nervorum spinalium</b>  | <b>anterior cerebral vein</b>                 | الوريد المخي الأمامي  |
| عُرْوَات الأعصاب الشوكية ، عُرَى الأعصاب النخاعية  | <b>anterior cervical</b>                      | عُنُقِي أَمَامِي  |
| <b>ansiform</b>  | <b>anterior cervical ganglion</b>             | عُقْدَة عُنُقِيَّة أَمَامِيَّة  |
| عُرْوِي الشَّكْلِ  | <b>anterior cervical sympathetic ganglion</b> | عُقْدَة وِدِيَّة  |
| <b>ansotomy</b>  |   | عُنُقِيَّة أَمَامِيَّة  |
| قَطْع العُرْوَة (العُرْوَة العَدَسِيَّة بالدَّمَاع)  | <b>anterior chamber</b>                       | حجرة أمامية ، حجيرة أمامية  |
| <b>antagonism</b>  | <b>anterior chamber of the eye</b>            | الحجيرة الأمامية للعين  |
| تضاد ، تنافر ، تناقض ، عدا ، خصومة   | <b>anterior condylar canal =</b>              | قناة لُقمِيَّة أَمَامِيَّة =  |
| <b>antagonist</b>  | <b>hypoglossal canal</b>                      | القناة تحت اللسانية   |
| مُضاد ، مُقاوم ، عامل مُضاد ، ضديد   | <b>anterior cranial base</b>                  | قاعدة قحفية أمامية  |
| 1 - أي عضلة مقاومة لأخرى .   |   | الجهة الأمامية لقاع القبة القحفية ، تُعَيَّن في قياسات الجمجمة : مركز السرج التركي (Sella Turcica) ، والنقطة الأنفية (Nasion) .   |
| 2 - دواء يعوق عمل دواء آخر مأخوذ في نفس الوقت .  | <b>anterior cranial fossa</b>                 | حفرة قحفية أمامية   |
| 3 - سن في أحد الفكين تنطبق مع السن المقابلة لها في الفك المقابل .  | <b>anterior cross-bite</b>                    | عضة متصالبة أمامية ،  |
| <b>antagonists</b>   |   | عضة معكوسة أمامية   |
| مُقابل ، مُضاد   | <b>anterior dental artery</b>                 | الشريان السني الأمامي   |
| (في طب الأسنان) : تعني الأسنان في الأقواس السنية المتقابلة التي تتقابل أسطحها الاطباقية مع بعضها .   | <b>anterior determin ants of cusp</b>         | المحددات الأمامية للحدبة  |
| <b>ante-</b>   | <b>anterior ethmoid foramen</b>               | الثقبية الغربالية الأمامية  |
| (سابقة) قَبْل  |   | قناة بين العظمين الغربالي والجبهي ، يمر خلالها الفرع الأنفي من العصب العيني والأوعية الغربالية الأمامية .   |
| إما في المكان أو الزمان .  | <b>anterior facial vein</b>                   | وريد وجهي أمامي   |
| <b>ante cibum = a . c .</b>  | <b>anterior fauces</b>                        | الحلق الأمامي   |
| قَبْل الأَكْلِ (لاتينية)   | <b>anterior fontanel</b>                      | يافوخ أمامي   |
| تستعمل في كتابة الوصفة الطبية .  |   | منطقة ماسية الشكل بين العظم الجبهي والعظمين الجداريين فوق جبهة الطفل عند التقاء الدرر السهمي . انظر أيضاً يافوخ (Fontanel) .  |
| <b>antegonial notch</b>  | <b>anterior guidance = incisal guide</b>      | دليل أمامي ، مرشد   |
| الثلمة أمام زاوية الفك   |   | أمامي = دليل قاطع   |
| انخفاض أو تقعر يوجد عادة في الحافة السفلية للفك السفلي ، أمام زاوية الفك السفلي مباشرة ، وقرب ارتكاز الحافة الأمامية للعضلة الماضغة . عندما تكون الثلمة أمام زاوية الفك أعمق من الطبيعي ، فهي دليل على قصور في نمو الفك السفلي . | <b>anterior guide</b>                         | دليل أمامي ، مُرشد أمامي  |
| <b>antelabium = procheilon</b>   |   | جزء من المطبق يرتكز عليه مسمار الدليل الأمامي ليحافظ على البعد العمودي للإطباق . والدليل الأمامي يؤثر على درجة انفصال القالب السني العلوي والسفلي في العلاقة اللامركزية . |
| الحنَّعِيَّة ، الشامخَّة ، الطرمة  |   |   |
| التَّوِّء الأوسط للشفة العليا .  |   |   |
| <b>antenatal</b>   |   |   |
| قبل الولادة  |   |   |
| يتعلق بأي شيء يحدث قبل الولادة . انظر قبل الولادة (Prenatal) .   |   |   |
| <b>anterior</b>  |   |   |
| أمامي  |   |   |
| للدلالة على الأسنان والأنسجة التي توجد في مقدمة الفم ، وهي الأسنان القاطعة والأنياب .  |   |   |
| <b>anterior belly of digastric muscle</b>  |   |   |
| البطن الأمامي للعضلة ذات البطنين   |   |   |

|   |   |                                    |  |
|---|---|------------------------------------|--|
| anterior guide , adjustable                                 | دليل أمامي قابل للتعديل   | anterior pillars                   | أعمدة أمامية ، سوِّقات أمامية  |
|   | دليل أمامي ، يتغير سطحه العلوي ليؤدي إلى فصل القلب  | anterior pituitary fossa           | حُفرة نخامية أمامية  |
|   | السني العلوي عن السفلي بالقدر المطلوب في مختلف العلاقات اللامركزية.   | anterior pituitary gland           | العُدَّة النخامية الأمامية   |
| anterior guide pin  | دبوس دليلي أمامي  | anterior posterior                 | أمامي خلفي   |
| anterior head cavities                                      | التجاويف الأمامية للرأس   | anterior-posterior projection      | بروز أمامي خلفي  |
| anterior inclined bite plane                                | مُسْتَوَى العَضَّة المائلة الأمامية   | anterior posterior relationship    | علاقة أمامية خلفية   |
| anterior laryngeal nerve                                    | عصب حنجري أمامي   | anterior superior dental nerve     | عَصَب سني علوي أمامي   |
| anterior lingual gland = Blandin's gland                    | عُدَّة لسانية أمامية = غدة بلاندين  | anterior teeth                     | أسنان أمامية   |
| anterior lobe   | فَصُّ أمامي   |                                    | القواطع والأنياب في الفك العلوي والسفلي ، تظهر عند الابتسام .  |
| anteroir margin   | حافة أمامية   | anterior teeth arrangement         | تعديل الأسنان الأمامية   |
| anterior nasal aperture                                     | فتحة أنفية أمامية   |                                    | ترتيب وتنظيم الأسنان الأمامية لتحسين الشكل الجمالي ، أو لتحسين النطق .   |
| anterior nasal spine = ANS                                  | الشوكة الأنفية الأمامية   | anterior tooth                     | سن أمامية  |
|   | قمة الشوكة الأنفية الأمامية كما تُرى في الأشعة الجانبية للرأس .   | anterior tooth form                | شكل السن الأمامية  |
|   | (في تقويم الأسنان) : نْتوء عظمي مؤنّف في الحافة السفلية للفتحة الكثرية الشكل. في التصوير الشعاعي السيفالومتري لقياس الجُمجمة ، تستخدم قمة النْتوء غالبا لتحديد النهاية الأمامية للمستوى الحنكي. |                                    | الشكل الخارجي المحيطي للسن الأمامية .  |
| anterior occlusal projection = standard occlusal projection | بُرُوز إطباق أمامي = بروز إطباق قياسي   | antero-                            | (سابقة) أمامي ، أمام   |
| anterior open bite  | عَضَّة مفتوحة أمامية  | anterocclusion                     | إطباق أمامي  |
|   | في حالة الإطباق بين الأسنان ، تكون الأسنان الأمامية السفلية غير متداخلة أو متطابقة مع الأسنان الأمامية العلوية في المستوى العمودي ، بينما الأسنان الخلفية السفلية والعلوية في تطابق تام .       |                                    | نوع من سوء الإطباق تكون فيه الأسنان السفلية متقدمة عن وضعها الطبيعي في القوس السنية .  |
| anterior palatal region                                     | منطقة الحنك الأمامية  | anteroexternal                     | أمامي خارجي ، أمامي ظاهر   |
| anterior palate   | الحنك الأمامي   | anteroinferior                     | أمامي سفلي   |
| anterior palatine canal                                     | قناة حَنَكِيَّة أمامية ، النفق الحنكي الأمامي   | anterointernal                     | أمامي داخلي ، أمامي غائر   |
| anterior palatine foramen                                   | ثُقْبَة حَنَكِيَّة أمامية   | anterointernal cusp                | حدبة أمامية داخلية   |
| anterior platine groove = incisive canal                    | تلم حَنَكِي أمامي = قناة قاطعة  | anterolateral                      | أمامي جانبي  |
| anterior pillar of fauces = palatoglossal arch              | العماد الأمامي للحلق ، القاعدة الأمامية للحلق = القوس الحنكية اللسانية  | anterolateral surface              | سطح أمامي جانبي  |
|   | تسمى أيضا القوس اللسانية الحنكية (Palatoglossal arch) لأنها تتكون بواسطة العَضلة اللسانية الحنكية (Palatoglossus muscle) .  | anteromedial                       | أمامي إنسي   |
|   |   | anteroposterior                    | أمامي خلفي   |
|   |   | anteroposterior malrelationship    | علاقة أمامية خلفية شاذة  |
|   |   | anteroposterior radiograph         | صورة شعاعية أمامية خلفية   |
|   |   | anteroposterior relationship       | علاقة أمامية خلفية   |
|   |   | anteroposterior surface            | سطح أمامي خلفي   |
|   |   | anterosuperior                     | أمامي علوي   |
|   |   | Ante's law                         | قانون آنت  |
|   |   |                                    | (في علم تعويض الأسنان) : المساحة الكلّية للدعامات السنية ، يجب أن تكون مساوية أو أكبر من المساحة الخالية من الأسنان المراد تعويضها . |
|   |   | anthracosis linguae = black tongue | أسوداد اللسان = لسان أسود  |



## anthrax الجَمْرَةُ الخبيثة

مرضٌ مُعدٌ خطيرٌ من أمراض الماشية والأغنام ، ينتقل إلى الإنسان بالاحتكاك المباشر بالصوف أو الجلود الملوثة بميكروب عَصِيَّة الجَمْرَة الخبيثة (Bacillus anthracis) وقد يؤدي إلى التهاب جلد الوجه ، وظهور بثور على سطحه تستمر لمدة عشرة أيام . قد تتسبب الجراثيم في إصابة داخلية تؤدي إلى ظهور التهاب رئوي ، ونزف يكون عادة مميتا . وتظهر أعراضه في الفم على شكل ورم وتخرب عظمي ، وبثور حمراء غير داكنة على الغشاء المخاطي للفم . يعالج هذا المرض بالبنسيلين (Penicillin) .

## anthropometric landmark علامة قياس الجسم البشري

### Anthropometry الأثروبومترية ، قياس الإنسان

فرع من الأثروبولوجيا يبحث في قياس الجسم البشري للمقارنة المعيارية .

## anti- (سابقة) ضدّ ، مضاد ، مُعاكس ، مانع

### antianxiety مضاد للقلق أو الاضطراب

### antianxiety agents أدوية (عوامل) مُضادة للقلق

#### والاضطراب

تستعمل بشكل شائع في طب الأسنان قبل العلاج السنّي أو كمهدىء لتقليل الخوف أو القلق والاضطراب عند المريض . العقاقير المضادة للقلق والاضطراب المستعملة في طب الأسنان هي : الديازيبام (Diazepam) ، الثالسيوم (Valium) ، والكلوديازيبوكسيد (Chlor diazepoxide) ، والليبريوم (Librium) ، واللورازيبام (Lorazepam) ، والأثيفان (Ativan) . حيث تُثبّط هذه الأدوية الجهاز العصبي المركزي (CNS depressants) ، وقد تُسبب كسلاً وخمولاً ، ويجب عدم تعاطي مُثبّطات أخرى معها مثل الكحول .

## antibacterial ضدّ البكتيريا ، مُضاد الجراثيم

أي عقار أو مادة تُدمّر أو توقف نمو البكتيريا أو الجراثيم .

## antibiosis تضاد حيوي ، تضاد الجراثيم

تضاد متعارض بين كائنين ( جراثيم أو ميكروبات) أحدهما يلحق الضرر بالآخر .

## antibiotic مُضاد حيوي

1 - متعلق بالتضاد الحيوي للجراثيم .  
2 - مدمّر لحيوية الجراثيم : دواء يمنع نمو أو يُدمر

الجراثيم مثل البنيسيلين الذي يُستخدم في علاج العدوى المُتسببة عن الجراثيم . بعض المُضادّات الحيوية لها تأثير أكبر على بعض الجراثيم من أدوية أخرى ، واختيار العقار المناسب يتم بعد إجراء اختبارات حساسية للميكروب المُسبّب للمرض . وتعطى المُضادّات الحيوية عن طريق الحقن في العضل أو بشكل أقراص تُؤخذ عن طريق الفم . ويجب إعطاء المُضادّات الحيوية مُسبقاً للمريض قبل إجراء المعالجة السنّية في حالات الحمى الروماتزمية ومرض التهاب شغاف القلب الجرثومي تحت الحاد ؛ وقد أكتشف السير أليكسندر فليمنج Sir Alexander Fleming في سنة 1929 مصادفة أن تأثير المضادات الحيوية هو كايح حيوي أو مبيد للجراثيم .

## antibiotic , bacteriocidal مُضادّ حيوي مُبيد للجراثيم

## antibiotic , bacteriostatic مُضادّ حيوي كايح للجراثيم

## antibiotic , broad-spectrum مُضادّ حيوي واسع الطيف

مضاد حيوي يوقف أو يمنع نمو وتكاثر البكتيريا .

## antibiotic resistance = drug resistance مقاومة المضاد

### الحيوي = مقاومة العقار

قدرة الجراثيم والكائنات الحية الدقيقة الأخرى على مقاومة أو عدم التأثر بالمضاد الحيوي الذي كان يؤثر عليها سابقاً . تسمى أيضاً مقاومة للدواء (Drug resistance) .

## antibiotics مُضادّات حيوية ، صادات أو مرديات حيوية

## antibody ضدّ ، جسم مضاد ، جسم ضديّ

1 - مادة بروتينية تُنتج بواسطة خلايا الجهاز اللمفاوي استجابة لوجود المستضد حيث تقوم بتضاده .  
2 - جسم مُضاد يُنتج ضد عامل ما ( مثل الجراثيم ، أو حبوب اللقاح أو كريات الدم الحمراء الغريبة ) يكون الأساس لحدوث الحساسية والمناعة .

## antibodies أضداد ، أجسام ضديّة

## antibodies , hetero- أضداد مختلفة ، أضداد مُتغايرة

## antibodies , heterogenetic أضداد مُختلفة المنشأ

## anticalculus مُضاد القلح ، مانع القلح ، مضاد التحصي

يمنع تكوّن أو ترسّب القلح .

## anticaries مُضاد التسوس ، مانع النخر

## anticariogenic مُضاد لمُسبّب التسوس ،

### مانع لمُسبّب النخر

أي شيء يتعلّق بمنع أو إعاقة حدوث تسوس الأسنان .

|                              |  |   |
|------------------------------|--|---|
| anticarious                  | مُضاد التسوس ، مانع السخَر<br>يمنع تسوس الأسنان .  | نيستاتيين هو دواء مُضاد لفطر المبيّضات البيض يعطى عن طريق الفم ، ويمكث فترة في الفم قبل بلعه ، ويجب استمرار العلاج لفترة 48 ساعة على الأقل بعد الشفاء وزوال الأعراض لضمان عدم النكس .   |
| anticatalyst = anticatalyzer | مُضاد الحفّاز ، ضد الوسيط  | المستضد ، مُكوّن الضّد ، مُولد الضّد  |
| anticephalalgic              | مانع ألم الرأس ، شاف من ألم الرأس ، مُضاد الصداع   | أية مادة تحث على تكوين أضداد نوعية لها عندما تدخل الجسم .   |
| anticoagulant                | مُضاد التّخثّر ، مانع التّخثّر<br>1 - مادة تمنع أو تؤخر تخثّر الدم .<br>2 - عقار يستخدم لمنع أو تأخير حدوث تجلّط الدم خصوصاً في علاج حالة الخثار التاجي ، مثل : أدوية وارفارين (Warfarin) ، هيبارين (Heparin) ، أو سترات الصوديوم (Sodium citrate) . | antigen   |
| anticonvulsant               | مُضاد التشنّج ، مُضاد الاختلاج<br>عقار يستخدم لتقليل حدوث أو تخفيف شدة التشنجات في حالات الصرّع مثل دواء الفينيتون (Phenytoin) .   | antigenic   |
| anticus                      | أمام ، أمامي ، مُقدّم (لاتينية)  | يتعلق بالمستضد .  |
| antidepressant               | مُضاد الاكتئاب ، مُضاد الإحباط<br>عقار مضاد للاكتئاب يُستخدم لتقليل أعراض الاكتئاب مثل دواء الإمبرامين .   | antihemolytic   |
| antidiabetic                 | مُضاد السّكري  | مانع انحلال الدم ، ضدّ الانحلال   |
| antidote                     | مُضاد السّم ، ترياق ، ترياق<br>عقار يُستخدم ليُعادل أو يمنع تأثير السّم .  | antihemophilic  |
| antiemetic                   | مُضاد القيء<br>عقار يستخدم لتقليل حدوث أو تخفيف شدة القيء أو الغثيان وجيشان المعدة .   | مضاد الناعور  |
| anti-enzyme                  | مُضادّ الخميرة ، مضاد الإنزيم  | جلوبولين مُضاد للناعور  |
| antiepileptic                | مُضادّ الصرّع  | مُوقف النزف ، مانع النزف  |
| antifebrile                  | مُضادّ الحمى ، مُخفّف الحمى  | antihemorrhagic   |
| antiflux                     | مُضادّ الانسياب ، مُضادّ التدفق ، مُضادّ التسييل<br>مادة توضع على سطح المعدن ، من أجل تحديد انسياب مادة اللحم المنصهرة خلال عملية اللحام ، مثل الجرافيت (Graphite) .   | antihistamine   |
| antifungal                   | مُضادّ الفُطر ، مدمر الفُطر<br>دواء يُستخدم لتدمير الجراثيم مثل فُطر المبيّضات البيض التي تسبب عدوى التهاب الشّفة الزاوي والتهاب الفم الناتج عن الجهاز الصناعي ؛ مثل النيستاتين (Nystatin) والأمفوتيرسين (Amphotericin) .                            | أية مادة أو عقار تُستخدم لمنع أو تقليل تأثير الهستامين في الجسم ، ويُستخدم للسيطرة على تفاعلات الحساسية في أمراض مثل حُمى الخريف «حُمى الطلّع» (Hay fever) ، والحكة «الهراش» (Pruritus) والشرى أو «الطفح الجلدي» (Urticaria) . تعتبر بعض مضادات الهستامين أيضاً مضادات قوية للقيء وتُستعمل لتخفيف أمراض الحركة (Motion sickness) ، وتأثيراتها الجانبية الشائعة هي النعاس والحمول ويستعمل أحياناً لإطالة مدة النوم . |
| antifungal agent             | دواء مُضاد للفُطر  | antihypertensive  |
|                              |  | خافض ضغط الدم   |
|                              |  | دواء خافض ضغط الدم  |
|                              |  | عقار يستخدم لتقليل ارتفاع ضغط الدم ، للمرضى الذين يعانون من ارتفاع ضغط الدم ، مثل جونثيدين أحادي السلفات (Guanethidine monosulphate) .  |
|                              |  | anti-infectious   |
|                              |  | مضاد العدوى   |
|                              |  | anti-infective  |
|                              |  | مُضادّ للعدوى ، مُضادّ الإنتان  |
|                              |  | anti-inflammatory   |
|                              |  | مضاد الالتهاب ، مانع الالتهاب   |
|                              |  | antilethic  |
|                              |  | ضدّ الحصى ، مُضاد لتكوّن القلح<br>دواء يزيل أو يمنع تكوّن القلح .   |
|                              |  | anti-monson's curve =   |
|                              |  | عكس مُنحني مونسون = منحنى عكسي  |
|                              |  | reverse curve   |
|                              |  | منحنى أو قوس الإطباق وهو مُقعر للأعلى .   |
|                              |  | antimicrobial = antimicrobic  |
|                              |  | مُضاد للجراثيم  |
|                              |  | antinarcotic  |
|                              |  | مُضادّ للتخدير ، مانع التخدير   |
|                              |  | antineuralgic   |
|                              |  | مُضادّ الألم العَصبي ، مُخفّف الألم العَصبي   |

antiodontalgic = antodontalgic مسكن ألم الأسنان ،  
 مانع لآلام الأسنان ، مخفّف لوجع الأسنان  
 antiphlogistic 1- مُضادّ للالتهاب  
 2- دواء يُستعمل ليُسكّن أو يُهدئ التهاب الحُمى  
 antipyretic مضاد الحمى  
 أية مادة أو عقار تمنع أو تخفض الحرارة مثل الأسبيرين أو  
 أي شكل من أشكال العلاج لتقليل أو تخفيف الحرارة أو  
 الحُمى .  
 antisepsis تطهير  
 منع العفونة بتدمير أو إعاقة نمو الجراثيم المرصية .  
 antiseptic مُضاد العفونة ، مانع للعفونة ، مُطهّر  
 مادة كيميائية غير سامة للأنسجة الحية ، توضع عليها لأنها  
 تُدمر أو تمنع نمو الميكروبات المرصية . مثل الكحول  
 (Alcohol) ، وصبغة الأكريدين (Acridine dye)  
 والهكسامين (Hexamine) .  
 antiseptic dressing ضُماد مانع للعفونة ، ضُماد مطهر  
 ضُماد مانع العفونة . ضُماد مُعالج بمادة مُطهّرة يوضع على  
 الجرح لمنع أو لمعالجة العدوى .  
 antiseptic gargle غَرغرة مُطهّرة  
 antiseptic gauze ضُمادة شاش مُطهّرة  
 شاش مُبلل بمحلول مُطهر ومُغلف .  
 antiseptic mouth wash غسول مطهّر للفم  
 antisialogogue مانع التلعب ، مانع انسياب اللعاب ،  
 مُضاد الإلعب  
 أية مادة أو دواء يُقلل أو يمنع إفراز اللعاب .  
 antisialic مانع إفراز اللعاب ، مُضاد الإلعب  
 antitetanus serum = ATS مصل مُضاد للكزاز ، مصل ضدّ  
 التيتانوس  
 مصل يُعطى عن طريق الحقن كوقاية للمناعة ضدّ الكزاز  
 (Tetanus) ، يمكن أن يسبب صدمة تأقية ولذلك يجب أن  
 تسبقه جرعة اختبارية .  
 antitoxin = antitoxinum ضدّ السذيفان  
 مادة يُفرزها الجسم ، كأجسام مضادة للسموم التي تُنتجها  
 البكتيريا المهاجمة ، أو عقار يُحقن في الجسم ليُضاد سم  
 معين ويعادله .  
 antitrisimus مُضاد الضّرز ، ضرز عكسي  
 مانع انغلاق الفم أو الفكين بتشنج عضلاتهما ، أو التقلص  
 العضلي المستمر .  
 antiviral مُضاد للفيروس

عقار يُستعمل لعلاج العدوى بالفيروس مثل عقار  
 إندوكسيريدين (Indoxuridine) .  
 antodontalgic = antiodontalgic مُسكّن سني ، مُزي  
 الألم السنّي ، مضاد ألم السن  
 antracole = antrocele قيلة غارية (في الجيب الفكي)  
 antral جيبي (متعلق بالجيب الفكي) ، غاريّ  
 antral carcinoma سرطانة الجيب  
 antral fistula = oro-antral fistula ناسور غاري ، ناسور  
 غاري فموي  
 antral mucosa مخاطية الغار  
 antral mucous membrane غشاء مخاطي غاري  
 antral packing حشو غازي ، مادة الحشو الغازي  
 ضُماد وهو عبارة عن شريط من الشاش المغمور بورنيش  
 وايتهد (Whitehead's varnish) ، أو المغمور في مستحلب  
 من البارافين والفلافين ، يوضع لدعم قاع الجوف العظمي  
 المكسور للعين أو لدعم جزء من عظم الوجنة ، أو لتقليل  
 النزف .  
 antral puncture = antrostomy فغر الغار  
 antral washout تنظيف غاري ، غسيل غاري  
 غسل الجيب الفكي العلوي من الداخل .  
 antritis = maxillary sinusitis التهاب الجيب الفكي  
 العلوي = التهاب الغار  
 antrobuccal فموي جيبي ، خدّي جيبي ، غاري فموي  
 متعلق بالجيب الفكي العلوي والتجويف الفموي .  
 antrocele = antrocele قيلة غارية  
 تجمّع السائل في الجيب الفكي العلوي .  
 antrolith تحصيّ الجيب  
 تكون حصيّ في الجيب الفكي العلوي .  
 antrobasal أنفي جيبي ، غاري أنفي  
 متعلق بالجيب الفكي العلوي والأنف .  
 antro-oral فموي غاري  
 متعلق بالجيب الفكي العلوي والفم .  
 antro-oral fistula = oro-antral fistula ناسور فموي جيبي  
 antroscope منظار الجيب ، منظار الغار  
 جهاز لفحص الجيب الفكي العلوي .  
 antrostomy فغر الغار  
 إحداث فجوة في عظم جيب الفك العلوي جراحياً في أحد  
 جوانبه من خلال الصّماخ الأنفي السفلي (تفميم جيبي  
 أنفي Nasal antrostomy) ، من أجل تأمين تصريف وتفريغ

محتوياته ونظافته . انظر عملية كولدول - لك  
(Cald-well-luc operation) .

**antrotome** قاطع الجيب ، خازع الجيب ، مبضع الغار  
أداة لإحداث فجوة في جيب الفك العلوي .

**antrotomy** خَرْعٌ جِيبِي ، شَقٌّ جِيبِي ، فتح الغار  
الفتح الجراحي للجيب الفكي العلوي باختراق أحد جدران  
لتصريف السوائل وتطهيره .

**antrum = sinus** جَيْبٌ ، جَوْفٌ ، غَارٌ  
مصطلح تشريحي عام لحفرة أو حجرة هوائية داخل  
العظم ، انظر جيب الفك العلوي (Maxillary sinus)

**antrum , frontal** جَيْبٌ جَبْهِي ، الغار الجبهي  
يوجد في عظم الجبهة .

**antrum , maxillary = maxillary sinus** غار الفك لعلوي ، الجَيْبُ الفكيّ  
غار هاييمور = جيب الفك العلوي  
نسبة إلى ن . هييمور 1613-1685 N.Highmore مُشْرَحٌ  
إنجليزي .

**ANUG = acute necrotizing ulcerative gingivitis = Vincent's infection** [مختصر] التهاب اللثة التقرحي  
الناخر الحاد = عدوى فُتْسَان

**anvil = incus** سَنْدَانٌ  
1 - كتلة من الحديد ذات وجه صلب ، تستعمل في مخابر  
الأسنان لطرق المعادن لصنع التيجان المطروقة ؛ قاعدة  
معدينة تطرّق عليها التيجان .  
2 - إحدى عظيّمات الأذن الصغيرة التي تشبه السندان ،  
وهي المتوسطة من العظيّمات الثلاث .

**anxiety** قَلَقٌ ، اضطراب ، ضيق ، حَيْرَةٌ

**anxiolytic** مُزِيلُ القلق  
أية مادة أو عقار يُقلّل أو يمنع القلق .

**aorta** الأورطي  
الشريان الرئيسي والأكبر ؛ يبدأ من البطن الأيسر للقلب  
ويَصْخُخُ الدم المحتوى علي الأكسيجين إلى الدورة الدموية  
العامة . يشتمل الأورطي على أربعة أجزاء : الأورطي  
الصاعد والقوس الأورطي ، والجزء الصدري من الأورطي  
النازل ، والجزء البطني من الأورطي النازل . يبدأ بفتحة  
الأورطي في البطن الأيسر حيث يكون قطره حوالي 3  
سنتيمتر ، ويرتفع لمسافة قصيرة باتجاه الرقبة ، ثم ينثني  
إلى اليسار وللخلف فوق جذر الرئة اليسرى ثم ينزل داخل

الصدر على الجانب الأيسر للعمود الفقري ويمر من خلال  
فتحة الأورطي في الحجاب الحاجز إلى التجويف البطني .  
وعند مقابل الحافة الذنبية للفقرة الرابعة يضيق قطره  
إلى حوالي 1.75 سنتيمتر ، حيث يتفرع إلى فرعين هما  
الشريانان الحرقفيان الأصيلان (Common iliac arteries) .

**apatite** (مادة غير عضوية مُشبعة بالمواد المعدنية)  
فسفات الكالسيوم الموجود في الأسنان والعظم ؛ يذوب  
في السوائل الحامضية والمواد الكربوهيدراتية المتخمرة ؛  
وحيثما يعالج بمحلول الفلوريد ينتج الفلوروأباتيت  
(Fluoro-apatite) الذي يُقاوم التأثير المُدمر للأحماض  
والتسوس .

**apectomy** استئصال قمة الجذر

**Apert's Syndrome =** متلازمة أبرت =

**acrocephalosyndactyly** تسنم الرأس وإرتفاق الأصابع  
تتميز بالتعظم المبكر للدروز القحفية وجبهة عريضة مع تباعد  
العينين منغولية الشكل مع التصاق المفاصل والتحام عظام  
اليدين والقدمين وتشوهات حنكية في شق الحنك ونقص  
تصنع الفك العلوي .

**apertognathia** تباعد إطباق ، عَضَّةٌ مفتوحة  
عيب خلقي أو نشوئي أو مكتسب ، حيث لا تتطابق  
الأسنان العلوية مع الأسنان السفلية . يمكن أن تحدث في  
الأسنان الخلفية وتسمى (عَضَّةٌ مفتوحة خلفية Posterior  
open bite) أو في الأسنان الأمامية وتسمى (عَضَّةٌ مفتوحة  
أمامية Anterior open bite) .

**apertognathia = open bite** عَضَّةٌ مفتوحة ، إطباق منفتح

**aperture = apertura** مَنْفَذٌ ، فَتْحَةٌ

**aperture , mold** فَتْحَةُ القالب

**aperture , mouth** فَتْحَةُ الفم

**aperture , nasal** فَتْحَةُ الأنف

**aperture , orbital** فَتْحَةُ حجاجية ، مَنْفَذٌ حجاجي  
إحدى فتحات عظام الوجه وتحتوي المقلّة .

**aperture of frontal sinus** مَنْفَذُ الجيب الجبهي ،  
فتحة الجيب الجبهي  
فتحة وحشية للجيب الجبهي في التجويف الأنفي .

**aperture of glottis** مَنْفَذُ المزمار ، فتحة المزمار  
فتحة بين الحبال الصوتية والغضاريف الطَّرْجِهالية.

**aperture of larynx** مَنْفَذُ الحنجرة ، فتحة الحنجرة  
فتحة بين البلعوم والحنجرة .

**aperture of maxillary sinus** مَنْفَذُ الجيب الفكي ،  
فتحة الجيب الفكي

aperture of sphenoid sinus ، مُنفذ الحبيب الوتدي ،

فتحة الحبيب الوتدي

فتحة مستديرة بين الحبيب الوتدي والتجويف الأنفي ، توجد أعلى مَحارة الأنف العلوية (قرين الأنف العلوي) مباشرة .

aperture , piriform

فُتحة كُمشَريّة

فتحة كُمشَريّة الشكل في الجمجمة .

apex

قِمّة ، ذُروة ، أُوْج

1- قِمّة جذر السن الأبعد عن التاج .

2- مَصطلح تشريحي عام لقِمّة جسم ، أو عضو ، أو جزء ، أو قِمّة شيء مخروطي .

apexification = root end نمو قِمّة الجذر المُستحث = تحفيز ،

closure induction

حَثّ نَهاية الجذر على الانغلاق

في بداية بزوغ السن في الفم ، تكون الذروة غير مكتملة النمو ، وفتحة الجذر واسعة . إذا تعرضت السن الدائمة حديثة البزوغ إلى تلف شديد ، أو إلى إلتان باللب نتيجة إصابة أو رَضَح ، يفقد لبّ الس حيويته ويموت قبل أن يكتمل نمو الجذر وتَضيق فتحة قناة الجذر .

تشير عملية نمو الجذر المُستحث إلى علاج سن دائمة حديثة البزوغ ، ذات لبّ ميت ، ونمو غير كامل للجذر . الهدف من هذه الطريقة هو حَثّ قِمّة جذر السن الدائمة غير كاملة النمو ذات اللب الميت أو غير الحيّ على اكتمال النمو ، بإحداث مجال في قناة الجذر والأنسجة حول الذروية ، بعد موت اللب ، لاستمرار نمو الجذر وتكوينه ، حيث تسمح بتكوين حاجز كلسي أو جسر ملاطي أو إنتاج عاج عظمي أو ما يماثل النسيج الصّلب عند الذروة المفتوحة ، بحيث يتحقق تضيق القناة أو انغلاق الذروة . هذه العملية تأخذ من الوقت عدّة أشهر إلى أكثر من سنة . ويتم هذا عادة بواسطة استعمال معجون هيدروكسيد الكالسيوم (Calcium hydroxide paste) كضماد داخل قناة جذر السن . تشتمل الطريقة على الإزالة الكلية ل لب السن من حجرة اللب وقناة الجذر . تُغسل القنوات بمحلول هيبوكلوريت الصوديوم أو محلول ملحي غير مُهَيَّج وبالمقارنة بالمعالجة اللبية الاعتيادية لا تُحشَى القناة بالحشوة الاعتيادية من الكوتابركا ، ولكن بضماد معجون ماءات الكالسيوم (للحَثّ على تكوّن جسر ملاطي) الذي يصل حتى فتحة قِمّة قناة الجذر ؛ بعد ذلك تُوضع كُرّة قُطن مُعقّمة على الضماد داخل تاج السن وتحشى الحفرة الإطباقية بحشوة سادّة . بعد تمام انغلاق فتحة قِمّة الجذر يتم حَشو قناة الجذر بالحشوة الاعتيادية

(الكوتابركا) ثم حشو الحفرة الإطباقية بحشوة دائمة . المصطلح الأصح هو حثّ نهاية الجذر على الانغلاق (Root end closure induction) .

apexigraph = apexograph راسم الذروة ، ساير القمة

أداة لتحديد نهاية وحجم الذروة .

apexogenesis

تكوّن الذروة ، نُشوء الذروة

في بداية بزوغ السن في الفم ، تكون الذروة غير مكتملة النمو وفتحة الجذر تكون واسعة . إذا تعرضت السن الدائمة حديثة البزوغ إلى إصابة أو رضح ، قد يتأثر لب السن ولكنه يبقى حياً قبل أن يكتمل نمو الجذر وانغلاق فتحة قناة الجذر . تشير عملية تكوّن الذروة إلى النمو الطبيعي لقمة الجذر ، وذلك بمعالجة اللب الحي ، إما بواسطة تغطية اللب (تغطية اللب المباشرة أو تغطية اللب غير المباشرة) ، أو بواسطة بتر أو استئصال اللب من أجل إعطاء الوقت الكافي لنمو جذر السن واستمرار انغلاق الفتحة الذروية بشكل طبيعي ؛ إذا نجح العلاج يتم حَشو السن بحشوة دائمة .

apexograph

راسم الذروة ، ساير القمة

أداة تُستعمل لتحديد ذروة السن .

APF = acidulated phosphate fluoride [مختصر] فوسفات الفلوريد المُحمّض

aphagia

رفض الأكل ، عسر البلع

aphagapraxia

صعوبة البلع

aphasia

حُبسَة ، عدم النطق

فَقْد القُدرة على التعبير بالكلام أو الكتابة أو الإيماء ، واختلال الوظائف اللغوية نتيجة تلف الدماغ أو المرض .

aphemia

تعذّر التعبير

aphonia = aphony

بُحّة في الصوت ، فُقْد الصوت

aphtha

قُلاع ، قرحة بيضاء ، طَفَح

بثرة أو قرحة صغيرة بيضاء غير منتظمة الشكل مؤلمة على الأغشية المخاطية للشفتين وداخل الفم ، إما مفردة أو في مجموعات ؛ وعادة ما تكون متكررة .

aphthae

قُلاع ، قَرحة (جمع قُلاع)

aphthae anglosae

قُلاع زاوية الحلق

aphthae , Bednar's

قُلاع بيدنار

تقرح الحنك الصلب عند الأطفال .

aphthae , cachectic

قُلاع دَنسفي

يحدث تحّ اللسان ويصاحبه عادة الضعف العام في الجسم .

|   |   |                      |  |
|---|---|----------------------|--|
| apthae , febriles                                     | قُلاع حُمِّي  | apical constriction  | تضييق قميّ ، تضيق ذروي   |
| apthae , Rigg's                                       | قلاع ريج (حموي)   |                      | عبارة عن أضيّق قُطر من قناة الجذر في منطقة الجزء القميّ للجذر .ويمكن أن يكون ملامساً للملتقى الملاطي العاجي ، أو الملاط ، أو العاج فقط .   |
| apthae , Sutton's = periodenitis                      | قُلاع سوتون = التهاب الغشاء المخاطي ماحول السن الناخر المتكرر   | apical curettage     | كُشط ذروي ، كُحت ذروي ، تجريف ذروي   |
| mucosa necrotica recurrens                            | داء القُلاع ، القلاعية ، الداء القلاعي  |                      | كُحت وإزالة جراحية لنسيج مُتوسّف مصاب بالتهاب مزمن يحيط بقمة الجذر .   |
| apthosis  | قلاعي   | apical cyst          | كيسة قميّة ، كيسة ذروية  |
|   | يتعلّق ب ، أو يتميز بوجود القلاع .  | apical elevator      | رافعة قميّة ، رافعة ذروية  |
| apthous   | التهاب الفم القُلاعي  | apical fibers        | ألياف ذروية ، ألياف قميّة  |
|   | حالة متكررة تتميز بتقرحات مؤلمة [تسميتها الشائعة قارحة الفم (Canker sore)] على الأغشية المخاطية للفم . سبب حدوثها غير معروف ، ولكن هناك دلائل على أنها تحدث نتيجة لتفاعل مناعي . انظر أيضاً قُرحة آكلة (Canker sore) .  |                      | ألياف الرباط حول السني المحيطة بجذر السن وذروته .  |
| apthous stomatitis                                    | قُرحة قُلاعية   | apical foramen       | ثُقبة قميّة ، ثُقبة ذروية  |
|   | حويصلات منفردة تنفجر لتكون قرحات سطحية خلال يوم أو يومين ، وتستمر لمدة 10-14 يوماً . يمكن أن توضع أقراص هيدروكورتيزون موضعياً لتقليل امتداد التقرح . ثبت أن المضمضة بعَسول الكلورهيكسيدين جلوكونيت (Chlorhexidine gluconate) يُسرّع التام القُرحة القُلاعية .   |                      | مدخل يقع في ذروة القمة القمعية للجذر أو الجذور من كل سن ، يستقبل لبّ السن من خلاله الأوعية الدموية والعصبية المغذّية .   |
| apthous ulcer   | تقرح قُلاعي   | apical formation     | تكوّن قميّ ، نمو قميّ ، نمو ذروي   |
|   | نوع شائع من التقرح المخاطي الفموي (Oral mucosal ulceration)   | apical granuloma     | ورم حُببيّ قميّ (ذروي)   |
| apthous ulceration= apthous stomatitis = canker sores | التهاب اللثة القُلاعي   |                      | ورم النسيج الحُببيّ الالتهابي المزمن الذي يُصيب الثلث الأخير «قمة الجذر» من جذر السن .   |
|   | قسيّ ، ذروي   | apical group         | مجموعة قميّة ، مجموعة ذروية  |
|   | متعلّق بقمة جذر السن أو ما يحيط بها أو يصيب قمة جذر السن .  | apical half          | النصف القميّ أو الذروي   |
| apical abscess  | خُراج قميّ ، خُراج ذروي   | apical infection     | عدوى قميّة ، عدوى ذروية  |
| apical angle  | زاوية قميّة ، زاوية ذروية   | apical lesion        | آفة قميّة ، آفة ذروية  |
| apical base   | قاعدة قميّة ، قاعدة ذروية   | apical migration     | هجرة قميّة ، هجرة ذروية ، انزياح ذروي  |
|   | عظم الفك العلوي والفك السفلي الداعم والمتماذي مع النائيّ السّنخي ؛ ( انظر أيضاً عظم قاعدي Basal bone ) ؛ على الرغم من عدم التمييز بين العظم السّنخي والعظم القاعدي ، إلا أن العظم القاعدي يقع بشكل عام عند مستوى قِمَم الجذور ؛ ونظرياً فإن قاعدة العظم في كل فك هي التي تمتص باتجاهها النواتيّ السّنخية بعد فقْد الأسنان . |                      | الهجرة الذروية للارتباط الظهاري (Epithelial attachment) الذي يحدث في حالة التهاب الأنسجة الداعمة السنّية (Periodontitis) .   |
| apical collagen fibers                                | ألياف الكولاجين الذروية   | apical nerve bundle  | حزمة عصبية ذروية   |
|   |   | apical opening       | فُتحة قميّة ، فُتحة ذروية  |
|   |   | apical periodontitis | التهاب الأنسجة الداعمة الذروية ، التهاب دواعم السن الذروي  |
|   |   |                      | التهاب الأنسجة حول السنّية حول ذروة الجذر لسن ميته ؛ يشعر المريض بألم من أقلّ ضغط يقع على السن . يكون التهاب الأنسجة الذروية الداعمة نتيجة لانتشار العدوى من اللبّ المريض من خلال الذروة إلى الأنسجة الرخوة والصلبة للفك . |
|   |   | apical periodontium  | الأنسجة الداعمة السنّية الذروية ، الأنسجة دواعم السن الذروية   |
|   |   | apical scar          | ندبة قميّة ، ندبة ذروية  |

عبارة عن النفاذ الإشعاعي ، الذي يُرى حول الذروة لسن بلا عَصَب «معالجة لبيا في السابق» دون وجود أعراض ، ويمكن أن تمثل نسيجاً مُلتصماً لم يتكلس بعد نهائياً . انظر ندبة ما حول الذروة (Periapical scar) .

apical space مسافة قميّة ، مسافة ذُروية ، حيز قمي ،

apically حيز ذروي جذرياً ، باتجاه الذروة .

apically repositioning إعادة الوضع ذُروياً

apicectomy = apicotomy = استئصال الذروة ، بتر ذُروية

apiectomy = apicoectomy = root resection = الجذر

root amputation

الإزالة الجراحية لذرروة السن مع الأنسجة المحيطة به من خلال فتحة جراحية في العظم السنخي والنسيج اللثوي لقمة السن ، باستخدام سنبلّة شاقّة مُستدقة مركبة على قبضة يدوية عالية السرعة ، عادة ما تترافق مع تجريف ذروي ومعالجة قناة الجذر . ويجب حشو قناة الجذر قبل أو بعد إزالة الذروة مباشرة . وتُستخدم هذه العملية للمحافظة على السن ، حيث أن العلاج بالطريقة التقليدية قد لا ينجح للأسباب الآتية :

- 1- سدّ غير كامل لقناة الجذر
  - 2- وجود قنوات جذرية إضافية
  - 3- كسر قمة الجذر
  - 4- فشل المعالجة اللبية وحدوث عدوى ذُروية .
- تُسمى أيضاً قطع الجذر (Root amputation) ، بتر الجذر (Root resection) وقد أهمل استعمالهما .

apices قمم ، ذري

apicitis التهاب القمة

apico- (سابقة) قمة ، ذُروية

apicoectomy = apicectomy بتر الذروة ، إستئصال ذروة الجذر

الإزالة الجراحية للجزء الذروي من الجذر ، من خلال فتح جراحي في النسيج اللثوي والعظم السنخي للذروة ، وذلك باستخدام سنبلّة شاقّة مستدقة مركبة على قبضة يدوية عالية السرعة. وتجري هذه العملية في حال وجود كسر في الذروة أو في حالة فشل المعالجة اللبية وحدوث إصابة ذُروية نتيجة لسدّ غير محكم لقناة الجذر أو لوجود قنوات جذرية إضافية .

apicolocator موضعة الذُروية ، محددة الذُروية

أداة تُستخدم لتعيين موضع قمة جذر السن .

apicotomy = apicoectomy بتر الذروة ، استئصال الذروة

aplasia = agenesis عدم التنسج ، عدم تكوّن ، فقد تصنّع

1- عدم نمو أو نقص خلقي في نمو عضو أو نسيج من بدء تكوين الجنين .

2- (في علم دراسة الدم) : قصور في النمو الطبيعي وتكاثر الخلية . انظر أيضاً فقر الدم اللاتنسجي (Aplastic anemia) .

aplasia, dental عدم تنسج سني ، لا تكون سني

aplastic لانموي ، لاتنسجي متعلق بعدم التنسج أو متأثر به .

aplastic anemia فقر الدم اللاتنسجي

نقص كل مكونات الدم ؛ عدم قدرة نقي العظم على إنتاج الخلايا الدموية نتيجة لورم خبيث أو تعرضه لتسمم كيميائي أو أشعة مؤينة أو لتأثير بعض المضادات الحيوية أو أدوية أخرى .

apnea = apnoea انقطاع النفس ، وقف التنفس المؤقت ،

البُهر توقف التنفس إما مؤقتاً (لمدة بضعة ثوان إلى دقيقة أو دقيقتين) أو لفترة طويلة .

أسبابه : التنفس عملية آلية يتحكّم فيها مركز التنفس في ساق الدماغ ، حيث يرسل مركز التنفس نبضات عصبية تُنظّم انقباض الحجاب الحاجز وعضلات الجدار الصدري ، وبذلك يتحكّم في معدل وعمق التنفس .

قد يحدث انقطاع التنفس الطويل عند تلف ساق الدماغ نتيجة السكتة الدماغية أو إصابة بالرأس ، كما قد يحدث توقف النفس الطويل أيضاً نتيجة لتأثير بعض العقاقير أو كتنيجة لانسداد المجرى التنفسي ، عادة بالطعام أو الشراب أو القيء أو باستنشاق جسم غريب صغير .

يحدث انقطاع النفس المؤقت المتعمد أثناء نوبة إمساك النفس وعند السباحة تحت الماء ، كما يحدث عادة أثناء النوم . انظر توقف التنفس أثناء النوم (Sleep apnoea) .

التشخيص والعلاج : يجب علاج مسببات انقطاع النفس ، فيوجه العلاج لإزالة أي انسداد في مجرى التنفس. ويشمل استعمال المنهات التنفسية إذا أصيب مركز التنفس بجذع الدماغ (Brainstem) .

apnoea , deglutition انقطاع النفس أثناء البلع

apnoea , reflex انقطاع النفس الانعكاسي

apnoea , sleep انقطاع النفس أثناء النوم (النومي)

التوقف المؤقت للتنفس لمدة 10 ثوان أو أكثر أثناء النوم

الذي لا يسبب أية مشكلة للأفراد أثناء النوم بالليل، ولكن ينعكس عليهم في النهار، فيغلب عليهم النعاس وعدم القدرة على التركيز، وهذا يؤثر عليهم في عملهم وحياتهم الإجتماعية، وبالنسبة للأطفال يؤثر على أدائهم في المدرسة. بينما يؤدي انقطاع النفس الشديد أثناء النوم إلى حالة خطيرة، لأنه قد يسبب ارتفاع في ضغط الدم، وهبوط في القلب (انخفاض قدرة القلب على ضخ الدم)، واحتشاء عضلة القلب (نوبة قلبية) أو سكتة دماغية.

أنواع انقطاع النفس أثناء النوم:

1- انقطاع النفس الانسدادي أثناء النوم (Obstructive sleep apnoea): هذا النوع هو الأكثر شيوعاً ويحدث لأي شخص، ولكنه أكثر حدوثاً للرجال في متوسط العمر. الأشخاص الذين يعانون كثيراً هم ذوو الأوزان الثقيلة، والذين يعانون من الشخير الحاد. السبب الرئيسي لانقطاع النفس الانسدادي أثناء النوم هو الاسترخاء الزائد لعَضَلَات الحنك الرخو في الحنجرة (الحلق)، بحيث تَسُد الممر الهوائي أثناء النوم. قد ينتج الانسداد أيضاً عن تَضَخ اللوزتين أو تضخم الغدانية أو كبر اللسان الشاذ أو صغر الفك. في كل الحالات يؤدي اعتراض حركة الهواء في المجرى التنفسي إلى صوت شخير عال، أما إذا حدث انسداد كامل، فيتوقف التنفس، ويستيقظ الشخص.

2- انقطاع النفس المركزي أثناء النوم (Central sleep apnoea): في هذا النوع، يتوقف التنفس نتيجة لتوقف الحجاب الحاجز وعضلات الصدر عن العمل مؤقتاً، بسبب اضطراب مركز تحكم التنفس بالدماغ؛ أسباب ذلك: شلل عضلات الحجاب الحاجز، أو اعتلال في جذع الدماغ. انقطاع النفس المختلط أثناء النوم (Mixed sleep apnoea): يضم هذا النوع اشتراك النوعين السابقين: حدوث توقف التنفس المركزي لفترة قصيرة يتبعها فترة طويلة من انقطاع النفس الانسدادي.

العلاج:

عند الأشخاص ذوو الوزن الثقيل، يجب العمل على إنقاص وزنهم. والامتناع عن تناول الكحوليات والأدوية المنومة، لأن كلاهما يعطل آلية التنفس، وقد يزيد من خطورة انقطاع النفس أثناء النوم. كما قد تساعد العقاقير المضادة للاكتئاب في شفاء الحالات الخفيفة. بعض المرضى الذين لديهم انقطاع النفس الوخيم أثناء النوم (Severe sleep apnoea) يستفيدون من العلاج بضغط الهواء المستمر في المجرى التنفسي (Continuous positive airway pressure).

(CPAP)، وفي هذه الطريقة يستخدم ضاغط هواء لإدخال الهواء تحت الضغط إلى المجرى التنفسي من خلال قناع يوضع على الأنف في بعض الحالات؛ ويصبح العلاج الجراحي ضرورياً لإزالة الانسداد؛ وقد يلزم استئصال اللوزتين أو استئصال الغدانية أو ثقب الحنجرة، حسب سبب المشكلة. في الحالات الفائقة الشدة يُوصى بعملية تقويم الحنجرة والحنك (Uvulo-palato-pharyngoplasty) (UPPP) لتقصير الحنك الرخو.

نقطة A = نقطة داون، النقطة A point = Down's point =

تحت الشوكية (ss) subspinale (ss)

وهي أكثر نقطة واقعة إلى الخلف على الحدود الأمامية للفك العلوي، في المستوى السهمي، ما بين التواء الأنفي الأمامي والحافة السفلية لسنخ الشية العلوية؛ وهذه النقطة متعلقة بشكل خاص بالعلامة الحدودية للمستوى السهمي لقياس الرأس.

apogee (سابقة) من، الانفصال apo-

طور شدة المرض، ذروة المرض، برحاء apogee (في الطب): المرحلة الأكثر شدة للمرض أو بلوغ ذروة المرض.

aponeurosis سفاق

غشاء مُنْبَسَط يكسو العضلات، أو يقوم على ربط العضلات ببعضها أو بالعظم.

aponeurosis, epicranial = galea سفاق ظهارة الجمجمة

فوق القحفي، سفاق حول الجمجمة = of the scalp = galea

خوذة سفاقية، قَلَنْسُوة سفاقية aponeurotica

aponeurosis, palatine سفاق حنكي

عبارة عن الامتداد الليفي، للعضلات الحنكية المؤثرة والمكونة للجزء الأمامي من الحنك الرخو، والتي تتصل بها عضلات الحنك الأخرى.

apophysis نُتوء، شاخص، ناتئ

نمو أو بروز يطلق بشكل خاص على الزوائد العظمية.

apophysis, basilar نُتوء قاعدي

apophysis, cerebral = ناتئ مخي = الجسم الصنوبري

pineal body

apostition توضع

apostema = apostem = abscess خُراج

apoxemena جُرَافَة لثوية

المواد التي تزال من الجيوب حول السنية عند معالجة التهاب الأنسجة الداعمة للسن.



|                               |  |   |
|-------------------------------|--|---|
| apoxesis = curettage          | تجريف تحت اللثة<br>تسمية قديمة .   | على إطالة الفك السفلي بالحث على النشاط العضلي<br>الارتدادي وبذلك يُعدل النمو الهيكلي .  |
| apparatus                     | جهاز ، آلة<br>جهاز أو نظام يشتمل على أجزاء مختلفة ، تعمل مجتمعة<br>لتؤدي وظيفة خاصة.   | طبقة بيوناتور ، جهاز بيوناتور<br>جهاز تقويمي سني عضوي متحرك مصنوع من الأكريليك<br>«الراتين» والسلك والمرفاع اللولبي . هذا الجهاز يعمل<br>بطريقة مماثلة للجهاز الوظيفي . يُفتح اللولب «البرغي» في<br>محاولة لتحقيق نمو مستعرض للفكين . |
| apparatus , auditory          | جهاز السمع   |   |
| apparatus , diathermy         | جهاز إنقاذ حراري   |   |
| apparatus , lacrimal          | جهاز الدمع   | طبقة مستوى العضة  |
| apparatus , masticatory       | جهاز ماضغ ، جهاز مضغ   | (جهاز رفع العضة)  |
| apparatus , negative pressure | جهاز ذو ضغط سالب   | سطح مستو من الأكريليك ، هو جزء من جهاز تقويمي<br>متحرك أكريلكي لفصل الأسنان العلوية عن السفلية بدلاً من<br>العلاقة الإطباقية الطبيعية .   |
| apparatus , tooth             | جهاز سني   |   |
| apparatus , vocal             | جهاز الصوت   |   |
| appearance                    | مظهر ، مرتبة   | طبقة مستوى العضة  |
| appliance                     | جهاز ، أداة ، طبقة<br>مُصطلح يُستخدم لوصف الأجهزة المختلفة التي تُستخدم في<br>الفم لتؤدي وظيفة محددة ، علاجية أو تجميلية أو كليهما ،<br>أي جهاز يستخدم في الفم لتحريك أو تثبيت الأسنان من<br>أجل تصحيح أو منع سوء الإطباق أو تعويض الأسنان<br>المفقودة أو استخدامه كجهاز ساد (Obturator) .   | الأمامية (جهاز رفع العضة الأمامي)<br>سطح أكريلكي يضاف إلى الوجه الحنكي الأمامي من الجهاز<br>التقويمي المتحرك في الفك العلوي ، بحيث ينطبق على<br>الأسنان الأمامية في الفك السفلي ، فيعمل على عدم إطباق<br>الأسنان الخلفية .            |
| appliance , activator         | طبقة مُنشّطة ، الجهاز الفعال   | طبقة مستوى العضة  |
| appliance , Andresen's        | طبقة أندريسين = جهاز أندريسين  | الخلفية ، (جهاز رفع العضة الخلفي)<br>سطح أكريلكي يضاف إلى الجزء الخلفي من الجهاز التقويمي<br>الأكريلكي المتحرك ، بحيث يُغطّي السطح الطاحن للأسنان<br>الخلفية ، من أجل تحرير إطباق الأسنان الأمامية .                                  |
| monobloc activator =          | الجهاز الفعال الموحد = طبقة وظيفية   |   |
| myofunctional appliance       | عضلية ، جهاز وظيفي عضلي  | طبقة مُلتحمة  |
|                               | جهاز وظيفي عضلي من الأكريليك لتحريك الأسنان .  | طبقة تقويمية ثابتة من أي نوع من الأنواع ، التي تلتصق<br>بسطح ميناء السن باستعمال أحد الأنواع المتعددة من حامض<br>التخريش ، وإحدى مواد الراتين المركب .  |
| appliance , Begg's            | طبقة بيج ، جهاز بيج  | طبقة عنقية  |
|                               | جهاز تقويمي ثابت يشتمل على حاصرة وحيدة التماس ،<br>تُثبت على السطح الوجهي للأسنان ما عدا الأجزاء الأولى ،<br>التي يُستخدم لها حاصرة ذات أنبوب دهليزي أفقي . يتم<br>تحريك الأسنان باستخدام الأقواس السلوكية المشتركة مع<br>القوى المرنة والنوابض العمودية الإضافية ، وأجهزة العزم<br>التدويرية . تمر الأقواس السلوكية في الشق العمودي الضيق<br>للحاصرة من الناحية اللثوية ، وتثبت بدبابيس تثبيت معدنية<br>ليّنة . وتدخل النوابض الإضافية في الشق العمودي<br>للحاصرة الشفوية من ناحية القاعدة القوسية . تُلصق<br>الوصلات مباشرة على الأسنان أو تُلحم على الأطواق<br>المُلصقة على الأسنان . | انظر طبقة عنقية (Cervical appliance) .  |
| appliance , Bimler's          | طبقة بلمر ، جهاز بلمر  | طبقة حزام الذقن (جهاز حزام الذقن)   |
|                               | جهاز تقويمي متحرك مصنوع من الأكريليك «الراتين»<br>والأسلاك ، يعمل بطريقة مماثلة للأجهزة الوظيفية الأخرى ،  | طبقة تقويمية سنية عضوية متحركة ، تكبج الأسطح<br>الأمامية والسفلية من الذقن ، لمحاولة تأخير أو عكس نمو<br>الفك السفلي للأمام أو الأسفل ، أو كليهما . ويستعمل عادة<br>حزام الذقن مع قُبعة الرأس للتثبيت ، وشريط مرّن لتوليد<br>القوة .  |
|                               |  | طبقة شون - هن = جهاز<br>ذو حاصرة مُركبة   |
|                               |  | طبقة صفيحة كوفن<br>(جهاز يحتوي على صفيحة كوفن)  |

أول نوع لجهاز تقويم بمسمار محلزن يستخدم لتوسيع الفك العلوي .

طبقة حاصرة مركبة = appliance , combination bracket  
Chun-Hun's appliance = (جهاز ذو حاصرة مركبة)  
طبقة شون هن

جهاز لتقويم الأسنان ، يستخدم حاصرة تحتوي على مواصفات نظامي (Edgewise و Begg) . ويُطبَّق العلاج المستخدم أيضاً فلسفة كلتا الطريقتين . وتعتبر أجهزة المرحلة الرابعة (Fourth stage) وفوجل ماجل (Fogel-Magil) وشون هن (Chun-Hun) وحاصرات كسلر (Kessler brackets) جميعها أجهزة من النوع المركب .

طبقة جُمجمية وجهية ، طبقة appliance , craniofacial  
قحفية وجهية ، جهاز قحفي وجهي  
نوع من الجبيرة تُستخدم إما خارجياً ، أو داخلياً لتثبيت كسور منتصف الوجه أو الفك السفلي .

طبقة كروزات ، جهاز كروزا appliance , Crozat's  
جهاز تقويمي متحرك مصنوع عادة من أسلاك ذهبية بعد لحمها سوياً ، ثم تنشيطها ، تستخدم في إمالة الأسنان ، وفي بعض الأحيان لدوران الأسنان في التنضيد الإطباق ، من خلال استطالة وحدة السنخ السنية ؛ المؤيدون لجهاز كروزات لا يخلعون عادة الوحدات السنية .

طبقة جانبية ، جهاز جانبي appliance , edgewise  
جهاز تقويمي ثابت صُمم بواسطة إ. هـ. أنجل E.H. Angle ؛ هو أساساً من أجهزة الدبوس والأنبوب والقوس الشريطية . يشتمل هذا النظام على حاصرات ذات شق مستطيل أو أنابيب أو كلا النوعين معاً ، وترتبط بالأسنان من خلال الأطواق أو التثبيت المباشر على الأسطح الوجهية أو الدهليزية أو كلاهما معاً . تكون أبعاد الشق  $0.022 \times 0.028$  بوصة أو  $0.018 \times 0.022$  بوصة أفقياً ، وتثبت الأسلاك المستطيلة المستخدمة لتنضيد الأسنان في الأبعاد الثلاثة على الحافة ، وهذا أفضل من أن تكون عمودية ، كما في طريقة القوس الشريطية (Ribbon arch technique) . هناك اختلافات عديدة في تصميم الشق الأساسي المستطيل تجعل هذا النظام حالياً أكثر الطرق استخداماً للجهاز التقويمي الثابت متعدد الأطواق . أنظمة (Edgewise و Begg) هما الشكلان الأكثر استخداماً بشكل واسع لهذا النوع من الأجهزة .

(في علم تقويم الأسنان) : الاسم الوصفي المستخدم لجهاز صُمم بواسطة الدكتور أنجل Angle . وهو يتميز بحاصرة

ذات شق لتمسك سلكاً مستطيلاً يوجد على حافتها ( يكون الشق أكثر عمقاً من الجهة اللسانية الدهليزية إذا كان عالياً أي ثوبياً قاطعياً) .

طبقة ذات لولب توسيع ، appliance , expansion screw  
جهاز تقويم ذو لولب موسع  
طبقة خارج الفم ، جهاز خارج الفم appliance , extraoral  
جهاز تقويمي متحرك يوضع خارج التجويف الفموي إما جزئياً أو كلياً . ويستخدم قمة أو خلفية الرأس أو الرقبة للتثبيت ؛ مثل حزام الرأس (Headgear) ، وحزام العنق (Cervical gear) وقلنسوة الذقن (Chin cups) وهي أمثلة على أنواع الأجهزة خارج الفم .

طبقة ضمة الوجه ، جهاز وجهي appliance , face crib  
انظر ضمة الوجه (face crib) .

انطباق الجهاز appliance , fit  
طبقة ثابتة ، جهاز ثابت appliance , fixed  
جهاز تقويمي محكم على الأسنان بواسطة الأطواق المملوقة والوصلات المثبتة بمادة رابطة أو الإثنين معاً . بحيث لا يستطيع المريض أن ينزعه .

طبقة ثابتة متحركة ، جهاز appliance , fixed removable  
ثابت متحرك  
جهاز تقويمي ثابت ، يمكن رفعه من مكانه لضبطه وتعديله ، ثم يتم إدخاله بدون رفع اللصاق أو الأطواق ، مثل : جهاز القوس اللسانية الثابت المتحرك (Lingual arch fixed removable appliance) وجهاز قوس جوشجاريان عبر الخنكي (Goshgarians' s transpalatal arch) .

طبقة فوجل - ماجل = appliance , Fogel-Magil's =  
جهاز ذو حاصرة مركبة combination bracket appliance  
طبقة المرحلة الرابعة = appliance , fourth stage =  
جهاز ذو حاصرة مركبة combination bracket appliance  
طبقة فَرَنْكَل = طبقة وظيفية = appliance , Fraenkel's =  
عضلية ، جهاز وظيفي عضلي myofunctional appliance  
جهاز تقويمي سني عضوي متحرك ، مصنوع من أسلاك من الصلب «الفولاذ الذي لا يصدأ» والأكريليك ، يعمل بطريقة مماثلة للجهاز الوظيفي ، لاستطالة الفك السفلي ؛ بالإضافة إلى أن جهاز فَرَنْكَل له حواجز دهليزية ووسادة الشفة السفلى لشدِّ السمحاق في القمة الدهليزية في محاولة لحث الفكين على النمو العرضي ، أو الأمامي ، أو الاثنين معاً .

طبقة وظيفية = جهاز وظيفي عضلي = appliance , functional =  
myofunctional appliance

العضوي للفكين أو التحريك التقويمي للأسنان في الفك العلوي عادة . انظر حزام الرأس (Headgear) .

طبقة القوس الكابحة = appliance , holding arch =

قوس نانس الكابحة Nance's holding arch

جهاز فكي علوي ثابت صُمم من قِبَل الدكتور نانس Nance ، يشمل على قوس سلكية حنكية سميكة ملحومة في الجانب الحنكي من الأطواق المثبتة على الأرحاء الأولى ، وتكون القوس السلكية موجهة من الأرحاء للأمام والأعلى إلى عمق قبة الحنك ، حيث تستقر في قرص الأكريليك ذلك للدعم الإضافي ؛ يسمى أيضاً قوس نانس المثبتة (Nance's holding arch) .

طبقة المستوى المائل ، appliance , inclined plane

جهاز المستوى المائل

جهاز تقويمي في الفك العلوي يُغطّي الأسنان الأمامية المركزية فقط ، أو الحنك مع الأسنان الأمامية المركزية ، بكتلة (Block) أو مستوى مائل (Inclined plane) (مائل باتجاه الحنك) ، حيث ينطبق على الأسنان الأمامية المركزية السفلية فقط . ويمنع إطباق الأسنان الخلفية . انظر أيضاً جهاز صفيحة العضة (Bite plate appliance) .

طبقة داخل الفم ، جهاز داخل الفم appliance , intraoral

مجموعة من الأجهزة المتنوعة الثابتة أو المتحركة توضع في الفم وتعمل بالكامل داخله .

طبقة كسلر = appliance , Kessler's = combination

جهاز ذو حاصرة مُركبة bracket appliance

طبقة لسانية شفوية ، appliance , labiolingual

جهاز لساني شفوي

جهاز تقويمي يعتمد على ربط محدود للأسنان بأقواس سميكة قاعدية شفوية في الفك العلوي والسفلي ، ويتم تحريك السن من خلال إصبع ونوابض إضافية أخرى تُلحم بالقاعدة بأسلاك قوسية .

طبقة القوس اللسانية ، appliance , lingual arch

جهاز القوس اللسانية

جهاز تقويمي يستخدم عادة في الفك السفلي ، ويشمل على أطواق حول الرحي الأولى أو الثانية السفلية ، وقوس سنية سميكة مماسة للأسطح اللسانية للأسنان الخلفية ، والارتفاع اللساني اللثوي للأسنان الأمامية . أُستخدم أساساً بواسطة ميرشون (Mershon) كجهاز مثبت (Holding appliance) أو كجهاز ضبط المسافة (Space control appliance) . عدّله أتكنسون (Atkinson) وهيملي (Hemly) بإضافة النوابض

أي جهاز ، متحرك أو ثابت مُصمّم في المقام الأول لعمل تغيرات في الهيكل العظمي ، أو تغيرات سنّية عن طريق استخدام القوى العضلية العصبية للجملّة الفموية الفكية أي أنه الجهاز المُشط (Activator) .

طبقة جونسون ذات appliance , Johnson's twin wire

السلكين ، جهاز جونسون ذو السلكين

جهاز تقويمي يُستخدم سلكين لهما قوى خفيفة .

طبقة مستوى الإرشاد ، appliance , guide plane

جهاز مستوى الإرشاد

جهاز تقويمي فكي علوي متحرك ، أول من صممه أوليفر (Oliver) ؛ يستخدم مستوى العضة الأمامية المائلة لإطالة الفك السفلي إلى الأمام ، ويجعل الأسنان الخلفية أيضاً غير منطبقة

جهاز تصحيح العادات ، طبقة العادة appliance , habit

جهاز تقويمي يستخدم «لمساعدة» المريض في التغلب على بعض العادات مثل : مص الإصبع (Finger- sucking) أو مصّ الإبهام (Thumb - sucking) أو دفع اللسان (Tongue thrust) أو كلها معاً . هذه الأجهزة إما أن تكون ثابتة أو متحركة ، والنوع المتحرك هو الأكثر استخداماً . في الحالتين تشمل المواصفات الأساسية ، هيكلاً من السلك يمتد من المسافة الحنكية للأسنان الأمامية المركزية العلوية في الاتجاه السفلي والخلفي ، حتى الحافة الكَثوية اللسانية للأسنان المركزية السفلية . حيث يمنع الجهاز المصمّم لكبح عادة مص الإصبع للمريض من وضع صُبعه في فمه مما يذكره بالتراجع عن هذه العادة . كما يوجه جهاز تصحيح عادة دفع اللسان (Tongue-thrust) طرف اللسان بعيداً عن السطح اللساني للأسنان المركزية الأمامية ، وعالياً إلى منطقة التجعدات بالحنك ، انظر حاجز اللسان ، حاجب اللسان (Tongue crib) .

طبقة هاولي ، جهاز هاولي appliance , Hawley's

جهاز تقويمي متحرك يضم قاعدة أكريلكية وضمّات مُثبتة وقوس شفوية بعُرّوات عمودية كبيرة في منطقة الأنياب ، ويستخدم عادة لتثبيت الأسنان بعد المعالجة التقويمية ؛ هذا النوع من الأجهزة يمكن تعديله حتى يؤدي العديد من الوظائف النشطة ، وغير النشطة « السالبة » من خلال إضافة سلك آخر ، أو أجزاء أكريلكية أو الاتنين معا على تصميم الجهاز الأولي .

طبقة حزام الرأس ، جهاز حزام الرأس appliance , headgear

أحد أجهزة الفم الخارجية المتحركة ، التي تُستخدم للتحريك

الإضافية الملحومة لتؤدي إلى التحريك الوظيفي النشط للسن .

طبقة القوس اللسانية **appliance , lingual arch-fixed** الثابتة ، جهاز القوس اللسانية الثابت القوس اللسانية التي تُلحَم بالأطواق ، ولا يمكن أن تُنزع إلا إذا نُزع الجهاز بأكمله .

طبقة القوس اللسانية الثابتة المتحركة **appliance , lingual archfixed removable** جهاز القوس اللسانية الثابت المتحرك القوس اللسانية لها ميكانيكية تثبيت السلك في مكانه ، ولكنها تسمح بنزعه لضبطه وتعديله .

طبقة كباغ الشفة ، جهاز كباغ **appliance , lip bumper** الشفة جهاز من السلك داخل الفم يرتبط عادة بالسطح الدهليزي « الخدي » للرحى الأولى السفلية ويشكل ضغطاً بواسطة الشفة السفلى يؤدي إلى تحريك الأسنان الخلفية .

طبقة وظيفية نزوعة معدلة = **appliance , modified removable functional = bionator appliance** طبقة بيوناتور

الجهاز الموحد = طبقة **appliance , monobloc = myofunctional appliance** وظيفية عضلية

طبقة وظيفية عضلية ، **appliance , myofunctional** جهاز وظيفي عضلي

جهاز تقويمي يستخدم قوة العضلات للعلاج . يُستخدم أساساً لمعالجة النمط الثاني class II - التقسيم الأول من سوء الإطباق ، وأحياناً لمعالجة النمط الثالث class III من سوء الإطباق . لا ينطبق بشدة على الأسنان ، ولكنه يتلامس معها أو بجزء منها في الفك السفلي والعلوي . وينحصر تأثيره في تنشيط العضلات المتواجدة بالفم أو حوله ونقل القوة الناتجة عنها إلى الأسنان والنُتوء السنخي . يُسمى أيضاً جهاز أندريسين (Andresen's appliance) ، الطبقة النرويجية (Norwegian appliance) ، والمُنشط (Activator) ، والجهاز الوظيفي (Functional appliance) ، أو الجهاز (الطبقة) الموحد (Monobloc appliance) .

طبقة تقويمية وظيفية عضلية **appliance , myofunctional removable orthodontic** نزوعة ، جهاز تقويمي وظيفي عضلي متحرك

الطبقة النرويجية = **appliance , Norwegian myofunctional appliance** طبقة وظيفية عضلية

طبقة تغطي السطح الإطباق **appliance , occlusal overlay** للأسنان ، جهاز يغطي السطح الإطباق للأسنان

طبقة تقويمية ، جهاز تقويم الأسنان **appliance , orthodontic** أي جهاز ثابت أو متحرك يستخدم في العلاج التقويمي للتأثير على النمو أو وضع الأسنان إما بتحريكها أو الحفاظ عليها في الوضع المطلوب في العلاقة الصحيحة بين الفك العلوي والسفلي .

طبقة تثبيت تقويمية ، **appliance , orthodontic retaining** جهاز تثبيت تقويمي

طبقة تقويمية **appliance , orthodontic screw-adjusted** لولبية الضبط ، جهاز تقويمي لولبي الضبط

طبقة تجبيرية ، طبقة تقويمية ، **appliance , orthopedic** جهاز تقويم أو تجبير أي جهاز (طبقة) يُستخدم للتأثير على نمو أو وضع العظام .

طبقة كاسية لسطح الإطباق ، **appliance , overlay** طبقة مغطّية لسطح الإطباق ، جهاز مغطي للسطوح شكل غطائي يُغطّي السطح الإطباق للعديد من الأسنان يستخدم لتصحيح العضّة المقفلة (Closed bite) في طب الأسنان التعويضي ، أو كجيرة للأسنان الطبيعية لعلاج أمراض النُسج الداعمة وفي حالات صرير الأسنان (Bruxism) . انظر حشوة مصبوبة مغطّية (Overlay) .

طبقة الصفيحة ، **appliance , plate** جهاز صفيحي ذو الصفيحة مصطلح يُطلق على أي نوع من الأجهزة الأكريليكية المتحركة ، مثل المثبت (Retainer) أو الجهاز السنّي الصناعي (البدلة السنية) (Denture) .

طبقة الأنبوب والدبوس ، **appliance , pin and tube** جهاز الأنبوب والدبوس

جهاز تقويمي ثابت يشتمل على أنابيب عمودية ملحومة على الأسطح الوجيهية للأطواق المحيطة بالأرحاء الثانية . يتم تحريك الأسنان باستخدام القوس السنية والدبابيس العمودية الملحومة بها التي تدخل داخل هذه الأنابيب . هذا النظام صممه أنجل Angle وقد حلّ محله طريقة القوس الشريطية (Ribbon arch technique) .

طبقة القوس الحمالة ، **appliance , porter arch** جهاز القوس الحمالة

جهاز تقويمي ثابت متحرك للفك العلوي . يشتمل على القوس عبر الحنكي (Transpalatal arch) ، بشكل حرف W . يُثبت بالأطواق المثبتة على الأرحاء بواسطة مسمار وأنبوب ونُظْم تثبيت . الجزء الأوسط على شكل حرف U يستخدم لتوسيع السنخ السني أو دوران الأرحاء أو الاثنين

تصحيح إطباق الأسنان . الجهاز الأكثر شيوعاً من هذا النوع هو جهاز (طبيقة) هولي المتحرك (Hawley's removable appliance) .

معاً . الأجزاء الخارجية للشكل W تتحكم بأجزاء الجهاز والأجزاء السنّية الدهليزية وتساعد في التوسيع .  
طبقة تنضيد الأسنان ، appliance , positioner ،  
جهاز تنضيد الأسنان

طبقة القوس الشريطية ، طبقة appliance , ribbon arch  
القوس الأنشوطية ، جهاز ذو قوس شريطية  
نوع أولي من جهاز تقويمي ثابت متعدد الأطواق ، طوره أنجل Angle من جهازه ذي الأنبوب والدبوس ، الذي يستخدم أقواساً سلكية مستطيلة الشكل مثبتة في الحاصرات ، حيث يوازي المحور الطولي للسلك المستطيل السطح الوجهي والسطح الدهليزي مثل « الشريط » .

جهاز تقويمي متحرك مصنّع من مادة بلاستيكية نصف لينة ، أو مطاطية على نماذج تقويمية حيث يُعاد تنضيد وترتيب الأسنان في علاقة مثالية ثلاثية الأبعاد . ويستخدم عادة كجهاز يمثل وضع الأسنان النهائي بعد رفع الجهاز التقويمي الثابت .

طبقة تعويضية ، appliance , prosthetic ،  
جهاز تعويض الأسنان المفقودة

جهاز ضبط المسافة appliance,space control  
طبقة مصّ الإبهام ، appliance , thumb-sucking ،  
جهاز مانع لمص الإبهام .  
انظر جهاز تصحيحي للعادات (Habit appliance) .

جهاز لتعويض الأسنان المفقودة ، ويمكن أن يكون ثابتاً (لا يمكن للمريض نزع من الفم ) أو متحركاً ( يمكن للمريض نزع وتثبيته في الفم مرة أخرى ) .

طبقة دفع اللسان ، جهاز appliance , tongue thrusting  
مانع لدفع اللسان  
انظر جهاز تصحيح العادات (Habit appliance) .

طبقة توسيع الفك appliance , rapid maxillary expander

طبقة العارضة عبر الخنكية ، appliance , transpalatal bar  
جهاز ذو عارضة عبر الخنك

العلوي السريع ، جهاز توسيع الفك العلوي السريع  
جهاز تقويمي ثابت يُستخدم لفصل التحام درز منتصف الحنك والتوسيع التقويمي للفك العلوي دون تحريك الأسنان . ويشتمل الجهاز على جهاز المرفاع الكولبي (jackscrew apparatus) الذي يرتبط بأسلاك سميكة ملتحمة بأطواق تكون عادة مثبتة على الضواحك الأولى والأضراس الأولى . في بعض الحالات ، يُضاف الأكريليك على الوجه الحنكي للجهاز بجانب اللولب من أجل زيادة الدعم الجانبي .

قوس سلكية ثابتة أو قوس ثابتة متحركة تعبر قبة الخنك ، ويرتبط بالأطواق المثبتة على الأرحاء الأولى والثانية حينما يكون الجهاز ثابتاً (ملحوماً) ؛ وتُستخدم العارضة عبر الخنكية لدعم التثبيت حينما يكون قوس ثابتة متحركة قوس جوشجاريان (Goshgarian's arch) . يمكن أن يُستخدم الجهاز أيضاً لتعديل الوضع اللساني الدهليزي والوضع المحوري للأرحاء المتصلة به .

طبقة توسيع الحنك appliance , rapid palatal expander  
السريع ، جهاز توسيع الحنك السريع  
انظر جهاز توسيع الفك العلوي السريع (Rapid maxillary expander appliance) .

طبقة ثنائية السلك ، طبقة ذات appliance , twin wire  
سلك مزدوج ، جهاز ثنائي السلك

طبقة متحركة ، طبقة قابلة للنزع ، appliance , removable  
جهاز متحرك

جهاز تقويمي ثابت ، صمم بواسطة الدكتور جون جونسون John Johnson باستخدام الأطواق مع الوصلات عادة على الأسنان الست الأمامية والأرحاء الأولى الخلفية . وسُميت هذه الطريقة نسبة لاستخدام السلك المزدوج ذي قطر 0.010 بوصة وذو قوة الشد العالية لأنه يستخدم لمعظم عمليات تحريك الأسنان . يُعلّق السلك المزدوج في الحاصرات الأمامية وتثبت في مكانها بغطاء مُنزلق . تُثنى النهاية الخلفية وتضغط داخل أنبوب دهليزي سميك ، حيث تكون قادرة على الانزلاق داخل أنبوب دهليزي آخر ملحوم بأطواق مثبتة على الأرحاء .

أي جهاز من الأجهزة العديدة التقويمية أو التعويضية المستخدمة لتحريك النشط للسن ، أو للتثبيت السلبي للأسنان ، أو لتعويض الأسنان المفقودة ، ويمكن للمريض نزع وإدخاله إلى الفم بسهولة .

جهاز تقويمي متحرك appliance , removable growth  
موجه للنمو guidance orthodontic

طبقة شاملة ، جهاز شامل appliance , universal

طبقة التثبيت ، جهاز التثبيت appliance , retainer  
جهاز متحرك أو ثابت يستخدم بعد العلاج التقويمي النشط ، وذلك للسماح بتكيف الأنسجة الرخوة والصلبة لتلائم مع

جهاز تقويمي مُتعدد الأطواق الثابتة ، وهو طريقة الربط التقويمي باستخدام الشقوق المستطيلة الشائبة المثبتة على السطح الوجهي والسطح الدهليزي للأسنان . صُمم هذا النظام سبنسر أتكنسون (Spencer Atkinson) ، ويحتاج سلكين مستطيلين بمواصفات المقطع المستطيل وتكون الأسلاك الأخرى بمواصفات القوس الشريطية (Ribbon arch) .

طبقة القوس بشكل W ، appliance , W arch

جهاز القوس بشكل W

قوس ثابتة للفتك العلوي على شكل W ويلحم بأطواق الأرحاء ، ويعمل بطريقة تماثل القوس الحمالة . انظر جهاز القوس الحمالة (Porter arch appliance) .

استعمال ، تطبيق application

أداة تطبيق ، محطاط ، كمس applicator

أداة يدوية ذات طرف كروي صغير تُستخدم لوضع الدواء أو الإسمت في مكان محدد .

محطاط ذو رأس كروية applicator , ball

أداة تطبيق هيدروكسيد الكالسيوم applicator , calcium hydroxide

موعد ، تعيين appointment

دمج ، إضافة ، تراكب ، نمو تراكي ، مقارنة apposition

1 - عملية إضافة عظم جديد ، أو عملية ترسيب الأساس العضوي للأنسجة السنية الصلبة .

2 - التماس بين سطحين متقابلين والتطابق بينهما .

نمو تراكي ، نمو مصاقب appositional growth

زيادة في الحجم بإضافة نسيج جديد ، كما في حالة تكوين طبقة جديدة من النسيج عند تشكل العظم أو تشكل السن .

اقتراب ، مأتى approach

مُجاور ، مُلاصق ، مُتقارب approximal = proximal

وجه مُلاصق approximal aspect

حُفرة ملاصقة approximal cavity

حفرة في السطح الإنسي أو السطح الوحشي للسن ، أو الاثنين معاً .

سطح ملاصق ، approximal surface = interstitial surface

سطح مُجاور ، سطح مُقارب

سطحان متجاوران لسنين في القوس السنية ؛ عادةً السطح الإنسي لسن والسطح الوحشي للسن التي تليها . في حالة القاطعين المركزيين يكون السطحان الأنسيان متجاورين .

أسطح مُجاورة ، أسطح ملاصقة ، approximal surfaces =

أسطح مُقاربة interproximal surfaces

سطحان متجاوران لسنين في القوس السنية . عادةً السطح الإنسي لسن والسطح الوحشي للسن التي تليها . في حالة القاطعين المركزيين يكون السطحان الأنسيان متجاورين .

مُلاصق ، مُقارب ، مُتقارب approximate

سطحان متقاربان ، ويطلق على أسطح الأسنان المتجاورة .

تقارب ، تلاصق ، تقريب ، مقارنة approximation

مئزر ، وُزرة ، مريلة ، غطاء واق مئزر صغير يقي الصدر والبطن . apron

مئزر المريض السني apron , dental patient

مئزر رصاصي apron , lead

مئزر رصاصي - مطاطي apron , lead -rubber

مئزر الطبيب ، مئزر الممارس ، apron , operator

واقي الممارس

مئزر رصاصي مُغطى apron , plastic-covered lead

بالبلاستيك

مئزر رصاصي مُغطى apron , rubber-covered lead

بالمطاط

نابض مُقوّ ، نابض مُؤازر apron spring

نابض تقويمي من السلك الرفيع ملفوف حول سلك آخر

سميك أو قوس سلكية ، ويُعلق تحته لتوليد قوة دفع على

الأسنان الأمامية .

ندرة اللعاب ، نقص اللعاب aptyalism = aptyalism

ندرة اللعاب ، غياب اللعاب ، aptyalism = hyposalivation

الطلي

غير مُتقيح ، بلاصديد ، لامقيح apyctous = apyous

غير صديدي ، غير مُكوّن للصدید ، لامقيح apyogenous

غير متقيح ، بدون صديد ، لامقيح apyous = apyctous

غياب الحمى ، انخفاض مؤقت للحمى ، إقلاع الحمى apyrexia

ماء (لاتينية)

ماء مُقطر (لاتينية) aqua = aq .

ماء مُلحي = aqua destillata = aq . dest .

حامض نترات الهيدروكلوريك aqua regia = nitrohydrochloric acid

سائل أكال متبخّر ، لونه أصفر ، يُستخدم في إذابة المعادن

(الذهب والبلاتين) ، ويُحضّر بمزج 3 أو 4 أجزاء / حجم من

حمض الهيدروكلوريك مع جزء واحد من حمض

النيتريك .

قناة فالوب = القناة aqueduct of Fallopius = facial canal

الوجهية ، (مسال فالوب)

مائي aqueous

متعلق بالماء أو مخلوط بالماء أو مُحضّر بالماء .

**aquired pellicle** طهاوة مكتسبة ، جليدة مكتسبة  
طبقة عضوية لاخلوية ترسب فوق سطح السن بعد بزوغها .

**arbor** محوّر (محور العجّلة)  
**arbor , emery cloth** محوّر قماش الصنّفرة  
(الصقل أو الجلخ)

**arch** قوس  
1- منحني أو قوسي الشكل .  
2- شكل أو نوع من جهاز تقوي .  
3- مصطلح يستخدم للدلالة على الأسنان أو العظم القاعدي في كلا الفكين ، أو كناية عن الفك العلوي أو الفك السفلي .

**arch , alveolar** قوس سنخية ، قوس دُرّرية  
الشكل القوسي للنواتئ السنخي المحيط بالأسنان في كلا الفكين العلوي والسفلي .

**arch bar** عارضة قوسية ، سلك قوسي  
1- جهاز تقوي مكوّن من سلك ممتد حول القوس السنية تُثبّت به الأسنان المراد تحريكها .  
2- جبائر معدنية متعددة مصممة لتلائم الأسنان في كل قوس سنية ، تساعد على تثبيت واتزان الأسنان المقلقلة ، أو كسور العظام المصاحبة لها ، أو كليهما معاً .

**arch bar fixation** تثبيت بالعارضة القوسية ،  
تثبيت بالسلك القوسي  
طريقة جراحية لتثبيت كسر في الفك السفلي أو الفك العلوي ، بواسطة ثني عارضة معدنية لتطابق السطح الدهليزي «الخدّي» والسطح الوجهي للأسنان ، وتثبيت العارضة بالأسنان بواسطة رباط من السلك اللين مصنوع من الفولاذ الذي لا يصدأ ، يمرر حول أعناق الأسنان .

**arch , basal** قوس قاعدية  
العظم القاعدي الذي يأخذ شكل حرف (U) للفك العلوي والسفلي .

**arch , branchial** قوس غلصمية ، قوس خيشومية  
أقواس متتالية من نسيج اللحمية المتوسطة تقع بين البلعوم وطبقة الأديم الظاهر العنقي في الجنين ؛ تتكون منها التراكيب العضلية الهيكلية للرأس والرقبة .

**arch bridge = span bridge** جسر قوسي

**arch bridge = fixed bridge** جسر قوسي = جسر ثابت

**arch , dental** قوس سنية

انتظام وترتيب الأسنان في الفك السفلي والفك العلوي على شكل القوس .

تتكون القوس السنية من الأسطح الدهليزية والوجحية للأسنان حينما نشاهدها من السطح الإطباق ؛ ويختلف شكل القوس السنية من فرد إلى آخر بشكل كبير ، وعادة ما يكون وصفه كما يلي :

قطعي مكافئ (Parabolic) : له شكل القطع المكافئ ؛ له قوس أمامية وأجزاء الخلفية منفرجة قليلاً .

زائدي المقطع (Hyperbolic) : له شكل القطع الزائد ؛ له قوس أمامية مسطحة وأجزاء خلفية منفرجة بشكل واضح وملحوظ .

مُجسّم القطع الناقص (Ellipsoidal) : له شكل القطع الناقص ؛ الجزء الأمامي مقوس «منحني» والأجزاء الخلفية متقاربة بشكل خفيف .

مربع أو مُسطّح (Square or flat) : له شكل المربع ؛ والجزء الأمامي مُسطّح والأجزاء الخلفية متوازية نسبياً .

شكل حرف (Omega) : له شكل حرف omega ( $\Omega$ ) ؛ حيث الجزء الأمامي مقوس والأجزاء الخلفية متقاربة ثم منفرجة «متباعدة» .

**arch , edentulous** قوس دُرّرية ، قوس الدرد  
الارتفاع السنخي المُتبقي بعد خلع جميع الأسنان .

**arch , expansion** قوس التوسيع ، قوس موسعة  
جهاز تقوي (بدلة) سني يُستخدم في التحريك الجانبي للأسنان .

**arch , fixed removable lingual** قوس لسانية ثابتة متحركة

**arch form** قوسي الشكل ، شكل القوس  
الشكل الهندسي للقوس السنية (مُستدقة الشكل Tapering ، بيضاوية الشكل Ovoid ، مُربّعة الشكل Square ، إلخ) أو سلك قوسي يُعدل ليُطابق شكل القوس السنية .

**arch , glossopalatine =** قوس حنكية لسانية  
**palatoglossal arch**

**arch , Goshgarian's transpalatal** قوس جوشجاريان  
عبرالحنكي

**arch , gothic** قوس سَهْمية

**arch , holding** قوس كابحة

**arch , ideal** قوس مثالية

عبارة عن سلك تقوي يُشكل على هيئة قوس بحيث أنه حينما يُركّب في جهاز تقوي ثابت ، يقوم بترتيب ورصف مثالي للأسنان في الأبعاد الثلاثة الفراغية .

**arch , Johnson's twin wire** قوس جونسون ثنائية السلك ،  
قوس جونسون ذات السلك المزدوج

John Johnson جهاز تقويمي ثابت صمّمه جون جونسون  
 تُكون من قوس سلكية تمتد حول القوس السنّية تُثبت بها  
 الأسنان المقصود تقويمها ؛ انظر جهاز ثنائي (مزدوج) السلك  
 (Twin wire appliance) .

**arch length** طول القوس  
 قياس المسافة المتاحة أو المسافة المطلوبة التي نحتاجها  
 لترتيب وصف الأسنان في القوس السنّية . انظر أيضاً طول  
 القوس المتاح (Available arch length) .

**arch length deficiency =** قصور طول القوس =  
**arch length discrepancy** تعارض طول القوس  
 اختلاف المسافة المتاحة عن المسافة المطلوبة لصف وترتيب  
 الأسنان .

**arch , lingual** قوس لسانية  
 جهاز لتقويم الأسنان له سلك يطابق الناحية اللسانية للقوس  
 السنّية . انظر جهاز القوس اللسانية (Lingual arch appliance) .

**arch , mandibular** قوس الفك السفلي  
 1- هي القوس الغلصمية «الخيشومية» الأولى (First  
 branchial arch) وينشأ منها الفك وأجزاء من الوجه .  
 2- القوس السنّية للفك السفلي .

**arch , maxillary** قوس الفك العلوي  
**arch , nasal** قوس أنفية  
**arch , palatal** القوس الحنكية «سقف الفم»  
**arch , palatoglossal =** القوس اللسانية الحنكية  
**glossopalatine arch** دعامة الغنذبين الأماميتين .  
**arch , palatopharyngeal** القوس البلعومية الحنكية  
 دعامة الغنذبين الخلفيتين .  
**arch , partially edentulous** القوس الدردّ الجزئية  
 هي القوس السنّية التي تكون فيها بعض الأسنان مفقودة  
 وليس كلها .  
**arch-retaining pins** دبابيس تثبيت القوس  
**arch , ribbon** قوس شريطية ، قوس أنشوطية  
 جهاز تقويمي مُكون من سلك عريض مطابق للقوس السنّية ،  
 يستعمل للارتكاز عند تحريك الأسنان ، وهو نوع من قوس  
 التوسيع (Expansion arch) .  
**arch , supraciliary** القوس فوق الهدبية ، القوس الحاجبية  
 بروز صغير على الجزء الأوسط للحافة فوق الحاجبية للعظم  
 الجبهي .

**arch , transpalatal** قوس عبر الحنك  
**arch turret** البرجبية القوسية  
 أداة معدنية أنبوبية فيها أثلام بأحجام مختلفة ، تُستخدم  
 لتشكيل أسلاك الأقواس التقويمية المستقيمة بالشكل  
 القوسي .

**arch width** عرض القوس  
 عرض القوس السنّية ، وتختلف بحسب المسافات بين  
 الأسنان المتقابلة اليسرى واليمنى . يُحدد عرض القوس ،  
 بالقياس المباشر بين الأنياب ، والأرحاء الأولى ،  
 والضواحك الثانية . مجموع المسافات ما بين الأنياب ،  
 وما بين الضواحك ، وما بين الأرحاء هو عرض القوس  
 السنّية .

**arch wire = archwire** سلك قوسي  
 سلك تقويمي يُثبت بسنين أو أكثر من خلال وصلات  
 ثابتة بالأسنان ، يُستخدم لتحريك أو لتوجيه حركة السن .  
 انظر أيضاً سلك قوسي كامل (Full archwire) ، سلك  
 قوسي جزئي (Sectional archwire) .  
 جزء من سلك رفيع فولاذي لا يصدأ يُكَيّف على القوس  
 السنّية ، ويُثبت في الوصلات التقويمية الأخرى على الجانب  
 الشفوي أو الدهليزي للأسنان ، ويستخدم في العلاج  
 التقويمي لربط الأسنان ببعضها للتحكم في حركة السن أو  
 لتثبيت الأسنان في وضع ثابت لمنع حركتها ، أو لمنع حركة  
 أخرى إضافية ؛ يُستخدم في أغلب الأجهزة التقويمية الثابتة  
 ذات الأطواق المتعددة ، أو النظم التقويمية الثابتة الملحومة  
 بتخريش ميناء السن ذات المظهر الجمالي .

**arch wire , continuous** سلك قوسي مستمر  
 (في تقويم الأسنان) : سلك مُثبّت بالوصلات التاجية على  
 كل الأسنان البازغة في القوس السنّية السفلية أو القوس  
 السنّية العلوية .

**archwire , full** سلك قوسي كامل  
 سلك يُثبت بالأسنان ، يمتد من منطقة الأرحاء من جانب  
 القوس السنّية إلى الجانب الآخر ، يُستخدم لتحريك  
 وتوجيه سن لتقويمها .

**arch wire , sectional =** سلك قوسي جزئي  
**segmental arch wire** (في تقويم الأسنان) : سلك قوسي يُثبّت على الوصلات  
 التاجية لبعض الأسنان فقط ؛ يُثبت عادة على جانب واحد  
 من القوس السنّية أو الجزء الأمامي منها . مثل القواطع  
 الأربعة الأمامية أو الأرحاء الخلفية فقط .



arch wire , segmental = سلك قوسي جُزئي (قطعي)  
 sectional arch wire  
 arch , zygomatic قوس وجنية ، قوس عذارية  
 «مصطلح متروك»  
 القوس المكونة من العظم الوجني والنُتوء الوجني لل الفك  
 العلوي والعظم الصدغي.  
 arcon صفة المطبق  
 تستخدم لوصف مطبق يشمل عناصر الأمامي في الجزء  
 العلوي والعناصر الألفية في الجزء السفلي .  
 arctation تَضيق  
 ضيق أو انقباض القناة أو أي فتحة أخرى .  
 arcus = arch قوس  
 arcus alveolaris mandibulare قوس سنخي فكي سفلي  
 arcus alveolaris maxillae قوس سنخي فكي علوي  
 arcus dentalis قوس الأسنان  
 arcus palati = قوس الحنك ، قوسا الأساليق  
 the pillars of the fauces  
 arcus zygomaticus قوس وجني  
 area منطقة ، مساحة محدودة ، باحة  
 area, acoustic باحة سمعية  
 area, apical باحة قمية ، باحة ذروية  
 area, auditory باحة سمعية  
 area , basal seat باحة مستقر القاعدة ، منطقة السرج  
 ( مستقر الجهاز الإكريليكي )  
 جزء من القوس السنية بدون أسنان يستقر عليه الجهاز السني  
 الاصطناعي المتحرك أو الثابت .  
 area , denture bearing = باحة ارتكاز البدلة السنية =  
 basal seat area باحة مُستقر القاعدة ، منطقة السرج  
 area , denture foundation = باحة استناد البدلة السنية =  
 basal seat area باحة مستقر القاعدة ، منطقة السرج  
 area , denture supporting = باحة دعم البدلة السنية =  
 basal seat area باحة مستقر القاعدة ، منطقة السرج  
 area , edentulous باحة الدرد ، باحة بلاأسنان ، سرج  
 area , focal باحة بُوري ، منطقة بُورية  
 area , impression باحة الطبّعة ، منطقة الطبّعة  
 عبارة عن ساحة تراكيب التجويف الفموي (الأسنان  
 والارتفاع السنخي المتبقي) .  
 area , pear-shaped الباحة كمثرية الشكل  
 باحة الوسادة خلف الرحي الثالثة .

area , post-dam باحة السّد الخلفي ، منطقة السد الخلفي  
 area , posterior palatal seal = باحة السّد الحنكي الخلفي  
 = باحة السّد الخلفي ، منطقة السد الخلفي  
 هي باحة من الأنسجة الرخوة عند التحام الحنك الصلب مع  
 الحنك الرخو ، تساعد على ثبات واستقرار البدلة السنية .  
 area , pressure باحة ضغط ، منطقة ضغط  
 area , radiolucent باحة مُنفذة للأشعة ، منطقة شافة للأشعة  
 area , relief باحة تخفيف الضغط ، باحة إزالة الضغط ،  
 منطقة تحرير الضغط  
 area , rest باحة استناد ، منطقة استناد  
 area , retromylohyoid الباحة خلف الضرسى اللامي ،  
 منطقة خلف الضرسى اللامي  
 area , rugae باحة التجاعيد الحنكية ، باحة الغُضون الحنكية  
 منطقة التجاعيد الحنكية  
 توجد ثنيات أو تجمّعات من الأنسجة في الجزء الأمامي من  
 الحنك الصلب .  
 area , stress-bearing باحة حاملة للضغط ، باحة  
 = basal seat area حاملة للجهد = باحة مستقر القاعدة ،  
 منطقة السرج  
 انظر باحة المقرّ القاعدي (Basal seat area) .  
 area , supporting باحة داعمة ، منطقة داعمة  
 area , temporal باحة صدغية  
 area , tissue-bearing باحة احتمال النسيج  
 area , vestibular باحة دهليزية  
 areola = areole هالة ، لَعوة ، خلال ، فُرجة  
 1 - أية فجوة صغيرة في نسيج .  
 2 - حلقة مستديرة حمراء حول إصابة ملتهبة على الجلد .  
 3 - مساحة مستديرة سوداء أو حمراء وردية حول حكمة  
 الثدي .  
 4 - مساحة الفَرْحِيّة المحيطة بحدقة العين .  
 areolae هالات ، فُرجات  
 areolar هالي ، لَعوي ، خلالي  
 areolar tissue نسيج خلالي ، نسيج هالي  
 argyria = argyrosis = تسمّم بأملح الفضة ، الانسمام  
 argyriasis = argyrisms (التصبغ بالفضة)  
 حالة تحدث للذين يستخدمون الأدوية أو المراهم المحتوية على  
 الفضة ، أو العاملين في مجال صناعة الفضة . وتتميز هذه  
 الحالة بتغيّر لون الجلد والأغشية المخاطية إلى الأزرق الرمادي  
 وتصبغه موضعياً ؛ يكون التصبغ محصوراً في مكان معين أو  
 يشمل الجسم كله .

arhinia = arrhinia عديم الأنف ، اللأنف  
ariboflavinosis عوز الريبوفلافين ، نقص الريبوفلافين ،  
نقص فيتامين B2  
الريبوفلافين هو أحد أنواع فيتامين ب المركب ونقصه يُسبب التهاب زوايا الفم ، وتشقق الشفتين وحرشفتها ، وتقرح البشرة الزهامي الحرشفي حول الأنف والعيون ، والتهاب اللسان إلخ.  
Arkansas stone = polystone حَجَر أركانسو  
حجر سليكوني خاص شديد الصلابة يستعمل لشحذ النهايات القاطعة للأدوات السنية ، كما يمكن تركيبه على حامل أقراص واستخدامه لسحل البورسلين أو حواف ميناء السن ؛ يسمى أيضاً بوليستون (Polystone) .  
Arkovy's mixture مَزيج أركوفي  
نسبة إلى ج أركوفي ، J. Arkovy 1923 طبيب أسنان مجري .  
مُستحضر طبي يحتوي على 8 جرام فينول و 4 جرام كافور و 4 سنتيمتر مكعب من زيت الإيكالبتول ، يُستخدم في علاج أقنية الجذور العفنة .  
arm ذراع ، ساعد ، عضد  
arm clasp صَمّة ذات ذراع ، مشبكة ذات ذراع  
arm rest سنناد الذراع  
arm , bar clasp الصَمّة ذات العارضة والذراع  
arm , bracing ذراع مُقوية  
ذلك الجزء من الجهاز السني الجزئي المصمم لمقاومة الحركة الجانبية أو الإزاحة .  
arm , circumferential clasp صَمّة ذات ذراع محيطي ،  
مشبكة محيطية الذراع  
arm , reciprocating ذراع تَرَدَدِيَّة  
arm , retention ساعد التثبيت ، ذراع التثبيت  
arm , retentive ذراع تثبيتية ، ذراع مثبتة  
armamentarium = armarium حَقِيبة الطبيب ، مُعدّات  
الطبيب  
الأدوات والكتب والأجهزة والمواد والتجهيزات الأخرى ، التي يستعملها الطبيب الممارس أو طبيب الأسنان في مهنته .  
Arnold's appliance جهاز (طبقة) أرنولد  
Arnold's ganglion = otic ganglion عَقْدَة أرنولد = العُقْدَة  
الأذنية  
ف أرنولد ، نسبة إلى F. Arnold ، 1890- 1803 ، مُشرِّح ألماني .

Arnold's nerve = nerve auricularis = عَصَب أرنولد  
الفرع الأذني للعَصَب المبهم (Nervi vagi) .  
aromatic عطري  
arrangement تَرتيب ، تَنضيد ، رَصَف ، نَظْم  
arrest تَوَقَّف  
arrest , cardiac تَوَقَّف القلب  
arrest , circulatory تَوَقَّف الدوران ، تَوَقَّف دوران الدم  
arrest , maturation تَوَقَّف النضج  
arrested caries نَخر متوقف ، تسوس مُتوقف  
آفة نخرية لا تبدي أية علامة على تقدّم النخر في السن .  
arrested dental caries نخر سني متوقف  
arrhythmia لا نظامية ، عدم انتظام نَظْم القلب ،  
اضطراب النظم  
arrowhead = Gothic arch رأس السهم = قوس قوطية  
arrow-head clasp مشبكة رأس السهم ، صَمّة رأس السهم  
arrow-head clasp , modified مشبكة رأس السهم المُعدلة  
arrow-point tracer راسمة سهمية نقطية  
1- إبرة تستخدم لنسخ رسم شبيه بالقوس القوطية .  
2- جهاز يُستخدم لرسم حركات الفك السفلي .  
3- جهاز فيه نقطة ترسيم مُتصلة بأحد الفكين ولوحة رسم بياني أو لوحة رسم استشفافي مُتصلة بالفك الآخر ، يستخدم لتسجيل اتجاه ومدى حركات الفك السفلي .  
انظر أيضاً راسمة القوس القوطية (Gothic arch tracer) .  
arrow-point tracing = gothic راسمة سهمية نقطية =  
arch tracing = needlepoint راسمة قوسية قوطية =  
tracing = stylus tracing راسمة ذات نقطة إبرية =  
الرسم بالراسمة المُسجّلة  
عمل رسم يشابه رأس السهم أو القوس القوطية عن طريق جهاز مُتصل بالفكين المتقابلين . شكل الرسم يعتمد على العلاقة بين رأس الترسيم بالنسبة للوحة الرسم . وتمثل قمة رأس السهم المرسوم بدقة أقصى ارتداد للعلاقة غير المتوترة بين الفك العلوي والفك السفلي أي العلاقة المركزية .  
arsenic زرنِيخ ، زرنِيخي (مُتعلق بالزرنِيخ) ، أرسنيكي ،  
(مُتعلق بالحمض الأرسنيكي)  
arsenic stomatitis التهاب الفم الزرنِيخي  
حالة فموية غير طبيعية تصاحب التسمم الزرنِيخي ، تتميز بجفاف واحمرار وتقرح مخاطية الفم المؤلمة ، وقرقرية (Purpura) ، وقلقلة الأسنان (Teeth mobility) . انظر أيضاً تسمم زرنِيخي (Arsenic poisoning) .

|  |  |                             |   |
|--|--|-----------------------------|---|
| artefact = artifact                                    | خطأ صُنعي ، نتاج اصطناعي   | artery , afferent           | شريان وارد  |
|  | يُستخدم هذا المصطلح في علم النُسج ليعبر عن عيب أو تشوّه حدث بطريقة اصطناعية خلال تحضير العينة مُسبباً مظهراً مُضلاً .  | artery , alveolar           | شريان سنخي  |
| artefactual gingival recession                         | انحسار اللثة الصناعي   |                             | الشريان السنخي العلوي الخلفي (Posterior superior alveolar artery) والشريان السنخي السفلي الخلفي (Posterior inferior alveolar artery) يُغذي الفك السفلي والأسنان السفلية . |
| arteria = artery                                       | شريان  | artery , angular            | شريان زاوي  |
| arteria alveolaris inferior = inferior alveolar artery | شريان سنخي سفلي  | artery , arcuate            | شريان قوسي  |
| arteria auditiva = labyrinthine artery                 | شريان سمعي = شريان تيهي  | artery , auditory           | شريان سمعي  |
| arterial   | شرياني   | artery , auricular          | شريان أذني  |
|  | متعلق بالشرايين .  | artery , buccal             | شريان شذقي ، شريان خدي يُغذي الخدين .   |
| arterial bleeding                                      | نزف شرياني   | artery , buccinator         | شريان مبوق ، شريان فمي  |
| arteriole  | شُرِين   | artery , carotid            | شريان سُبّاتي   |
|  | فرع دقيق من شريان .  |                             | الشريان الرئيسي الذي يُغذي الرأس ، ويتفرع إلى فرعين ، شريان سبّاتي باطن (Internal carotid artery) وشريان سبّاتي ظاهر (External carotid artery) .                          |
| arteriorrhexis   | تمزق الشريان   | artery , cavernous          | شريان كهفي  |
| arteriosclerosis                                       | داء تصلب الشرايين  | artery , cerebellar         | شريان مُخيخي  |
|  | حالة مرضية تُصيب الشرايين ، وتتميز بزيادة ثخانة جدار الشريان وفقد مرونته ؛ وهي حالة تصاحب مجموعة من الأمراض . وتصلب الشرايين ينتج عنه قلة أنسياب تدفق الدم الذي يؤثر على كفاءة عمل العضو .   | artery , cerebral           | شريان مُخيّ   |
| arteriostenosis  | تَضيق شرياني   | artery , cervical           | شريان رقبّي (عنقي)  |
|  | ضيق القطر الداخلي للشريان .  | artery , common carotid     | شريان سبّاتي عام ، شريان سبّاتي مشترك   |
| arteriostosis  | تعظّم الشريان  | artery , coronary           | شريان تاجي يُغذي عضلات القلب .  |
| arteritis  | التهاب الشريان ، التهاب شرياني   | artery , cricothyroid       | شريان حلقي درقي   |
| arteritis, cranial                                     | التهاب الشريان القحفي  | artery , dental             | شريان سني يُغذي الفكين والأسنان ؛ مثل الشريان السني الأمامي والشريان السني الخلفي والشريان السني السفلي .   |
|  | مرض خطير يتميز بالتهاب جدران الأوعية الدموية في الشريان القحفي عند المصابين الذين تكون أعمارهم فوق 50 سنة ، وقد يؤدي إلى العمى أو السكتة أو كليهما . يشخص المرض بواسطة خزعة (Biopsy) من الشريان .  | artery , efferent           | شريان صادر  |
| arteritis , temporal                                   | التهاب الشريان الصدغي  | artery , elastic            | شريان مرن   |
| artery   | شريان  | artery , ethmoidal          | شريان غربالي  |
|  | وعاء دموي يمر فيه الدم المؤكسج (Oxygenated blood) من القلب إلى الجسم . يتكون جداره من ثلاث طبقات : الطبقة الداخلية «غلالة باطنة Tunica interna» وهي بسماكة خلية واحدة ، والطبقة الوسطى «غلالة وسطى Tunica media» تتكون من نسيج مرن ، والطبقة الخارجية «غلالة خارجية أو برآنية Tunica adventitia» وتتكون من نسيج ليفي . حينما يُقطع الشريان يتدفق دم أحمر زاه ، ويمكن أن تشعر بانقباض الشرايين الكبيرة عند انقباض القلب . | artery , external carotid   | شريان سبّاتي ظاهر   |
|  |  | artery , external maxillary | شريان فمقي ظاهر   |
|  |  | artery , facial             | شريان وجهي يُغذي الوجه .  |
|  |  | artery forceps              | ملقط شرياني   |
|  |  |                             | أي ملقط يُستعمل للإمساك والضغط على نهاية الشريان أثناء ربطه . مثل الجفت الشرياني ذاتي الغلق ، والذي   |

يحتوي على مقبض شبيه بمقبض المقصّ . يُسمى أيضا الملقط الموقف للترّف (Hemostatic forceps) .

artery , frontal الشريان الجبهي

artery , greater palatine شريان حنكي كبير

artery , hyoid الشريان اللامي

artery , infraorbital الشريان تحت الحجاجي

artery , internal carotid الشريان السباتي الباطن

artery , internal maxillary الشريان الفكي السفلي

artery , labial شريان شفوي

الشريان الشفوي السفلي يُغذي الشفة السفلى والشريان الشفوي العلوي يُغذي الشفة العليا .

artery , lacrimal الشريان الدمعي

artery , laryngeal الشريان الحنجري

artery , lingual الشريان اللساني  
يُغذي اللسان .

artery , mandibular الشريان الفكي السفلي

artery , masseteric الشريان الماضغي

artery , maxillary الشريان الفكي العلوي

يُغذي الفك العلوي ؛ مثل الشريان الفمقي الظاهر (External maxillary artery) والشريان الفمقي الباطن (Internal maxillary artery) .

artery , meningeal الشريان السحائي

artery , mental الشريان الذقني

artery , muscular شريان عضلي

artery , mylohyoid الشريان الضرسي اللامي

artery , nasal الشريان الأنفي

artery , nasopalatine الشريان الحنكي الأنفي  
يُغذي الحنك .

artery , nutrient شريان مغذي

artery , occipital شريان قذالي

artery of the pterygoid canal شريان القناة الجناحية ،  
شريان النفق الجناحي

شريان يُغذي العضلات الحنكية (Palatine muscles) والجزء العلوي من البلعوم (Pharynx) .

artery , ophthalmic شريان عيني

artery , palatine شريان حنكي

artery , palpebral شريان جفني

artery , pharyngeal شريان بلعومي

artery , pulmonary شريان رئوي

شريان ينقل الدم غير المؤكسد (الخالي من الأكسجين) ، من القلب إلى الرئتين .

artery , radial شريان كعبري

artery , radicular شريان جذري

artery , spheno- palatine شريان وتدي حنكي

artery , sternocleidomastoid شريان قصي ترقوي خشائي

artery , stylo mastoid شريان إبري خشائي

artery , subclavian شريان تحت الترقوة

artery , sublingual شريان تحت اللسان ، شريان تحت اللساني  
يُغذي اللسان .

artery , submental شريان تحت الذقن

يغذي العضلة الضرسية اللامية (Mylohyoid muscle) والغدة اللعابية تحت الفك (Submandibular salivary gland) والغدة اللعابية تحت اللسانية (Sublingual salivary gland) والجلد حول الذقن .

artery , supraorbital شريان فوق الحجاج

artery , supratrochlear شريان فوق البكرة

artery , temporal الشريان الصدغي  
وهما الأصدغان أو الأسدغان .

artery , thyroid شريان درقي

artery , tonsillar شريان لوزي

artery , transverse شريان مُستعرض

artery , tympanic شريان طبلي

artery , vertebral شريان فقري

artery , zygomatico- orbital شريان وجني حجاجي

arth- , arthro- (سابقة) مفصل ، مفصلي  
مفصلي

متعلق بالمفاصل .

arthralgia ألم المفصل ، ألم مفصلي

arthritic ملتهب المفصل  
متعلق بالتهاب المفاصل .

arthritis التهاب المفصل

arthritis , dental التهاب مفصلي سني  
التهاب يؤثر على الرباط السنخي السني .

arthritis , osteo التهاب عظمي مفصلي

التهاب مزمن للمفصل كثير الحدوث في السن المتقدم عند معظم الرجال ، يصيب مفصل واحد أو أكثر فيسبب الألم والتيبس والتشوه والقصور في وظيفة المفصل . وينتج عن إصابة قديمة أو رضح أو مرض ؛ وتظاهر الحالة في الأشعة .

|                             |   |   |
|-----------------------------|---|---|
| arthritis , rheumatic       | التهاب المَفصل الروماتيزمي  | قطع المَفصل المريض لإيجاد مسافة تسمح بتحريك المَفصل الملتهِم .  |
| arthritis , rheumatoid      | التهاب المَفصل الروماتويدي  | تقويم المَفصل بالإقحام  |
|                             | خلل التهابي في النسيج الضام يصيب العديد من المفاصل ، لا يوجد له سبب ، يبدأ في المراحل الأولى من العمر ويغلب في الإناث . والأماكن التي تغلب الإصابة فيها هي مفاصل الأصابع والقدم حيث تصبح مُتَيِّسَة ومُتورِّمة ومؤلمة . يصيب المَفصل الفكي الصدغي أيضاً . | وضع مواد ترقيع لعضوية أو مواد ذاتية مُثل : غضروف أو لفاة في منطقة المَفصل لمنع التحامه وتحسين حركته .   |
|                             |   | تقويم مفصلي بالإبدال  |
| arthrocentesis              | بَزَل المَفصل   | تنظير المفاصل   |
|                             | سحب السائل المحيط بالمَفصل ، ويتم عادة بالإبرة والمحقنة .   | استخدام المنظار لرؤية المَفصل الفكي الصدغي .  |
| arthrochondritis            | التهاب العُضروف المَفصلي  | arthroscopy , diagnostic  |
| arthrodesis = arthrodesia = | إشاق المَفصل ، تثبيت المَفصل  | عملية جراحية ، تُجرى بإدخال المنظار داخل محفظة المَفصل الصدغي الفكي ، لفحص المَفصل بالنظر المباشر .   |
| artificial ankylosis        | (جراحياً) = قَسط صُنعي  | arthroscopy , surgical =  |
| arthrodia                   | مَفصل مُسطَّح   | تنظير جراحي للمَفصل   |
| arthrodial                  | مُسطَّح المَفصل ، مسطَّح المَفصل متعلق بالمَفصل المُسطَّح .   | arthroscopic surgery  |
| arthrodial joint            | مَفصل مُتسطَّح  | عملية جراحية ، تُجرى بإدخال المنظار ، وأدوات جراحية دقيقة داخل محفظة المَفصل الصدغي الفكي للمعالجة الجراحية ، ويعتبر التنظير الجراحي بديلاً عندما تفشل المعالجة بالطرق غير الجراحية في إزالة أو تخفيف الأعراض التي تسبب الألم الشديد والمتعارضة مع ممارسة النشاط اليومي للمريض مثل الكلام . |
| arthrodial movement         | حركة تسطَّح المَفصل   | arthrosis   |
|                             | حركة انزلاقية .   | فصال  |
| arthrodynia = arthralgia    | ألم المَفصل ، وجع المَفصل ، ظَّلَاع   | arthrosteiti  |
|                             |   | التهاب عظم المَفصل  |
| arthrogram                  | التصوير الشعاعي للمَفصل   | arthrosynovitis   |
| arthrography                | التصوير الشعاعي المَفصلي الظليل ، تصوير المَفصل ، وصف المَفصل   | التهاب زليل المَفصل   |
|                             | تصوير الحيز المحيط بالمَفصل الفكي الصدغي بالأشعة السينية ، بعد إدخال وسيط ظليل متباين مثل الصبغة داخل هذا الحيز ؛ وتظهر اللقمة والحفرة الحقانية أيضاً في الصورة الشعاعية .  | شق المَفصل ، بَضْع المَفصل  |
| arthrolith                  | حَصاة مَفصليّة  | arthrotomy  |
|                             | ترسبات كلسية في المَفصل .   | مفصلي   |
| arthrology                  | علم المفاصل ، مَبَحَث المفاصل   | articular   |
| arthropathy = arthropathia  | اعتلال مفصلي  | متعلق بالمفاصل .  |
| arthroplasty                | رَأب المَفصل ، تصنيع المَفصل ، تقويم المَفصل  | articular bone  |
|                             | 1 - جراحة رأبية للمَفصل : إعادة تشكيل جراحي لمَفصل مريض ليؤدي وظيفته الطبيعية ، وقد يحتاج إلى استعمال مواد ترقيع غير عضوية .  | الفك السفلي للحيوانات الفقارية غير الثديية مثل الزواحف والطيور والأسماك .   |
|                             | 2 - تركيب مفصل صناعي .  | articular capsule   |
| arthroplasty , excision     | تقويم مفصلي بالإزالة  | غلاف من النسيج يحيط بمَفصل مُتحرِّك ، يتكون من طبقة خارجية مؤلفة من نسيج ليفي أبيض وغشاء زليلي داخلي ؛ أنظر أيضاً محفظة ليفية (Fibrous capsule) .   |
| arthroplasty , gap          | رَأب المَفصل لخلق فجوة  | articular cartilage   |
|                             |   | عُضروف مفصلي  |
|                             |   | العُضروف الذي يُغطِّي عظم المَفصل ويحميه ، وهو نوع من النسيج الليفى الزجاجي يُغطِّي الأسطح المَفصليّة ضمن المَفصل الزليلي . انظر غضروف (Cartilage) .  |
|                             |   | articular covering  |
|                             |   | غطاء مفصلي  |
|                             |   | articular disc = articular disk =   |
|                             |   | مُفْرَص مفصلي   |
|                             |   | meniscus  |

صفيحة ليفية بين السطحين المنطبقين من عظم المفصل ،  
تعمل كوسادة تتألف من نسيج ضام خاص متين يتكون من  
الأدمة المتوسطة التي لا تمتص ، ضمن المفصل الفكي  
الصدغي ؛ القرص المفصلي قد يصاب بالتلف نتيجة  
لرُضْح أو عدوى أو ورم خبيث.

**articular eminence** شامخة مفصلية  
**articular end** طَرَف (نَهائية) مفصلي  
**articular fossa** حَفرة مفصلية  
**articular fracture** كَسر مفصلي  
كسر يصيب الأسطح المفصلية.  
**articular membrane** عَشَاء مفصلي  
**articular process** نَتَائِ مفصلي ، شَاخِصَة مفصلية  
**articular space** مَسَافَة مفصلية ، فَرَاغ مفصلي  
المسافة بين الرباط المحفظي وبين أسطح الحفرة الحقائية  
واللقمة.

**articular surface** سَطْح مفصلي  
**articular system** نِظَام مفصلي ، جِهَاز مفصلي  
يتعلق بنظام الجسم بمفاصل وعظام المجموعة الحركية .  
**articulare = Ar** نُقْطَة مفصلية

- 1 - (في تقويم الأسنان) : علامة تُستخدم في التصوير الشعاعي لقياس المنطقة الجانبية لرأس المريض ، وتتكوّن بانطباق أو تراكب الجانب الخلفي لرأد الفك السفلي على السطح السفلي للعظم القذالي ، فتظهر الصورة بروز واضح للنقطة المفصلية نتيجة التراكب .
- 2 - نقطة تقاطع محيط الحافة الخلفية للفك السفلي والعظم الصدغي وهي علامة شعاعية «سيفالومترية» لقياس الرأس .
- 3 - نقطة تقاطع المحيط الخلفي للقمة الفك السفلي مع العظم الصدغي ، كما يظهر على فيلم جانبي سيفالومتري .
- 4 - نقطة التقاطع بين ظل القوس الوجنية والحافة الخلفية للشعبة الصاعدة بالفك السفلي .

**articulate** يَتِمَّفِصَل ، يَتَأَلَفُظ بوضوح  
1 - إطباق الأسنان الطبيعية أو الصناعية في علاقة إطباقية صحيحة .  
2 - يَنطِق الكلام بشكل واضح وصحيح .  
3 - يوصل أو يلتحم بمفصل .

**articulated** مُتَمَّفِصَل  
**articulated partial denture** جِهَاز سَني تَعْوِضِي (بدلة) جزئي متمفصل  
انظر جهاز سني جزئي (Partial denture) .

**articulating** يَعْض ، يَتَمَّفِصَل ، يُطَبِّق ، عَضّ  
**articulating eminence** شَامِخَة مفصلية  
**articulating paper** وِرق مِطَابِقَة الأَسْنَان ، وِرق إطباق

شريط مصبوغ باللون الأحمر أو الأزرق أو ورق فحمي «كربون» أو ورق سطحه مغطى بالجرافيت ، يستعمل للتأكد من درجة انطباق الأسطح الطاحنة للأسنان الطبيعية العلوية والسفلية المقابلة لها في حالة تصحيح الإطباق ، أو لتعليم نقاط الانطباق بين الأسنان الطبيعية أو التعويضية في حالة التركيبات الصناعية التعويضية .

**articulating paper holder** حَامِل وِرق المِطَابِقَة  
يُمسِك وِرق الإطباق بواسطة حامل ورق إطباق معدني ؛ ويُستخدم ورق الإطباق لتحديد نقاط التماس .

**articulatio = articulation** مَفْصَل ، تَمَّفِصَل ، النُّطْق  
«مخارج الحروف»

**articulation = articulatio** مَفْصَل ، تَمَّفِصَل ، تَطَابِق الأَسْنَان ، النُّطْق  
« تلفظ الكلام بمخارج حروف واضحة»

- 1 - الإطباق بين الأسنان العلوية والسفلية وعلاقة أسطحها الطاحنة خلال حركتها المفصلية أثناء أداء وظيفتها .
- 2 - تنضيد الأسنان ؛ رَصْف وترتيب الأسنان في الجهاز الصناعي التعويضي لتماثل الأسنان الطبيعية في الفم أثناء أداء وظيفتها .
- 3 - مفصل (Joint) . انظر المفصل الفكي الصدغي (Temporomandibular joint) .
- 4 - نُقْطَة التَقَاء أو تماس بين عظمين ثابتين أو متحركين أو أكثر من عظمين من الهيكل العظمي .
- 5 - تَلْفُظ الكلمات بشكل واضح عند التكلم ، وهي عملية يُستخدم فيها اللسان والأسنان وبنية التجويف الفموي بالتوافق مع اهتزاز الهواء الخارج .

**articulation , anatomic** مَفْصَل تَشْرِيحِي  
التحام صلب ، أو متحرك بين جزأين من العظم .

**articulation , articulator** مَفْصَلَة  
استخدام جهاز يُجسّد حركة المفصل الفكي الصدغي صناعياً ، بحيث توضع الأمثلة الجبسية بطريقة مماثلة لوضع حركات الفك السفلي المتعددة .

**articulation , balanced** مَفْصَل متوازن ، مَفْصَل موازن  
تماس الأسنان العلوية والسفلية المترامن من العلاقة المركزية إلى كل الحركات الانزلاقية ؛ انظر الإطباق (Occlusion) .

**articulation , ball-and-socket** مَفْصَل كُرَة وِجُوف ، مَفْصَل كروي

|                                  |   |
|----------------------------------|---|
| articulation , condylar          | مَفْصَلٌ لُقْمِي  |
| articulation , dental            | مَفْصَلٌ سِنِي ، إطباق سني  |
|                                  | العلاقة الإطباقية بين الأسنان العلوية والسفلية حينما تتحرك أثناء الإطباق المركزي أو خارجه .   |
| articulation , edge-to-edge      | مَفْصَلٌ حَدِّ حَدِّ  |
|                                  | تطابق الحد القاطع للأسنان الأمامية العلوية والسفلية .   |
| articulation , free              | مَفْصَلٌ حُرٌّ  |
|                                  | حالة من الإطباق الحر للأسنان ، لا يوجد فيها تعارض الحُدْبَاتِ أو تداخلها .  |
| articulation, hing               | مفصلة رزية  |
| articulation , mandibular        | مَفْصَلٌ فكي سفلي   |
| articulation , maxillary         | مَفْصَلٌ فُكْمِي ،  |
|                                  | مَفْصَلٌ فكي علوي   |
| articulation ,pivot              | مَفْصَلٌ صَائِرِي ، مَفْصَلٌ بَكْرِي ،  |
|                                  | مَفْصَلٌ سَكِي  |
| articulation , plane             | مَفْصَلٌ مُسَطَّحٌ  |
| articulation , semi adjustable   | مفصلة شبه ضَبُوط  |
| articulation , simple            | مفصل بسيط   |
| articulation , temporomandibular | مفصل فكي سفلي   |
|                                  | صُدْغِي   |
|                                  | تمفصل التواء اللُقْمِي للفك السفلي والقرص ضمن المفصل مع حفرة الفك السفلي للعظم الصُدْغِي .  |
| articulation,temporomaxillary    | مفصل فُكْمِي صُدْغِي ،  |
|                                  | مفصل فكي علوي صُدْغِي   |
| articulator                      | 1-مفصلة   |
|                                  | 2- مطبق   |
|                                  | جهاز مخبري سني (Dental laboratory device) ميكانيكي (آلي) يُمَثِّلُ المفصل الفكي الصُدْغِي والفكين ، يُثَبَّتُ به نموذج الفك العلوي والفك السفلي في علاقة إطباقية مركزية ، حيث يؤدي الأوضاع المسجله لحركة الفك السفلي وعلاقته بالفك العلوي ؛ وهو يساعد في دراسة الإطباق السني وعمل الأجهزة التعويضية السنية المتحركة والثابتة ، والحشوات الذهبية . انظر مطبق (Arcon) . |
| articulator , adjustable         | مفصلة ضبوطية  |
|                                  | مفصلة أو مطبق يستخدم بواسطة فني الأسنان ، ويمكن ضَبْطُه بحيث يسمح بحركة النماذج لتلائم الكثير من أوضاع وحركات الفك السفلي بالنسبة للفك العلوي المسجلة داخل الفم .   |
| articulator , anatomical         | مفصلة تشريحية   |

|                                       |   |
|---------------------------------------|---|
|                                       | مطبق أو مفصلة لمحاكاة العلاقة بين الفكين في كافة الحركات والأوضاع ، أي محاكاة الحركات الطبيعية للفك السفلي خلال مضغ الطعام .          |
| articulator , crowns & bridges        | مفصلة التيجان والجسور   |
| articulator , dental                  | مفصلة سنية  |
| articulator , full denture            | مفصلة البدلة السنية الكاملة   |
| articulator , Gysi's                  | مفصلة جيزي  |
| articulator , hinge =                 | مطبق رزّي ، مَفْصَلَةٌ رزّيّة ، مفصلة   |
| plane line articulator                | مستوى الحدِّ الفاصل   |
|                                       | مفصلة بمفصل رزي للفتح والغلق فقط ، أي أنه لا يقوم بأي حركة جانبية أو حركة منزلقة .  |
| articulator , partial denture         | مفصلة الجهاز السني الجزئي   |
| articulator , semi-adjustable         | مفصلة شبه ضبوطية  |
| articulator , simple                  | مطبق بسيط ، مَفْصَلَةٌ بسيطة  |
| articulatory                          | لَفْظِي ، تَلْفَظِي   |
| articulomachelian bar                 | عُضْرُوفٌ جَنِينِي ينشأ منه الفك السفلي   |
| artifact = artefact                   | 1-عَمَلٌ صُنْعِي ، خَادِعٌ ، إرْبٌ  |
|                                       | 2- تَبَدُّلٌ صُنْعِي ، تَشْوَهُ   |
| artificial                            | غير طبيعي ، اصطناعي ، صناعي ، مفتعل   |
| artificial classification of cavities | تصنيف صناعي للحفر   |
|                                       | تصنّف أية حُفْرَةٌ ضمن إحدى المجموعات الست الآتية ؛ (الخمسة الأوائل وضعت بواسطة ج . ف . بلاك (G.V.Black) :                            |
|                                       | الصفن الأول Class 1 : حُفْرٌ مصاحبة لعيوب في النسيج السني في الأسطح الإطباقية للأسنان الخلفية .                                       |
|                                       | الصفن الثاني Class 2 : حُفْرٌ في الأسطح الملاصقة للضواحك والأضراس .   |
|                                       | الصفن الثالث Class 3 : حُفْرٌ في الأسطح الملاصقة للأنياب والقواطع ، لا تشمل الزاوية القاطعة .   |
|                                       | الصفن الرابع Class 4 : حُفْرٌ في الأسطح الملاصقة للأنياب والقواطع وتشمل الزاوية القاطعة .   |
|                                       | الصفن الخامس Class 5 : حُفْرٌ عدا حُفْرُ الوهاد (Pits) (Cavities) في الثلث اللثوي للسطح الشفوي والسطح الخدّي والسطح اللساني للأسنان . |
|                                       | الصفن السادس Class 6 : حُفْرٌ في الحواف القاطعة وقمم الحُدْبَاتِ للأسنان (ليس موجوداً في تصنيف بلاك Black's classification) .         |
|                                       | انظر أيضاً تصنيف الحفر (Cavities classification) ، حفرة بسيطة (Simple cavity) ، حفرة السطح الأملس (Smooth surface cavity) .           |

**artificial crown** تاج اصطناعي  
تعويض ثابت للجزء الأكبر أو لكامل تاج السن الطبيعية ،  
عادة يكون من الذهب أو الخزف أو الراتين الأكريليكي .

**artificial denture** بدلة أو جهاز سني اصطناعي

**artificial feeding of infants** تغذية صناعية للأطفال

**artificial full denture** بدلة أو جهاز سني اصطناعي كامل

**artificial joint** مفصل اصطناعي

**artificial partial denture** بدلة أو جهاز سني اصطناعي جزئي

**artificial palate** حنك اصطناعي ، حنك صُنعي  
تعويض صناعي لإغلاق شق قبة الحنك .

**artificial respiration** تنفس اصطناعي  
عملية دفع الهواء - مع أو بدون أكسجين - داخل وخارج  
الرئتين من أجل بدء دورة التنفس الطبيعي ، أو إعادته حينما  
يتوقف ؛ ويجب أن تزال أولاً أية عوائق موجودة في مجرى  
التنفس .

**artificial saliva** لعاب اصطناعي  
مخلوط من كربوكسي ميثيل سيلولوز (Carboxymethyl cellulose) ، وسوربيتول (Sorbitol) ، وكلوريد الصوديوم  
(Sodium chloride) ، وكلوريد البوتاسيوم (Potassium chloride) في محلول مائي . يتوفر في زجاجة للإرداذ  
لعلاج جفاف الفم (فم جاف Dry-mouth) .

**artificial stone** حَجَر صناعي  
مادة شديدة الصلابة من مشتقات الجبس يتصلب حينما  
يُخلط مع الماء بنسبة معينة في شكل جبس له خواص  
فيزيائية أفضل من جبس باريز لاستخدامه في عمل نماذج أو  
أمثله خلال خطوات صناعة التيجان والجبسور ، أو التركيبات  
الصناعية التعويضية .

**artificial substitute** بديل اصطناعي ، بديل صُنعي

**artificial teeth** أسنان اصطناعية ، أسنان صناعية

**artificial vaccination** تطعيم صناعي

**artificial velum** حَقَّاف اصطناعي ، شرع اصطناعي  
سداد تعويضي صناعي لإغلاق شق الحنك الرخو .

**artificial ventilation =** تهوية اصطناعية

**artificial respiration** تنفس اصطناعي  
عملية لإعادة التنفس الطبيعي بالوسائل اليدوية أو الوسائل  
الآلية في حالة انقطاع التنفس الطبيعي أو توقفه تماماً . قد  
تفشل التهوية المؤثرة للرئتين بسبب انسداد الحنجرة أو ابتلاع  
جسم غريب أو زيادة الإفرازات أو ضعف عضلي عصبي أو  
إصابة في جدار الصدر . قبل أية محاولة لعمل تنفس

صناعي أو تهوية صناعية للرئتين ، يجب فحص المجرى  
التنفسى والتأكد من إزالة أي شيء يسده . يسمى أيضاً تنفس  
صناعي (Artificial respiration) . انظر أيضاً إنعاش قلبي  
رئوي (Cardiopulmonary resuscitation) ، إنعاش  
(Resuscitation) ، جهاز تهوية (Ventilator) .

**artificial wall** جدار صناعي ، جدار اصطناعي

**artifistulation** نَاسور اصطناعي  
عملية ثقب السِّمحاق المخاطي والصفيحة السنخية للعظم  
جراحياً .

**aryepiglottic folds** طيَّات طَرَجَهالية فكية ،  
الثنية الطَرَجَهالية اللسانية المزمارية

**aryepiglotticus muscle** عضله طَرَجَهالية فكية ،  
العضلة الطَرَجَهالية اللسانية المزمارية  
حزمة «لَفَّة» غير ثابتة من العضله الطَرَجَهالية المائلة  
«المنحرفة» .

**arytenoid = arytaenoid** طَرَجَهالي

**arytenoid cartilage** عَضُروف طَرَجَهالي

**arytenoid glands** عُدُد طَرَجَهالية

**arytenoid muscles** عَضُله طَرَجَهالية  
تُغلق مدخل الحنجرة وتقرّب العضاريف الطَرَجَهالية.

**asbestos** أسبست «حجر فتيلي» ، إميانت ، حرير  
صخري ، كتان حريري  
سيليكات الكالسيوم أو سيليكات المغنيزيوم اللبفي المقاوم  
للاحتراق ، يُستعمل في بعض الضمادات ، ويُستعمل في  
طب الأسنان ممزوجاً بالجبس كمادة كاسية في عمليات لحام  
المعادن . مُنع استخدامه الآن في ضمادات الأسجة الداعمة  
السنية وذلك لأسباب صحية . حيث يسبب استنشاق غبار  
الأسبستوس التهاب الرئة (Pneumoconiosis) .

**asbestos liner** بطانة أسبستوس

**asbestos soldering block** قاعدة لحام أسبستوس

**ascending** صاعد

**ascending branch** فرع صاعد

**ascending pharyngeal artery** شريان بلعومي صاعد

**ascending ramus of the mandible** الرأد ، الفرع الصاعد  
للفك السفلي

**Ascher's syndrome** متلازمة آشِر

**ascorbic acid = vitamin C** فيتامين C = فيتامين C  
فيتامين ذواب في الماء ، مهم للحفاظ على حيوية جدران الخلية ،  
وحيوية النسيج الضام ، يُستعمل لتسريع التئام الجروح ومنع



مرض الإسقربوط (Scurvy) (داء الحفر) الذي ينتج عن عوز فيتامين C . يؤخذ فيتامين C على شكل أقراص ، ويوجد في كثير من الخضروات والفواكه وخصوصاً الحمضيات ؛ وهو من أهم العناصر في الغذاء .

**-ase** (لاحقة) إنزيم

**asepsis** تطهير ، عقامة  
غياب وجود جراثيم حية ممرضة أو عفونة ؛ للدلالة العملية على الوسائل التي تهدف للقضاء على الكائنات الدقيقة الممرضة .

**asepsis , integral** عقامة متكاملة

**aseptic** طاهر ، مُعقَّم ، مُطهَّر  
متعلق بالطهارة ، خال من العدوى أو مادة مُطهرة مُعقمة .

**aseptic gauze** شاش مُعقَّم  
شاش طاهر مُجهز ومغلف للاستعمال الجراحي .

**aseptic technique** طريقة التعقيم  
طريقة « اللامس » (Non-touch technique) تُستخدم في أي عملية ، حينما يوجد احتمال لتسرب جراثيم أو ميكروبات ممرضة من الأنسجة أو الدم . ويجب أن تُعقَّم كل أداة مُستخدمة في العملية ولا يقتصر على تنظيفها .

**ash** رماد

**Ash's dowel crown** تاج أش ذو الوند  
تاج مصنوع من الخبز المطبوخ على أنبوب بلاتنيوم يُثبت في مكانه بواسطة دسار مُحزَز (Fluted dowel) .

**asialia = aptyalism** نقص أو فقد اللعاب ، قلة اللعاب

**asialia = asialorrhoea** نقص اللعاب

**aspect** وجه ، هيئة ، منظر ، سحنة

**aspect , dorsal** منظر ظهري

**aspect , ventral** منظر أمامي ، منظر بطني

**asphyxia** اختناق  
حاله تُهدد الحياة ، تتمثل في عدم وصول الأكسجين إلى الرئتين ، نتيجة انسداد أو تلف أي جزء من الجهاز التنفسي وبذلك يتراكم غاز أول أكسيد الكربون في الدم ويسبب غيبوبة .

**aspirate** يَمص ، يَشْفُط ، يَمْتَص ، يَرشَف  
1 - يسحب من أو يبلع أو يستشق .  
2 - سحب السوائل أو الغازات من تجويف ما بالجسم بواسطة جهاز سيفوني (جهاز مَثعبي) (Syphonage apparatus) .

**aspirating needle** إبرة ماصّة ، إبرة شَفْط

إبرة طويلة مُجوفة تستخدم لسحب السوائل من تجويف ما في الجسم .

**aspirating syringe** محقنة مَصّ ، محقنة شَفْط

**1- شَفْط ، رشَف**  
أ - عملية سحب أو بزل لارتشاف أو إمتصاص الغاز أو السائل أو المواد نصف الصلبة من تجويف مغلق في الجسم (مثل شَفْط الدم من تجويف بالنسيج) .  
ب - عملية سحب اللعاب من الفم أثناء المداخله السنية بواسطة الشفاطة .

**2- استنشاق ، تنفس**  
عملية التنفس .

**aspiration biopsy** عينة بزل ، خزعه شفطية  
أخذ نسيج حي للفحص المجهري عن طريق المصّ بواسطة إبرة دقيقة متصلة بمحقنة . تُستخدم هذه الطريقة في المقام الأول للحصول على خلايا من منطقة الآفة المحتوية على سائل أو حينما يتكوّن سائل في تجويف مصلي .

**aspiration , artificial** تنفس اصطناعي (صناعي)

**aspirator** ممص ، شفاطة ، ممصة ، ماصّة ، سفاطة  
آله أو أداة ماصّة ذات قدرة شفط عالية وتفريغ منخفض ، تُستخدم لمص الفضلات الناتجة عن علاج الأسنان أو اللعاب أو الدم من الفم بسرعة عالية أثناء مداواة الأسنان .

**aspirator tip** طرف الشفاطة ، ذروة أنبوب الشفط  
أنبوب صغير من البلاستيك أو المعدن يناسب فم المريض يُثبت بأنبوب الممصّ ، يساعد على امتصاص السوائل ، والدم ، واللعاب ، والفضلات الناتجة من علاج الأسنان في الفم ، وتساعد على الحفاظ على صفاء مرآة طبيب الأسنان .

**aspirator , low-volume** شفاطة ذات شفط منخفض

**aspirator , root canal** ممص قناة الجذر

**aspirator , surgical** ممص جراحي ، شفاط جراحي

**aspirin = acetylsalicylic acid** أسبرين = حمض الأسيتيل ساليسيليك  
يوصف الأسبرين لخفض درجات الحرارة والحُمى ، ولتخفيف الألم ، والالتهاب .  
موانع الاستطباب : يمنع تناول الأسبرين في الاعتلالات النزفية ، والقرحة الهضمية ، والحمل ، كما يمنع تناوله مع مُضادات التجلط أو بوجود حساسية للسلسليات غير معروفة السبب .

**asporous** لا بوعي ، عديم الأبواغ

**A-splint** جبيرة A

جائز سلكية داخل الفم ، حيث يستخدم الأكريليك أو الكمبروزيت لتثبيت سلك لين على الأسنان المراد تثبيتها .

assay معايرة ، مقايسة ، اختبار قياس أو تحديد درجة نقاوة المعدن .

assay , biological معايرة حيوية

assay , microbiological مقايسة جرثومية حيوية

assemble جمع

assembly تجميع ، تركيب ، تعشيق

Assezat's triangle = facial triangle مثلث أسيزا = المثلث الوجهي

نسبة إلى ج ، أسيزا 1836-1876 ، J.Assezat ، عالم أنثروبولوجيا فرنسي .

مثلث قحفي مُحدد بخطوط تصل النقطة القاعدية والنقطة السنخية والنقطة الأنفية.

assimilable قابل للأبيض ، قابل للتمثل ، قابل للهضم

assimilate يتمثل ، يهضم ، يتأيض يتمص ويتحول إلى أنسجة بالجسم .

assimilation تمثيل الغذاء ، ابتناء ، تمثّل ، أبيض عملية امتصاص الطعام وتحوله إلى نسيج حي في الجسم .

assist يساعد ، يسعف

assistance مساعدة ، إسعاف ، عون

assistant مساعد

assistant , dental مساعد طبيب الأسنان

assistant , surgery مساعد الجراح

assorted مُنوع ، مُشكّل

assortment مُتنوعة ، مُشكلة ، تنسيق ، تصنيف ، تشكيلية مُنوعة

aster نجم ، كوكب (بنية خلوية نجمية)

asterion الكويكبة (النجمي)

1- نقطة ملتقى الدروز ، اللامي والجداري الخشائي والقذالي الخشائي .

2- نقطة على سطح الجمجمة تكون ملتقى العظم الصدغي والعظم القذالي والعظم الجداري . وهي علامة لقياس الرأس .

asthenic ضعيف ، مُتعب ، عديم القوة ، واهن

asthma ربو ، أزمة ، ضيق تنفس ، النسمة

حاله من الحساسية تُسبب صعوبة التنفس . تحدث الأزمة نتيجة فرط حساسية لمادة غريبة أو قَلق عصبي .

asthmatic attack نوبة ربو ، هجمة ربو

astomatous عديم الفم ، بلا فم ، لا تُغري

astomia = astomus غيبة فتحة الفم ، فقد الفم ، عديم الفم غياب فتحة الفم الخلقية .

astrigent قابض ، مُقبض ، دواء قابض ، قاطع للزلف ، عقول

1- دواء يحدث انقباضاً عضوياً أو يوقف الإفراز أو النزف أو جميعها .

2- مادة تستخدم لانقباض الأنسجة اللثوية بعيداً عن حواف السن المُضّر لتاج من أجل تسهيل إجراء الطبعة للسن المُضرة ، تستخدم أيضاً عند التثبيت الدائم للتاج .

asymmetrical غير مُتناظر ، غير مُتماثل ، عديم التناسق لا يمكن انقسامه إلى جزأين متماثلين .

asymmetry عدم التماثل ، اللاتناظر عدم التماثل ، أو التناسق بين جزئين متشابهين في العادة .

asymptomatic بدون أعراض ، لا عرضي ، عديم الأعراض

asynergia عدم التعاون ، اللاتعاون

asynergic عدم التعاون ، عديم التأزر

asynergy اللاتعاون ، اللاتأزر

ataxia رنح

قصور في التناسق العضلي يؤدي إلى حركات منتفضة غير منتظمة .

atelo- (سابقة) سوء تشكّل ، نمو غير كامل ، نقص التطور

atelocheilia سوء تكون الشفة ، نقص نمو الشفة ، عدم تكامل نمو الشفة

ateloglossia سوء تكون اللسان ، نقص النمو الخُلقي للسان

atelognathia سوء تكون الفك ، نقص نمو الفك الخُلقي

ateloprosopia سوء تكون الوجه ، عيب تكامل الوجه

قصور أو نقص في تكوين ونمو النواتئ الجنينية الوجهية .

atelostomia سوء تكون الفم ، نقص أو عيب في تكون الفم

atheroma عصيدة ، تصّلب الشرايين

مرض يصيب الوعاء الدموي حيث يضيق تجويفه بسبب ترسّب الكوليسترول ، ويتليّف بعد ذلك ويتصلّب .

athyroidea غيبة الغدة الدرّقية

atlantal فُهتي

متعلق بالفقرة العنقية الأولى .

atlantoaxial محوري فُهتي

متعلق بالفقرة الفهتية وهي الفقرة العنقية الأولى المتمفصلة مع الجمجمة ، والفقرة المحورية وهي الفقرة العنقية الثانية .

atlantoepistrophic = atlantoaxial محوري فُهتي

|  |  |
|--|--|
| atlas                                    | الفَهقة  |
|  | الفرقة الرقبية الأولى المتمفصلة مع العظم القذالي للجُمجمة والمحور (Axis) «الفرقة العنقية الثانية» .  |
| atmos                                    | وحدة الضغط الهوائي ، ضغط جوي عياري   |
| atmospheric                              | جوي ، لويحي ، متعلق بالغلاف الجوي  |
| atmospheric pressure                     | ضغط جوي  |
| atom                                     | ذرة<br>أصغر جزء في العنصر .  |
| atom nucleus                             | نواة الذرة   |
| atomic                                   | ذري  |
| atomic number                            | العدد الذري  |
| atomic volume                            | الحجم الذري  |
| atomic weight                            | الوزن الذري  |
| atomize                                  | 1 - يُرَدَّد : يحول إلى رذاذ دقيق<br>2 - يُذري : يفصل إلى ذرات   |
| atomization                              | 1 - التريذ : التحول إلى رذاذ<br>2 - التذرية : الفصل إلى ذرات   |
| atomizer                                 | مرذاذ ، مرشّة ، مرذّة<br>جهاز أو آلة تدفع السائل على هيئة رذاذ دقيق .  |
| atonic = atonied                         | وان ، مُتراخ ، خائر ، مُسترخ<br>متعلق بالعضلات التي تفقد نشاطها الطبيعي .  |
| atoxic                                   | عديم السمية ، لاسمي  |
| atraumatic                               | لاإصابي ، غير مؤذي ، غير رضحي  |
| atraumatic restorative treatment = A.R.T | المعالجة الترميمية اللارضية  |
|  | طريقة معالجة الأسنان المصابة بالتسوس تعتمد على مفهوم القطع السني المتحفظ ، طرحها لأول مرة منظمة الصحة العالمية في سنة 1994 ضمن برنامج الرعاية الفموية الصحية ؛ وتتميز بعدم استخدام الأدوات الدوارة (المثاقب Burs) واستخدام الأدوات اليدوية مثل أزميل الميناء (Chesils, hatchets) لإزالة ميناء السن غير المدعوم بالعاج والمجاريف (Excavators) لإزالة العاج المتسوس ، وبذلك تقلل الإحساس بالألم أثناء الحضير وعدم قطع كميات إضافية من النسيج السني . يتم حشو الحفرة بمادة الحشو المناسبة . |
| atria                                    | أذنينان ، أذينات (جمع أذين)  |
| atrium = auricle                         | أذين القلب ، أذينة ، دهليز أو بهو<br>إحدى الحجرتين العلويتين للقلب ، اللتين تضخان الدم من خلال صمامات القلب إلى البطينين . (في علم التشريح) : عبارة عن فراغ أو حفرة تفتح على حفرة أو أكثر .  |

|                          |   |
|--------------------------|---|
| atrophic                 | ضامر ، ضموري<br>يتأثر أو يتعلق بالضمور (Atrophy) .  |
| atrophic candidiasis =   | داء المبيضات الضموري =  |
| erythematous candidiasis | داء المبيضات الحُمَاموي<br>يتميز بظهور بُعّ ملساء حمراء على ظهر اللسان ، وقبة الحنك ، يحدث هذا النوع من داء المبيضات نتيجة لتعاطي مُضاد حيوي واسع الطيف لمدة طويلة ؛ فيشعر المريض بحرقه فموية . يعالج المريض باستعمال مُضادات الفطر حيث تزول العدوى عند معظم المرضى خلال يومين إلى ثلاثة أيام ، مع الشفاء التام بعد 10 إلى 14 يوم . إذا استمرت الإصابة أو تَكَسّت مرة أخرى بعد وقت قصير ، يصبح من الضروري إجراء فحوصات أكثر لمعرفة إمكانية إصابة المريض باضطرابات الغدد الصماء أو عوز المناعة . |
| atrophic glossitis       | التهاب اللسان الضموري   |
| atrophied                | ضامر ، ضمّر<br>متعلق بالضمور ، أو الانكماش ، يتضاءل في الوزن .  |
| atrophy = atrophia       | ضمور<br>نقص في حجم الأنسجة ، أو في حجم عضو ما نتيجة تضائل في الحجم أو عدد الخلايا ، إما أن يكون طبيعياً أي فيزيولوجياً ، حيث يتضاءل الحجم والوظيفة نتيجة قلة الاستعمال ، أو مرضياً كما في إصابة العصب أو الوعاء الدموي المُغذي للأنسجة . عكس : تضخم ، ضخامة (Hypertrophy) .   |
| atrophy , acute          | ضمور حاد  |
| atrophy , adipose        | ضمور دهني ، ضمور شحمي<br>ضمور ناتج عن نقص الأنسجة الدهنية .   |
| atrophy , bone           | ضمور العظم<br>امتصاص أو ارتشاف العظم داخلياً في كثافته ، وخارجياً في الشكل (من الارتفاع السنخي المتبقي) .   |
| atrophy , brain          | ضمور دماغي  |
| atrophy , cardiac        | ضمور القلب ، ضمور قلبي  |
| atrophy , compression    | ضمور بالانضغاط  |
| atrophy , degenerative   | ضمور تنكسي  |
| atrophy , disuse         | ضمور عدم الاستعمال  |
| atrophy , facial         | ضمور وجهي   |
| atrophy , muscular       | ضمور عضلي<br>تصاب الأنسجة العضلية بالهزال والضعف لعدم استعمالها .   |
| atrophy , postmenopausal | ضمور ما بعد سن اليأس ،<br>ضمور ما بعد انقطاع الطمث<br>ترقق النسيج المخاطي الفموي بعد انقطاع الحيض .   |

|                             |  |   |
|-----------------------------|--|---|
| atrophy , presenile         | ضمور كهلي  | آية مشبكة تعمل على تثبيت الجهاز المتحركة الاصطناعي في الفم .  |
| atrophy , senile            | ضمور شيخوخي  | مرتكز داخلي   |
|                             | ضمور طبيعي لكل أنسجة الجسم نتيجة الشيخوخة .  | attachment , internal   |
| atrophy , unilateral facial | ضمور وجهي وحيد الجانب  | attachment , intracoronaral   |
| Atropine = atropina         | أتروبين ، قلوآني   | مرتكز داخل التاج  |
|                             | دواء قلوآني يُستخرج من نبات ست الحسن (Belladonna) ، يُستعمل قبل إجراء الجراحة لمنع إفرازات الجهاز التنفسي والمعدة والمساعدة على استرخاء العضلات .                  | وُصلة دقيقة ، جزء منها داخل الحشوة الترميمية في السن .  |
| Atropine sulfate            | سلفات الأتروبين  | attachment , key & keyway   |
|                             | تتحكم سلفات الأتروبين في إفراز اللعاب والمخاط ، فيصبح الفم والحلق جافاً ، حيث تضبط هذه العملية الإفراز اللعابي وتكون هامة أثناء معالجة الأسنان تحت التخدير العام . | مرتكز ذات مزلاج وميزاب ، وُصلة ذات مزلاج وميزاب   |
| attached                    | ملتصق ، مرتبط  | attachment level  |
| attached cementicle         | مُليطة ملتصقة  | مرتكز العضلة  |
| attached denticle           | حصاة لبية جدارية ملتصقة  | attachment , muscle   |
| attached gingiva            | لثة ملتصقة   | attachment , precision  |
|                             | جزء اللثة الملتصق بالعظم السنخي وملاط السن ، نسيج كثيف يمتد من قاعدة الميزاب إلى الملتقى اللثوي المخاطي .  | وُصلة الدقة ، وُصلة إحكام   |
| attached epithelial cuff    | كفة ظهارية مرتبطة  | وُصلة سابقة الصنع تُستخدم لتثبيت جسر أو جهاز سني جزئي ، وتشمل على جزئين متطابقين : ذكر وأنثى ، الأول متصل بالدمية أو بهيكل الجهاز السني المتحرك ، والثاني يكون عادة مثبتاً في محيط المثبات لجسر أو تاج مثبت على السن الداعم ، أو الجذر الداعم . |
| attachment                  | ارتباط ، التصاق ، رابط ، مرتكز   | attachment , Roach  |
|                             | 1 - وسيلة ارتباط بين شيئين .   | مرتكز روتش ، ضمة روتش   |
|                             | 2 - تعبير عام عن وُصلة إحكام دقيقة .   | attachment , slotted  |
|                             | 3 - مصطلح قديم لوصف أي مشبكة ، أو تاج ، أو حشوة مصبوبة تستخدم لتثبيت جهاز سني جزئي مع الأسنان الطبيعية .   | مرتكز مشقوق   |
| attachment apparatus        | جهاز الربط ، جهاز ارتباط السن  | attenuation   |
|                             | مجموعة الأنسجة التي تحيط وتدعم الأسنان ، وهي عبارة عن العظم ، والرباط السنخي حول السني ، وملاط السن . انظر الجهاز الماضغ (Masticatory system) .                    | إضعاف ، تشبيط ، تلطيف ، توهين (في علم الأشعة) : امتصاص أو إضعاف حزمة الأشعة أو تخفيض طاقتها أو قوتها نتيجة مرورها من خلال مادة .  |
| attachment bar              | عارضضة رابطة   | attraction  |
|                             | عارضضة تصل سنين أو أكثر ، أو جذور السن لدعم وتثبيت جهاز صُنعي (بدلة) كامل .  | جذب ، جاذبية ، اقتراب ، تقارب   |
| attachment , Chayes's       | وُصلة شايز   | attraction of the jaws  |
| attachment , epithelial     | رباط ظهاري ، التصاق ظهاري (بين الخلايا الظهارية والأسنان)  | اقتراب الفكين   |
|                             | النسيج الظهاري في قاعدة الميزاب اللثوي أو الجيب حول السني يلاصق السن ويربط اللثة مع السن ، ويُعتقد أنه ينشأ من خلايا الظهارة المينائية الضامرة .                   | نوع من سوء الإطباق ، حيث يكون الفك السفلي والعلوي أكثر تقارباً عن الطبيعي .   |
| attachment , frictional     | مرتكز احتكاكي  | attrition   |
|                             |  | انسحاح  |
|                             |  | تآكل بالاحتكاك ، أي التآكل الميكانيكي لسطح الأسنان وفقد نسيج السن ، أو تآكل الحشوة نتيجة مضغ الطعام أو نتيجة تماس جانبي أو سطحي بين الأسنان .   |
|                             |  | attrition , physiological   |
|                             |  | انسحاح فيزيولوجي ، تآكل طبيعي   |
|                             |  | التآكل التدريجي الاعتيادي لمادة السن نتيجة مضغ الطعام . تحدث في الأسطح القاطعة والأسطح الطاحنة والأسطح الملاصقة للأسنان .   |
|                             |  | attrition , pathological  |
|                             |  | انسحاح مرضي ، تآكل باثولوجي   |
|                             |  | انسحاح غير طبيعي ينحصر في سن واحدة أو مجموعة أسنان ، ينتج عن وظيفة شاذة أو وضع غير طبيعي للأسنان . التآكل الحاد للأسطح الماضغة قد يكون نتيجة الصريف أو المضغ المستمر للدخان أو العلكة أو من العادات الفموية الأخرى .                            |
|                             |  | atypical  |
|                             |  | غير نموذجي ، غير نمطي ، لانمطي  |
|                             |  | مخالف للمألوف أو مخالف للطبيعي أو العادي .  |

|  |  |  |
|--|--|--|
| atypical facial pain                         | الألم العصبي الوجهي اللانمذجي ،<br>ألم وجهي غير نمطي<br>انظر . . ألم وجهي غير معروف المنشأ (Facial pain of unknown origin)   | غشاء سَمعي<br>عَصَب سَمعي = العصب<br>الدهلزي القوقعي<br>أعضاء السَّمع<br>عُظَيَّات سَمعية  |
| atypical odontalgia                          | ألم سني غير نمطي<br>انظر . . ألم سني ذاتي الاعتلال (Idiopathic odontalgia)   | تُعرف بعظيَّات الأذن الوسطى ، وهي عظيَّات : الركاب (Stapes) ، والمطرقة (Malleus) ، والسندان (Incus = anvil) في الأذن الوُسْطَى . |
| audi- , audio-                               | (سابقة) سَمعي ، سَمع   | تُعرف بعظيَّات الأذن الوسطى ، وهي عظيَّات : الركاب (Stapes) ، والمطرقة (Malleus) ، والسندان (Incus = anvil) في الأذن الوُسْطَى . |
| audio-analgesia                              | تسكين سَمعي ، تسكين بالسمع<br>وسيلة من وسائل تسكين الألم خلال علاج الأسنان ، وذلك بواسطة استماع المريض للموسيقى والأصوات الخفيفة من خلال المسَمع الأذني (سماعات الأذن) . انظر تسكين (Analgesia)  | تُعرف بعظيَّات الأذن الوسطى ، وهي عظيَّات : الركاب (Stapes) ، والمطرقة (Malleus) ، والسندان (Incus = anvil) في الأذن الوُسْطَى . |
| audiologist                                  | أخصائي أمراض السَّمع   | تُعرف بعظيَّات الأذن الوسطى ، وهي عظيَّات : الركاب (Stapes) ، والمطرقة (Malleus) ، والسندان (Incus = anvil) في الأذن الوُسْطَى . |
| audiology                                    | علم السَّمع ، مَبْحَث السمع  | تُعرف بعظيَّات الأذن الوسطى ، وهي عظيَّات : الركاب (Stapes) ، والمطرقة (Malleus) ، والسندان (Incus = anvil) في الأذن الوُسْطَى . |
| audiovisual                                  | سَمعي بصري   | تُعرف بعظيَّات الأذن الوسطى ، وهي عظيَّات : الركاب (Stapes) ، والمطرقة (Malleus) ، والسندان (Incus = anvil) في الأذن الوُسْطَى . |
| auditory                                     | سَمعي<br>متعلق بالسَّمع أو أعضاء السَّمع .   | تُعرف بعظيَّات الأذن الوسطى ، وهي عظيَّات : الركاب (Stapes) ، والمطرقة (Malleus) ، والسندان (Incus = anvil) في الأذن الوُسْطَى . |
| auditory apparatus                           | جهاز سمعي  | تُعرف بعظيَّات الأذن الوسطى ، وهي عظيَّات : الركاب (Stapes) ، والمطرقة (Malleus) ، والسندان (Incus = anvil) في الأذن الوُسْطَى . |
| auditory artery                              | شريان سمعي ، الشريان التيهي  | تُعرف بعظيَّات الأذن الوسطى ، وهي عظيَّات : الركاب (Stapes) ، والمطرقة (Malleus) ، والسندان (Incus = anvil) في الأذن الوُسْطَى . |
| auditory bones                               | عظام سمعية   | تُعرف بعظيَّات الأذن الوسطى ، وهي عظيَّات : الركاب (Stapes) ، والمطرقة (Malleus) ، والسندان (Incus = anvil) في الأذن الوُسْطَى . |
| auditory canal                               | قناة سمعية<br>تشمل القناة السمعية الخارجية وتبدأ من الأذن الخارجية إلى الغشاء الطبلي وتستقبل النبضات الصوتية من الخارج لتصل إلى الأذن الداخلية ، والقناة السمعية الداخلية المتواجدة في العظم الصدغي ويمر فيها العصب السمعي ، الذي ينقل النبضات السَمعية من الأذن الداخلية إلى المخ . | تُعرف بعظيَّات الأذن الوسطى ، وهي عظيَّات : الركاب (Stapes) ، والمطرقة (Malleus) ، والسندان (Incus = anvil) في الأذن الوُسْطَى . |
| auditory canal , external                    | قناة سَمعية خارجية   | تُعرف بعظيَّات الأذن الوسطى ، وهي عظيَّات : الركاب (Stapes) ، والمطرقة (Malleus) ، والسندان (Incus = anvil) في الأذن الوُسْطَى . |
| auditory canal , internal                    | قناة سَمعية داخلية   | تُعرف بعظيَّات الأذن الوسطى ، وهي عظيَّات : الركاب (Stapes) ، والمطرقة (Malleus) ، والسندان (Incus = anvil) في الأذن الوُسْطَى . |
| auditory capsule                             | محفظة سَمعية   | تُعرف بعظيَّات الأذن الوسطى ، وهي عظيَّات : الركاب (Stapes) ، والمطرقة (Malleus) ، والسندان (Incus = anvil) في الأذن الوُسْطَى . |
| auditory cavity                              | التجويف السَمعي  | تُعرف بعظيَّات الأذن الوسطى ، وهي عظيَّات : الركاب (Stapes) ، والمطرقة (Malleus) ، والسندان (Incus = anvil) في الأذن الوُسْطَى . |
| auditory meatus = auditory canal             | صماخ سَمعي = قناة سمعية  | تُعرف بعظيَّات الأذن الوسطى ، وهي عظيَّات : الركاب (Stapes) ، والمطرقة (Malleus) ، والسندان (Incus = anvil) في الأذن الوُسْطَى . |
| auditory meatus , external                   | الصماخ السَمعي الظاهر<br>القناة السمعية الخارجية من محارة الأذن (Concha) إلى الغشاء الطبلي (Tympanic membrane) للأذن .   | تُعرف بعظيَّات الأذن الوسطى ، وهي عظيَّات : الركاب (Stapes) ، والمطرقة (Malleus) ، والسندان (Incus = anvil) في الأذن الوُسْطَى . |
| auditory meatus , internal                   | الصماخ السَمعي الباطن<br>القناة السمعية من الغشاء الطبلي (Tympanic membrane) التي تمر من خلال الجزء الصَّخري من العظم الصَّدغي (الصخرة) ويمر فيها العصب الوجهي والسَمعي والشريان السمعي الداخلي .  | تُعرف بعظيَّات الأذن الوسطى ، وهي عظيَّات : الركاب (Stapes) ، والمطرقة (Malleus) ، والسندان (Incus = anvil) في الأذن الوُسْطَى . |
| auditory membrane                            | غشاء سَمعي   | تُعرف بعظيَّات الأذن الوسطى ، وهي عظيَّات : الركاب (Stapes) ، والمطرقة (Malleus) ، والسندان (Incus = anvil) في الأذن الوُسْطَى . |
| auditory nerve = nervus vestibulo-cochlearis | ألم وجهي غير نمطي<br>انظر . . ألم وجهي غير معروف المنشأ (Facial pain of unknown origin)  | تُعرف بعظيَّات الأذن الوسطى ، وهي عظيَّات : الركاب (Stapes) ، والمطرقة (Malleus) ، والسندان (Incus = anvil) في الأذن الوُسْطَى . |
| auditory organs                              | أعضاء السَّمع  | تُعرف بعظيَّات الأذن الوسطى ، وهي عظيَّات : الركاب (Stapes) ، والمطرقة (Malleus) ، والسندان (Incus = anvil) في الأذن الوُسْطَى . |
| auditory ossicles                            | عُظَيَّات سَمعية   | تُعرف بعظيَّات الأذن الوسطى ، وهي عظيَّات : الركاب (Stapes) ، والمطرقة (Malleus) ، والسندان (Incus = anvil) في الأذن الوُسْطَى . |
| auditory process                             | نُتوء سَمعي  | تُعرف بعظيَّات الأذن الوسطى ، وهي عظيَّات : الركاب (Stapes) ، والمطرقة (Malleus) ، والسندان (Incus = anvil) في الأذن الوُسْطَى . |
| auditory tube = eustachian tube              | القناة السمعية ، أنبوب سَمعي ، بوق سَمعي = النفير (نفير أوستاش)  | تُعرف بعظيَّات الأذن الوسطى ، وهي عظيَّات : الركاب (Stapes) ، والمطرقة (Malleus) ، والسندان (Incus = anvil) في الأذن الوُسْطَى . |
| auditory tube = external                     | أنبوب سَمعي ، بوق سَمعي  | تُعرف بعظيَّات الأذن الوسطى ، وهي عظيَّات : الركاب (Stapes) ، والمطرقة (Malleus) ، والسندان (Incus = anvil) في الأذن الوُسْطَى . |
| auditory meatus                              | صماخ سَمعي خارجي ، قناة سَمعية خارجية  | تُعرف بعظيَّات الأذن الوسطى ، وهي عظيَّات : الركاب (Stapes) ، والمطرقة (Malleus) ، والسندان (Incus = anvil) في الأذن الوُسْطَى . |
| augmentation                                 | زيادة ، ازدياد<br>العملية التي تُحفِّز المادة أو الآلية على زيادة مُعدل النشاط الحيوي . مثال ذلك زيادة سرعة انقسام الخلية أو زيادة سرعة ضربات القلب .  | تُعرف بعظيَّات الأذن الوسطى ، وهي عظيَّات : الركاب (Stapes) ، والمطرقة (Malleus) ، والسندان (Incus = anvil) في الأذن الوُسْطَى . |
| augmentation , bone                          | زيادة العَظْم  | تُعرف بعظيَّات الأذن الوسطى ، وهي عظيَّات : الركاب (Stapes) ، والمطرقة (Malleus) ، والسندان (Incus = anvil) في الأذن الوُسْطَى . |
| agnathus                                     | مزدوج الفك ، ذو فكين سُفليين<br>جين ثنائي الفك السفلي ، وهي حالة من الشذوذ النادر .  | تُعرف بعظيَّات الأذن الوسطى ، وهي عظيَّات : الركاب (Stapes) ، والمطرقة (Malleus) ، والسندان (Incus = anvil) في الأذن الوُسْطَى . |
| AUG = acute ulcerative gingivitis            | [مختصر] التهاب اللثة<br>التقرُّح الحاد   | تُعرف بعظيَّات الأذن الوسطى ، وهي عظيَّات : الركاب (Stapes) ، والمطرقة (Malleus) ، والسندان (Incus = anvil) في الأذن الوُسْطَى . |
| aura   | أورة ، نَسَم ، نَسمة<br>حس شخصي وتحذير داخلي يسبق نوبة اشتدادية مثل الشعور الذي ينتاب شخص يعاني من الصرع وله تجربة به قبل حدوث النوبة .  | تُعرف بعظيَّات الأذن الوسطى ، وهي عظيَّات : الركاب (Stapes) ، والمطرقة (Malleus) ، والسندان (Incus = anvil) في الأذن الوُسْطَى . |
| aural  | أذني ، سَمعي ، أورِي ، نسَمي<br>متعلق بالأذن والسمع .  | تُعرف بعظيَّات الأذن الوسطى ، وهي عظيَّات : الركاب (Stapes) ، والمطرقة (Malleus) ، والسندان (Incus = anvil) في الأذن الوُسْطَى . |
| auric  | ذهبي (لاتينية)<br>متعلق بالذهب ، أو يحتوي على الذهب .  | تُعرف بعظيَّات الأذن الوسطى ، وهي عظيَّات : الركاب (Stapes) ، والمطرقة (Malleus) ، والسندان (Incus = anvil) في الأذن الوُسْطَى . |
| auricle                                      | 1- أُذينة<br>مُتعلق بأذينات القلب ، أحد التجويفيين العلويين من القلب اللذين يستقبلان الدم من الأوردة   | تُعرف بعظيَّات الأذن الوسطى ، وهي عظيَّات : الركاب (Stapes) ، والمطرقة (Malleus) ، والسندان (Incus = anvil) في الأذن الوُسْطَى . |
| auricular                                    | 2- صيوان الأذن ، الأذن الظاهرة أو الأذن الخارجية ، صوان الأذن أذيني ، أذني<br>متعلق بالأذنين أو الأذن .  | تُعرف بعظيَّات الأذن الوسطى ، وهي عظيَّات : الركاب (Stapes) ، والمطرقة (Malleus) ، والسندان (Incus = anvil) في الأذن الوُسْطَى . |
| auricular artery                             | شريان أذني<br>يُغذي العضلة ذات البطنين وغيرها من العضلات ، والغدة  | تُعرف بعظيَّات الأذن الوسطى ، وهي عظيَّات : الركاب (Stapes) ، والمطرقة (Malleus) ، والسندان (Incus = anvil) في الأذن الوُسْطَى . |

النكفية ، وصماخ الأذن الخارجي ، والخلايا الحشائية ، إلخ ،  
ويتفرع إلى ثلاثة فروع : شريان أذني خلفي وشريان أذني  
أمامي وشريان أذني عميق .

**auricular fissure of temporal bone = tympanomastoid fissure** شق أذني في العظم الصدغي = الشق الطبلي الحشائي

**auricular muscle** العضلة الأذنية

العضلة التي تسحب الأذن الخارجية أو صيوان الأذن (Pinna) للأمام أو للخلف أو ترفعها . انظر جدول العضلات (Muscles) ، ومدخل الأذنية (Auricularis) .

**auricular nerve** عصب أذني

يعصب صيوان الأذن (Auricle) وصماخ الأذن الخارجية ، انظر مدخل الأذنية (Auricularis) .

**auriculare** نقطة صوان الأذن (الأذني)

نقطة تتوسط الصماخ السمعي الخارجي (External auditory meatus) .

**auricularis** الأذنية

متعلق بالأذن (Ear) أو الأذنية (Auricle) .

**auricularis muscle** العضلة الأذنية

**auriculo-infraorbital plane = Frankfort plane** مستوى تحت الحجاج ، النقطة الأذنية = مستوى فرانكفورت

**auriculo-nasal plane = Camper's plane** المستوى الأنفي الأذني ، النقطة الأذنية = مستوى كامبر

**auriculo-orbital plane = Frankfort plane** مستوى حجاجي ، نقطة أذنية = مستوى فرانكفورت

**auriculotemporal** أذني صدغي

**auriculotemporal nerve** عصب أذني صدغي

يعصب الجلد فوق الصدغ وفروة الرأس . انظر مدخل أذني صدغي (Auriculotemporalis) .

**auriculotemporal neuralgia** ألم عصبي أذني صدغي

**auriculotemporal syndrome = Frey's syndrome** متلازمة صدغية أذنية ، تناذر صدغي أذني = متلازمة فراي

حالة تحدث أحياناً عقب إجراء العمليات الجراحية ، بسبب أمراض الغدة النكفية (Parotid gland) ، وتتميز بزيادة التعرق ، واحمرار الخدين في منطقة انتشار العصب الصدغي الأذني (Auriculotemporal nerve) .

**aurification** تذهيب

**aurinasal** أذني أنفي

متعلق بالأنف والأذن .

**aurum** ذهب

**auto-, aut-** (سابقة) ذاتي ، تلقائي

**auto-activation** تنشيط ذاتي ، تنشيط تلقائي

**autoclave** موصدة ، صاد موصد ، جهاز تعقيم

جهاز تعقيم بالبخار المضغوط ؛ انظر معقمة (Sterilizer) .

**autogenous = autogenetic** ذاتي المنشأ ، ذاتي التكوين

يتكون داخل الجسم نفسه ، أي ينشأ داخل جسم الكائن الحي مثل السم أو اللقاح .

**autogenous bone** عظم ذاتي التولد

**autogenous bone graft** طعم عظمي ذاتي المنشأ

طعم عظمي يؤخذ من منطقة أخرى من نفس المريض ، ويستخدم ليحث على تشكيل عظم جديد في منطقة أخرى معينة .

**autogenous graft** طعم ذاتي التكوين

نقل وزرع طعم جلدي ذاتي التكوين يؤخذ من مكان ويزرع في مكان آخر لنفس الشخص . انظر طعم (Graft) .

**autogenous vaccine** لقاح ذاتي التكوين

لقاح يتكون بسبب جراثيم مصاب بها المريض فعليا .

**autograft** طعم ذاتي ، ترقيع ذاتي

طعم يؤخذ من أحد أجزاء جسم المريض ، وينقل إلى جزء آخر من جسم نفس المريض . تُستخدم لإحلال الجلد المفقود في حالات الحروق والأنواع العديدة من حالات الجراحات التجميلية . انظر طعم (Graft) ، طعم ذاتي التكوين (Autogenous graft) .

**auto-immunity** مناعة ذاتية ، ذاتي المناعة

تفاعل مماثل للحساسية ، حيث تسبب بعض العوامل داخل الجسم في خلق صفات ذاتية ، تكون السبب في تكوين أضداد .

**auto klutch contra angle** قبضة الزاوية العكسية ذاتية القفل

قبضة ذات زاوية عكسية وسرعة بطيئة (فائقة البطء 300-500 لفة/ دقيقة) تُستخدم لتحضير الألفية في السن لتثبيت دبابيس لولبية بواسطة مثقب لولبي .

**automallet = mechanical condenser** مطرقة ذاتية = أداة

رص آلية ، محشاء آلي ، أداة تكثيف آلية

**automatic** آلي ، تلقائي ، أوماتيكي

**automatic amalgam condenser** راص الأملغم الآلي ، مكثف الأملغم الآلي

قبضة ذات قوة تتميز بإصدار ضربات متتالية مختلفة السرعة ، تُستخدم لذلك رص الأملغم داخل الحفرة المحضرة بالسن ، من أجل تكثيف وانطباق الأملغم على الجدران الداخلية للحفرة .

أداة الرص الآلية ، راص آلي ، automatic condenser  
 أداة حشو آلية  
 مُوزّع آلي automatic dispenser  
 معالجة الفلم الشعاعي آلياً ، automatic film processing  
 التظهير الآلي للفلم  
 جهاز تظهير آلي للفلم الشعاعي automatic film processor  
 جهاز آلي يتكون من مجموعة من الأحواض تحتوي على محاليل لمعالجة الفلم وإظهار الصور الشعاعية ، أي لتحميض الأفلام التي تحمل على حامل لتمرّ آلياً على أحواض إظهار وغسل وتثبيت الصور الشعاعية على التوالي ، تتراوح درجة حرارة محلول إظهار الفلم بين 85 إلى 105 درجة فهرنهايت ، حيث تُقلل من الزمن الكلي لإظهار الفلم وزمن عملية التحميض . لا تحتاج أجهزة التحميض الآلية المعدة للاستخدام في ضوء النهار غرفة مظلمة لأنها مزودة بمانع ضوء مُحكّم ، يتم من خلاله إدخال الأفلام حيث تفتح وتثبت في حامل الأفلام . أما المعالج الآلي للأفلام بدون مانع للضوء ، فيحتاج إلى غرفة مظلمة لرفع الغلاف عن الفلم ووضعها في الحامل . يجب ارتداء قفاز اليد أثناء عملية التحميض ، لتحاشي التأثير الضار لأحماض التظهير .

مطرقة آلية ، أداة رص أو تكثيف آلية automatic mallet  
 أداة صُمّمت برأس راص «مُكثّف» مختلف الأشكال ، يعمل كالمطرقة لإيجاد ضغط على المادة المراد رصّها وتكثيفها ، مثل الذهب والألمغم داخل الحفرة المُحضرة في السن ، وتتولد الضربات إما يدوياً بواسطة نابض مضغوط أو كهربائياً بواسطة الهواء المضغوط .

مسندة ذاتية auto matrix  
 مسندة تُستخدم في الحشوات الكبيرة من الألمغم ، شريطة أن يكون النسيج السني كافياً لإحكام طوق المسندة حول السن ، وبذلك يتحقق إحكام جيد لصنع حشوة جيدة ذات قوة احتمال عالية .

مستقل ، تلقائي ، مُستقل في أداء وظيفته ، autonomic  
 أوتونومي  
 عُقدة مستقلة autonomic ganglion  
 عَصَب مستقل (أوتونومي) autonomic nerve  
 أحد أعصاب الجهاز العصبي المستقل .  
 جهاز عَصبي تلقائي ، جهاز autonomic nervous system  
 عَصبي مُستقل  
 نظام مستقل في الجسم ينضبط ذاتياً وليس إرادياً ، ويتحكم

بوظائف الجسم ، مثل نشاط الغدد وعملية هضم الطعام ونشاط العضلات اللاإرادية ويستمر هذا التحكم خلال النوم .

عصبون مستقل autonomic neuron  
 طعم ذاتي ، رؤية ذاتية autoplast = autograft  
 ذاتي الرأب autoplactic  
 رأب ذاتي autoplasty  
 عملية جراحية تجميلية باستخدام طعم ذاتي ، أو أجزاء من أنسجة المريض نفسه لتحل مكان مناطق الجسم التالفة بمرض أو إصابة ، أو لترميمها .

ذاتي التبللمر autopolymer  
 حالة من تبللمر الذرات من نفس المادة بشكل ذاتي دون استخدام حرارة خارجية أو إضافة حافز أو مُنشط .

راتين ذاتي التماثر = راتين autopolymer resin = activated  
 نشط = راتين يتصلب resin = cold-curing resin =  
 بالبرودة = راتين سريع التصلب quick-cure resin =  
 راتين يتصلب ذاتياً self-curing resin  
 راتين يتماثر ذاتياً بواسطة مُنشط وحفاز دون استعمال حرارة خارجية .

بلمرة ذاتية ، تبللمر ذاتي autopolymerization  
 بلمرة تلقائية نتيجة إضافة مُنشط وحفاز دون استعمال حرارة خارجية (3 أجزاء بيسفينول (Bisphenola) أو ميثاكريليت جليسيديل (Glycidyl methacrylate) وجزء واحد ميثيل ميثاكريليت (Methyl methacrylate) ويتحقق التبللمر أو التماثر باستعمال بنزويل بروكسيد (Benzoyl peroxide) كحفاز .

وقاية ذاتية ، صيانة ذاتية autoprotection  
 تشريح الجثة ، الصفة التشريحية autopsy = autopsia  
 تشريح الجثة لأغراض طبية قانونية autopsy , medico-legal  
 مُحول كهربائي ذاتي ، محول ذاتي autotransformer  
 مُحول له لفة واحدة والعديد من الأفرع التي تسمح برفع أو خفض الفولت (الجهد Voltage) ومثاله المحول الذاتي الذي يضبط الجهد في جهاز الأشعة في دارة عالية التوتر .

انسام ذاتي autotoxicosis = autotoxis  
 التسمم بمواد يولدها الجسم .

سم ذاتي autotoxin  
 طعم ذاتي autotransplant  
 زرع ذاتي autotransplantation  
 نقب ذاتي ، حج القحف autotrepanation

**autotrophic = autotroph** ذاتي التغذية  
يتعلق بالكائنات الدقيقة التي تستطيع الحصول على غذائها من ثاني أكسيد الكربون في بيئة لاعضوية وهو عكس غيري التغذية (Heterotrophic) .

**aux- , auxo-** (سابقة) نمو ، تزايد ، تنامي

**auxiliary** إضافي ، مُساعد ، مُعاون

**auxillary spring** نابض إضافي

**auxiliary , dental = dental therapist** مُعاون سني ، مُساعد سني = خبير بالمداواة السنية ، خبير بالمعالجات السنية

**available arch length** طول القوس المتاح  
الطول أو المسافة الموجودة ضمن القوس السنية لاحتواء الأسنان الطبيعية للشخص. أنظر أيضاً طول القوس (Arch length) ، نقص طول القوس (Arch length deficiency) ، عرض القوس (Arch width) .

**avascular** لا وعائي ، عديم الأوعية  
لا يوجد له تغذية بالأوعية الدموية .

**average** مُعدّل ، مُتوسط ، نسبي ، قياسي ، وسطي

**avitaminosis** عوز الفيتامين  
مرض ناتج عن نقص الفيتامينات مثل: الرخد (نقص فيتامين D) أو البثع (نقص فيتامين C) .

**avulsed** اقتلع بالقوة

**avulsed tooth** سن مقلوعة ، سن اقتلعت  
سن اقتلعت بالقوة من السنخ العظمي كلياً نتيجة رضخ أو إصابة ، يمكن أن يُعاد زرعها في السنخ بدرجات مختلفة من النجاح . يحدث أكبر معدل لنجاح إعادة زرع الأسنان الدائمة حينما تُزرع السن خلال 30 دقيقة من حدوث القلع . عادة زرع الأسنان الأولية (اللبنية) ، تتزايد فرص النجاح في إعادة زرع السن المقتلعة ، إذا تمّت بسرعة ، لذلك يجب على الأهل اتباع مايلي :  
1 - انتشار السن المقتلعة في الحال .  
2 - لف السن بشاش مُبلّل .  
3 - الذهاب إلى طبيب الأسنان مباشرة .  
يقوم طبيب الأسنان بإجراء عملية إعادة زرع السن المقتلعة كما يلي :  
1 - حقن المريض بالمخدر الموضعي في المنطقة المراد إعادة زرع السن بها .  
2 - إجراء الصور الشعاعية ، غالباً صورة حول ذروية ، وصورة طباقية لبيان وجود أية شظايا سنية أو عظمية في السنخ .

3 - تنظيف السن من العوالق دون إلحاق الأذى بالرباط .  
4 - إعادة غرس السن في مكانها وتثبيتها باستعمال الجبيرة المناسبة .  
5 - متابعة الحالة لتقييم مدى ثبات السن ومدى الحاجة إلى المعالجة اللبية .

**avulsed tooth , partially** سن مقلوعة جزئياً  
سن خرجت جزئياً من السنخ العظمي بحيث أنه مازال جزء من السن مُتصلاً بالأنسجة الرخوة والارتباط العظمي .

**avulsion** نتش ، قلع ، نزع  
مصطلح يستخدم للدلالة على الأذى أو الضرر السني نتيجة رضخ أو صدمة أو كدمة حيث ينفصل السن تماماً عن السنخ .

**avulsion , nerve = neurectomy** قلع العصب = استئصال العصب  
استئصال جراحي جزئي ، ونزع العصب أو جزء منه ، كما في استئصال العصب (Neurectomy) .

**avulsion , phrenic** قلع العصب الحجابي

**axe** بِلطة ، فأس

**axial = axile** محوري

**axial angle** زاوية محورية

**axial inclination** ميل محوري  
زاوية ميل المحور الطولي للسن بالنسبة للقوى الطاحنة .

**axial margins** حواف محورية

**axial pulpal line** خط محوري لبي  
انظر زاوية خطية محورية لبية (Axial pulpal line angle) .

**axial spillway** دحيلة محورية  
يُعبّر الارتفاع الحدبي أو الارتفاع الحفافي ويمتد على السطح المحوري للسن . قارن مع الدحيلة بين السنية (Interdental spillway) ، الدحيلة الاطباقية (Occlusal spillway) .

**axial surface** سطح محوري  
السطح الطولي للسن من السطح الطاحن أو الحافة القاطعة إلى الذروة . الأسنان الأمامية لها أربعة أسطح محورية وحافة قاطعة ؛ والأسنان الخلفية لها أربعة أسطح محورية وسطح إطباقى أو سطح أفقي .

**axial wall** جدار محوري  
جدار في حفرة مُحصّرة تقع في اتجاه المحور الطولي للسن ، أي قريبة من لب السن في الحفرة المحصورة في السطح المحوري للسن .



axio- (سابقة) محوري  
متعلق بوضع الحفرة المعدّة والمحضرة في السن ، خصوصاً محور السن الطولاني .

axiobuccal = buccoaxial = محوري شدقي ، محوري فموي = محوري خدي

axiobuccocervical = gingivobuccoaxial محوري شدقي  
عنقي = محوري قموي لثوي

axiobuccogingival = gingivobuccoaxial محوري شدقي  
لثوي = محوري قموي لثوي

axiobuccolingual محوري شدقي لساني = محوري قموي لساني

axiobuccolingual plane ، المستوى المحوري الشدقي اللساني ، المستوى المحوري الفموي اللساني

axiocclusal = axio-occlusal محوري طاحن ، محوري طباق

axiocervical = axiogingival محوري عنقي = محوري لثوي

axiodistal محوري وحشي  
متعلق بالجدار الوحشي والجدار المحوري لحفرة شدقية «خدّية» أو حفرة لسانية في رحي أو ضاحك .

axiodistal angle زاوية محورية وحشية  
الزاوية المتكونة من التقاء الجدارين المحوري والوحشي ، وهي زاوية خطية (Line angle) .

axiodisto-occlusal محوري وحشي طباق ، محوري وحشي طاحن  
متعلق بالجدار المحوري والوحشي والإطباق لحفرة شدقية «خدّية» أو حفرة لسانية في رحي أو ضاحك .

axiodisto-occlusal angle زاوية محورية وحشية إطباقية «طاحنة»  
الزاوية المتكونة من التقاء الجدران الثلاثة ، المحوري والوحشي والإطباقية «الطاحن» ، وهي زاوية نقطية (Point angle) .

axiodistocclusal = axiodisto-occlusal محوري وحشي  
طاحن «إطباقية»

axiodistocervical = axiodistogingival محوري وحشي  
عنقي = محوري وحشي لثوي

axiodistogingival = محوري وحشي لثوي = محوري وحشي عنقي

axiodistocervical محوري وحشي عنقي  
متعلق بالجدار المحوري والوحشي واللفوي لحفرة شدقية «خدّية» أو حفرة لسانية في رحي أو ضاحك .

axiodistogingival angle زاوية محورية وحشية لثوية

الزاوية المتكونة من التقاء الجدران الثلاثة ، المحوري والوحشي واللفوي ، وهي زاوية نقطية (Point angle) .

axiodisto-incisal محوري وحشي قاطع  
متعلق بالجدار المحوري والوحشي والقاطع لحفرة شفوية أو حفرة لسانية في قاطع أو ناب .

axiodisto-incisal angle زاوية محورية وحشية قاطعة  
الزاوية المتكونة من التقاء الجدران الثلاثة ، المحوري والوحشي والقاطع ، وهي زاوية نقطية (Point angle) .

axiodisto-occlusal = axiodistocclusal محوري وحشي  
إطباقية «طاحن»

axiodisto-occlusal angle زاوية محورية وحشية إطباقية «طاحنة»  
الزاوية المتكونة من التقاء الجدران ، المحوري والوحشي والإطباقية ، وهي زاوية نقطية (Point angle) .

axiogingival محوري لثوي  
متعلق بالجدار المحوري واللفوي لحفرة أنسية أو حفرة وحشية أو حفرة جانبية طاحنة لسن أمامية مركزية «قاطع» ، أو ناب ، أو حفرة شدقية ، أو حفرة لسانية لرحى ، أو ضاحك .

axiogingival angle زاوية محورية لثوية  
الزاوية المتكونة من التقاء الجدران ، المحوري واللفوي ، وهي زاوية خطية (Line angle) .

axiography تخطيط حركة المحور اللقمي

axioincisal محوري قاطعي  
متعلق بالجدار المحوري والجدار القاطع لحفرة إنسية أو حفرة وحشية في قاطع أو ناب .

axioincisal angle الزاوية المحورية القاطعة  
الزاوية المتكونة من التقاء الجدار المحوري والقاطع ، إما أن تكون زاوية خطية أو زاوية نقطية .

axiolabial محوري شفوي  
متعلق بالجدار المحوري والشفوي لحفرة إنسية أو حفرة وحشية أو حفرة جانبية قاطعة في قاطع أو ناب .

axiolabial angle الزاوية المحورية الشفوية  
الزاوية المتكونة بالتقاء الجدارين ، المحوري والشفوي ، وهي زاوية خطية (Line angle) .

axiolabiocervical = محوري شفوي عنقي = محوري شفوي لثوي

axiolabiogingival محوري شفوي لثوي = محوري شفوي لثوي

axiolabiogingival = محوري شفوي لثوي = محوري شفوي عنقي

axiolabiocervical محوري شفوي عنقي

متعلق بالجدار المحوري والشفوي واللثوي لحفرة إنسية أو حفرة وحشية أو حفرة جانبية قاطعة في قاطع أو ناب .

الزاوية المحورية الشفوية اللثوية **axiolabioingival angle** زاوية متكونة من التقاء الجدران الثلاثة ، المحوري والشفوي واللثوي ، وهي زاوية نقطية (Point angle) .

محوري شفوي لساني **axiolabiolingual** هو الحد القاطع لسن .

المستوى المحوري الشفوي اللساني **axiolabiolingual plane**

وضع محوري شفوي لساني **axiolemma**

عمد محور العصب محوري لساني **axiolingual** متعلق بالجدار المحوري واللساني لحفرة إنسية أو حفرة وحشية ، أو حفرة جانبية قاطعة في قاطع أو ناب .

زاوية محورية لسانية **axiolingual angle** الزاوية المتكونة من التقاء الجدارين ، المحوري واللساني ؛ وهي زاوية خطية (Line angle) .

محوري لساني عنقي = **axiolinguocervical**

محوري لساني لثوي = **axiolinguogingival**

محوري لساني لثوي = **axiolinguogingival**

محوري لساني عنقي = **axiolinguocervical** متعلق بالجدار المحوري واللساني واللثوي لحفرة إنسية أو حفرة وحشية أو جانبية قاطعة لقاطع أو ناب.

الزاوية المحورية اللسانية اللثوية **axiolinguogingival angle** الزاوية المتكونة من التقاء الجدران ، المحوري واللساني واللثوي ، وهي زاوية نقطية (Point angle) .

محوري لساني إطباق «طاحن» = **axiolinguoocclusal**

محوري لساني إطباق «طاحن» = **axiolinguo-occlusal**

محوري لساني إطباق «طاحن» = **axiolinguoocclusal** متعلق بالجدار المحوري واللساني والإطباق لحفرة في السن .

محوري إنسي **axiomesial** متعلق بالجدار المحوري والإنسي لحفرة شدقية أو لسانية في رحي أو ضاحك .

زاوية محورية أنسية **axiomesial angle** الزاوية المتكونة من التقاء ، الجدارين المحوري والإنسي ؛ وهي زاوية خطية (Line angle) .

محوري إنسي إطباق «طاحن» = **axiomesioocclusal**

محوري إنسي عنقي «رقبي» = **axiomesio-occlusal**

محوري إنسي لثوي = **axiomesiogingival**

محوري إنسي وحشي **axiomesiodistal**

المستوى المحوري الإنسي الوحشي **axiomesiodistal plane**

محوري إنسي لثوي **axiomesiogingival** متعلق بالجدار المحوري والإنسي واللثوي لحفرة شدقية أو لسانية في رحي أو ضاحك .

الزاوية المحورية الإنسية اللثوية **axiomesiogingival angle** الزاوية المتكونة من التقاء الجدران الثلاثة ، المحوري والإنسي واللثوي ؛ وهي زاوية نقطية (Point angle) .

محوري إنسي قاطع **axiomesioincisal** متعلق بالجدار المحوري والإنسي والقاطع لحفرة شفوية أو لسانية في قاطع أو ناب .

الزاوية المحورية الإنسية القاطعية **axiomesioincisal angle** الزاوية المتكونة من التقاء الجدران الثلاثة ، المحوري والإنسي والقاطع ، وهي زاوية نقطية (Point angle) .

محوري إنسي إطباق «طاحن» **axiomesio-occlusal** متعلق بالجدار المحوري والأنسي والإطباق لحفرة شدقية أو لسانية في رحي أو ضاحك .

زاوية محورية إنسية إطباقية **axiomesio-occlusal angle** «طاحنة» الزاوية المتكونة من التقاء الجدران الثلاثة ، المحوري والإنسي والإطباق ، وهي زاوية نقطية (Point angle) .

النخاع والحبل الشوكي **axion**

محوري إطباق «طاحن» **axio-occlusal** متعلق بالجدار المحوري والإطباق لحفرة شدقية أو لسانية في رحي أو ضاحك .

الزاوية المحورية الإطباقية «الطاحنة» **axio-occlusal angle** الزاوية المتكونة من التقاء الجدارين ، المحوري والإطباق ، وهي زاوية خطية (Line angle) .

محوري لثوي **axiopulpal** متعلق بالجدار المحوري واللثوي في الجزء الدرسي للحفرة الجانبية الإطباقية في رحي أو ضاحك .

زاوية محورية لثوية **axiopulpal angle** الزاوية المتكونة من التقاء الجدارين ، المحوري واللثوي ؛ وهي زاوية خطية (Line angle) .

1- محور **axis** الخط الذي يدور حوله جسم ما ، أو قد يدور إذا ما أمكن ذلك ؛ كل جسم له ثلاثة محاور تمر خلال مركز كتلته . من الناحية التشريحية : خط مستقيم وهمي يمر بطول العضو (مثال : السن أو العظم) يُستخدم لوصف وضع أو اتجاه ؛ في

التصوير الشعاعي لقياس الرأس (Cephalometric radiography): الخط القياسي المستخدم في قياسات الزوايا لتقييم النمو وأهداف العلاج أو نتيجته أو الكل معاً .  
انظر قياسات الرأس (Cephalometrics) .

2- المحور ( الفقرة العنقية الثانية Second cervical vertebra ) .

|                      |  |
|----------------------|--|
| axis , hinge         | محور رزي   |
| axis , cerebrospinal | محور مخي شوكي  |
| axis , condylar      | محور الفم والفك ، محور لقمي  |
| axis , condyle       | محور لقمي ، محور اللقمة  |
| axis , craniofacial  | محور قحفي وجهي   |
| axis of eye          | محور العين   |
| axis , optic         | محور بصري  |
| axis of rotation     | محور الدوران   |
|                      | نقطة يدور حولها أنبوب الأشعة والفلم لإجراء فحص مقطعي شعاعي وهي إما ثابتة أو متحركة .                   |
| axis of symmetry     | محور التماثل ، محور التناظر  |
| axis , long          | محور طولي  |
|                      | الخط الذي يمر بطول الشيء عبر مركزه .   |
| axis , longitudinal  | محور طولي ، محور طولاني  |
|                      | خط وهمي أمامي خلفي يمر من خلال إحدى لقمتي الفك السفلي ويمكن أن يدور حوله الفك السفلي في حركة دورانية . |

محور الفك السفلي = محور axis , mandibular = condylar  
لقمي = محور اللقمة = محور axis = condyle axis = hinge  
رزي ، محور بكرى = محور axis = transverse axis  
مُعترض  
خط وهمي يمر من خلال لقمتي الفك السفلي ، يمكن نظرياً أن يدور حوله الفك السفلي .

|                          |   |
|--------------------------|---|
| axis , sagittal          | المحور السهمي   |
|                          | خط عمودي وهمي يمر خلال لقمة الفك السفلي ، ويدور حوله الفك السفلي في حركة متعرجة أو حركة مسننة . |
| axis , transverse        | محور مُعترض   |
| axis of rotation         | محور الدوران  |
|                          | خط في الجسم (أو في امتداد الجسم) يدور الجسم حوله .  |
| axis of symmetry         | محور التماثل ، محور التناظر   |
| axis vertebra            | فقرة محورية عنقية ثانية ، المحور  |
| axle tooth = azzle tooth | سن فأسية ، سن الجُزَع = سن آزل<br>تسمية قديمة للرحى .   |
| axon = axone             | محوار   |
| axon , afferent          | محوار عَصَبِي وارد  |
| axon , efferent          | محوار عَصَبِي صادر  |
| axon , motor             | محوار عَصَبِي متحرك   |
| axon , sensory           | محوار عَصَبِي حَسَبِي   |
| axone = axon             | محوار   |
| azze tooth = axle tooth  | سن آزل = السرحى<br>مصطلح قديم متروك للرحى .   |



|   |   |
|---|---|
| B = buccal                                | [مختصر] شدقي ، خدي ، فمي  |
| B = point B                               | نقطة B<br>انظر النقطة B (Point B).  |
| BA = buccoaxial                           | [مختصر] شدقي محوري ،<br>محوري خدي   |
| BAC = buccoaxiocervical                   | [مختصر] شدقي محوري<br>عنقي ، محوري خدي عنقي   |
| BAG = buccoaxiogingival                   | [مختصر] شدقي محوري لثوي ،<br>محوري خدي لثوي   |
| BC = buccocervical                        | [مختصر] شدقي عنقي ، عنقي خدي  |
| BD = buccodistal                          | [مختصر] شدقي وحشي ، خدي وحشي  |
| b.d. = bis die                            | مرتان في اليوم ، يوماً<br>تُستعمل في كتابة الوصفة الطبية .  |
| BG = buccogingival                        | [مختصر] شدقي لثوي ، خدي لثوي  |
| b.i.d. = bis in die                       | مرتان في اليوم ، مرتان يومياً<br>تُستعمل في كتابة الوصفة الطبية .   |
| bib. = bibe                               | شرب<br>تُستعمل في كتابة الوصفة الطبية .   |
| BL = buccolingual                         | [مختصر] شدقي لساني ، خدي<br>لساني   |
| BIPP = bismuth iodoform<br>paraffin paste | [مختصر] معجون بارافين<br>بودوفورم بزومت<br>يُستعمل في علاج أفنية الجذور .   |
| BM = buccomesial                          | [مختصر] شدقي إنسي ، خدي إنسي  |
| BO = bucco-occlusal                       | [مختصر] شدقي إطباق ،<br>خدي إطباق   |
| BP = buccopulpal                          | [مختصر] شدقي لبّي ، خدي لبّي  |
| B.P. = British Pharmacopoeia              | [مختصر] دستور الأدوية<br>البريطاني<br>يُستخدم في وصف العقاقير ، ليبيّن مصدر تركيب العقار في<br>الوصفة الطبية .    |
| B.P.C. = British<br>Pharmaceutical Codex  | [مختصر] مدونة دستور الأدوية البريطاني<br>يُستخدم في وصف العقاقير ، ليبيّن مصدر تركيب العقار في<br>الوصفة الطبية . |
| B.T.U. , B.TH.U. =                        | [مختصر] وحدة حرارية بريطانية  |
| British Thermal Unit                      | وحدة لقياس الحرارة ؛ يمكن أن تكتب Btu .   |

|                              |   |
|------------------------------|---|
| B' point = supramentale      | النقطة B = النقطة فوق الذقنية   |
|                              | في المستوى الإنسي : تقع في أقصى الجزء الأمامي من قاعدة<br>الفك السفلي وأقصى نقطة خلفية من المحيط الخارجي للثاني<br>السنخي من الفك السفلي . وفي علم وصف الإنسان<br>(Anthropology) : تُعرف بالنقطة فوق الذقنية وتقع بين<br>النقطة تحت السنية ونقطة الشامخة الذقنية.   |
| Babbitt's metal              | معدن بابيت<br>نسبة إلى أ. بابيت ، 1862-1799 ، I. Babbitt ، مخترع<br>أمريكي .<br>خليطة تُستعمل أحياناً في طب الأسنان ، وتحتوي على<br>النحاس (Copper) والقصدير (Tin) والأنتيمون<br>(Antimony) .   |
| baby bottle mouth syndrome   | متلازمة الرضاعة من<br>الزجاجة (الرضاعة)   |
| baby bottle tooth decay      | تسوس السن بسبب الرضاعة<br>من الزجاجة (الرضاعة)  |
|                              | حالة سنّية تصيب الأطفال بين 12 شهر و3 سنوات من<br>العمر ، بسبب رضاعتهم من زجاجة الرضاعة في وقت<br>النوم ، مما يؤدي لتعرض الأسنان للحليب (اللبن) أو<br>العصير لفترة طويلة . يحدث التسوس بسبب تجمع<br>الحليب أو العصير في الفم أثناء الليل ، حيث تتحلل إلى<br>حامض اللاكتيك مع المواد الأخرى المسببة للتسوس . لمنع<br>حدوث مثل هذه الحالة ، يجب اتباع الإجراءات الوقائية<br>والتي تشتمل على منع إطعام الطفل وقت النوم ،<br>واستبدال الحليب أو العصير بالماء في زجاجة الرضاعة<br>وقت الليل . كانت تُسمى سابقاً تسوس زجاجة الرضاعة<br>(Nursing bottle caries) . |
| baby teeth = deciduous teeth | أسنان الطفل ، أسنان<br>الرضيع = أسنان ساقطة ، أسنان لبنية   |
| baby tooth brush             | فرشاة أسنان الطفل   |
| bacciform                    | توتّي الشكل ، عنبي الشكل<br>شبيهة بثمر التوت (Berry) .  |
| baccinator                   | المبوقة ، العضلة المبوقة<br>الوظيفة : تضغط الخدين باتجاه الأسنان ، وتشد زوايا الفم .<br>المنشأ : الجزء الخلفي للشوخاص السنخية بالعظم العلوي<br>والعظم السفلي .<br>الإرتكاز : ألياف العضلة المستديرة الشفوية (Orbicularis<br>oris) عند زوايا الفم .<br>التعصيب : العصب الوجهي (Facial nerve) .   |

**bacillaceae** العَصَوِيَّات ، فصيلة العَصَوِيَّات

عائلة من الكائنات الدقيقة عَصَوِيَّة الشكل تشكل أبواغ كُرُوِيَّة ، عادة متحركة ؛ تعيش بالهواء أو لا هوائية اختياريًا وغالباً ما تتواجد في التربة .

**bacillary = bacillar** عَصَوِي

متعلق بالعصيات أو الأشكال عَصَوِيَّة الشكل الأخرى أو مصاب بها .

**bacilli** عَصِيَّات

جمع عَصِيَّة (Bacillus) .

**bacillicide** مُبِيد العَصِيَّات ، قاتل العَصِيَّات

أي عقار يستخدم لقتل العصيات .

**bacilliform** عَصَوِي الشكل

**bacillus** عَصِيَّة ، عَصَوِيَّة

جنس من العائلة الباسيلية ، موجبة الجرام ، يعتاش بالهواء أو لاهوائي اختياريًا ، وهي كائنات دقيقة عَصَوِيَّة الشكل أو كُرُوِيَّة . الجمع : عَصِيَّات (Bacilli) .

**bacillus , aerobic** عَصِيَّة حيوانية ، عَصِيَّة هوائية

وهي تحتاج أكسجين لتعيش وتتكاثر .

**bacillus , anaerobic** عَصِيَّة لاهوائية

تنمو بقوة في عدم وجود هواء أو أكسجين ، تتميز العَصِيَّة الهوائية والعَصِيَّة اللاهوائية بتكوين الأبواغ ؛ أمثلة : الملبنة (Lactobacillus) ، والعقدية الطافرة (Streptococcus mutans) ، والمتفطرة (Tubercle bacilli) ، وعَصِيَّة الكزاز (Tetanus bacilli) .

**bacillus fusiformis = fusobacterium nucleatum** العَصَوِيَّة المِعْزَلِيَّة = المِعْزَلِيَّة المُنَوَّاة

جراثيم سالبة الجرام .

**bacillus , Vignal's = leptotrichia buccalis** عَصِيَّات فينيال = الغفارية الفموية ، العَصِيَّات الشعرية الرقيقة

**back** خلف ، ظهر

**back action** فعل خَلْفِي ، فعل راجع

**back action clasp** مَشْبِكَة ذات فعل خَلْفِي

**back action condenser** راصّ ذو فعل خَلْفِي ، مُكثِّف ذو فعل خَلْفِي

أداة لرصّ وتكثيف الأمْلغم ، ذات عنق بشكل حرف U لتطبيق قوة تكثيف ناتجة عن حركة سحب ، وليس حركة دفع كما هو معتاد .

**back action plugger** أداة حشو ذات فعل خَلْفِي

أداة حشو ذات عنق صُمِّمت بزاوية بحيث يعود رد فعل ضربة المطرقة باتجاه الطبيب ، تُستخدم لرصّ وتكثيف رقائق الذهب على السطح الوحشي .

**background** خلفية

**background radiation** خلفية إشعاعية

إشعاع كلي الوجود ينبعث من مصادر طبيعية ؛ حيث توجد الأشعة في الطبيعة ، وتنبعث من مواد موجودة في التربة ، والمياه الجوفية ، ومواد البناء ، والمواد النشطة إشعاعياً في الجسم وخاصة البوتاسيوم 40 (40K) ، والأشعة الكونية من الفضاء الخارجي . مُعدّل ما يتعرض له الشخص في كل عام من الأشعة الكونية 44 مللي راد (44 mrad) ، ومن الأشعة الأرضية الخارجية 44 مللي راد ، ومن منابع الأشعة النشطة الداخلية الموجودة طبيعياً 18 مللي راد (18 mrad) ؛ مستويات الخلفية الإشعاعية قد تختلف في أماكن كثيرة .

**back pressure porosity** مَسَام الضَّغَط الخَلْفِي ، تَخْلُخُل بالضغط الخلفي

حدوث مَسَام في سبيكة المعدن المصبوب ، وذلك بسبب الضغط العالي الخلفي للغاز الناتج والمحصور داخل القالب عندما لا يوجد تصريف كاف لتحريره حين دخول سبيكة المعدن المنصهر في القالب .

**back teeth = posterior teeth** أسنان خلفية

**backing** ظهارة ، مسند

الخلفية المعدنية التي يتركز عليها الوجه الخزفي للتاج . صفيحة معدنية أو خلفية معدنية لحماية وتقوية وجه خزفي أو وجه أكريليكي لتاج أو جاسرة .

**backing , lead** خلفية رصاص ، مسند رصاص

خلفية الفيلم الشعاعي ، لتقليل الجرعة الإشعاعية على المريض .

**backing , metal** خلفية معدنية

**backing , steel** خلفية فولاذية

**backscatter** تَشَتَّتْ خَلْفِي ، تَبَدَّدْ خَلْفِي ، تَشَتَّتْ ارتدادي

ذلك الجزء من الأشعة المبعثرة أو المُشْتَتَّة التي تنعكس بزاوية أكبر من 90 درجة من الشعاع المركزي للأشعة .

**bacteraemia = bacteremia = bacteriemia** تجرثم الدم

1 - حالة مرضية تَسْم بوجود جراثيم في مجرى الدم .  
2 - أي مُداخلة سنية يمكن أن تتسبب فعلياً في تجرثم الدم ، على الرغم من أنها ليست دائماً السبب في حدوث التجرثم . وقد تكون هذه الحالة المرضية عابرة ، أو متقطعة أو مستمرة ، ويمكن أن يؤدي تجرثم الدم في حالات نادرة إلى إلتان دموي أو إلى التهاب الشغاف .

**bacteria** جراثيم ، بكتيريا

مفرد : جُرْثوم ، جُرْثومة ؛ مكروبات مجهرية نباتية وحيدة

الخلية ، وحيدة الصبغي ، ليس لها جدار خلية قوي ، تتواجد في كل مكان ومعظمها غير ضار بالأشخاص ، والمجموعة الضارة تسمى المجموعة المرضية (Pathogenic) ، وهي صغيرة يمكن صبغها ورؤيتها تحت المجهر ، وتوضع في مجموعات حسب أشكالها : العُصيات ، باسيلا ، وهي عَصوية الشكل ، أو المُكورات وهي مُكورة الشكل ، أو الخيوط ، أو اللولبية وهي لولبية الشكل ، وتتكاثر بسرعة بواسطة الانشطار الثنائي وتتجمع في مستعمرات يمكن رؤيتها بالعين المجردة. بعض الجراثيم تبقى لسنوات في حالة سكون بشكل الأبواغ التي يمكن أن تبقى حية في الأحوال غير المواتية .

**bacteriaceae** الراجيَّات  
رتبة من الفُطور المجزأة .

**bacterial** جُرثومي ، بكتيري  
متعلق بالجراثيم أو البكتريا .

**bacterial cell** خلية جُرثومية

**bacterial culture** مستنبت جُرثومي

**bacterial endocarditis =** التهاب الشغاف الجرثومي =

**subacute bacterial endocarditis =** التهاب الشغاف

**infective endocarditis =** الجرثومي دون الحاد =

التهاب شغاف القلب العدواني  
التهاب الغشاء المُبطَّن للقلب (خصوصاً صمّامات القلب) ، وتسببه المكورات العُقديّة المُخضرة ، والتي يمكن أن تنساب في مجرى الدم . تحدث تغيرات التهابية تتمثل في ترسب الفبرين وصفيحات الدم مشكلة النوبات (Vegetations) ؛ يجب أن تُعطى المضادات الحيوية للمرضى الذين يعانون من هذه الحالة (والتي يمكن أن تستمر لمدة طويلة) ويحتاجون إلى علاج أسنان حيث يحتمل أن تنتقل الجراثيم إلى مجرى الدم أثناء القلع أو تقليح الأسنان ، أو جراحة اللثة .

**bacterial mucinous plaque** لويحة سنية مخاطية جرثومية

**bacterial plaque** لويحة جرثومية ، لويحة سنية

غشاء أو طبقة تحتوي على كائنات دقيقة مع الطهاوة المكتسبة ، تلتصق بأسطح الأسنان مسببة التسوس والتهاب النسيج اللثوي . أحد مكونات اللويحة الأخرى هو المخاطين وتفزره العُدُد اللعابية ؛ تختلف اللويحة الجرثومية من شخص لآخر في الشخانة والقوام حسب التمثيل الغذائي ، وصحة الأسنان والغذاء والعوامل البيئية المحيطة . يُسمى أيضاً . . . لويحة سنية (Dental plaque) .

**bactericidal = bactericide** مُبيد الجراثيم ، قاتل الجراثيم

**bactericide = bactericidal** مُبيد الجراثيم = عقار قاتل

للبيكتيريا أو للجراثيم

أي عقار طبيعي أو كيميائي أو حيوي يُستخدم لإبادة الكائنات الدقيقة .

**bacteriogenic agglutination** تراص جرثومي المنشأ

**bacteriology** علم الجراثيم ، البكتريولوجيا

**bacteriolysis** انحلال الجراثيم ، حلّ الجراثيم  
تحطيم وإبادة أو تفتيت البكتيريا .

**bacteriolytic** حال للجراثيم  
متعلق بحل البكتيريا أو الجراثيم .

**bacteriophage** العائية  
كائنات دقيقة تهاجم الجراثيم ، وتنجح أحيانا في تحطيمها .

**bacteriostasis** كبحّ الجراثيم ، توقيف الجراثيم  
عملية منع أو إعاقة نمو الجراثيم .

**bacteriostat** كابح للجراثيم  
أي عقار يوقف نمو وتكاثر البكتيريا مثل أي عنصر من مجموعة السلفوناميد (Sulphonamide group) .

**bacteriostatic** كابح للجراثيم  
متعلق بتوقيف نمو الجراثيم . أي عقار يوقف نمو أو تكاثر الجراثيم .

**bacteritic** جرثومي  
جرثومية ، جرثوم

**bacterium** الجمع : جراثيم . الاسم السابق لجنس من الكائنات الدقيقة ، سالبة الجرام تُرى كالمقطع الناقص أو عَصوية الشكل ؛ أما الآن فيطلق الاسم على العديد من الأجناس المختلفة من الكائنات الدقيقة .

**bacteroid** جُرثومي الشكل ، جرثوماني

**bacteroidaceae** العصوانيات  
عائلة الجراثيم اللاهوائية ، سالبة الجرام غير قادرة على الحركة «ساكنة» ، وهي عُصيات غير بوغية .

**bacteroides** العصوانية  
نوع من فصيلة العَصَوَانِيَّات ، سالبة الجرام ؛ كائنات دقيقة لاهوائية تُصاحب عادة عدوى الفم ، وتشمل أنواعاً مثل العَصَوَانِيَّة المِيلَانِينِيَّة (Bacteroides melanogenicus) ، والعَصَوَانِيَّة الهَشَّة (Bacteroides fragilis) ، والعَصَوَانِيَّة الفَمَوِيَّة (Bacteroides oralis) .

**Baelz's disease** داء بيلز  
نسبة إلى إ. فون بيلز، 1845-1913 ، E.von Baelz ، طبيب ألماني .

مرض يتميز بظهور حطاطات غير مؤلمة فوق الغشاء المخاطي الشفوي .

**baffle** 1- صارفة  
2 - حاجز لمنع دخول الضوء إلى غرفة تبيض أفلام الأشعة .

**bag-valve-mask resuscitator** حقيبة إنعاش بقناع ذي صمام  
جهاز يتكون من حقيبة بلاستيكية يمكن ضغطها يدوياً ، متصل بها مصدر الأكسجين من طرف صمام يسمح بمرور الأكسجين دون رجوعه وقناع ينطبق تماماً على الفم والأنف للشخص المراد إفاقته من الطرف الآخر . انظر أيضاً حقيبة أمبو (Ambu bag) .

**Bailey's flask** بوتقة بيلي  
صندوق للكسو يُستخدم في طب الأسنان في تصنيع القوالب (Dies) والقوالب المعاكسة (Counter- dies) .

**bake** يخبز ، يُقَسَّى بالحرارة  
عملية تصليب مادة الخزف السني بالحرارة في درجات حرارة يتم التحكم بها كهربائياً ، وذلك في فرن مُفَرَّغ من الهواء . عملية تفريغ الهواء في الفرن تُقلِّل من حدوث فقاعات هوائية داخل الخزف . يُخبز الخزف أولاً فيتحول إلى خزف غير مصقول ثم بعد ذلك يُصقل في درجات حرارة عالية .

**Baker's anchorage** إرساء بيكر ، التثبيت بطريقة بيكر  
نظام للتثبيت يتم التحكم به من خلال استعمال أطواق مرنة ، تربط أجزاء مختلفة من القوس السنية في محاولة للوصول إلى توازن متبادل للقوى .

**baking** خَبَز ، ظَهَار ، مَسْنَد  
1 - ميزان  
جهاز لوزن المواد أو المعادن مثل الذهب بدقة .  
2- توازن  
حالة الاتزان .

**balance , alloy-mercury** ميزان الخليطة والزئبق  
**balanced articulation** تمفصل متوازن  
الإطباق المتزامن للأسنان العلوية مع السفلية بانزلاتها فوق بعضها ، حينما يتحرك الفك السفلي من العلاقة المركزية إلى العلاقات اللامركزية المختلفة . انظر أيضاً إطباق متوازن (Balanced occlusion) .

**balanced hand cutting instrument** اتزان الأدوات  
القاطعة اليدوية ، أدوات يدوية قاطعة متزنة  
لاتزان إزميل قاطع يدوي تقوم الشركات المصنعة بتصنيع عنق الأداة بحيث يكون الحد القاطع أو الشفرة أو النصل بعيداً في حدود 2 ملليمتر عن المحور الطولي لساعد الأداة (إذا تجاوز

بعد الحد القاطع أكثر من 2 ملليمتر من المحور الطولي للأداة يمكن أن تدور في يد طبيب الأسنان عند استعمالها) .

**balanced occlusion** إطباق متوازن  
1 - يتمثل الإطباق المتوازن في التطابق المثالي للأسنان حيث توجد علاقة توافقية لإطباق أسطح الأسنان في الحركات المركزية ، أو الجانبية في حدود المدى الوظيفي لعملية المضغ وعملية البلع .  
2 - في الاستعاضة الصناعية : التلامس المتزامن أو التلقائي للأسنان العلوية والسفلية من الناحية اليمنى واليسرى ، وفي المناطق الإطباقية الخلفية والأمامية في الأوضاع المركزية والجانبية ، مما يؤدي إلى التوازن ويُقلل أو يحد من ميل أو دوران قاعدة الجهاز السني بالنسبة للبنية الداعمة للفك . يتعلق هذا المصطلح في المقام الأول بالفم ، ولكنه قد يستخدم لاختبار إطباق الجهاز السني على المفصلة .

**balanced occlusion , mechanically** إطباق متوازن آلياً ،  
إطباق متوازن ميكانيكياً  
إطباق متوازن بغض النظر عن الاعتبارات الفيزيولوجية كما هو الحال في المفصلة .

**balanced occlusion , physiologically** إطباق متوازن فيزيولوجياً  
إطباق متوازن متوافق مع دور فيزيولوجي طبيعي متوازن لكل من المفاصل الفككية الصُدغية والجهاز العصبي العضلي .

**balancing** مُسَوِّز  
**balancing contact** تماس مُسَوِّز  
تماس بين الأسنان العلوية والسفلية الطبيعية أو الصناعية على الجانب المقابل للجانب العامل ، أي التماس على الجانب غير العامل للأسنان . انظر تماس الجانب غير العامل (Non- working side contacts) .

**balancing extraction** قَلْع مُسَوِّز  
قلع سن من الجانب المقابل لفك فيه سن مقلوعة سابقاً ، من أجل موازنة النقص في المسافة بعد الخلع ، ومنع ميل الأسنان عن الخط المنصف للفك ، وبذلك يمكن الحفاظ على تناظر القوس السنية .

**balancing interference** تداخل مُسَوِّز  
انظر تماس إطباق غير عامل (Non - working occlusal contact) .

**balancing occlusal contact** تماس إطباق مُسَوِّز  
انظر تماس إطباق غير عامل (Non - working occlusal contact) .



**balancing occlusion** إطباق مُوازن

**balancing side** جانب مُوازن

مصطلح مُستخدم في دراسة الإطباق ، يعني الجانب غير الوظيفي للأسنان في الفم ، حينما يكون الفك السفلي في حركة انزلاقية جانبية .  
الجانب الذي تكون فيه الأسنان الطبيعية أو الصناعية المقابلة للجانب العامل في الفم ، حينما يكون الفك السفلي في حركة انزلاق جانبية .

**balancing side interferences** تداخلات الجانب الموازن

**bald tongue** لسان أملس ، لسان أجَلَح

لسان بدون حليمات على سطحه ، يصاحب حالات عَوَز فيتامين B (Vitamin B) .

**bald tongue , Sandwith's** لسان سندويث الأملس

**ball** كُرّة

**ball and socket** كُرّة وتجويف

**ball and socket joint** مفصل الكرة والحفرة ، مفصل حُقّي

نوع من المفصل الزليلي (Synovial joint) الذي يسمح بمدى واسع للحركة ، مثل مفصل الورك ، ومفصل الكتف يسمى أيضاً مفصل كروي (Spheroid joint) ، ومفصل كرة وحق (Enarthrosis) .  
مفصل الكفة (Pivot joint) ، ومفصل إرتكازي (Condyloid joint) ، ومفصل سرجي (Saddle joint) .

**ball applicator** محطاط ذو رأس كُرّوية ،

أداة ذات رأس كروي

**ball bearings** كُرّات التحميل (كُرّات متدحرجة)

**ball burnisher** صقّالة ذات كُرّة ، مصقّلة ذات كرة

**ball clasp** مشبّكة ذات كُرّة

**ball-pointed periodontal probe** مسبّار حول سني ذو نهاية كُرّوية

**balloon , sinus** بالون الجيب

بالون من المطاط أو من البلاستيك يمكن أن يملأ بالهواء أو بالسائل ، ويُستخدم داخل الجيب الفكي العلوي لدعم كسور الناتيء الوجني الفكي .

**balsam = Peru balsam** بلّسم = بلّسم بيرو

البلّسم ؛ مادة زيتية راتينية عُشبية عطرية (تسيل من بعض الأشجار) ، تُستخدم في مُستحضر ورنيش وإيتهد (Whitehead's varnish) ، وفي بعض لواقص أكسيد الزنك واليوجينول ، وسادّات قناة الجذر .

يستخرج بلّسم بيرو من شجر « بلّسم بيرو » الأمريكي ويُستخدم في الطب وصناعة العطور .

**band** شريط ، طوق

1 - شريط معدني رقيق يحيط بتاج أو بجذر السن الطبيعية .  
2 - مُصطلح يمكن أن يُطلق على المشبّكة (Clasp) التي تُستخدم لتثبيت جهاز جزئي اصطناعي أو جهاز تقويمي مُتحرك .

**band adapter** مُعدّل الشريط ، مُهايء الشريط ، مُكيف الشريط

أداة للمساعدة في انطباق محيط الطوق التقويمي على السن ، وتُستخدم لإحكام الطوق التقويمي حول السن .

**band , adjustable** شريط قابل للضبط (ضبوط)

طوق ذو لولب أو طريقة أخرى لتعديل حجم الطوق حين تطبيقه على السن .

**band , all-closing** شريط كامل الإحاطة

طوق يحيط بكامل السن

**band , anchor** شريط ارتكاز ، شريط إرساء

(في تقويم الأسنان) : طوق يُثبت حول السن ، ويُستخدم كمرتكز لتحريك سن أخرى .

**band and loop** شريط وعُروة

**band , Angle's** شريط أنجل ، طوق أنجل

**band , apron** شريط منثري ، شريط واق ، طوق منثري

طوق ارتكازي تقويمي ، له امتداد شفوي أو لشوي أو قاطعي للمساعدة في وضع وتثبيت الحاصرة .

**band blank** رباط معدني شريطي

قطعة من الشريط المعدني المصنوع من الفولاذ الذي لا يصدأ ، تستخدم لتشكيل شريط تقويمي باستعمال زردية تشكيل الطوق ؛ تتطابق حواف الطوق وتُلحم إما باللحام الذاتي أو بمادة لحام . تبدأ الشرائط المعدنية عادة من منتصف الشريط حتى تتطابق تماما مع السطح الشفوي أو السطح الخدي للأسنان . ويجعل خط اللحام على السطح اللساني أو السطح الحنكي .

تتوافر الشرائط المعدنية الطوقية بشخانات مختلفة ، باختلاف الأسنان المستخدمة :

| الارتفاع    | الثخانة     | السن                               |
|-------------|-------------|------------------------------------|
| 0.125       | 0.004-0.003 | الأسنان الأمامية (anterior teeth)  |
| 0.150       | 0.004       | الناّب والضاحك (canine & premolar) |
| 0.200-0.180 | 0.006-0.005 | الضرس (molar)                      |

|  |   |                                     |   |
|--|---|-------------------------------------|---|
| <b>band , clamp</b>                          | شريط ذو ملقاط   | <b>band , preformed</b>             | شريط مُسبق التشكيل  |
|  | شريط يثبت في مكانه بواسطة بُرغي (Screw) و صمولة (عزقة) (Nut) .  |                                     | شريط من فولاذ صامد بلا لحم (مقطوع من أنبوب معدني) ، مُصنَّع بأشكال وأحجام مُتعددة من أجل مطابقتها التامة حول تيجان الأسنان التي يشملها الجهاز التقويمي الثابت العلاجي . |
| <b>band , contoured</b>                      | شريط حرفاني   | <b>band pusher = band driver</b>    | دافع الشريط = مُوجّه الشريط   |
|  | طوق محيط بالسن يطابق شكل السن .   |                                     | أداة تُستخدم لوضع وتوافق الطوق الفولاذي الصامد على السن .   |
| <b>band contouring pliers</b>                | زردية تشكيل حواف الشريط   | <b>band remover</b>                 | نازع الشريط   |
|  | انظر زردية (Pliers) .   |                                     | مطواة تقويمية صُممت لنزع الأطواق من على الأسنان .   |
| <b>band , copper</b>                         | شريط نحاسي  | <b>band , rubber = elastic band</b> | شريط مطاطي = شريط مرن   |
|  | يُستخدم لعمل حشوة مؤقتة في حالة وجود النخر أو التسوس في السطح الملاصق للسن وتمتد تحت اللثة أو في حالة الحاجة إلى دعم حذبة ضعيفة أو أكثر للسن .  |                                     | شريط بدون لحم ، طوق جاهز  |
|  | يُستخدم الشريط النحاسي في التركيبات الثابتة لأخذ طبعة لسن مُحضّرة للتبويب .   | <b>band , seamless</b>              | عبارة عن طوق مقطوع من أنبوب من المعدن ليست به وُصلة أو لحم .  |
| <b>band-driver = band pusher</b>             | دافع الشريط ، موجه الشريط   | <b>band , seamless orthodontic</b>  | شريط تقويمي بلا لحم   |
|  | أداة تُستخدم في تقويم الأسنان لجعل الطوق يستقر في مكانه على تاج السن .  | <b>band seater</b>                  | دافع الشريط   |
| <b>band , head</b>                           | شريط رأسي ، ضماد رأسي   |                                     | أداة ذات حد مُسطح ، تُستخدم لدفع الأشرطة لتستقر على السن بواسطة قوة العضة ، أي عن طريق العضّ عليها .  |
| <b>band , lip furrow = vestibular lamina</b> | شريط أخدودي شفوي = صفيحة دهليزية  | <b>band - splitting pliers</b>      | مطواة شق الطوق  |
|  | صائن الحيز ذو الشريط والعروة ، حافظ المسافة ذو الشريط والعروة   | <b>band stretcher</b>               | مُوسّعة الطوق   |
| <b>band , matrix</b>                         | شريط المسندة  |                                     | أداة صُممت لتوسيع الطوق النحاسي ، أو الطوق التقويمي حتى نصف حجمها .   |
|  | شريط رقيق من المعدن يستخدم للتعويض المؤقت عن جدار زائل من السن ليكون دعامة ، أو سناداً أثناء عملية حشو السن .   | <b>band , vestibular</b>            | الشريط الدهليزي   |
| <b>band , orthodontic = anchor band</b>      | شريط تقويمي = شريط مثبت   |                                     | خلايا ظاهرية ابتدائية .   |
|  | شريط رقيق السماكة في شكل طوق ، عادة من الفولاذ الذي لا يصدأ وأحياناً من الذهب ، يُستخدم كمرتكز تثبت به الوصلات التقويمية المختلفة على الأسنان. تتواجد الأطواق التقويمية عادة بأحجام وأشكال متعددة ويمكن إحكامها وضبطها على السن بحيث تكون مطابقة تماماً لأسطح السن وأعلى قليلاً عن الحافة اللثوية لتصل إلى مستوى أعلى من نقطة التماس وتكون موازية للحدّ القاطع أو الحدّ الإطباق . | <b>bandage</b>                      | ضماد ، رباط ، تضميد ، عصابة   |
|  | ويمكن إحكام الأطواق مع الوصلات التقويمية الملحومة بها لتُطبق أسطح مُحيط السن بالمحاولة والتجربة وحينما تتطابق الأسطح ، تُلصق في مكانها بأسمنت لاصق .  | <b>bandage , Barton's</b>           | ضماد بارتون   |
| <b>band , pier</b>                           | شريط داعم ، رباط داعم   |                                     | رباط لدعم وتثبيت كسر الفك السفلي ، وهو عبارة عن زوج من الأربطة على شكل الرقم 8 ، يوضع حول الفك السفلي وقمة الرأس .  |
|  | أي شريط يُحيط بسن داعمة بإحكام .  | <b>bandage , jaw</b>                | ضماد الفك   |
|  |   | <b>bandage , pressure</b>           | رباط ضاغط   |
|  |   |                                     | رباط يُستخدم للضغط على مكان جراحي ، لمنع تكوين ورم دموي .   |
|  |   | <b>banding</b>                      | تشكيل الشريط ، تطويق  |
|  |   |                                     | عملية إحكام وتثبيت الأطواق التقويمية على الأسنان  |



بروز في الجدار البلعومي الخلفي يشكله الجزء العلوي من العضلة القابضة العلوية للبلعوم خلال عملية البلع أو إخراج الصوت .  
حرف من نسيج مُتمدد على الجدار الخلفي للبلعوم.  
bar retainer , continuous = = مشبات القضيب المستمر  
Kennedy's bar قضيب كندي  
عارضة معدنية تستقر عادة على الأسطح اللسانية للأسنان للمساعدة في تثبيتها ، وتعمل كمثبتة غير مباشرة .  
عارضضة معدنية تلتصق الأسطح اللسانية للأسنان الأمامية وتساعد في تثبيت الامتداد الوحشي لجهاز سني جزئي.  
bar , splint قضيب الجبيرة  
bar , sublingual قضيب تحت اللسان  
الوصيلة المعدنية في جهاز جزئي سفلي التي تمتد تحت اللسان في قاع الفم .  
bar , transpalatal قضيب عبر الحنك  
barb 1- شوكة  
2- شوكة المسك  
في طب الأسنان : بروز دقيق على المقبض الخلفي للأداة السنية لمنع انزلاقها عند الاستعمال .  
barbiturate باربيتورات ( دواء )  
عقار من مجموعة الأدوية المنومة والمُسكنة والمهدئة للأعصاب ، تُؤثر على مراكز المخ بدون التسبب في فقدان الوعي ؛ تقلل القلق أو الاضطراب قبل إجراء العمليات الجراحية (تمهيد التخدير Premedication) ؛ تُوصف على شكل حبوب ، ويجب على المريض حين تناول هذه الأدوية الامتناع عن شرب الكحول أو قيادة السيارة . وتقسّم هذه الأدوية إلى : طويلة المفعول : أكثر من 8 ساعات ، وتستعمل كمسكنات وفي حالات الصرع ؛ ومتوسطة المفعول : من 2-3 ساعات وتستعمل كمُنومات ، وكأدوية قبل أو بعد الجراحة ؛ وذات مفعول قصير سريع المفعول : وتستعمل كمُخدر للحقن في الوريد ولإحداث تأثير مُنوم قبل التخدير العام بالغاز .  
Barlow's disease داء بارلو ، داء الحفر الطُقْلي ، الإستقربوط  
عند الأطفال  
baro- (سابقة) ضغط ، ثقل ، وزن  
barodontalgia = aerodontalgia ألم سني طيراني  
ألم في الأسنان ناتج عن انخفاض الضغط الهوائي نتيجة الارتفاعات الشاهقة .  
barosinusitis التهاب الجيب الضغطي

1- جذع أسطواني ، برميل  
خزانة المحقنة التي تملأ بالحلول .  
2- طوق التاج السني المعدني  
حاجز ، سد ، مانع ، عائق ، حائل  
barrier مادة ماصّة للإشعاع كالرصاص (Lead) ، أو الأسمنت (Concrete) ، أو الجبس (Plaster) ، تستعمل لحماية منطقة من تأثير الإشعاع .  
bartholinitis التهاب قناة بارثولين  
نسبة إلى س . بارثولين ، 1738-1655 ، C.Bartholin ، مُشرّح دائمركي .  
التهاب قناة بارثولين وهي أكبر القنوات اللعابية تحت اللسانية .  
Bartholin's duct قناة بارثولين  
أكبر قنوات الغدة اللعابية تحت اللسانية .  
Barton's bandage ضماد بارتون  
نسبة إلى ج . ر . بارتون ، 1871 - 1794 ، J.R.Barton ، جراح أمريكي .  
ضماد على شكل رقم 8 يُستعمل في دعم وتثبيت كسور الفك السفلي .  
basal = basilar قاعدي ، أساسي  
مُتعلق بقاعدة ما .  
basal bone عظم قاعدي  
1- (في التركيبات الصناعية) : النسيج العظمي في الفك السفلي والفك العلوي الذي يقدم الدعم للأجهزة السنوية الصناعية .  
2- (في تقويم الأسنان) : الأنسجة العظمية الثابتة التي تحدّ من حركة الأسنان لإيجاد إطباق مُستقر .  
انظر قاعدة ذروية (Apical base) .  
basal cell خلية قاعدية  
أية خلية من الخلايا في أعماق طبقة من الظهارة الطبقيّة .  
basal cell acanthoma الورم الشائكي قاعدي الخلايا  
انظر ورم حُليمي قاعدي الخلايا (Basal cell papilloma) .  
basal cell carcinoma سرطانة الخلايا القاعدية  
ورم خبيث في الخلايا الظهارية ، يبدأ ببشرة تمتد محيطياً لتكون آفة مركزية ، ثم تتآكل وتتقشر وتنزف . انتشار المرض نادر ، ولكن انتشاره الموضعي يدمر الأنسجة التحتية والمجاورة في 90٪ من الحالات التي تصيب الوجه بين خط الشعر والشفة العليا . السبب الرئيسي للسرطان هو التعرض الشديد لأشعة الشمس أو الأشعة السينية .

العلاج : استئصال الإصابة جراحياً ، دائماً بواسطة التجفيف الكهربائي أو المداواة بالتبريد . تُسمى أيضاً ورم ظهاري قاعدي الخلايا (Basal cell epithelioma) ، سرطان قاعدي الخلية (Basiloma) ، سرطانة خلوية قاعدية (Basocellular carcinoma) . انظر قرحة قارضة ، قرحة أكلة (Rodent ulcer) .

**basal cell papilloma** الورم الحليمي قاعدي الخلايا  
نمو ورمي ظهاري حميد يتميز بإصابات عديدة مرتفعة بيضوية صفراء أو بنية ، يحدث عادة في الأعمار المتوسطة . يسمى أيضاً الورم الحسكي بالخلايا القاعدية (Basal cell acanthoma) ، التقران المثير (Seborrheic keratosis) .

**basal dysplasia** خلل التنسج القاعدي ، عُسر النمو القاعدي  
سوء علاقة في الهيكل العظمي متعلقة بعيب في حجم ، أو شكل أو وضع العظم القاعدي .

**basal ganglia** عُنْد قاعدية

**basal ganglion** عُنْد قاعدية

**basal lamina = basement** صَفِيحَة قاعدية

**lamina = lamina basalis**

الصفحة القاعدية التي تصل النسيج الظهاري بالأنسجة الضامة الواقعة تحته ، وهي تشمل الصفحة الشفافة والصفحة الكثيفة .

**basal layer** طبقة قاعدية

**basal layer , Weil's** طبقة ويل القاعدية

**basal membrane** الغشاء القاعدي

**basal membrane, inner** الغشاء القاعدي الداخلي

**basal membrane, outer** الغشاء القاعدي الخارجي

**basal metabolic rate = BMR** مُعدّل الأيض القاعدي ،

مُعدّل الأيض الأساسي ، مُعدّل الاستقلاب الأساسي

قياس معدل هضم الطعام وتحوله لبناء وإصلاح أنسجة الجسم ، والفضلات الناتجة من الجسم .

**basal metabolism** أيض قاعدي ، استقلاب أساسي

**basal ridge = cingulum** حرف قاعدي ، حافة قاعدية =

ارتفاع لساني لشوي

**basal seat** مركز قاعدي ، مقر قاعدي

بنية النسيج الفموي التي تدعم قاعدة الجهاز السني الجزئي أو

الكامل . انظر أيضاً حدود المُرْتَكز القاعدي (Basal seat

outline) .

**basal seat area** منطقة المُرْتَكز القاعدي

سطح النسيج المخاطي «مخاطية الفم» الذي تغطيه قاعدة الجهاز السني (البدلة السنية) الجزئي أو الكامل . يُسمى أيضاً منطقة تميل الجهاز السني (Denture-bearing area) ، منطقة تحميل الضغط (Stress-bearing area) .

**basal seat outline** حدود المُرْتَكز القاعدي ، حواف المقر

القاعدي ، مُحيط المُرْتَكز القاعدي

الحد الخارجي للمساحة الكلية التي تُغطى بواسطة قاعدة الجهاز السني المتحرك ، وتظهر على الغشاء المخاطي في الفم أو على المثال المصبوب .

الحدود المحيطية على الغشاء المخاطي أو على النموذج الجبسي لكل المنطقة الفموية ، التي سوف تُغطى بالجهاز السني . انظر أيضاً مُرْتَكز قاعدي (Basal seat) .

**basal surface** سطح قاعدي

عبارة عن سطح الجهاز السني (البدلة السنية) المتحرك ، حيث نسخت تفاصيل سطحه عن النموذج المصبوب وهي بدورها مأخوذة عن الطبعة .

**basal surface denture =** = سطح الجهاز السني القاعدي

**impression surface** سطح الطبعة

مساحة سطح الجهاز السني الذي يتحدد مُحيطه أو حدوده بواسطة الطبعة .

**basal vein** وريد قاعدي

يتكون الوريد القاعدي من اتحاد الوريد الدماغي الأمامي والوريد الخفي الأوسط العميق .

**base** قاعدة ، أساس

1- قاعدة الجهاز السني الكامل أو الجزئي المتحرك الذي يستقر على الناتئ السنجي ، وتثبت به الأسنان الصناعية .

2- طبقة عازلة ، تكون أحياناً من الإسمنت الممزوج بمادة

طبية «الإسمنت الطبي» ، توضع في الأماكن العميقة في

الخفرة المُحصّرة في السن ، لحماية لب السن وللمساعدة في

إزالة الغرور (Undercut) ، انظر إسمنت هيدروكسيد

الكالسيوم (Calcium hydroxide cement) ، إسمنت

متعدد الكربوكسيلات (Poly-carboxylate cement) ،

إسمنت أكسيد الزنك والبيوجينول (Zinc oxide-eugenol

cement) ، إسمنت فوسفات الزنك (Zinc phosphate

cement) .

3- قاعدة أو أساس يستقر عليها تعويض ما أُبْنِي عليها ؛

أو أسفل الشيء .

4- (في الكيمياء) : مادة تحتوي على مجموعة

الهيدروكسيل ، مثل : هيدروكسيد الصوديوم .

5- المواد الأولية مُركَّب ما أو العنصر الأساسي في مزيج .

base , acrylic resin قاعدة الراتين الأكريليكي

base , arch قاعدة قوسية

base , cavity قاعدة للحفرة ، أساس عازل للحفرة  
نوع من أنواع الإسمنت ، يستخدم ليغطي قاع الحفرة المحضرة  
في السن قبل وضع الحشوة الدائمة وذلك لحماية لب السن  
من المؤثرات الخارجية .

base , cement = cavity base إسمنت قاعدي = أساس  
عازل للحفرة

base , cranial قاعدة الجمجمة ، القاعدة القحفية  
العظام الداعمة للدماغ ، وهي التي تفصل القحف عن  
الهيكل العظمي الوجهي لتكون قاع التجويف الجمجمي .

base , denture قاعدة البدلة السنية  
ذلك الجزء من البدلة السنية «طقم الأسنان» ، الذي يستقر  
على الحيد السنخي ويمتد على الحنك وتثبت به الأسنان  
الاصطناعية .

base , extension قاعدة ممتدة ، امتداد للقاعدة  
امتداد خلفي بدون أسنان لقاعدة الجهاز السني الاصطناعي  
المتحرك لتأمين الدعم الوحشي للخلف بدون أسنان .

base line خط قاعدي ، خط أساسي  
خط رئيسي يتخذ أو يمثل قاعدة .

base material مادة القاعدة ، مادة أساسية  
مادة تصنع منها قاعدة البدلة السنية مثل الراتين الأكريليكي ،  
أو المطاط المَقسى «الفالكانيت» أو متعدد الإسترين  
(الستيرين: Styrene: مادة هيدروكربونية سائلة عطرية غير  
مُشبعة ، تُستخدم في صنع المطاط واللدائن ) ، أو المعدن مثل  
معدن الكروم كوبالت (Chrome cobalt) .

base , metal قاعدة معدنية  
الجزء المعدني من البدلة الذي يستقر على المرتكز القاعدي ،  
ويُستخدم لوصل الراتين (البلاستيك) بالأسنان . ويمكن أن  
يكون من الذهب ، أو الكروم ، أو الفولاذ الذي لا يصدأ .

base metal معدن قاعدي

base metal alloy خليطة معدنية قاعدية  
من الخلائط المستخدمة في طب الأسنان ، التي لا تحتوي على  
أي معدن نفيس ؛ الخليطة التي تحتوي على الكوبالت  
والكروميوم ، والنيكل بكميات مختلفة . السبائك القاعدية  
الأكثر شيوعاً والمستخدمة في طب الأسنان هي : خليطة  
النيكل كروم (Nickel-chrome alloy) ، وخليطة الكروم  
كوبالت (Chrome-cobalt alloy) التي تستعمل في طب  
الأسنان التحفظي ، وطب الأسنان التعويضي ، كبديل  
رخيص عن الخلائط المعدنية النفيسة .

base metal foil رقاقة معدنية قاعدية

base of the skull قاعدة الجمجمة

أرضية الجمجمة وتشتمل على الحفرة القحفية الأمامية  
والمتوسطة والخلفية والعديد من الثقوب مثل الثقبة  
البصرية ، والثقبه البيضوية ، والثقبه الممزقة ، والثقبه  
العظمي .

base plane مستوى القاعدة ، المستوى القاعدي  
مستوى تخيلي يُستخدم لتقدير ثبات الأجهزة الاصطناعية عند  
تصنيعها .

base , plastic قاعدة لدنة  
قاعدة الجهاز السني المُصنَّعة من الراتين أو من البلاستيك .

base plate = record base = صفيحة القاعدة ، صفيحة قاعدية  
temporary base = قاعدة التسجيل = قاعدة مؤقتة =  
trial base = denture base = قاعدة البدلة  
السنية

1 - قاعدة مؤقتة تمثل قاعدة الجهاز السني وتشتمل على  
الراتين أو الأكريليك أو الشمع ، عليها ارتفاع شمعي  
لتسجيل العلاقة بين الفكين ، أو لرصف وتنضيد الأسنان  
الصناعية أو لتجربة جهاز سني فيه أسنان منضدة . يُسمى  
أيضاً قاعدة تسجيل (Record base) ، قاعدة مؤقتة  
(Temporary base) .

2 - (في تقويم الأسنان) : الجزء من الراتين الأكريليكي من  
الجهاز التقويمي المتحرك ، الذي يطابق المخاطية وأعناق الأسنان  
وتثبت به النوايض ، والأسلاك ، أو الضمّات .

baseplate gutta-percha صفيحة قاعدية طبرخية  
baseplate , stabilized صفيحة قاعدية متوازنة ، صفيحة  
قاعدية مُستقرة

صفيحة قاعدية من صمغ السلاك (Shellac baseplate) ،  
تُبطن بمادة عالية الدقة بالنسبة للانطباق على سطح النسيج  
الغصوي مثل : الراتين الأكريليكي ، وذلك لتحسين  
الانطباق .

base , record = baseplate قاعدة التسجيل = صفيحة قاعدية

base , rubber قاعدة مطاطية

base , shellac قاعدة صمغ السلاك  
صفيحة قاعدية ، مصنوعة من الراتين المُركب ، انظر  
صفيحة قاعدية (Baseplate) .

base , soft قاعدة رخوة

base , sprue = crucible former قاعدة الصب = مُشكّل  
البوتقة

قاعدة يُثبَّت عليها النموذج الشمعي ، وهي التي تُمثل الشكل النهائي لحفرة غائرة في المسحوق الكاسي في أسطوانة الصب ينصهر فيها المعدن ثم ينقل المعدن المنصهر إلى فتحة الصب . وتُعرف أيضاً بمشكّل البوتقة (Crucible . former)

**base , stabilized** قاعدة مُستقرة ، قاعدة مُتوازنة  
صفحة قاعدية تُغطى أو تُبطن بمادة من البلاستيك لتحسين انطباقها التام على الحديد السنخي .

**base , temporary** قاعدة مؤقتة

**base , tooth-borne** قاعدة الاستناد السني  
قاعدة الجهاز السني ، المرتكزة على الأسنان الداعمة على جانبي المنطقة عديمة الأسنان بحيث أن المنطقة الدرداء لا تدعم الجهاز السني .

**base , tooth-tissue-supported** قاعدة استناد نسيجي سني  
قاعدة الجهاز السني المدعومة بالأسنان والمركز القاعدي .

**base , trial** قاعدة التجربة

**base , vulcanite** قاعدة المطاط الصلب

**base wire** سلك القاعدة ، سلك أساسي

**basement membrane** الغشاء القاعدي

**basi- , basio- , baso-** (سابقة) قاعدة ، قاعدي

**basial = basialis** قاعدي ، أساسي

**basialveolar** قاعدي سنخي ، قاعدي دُردي

**basialveolar line** خط سنخي قاعدي  
(في قياسات الجمجمة) : الخط الموصل بين النقطة القاعدية والنقطة السنخية .

**basibranchial** قاعدي غلصمي (خيشومي)

**basic** قاعدي ، أساسي

**basic life support = (BLS)** الدعم الأساسي للحياة  
إجراء التنفس القلبي الرئوي ، والعناية القلبية الطارئة لإعادة الوظيفة التنفسية أو وظيفة الدورة الدموية أو الاثنين معاً في المعالجة الطارئة للمريض الذي يُعاني من توقف القلب أو توقف التنفس .

**basic parts** أجزاء أساسية

**basic procedures** إجراءات أساسية ، عمليات أساسية  
(حسب تصنيف تروجان Trojan's classification) تعتبر الحشوات الفضية (الألمغم) ، والحشوات المركبة والجراحة حول السنية ، وجراحة أقنية الجذور والجراحة الفموية إجراءات أساسية .

**basicranial** جمجمي قاعدي  
متعلق بقاعدة الجمجمة .

**basifacial** وجهي قاعدي  
متعلق بالجزء السفلي من الوجه .

**basilar = basal** قاعدي  
متعلق بالقاعدة أو المنطقة القاعدية .

**basilar artery** الشريان القاعدي  
الجذع الشرياني الخلفي المفرد ، يتكون بالتقاء الشرياني الفقاريين عند قاعدة الجمجمة ، ويمتد من الأسفل إلى الحافة العلوية من الجسر لينقسم إلى الشريان المخي الأيمن والشريان المخي الأيسر ليغذي الأذن الداخلية وأجزاء من الدماغ من خلال الفروع الخمسة لكل شريان ، وهي : الشريان الجسري ، والشريان التيهي ، والشريان المخي السفلي الأمامي ، والشريان المخي العلوي ، والشريان المخي الخلفي .

**basilar index** مؤشر قاعدي ، منسب قاعدي ، دليل قاعدي

**basilar membrane** غشاء قاعدي  
بنية خلوية تكوّن قاعدة القناة القوقعية أو الحلزونية المدعمة بالتوترات الليفية والعظمية من الجدار القوقعي . وهي تمد عضو كورتني الحلزوني بقاعدة ليفية .

**basilar pit** نقرة قاعدية ، وهدة قاعدية  
نقرة في تاج قاطع علوي فوق عنقه .

**basilar plexus** ضفيرة قاعدية  
ضفيرة وريدية ، تتشابك بين طبقات الأم الجافية فوق الجزء القاعدي للعظم القذالي ، وهي تربط الجيبين الصخريين لتتصل مع الضفيرة الوريدية الفقارية ، وتفريغ فيها الجيوب الصخرية السفلية . انظر مدخل ضفيرة قاعدية (Plexus basilaris)

**basilar suture** درز قاعدي

**basilaris** قاعدي الارتكاز

**basilaris cranii** قاعدة الجمجمة ، قاعدة القحف

**basilomental** دقني قاعدي  
متعلق بالذقن وقاعدة الجمجمة .

**basilosubnasal = basinasal** قاعدي تحت الأنفي = قاعدي أنفي

**basinasal** قاعدي أنفي  
متعلق بالنقطة القاعدية وهي النقطة المتوسطة على الحافة الأمامية للثقب العظمي ، ونقطة الأنف .

**basinasal length** طول قاعدي أنفي

**basinasal line** الخط الأنفي القاعدي  
(في قياسات الجمجمة) : الخط الواصل بين النقطة الأنفية والنقطة القاعدية .

|   |   |                              |   |
|---|---|------------------------------|---|
| <b>basioccipital</b>                            | قاعدي قذالي   | <b>basophil leucocytes</b>   | كرية بيضاء قعدة وجبية   |
|   | متعلق بالجزء القاعدي أو النتوء القاعدي من العظم القذالي .   | <b>batch</b>                 | رقم الوجيبة   |
| <b>basioglossus</b>                             | قاعدي لساني   | <b>bath number</b>           | حَمَام ، ثَجَاج   |
|   | جزء من العضلة اللامية اللسانية .  | <b>bath</b>                  | حمام قلوي   |
| <b>basisphenoid</b>                             | قاعدة العظم الوندي  | <b>bath , alkaline</b>       | حَمَام كيميائي  |
| <b>basitemporal</b>                             | صدغي قاعدي  | <b>bath , chemical</b>       | حَمَام كهربائي  |
|   | متعلق بالجزء السفلي من العظم الصدغي .   | <b>bath , electric</b>       | حَمَام ساخن   |
| <b>basion</b>                                   | نقطة القاعدة ، قُويعدة  | <b>bath , hot</b>            | حَمَام هواء ساخن  |
|   | (في تقويم الأسنان) : النقطة المتوسطة على الحافة الأمامية للثقبية العظمى في العظم القذالي ، مقابل النقطة الخلفية في منتصف الحافة الخلفية وهي علامة لقياس الرأس ، تُستخدم عادة كعلامة على الصورة السيفالومترية الجانبية للرأس . | <b>bath , hot air</b>        | حَمَام غَطس   |
| <b>basirhinal</b>                               | قاعدي أنفي  | <b>bath,immersion</b>        | حَمَام معدني  |
|   | متعلق بقاعدة المخ والأنف .  | <b>bath , metal</b>          | حَمَام حراري  |
| <b>basis</b>                                    | قاعدة ، أساس  | <b>bath , thermal</b>        | حَمَام بخاري  |
| <b>basis cranii externa</b>                     | قاعدة الدماغ الخارجية   | <b>bath , vapor</b>          | حَمَام دافئ   |
| <b>basis cranii interna</b>                     | قاعدة الدماغ الداخلية   | <b>bath , warm</b>           | حَمَام مائي   |
| <b>basis linguae</b>                            | قاعدة اللسان  | <b>bath , water</b>          | حَمَام شمعي   |
| <b>basis pedunculi</b>                          | قاعدة سويقة المخ  | <b>bath , wax</b>            |   |
| <b>basisphenoid</b>                             | قاعدة العظم الوندي  | <b>batrachoplasty</b>        | رأب الضفيدة ، تهيكُل الشَّرغوف  |
|   | جزء من العظم الوندي الواقع بين الأجنحة الكبيرة.   |                              | جراحة تجميلية لعلاج ورم كيسي احتباسي تحت اللسان (ضفيدة) (Ranula) .  |
| <b>basitemporal</b>                             | قاعدي صدغي  | <b>bayonet</b>               | حَرْبَة ، يطعن بالحربة  |
|   | متعلق بقاعدة العظم الصدغي .   |                              | زاوية مضاعفة لرأس أداة بحيث يكون موازياً لمقبض الأداة .   |
| <b>basket cell</b>                              | خلية سلية ، خلية سبتية ، خلية شبيهة بالسلة  | <b>bayonet, angle former</b> | حَرْبَة مُشكلة للزاوية  |
| <b>basket crown</b>                             | تاج شبيه بالسلة ، تاج سبتي  |                              | زوج من الأدوات القاطعة بشكل الفأس ، تُستخدم لتشكيل وإبراز الزوايا في تحضير حفر الصنف الثالث ؛ حدها القاطع يشكّل زاوية مع محور النصل الموازي لمحور الساق ؛ يُسمى أيضاً مُشكل الزاوية ، مُكوّن الزاوية (Angle former) . |
|   | عبارة عن ثلاثة أرباع تاج معدني مصبوب ، وهو تاج جزئي يستعمل كتاج مؤقت لأسنان مكسورة أو سيئة التشكل خصوصاً عند طلبه المدارس .   | <b>bayonet condenser</b>     | راص ذو حربة ، مُكثف ذو حربة   |
| <b>Bazin's disease = leukoplakia (buccalis)</b> | داء بازن = اللطاخ الأبيض (الشدقي) ، الطلاوة ، الطلوان ، الصدف ، التقرن الأبيض (الشدقي)  |                              | أداة لرص وتكثيف مواد الحشو ، لها رأس ملتو وساق ذات زاوية قائمة تُثنى لتغيير خط القوة ، تُستخدم في المقام الأول لرص وتكثيف الذهب اللصاق مباشرة في الحفرة ، ويوجد العديد من الاختلافات في قطر وطول وزاوية الرأس .       |
|   | نسبة إلى أ.ب.بازن ، 1878-1807 ، A.P.E.Bazin ، طبيب فرنسي .  | <b>bayonet , bend</b>        | حَرْبَة مُلتوية ، حربة منحنية   |
| <b>basophil = basophile</b>                     | قعدة ، أسسة   |                              | مجموعة ذات زاوية مضاعفة بانحنائين لأنها تثنى السلك التقويمي بعيداً عن بشكل مواز لاتجاهه الأصلي .  |
|   | إحدي خمسة أنواع من خلايا الدم البيض تحتوي على هيولى حبيبية ونواة من فصين أو ثلاثة فصوص ، تشغل حوالي نصف الخلية وتحتوي على الهستامين والهيبارين . لا يعرف إلا القليل عن هذه الخلايا ، لأنها قليلة الحركة .                     | <b>banyonet forceps</b>      | ملقط بشكل الحربة ، كلابة بشكل الحربة  |
|   |   |                              | أداة سنينة تُستخدم لقلع الأسنان الخلفية ، أو الجذور في الفك العلوي ، انظر الكلابات (Forceps) .  |



bayonet , gold foil condenser point حربة ذات رأس راص لرقائق الذهب تُستعمل لتصل إلى الزوايا النقطية القاطعة لرص ودك رقائق الذهب .

bead عُقدة ، خرزة ، كُرية ، حبة

bead , enamel عُقدة مينائية

bead , glass كُرية زُجاجية ، عُقدة زجاجية

beak رأس ، منقار ، قرن ، أنف (في طب الأسنان) : فكا الزردية (Pliers) أو الملقط (Forceps) .

beak , forceps منقار الملقط ، فكا الكلابية

beak , pliers منقار الزردية ، فكا الزردية أو المطواة

beak , tweezers منقار ملقط العيادة ، فكا الملقط

b.d.bis die مرتان يومياً ، مرتان في اليوم (لاتينية) تستعمل في كتابة الوصفة الطبية .

beam 1- عارض ، دعامة  
2- حزمة شعاعية ، ضوء

beam , cantilever دعامة كابولية  
دعامة ناتئة مثبتة من طرف واحد .

beam , central حزمة شعاعية مركزية

beam , continuous عارضة مستمرة ، دعامة متصلة ، دعامة متواصلة

beam diameter قطر الحزمة الشعاعية  
أقصى قطر من حزمة الأشعة وتقاس عند نهاية مخروط جهاز الأشعة .

beam guiding instrument = أداة مرشدة للإشعاع ، أداة دليل الحزمة الشعاعية = (PID) position indicating device  
جهاز بيان وضع فلم الأشعة  
أداة تُستخدم في حالة اجراء صورة شعاعية داخل الفم لضبط الحزمة الشعاعية الموجهة إلى الفلم المثبت بالحامل .  
ففي حالة استخدام الأشعة بطريقة التوازي يعمل الجهاز على توجيه مركز الحزمة الشعاعية بزاوية قائمة على محور الأسنان الطولي ، ويكون الفلم بزاوية قائمة على مستوى الأسنان .

beam , simple دعامة بسيطة  
دعامة مستقيمة طرفها مثبتان على دعامين .

beam size حجم الحزمة الشعاعية  
حجم الحزمة الشعاعية للأشعة عند نهاية مخروط جهاز الأشعة .

beam , X-ray حزمة الأشعة

Bean's crown = split-dowel crown تاج بين = تاج ذو وتد مُنفصل

bearing 1- احتمال ، القدرة على الاحتمال  
2- سناد ، مُرتكز ، سطح ارتكاز ، مسند

bearing area منطقة ضَغط ، منطقة ارتكاز ، منطقة تحمل

bearing , ball كرات التحميل ، كرات مُتدحرجة

bearing , central تحميل مركزي ، ضَغط مركزي

bearing device أداة ضَغط

bearing point نُقطة الضَغط ، نُقطة الارتكاز

bearing screw مسمار الضَغط ، مسمار الارتكاز

Bears' crown = Morrison's crown تاج بيرز = تاج موريسون  
نسبة إلى ج. ب. بيرز J.B.Bears .

beaver tail burnisher صقالة ذات ذنب ناتئ

Bechterew بختريف  
انظر بختريف (Bekhterev) .

Bechterew's nucleus نواة بختريف  
النواة السمعية الإضافية .

Beclard's triangle مثلث بيكلارد  
نسبة إلى ب. أ. بيكلارد ، 1825- 1785 ، P.A.Beclard ، مُشرّح فرنسي .  
المساحة المحصورة بين الحافة الخلفية للعضلة اللامية اللسانية والقرن الكبير للعظم اللامي والبطن الخلفي للعضلة ذات البطنين .

Becquerel بيكريل  
وحدة جديدة لقياس النشاط الإشعاعي الناتج عن تفكك العناصر غير المستقرة ، واستخدمت سنة 1985 لتحل محل الكوري (curie) (وحدة قياس النشاط الإشعاعي) .

Becquerel's rays أشعة بيكريل  
أشعة مادة ذات نشاط إشعاعي .

Bednar's aphthae قُلاع بدنار  
نسبة إلى ألويس بدنار ، قبل 1816 ، Alois Bednar ، طبيب أطفال نمساوي .  
تقرح الحنك الصلب عند الأطفال : وهي قرحتان متماثلتان تظهران على جانبي خط الوسط للحنك الصلب وهي بُقع صغيرة صفراء مُتقرحة مرتفعة قليلاً ، توجد على الجزء الخلفي للحنك الصلب للأطفال الذين يضعون أشياء ملوثة في أفواههم . يعتقد بأنها تنتج عن رضاعة حلمة الثدي أو مص الإبهام أو مص أشياء صلبة . تكون مُصاحبة للسفل

|   |                        |  |
|---|------------------------|--|
| (Marasmus) . قارن مع لآليء إبشتاين (Epstein's)  | bell shape             | جَرَسِيّ الشَّكْل ، ناقوسي الشكل   |
| . (Thrush) ، سَلَق (pearls)   | belladonna             | بِلَادُونَا ، سَتُّ الحُسْن  |
| beechwood creosote  |                        | نبات يُستخرج منه الأثروبين ، يُستعمل لتنبيه القلب وكمضاد للتلشّج ، من الفصيلة الباذنجانية .  |
| مادة قوية مُضادة للجراثيم ، تستعمل غالباً في علاج الأسنان ذات اللب غير الحي ؛ محلول مُطهّر ومُسكن خفيف يحتوي على مخلوط من الكريزول (Cresol) ، والجيكول (Guaiacol) وفينولات أخرى (Phenols) ، تستعمل لتطهير اللب الجذري المتخثر خاصة بالأسنان اللبنية . | Bell's palsy           | شكّل بل ، شكّل العَصَب الوَجْهي ، الشلل الوَجْهي ، لَقْوَة   |
| bee wax   |                        | نسبة إلى السيرس بل . 1774 - 1842 ، Sir C.Bell ، عالم فيزيولوجي اسكتلندي .  |
| شَمع النحل  |                        | شلل العصب الوجهي (Facial nerve paralysis) ؛ شلل مجهول السبب ، قد ينتج عن رضح العصب أو انضغاط العصب بسبب ورم أو ربما عدوى غير معروفة السبب ؛ وهو شلل مؤقت أو عابر في جانب واحد من الوجه ، يصيب فرعاً أو كل فروع العصب الوجهي ، وينتج عنه شلل نصفي وجهي ، فيصبح المريض غير قادر على إغلاق العين أو التحكم باللعاب في الجانب المصاب .                   |
| مادة صلبة هَشَّة ، ذات درجة ذوبان منخفضة تُفرز بواسطة النحل لبناء أعشاشها ، تُستخدم في طب الأسنان ضمن مركب مع مواد أخرى لتكوّن الشمع السني ؛ وهي المُركب الرئيسي في شَمع الإلصاق (Sticky wax) .   | belly                  | 1- البَطْن : التجويف المحتوي للأحشاء<br>2- بطن : الجزء البارز من العضلة  |
| Begg's Appliance  | belly of a muscle      | بطن العضلة   |
| طبيقة ثابتة صُممت بواسطة ب . ر . بيج P.R.Begg ، تستخدم أسلاكاً خفيفة أسطوانية ووصلات قوسية شريطية مُعدلة .  |                        | الجزء المنتفخ من العضلة .  |
| Begg' Raymond   | belt                   | حزام ، خيط ، زُنَّار   |
| مكتشف الجهاز التقويمي الثابت ذي الأطواق المتعددة والمرتبطة ، والذي يحمل اسمه ، انظر طبقة (Appliance) .  | belt and pulley driven | يدور بوسيلة الخيط والبكرة  |
| Begg technique  | belt-driven            | يدور بوسيلة الحزام ، يعمل بواسطة حزام  |
| طريقة بيج   | belt , engine          | حزام المحرك ، محرك حزامي   |
| طريقة لتقويم الثابت للأسنان ظهرت بواسطة الدكتور ب . ر . بيج Dr.P.R.Begg ، وبدأ تطبيقها في سنة 1950 . باستخدام الجرماين الفكين (Intermaxillary traction) .   | bench, cooling         | حزام من الجلد ، لتشغيل محرك آلة الأسنان .  |
| Behet's syndrome= Behcet's disease = متلازمة بهجت = مرض بهجت  |                        | طاولة التبريد ، منصّة التبريد  |
| نسبة إلى هـ . بهجت ، 1889 - 1948 ، H.Behet ، أخصائي أمراض جلدية تركي .  | bend                   | تسمح للصبّات السنية والأدوات الأخرى التي تصل إلى درجة حرارة عالية ، بأن تبرد إلى درجة حرارة الجو خلال فترة وجيزة من الزمن .  |
| تتظاهر بتقرّح قُلاعي في الشفتين ، واللسان ، والمخاطية الخدية ، أو الحنك مع إصابة أو مرض العين بالإضافة لآفات تقرحية للأعضاء التناسلية .   |                        | يشني ، يَلْوِي ، يَحْنِي   |
| Bekhterev's reflex  |                        | (في تقويم الأسنان) : تعديل أو توجيه السلك التقويمي وتغيير اتجاهه عن الأصل بغرض تكييفه مع الأسنان المراد تقويمها .  |
| منعكس بختريف  | bend , first order     | ثنية المرتبة الأولى  |
| نسبة إلى ف م . بختريف ، 1857 - 1927 ، V.M.Bekhterev ، أخصائي أعصاب روسي .   |                        | (في تقويم الأسنان) : ثنيات (Bends) في سلك القاعدة لتغيير اتجاهه في المستوى الأفقي . تُستخدم أصلاً في الأسلاك القوسية الشفوية لمعادلة الاختلافات في الشخانة الشفوية اللسانية ، أو وضع الأسنان أو كلاهما ؛ مثال ذلك ثنية (Bend) بين الثنية (Central incisor) والرباعية (Lateral Incisor) في الفك العلوي أو ثنية (Bend) بين الرباعية والنانب (Canine) . |
| يتظاهر بتهدج المخاطية في جانب واحد من الحُفرة الأنفية ، أو التجويف الأنفي مسبباً لتقلص وجهي في نفس الجانب .   |                        |  |
| bell crown  |                        |  |
| تاج ناقوسي ، تاج جَرَسِيّ   |                        |  |
| تاج اصطناعي لسن يكون فيها القطر الأنسي الوحشي ، أكبر عند زاوية السطح الإطباق مما هو عند العنق .   |                        |  |

**bend , second order** ثنية المرتبة الثانية  
(في تقويم الأسنان) : ثنيات لتغيير اتجاه سلك القاعدة في المستوى العمودي .

**bend , third order** ثنية المرتبة الثالثة  
(في تقويم الأسنان) : ثنيات لتغيير الاتجاه الدوراني أو الليّ أو لتغيير مستوى سلك القاعدة . تسمى أيضاً عزم الليّ أو عزم التدوير (Torquing) .

**bend , tip-back** ثنية الإمالة إلى الخلف  
(في تقويم الأسنان) : ثنية بالسلك التقويمي لإمالة الأسنان إلى الخلف .

**bend , tip-forward** ثنية الإمالة إلى الأمام  
(في تقويم الأسنان) : ثنية بالسلك التقويمي لإمالة الأسنان إلى الأمام .

**bend , gable = tent bend** ثنية الجملون = ثنية خيمية  
(في تقويم الأسنان) : ثني السلك التقويمي في شكل خيمة لجعل الأسنان في وضع عمودي مكان السن المقلوعة .

**bend , tent = gable bend** ثنية خيمية ، ثنية الجملون

**bend , V** ثنية في شكل V  
(في تقويم الأسنان) : توضع لتعليم وتحديد مكان اللحام أو مكان ثني السلك

**bend , aesthetic = beauty bend** ثنية جمالية ، ثنية تجميلية  
لوضع الأسنان الأمامية في أفضل شكل جمالي .

**benign = benignant** حميد ، غير خبيث ، سليم  
وصف لورم غير خبيث أو غير ناكس أو غير مُتكرر ، لا يُهدد الحياة أو الصحة ، مثل الورم الحليمي (Papilloma) ، الذي لا يدمر الأنسجة التي ينشأ منها ، ولا ينتشر إلى أجزاء أخرى في الجسم عموماً ، ولا يعاود الظهور ثانية بعد استئصاله .

**benign masseteric hypertrophy** تضخم العضلة المضغية الحميد

**benign mucous membrane pemphigoid** شبيهه الفقاع الحميد في الغشاء المخاطي

**benign migratory glossitis = geographic tongue = erythema migrans linguae** التهاب اللسان الهاجر الحميد = لسان جغرافي = حُمامي هاجرة لسانية

**benign pemphigus** الفقاع الحميد

**benign syncope** غشي سليم ، إغماء حميد

**benign tumour** ورم حميد

**Bennett's angle** زاوية بينيت

نسبة إلى السيرن ج. بينيت ، 1870-1947 ، Sir N.G.Bennett ، طبيب أسنان بريطاني .  
الزاوية المتكوّنة بين المستوى السهمي ومسار اللقمة أثناء تقدمها خلال حركات الفك السفلي الجانبية كما تُشاهد في المستوى الأفقي ؛ أي الزاوية التي توجد خلال الحركة الجانبية للفك السفلي بين المستوى السهمي ومسار اللقمة .

**Bennett's mandibular movement** الحركة الفكية السفلية  
لبينيت  
انظر حركة بينيت (Bennett's movement) .

**Bennett's movement = Bennett's shift** = حركة بينيت = نقلة بينيت الانزلاقية  
الحركة الكُلية الجانبية ، أو النقلة الجانبية للفك السفلي الناتجة عن حركة اللقمتين على طول الميل الجانبي لحُقَر الفك السفلي . النقلة الجانبية لللقمتين والأقراص المفصالية خلال انزلاق الفك الجانبي .

**benzocaine** بنزوكاين  
دواء مُسكّن يُستعمل موضعياً على شكل حُبُوب استحلاب أو رذاذ أو مراهم لإزالة ألم فُرحة الفم ، أو لتسهيل أخذ الطّبّعات عند المرضى الذين لديهم قابلية القيء اللاإرادي .

**benzoyl peroxide** البنزويل بيروكساييد  
مادة حافزة ، أو مُسرّعة للتفاعل ، تُستعمل في الراتين الأكريليك ذاتي البلمرة .

**benzylpenicillin = penicillin G** بنزبل بنسيلين = G  
البنسيلين  
أول أنواع البنسيلين ، يُحقن في العضل لتحقيق تركيز عالٍ وسريع في الدم ، ويُفرز بسرعة من الجسم .

**beriberi** برّي برّي  
مرضٌ عوزي ينشأ من عَوَز الفيتامين B . مع عدم توازن الكربوهيدرات (Carbohydrates) والثيامين (Thiamine) فيتامين B<sub>1</sub> (Vitamin B<sub>1</sub>) .

**Berry-Franceschetti's syndrome = mandibulo-facial dysostosis** متلازمة بيرّي وفرانسيسيتي = خلل التّعظم الفكي الوجهي  
نسبة إلى سيرج أ. بيرّي ، 1853-1940 ، Sir G.A.Berry ، أخصائيّ عيون إنجليزي ، وأ. فرانسيسيتي ، قبل 1896 ، A.Franceschetti .

**between** بين ، ما بين

**bevel** جلفة ، شطبة مائلة على سطح الحفرة  
1- ميل أو انحراف ؛ زاوية ميل خط أو سطح بالنسبة لآخر بغير الزاوية القائمة .

2- (أثناء تحضير حُقرة في السن) ؛ قطع حافة السن لتشكيل زاوية أكبر من الزاوية القائمة مع جدار الحُقرة . مِيل حافة أو سطح أداة يدوية قاطعة .

جلفة حادة ، مِيل حاد ، شطبة حادة bevel , acute

زاوية الجلفة ، زاوية الميل ، زاوية الشطبة bevel angle

أداة قاطعة حدها ذو جلفة ، شطبة الحفرة الخارجية ثنائية الجانب bevel , bi-beveled cutting instrument

أداة يدوية قاطعة حدها ذو جلفة من الجانبين لتشكيل الحد القاطع . مثال ذلك كما في الفأس (Hatchet) .

جلفة الحُقرة الخارجية ، شطبة الحفرة الخارجية bevel , cavo surface

شطب أو مِيل الزاوية الخارجية الحُقرة مُحضرة بالنسبة لمستوى جدار المينا . يُقطع بزاوية منفرجة مع سطح السن من أجل إزالة العيدان المينائية القصيرة وسهلة التفتت .

جلفة معاكسة ، شطبة معاكسة bevel , contra = reverse bevel

دفع نَصَل الأداة باتجاه قاعدة الجيب حول السن ، بحيث يفصل النسيج الظهاري الخارجي عن الميزاب .

جلفة عميقة ، شطبة عميقة bevel , deep

جلفة الحافة ، شطبة الحافة bevel , edge

جلفة خارجية ، شطبة خارجية bevel , external

جلفة كاملة ، شطب كامل bevel , full

شطب يشمل جدار الحُقرة المُحضرة بالكامل ، أي يشمل مينا وعاج السن .

جلفة الأداة ، أداة ذات شطبة bevel , instrument

شطب على الجانب المقابل للجانب العامل للأداة .

جلفة داخلية ، شطبة داخلية bevel , internal

جلفة معكوسة ، جلفة مقلوبة ، شطبة معكوسة bevel , inverse

جلفة جانبية ، شطبة جانبية bevel , lateral

جلفة طويلة ، شطبة طويلة bevel , long

جلفة تشمل أكثر من ثلث جدار الحُقرة المحضرة في السن ، ولكن أقل من الثلثين .

جلفة مُلاصقة ، شطب مُلاصق bevel , proximal

جلفة عكسية ، شطبة عكسية bevel , reverse

جلفة قَصيرة ، شطبة قَصيرة bevel , short

جلفة لا تتعدى أكثر من ثلث جدار الحُقرة المحضرة في السن .

ثنائي الزاوية ، مُضاعف bi-

ثنائي الزاوية ، مُضاعف bi-angle

إزميل ذو زاوية مُضاعفة bi-angle chisel

صدرية ، صدار bib

صدرية المريض ، صدار المريض bib , patient

يشرب ، شراب (لأثينية) bibe = bib

تُستعمل في كتابة الوصفة الطبية .

ثنائي الجلفة ، مشطوب من الجانبين bibeveled = bibevelled

مشقب ثنائي الجلفة bibeveled drill

ثنائي الغرف ، مُضاعف الجيب ، ذو حجرتين bicameral

خُراج ذو غرفتين ، خُراج ثنائي الجوف bicameral abscess

حُقرة بيشا = حُقرة جناحية حنكية Bichat's fossa =

pterygo-palatine fossa

نسبة إلى م . ف . ز . بيشا ، 1771- 1802 ، M.F.X.Bichat ، مُشَرَّح فرنسي .

حلقة بيكل ، حلقة والداير اللوزية Bickel's ring

نسبة إلى ج . بيكل G.Bickel ، طبيب ألماني عاش في القرن التاسع عشر .

تلك المنطقة من النسيج اللمفاوي التي تشمل اللوزتين البلعوميتين واللوزتين اللسانيتين والنسيج اللمفاوي في الحنك الرخو .

ثنائي التقرّر ، ذو سطحين مُقرّرين biconcave

ثنائي التحدّب ، ذو سطحين مُحدبين biconvex

ثنائي الحدبة = ذو حدبتين = bicuspis = two-cusped tooth = ضاحك premolar

1- سن ذات حدبتين ، وهما اثنتان : السن الرابعة والسن الخامسة من منتصف الفم إلى الخلف ، تعتبران من الأسنان الخلفية ، وتستخدمان في طحن الطعام ، وتقعان بين الرحى الأولى والنباب ؛ تسمى الضواحك وعددها ثمانية ، اثنتان على كل من جانبي الفك العلوي والسفلي ، وهما الضاحك الأول والضاحك الثاني ، ويتوضعان بين الناب والرحى الأولى ؛ وهي أسنان بديلة للأضراس اللبنية (الضواحك العلوية لها حدبتان بينما الضواحك السفلية يمكن أن تكون لها حدبة واحدة إلى ثلاث حدبات .

2- ثنائي الشرف : الصمام المترالي للقلب الذي يقع بين الأذين والبطين وهو صمام ثنائي الشرف .

ثنائي الحدبة bicuspidal = bicuspidate

الضواحك bicuspids

ثنائي السن bidental = bidentate

منشطر ، مُشقّق ، مُشقّ bifid = bifidus

منقسم إلى فرعين أو جزئين .

**bifid tongue** لسان مَشقوق  
عيب في النمو ناتج عن عدم اكتمال التحام جزئي اللسان عند خط الوسط ابتداء من طرفه .

**bifid uvula** لهأة مشقوقة

**bifocal** ثنائي البؤرة

**biforate** ذو فتحتين ، ذو ثقيبين

**bifurcate** ذو شعبتين ، ذو فرعين ، مُنشعب ، مَفروق ، أشعب

**bifurcation** انشعاب ثنائي ، ذو شعبتين ، مُفترق ، تشعب  
الانقسام إلى فرعين أو شعبتين . ويحصل بانقسام النسيج إلى شعبتين ، كما في تفرع جذري الرحي ، أو حينما ينقسم الوعاء الدموي إلى فرعين أو شعبتين .

**bifurcation , roots** انشعاب الجذور ، تشعب الجذور

**bihora** ساعتان ( لاتينية )  
تُستعمل في كتابة الوصفة الطبية .

**bilaminar** ذو صفيحتين

**bilaminar zone** منطقة ذو صفيحتين  
انظر رابط خلف المفصل الفكي الصدغي (Posterior attachment , TMJ) ، أنسجة خلف قرصية (Retrodiscal tissues) .

**bilateral** ثنائي الجانب ، مُضاعف الجانب  
يحدث على الجانبين أو متعلق بالجانبين . عكس : وحيد الجانب (Unilateral) .

**bilateral alveolar cleft** فلع سنخي ثنائي الجانب

**bilateral harelip** العلمة المزدوجة

**bilateral posterior open bite** عضة مفتوحة خلفية ثنائية الجانب

**bile = bilis** الصفراء ، المرّة  
سائل يُفرز من الكبد ، لونه بني مُصفر ويُخزن في المرارة ، يعمل على تحلل المواد الدهنية ويساعد على هضمها وامتصاصها ، ويمنع تفسخ محتويات الأمعاء .

**biliary** صفراوي

**biligulate** ثنائي اللسان

**bilophodont** مزدوج أعراف الأسنان  
الارتفاعان أو الحيدان المستعرضان ويُشكلان التاج .

**bimaxillary** مُتعلق بكلا الفكّين  
بشكل دقيق ، يخصص الفك العلوي الأيمن والأيسر . وبشكل غير دقيق ، وبالأخص في تقويم الأسنان ، لشرح ، أو وصف علاقة الفك العلوي بالفك السفلي .

**bimaxillary dentoalveolar protrusion** تبارز سنخي سني  
لكلا الفكّين

بروز محصور ضمن حدود الأسنان والنواتئ السنخية في كلا الفكّين .

**bimaxillary protrusion** تبارز كلا الفكّين ، اندفاع كلا الفكّين للأمام  
بروز شاذ لكلا الفكّين ؛ أي أن النواتئ السنخية والأسنان تتعدى الحدود الطبيعية بالنسبة للقاعدة الجُمُمية .  
وضع أمامي أو بارز للفكّين بالنسبة للبنية الوجهية والقحفية .

**bimeter** أداة مزدوجة للقياس

**bimeter gnathodynamometer** مقياس قوى المضغ  
المزدوج = مقياس قوى المضغ

1 - أداة لقياس القُوّة المبذولة لإغلاق الفكّين .  
2 - أداة تُستخدم لقياس ضغط العض .

**Bimler's appliance** طبقة بيملر ، جهاز بيملر  
طبقة ناتجة عن تعديل طبقة وظيفية مُنشطة نزوعة ، انظر طبقة بيملر (Bimler's appliance) .

**binangle** ثنائي الزاوية ، ذو زاويتين ، زاوية مُضاعفة  
أداة يدوية عنقها ذو زاويتان ، بحيث يكون الحدّ القاطع للأداة على بعد 3 ملليمتر من محور الساق ، مثال : بليطة الميناء (Enamel hatchet) ، أو القدم (Hoe) .

**binangle of an instrument** أداة بعنق ثنائي الزاوية

**binangled** ثنائية الزاوية ، زاوية مضاعفة  
لوصف الأدوات اليدوية ، مثل بعض أزاميل الميناء ، ذوات العنق بزاوية مضاعفة ، بحيث يكون حدها القاطع بزاوية قائمة مع المحور الطولي للأداة .

**binary** ثنائي ، مُزدوج

1 - (في الكيمياء) : يشمل عُصيرين .  
2 - (في التشريح) : منقسم إلى فرعين أو جزئين .  
3 - (في الرياضيات) : أي نظام رقمي يعتمد على 0 و 1  
ويستخدم بشكل خاص في الحاسبات الرقمية .

**binary amalgam** أمْلغم ثنائي  
يشمل عُصر الزئبق وعنصر آخر .

**bind** يربط ، رباط ، رَبط

**binder** رابط  
مادة رابطة تساعد على تماسك أو التحام الجزيئات الصلبة لتكوين مزيج مُتماسك .

**binding energy** قوّة رابطة ، طاقة رابطة  
القوة أو الطاقة ، مقاسة بالإلكترون فولت (Electron volts) التي تربط الإلكترونات في مدارها الخاص بها حول نواة الدّرة .

**Bing's bridge** جسر بينج  
نسبة إلى ب. ج. بينج ، B.J.Bing ، طبيب أسنان أمريكي .  
جسر لسن واحدة مثبت على سن مجاورة .

**bi, bio-** (سابقة) حياة ، حيوي ، أحيائي ، بيولوجي

**bioactive** منشط حيوي ، محرض عضوي

**biochemistry = biological chemistry** الكيمياء الحيوية  
دراسة كيميائية للعضويات الحية والمواد المشتركة في أعضائها ،  
وتعني أيضا الكيمياء الفيزيولوجية (Physiological chemistry) .

**biocidal** يُدمر الحيوية ، مبيد الأحياء

**biocompatibility** التقبل الحيوي ، التقبل العضوي

**biologic = biological** بيولوجي

**biological chemistry = biochemistry** كيمياء بيولوجية

**biological requirements** مُتطلبات بيولوجية

**bio-occlusion** إطباق حيوي ، إطباق بيولوجي

**biology** علم الحياة ، علم الأحياء ، البيولوجيا  
دراسة تركيب ووظائف ونظام العضويات الحية .

**biomechanical** ميكانيكي حيوي ، آلي حيوي

**biomechanical preparation** تحضير ميكانيكي حيوي ،  
تحضير آلي حيوي ، تحضير بيولوجي ميكانيكي  
انظر تحضير (Preparation) .

**biomechanics = biophysics** الآلية الأحيائية = الفيزياء  
الأحيائية ، الميكانيكية البيولوجية

1- العلم الذي يتعامل مع القوى التي تؤثر على الخلايا الحية  
للجسم .

2- العلاقة بين التصرف الحيوي للأنسجة الحية والتأثير  
الفيزيائي الذي تتعرض له هذه الأنسجة .

**biometry = biometrics** علم قياس الحياة ، مبحث القياسات  
الحيوية ، علم الإحصاء الحيوي  
علم تطبيق الطرق الإحصائية على الحقائق البيولوجية  
«الأحيائية» ، كالتحليل الرياضي للبيانات الحيوية .

**biometrics = biometry** علم قياس الحياة ، مبحث القياسات  
الحيوية ، علم الإحصاء الحيوي  
تطبيق الطرق الإحصائية على العلوم الحيوية .

**bionator appliance** طبقة بيوناتور ، جهاز بيوناتور  
طبقة وظيفية نزوعة مُعدلة (Modified removable functional appliance)  
، ابتكرها بايترز Baiters لتحسين  
التحكم بالجهاز العضلي الفموي . انظر طبقة بيوناتور  
(Appliance , bionator) .

**bio- oss** عظم بيولوجي

**biophysics = biomechanics** الفيزياء الحيوية ، الفيزياء  
الأحيائية = الآلية الإحيائية ، الميكانيكية البيولوجية

1- العلم الذي يتعامل مع القوى التي تؤثر على الخلايا  
الحية للجسم .

2- العلاقة بين التصرف الحيوي للأنسجة الحية والتأثير  
الفيزيائي الذي تتعرض له هذه الأنسجة .

3- العلاقة المتبادلة بين القانون الحيوي والقانون الآلي أو  
الميكانيكي.

4- (في طب الأسنان) : تأثير الترميمات السنية على البنى  
الفموية .

**biophysics , dental = dental biomechanics** الفيزياء الأحيائية السنية ، الفيزياء الحيوية =  
السنية = الآلية الإحيائية السنية  
العلاقة بين التصرف الحيوي للأنسجة الفموية والتأثير  
الفيزيائي للترميمات السنية .

**bioplasis = anabolism** = تصور حيوي ، تصرف حيوي  
إبتناء ، التَّماء الحيوي

**biopsy** خزعة ، عينة  
نزع أو استئصال جزء صغير من نسيج مريض في الجسم من  
أجل دراسته وفحصه مجهريا لتشخيص الحالة المرضية  
الموجودة .

**biopsy , aspiration** خزعة شفطية  
شفط نسيج سائل أو نسيج شبه سائل ، من الجسم تحت  
ضغط ماص لإجراء تحليل مخبري.

**biopsy , cytologic** خزعة خلوية  
أخذ النسيج الخلوي بواسطة كَنت الخلايا من السطح  
(جوف الفم أو عنق الرحم) ، أو من الآفة ، وذلك للتقييم  
المجهري .

**biopsy , excisional** خزعة استئصالية  
استئصال الآفة كليا وبعض من النسيج الطبيعي المجاور ،  
وذلك لفحص النسيج المريض كجزء من المعالجة .

**biopsy , incisional** خزعة اقتطاعية (استئصالية)  
استئصال جزء صغير من الآفة وبعض من النسيج الطبيعي  
المجاور ، لفحص النسيج المريض . تعتمد المعالجة التالية للآفة  
على نتيجة الفحص .

**biopsy , needle** خزعة بالإبرة

**biopsy , punch** خزعة بالمقرض

**biopsy , surface** خزعة سطحية

**biopsy , surgical** خزعة جراحية

**biopsy , trephine** خزعة بالمنقب  
استئصال النسيج العظمي بواسطة أنبوب مُفَرَّغ قاطع ، حيث تُنزع قطعة صغيرة من العظم المريض ، أو من داخل العظم المريض .

**biostability** ثبات عضوي

**biostatic** سُكون حيوي ، علاقة الوظيفة بالبنية ، الإستاتيك البيولوجية

**biostatistics** الإحصاءات الحيوية

**biphase** ثنائي الطور

**biphasic pin** دبوس ثنائي الطور  
انظر دبوس ثنائي الطور (Pin , biphasic) .

**bipolar** ذو قطبين ، ثنائي القطب

**BIPP = bismuth iodoform** مختصر عجينة بزموث يودوفورم

**paraformaldehyde paste** بارافورمالدهيد

**bird beak pliers** زردية منقار الطائر ، ملقط منقار الطائر  
انظر زردية (Pliers) .

**birefringence** انكسار مزدوج ، انكسار مضاعف

**bis in die = b.i.d.** مرتان يوميا ، مرتان في اليوم (لاتينية)  
تستعمل في كتابة الوصفة الطبية .

**bis die = b.d.** مرتان يوميا ، مرتان في اليوم (لاتينية)  
تستعمل في كتابة الوصفة الطبية .

**biscuit = bisque** بسكيت = خبز غير مصقول  
الخبز بعد خبزه للمرة الأولى في الفرن وقبل صقله ، حيث يكون سطحه خشناً ، انظر أيضا الخبز (Bake) .

**bisect** يشطر ، يُنصف ، يقسم  
يقطع إلى جزئين .

**bisecting angle technique** طريقة تنصيف الزاوية  
(في علم الأشعة) : طريقة توجه فيها حزمة الأشعة عمودياً على خط وهمي ، يُنصف الزاوية المتكونة بين مستوى الفيلم والمحور الطولي للسِّن المراد تصويرها ، انظر التصوير الإشعاعي (Radiography) .

**bisection = hemisection** شطر ، تنصيف ، قسمة  
القسمة إلى جزئين بواسطة القطع .

**bismuth iodoformaldehyde paste = BIPP** عجينة بزموث يودوفورم بارافورمالدهيد  
عجينة صفراء تستعمل كضمد في بعض العمليات الجراحية .

**BIS-GMA** بيس - جما

يتصلب الراتين ميثاكريليك (Methacrylicresin) الذي يُنتج اصطناعياً بواسطة تفاعل بيسفينول أ . (Pisphenol-A) وميثاكريليت الجليسريل (Glyceryl methacrylate) ، ويكون المركب الناتج المطرس في نظام الراتين المركب الترميمي (Composite restorative resin) .

**bistoury** مشرط ، مبضع ، مبرزغ  
مشرط جراحي طويل رفيع ، مستقيم أو مقوّس من الأمام ، يُستعمل في القطع من الداخل إلى الخارج .

**bistoury , electrical** مشرط كهربائي

**bite** عضة ، يعض

1 - مصطلح غير مُحدد يطلق على إطباق الأسنان .

2 - تسجيل الإطباق بواسطة الشمع ، أو أية مادة أخرى .

3 - (في تقويم الأسنان) : مُصطلح يصف مختلف أصناف الإطباق .

4 - إمساك أو قطع أي شيء بالأسنان .

5 - إجراء طبعة بمادة لدنة للأسنان أو اللثة في وضع إطباق ، لتسجيل علاقة الفكين (المركزية) ، تُستخدم في عمل الأجهزة الاصطناعية .

6 - جرح في الجلد ناتج عن عضة بالأسنان .

7 - الإطباق المركزي والتسجيل الإطباق لعلاقة الأسنان العلوية والأسنان السفلية أو علاقة الفكين حال انطباق الأسنان على بعضها .

8 - الجزء اللساني لسن صناعية ما بين كتف السن والحد القاطع .

**bite , anterior open** عضة مفتوحة أمامية  
إطباق لا تتراكب فيه قواطع الفك السفلي مع قواطع الفك العلوي في المستوى العمودي ولا تتطابق معها حينما تكون الأسنان الخلفية في حالة إطباق .

**bite , bilateral posterior open** عضة مفتوحة خلفية  
ثنائية الجانب

**bite block = occlusal rim** عضة الشمع ، حافة إطباقية

1 - مصطلح قديم لم يعد يُستعمل الآن ، يطلق عادة لوصف كتلة الشمع أو المركب الذي يثبت على الصفيحة القاعدية التي تُستخدم لتحديد العلاقة الإطباقية للفكين ولتنضيد الأسنان الصناعية حين تصنيع الجهاز السني الجزئي أو الكامل التعويضي . والمصطلح المُفضل الآن هو (Occlusal rim) . انظر حنار إطباق ، ارتفاع إطباق (Occlusal rim) .

2 - بدلة سفلية أو علوية مُتحركة ، عادة تغطي الأسطح الإطباقية للأسنان ، تستخدم لضبط البعد العمودي

لتصحيح مشاكل الاختلال الوظيفي للمفصل الفكي  
الصُدغي . انظر طبقة مستوى العضة (Appliance bite  
plane) .

**bite , check = check record** مفحص الإطباق

حرف شمعي رفيع ، يحتوي على رقاقة معدنية لينة ورفيعة  
مُنظرة داخله ، يُستخدم لتسجيل العلاقة الإطباقية للأسنان  
في الفكين في مختلف الأوضاع في الفم ، ومن ثم نقلها إلى  
المطبّق . يُسخّن قبل الاستعمال ليلين ثم يُبرّد بعد  
الاستعمال .

**bite , closed** عضة مغلقة ، عضة منخفضة

نوع من سوء الإطباق حيث يوجد تراكب عميق شاذ للقواطع ،  
حينما ينطبق الفك .

**bite , counter-** عضة مقابلة

**bite , cross- = X-bite** عضة متصالبة ، عضة معكوسة

نوع من سوء الإطباق لأحد أو كلا الجانبين للفكين ، يشمل  
شذوذاً في العلاقة الجانبية لسن واحدة أو أكثر في القوس  
السنية .

**bite , deep** عضة عميقة

سوء إطباق تتراب فيه الأسنان ، الأمامية خاصة ، عمودياً ،  
( تراكب العضة ) ، فتتجاوز الحد المقبول ؛ وكثيراً ما يترافق  
بتناقص البعد العمودي وقصر ارتفاع الجزء السفلي الأمامي  
من الوجه .

**bite , dual** عضة مضاعفة ، عضة مزدوجة

**bite , edge-to-edge = end-to-end bite** إطباق الحافة على

الحافة = عضة نهاية لنهاية ، عضة حد لحد  
نوع من سوء الإطباق ، تتطابق فيه الأسنان الأمامية  
(القواطع) بحدها القاطع دون أن تتراكب . انظر تمفصل  
(Articulation) .

**bite , end-to-end = edge-to-edge bite** عضة طرف لطرف =

إطباق الحافة على الحافة ، عضة نهاية لنهاية

**bite gauge** مقياس العضة

أداة مُصممة للمساعدة في الوصول إلى إطباق صحيح  
خلال عمل الأجهزة التعويضية المتحركة في طب الأسنان .

**bite guard** حياء العضة

مصطلح قديم لطريقة تغطّي السطح الإطباقية للأسنان .  
طريقة راتنجية تغطي الأسطح الإطباقية والأسطح القاطعة  
للأسنان ؛ مُصممة لتثبيت واستقرار الأسنان بعد المعالجة  
التقويمية ولتقديم صفيحة إطباقية للانزلاقات الفكية السفلية  
الجانبية . يُسمى أيضاً مُستوى العضة (Biteplane) .

**bite guard splint** الجبيرة الواقية للعضة

جهاز مصنوع من الراتين ، لتغطية الأسطح الإطباقية  
والأسطح القاطعة للأسنان لحمايتها من القوى الإطباقية  
الرضية أثناء عمليات تثبيت واستقرار الأسنان . انظر أيضاً  
جَبيرة جننج (Gunning's splint) .

**bite , jumping** عضة قافزة

حركة قسرية نحو الأمام لفك سفلي مُتفهمقر ، من أجل  
الوصول إلى إطباق طبيعي .

**bite lock** قفل العضة ، مقفل العضة

1- أداة يمكن تثبيتها بالارتفاع الشمعي للعضة في الأجهزة  
التعويضية الصناعية المتحركة خلال تصنيعها ، وذلك لحفظ  
العلاقة بين الفكين خارج الفم كما هي داخل الفم .

2- أداة سنوية للحفاظ على الحافة الإطباقية في نفس  
العلاقة ، خارج الفم كما في داخل الفم .

**bite , locked** عضة مُقفلة

تشابك أو تداخل الأسنان أثناء الإطباق بشكل يمنع أو يحد  
من الحركة الجانبية للفك السفلي .

**bite , medium** عضة متوسطة

**bite , mush = squash bite** عضة رقيقة ، عضة طرية =

عضة رخوة ، عضة لينة ، ارتفاع شمعي لين  
تسجيل الإطباق المركزي (تسجيل إطباق) بواسطة كتلة من  
الشمع اللين بين الفكين . أي تسجيل علاقة الحداث بين  
السطوح الإطباقية لأسنان الفكين .

**bite , open** عضة مفتوحة

نوع من سوء الإطباق لا تنطبق فيه مجموعة من الأسنان في  
القوس السنوية العلوية مع مقابلتها في الفك السني السفلي .  
في حالة الأسنان الأمامية تُسمى عضة مفتوحة أمامية .  
وعندما لا تنطبق الأسنان الخلفية من جانب واحد ، تُسمى  
عضة مفتوحة خلفية وحيدة الجانب وعندما لا تنطبق الأسنان  
الخلفية من كلا الجانبين ، تُسمى عضة مفتوحة خلفية ثنائية  
الجانب (Bilateral posterior open bite) .

**bite opening** رفع العضة

**bite , opening the** رفع العضة ، فتح العضة

**bite , over** عضة فوقية ، تراكب العضة ، إطباق فوقي

الأسنان الأمامية العلوية (القواطع Incisors) تُغطي القواطع  
السفلية بالكامل .

**bite , overcl osed** عضة مفرطة الغلق

انظر فرط إطباق خلفي (Posterior overclosure) .

**bite plane = occlusal plane =** مستوى العضة = مستوى

**bite plate** الإطباق = صفيحة العضة



جهاز تقويمي من الراتين الأكريلكي يوضع على الأسطح الإطباقية للأسنان العلوية ، يستخدم لعلاج ألم المفصل الفكي الصدغي والعضلات المصاحبة . على الرغم من أنه نزوع ، يثبت الجهاز في مكانه بواسطة الأسلاك الشفوية والضّمات السلوكية المكيفة . انظر طبقة مستوى العضة (Bite plane appliance) ، المستوى الإطباق (Occlusal plane) .

**bite plate = bite plane** صفيحة العضة = مستوى العضة

1- صفيحة قاعدية مؤقتة من مادة صلبة ، تحمل الحرف الشمعي أو البلاستيكي (عضة الشمع) تُسجّل عليها العضة .

2- (في تقويم الأسنان) : طبقة تقويمية نزوعة ، صُممت لفتح العضة أو لمنع إطباق أسنان مختارة أو لكلا الغرضين ؛ أي لإصلاح علاقة غير سوية للقواطع الأمامية وذلك بإضافة نتوء أو صفيحة من المعدن أو المطاط المقسى أو الأكريليك على إحدى القوسين السنيتين لتعضّ عليها القواطع المقابلة لها ، وحينما يكون النتوء ، أو الحافة ذات منحنى وليس بشكل مسطح مُستو (Flat) يُعرف هذا الجهاز بطبقة مستوى العضة (Bite plane) . قد يُستخدم أيضاً لتصحيح مشاكل المفصل الفكي الصدغي أو كجيرة (Splint) لتعويض كامل للغم .

**bite , posterior open** عضة مفتوحة خلفية حالة من سوء الإطباق لا تنطبق فيها الأسنان الخلفية على بعضها .

**bite raising appliance** طبقة رفع العضة ، جهاز رفع العضة مصطلح قديم لطبقة تغطّي السطح الإطباقى للأسنان (Occlusal overlay appliance) .

**bite reflex** منعكس عضيّ عض لا إرادي مفاجئ يحدث نتيجة استشارة في التجويف الفموي ؛ قد يكون من الصعب تحرير العضة في بعض الحالات ، مثل : عند وضع ملعقة أو خافض لسان في فم المريض .

**bite registration** تسجيل العضة

**bite registration material** مادة تسجيل العضة انظر شمع العضة (Bite wax) .

**bite , rest** عضة الراحة ، إطباق الراحة

**bite rim = occlusal rim** حافة العضة = حافة إطباقية

**bite , scissors** عضة المقص ، إطباق مقصي عضة عميقة من سوء الإطباق ، حيث تكون العضة متصالبة لسانياً بشكل كامل ، حيث تحتوي الأسنان العلوية والأسنان السفلية ، ولا يوجد بينهما إطباق للأسطح الطاحنة .

**bite , shallow** عضة ضحلة ، عضة سطحية ، عضة غير عميقة

**bite , squash = mush bite** عضة رقيقة ، عضة رخوة ، ارتفاع شمعي لين

تسجيل العلاقة بين حداث الأسنان العلوية والسفلية بدون تفاصيل واضحة للأسنان .

**bite , underhung** عضة بارزة ، عضة ناتئة نوع من سوء الإطباق تنطبق فيه القواطع الأمامية السفلية على السطوح الشفوية للقواطع العليا المقابلة لها .

**bite , unilateral posterior open** عضة مفتوحة خلفية وحيدة الجانب رقاقات العضة

**bite wafers** عضة الشمع ، عضة شمعية

**bite , wax** شمع العضة ، شمع الإطباق انظر شمع (Wax) .

**bite wax** عضة عاملية

**bite , working** متعلق بالصدغين (معاً)

**bitemporal** متعلق بالصدغين أو بالعظام الصدغية .

**bitewing** عضة جناحية (في التصوير الإشعاعي) : نوع من أفلام الأشعة ، يُثبت في مكانه في الفم بواسطة جناح مركزي أو عروة «لسان tab» تنطبق عليه الأسنان ، ويظهر في الصورة الشعاعية كل من تيجان الأسنان العلوية والسفلية بوضوح لفحصها .

**bitewing film** فلم العضة المجنحة ، فلم جناحي نوع من الأفلام الشعاعية السنية له لسان مركزي أو جناح مركزي ، تعضّ عليه الأسنان للحفاظ على وضع الفيلم في الفم أثناء إجراء صورة شعاعية للأسنان . يُسمّى أيضاً فيلم ما بين الأسنان (Interproximal film) .

**bitewing film holder** حامل فلم العضة المُنحَنة

**bitewing film projection = =** صورة فلم العضة المُنحَنة = صورة للأسطح المتلاصقة

**interproximal projection** صورة إشعاعية جناحية

**bitewing radiograph** التصوير الإشعاعي لكل من الأسنان العلوية والسفلية ، على نفس الفيلم داخل الفم . يُثبت الفيلم في وضعه الصحيح في الفم بإطباق الأسنان على جناح الفيلم المركزي خلال التصوير الإشعاعي . ويظهر الفيلم بعد تميّضه ، الأجزاء التاجية للأسنان العلوية والسفلية والتي تكشف وجود النخر أو التسوس في تيجان الأسنان ، والحواف الزائدة من الحشوة ، والقلم ، ومستوى الأعراف العظمية السنخية أو الحواجز بين السنية . انظر أيضاً صورة شعاعية إطباقية (Occlusal radiograph) .

**bitewing x-rays** صورة شعاعية ذات جناح  
إجراء صورة بالأشعة السينية لتيجان الأسنان للتحقق من  
وجود النخر في الأسطح الملاصقة .

**biting** عض ، قَضْم  
1 - عملية تمزيق الطعام بالأسنان الأمامية بغرض مضغه  
وطحنه .

2- عملية جرح شخص بواسطة استخدام الأسنان ، كسلاح  
لاختراق وقطع وتمزيق أنسجة الجسم .

**biting , cheek** عض الخد  
عبارة عن عادة يقوم فيها الشخص بمصّ الأنسجة الرخوة  
للخد بين الأسطح الطاحنة للأسنان ثم يعضّها ، وفي بعض  
الأحيان يسبب ذلك تعطن الأنسجة .

**biting , lip** عض الشفة  
عبارة عن عادة يقوم فيها الشخص بسحب شفته ، أو الشفتين بين  
الأسنان ، ثم يعض أو يعضّ الأنسجة الرخوة ، وقد تصل إلى  
حد تعطن الأنسجة .

**biting pressure** قُوّة العضّة ، ضَغَط العَض

**bitter** مُر الطعم

**bizygomatic** وَجْسي مُزدوج  
مُتعلق بأكثر النقاط بروزاً على القوس الوجنية على كل من  
جانبي الوجه .

**black** أسود اللون

**black copper cement** إسمنت نحاسي أسود

إسمنت فوسفات الزنك يحتوي على أكسيد الكبريك ينتج  
عنه اللون الأسود الذي يميّزه . كان يستخدم في السابق في  
ترميم الأسنان اللبنية ، وفي تثبيت الجبيرة ، والأشرطة  
التقويمية .

**black hairy tongue = nigrities** لسان أسود مُشعر

بقع سوداء ، أو بنية على ظهر اللسان مُصاحبة لحليمات  
خيوطية . ترافق هذه الحالة التدخين الشديد أو تناول  
المُضادات الحيوية واسعة الطيف . انظر أيضاً التهاب اللسان  
الطفيلي (Parasitic glossitis (glossitis parasitica) ؛ انظر  
أيضاً اللسان (Tongue) .

**black lead = graphite** رصاص أسود = جرافيت

شكل من أشكال الكربون الأسود ، طري ، تُصنع منه أقلام  
الرصاص .

**black spots film fault** عيب البقع السوداء في فلم الأشعة

عيب في الصورة الشعاعية يظهر كبقعة سوداء ، بسبب  
وجود جزيئات غبار أو نقطة صغيرة من المُظهر على الفلم  
الشعاعي قبل تظهيره أو بسبب انتهاء صلاحية الفلم .

**black tongue = nigrities linguae** لسان أسود  
انظر التهاب اللسان الطفيلي (Parasitic glossitis) .

**Black's amalgam =** أمْلغم بلاك = أمْلغم رباعي  
**quaternary amalgam**

نسبة إلى ج . ف . بلاك ، 1836 - 1915 ، G.V.Black ،  
طبيب أسنان أمريكي .

**Black's classification** تصنيف بلاك

**Black's classification of cavities** تصنيف بلاك للحُفَر

يعتمد تصنيف بلاك لحُفَر الأسنان على نوع السن . ومكان  
السن والأسطح المصابة بالنخر (التسوس) .

1- الصنف الأول Class I : أي تسوّس بسيط في الأسطح  
الطاحنة للأرجاء والضواحك ، والثلاثان الطاحنان من  
الأسطح الخديّة ، أو الحنكية ، أو اللسانية من الأرجاء ،  
وفي الأسطح اللسانية للقواطع العلوية وأحياناً في  
الأسطح اللسانية للأرجاء العلوية . كما في نخور الوهاد  
والشقوق وهي حُفَر تبدأ من عيوب في التركيب النسيجي  
للأسنان .

2- الصنف الثاني Class II : بسيط (Simple) : أي نخر في  
السطح الإنسي أو السطح الوحشي للأضراس أو  
الضواحك .

مُرَكَّب (Compound) : أي نخر أو حُفَر بسيطة في السطح  
الإنسي ، أو الوحشي للأضراس ، أو الضواحك مع سطح  
آخر .

3- التصنف الثالث Class III : حُفَر في الأسطح الوحشية  
والإنسية للأنياب والقواطع ، لا تمتد إلى الزاوية القاطعة  
(Incisal angle) .

4- الصنف الرابع Class IV : حُفَر في الأسطح الوحشية أو  
الإنسية للأنياب والقواطع ، تمتد لتشمل الزاوية القاطعة .

5- الصنف الخامس Class V : حُفَر في الثلث اللثوي من  
السطح الشفوي ، أو الخدي أو اللساني أو الحنكي لأي  
سن .

**Black's class I cavities** حُفَر الصنف الأول لبلاك

حُفَر تبدأ في العيوب التركيبية للأسنان كالوهاد والشقوق  
وتوجد على الأسطح الإطباقية للأسنان الخلفية ، وعلى  
الثلاثين الإطباقيين للأسطح الشدّية واللسانية للطواحن ،  
وعلى السطح اللساني للقواطع العليا .

**Black's class II cavities** حُفَر الصنف الثاني لبلاك

حُفَر الأسطح المتلاصقة للضواحك والأضراس (الأرجاء) .

**Black's class III cavities** حُفَر الصنف الثالث لبلاك

|   |  |
|---|--|
| حُفَر في الأسطح المتلاصقة للقواطع والأنياب ، لا تشمل الزاوية القاطعة .  | نسبة إلى ب. ف. بلاندين ، 1849 - 1789 ، P.F.Blandin ،<br>جرّاح فرنسي .  |
| <b>Black's class IV cavities</b> حُفَر الصنف الرابع لبلاك   | <b>Blandin's gland =</b> غُدّة بلاندين = الغُدّة اللسانية الأمامية   |
| حُفَر في الأسطح المتلاصقة للقواطع والأنياب ، تمتد وتشمل الزاوية القاطعة ، وبذلك يلزم تعويض الزاوية القاطعة بالحشوة .  | <b>anterior lingual gland</b> غُدّة لُعايية مُختلطة قرب طرف اللسان على سطحه السفلي ، وقد تُسمّى غُدّة نيهن (Nuhn's gland) .  |
| <b>Black's class V cavities</b> حُفَر الصنف الخامس لبلاك  | <b>Blandin's operation</b> عملية بلاندين   |
| حُفَر (ليست وهاداً) في الثلث اللثوي من السطح الشفوي أو السطح الشدقي أو السطح اللساني للسن .   | عملية جراحية لتصحيح شقّ الشفة المضاعف وذلك بقَطْع مثلث من عظم الميكة ، مع تصغير النائي الفكّي البارز .   |
| <b>Black's crown</b> تاج بلاك   | <b>blank</b> 1- عُفْل  |
| نسبة إلى ج. ف. بلاك ، 1915 - 1836 ، G.V.Black ، طبيب أسنان أمريكي .   | قطعة معدنية غير مُصنّعة (مُعَدّة لكي تصبح أداة ما ، كـمفتاح أو غيره) .   |
| تاج ذو وجه خَرَفي للأسنان الأمامية ، يُثبت بواسطة وتَد مُحلّزَن داخل قناة الجذر المبطنة بالذهب .  | 2- رباط معدني ، شريط معدني .<br>(في تقويم الأسنان) : شريحة من المعدن قصيرة ومقوّسة قليلاً ، تُستعمل في تشكيل شريط تقويمي .   |
| <b>Blake's universal gingivectomy knife</b> سكين بلاك لقطع اللثة الجزئي المعمم  | 3- أبيض ، خال ، فَرَاغ .   |
| انظر أدوات الأنسجة الداعمة السنّية (Periodontal instruments) .  | <b>blanks</b> شرائط معدنية   |
| <b>blade</b> نصل ، حد ، شَفرة ، نصلة  | <b>Blasius' duct = Stensen's duct</b> قناة بلاسيوس = قناة سنّين «الغُدّة النكفية»  |
| الحد القاطع للسكين ، أو نصل المقص المتقابل .  | نسبة إلى ج. بلاسيوس ، أو بلاس G.Blasius , or Blaes ، 1682 - 1626 ، مُشرح هولندي .  |
| الحد القاطع من الأداة السنّية الموصول بساعد الأداة بواسطة عنق الأداة ، أما في الأدوات السنّية غير القاطعة مثل أدوات الرصّ فيطلق عليه اسم الرأس ، أو الطرف (Nib) بدلاً من النصل أو الشفرة (Blade) ويسمى السطح العامل (Working surface) بالوجه (Face) . | <b>blastoma</b> ورم جذعي ، ورم أرومي ، ورم جرثومي ورم حقيقي ، يظهر كنمو مرضي موضعي مستقل .   |
| <b>blade,circular</b> نصلة دائرية   | <b>bleach</b> يُبيّض ، يُزيل اللون   |
| <b>blade,disc-like</b> حد يُشبه القرص ، نصلة شبيهة القرص  | 1- يُبيّض عن طريق الكيماويات . الأسنان المتلونة يمكن علاجها بهذه الطريقة .   |
| <b>blade,flat</b> حد مُسطح ، حد مستو ، نصلة مسطحة   | 2- أية مادة تُستعمل لهذا الغرض .   |
| <b>blade ,hollowed</b> حد مُجوف ، شفرة مُجوّفة ، نصلة مجوّفة  | <b>bleaching</b> تبييض ، إزالة اللون   |
| <b>blade ,pointed flat</b> نصلة مُنبسطة مُستدقة   | 1 - إزالة البقع بواسطة استعمال مواد كيميائية مؤكسدة ، مثل فوق الأكسالات وبيروورات الصوديوم ، إما معاً أو كل على حدة .  |
| <b>blade,scalpel</b> نصلة المشرط ، شفرة المشرط  | 2- (في طب الأسنان) : عملية تبييض الجزء التاجي لسن غير حية بواسطة وضع مواد مُبيّضة على أو في تاج السن مؤقتاً ، مثل بيروكسيد هيدروجين (الماء الأكسجيني) ، ويمكن أن تُسرّع عملية التبييض بواسطة استخدام الحرارة أو الضوء فوق البنفسجي . |
| <b>blade,surgical</b> نصل جراحي   | <b>bleaching powder</b> مسحوق التبييض  |
| <b>blade,working</b> نصلة عاملة   | <b>bleaching system</b> أسلوب تبييض الأسنان  |
| <b>blanch</b> يبيّض اللون ، يُشحب اللون   | <b>bleaching tooth paste</b> معجون أسنان للتبييض   |
| يصبح شاحباً أو يفقد لونه ، نتيجة لخوف أو برد أو انفعال قوي أو نتيجة لمرض .  |  |
| <b>blanching</b> تبييض اللون ، طلي بالقصدير   |  |
| <b>bland</b> مُلطف ، مُخفّف ، غير مُهيّج  |  |
| <b>Blandin's ganglion =</b> عُقدة بلاندين =   |  |
| <b>submandibular ganglion</b> العُقدة العصبية تحت الفكّية   |  |

|   |   |                     |   |
|---|---|---------------------|---|
| bleb = bulla  | فُقَاعَة ، نَفْطَة  | blob                | نُقْطَة ، صَوْت كَصَوْت انفجار الفقاع   |
| 1- نَفْطَة جلدية ممتلئة بالدم أو بسائل مَصْلِي .  |   |                     | نُقْطَة من شمع أو دهن أو سائل .   |
| 2- (في طب الأسنان) : كُرْبَة صغيرة معيبة تبرز على سطح صَبَّة المعدن تحدث نتيجة انحصار فقاعة هوائية بين النموذج الشمعي ومادة مسحوق الكساء ، بحيث يملأ هذا الفراغ الزائد بالمعدن المنصهر عند الصب |   | block               | 1-كُتْلَة   |
|   |   |                     | 2- حاجز ، إحصار ، إعاقَة  |
| bleed   | ينزف  | block anaesthesia = | انظر تسكين الألم (Analgesia) .  |
| bleeder   | نازف ، نزَّاف ، نزوف ، نعر ، فاصد شخص تُصَيِّبه نوبات نزف مُتكررة .   | regional anesthesia | تخدير ناحي  |
|   | مُصطلح يُطلق على المرضى ذوي الاستعداد النَّزفي . يُستعمل عادة لوصف مريض يُعاني من زمن نزف شاذ أو غير طبيعي.   |                     | اعتراض عصب مُعَدَّن لمنطقة ما بإصابة أو رضح أو جرح ، أو بأفة مرضية .  |
| bleeding = haemorrhage  | نَزْف   | block out           | سَدَّ ثلم غائر  |
| bleeding disorders  | اضطرابات نزفية  |                     | تقليل أو إزالة العُؤُورات من القلب الرئيسي لعمل جهاز تعويضي قبل نسخ المثال .  |
| bleeding index  | مؤشر دموي ، دليل دموي ، منسب نزفي   | blocking            | حَجَز ، حَصْر ، إرتاج ، إحصار   |
| bleeding points   | نُقْاط نَزْف  | blood               | دم  |
|   | عمل علامات ، أي نقاط نازفة على اللثة المُلتصقة بواسطة المسبر حول السني أو واصم الجيب حتى مستوى يوازي قاعدة الجيب . تُستخدم هذه العلامات النازفة كدليل عند قطع اللثة في قطع اللثة الجزئي . |                     | سائل أحمر لزج ينتقل من القلب إلى الأوعية الدموية ، يحمل المواد الغذائية والأكسجين إلى جميع أنسجة الجسم ، ويُزيل ثاني أكسيد الكربون والفضلات . يتكون الدم من ملايين الكريات الدموية (خلايا الدم Blood cells) التي تسبح في بلازما الدم . تحتوي الخلايا الحمراء (كُريَّات الدم الحمراء Erythrocytes) على الهيموجلوبين «خُصَّاب الدم» الذي يُعطي للدم لونه الأحمر . هذه الخلايا تحمل الدم المؤكسد والمستضدات التي تُعرف بعامل ريسوس . تتكون كريات الدم الحمراء في نقي العظام عند الأطفال ، وفي بعض العظام الطويلة عند البالغين . عُمر الكريات الحمراء الطبيعي أربعة أشهر ، ثم تُدمر أو تُتلف في الكبد أو الطحال ، ومحتوياتها من الحديد تحفظ لحين استعمالها . الخلايا البيضاء (كُريَّات الدم البيضاء Leucocytes) قليلة العدد نسبياً وتختص بالدفاع عن الجسم ضد الميكروبات . أعدادها تزداد إذا أصيب الجسم بالعدوى (Infection) . تختص صفيحات الدم (الصفائح الدموية Thrombocytes) بعملية تجلط الدم (التخثر الدموي) . |
| bleeding tendency   | استعداد (أهبة) للنزف  | blood agar          | أغار الدم   |
| bleeding time   | زمن النَّزْف  |                     | وسط استنباتي يحتوي على دم وأغار مُعَد ، يُستخدم في علم الجراثيم لاستنبات بعض الكائنات الحية الدقيقة مثل العُنُقودية البشرية ، والمكورة المزدوجة الرئوية ، والمطثية الحاطمة .  |
|   | الزمن منذ بدء نزف الدم حتى وقوف انسيابه بعد وَخز الإصبع . زمن النزف الطبيعي 3-4 دقيقة .   |                     |   |
| blennoid  | شبيهه المُخاط ، نظير المُخاط ، مُخاطاني   |                     |   |
| blennostasis  | وقف الشر المخاطي ، توقف السيلان المُخاطي وقف إفراز المُخاط المُفرط .  |                     |   |
| blepharal   | جَفْنِي   |                     |   |
|   | متعلق بالجفون .   |                     |   |
| blepharon = eyelid  | جَفْن = جَفْن العين   |                     |   |
| blepharospasm   | تشنج الجفن  |                     |   |
| blind   | 1- أعمى ، أكمه  |                     |   |
|   | 2- غير نافذ ، مسدود من جانب واحد ، مغلق النهاية   |                     |   |
| blind abscess   | خُراج مقفل  |                     |   |
|   | خُراج بلا فتحة ناسورية .  |                     |   |
| blind fistula   | ناسور مقفل  |                     |   |
|   | ناسور ذو فتحة واحدة فقط عند أحد طرفيه .   |                     |   |
| blister   | نَفْطَة ، بَثْرَة   |                     |   |
|   | حُويصلة تنتج عن تجمُّع موضعي للسائل تحت الجلد .   |                     |   |

|                                 |  |
|---------------------------------|--|
| <b>blood circulation</b>        | الدورة الدموية   |
| <b>blood clotting</b>           | تجلط الدم ، تخثر الدم                                    |
| <b>blood clotting factors</b>   | عوامل تجلط الدم ، عوامل تخثر الدم                        |
| <b>blood corpuscles</b>         | كُريات دموية   |
| <b>blood count</b>              | تعداد كُريات الدم  |
|                                 | حساب عدد خلايا الدم في كل ميليمتر مكعب باستعمال المجهر . |
| <b>blood culture</b>            | مُسْتَنْبَت دم ، مَزْرَعَة دم ، زَرَع الدم               |
| <b>blood group = blood type</b> | زُمرَة الدم ، مجموعة الدم = فئَة الدم                    |
|                                 | تَصْنِيف فئات الدم بالنسبة لنقل الدم :                   |

| الزمرة | زمرة دم الأشخاص الذين يمكن أن يتبرعوا إليهم دم من هذه الزمرة (المتلقي) | زمرة دم الأشخاص الذين يمكن أن يتبرعوا بدمهم من هذه الزمرة (الواهب) |
|--------|--|--|
| A      | A, AB  | A, O   |
| B      | B, AB  | B, O   |
| AB     | AB   | A, B, AB, O  |
| O      | A, B, AB, O  | O  |

يقسم الدم إلى زمرة مختلفة ، وتشمل A ، B ، AB ، O ، اعتماداً على وجود أو عدم وجود مُستضد خاص على سطح الخلية الحمراء ، قد تكون المُستضدات عالية التواتر أو منخفضة التواتر ، وترتبط الأهمية النسبية لهذه المُستضدات بأهميتها السريرية في المعالجة بنقل الدم ، وزراعة الأعضاء ، والتوافق الأمومي الجنيني ، والدراسات الوراثية .

**blood group system** نظام زُمرَة الدم  
نظام تصنيف الفئات المتعددة من الدم الإنساني . في عمليات نقل الدم ، يجب أن تكون مجموعة دم المستقبل من نفس مجموعة دم المُعطي أو متوافقة معها ، وذلك لمنع أي تفاعل شديد يمكن أن يكون قاتلاً أو مميئاً . توجد أربع مجموعات رئيسية من الدم البشري : A ، B ، AB ، O . يعتبر الشخص ذو الدم من الزمرة O معطياً عاماً لكل الزمر .

**blood plasma** بلازما الدم  
الجزء السائل من الدم ويتكون في الغالب من ماء (92٪) ، ويحتوي على البروتينات ، والأملاح ، والهرمونات ، والفضلات ، والمواد الغذائية ، و مواد التجلط (التخثر) ،

والأضداد ؛ يخزن في بنك الدم لنقله إلى المستشفيات لإعطائه لمن يحتاجه من المرضى .

**blood platelets** الصفائح الدموية  
**blood poisoning = septicaemia** انسمام الدم ، تسمم الدم  
**blood pressure = B.P.** ضغط الدم  
الضغط في الدورة الدموية ، الذي يطبقه الدم على جدران الشرايين . ويعتمد ارتفاع ضغط الدم على قوة ضخّ الدم بواسطة القلب ، ومرونة جدران الأوعية الدموية ، ومقاومة الشعيرات الدموية وحجم ولزوجة الدم .

**blood serum** مصل الدم  
سائل رائق مُصْفَر يفصل عن الدم عندما يتجلط (يتخثر) . خلال عملية تجلط الدم يتكون الفيبرينوجين من مصل الدم .

**blood stream** مجرى الدم

**blood test** فحص الدم ، اختيار الدم

**blood transfusion** نقل الدم

**blood type = blood group** فئة الدم ، زُمرَة الدم = مجموعة الدم

**blood vessel** وعاء دموي

أية قناة تحمل الدم خلال الجسم .

**blood vessels** أوعية دموية

تشمل : الشرايين ، والأوردة ، والشعيرات الدموية . الشرايين الصغيرة تُسمى : الشريينات (Arterioles) ، والأوردة الصغيرة تُسمى الوريدات (Venules) .

**bloodless** فاقد الدم ، شاحب

**blow** يَنْفُخ

**blow line = flexure line** خط النفخ = خط الانثناء

**blower** منفاخ ، نفاخ

**blower , chip** منفاخ الهواء

أنبوب معدني أجوف متصل بانتفاخ مطاطي يُستعمل لنفخ الهواء لإزالة اللُعباب أو الفضلات من حفرة في السن خلال تحضيرها .

**blower , foot** منفاخ القدم

**blowpipe** أنبوب نَفخ ، بوري ، حمّاح ، قصبَة النَّفخ

ملهب غاز مضغوط مع هواء ، يُستعمل في عمليات الإلحام التقويمي .

**blue inlay wax** شمع أزرق للحشوة المصبوبة

**blue line = lead line** خط أزرق في اللثة = خط رصاصي

خط يظهر على حافة اللثة في حالة التسمم بالرصاص .

**blue tongue** لسان أزرق

1- قناة البندقية القصيرة blunderbuss canal  
مُصطلح يطلق على قنوات جذور الأسنان غير مكتملة النمو عند ثلثها الذروي لأن قناة الجذر تكون مُتسعة أكثر في الجزء العنقي ، انظر قناة (Canal) .

2 - قناة مختلطة

blunt كليل ، غير حاد  
blunt dissection تشريح كليل  
فصل الأنسجة بواسطة استعمال أداة غير حادة .

blunt end طرف غير حاد

blurred ضبابي ، غير واضح

blurred vision رؤية ضبابية ، عشاوة

blush dentin عاج وردي

BMR = basal metabolic rate [مختصر] معدل الاستقلاب

القاعدي ، معدل الاحتراق ، معدل الاستقلاب الأساسي

Bochdalek's ganglion عقدة بوكدالك

نسبة إلى ف . أ . بوكدالك ، 1801 - 1883 ،  
V.A.Bochdalek ، مُشرّح نمساوي .

العقدة العصبية الموجودة في الفك العلوي ، والمتكونة من  
التقاء العصب السنخي الأوسط والعصب السنخي العلوي .

Bock's pharyngeal nerve = عصب بوك البلعومي =

pterygopalatine ganglion العقدة الجناحية الحنكية  
نسبة إلى أ . س . بوك ، 1833 - 1782 ، A.C.Bock ، مُشرّح  
ألماني .

Bocosan = sodium perborate بوكوسان = بيربورات

الصوديوم

Bodecker's index منسوب بوديكر

النسبة بين عدد أسطح السن المصابة بالتسوس ، وعدد  
الأسطح الكلية المعرضة للإصابة بالتسوس .

bodily جسمي

bodily movement حركة جسمية

حركة انتقالية للسن ، أو لمجموعة من الأسنان ، عادة ما  
تكون عمودية على المحور الطولي للسن أو المحاور الطولية  
للأسنان .

body جسم

1 - التركيب الكلي للشخص مع كل الأعضاء .

2- أكبر جزء ، أو الجزء الرئيسي لأي عضو ؛ مثل جسم  
عظم الظنوط (Fibia) .

body cavities تجاويف الجسم ، أجواف البدن

يشتمل الجسم على تجاويف تحوي الأعضاء المختلفة الوظائف  
وهي :

1 - التجويف الخلفي (الظهري) (Dorsal cavity) ويحتوي  
على أنسجة الجهاز العصبي التي تُنسّق وظائف الجسم ؛  
وينقسم إلى التجويف القحفي (Cranial cavity) : الذي  
يحتوي على الدماغ ، والتجويف الشوكي (Spinal cavity)  
الذي يحتوي على الحبل الشوكي .

2- س التجويف الأمامي (Ventral cavity) : يحتوي على  
الأعضاء الحيوية للجسم ، وينقسم إلى التجويف الصدري  
الذي يحتوي على القلب والرئتين وينقسم بدوره إلى  
تجويف تاموري (Pericardial cavity) وتجويفين جنبيين  
(Pleural cavities) ؛ والتجويف البطني (Abdominal  
cavity) الذي يحتوي على الأعضاء الكبرى الهضمية ؛  
والتجويف الحوضي (Pelvic cavity) الذي يحتوي على  
الأجهزة التناسلية وأجهزة الإخراج .

body planes مستويات الجسم

مستويات الجسم : هي خطوط وهمية لتقسيم الجسم إلى  
أقسام تُستخدم لوصف مكان عضو من أعضاء الجسم .

1 - المستوى السهمي (Sagittal plane) : هو أي مستوى  
عمودي يقسم الجسم من قمة الرأس إلى الأسفل إلى  
جزء أيسر وجزء أيمن .

2 - مستوى مُنصف سَهَمي (Midsagittal plane) : يُسمّى  
أيضاً الخط المُنصف ، وهو مُستوى عمودي يقسم الجسم  
إلى نصفين متساويين ، نصف أيسر ونصف أيمن .

3 - مستوى أمامي (مستوى جبهوي) (Frontal plane) :  
يُسمّى أيضاً مستوى تاجي (Coronal plane) ، وهو أي  
مستوى عمودي على المستوى السهمي ، حيث يقسم  
الجسم إلى جزء أمامي وجزء خلفي .

4 - مستوى أفقي (Horizontal plane) : يُسمّى أيضاً مستوى  
مستعرض (Transverse plane) ، وهو يقسم الجسم إلى  
جزء علوي وجزء سفلي .

body section roentgenography تصوير شعاعي مقطعي  
للجسم

انظر تصوير طبقي ، تصوير رصفي (Tomography) .

body systems أجهزة الجسم

عبارة عن مجموعة أعضاء وأنسجة تؤدي وظائف خاصة ؛  
وتشتمل على : الجهاز العظمي ، والجهاز العضلي ،  
والجهاز القلبي الوعائي ، والأنظمة اللمفية والمناعية ،  
والجهاز العصبي ، والجهاز التنفسي ، والجهاز الهضمي ،  
والجهاز البولي ، والجهاز الجلدي ، وجهاز الغدد الصماء ،  
وجهاز التكاثر .

**Bohn's epithelial pearls** لآليء بون الظهارية = عقيدات

**Bohn's nodules =** بون = لآليء إيشتاين

**Epstein's pearls** كتل صغيرة بيضاء مُصفرة توجد على طرفي الخط المتوسط للحنك عند الولادة .

**Bohn's nodules** عُقيدات بون

**boil= furuncle** دُمْل ، حَبَّة

خُرَاج جلدي موضعي يتكون عادة عند البُصيلة الشعرية .

**Boley's gauge** مقياس بولي

أداة قياس لقياس سماكة الشيء أو ثخانتة ، وتشتمل على حافة مستقيمة مُقسمة إلى ملليمترات بها فرجا ثابت ومسمار آخر مُنزلق عليه وَعَتبة (مقياس صغير) مُدرّجة ، تقيس حتى العُشر من المليمتر . (في طب الأسنان) : تُستخدم لقياس البعد الطولي لسن أو للوجه .

**Bolton's analysis** تحليل بولتون

طريقة صممت بواسطة واين بولتون Wayne Bolton ، لتقدير التناقضات في حجم السن (قُطر التاج الوحشي الإنسي) بين القوس العلوية والقوس السفلية.

**Bolton's discrepancy** تناقض بولتون ، تباين بولتون

**Bolton's plane** مُستوى بولتون

**Bolton-Broadbent's plane** مستوى بولتون - برودبنت

نسبة إلى س. ب. بولتون C.B. Bolton ، راعي (Sponsor) ؛ ب. ه. برودبنت B.H. Broadbent ، أخصائي تقويم أسنان أمريكي معاصر .

مستوى وهمي يُحدّد التقسيم بين الوجه والجمجمة ، ويقع تقريباً على الخط بين نقطة بولتون والنقطة الأنفية .

**Bolton's point** نُقطة بولتون

س. ب. بولتون C.B. Bolton ووالدته السيدة س. بولتون C.C. Bolton مَوَلّا الأبحاث التي أجراها ب. ه. برودبنت B.H. Broadbent ، والتي كانت نتيجتها تحديد هذه النقطة .

أعمق نقطة على الثُلُمة خلف اللُقمة (خلف اللُقمية Retrocondylar) للعظم القذالي ، وتشاهد على الصور الشعاعية الجانبية لتحديد ارتفاع القوس ؛ أو أعلى نقطة في تجويف الحفرة القذالية (خلف اللُقمية) ، كما تشاهد من الأشعة الجانبية ؛ الاختصار هو Bo .

**bolus** لُقمة ، بُلعة ، مَضْغَة ، حَبَّة كبيرة

1 - كتلة مستديرة شبة صلبة من الطعام واللعب ، تكونت بفعل اللسان ، والأسنان ، والحنك ، خلال عملية المضغ لكي تكون جاهزة للبلع .

2 - حبة كبيرة مستديرة .

**bond** 1- رَبط ، وَصَل ، يَلصُق ، يَلحم

2- رباط

3- مادة رابطة ، رابط

تستخدم في ربط الأجهزة التقويمية بأسطح الأسنان باستعمال طريقة التخريش بالحامض والراتين المبلمر .

**bond , chemical** رابط كيميائي

**bond , direct** رابط مباشر

مرتكز مباشر يوضع على سطح السن دون استعمال مسندة مُشكلة .

**bond , indirect** رابط غير مباشر

طريقة لوضع الطبايق التقويمية حيث تثبت أولاً في مكانها على مثال الجبس باستعمال لاصق يذوب بالماء ، ثم تعمل مسندة ليئة من الراتين المبلمر ، حيث تُستخدم كدليل نقل لوضع الوصلات بدقة في التجويف القموي . يزال اللاصق عن المسندة بواسطة إذابته بالماء الحار . تُخرش الأسنان وتُثبت الوصلات بمادة الربط بالطريقة المعتادة .

**bond , physical** رابط طبيعي (فيزيائي)

**bonded crown** تاج مُربط ، تاج مُلتحم

تاج ذو وجه خزفي حيث ينصهر الخزف على التاج المُكوّن من الذهب والبالين ليشكل السطح الإطباق للنتاج .

**bonded tooth-coloured restorations** حشوات تجميلية مُربطة بالسن

**bonded veneer** وجه تجميلي مرتبط

انظر وجه تجميلي مباشر (Direct veneer).

**bonding** التحام ، ارتباط ، التصاق

1 - القوة التي تظل بها المادة ملتصقة بمادة أخرى . يُمكن أن تكون ميكانيكية مثل بعض مواد الحشو التي ترتبط مع ميناء السن ، أو تكون كيميائية ، مثل ارتباط الخزف مع الذهب أو أي معدن آخر ، أو تكون وظيفية .

2 - (في طب الأسنان التحفظي) : عملية التخريش الحمضي لميناء السن كيميائياً لربط جيد لمادة الحشو أو لوجه تجميلي .

3 - (في تقويم الأسنان) : العملية التي يتم بها تثبيت الوصلات التقويمية مباشرة على الأسنان ، بواسطة مادة رابطة (لاصقة) .

**bonding agent** مادة رابطة

مادة مؤثرة على الربط .

**bonding , direct** التحام مباشر ، إرتباط مباشر

طريقة داخل الفم توجه فيها الوصلات التقويمية بدقة وتُثبت كل واحدة بمفردها .





|  |   |  |   |
|--|---|--|---|
| آفة داخل العظم ، بدون أعراض ، مُنفذة للأشعة ، ليست<br>محاطة بنسيج ظهاري ولا تعتبر كيساً حقيقياً. تحتوي عادة<br>على كمية ضئيلة من سائل بُني . أسباب المرض غير<br>معروفة . | <b>bone graft , homogenous</b>  | طُعْم عظمي متجانس<br>طُعْم عظمي بين شخصين من نفس النوع أو الجنس . انظر<br>طُعْم مُتجانس (Homograft) .        |   |
| <b>bone cyst , multilocular</b>  | كيسة عظمية مُتعددة الكهوف   | طُعْم عظمي سوي<br>طُعْم عظمي بين أشخاص متماثلين جينياً ، يسمى أيضاً طعم<br>متماثل الطراز الجيني (Isograft) . |   |
| <b>bone defects</b>  | عيوب عظمية ، خلل عظمي ، نقص عظمي  | <b>bone graft , onlay</b>  | طُعْم عظمي راصعي<br>انظر طُعْم راصعي (Onlay graft) .  |
| <b>bone, ethmoid</b>   | عظم غريالي  | <b>bone growth</b>   | نمو العظم   |
| <b>bone , Eysson's</b>   | عظم أيسسون  | <b>bone , hard</b>   | عظم صلب   |
| <b>bone, facial</b>  | عظم وجهي  | <b>bone , interproximal</b>  | عظم تلاصقي<br>العظم الإسفنجي والصفائح القرشية بين سنين متلاصقتين ،<br>ويكوّن جدران جيوب الأسنان من الناحية الإنسية<br>والوحشية .              |
| <b>bone fibres =<br/>Sharpey's fibres</b>  | ألياف العظم = ألياف شاربي   | <b>bone , lamellar = lamellated bone</b>   | عظم صفيحي<br>1- عظم كثيف كامل النمو ، حيث تكون الألياف<br>الكولاجينية متوازية في صفوف .<br>2- عظم حزمي (Bundle bone) .                        |
| <b>bone fibrous dysplasia</b>  | خلل تنسجي ليفي عظمي   | <b>bone loss</b>   | فقد العظم<br>انحلال وفقدان العظم الداعم للأسنان ، بسبب العدوى ، أو<br>الضغط الإطباقي طويل الأمد في مناطق المضغ .                              |
| <b>bone file</b>   | ميرد العظم<br>أداة يدوية ، لخلل التنسج الليفي ثنائية الطرف غالباً ،<br>بوصلات مُسننة قاطعة . تُستعمل لتنعيم الحواف المُتعرّجة<br>من العظم .   | <b>bone , malar</b>  | عظم وجني  |
| <b>bone , frontal</b>  | عظم جبهي  | <b>bone , marginal = alveolar margin</b>   | عظم حفافي ، عظم<br>حافوي = حافة سنخية   |
| <b>bone , Goethe's</b>   | عظم جوثيه   | <b>bone marrow</b>   | نُقي العظم<br>يوجد ضمن العظم الإسفنجي ، انظر النُخاع ، النُقي<br>(Marrow) .   |
| <b>bone gouge</b>  | مظفار عظم ، إزميل مُجوّف للعظم ، منقر عظم<br>أداة يدوية تماثل إزميل العظم ، ولكنها ذات نصل مُجوّف<br>مثل إزميل كوبلاند (Coupland's chisel) .  | <b>bone marrow , central</b>   | نقي العظم المركزي   |
| <b>bone graft</b>  | طُعْم عظمي  | <b>bone marrow , red</b>   | نقي العظم الأحمر<br>المكون للخلايا الدموية ، حيث تتشكل الخلايا الدموية<br>الحمراء ، والهيموجلوبين ، والخلايا الدموية البيضاء ،<br>والصفيحات . |
| <b>bone graft , autogenous</b>   | طُعْم عظمي ذاتي المنشأ<br>قطعة من العظم تؤخذ من مكانها وتوضع في مكان آخر<br>لتصحيح عيب في العظم . أو غرسة منقولة من عظم سليم<br>لتحل محل جزء ناقص من العظم أو جزء عظمي مريض<br>بعد استئصاله . | <b>bone marrow , yellow</b>  | النقي العظمي الشوكي ، نُقي عظمي<br>أصفر<br>يتكون أساساً من خلايا دهنية ويوجد في أجسام العظام<br>الطويلة .                                     |
| <b>bone graft , cancellous</b>   | طُعْم عظمي إسفنجي<br>طُعْم يشمل على نقي إسفنجي ، لئّن موجود في العظم .  | <b>bone nibbing forceps</b>  | ملقط قضم العظم<br>تتضم العظم بمقدار صغير جداً ورفيق .<br>انظر ملقط (Forceps) .  |
| <b>bone graft , corto-cancellous</b>   | طُعْم عظمي إسفنجي كثيف<br>طُعْم يشمل على عظم إسفنجي وعظم كثيف صلب ،<br>يوجد قريباً من السطح في أكثر العظام .  |  |   |
| <b>bone graft , heterogenous</b>   | طُعْم عظمي مُتغاير المنشأ<br>طُعْم عظمي بين نوعين أو جنسين مختلفين . يسمّى أيضاً<br>الطُعْم الغيري ، الطُعْم المغاير (Xenograft) .  |  |   |

bone , nonlamellated = woven bone = عظم غير صفيحي = عظم مُتموج

bone , occipital عظم قذالي

bone , palatine عظم حنكي

bone , parietal عظم جداري

bone pin دبوس العظم ، مسمار العظم

bone plate صفيحة العظم ، صفيحة عظمية

صفيحة معدنية مستوية ، أو على شكل حرف L فيها ثقب عديدة على أبعاد متساوية ، تثبت في العظم بواسطة مسامير ، تُستخدم لعلاج كسور العظم .

bone , primitive = woven bone عظم بدائي = عظم مُتموج ، عظم محبوبك

bone , quadrate عظم مُربع

الفك العلوي في الفقاريات غير الثديية ؛ أحد عظمين في جماجم كثير من الفقاريات الدنيا يتم فصل به الفك السفلي .

bone , radicular عظم جذري

العظم السنخي الذي يُغطي جذر السن من الناحية الوجيهة واللسانية .

bone rasp مبرد العظم المُحجب ، قاشط العظم ، مبشرة العظم

أداة يدوية ، تماثل مبرد العظم ، على نصلها عدد كبير من النتوءات (نقط ناتئة بدلا من الخطوط) ، تستخدم لتنعيم العظم المتعرج .

bone recession انحسار العظم

تراجع ذروبي لمستوى النتوء السنخي مصاحب لمرض التهابي حول سني ؛ أو مرض حول سني ناتج عن سوء التغذية ينجم عنه انخفاض مستوى العظم الداعم للأسنان .

bone repair ترميم العظم ، تصليح العظم

bone resorption ارتشاف العظم ، امتصاص العظم

bone , reticulated عظم شبكي ، عظم شبكاني = «شبكي الشكل» = عظم مُتموج ، عظم محبوبك

woven bone

bone scanning تفرس العظم

التصوير الشعاعي للعظم باستعمال عناصر مُشعة ، حيث تظهر التغييرات الأيضية أو الاستقلابية داخل أو حول الآفة .

bone shears مقراض العظم

يمائل كُلابة قرض العظم (Bone-cutting forceps) .

bone , skeletal عظم هيكلية

العظم القاعدي من الهيكل العظمي وتستند عليه الأنواع الأخرى ، مثل العظم السنخي (Alveolar bone) .

bone, sphenoid عظم وتدي

عظم إسفنجي

bone , spongy

يضم الجزء الداخلي من العظم كل من العظم الإسفنجي والنقي ، والعظم الإسفنجي هو المادة الإسفنجية الداخلية الموجودة في العظم الكثيف ويتكون من شبكة من حُجَب عظمية بينها فجوات مُتصلة ببعضها ممتلئة بالنقي العظمي ومُتصلة بالنقي العظمي المركزي .

جراحة عظمية

bone surgery

عظم صدغي

bone, temporal

نسيج العظم ، نسيج عظمي

bone tissue

نوع صلب من النسيج الضام مكون من خلايا عظمية ، ومادة بين خلوية مُتكلسة منتظمة في صفائح رقيقة . تسمى أيضاً نسيج عظمي (Bony tissue) .

ترابيق عظمية

bone trabeculae

شمع عظمي

bone wax

عظم محبوبك

bone , woven

شكل من أشكال العظم الإسفنجي غير الناضج قبل الولادة ، يحتوي على فراغات وعائية مُتصلة مع الألياف الكولاجينية العظمية تكون شبكة غير صفيحية تُستبدل بعظم كامل النمو ، وقد يتواجد كمُبطّن لجيوب السن حتى عند البالغين ، وفي عملية ترميم العظم الطبيعية ، وفي حالة النمو السريع لأورام العظم .

عظام القحف

bones of the cranium

عظام القحف الثمانية ، تُشكّل غطاءً صلباً للدماغ ، وهي :

العظم الجبهي (Frontal bone) : عظم مفرد يكون الجبهة وجزءاً من قاع القحف ومعظم سطح الحجاجين (الحجاج هو تجويف عظمي يحمي العين) ؛ وفي الجيبان الجبهيان ويقع كل جيب فوق إحدى العينين .

العظام الجداريان (Parietal bones) : وهما عظمان ، يكونان معظم الجوانب العلوية ، ووسط القحف . يتلاقيان عند الدرز السهمي على الخط المُنصف للرأس . خط التَمفصل بين العظم الجبهي والعظام الجدارية يُسمى الدرز التاجي (Coronal suture) . يتواجد اليافوخ عند الأطفال وهو منطقة لينة عند نقطة تلاقي دروز العظم الجبهي والعظم الجداري التي لم تُغلق بعد ، وتختفي حينما ينمو الطفل ويتم التحامها .

العظم القذالي (Occipital bone) : عظم مُفرد ، يُشكّل خلفية قاعدة القحف ، ويلتقي مع العظام الجدارية عند الدرز اللامي . يمر الحبل الشوكي من خلال الثقبة العظمي في العظم القذالي .

العظامان الصدغيان (Temporal bones) : وهما عظامان يشكلان جانبي وقاعدة القحف . يشتمل العظم الصدغي على الأذن والصمّاخ السمعي الخارجي وهو الممر العظمي للأذن الخارجية .

العظم الوتدي (Sphenoid bone) : عظم مفرد ، يتألف من جسم وزوج من الجناحين الأكبر والأصغر للعظم الوتدي ويشكل الجزء الأمامي من قاعدة الجمجمة . يتم فصل الجناح الكبير مع العظم الصدغي في كلا الجانبين ، ومع العظم الجبهي والعظم الوجني في الأمام لتكوين جزء من الحجاج . يتم فصل الجناح الأصغر مع العظم الغربالي والعظم الجبهي ليشكل أيضا جزءاً من الحجاج . توجد الجيوب الوتدية في العظم الوتدي خلف العين مباشرة .

العظم الغربالي (Ethmoid bone) : عظم مفرد ، يشكل جزءاً من قاع القحف ، والحجاج ، والتجويف الأنفي .

**Bonjela's paste** معجون بونجيلا  
انظر معجون أسنان ساليسيلات الكولين (Choline salicylate dental paste)

**Bonwill's crown** تاج بونويل  
نسبة إلى و.ج. أ. بونويل ، 1833-1899 ، W.G.A. Bonwill ، طبيب أسنان أمريكي .  
تاج خزفي يتصل بجذر السن بواسطة وتد لولبي «محلزن» ويثبت في مكانه بواسطة الأملغم .

**Bonwill's triangle** مثلث بونويل  
نسبة إلى وليم ج. أ. بونويل ، 1833-1899 ، William G.A. Bonwill ، طبيب أسنان أمريكي .  
مثلث متساوي الأضلاع ، طول أضلاعه 4 بوصة قاعدته خط يمتد بين اللقمتين ، وضلعاه خطان يمتدان من اللقمتين ويلتقيان في نقطة التماس الإنسية ، للقاطعين المركزيين السفليين ، أو النقطة المتوسطة للحرف السنخي المتبقي للفك السفلي . قارن مع زاوية تويد (Tweed's triangle) .

**bony** عظمي  
متعلق بالعظم أو شبيه بالعظم .

**bony ankylosis** قسط عظمي ، تيبس عظمي ، التحام عظمي

**bony attachment** مركز عظمي ، رباط عظمي

**bony callus** تصلب عظمي ، دُشبذ عظمي

**bony complex** مركب عظمي

**bony crypt** خبيثة عظمية

**bony foramina** ثقب عظمي

**bony fragment** شظية عظمية

**bony landmark** علامة عظمية  
انخفاض أو نتوء على العظم ، تُستخدم كدليل لتحديد وضع بنية أخرى في الجسم .

**bony palate** حنك عظمي ، حنك صلب  
انظر حنك صلب (Hard palate) .

**bony prominence** بروز عظمي

**bony socket** سنخ عظمي ، جيب عظمي

**bony spicules** شويكات عظمية

**bony tissue** نسيج عظمي  
انظر نسيج العظم (Bone tissue) .

**bony wall** جدار عظمي

**borax** بورق ، بوراكس «بورات الصوديوم»  
مادة كيميائية ، الاسم الشائع لرُباعي بورات الصوديوم Sodium tetraborate ، تُستخدم في طب الأسنان كمُثبِّط لمنتجات الجبس مثل جبس باريس «الجبس الحجري» ، وكمادة مقوية للغرويات المائية العكوسة ؛ كما تُستخدم كمادة مسيلة خلال عملية صب المعادن أو عملية لحام لسبائك الذهب .

**borborygmus** قرقرة الأمعاء  
صوت قرقرة وقرقرة يحدث بسبب تحرك ريح أو غاز البطن في الأمعاء .

**border** حد ، حافة  
حافة مُحيطَة حول عضو أو حول كتلة نسيجية .

**border, alveolar** حافة سنخية

**border, denture = denture periphery** حافة قاعدة الجهاز السني الاصطناعي ، حافة جهاز الأسنان الصناعي

1- حافة قاعدة الجهاز السني عند التقاء السطح المصقول ، والسطح اللثوي الغموي (حافة سطح الطبعة Impression surface) .

2- النهاية القُصوى لحافة قاعدة جهاز الأسنان ، عند النهايات الشفوية ، واللسانية ، والخلفية .

**border moulding = muscle trimming = tissue moulding = tissue trimming** تشكيل الحواف = تشذيب عضلي حفافي = تشكيل نسيجي حفافي = تشذيب نسيجي حفافي  
تشكيل حواف مادة الطبعة باليد أو بفعل الأنسجة الرخوة المجاورة لحواف الطبعة .

**border movement** حركة حدية ، حركة حدودية  
حركة الفك السفلي في أي اتجاه حتى نهايتها القُصوى ، والتي يحددها العظم ، والأربطة ، أو النسيج الرخو .

**border jaw relation , posterior** علاقة الحافة الخلفية للفكين  
أقصى علاقة خلفية للفك السفلي بالنسبة للفك العلوي ،  
في أي علاقة عمودية نوعية .

**border movement , posterior** حركة الحافة الخلفية  
الحركة الجانبية للفك السفلي حتى الحد الخلفي لحركته .

**border position , posterior** وضع الحافة الخلفية  
أقصى وضع خلفي للفك السفلي في أية علاقة عمودية  
نوعية بالنسبة للفك العلوي .

**border seal** سدّ مُحكم للحواف ، إحكام إغلاق الحواف  
إحكام تام لحواف الجهاز السني الصناعي مع الأنسجة المحيطة  
والمجاورة لها لمنع مرور الهواء أو أي مواد أخرى .

**border structures** بُنى حُفافية ، أنسجة الحافة  
الأنسجة القموية التي تحيط بحافة الجهاز السني الصناعي .

**border tissue movements** حركة الأنسجة الحفافية  
فعل العضلات والأنسجة الأخرى المجاورة لحواف الجهاز  
السني الصناعي .

**border , vermillion** حافة قُرْمُزية  
الحافة الحمراء للشفتين ، وتمثل منطقة انتقال من الجلد بلونه  
الطبيعي إلى الغشاء المخاطي الأحمر .

**Borrelia** البورلية  
نسبة إلى أ. بوريل ، 1867-1936 ، A. Borrel ،  
بكتيريولوجي فرنسي .  
جنس من فصيلة الملتويات (Spirochaetaceae) ، عبارة عن  
كائن دقيق من الجراثيم اللولبية ، سالبة الجرام ، اللاهوائية ،  
وتعيش متطفلة على الأغشية المخاطية للثدييات ومن ضمنها  
الإنسان .

**boss** حَديبة ، عَقْدَة ، برزة  
بروز مُستدير بشكل العُقْدَة على سطح العظم أو الورم .

**boss, frontal** حَديبة جبهية

**bosselated** ذو برزات

**bottle** زجاجة ، قارورة

**bottle, feeding** الإرضاع الصناعي (بالقارورة)

**bottle, nursing** الإرضاع الصناعي (بالقارورة)

**bounded saddle** سرج مُحاط ، سرج مُحَدَد ، سرج مرتبط  
ذلك الجزء من الجهاز التعويضي الذي تحدّه الأسنان من الجانبين .

**bouche = mouth** فم

**bow** قَسوس  
1- أي جهاز أو أداة مقوّسة على شكل قوس .

2- (في تقويم الأسنان) : سلك تقويمي يُثنى ليُصبح بشكل  
القوس السنية . يثبت بإحكام بواسطة عرى سلكية على  
القواطع الأمامية من الناحية الشفوية أو اللسانية .

**bow , face** قوس وجهية

**bow , fitted labial** قوس شفوية منطبقة

**bow , high labial** قوس شفوية عالية

**bow , hinge** قوس رزية ، قوس مفصلية  
قوس وجهية ذات محور مُتكيّف أي يمكن تعديله .

**bow , labial** قوس شفوية

**Bowen's disease of the mouth** داء بوين للفم  
نسبة إلى ج. ت. بوين ، 1857-1941 ، J.T. Bowen ،  
أخصائي أمراض جلدية أمريكي .  
مرض جلدي يُصيب مُخاطية الفم يتميز ببثرات حمراء  
مغطاة بطبقة قرنية سميقة .

**bowl** وعاء ، تجويف ، أمعاء

**bowl , rubber** وعاء مطاطي

**Bowman's glands** عُدد بومان  
نسبة إلى وليم بومان ، 1816 ، William Bowman ،  
طبيب جراح إنجليزي .  
عُدد بالغشاء المخاطي للفم .

**box** صُنْدُوق ، عُلْبَة ، يُعَلَب  
الجزء العميق من الحفرة المُركّبة .

**box tray** طابع التعليب  
انظر حامل الطبعة (Impression tray) .

**box for refuses** عُلْبَة النفايات

**boxed cast** قالب مُعَلَب

**boxing** تعليب  
مسندة من الشمع ، أو إطار من الشمع يحيط بالطبعة لمنع  
الجبس (الجبس الحجري Stone أو الجص Plaster) من  
التبعثر . وبهذا يعمل على الحفاظ على دقّة الطبعة والتوفير  
في استخدام المواد .

**boxing of an impression** تعليب الطبعة  
تغليف الطبعة بواسطة إحاطتها بسور شمعي يشكّل صندوقاً  
حول الطبعة بحيث يمكن إنتاج قاعدة المثال بالحجم والشكل  
المناسب مع المحافظة على تفاصيل الطبعة ، وبذلك يتحقق  
توفير للوقت والجهد المبذول في تشذيب الأمثلة وهي الخطوة  
التي تلي صب أمثلة الجبس .

**boxing out** مَخْرَج صُنْدُوقِي ، مَنفَذ صُنْدُوقِي  
(في تقويم الأسنان) : إحداث تجويف في السطح الإطباق  
لجهاز تقويمي مُتحرّك ، للسماح بتحريك النابض النشط .

|   |   |  |
|---|---|--|
| boxing wax  | شمع التعليب   | (Cephalic index) ما بين 81 ، 85 . يُسمى أيضاً الصَّعل أو قَصْرَ الرأس (Brachycephalia = Brachycephalism) ؛ انظر أيضاً تضيق الجمجمة (Craniostenosis) ، قصير الرأس أو عريض الرأس المستدير (Brachycephalic = brachycephalous) . |
| brace   | سناد ، دعامة ، رباط ، حاصرة ، طوق (في تقويم الأسنان) : أي جهاز تقوي ، خصوصاً الذي يشمل أطواقاً أو أسلاكاً عبر الأسنان الأمامية . مصطلح قديم .   | brachycranial = brachyranic  |
| braces  | مَشابك ، دعامات ، حاصرات (في تقويم الأسنان) : انظر طبقة ثابتة (Fââixed appliance) .   | brachycrany  |
| brachial plexus                                   | ضفيرة عَضُدِيَّة شبكة من الأعصاب في الرقبة ، تمر تحت الترقوة وتحت الإبط ، تنشأ من العصب الرقيبي الخامس والسادس والسابع والثامن ، ومن العصبين الأوليين الشوكيين الصدريين ، وتغذي عضلات وجلد الصدر والكتفين والذراعين .       | brachycheilia = brachychily = قَصْر الشفة ، قَصْر الشفاه microcheilia  |
| brachiocephalic                                   | عَضُدِي رَاسِي  | brachydont = brachyodont   |
| brachiocephalic trunk = truncus brachiocephalicus | الجذع العَضُدِي الرَّاسِي وعاء دموي يُغذي الطرف العلوي الأيمن والجانب الأيمن من الرأس والرقبة بالدم ، ويُسمى الشريان غير المسمى (Innominate artery) ، انظر مدخل الجذع العَضُدِي الرَّاسِي (Truncus brachiocephalicus) .     | brachyfacial = brachyprosopic  |
| brachiocephalic vein = anonymous vein             | وريد عضدي رأسي = الوريد غير المسمى الوريد الموجود في الجزء الأوسط من قاعدة الرقبة ، أعمق من العضلة القصية الترقوية الخشائية ، ويصب في الوريد الأجوفا العلوي .   | brachygnathia = brachygnathous   |
| brachiofaciolingual                               | وجهي لساني عَضُدِي متعلق بـ ، أو يؤثر في ، أو يُصيب اليد والوجه واللسان .   | brachygnathous = brachygnathia   |
| brachy-   | (سابقة) قصير ، قَصْر  | brachyodont = brachyodont  |
| brachycephalic = brachycephalous                  | قصير الرأس ، عريض الرأس المستدير ، الصَّعل مصطلح في قياس الجسم البشري ، يُستخدم في تقويم الأسنان لوصف الوجه الذي يكون أعرض من المعدل أو من الطبيعي . المؤشر الرأسي يكون أكبر من 81.0 ؛ عكس متطاول الرأس (Dolichocephalic) . | brachyglossal = brachyglossia  |
| brachycephaly                                     | قَصْرَ الرَّأس ، الصَّعل سوء تكون خلقي للرأس ، حيث يحدث انغلاق سابق لأوانه للدُّرُز التاجي ينتج عنه زيادة شديدة في النمو الجانبي للرأس فيصبح قصيراً وعريضاً في المظهر وذا دليل رأسي   | brachygnathous = brachygnathia   |
|   |   | brachyodont = brachyodont  |
|   |   | أسنان ذات تيجان قصيرة وجذور طويلة .  |
|   |   | brachyprosopic = brachyfacial  |
|   |   | قَصْر الوجه ، ذو وجه قصير شاذ  |
|   |   | brachyrhinia   |
|   |   | قَصْر الأنف ، ذو أنف قصير شاذ  |
|   |   | brachyrhyncus  |
|   |   | قَصْر الأنف والحنك «الفك العلوي»   |
|   |   | brachysomia  |
|   |   | قَصْر الجسم  |
|   |   | brachystaphyline   |
|   |   | قَصير الحنك ، قصير القوس السنخية ذو حنك عريض وقصير .   |
|   |   | brachyuranic   |
|   |   | ضيق الحنك والفك العلوي ذو حنك شاذ قصير وعريض ، ودليل حنكي (Palatal index) أعلى من 115 .  |
|   |   | bracing  |
|   |   | كتاف أي شيء يُقاوم العناصر الأفقية لقوي المضغ . انظر إطباق الأسنان المحكم Clenching .  |
|   |   | bracing arm  |
|   |   | ذراع الكتاف ذلك الجزء من الجهاز الجزئي المُصمم لمقاومة فعل قوة الإزاحة الجانبية له ، أو لمقاومة حركته الجانبية ، يُسمى أحياناً ذراع المقاومة الجانبي (Lateral resistive arm) .   |
|   |   | bracket  |
|   |   | 1- حاصرة ، سناد ، سناد قَوْسِي (في تقويم الأسنان) : وَصلة تقويمية تُستخدم كوسيلة لنقل  |

بثلاثة أغشية تُسمى السحايا (Meninges) ، ويتكون الدماغ من المادة السنجابية والمادة البيضاء .

## خراج الدماغ brain abscess

جيب إنتاني في جزء من الدماغ ، ينتج عادة عن انتشار العدوى من مصدر آخر ، مثل الجُمجمة أو الجيوب الأنفية أو أنسجة أخرى في الرأس ؛ وقد تكون العدوى تالية لمرض في العظم أو في الجهاز العصبي خارج الدماغ أو القلب . يُسمى أيضا الخراج الدماغى (Cerebral abscess) ، الخراج داخل الدماغ (Intracranial abscess) .

## خلايا الدماغ brain cells

## رمل الدماغ brain sand

## جذع الدماغ brain stem

## أثلام الدماغ brain sulci

## فُرع ، شُعْبة branch

فرع من الجذع الأساسي ، كما في حالة الأوعية الدموية والأعصاب .

## خيشومي ، غُلصمي branchial

## قوس خيشومية branchial arch

إحدى البنى القوسية في البلعوم الجنيني ، في الفقاريات المائية ، تتطور الأقواس إلى خياشيم .

## قوس خيشومية أولية branchial arch , first

## فلح غُلصمي ، شق خيشومي branchial cleft

انخفاض طولي في البلعوم ، عند الجنين البدئي ، مقابل الجيبة الخيشومية أو الجيبة البلعومية .

## كيسة الفلح الخيشومي branchial cleft cyst

## كيسة خيشومية branchial cyst

كيسة تنشأ من البقايا الخيشومية في الرقبة .

## ناسور خيشومي branchial fistula

ممر خلقي شاذ من البلعوم إلى السطح الخارجي للرقبة ، ناتج عن عدم انغلاق الشق الغُلصمي أثناء النمو الجنيني . يُسمى أيضاً ناسور عنقي (Cervical fistula) .

## تلم خيشومي branchial groove

## جيبة خيشومية branchial pouch

## البرانهاميلة = الموراكسيلة Branhamella = Moraxella

سُميت تكريماً للعالم سارة برنهام (Sara Branham) التي ساهمت في معرفة فصيلة النيسريات الجرثومية (المكورات الجرثومية) (Neisseriaceae family of bacteria) . وهي جنس من جنس الموراكسيلة من فصيلة النيسريات الجرثومية وهي مكورات غير متحركة ، غير حاملة للأبواغ ، سالبة الجرام وهوائية ؛ تحدث نزلة (التهاب غشائي

القوى المؤثرة من القوس السلكية السنية أو ملحقاتها مثل الجر المرن بالأسلاك التقويمية أو حزام الرأس لتُسبب حركة السن . تصنع المشابك أو الحاصرات عادة من البلاستيك أو الخرز أو من معدن الفولاذ الذي لا يصدأ ، حيث تلحم بمادة لحام أو تلحم ذاتياً بالأشرطة أو تُلصق مباشرة على أسطح الأسنان . انظر طَبِيقَة (Appliance) .

## 2-حامل ، طاولة ، صينية

## زردية نزع الحاصرة ، زردية نزع bracket removing pliers

السناد

انظر مطواة (Pliers) .

## شق الحاصرة ، شق السناد bracket slot

## طاولة محمولة ، صينية الأدوات المحمولة bracket table

طاولة متحركة وهي جزء من الجهاز السني .

## ذراع صينية الأدوات المحمولة bracket table arm

## أنبوب الحاصرة ، أنبوب السناد bracket tube

## مسبار براكت ، مجس براكت Brackett's probes

نسبة إلى س . أ . براكت ، 1850 - 1927 ، C.A.Brackett ، طبيب أسنان أمريكي .

مسبار دقيق مرّن مصنوع من سلك فضي يُستخدم لسبر ناسور الخراج السنخي .

## بطء (سابقة) بطيء ، بطء brady-

## بطء القلب brady cardia

حالة تكون فيها ضربات القلب بطيئة عن المعدل الطبيعي .

## ثقل اللسان ، بطء التكلم ، بطء التلَفُّظ bradyglossia

بطء غير طبيعي في الكلام ، ناتج عن صعوبة في حركة اللسان .

## بطء الحركة bradykinesia

## بطء التكلم ، ثقل النطق bradylalia = bradyarthria =

## bradyglossia

بطء التلَفُّظ أو نطق الكلام الناتج عن آفة مركزية .

## بطء التنفس bradypnea = bradypnoea

بطء شديد في التنفس غير الطبيعي ، حيث يكون معدل التنفس أقل من 17 نفساً في الدقيقة .

## دماغ ، كتلة النسيج العصبي داخل brain = encephalon

الجُمجمة

ذلك الجزء من الجهاز العصبي المركزي الموجود داخل الجُمجمة (Skull) أو القحف (Cranium) في الفقاريات ؛ يشمل المخيخ ، والمخ ، وجذع الدماغ والبصلة ، والدماغ المتوسط وجسر فارولي . يُغَلَّف الدماغ والحبل الشوكي

|   |   |  |
|---|---|--|
| <i>Branhamella</i> (مُخاطي) الموراكسيلة (البرانهاميللة <i>catarrhalis</i> ) في التجويف الفموي . | <b>bridge , extension</b>   | جسر مُمتد<br>جسر سني ذو جاسرة ، هي امتداد للجسر مُتصلة به من طَرَف واحد .  |
| <b>brass</b>  | نحاس أصفر   |  |
|   | خليطة من النحاس والتوتياء .   |  |
| <b>brass poisoning</b>  | تسمم بالنحاس الأصفر   |  |
| <b>brazing</b>  | لحام بالنحاس الأصفر   |  |
|   | عملية وُصل المعادن ( يحدث أحياناً التباس بينه وبين عملية اللّحام ) بواسطة السّحب ؛ حيث يُملأ المعدن المصهور المسافة بين سطحين معدنيين متقاربين بواسطة الفعل الشعري .  |  |
| <b>breakage</b>   | انكسار ، انقطاع ، رَضْح   |  |
| <b>breaker</b>  | فاصلة ، قاطعة   |  |
| <b>breaker , stress-</b>  | قاطعة الإجهاد ، فاصلة الجهد ، فاصلة جهديّة  |  |
| <b>breaking</b>   | كسر ، قَطْع ، رَضْح   |  |
| <b>breaking point</b>   | نقطة الكسر  |  |
| <b>breaking strength</b>  | قُوّة الكسر   |  |
| <b>breathing = respiration</b>  | تَنَفُّس  |  |
| <b>breathlessness</b>   | عُسْر التَنَفُّس  |  |
| <b>bregma</b>   | هامة  |  |
|   | مكان تلاقي الدرّز التاجي والدرّز السهمي . أي مكان اليافوخ الأمامي .   |  |
| <b>bridge</b>   | جسر   |  |
|   | جهاز تعويضي لتعويض سن مفقودة أو غير بازغة أو أكثر ، يثبت على الأسنان الداعمة عن طريق مثبتات مثل التيجان والحشوات المصبوبة من الذهب بواسطة إسمنت ، ولا يستطيع المريض نزعها أو إزالته بنفسه . ويُستخدم الجسر للتعويض الجمالي والوظيفي . |  |
| <b>bridge , aesthetic</b>   | جسر تجميلي  |  |
| <b>bridge , anatomical</b>  | جسر تشريحي  |  |
| <b>bridge , anterior</b>  | جسر أمامي   |  |
| <b>bridge , arch =</b>  | جسر قوسي = جسر ذراعي =  |  |
| <b>span bridge = fixed bridge</b>   | جسر ثابت  |  |
| <b>bridge , cantilever</b>  | جسر عتلي ، جسر جناحي ، جسر كابولي   |  |
|   | جسر طرفه مثبت على سن داعمة والطرف الآخر يستقر على الحديد السنخي . أي أن الجاسرة مُتصلة بـ مثبتات جسر أو أكثر من طرف واحد فقط .  |  |
| <b>bridge , compound</b>  | جسر مُركب   |  |
| <b>bridge , dentine</b>   | جسر عاجي  |  |
|   | طبقة من عاج السن تُعيد سد لب مكشوف بإحكام ، أو تتكون فوق السطح المقطوع بعد عملية بتر اللب .   |  |
|   |   | <b>bridge , mixed</b>  |
|   |   | جسر مختلط  |
|   |   | <b>bridge , pontic</b>   |
|   |   | دعامة الجسر  |
|   |   | <b>bridge , posterior</b>  |
|   |   | جسر خلفي   |
|   |   | <b>bridge , removable</b>  |
|   |   | جسر نزوع   |
|   |   | جسر سني يمكن للمريض أن ينزعه من مكانه لتنظيفه أو لغرض آخر .  |
|   |   | <b>bridge retainer</b>   |
|   |   | مثبات الجسر  |
|   |   | ترميم بشكل تاج أو حشوة مصبوبة يؤدي إلى ثبات الجسر عند لصقه بالسن الداعمة .   |
|   |   | <b>bridge , Rochette's</b>   |
|   |   | جسر روشيت  |
|   |   | نوع من الجسور الثابتة الصغيرة حيث ترتبط المثبتات بالأسطح المُخرّشة بالحامض للأسنان الداعمة ، مع تحضير بسيط للأسنان الداعمة ؛ يتم تزويد أسطح المثبتات بثقوب |

لتحقيق التثبيت الميكانيكي للمادة الرابطة وهي الإسمنت المركب. ويستخدم جسر روثيت لدعم القواطع الأمامية المركزية أو الجانبية المتقلقلة أو لتعويض قاطع جانبي أو مركزي أمامي مقلوع وذلك لفترة محدودة .

جسر سرجي ، جسر ذو سرج  
 جسر صحي  
 جسر نصف ثابت  
 جسر بسيط  
 جسر ذراعي = جسر قوسي  
 جسر كابولي مرن  
 جسر تكون فيه الدمية بعيدة عن المثبتة أو المثبتات و متصلة بها عن طريق عارضة « قضيب » منطبقة على مخاطية الفم التي تجاورها .

جسر مقاوم للإجهاد  
 جسر مؤقت  
 جسر مصنوع من مواد مؤقتة يحل محل الجسر الدائم ويثبت على الأسنان المحضرة لحين انتهاء فني الأسنان من تصنيع الجسر الدائم .

وحدة الجسر  
 جزء مستقل من الجسر ، مثل الجاسرة أو المثبات .

1- صنع الجسر  
 2- الجسر نفسه  
 جهاز تعويضي ثابت يثبت بشكل دائم على الأسنان الداعمة .

جسر الأنف ، قصبية الأنف  
 الجسر الذي يتكون عند التقاء عظمتي الأنف ، أي الجزء العلوي من الأنف .

بريتال = ميثوهيكسيتون  
 محلول بيربتيورات المخدر يعطى عن طريق الوريد .

لمعان  
 لامع  
 صلابة برينيل ، صلابة برينيل  
 صلابة المعدن مقاسة بكرة فولاذية تضغط عليه .

عدد برينيل للقساوة ، رقم  
 برينيل للصلابة

اختبار برينيل للصلابة  
 تحديد متوسط صلابة سطح المادة بواسطة قياس كمية المقاومة لضربة كرة فولاذية ، تُسجل نتيجة الاختبار كرقم الصلابة لبرينيل (BHN) (Brinell's hardness number) ،

كلما ارتفع الرقم ، دل على صلابة المادة . يدل رقم الصلابة بشكل عام على مقاومة المادة للانسحال والتآكل ، يُستخدم اختبار برينيل لصلابة المادة في طب الأسنان عادة لقياس كيفية استخدام المواد المختلفة في مقابل بعضها ، وفي مقابل الأسنان الطبيعية ، لتحاشي التأثيرات الضارة لانسحالها وتآكلها مثل الأملمع والإسمنت والخزف . قارن مع اختبار نوب للصلابة (Knoop's hardness test) .

ماكينة برينيل (لقياس صلابة المعدن)  
 هلب ، شعرقاس خشن ، وير  
 فرشاة ذات شعرقاس ، فرشاة هلبية  
 كتاب الوصفات الطبية  
 الوطني البريطاني  
 دستور الأدوية البريطاني ،  
 دستور الصيدلة البريطاني  
 قائمة الأدوية الرسمية والمستعملة بشكل عام ، تُنشر تحت رعاية المجلس الطبي العام ، حيث توضع معايير صارمة للأدوية وجرعاتها .

وحدة الحرارة البريطانية  
 مقدار الحرارة اللازمة لرفع حرارة باوند واحد من الماء درجة فهرنهايت واحدة .

هش ، قصيف ، سهل الكسر  
 قصافة ، هشاشة  
 شوكة = إبرة اللب ، شوكة العصب  
 إبرة شائكة  
 أداة يدوية تُستعمل داخل قناة الجذر ، وتتصل بماسك الشوكة لتحاشي سقوط الشوكة المفاجيء داخل البلعوم خلال المداخل السنية . وهي شوكة رفيعة مُستدقة إما إبرة ملساء تُستخدم لاستكشاف قنوات الجذور ، أو شائكة تستخدم لاستئصال وإزالة لب الجذر . تتوفر بأحجام مختلفة ، سميت سابقاً إبرة العصب (Nerve broach) .

شوكة شائكة ، شوكة مُسننة ، إبرة شائكة  
 شوكة بأحجام مختلفة ذات نتوءات أو أسنان باتجاه ممسك الشوكة . تستخدم أساساً لاستئصال اللب الحي ، وإزالة الأنسجة المتعقنة وإزالة الضمادات من قناة الجذر .

شوكة دونالدسون  
 شوكة ملساء ، إبرة ملساء  
 شوكة جيروماتية = شوكة  
 عصب آليّة  
 شوكة مماثلة للشوكة الشائكة ولكنها تستخدم مع القبضات اليدوية الآلية ذوات الحركة التبادلية العكسية .



|                                       |  |  |
|---------------------------------------|--|--|
| broach handle                         | ممسك الشوكة ، مقبض الشوكة                              | الشعب الهوائية . يحدث عادة لأفراد الأسرة الواحدة .         |
| broach holder                         | ماسك الشوكة ، حامل الشوكة                              | والسبب غير مُحدد ، وقد يشمل أيضاً من العوامل الآتية :      |
| broach , nerve                        | شوكة العصب ، إبرة شائكة                                | الحساسية للأتربة أو غبار الطلع ، أو بوردرة الوجه ، أو بعض  |
| broach , smooth = root canal explorer | شوكة ملساء = مسبار قناة الجذر                          | الأطعمة أو الأدوية ، أو العدوى الشعبية ، أو الإرهاق        |
|                                       |  | الذهني .   |
|                                       | شوكة رفيعة مُستدقة مصنوعة من سلك لين من الفولاذ        | شُعْبَة هوائية ، قَصْبَة هوائية                            |
|                                       | مُستدير ، أو مُربَّع وذات أحجام مختلفة تتدرج من فائقة  | أصغر شُعْبَة من الشعب الهوائية ، التي تنتهي بالحوصلات      |
|                                       | الدقة إلى الأثخن .                                     | الهوائية في الرئتين .                                      |
| broach , soft                         | شوكة رَخوة   | مُتعلق بأو مُصاب بالتهاب القصبات                           |
| broach , spring                       | شوكة مرنة  | نزلة شُعْبِيَّة ، التهاب شُعْبِي ، التهاب القصبات          |
| broach , square                       | شوكة مُربَّعة المقطع                                   | الهوائية   |
| broach , watchmaker's                 | شوكة الساعاتي  | التهاب القصبات الحاد                                       |
|                                       | شوكة ذات إنحناء حاد ، بأربع أو خمس زوايا جانبية حادة ، | التهاب القصبات المزمن                                      |
|                                       | تُستعمل لتوسيع قنوات الجذر                             | مُوسِّع الشعب الهوائية                                     |
| broad                                 | عريض ، واس   | أية مادة تتسبب في توسيع الشعب الهوائية .                   |
| broad-spectrum                        | واسع الطيف   | تشنَّج شعبي ، تقلص قصبي                                    |
| broad-spectrum antibiotic             | مُضاد حيوي واسع الطيف                                  | صعوبة التنفس نتيجة تقلصات تشنجية للشعب الهوائية ،          |
|                                       | مُضاد حيوي ذو تأثير على أنواع عديدة من الكائنات الحية  | كما يحدث في الربو أو في السعال الديكي .                    |
|                                       | الدقيقة المُعدية .                                     | شُعْبَة رئوية ، شُعْبَة هوائية ، ( pl. bronchi )           |
| broad-spectrum polyantibiotic paste   | معجون مُضاد حيوي متعدد واسع الطيف                      | قَصْبَة هوائية   |
| Broadbent-Bolton's line               | خط برودبنت وبولتون                                     | إحدى فرعي المر الرئيسي للهواء ( اليسار واليمين ) الذي      |
|                                       | مستوي بولتون Bolton's plane .                          | يصل القصبه الهوائية بالرئتين ؛ ثم تنفرع في الرئتين لتكوين  |
| Broadbent's line                      | خط برودبنت   | الشجرة القصبية .   |
|                                       | خط يُستخدم في التحليل السيفالوميترى الجانبي يربط نقطة  | أي جزء من الممرات الهوائية حيث تنقسم القصبه الهوائية       |
|                                       | السرج بالنقطة الأنفية .                                | إلى شُعْبَة هوائية يمين وشُعْبَة هوائية يسرى ، حتى الشعبات |
| broche                                | شوكة ، سَقود   | الهوائية في الرئتين .                                      |
|                                       | عيب تطوري في عملية تمعدن السن ، تظهر كتنوء على         | عملية بروفي  |
|                                       | سطح السن عند الحافة العنقية غير مغطى بالمينا .         | نسبة إلى ت. و. بروفي ، 1848 - 1928 ، T.W.Brophy ،          |
| broken                                | مكسور ، مُنكسر   | جراح أمريكي .  |
| broken nerve broach                   | شوكة عصب مكسورة  | عملية جراحية لرتق فلع الحنك بواسطة عُزْرز سلكية            |
| bromopnea = bromopnoea                | بخر ، نَفَس مُنتن                                      | مشدودة ، تُثبت في مكانها بواسطة صفائح من الرصاص            |
| bronch- , broncho-                    | (سابقة) شُعْبَة ، قَصْبَة ، شُعْبِي ، قَصْبِي          | تجذب أطراف الشق إلى بعضها .                                |
| bronchi                               | الشعب الهوائية ، قصبات هوائية                          | اللسان المشعر البني  |
| bronchia                              | شُعْبَات هوائية ، قَصْبَات هوائية                      | جليدة بُنيَّة ، غشاوة مكتسبة بُنيَّة                       |
| bronchial                             | شُعْبِي ، قَصْبِي                                      | تاج براون  |
|                                       | متعلق بالشعب الهوائية .                                | نسبة إلى أ. ب. براون ، 1844 - 1916 ، E.P.Brown ،           |
| bronchial asthma                      | ربو شعبي ، ربو قَصْبِي                                 | طبيب أسنان أمريكي .  |
|                                       | ربو ينتج عن صعوبة في التنفس بسبب تقلص عضلات            | تاج خزفي ذو قاعدة مُحَدَّبة فيها وتد من البلاتين لتثبيته   |
|                                       |  | بجذر السن .  |

|  |   |
|--|---|
| <b>Browne's tube</b>   | <b>أنبوب براون</b>                        |
| عبارة عن أنبوب صغير زجاجي للتحكم وضبط التعقيم يحتوي على سائل أحمر يتغير إلى اللون الأخضر حين يصل إلى درجة حرارة معينة . هذا التغير يدل على تحقيق درجة الحرارة المطلوبة ولا يشكل أي دليل على التعقيم . يستخدم الأنبوب ذو النقطة الخضراء في معقمة الحرارة الجافة ، والنقطة السوداء أو النقطة الصفراء في معقمة البخار . |   |
| <b>bruise = ecchymosis</b>   | <b>كدمة ، رض ، سَحَج ، رَضَح</b>          |
| إصابة سطحية بسبب كدمة بدون قطع الجلد ، حيث يتغير لون الجلد والأنسجة تحت الجلد نتيجة نزف وتجمع الدم في الداخل .   |   |
| <b>brush</b>   | <b>فرشاة</b>                              |
| <b>brush , automatic = electrical brush</b>  | <b>فرشاة آلية = فرشاة كهربائية</b>        |
| <b>brush , black bristle</b>   | <b>فرشاة سوداء الهلب</b>                  |
| <b>brush , bristle</b>   | <b>فرشاة هليبية</b>                       |
| <b>brush , bristle lathe</b>   | <b>فرشاة المُحرك الهليبية</b>             |
| <b>brush , calico buff</b>   | <b>فرشاة صقل خامية</b>                    |
| <b>brush , chamois buff</b>  | <b>فرشاة شمواه للصقل</b>                  |
| <b>brush , chamois leather</b>   | <b>فرشاة شمواه جلدية</b>                  |
| <b>brush , cleaning</b>  | <b>فرشاة تنظيف</b>                        |
| <b>brush , cotton flannel</b>  | <b>فرشاة قطن صوفي</b>                     |
| <b>brush , cotton yarn</b>   | <b>فرشاة غزل القطن</b>                    |
| <b>brush , dental = tooth brush</b>  | <b>فرشاة سنية</b>                         |
| <b>brush , electrical</b>  | <b>فرشاة كهربائية</b>                     |
| <b>brush , extra-soft</b>  | <b>فرشاة زائدة النعومة</b>                |
| <b>brush , finishing</b>   | <b>فرشاة الإنهاء</b>                      |
| <b>brush , hard</b>  | <b>فرشاة قاسية</b>                        |
| <b>brush , medium-hard</b>   | <b>فرشاة متوسطة القساوة</b>               |
| <b>brush , multitufted</b>   | <b>فرشاة ذات حزم شعيرات متعددة</b>        |
| <b>brush , polishing</b>   | <b>فرشاة الصقل ، فرشاة التلميع</b>        |
| <b>brush , soft</b>  | <b>فرشاة لينية ، فرشاة ناعمة</b>          |
| <b>brush , soft lathe</b>  | <b>فرشاة ناعمة للمحرك المخبري</b>         |
| <b>brush technique</b>   | <b>أسلوب الفرشاة ، طريقة الفرشاة</b>      |
| <b>brush , tooth</b>   | <b>فرشاة سنية ، فرشاة الأسنان</b>         |
| <b>brushing</b>  | <b>تَفسريش</b>                            |
|  | استعمال الفرشاة والمعجون لتنظيف الأسنان . |
| <b>brushing , teeth</b>  | <b>تَفسريش الأسنان</b>                    |
| <b>brux = bruxism</b>  | <b>صريف الأسنان</b>                       |

إطباق الأسنان المحكم وسحلها ؛ يحدث عادة خلال النوم ودون وعي من المريض . هذه الحالة غالبا ما تكون مصاحبة لكبح الغضب ، والإجهاد العصبي ، أو الإنفعال العاطفي ؛ يمكن أن يكون التداخل الإطباق من العوامل الأساسية المسببة لها . أعراضه الأكثر شيوعا هي نماذج الاهتراء الشاذة على الأسنان ، وتلف الأنسجة الداعمة السنية ، واضطراب المفصل الفكي الصدغي . قد يعكس أيضا عادة وظيفية شاذة (Parafunctional habit) .

|   |   |
|---|---|
| <b>bruxing</b>  | <b>صريف الأسنان</b>                           |
| <b>bruxism = brux</b>   | <b>صريف الأسنان</b>                           |
| سحل الأسنان الاعتيادي أو صرير الأسنان اللاإرادي ، يحدث عادة أثناء النوم ؛ يتسبب بتآكل حاد للأسنان ، ونقص الدم الموضعي في العضلات والألم ، وتلف للأنسجة الداعمة للأسنان . كثيرا ما يكون مصاحباً للإطباق المحكم للأسنان ، ومشاكل الخلل الوظيفي الفكي الصدغي . |   |
| <b>bruxism appliance</b>  | <b>طبقة صريف الأسنان</b>                      |
| طبقة داخل الفم تستعمل للحد من التأثيرات الضارة من صرير الأسنان النشط .  |   |
| <b>bruxomania</b>   | <b>هوس الصريف ، صريف الأسنان الهوسي</b>       |
| سحل الأسنان لاإراديا ، نتيجة لاضطراب عصبي أو عادة عصبية أثناء اليقظة .  |   |
| <b>brychomania</b>  | <b>صرير الأسنان الجنوني</b>                   |
| سحل الأسنان الجنوني أو العصبي .   |   |
| <b>brygmus</b>  | <b>صريف ، سحق الأسنان ، طحن الأسنان</b>       |
| <b>bubble</b>   | <b>فُقاعة</b>                                 |
| <b>bubble , air</b>   | <b>فُقاعة هوائية</b>                          |
| <b>bucca</b>  | <b>خَد ، شدق</b>                              |
|   | الخَد ، وخصوصاً الجانب الداخلي من الفم .      |
| <b>buccal</b>   | <b>فَمِّي ، خَدِّي ، شدقي ، دهليزي ، فموي</b> |
| أسطح الأسنان العمودية ، التي تماس مخاطية الخد أو مخاطية الفم . نسبة للخد أو الشدق ، أو نسبة لدهليز الفم ، باتجاه الشدق . مصطلح يشير إلى أسطح الضواحك والأرحاء التي تواجه الخد . يُسمى أيضاً وجهي (Facial) .   |   |
| <b>buccal administration of medication</b>  | <b>التطبيق الشدقي للأدوية</b>                 |
| تطبيق فموي للدواء ، على شكل قرص ، يوضع بين الخد والأسنان أو اللثة حتى يذوب .  |   |
| <b>buccal angle</b>   | <b>زاوية شدقية ، زاوية خدّية</b>              |
| زاوية التقاء السطح الشدقي لسن أو جدار حُفرة في سن خلفي ، مع سطح أو جدار آخر .   |   |

**buccal artery = buccinator artery** = الشريان الشدقي  
شريان المُبوقة  
يُغذي العضلة المُبوقة ، والغشاء المُخاطي للخد ، وجلد الخد .  
يُسمى أيضاً شريان المُبوقة (Buccinator artery) . انظر  
مدخل شدقي (Buccalis) .

**buccal aspect** منظر شدقي ، وجه شدقي  
السطح الوجهي أو السطح الخدي للأسنان الخلفية .

**buccal cavity** 1- حُفرة الفم ، حُفرة شدقية  
2- تجويف الخد

**buccal contour** مُحيط شدقي ، حفاف شدقي  
شكل الجانب الشدقي للأسنان الخلفية ، حيث يكون أكبر  
ارتفاع مُحيطي عند الثلث اللثوي .

**buccal cusp** حَدبة خَدية

**buccal displacement** إزاحة خَدية ، إزاحة فموية

**buccal embrasure** دحيلة شدقية ، فرجة شدقية ، فتحة شدقية  
فراغ بين الأضراس الطاحنة والضواحك تجاه الخد .

**buccal flange** شفير شدقي  
جزء من جناح الجهاز السني البعيد عن الأسنان ، ويشغل  
الدهليز الخدي للفم . انظر أيضاً جناح (Flange) .

**buccal frenum** لجام خَدِي ، لجام شدقي  
يوجد اللجام الخدي في منطقة الرحي العلوية الدائمة  
الأولى ، ويُمر من مخاطية الفم على السطح الخارجي للقوس  
الفكية العلوية إلى السطح الداخلي للخد .

**buccal gingiva** لثة خَدية ، لثة شدقية

**buccal glands** غُدَد شدقية ، غُدَد فَموية  
الغُدَد اللعابية المختلطة ، في مخاطية الخد ؛ وهي غُدَد لُعابية  
صغيرة توجد بين العضلة المُبوقة والغشاء المُخاطي في دهليز  
الفم .

**buccal groove** تلم شدقي

**buccal hiatus** فُرجة شدقية

**buccal inlay** طُعْم شدقي ، تطعيم خَدِي  
انظُر تقويم الدهليز بطُعْم جلدي (Skin grafting  
(vestibuloplasty) .

**buccal involution** انكماش شدقي ، أوب فموي  
انطواء الوريقة البرآنية للداخل في الجنين ، مُكوّنة الفم  
البدئي .

**buccal lamina =** صفيحة خَدية = صفيحة لثوية خَدية =

**buccogingival lamina =** صفيحة دهليزية

**vestibular lamina**

**buccal margin** حافة خَدية ، حافة شدقية ، حافة دهليزية

**buccal mucosa = cheek mucosa** مُخاطية فموية = مُخاطية  
خَدية

**buccal mucous membrane** غشاء مُخاطي فَموي

**buccal nerve** عَصَب شدقي ، عَصَب خَدِي  
الألياف الحسية لعصب المُبوقة التي تُغذي الجلد (Skin)  
والغشاء المُخاطي للخد . انظر مدخل شدقي (Buccalis) .

**buccal notch** ثَلْمة شدقية ، ثَلْمة خَدية  
ثَلْمة على شكل حرف V في البدلة السنية ، والطبعة ،  
تكوّنت بواسطة اللجام الشدقي ، تؤدي إلى انخفاض في  
جناح الجهاز السني ، يحتوي اللجام الخدي . انظر أيضاً  
ثَلْمة شفوية (Labial notch) .

**buccal occlusion** إطباق شدقي

**buccal overjet** تراكب خَدِي ، بروز شدقي

**buccal pad** وسادة خَدية ، وسادة دهليزية ، وسادة شدقية

**buccal papillae** حُليمات خَدية ، حُليمات دهليزية

**buccal raphe** رفاء شدقي ، حتار شدقي  
خط اتصال جزئي الشدق للشاحصة الفكية العليا والشاحصة  
الفكية السفلى .

**buccal retractor** مبعاد شدقي  
انظر مبعاد (Retractor) .

**buccal segment clasification** تصنيف القُطع الشدقية  
أو الجانبية  
تصنف العلاقة الأمامية الخلفية الشاذة للفكين حسب علاقة  
الأسنان السفلية الخدّية أو الجانبية مع الأسنان العلوية الخدّية  
أو الجانبية ، اعتماداً على الأجزاء الأولى بشكل خاص  
كدليل . عادة ما تتداخل حداثات الناب ، والضاحك الأول ،  
والضاحك الثاني العلويين وحشياً مع الأسنان السفلية  
المماثلة لها . انظر سوء الإطباق (Malocclusion) .

**buccal shelf** نتوء خَدِي ، رَف خَدِي  
سطح الفك السفلي من الحافة أو الارتفاع السنخي إلى الخط  
المنحرف الظاهر.

**buccal shelf , mandibular** رَف شدقي فكي سفلي ، نُتوء  
شدقي فكي سفلي

**buccal smear** لطاخة شدقية ، لطاخة خَدية  
عينّة من خلايا المُخاطية الخدّية . تؤخذ بغرض الحُصول على  
النمط النووي لتحديد الجنس الوراثي للشخص .

**buccal splint** جبيرة شدقية  
أية مادة (عادة تكون من الجبس) توضع على الأسطح

الخدّية للوحدات المكونة للجهاز السني الثابت ، لتثبيتها في موضعها بغرض تجميعها معاً .

**buccal spring** نابض خدّي ، نابض شدقي  
سلك نابض تقويي يعمل من الجانب الخدّي للسن .

**buccal sulcus** ثلم خدّي ، ثلم شدقي  
كثنية ، في النسيج الغموي في الغشاء المخاطي مُحاطة خارجياً بالخد وداخلياً بالأسنان .

**buccal surface** سطح خدّي ، سطح شدقي  
جانب السن أو جانب الجهاز السني المجاور للخد .

**buccal surface of dentures** سطح البدلة الخدّي أو الشدقي  
جانب الجهاز السني المجاور للخدّ .

**buccal tube** أنبوب خدّي ، أنبوب جانبي  
أنبوب يُربط عادة على الجانب الخدّي من الجهاز التقويي في منطقة الأرحاء يمر من خلاله سلك .

**buccal vestibule** دهليز خدّي ، دهليز شدقي  
1- ذلك الجزء من التجويف الغموي المُحاط من أحد جانبيه بالأسنان ، واللثة ، والارتفاع السنخي ، ومن الجانب الآخر بالخد .  
2- في الفم الأدرّد ، الجزء من التجويف الغموي المُحاط من أحد جانبيه ، بالارتفاع المُتبقّي بعد خلع الأسنان ومن الجانب الآخر بالخد .

**buccal wall** جدار الخد ، جدار الشدق  
جدار حُفرة سنية موازي للسطح الخدّي للسن .

**buccal wire** سلك خدّي ، سلك شدقي

**buccally** في اتجاه الفم أو الشدق

**buccellation** دك ، حَشو  
إيقاف التزّف ، بدك أو حشو الجرح بضمادة كُثانية .

**bucci-, bucco -** (سابقة) خدّي ، شدقي

**buccilingual** فمي لساني ، شدقي لساني

**buccinator** المبوّقة ، العضلة المبوّقة  
العضلة الرئيسية في الخد ، وهي واحدة من اثنتي عشرة عضلة في الفم . تنشأ من الأعلى من الفك العلوي ، ومن الأسفل من الفك السفلي ، وترتكز على الشفتين ؛ يُغطى سطح العضلة باللفافة البلعومية الفمية والوسادة الخدّية ؛ ويخترق الجزء العميق منها قناة الغُدّة النكفية مقابل الرحي الثانية . تعصب العضلة المبوّقة بالأفرع الشدّقية للعصب الوجهي ، وتعمل على انضغاط الخد ، وهي عضلة هامة في عملية مضغ الطعام حيث تدفع الطعام على

الأسطح الطاحنة للأسنان . تُسمى أيضاً عضلة الخد (Cheek muscle) .

**buccinator artery = A.buccalis** شريان المبوّقة  
الشریان الذي يُغذّي مُخاطية الشّدق وجلد الخد والعضلة المبوّقة .

**buccinator crest** عُرْف المبوّقة

**buccinator mechanism** ميكانيكية المبوّقة

**buccinator muscle =** العضلة المبوّقة = العضلة السنخية  
**alveololabialis muscle** الشفوية

**buccinator muscle =** العضلة المبوّقة = العضلة السنخية  
**alveolomaxillary muscle** الفكّية العلوية  
عضلة الخد (Cheek muscle) وهي عضلة مُنبسطة رفيعة على كل من جانبي الوجه بين الفك العلوي والفك السفلي .

**buccinator nerve = N.buccalis** عصب المبوّقة  
العصب الذي يعصب العضلة المبوّقة .

**buccinator shadow** ظل العضلة المبوّقة  
شريط أو حزمة ظليلة على الأشعة تشاهد في الصور الشعاعية للضواحك العلوية ، وتمثل كثافة العضلة المبوّقة .

**buccinator space abscess** خُراج المسافة المبوّقة

**buccinator support** دعم المبوّقة

**bucco-, bucca-, bucci -** (سابقة) ، خدّي ، شدقي

**buccoaxial** محوري خدّي ، محوري شدقي  
مُتعلق بالجدار الخدّي والجدار المحوري في الجزء الإنسي ، أو الوحشي من حفرة جانبية إطباقية في رحي أو ضاحك .

**buccoaxial angle** زاوية محورية خدّية ، زاوية محورية شدّقية  
زاوية تتكون من التقاء الجدار المحوري والجدار الخدّي . وهي زاوية خطية (Line angle) .

**buccoaxiocervical =** عنقي محوري خدّي =

**gingivobuccoaxial** محوري خدّي لثوي

**buccoaxiogingival =** لثوي محوري خدّي =

**gingivobuccoaxial** محوري خدّي لثوي

**buccobranhial =** غُلصمي خدّي = بلعومي شدقي ،

**buccopharyngeal** بلعومي فمي

**buccocervical = buccogingival** عنقي خدّي = لثوي شدقي  
متعلق بالخدّ (Cheek) والعنق (Neck) .

**buccocervical ridge** حيد عنقي خدّي ، الحرف الشدّقي

**buccoclination** ميل شدّقي

|                                   |   |                              |  |
|-----------------------------------|---|------------------------------|--|
| buccoclusal = bucco-occlusal      | طاحن خَدِّي ، إطباقِي شَدَقِي   | buccolinguomasticatory triad | الثالوث المَضغِي اللساني الشَدَقِي   |
| buccoocclusion                    | إطباق خَدِّي نوع من سوء الإطباق ، حيث تنطبق الأسنان الخلفية العلوية خدياً أو شدياً خلافاً للوضع الطبيعي .   | buccomaxillary               | فكي خَدِّي ، فكي شَدَقِي 1- متعلق بالفك العلوي والخذ . 2- متعلق بالحفرة الفموية والجيب الفكي .   |
| buccodistal                       | وَحْشِي خَدِّي ، وَحْشِي شَدَقِي 1- متعلق بالسطح الخَدِّي والسطح الوحشي للسن . 2- متعلق بالجدار الخَدِّي والجدار الوحشي في الجزء الدرّجِي من الحفرة الجانبية الإطباقية في رحي أو ضاحك . | buccomesial                  | إنسي خَدِّي ، إنسي شَدَقِي متعلق بالسطح الإنسي والسطح الخَدِّي لرحى أو ضاحك أو للجدار الإنسي والجدار الخَدِّي في الجزء الدرّجِي لحفرة جانبية إطباقية . |
| buccodistal angle                 | زاوية وحشية شدقية زاوية تتكون من التقاء الجدار الوحشي والجدار الخَدِّي . وهي زاوية خطية (Line angle) .  | buccomesial angle            | زاوية إنسية خَدِّيّة ، زاوية إنسية شدقية زاوية متكونة من التقاء الجدار الإنسي والجدار الخَدِّي وهي زاوية خطية (Line angle) .                           |
| buccofacial                       | وَجْهِي خَدِّي ، وَجْهِي شَدَقِي متعلق بالوجه والخذ .   | bucconasal                   | أنفي خَدِّي ، أنفي شَدَقِي متعلق بالأنف والخذ أو بالبعوم والفم .   |
| buccofacial obturator             | سدادة وَجْهية فَموية ، سدادة وَجْهية شَدَقِيّة ، جهاز يسد الفتحة ما بين الخد والتجويف الفموي .  | bucconasopharyngeal          | بلعومي أنفي خَدِّي ، بلعومي أنفي شَدَقِي متعلق بالبعوم والأنف والخذ .  |
| buccogingival = buccocervical     | لشوي شَدَقِي = عُنُقِي خَدِّي 1- متعلق بالخذ واللثة . 2- متعلق بالجدار الخَدِّي ، أو الشَدَقِي والجدار اللثوي للجزء الإنسي والجزء الوحشي لحفرة جانبية إطباقية في رحي أو ضاحك .          | bucco-occlusal               | إطباقِي خَدِّي ، إطباقِي شَدَقِي متعلق بالسطح الإطباقِي والسطح الخَدِّي لرحى أو ضاحك أو لجدار إطباقِي وجدار خَدِّي لحفرة في السن .                     |
| buccogingival angle               | زاوية لشوية شدقية زاوية متكونة من التقاء الجدار اللثوي والجدار الخَدِّي . وهي زاوية خطية (Line angle) .   | bucco-occlusal line angle    | زاوية خطية إطباقية خَدِّيّة حَنَكِي شَدَقِي  |
| buccogingival lamina =            | صفحة لشوية شدقية = صفحة خَدِّيّة = صفحة دهليزية   | buccopalatal                 | بلعومي خَدِّي ، بلعومي شَدَقِي متعلق بالبعوم والخذ أو بالبعوم والفم .  |
| buccal lamina = vestibular lamina | التهاب شَدَقِي لساني بلعومي جاف مُتلازمة شوجرين   | buccopharyngeal fascia       | لفافة بلعومية فموية غشاء بلعومي فموي المنطقة التي تتطور إلى بلعوم وفم في الجنين البدئي .   |
| buccoglossopharyngitis sicca =    | التهاب شَدَقِي لساني بلعومي جاف مُتلازمة شوجرين   | buccopharyngeal membrane     | عضلة بلعومية فموية جزء من العضلة العلوية المضيقّة للبلعوم . انظر مدخل بلعومي فمي (Buccopharyngeus) .   |
| Sjogren's syndrome                | شَفَوِي خَدِّي ، شَفَوِي شَدَقِي متعلق بالخذ والشفة .   | buccopharyngeal muscle       | إزاحة خَدِّيّة ، انزياح شَدَقِي انحراف أو إزاحة السن في اتجاه الخد .   |
| buccolabial                       | لساني خَدِّي ، لساني شَدَقِي متعلق بالسطح اللساني والسطح الخَدِّي للسن .  | buccoplacement               | لُبِّي خَدِّي ، لُبِّي شَدَقِي متعلق بالجدار اللبّي والجدار الخَدِّي في حُفْرَة إطباقية أو في الجزء الدرّجِي من حفرة جانبية إطباقية في رحي أو ضاحك .   |
| buccolingual = buccilingual       | المستوى اللساني الشَدَقِي مستوى يَمُرّ خلال السطح اللساني والسطح الخَدِّي للسن .  | buccopulpal                  | زاوية لُبِّيّة خَدِّيّة زاوية متكونة من التقاء الجدار اللبّي والجدار الخَدِّي وهي زاوية خطية (Line angle) .  |
| buccolingual plane                | علاقة شدقية لسانية الوضع الفراغي بالنسبة للسان والخذ .  | buccopulpal angle            |  |

|                               |   |   |
|-------------------------------|---|---|
| buccversion                   | انقلاب شدقي   | بناء تاج السن   |
|                               | انحراف السن نحو الخد بصورة تختلف عن الوضع الطبيعي .   | بصلة ، انتفاخ ، نُخاع مستطيل  |
| buccula                       | لُغد ، الثنية تحت الذقن ، ذقن مضاعفة ، غبب  | أي تركيب مُستدير ، مثل المُقلة ، وجذور الشعر ، وبعض النهايات العصبية الحسية .   |
| buck knife                    | سكين شبيهة بالحربة  | بصلة شريانية  |
|                               | مشرط بشكل الحربة يستعمل لقطع النسيج بين السني خلال إجراء عملية قطع اللثة الجزئي .   | بصلة سمعية  |
| Buckley's desensitizing paste | معجون باكلي لإزالة التحسس   | مُقلة العين   |
|                               | خليط من البارافورمالدهيد مع 12 جزء ثيمول «زيت السعتر» ، و11 جزء نيوتيزين ؛ يستعمل كمُلطّف للألم لإبطال حساسية العاج .   | بصلة الشعرة   |
| bucktooth                     | سن ناتئة من أسنان الفم ، سن بارزة   | بصلة القلب  |
| bud                           | بُرعم   | انتفاخ مُجوف  |
|                               | 1- تركيب شبيه بالعقدة ، وهو المرحلة الأولى من النمو لأي نبات ، أو ورقة ، أو فرع .   | الجزء المُفرغ من البصلة السنية لتقليل وزنها .   |
|                               | 2- أي تركيب تشريحي صغير بمائل البُرعم .   | بصلة نُخاعية  |
| bud stage                     | مرحلة البُرعم ، المرحلة البرعمية  | انتفاخ العصب ، بصلة عصبية   |
| bud , taste                   | بُرعم التذوق  | البصلة الشمية   |
|                               | إحدى الخلايا الحسية عالية التخصص المستقبلية للتذوق في الظهارة السطحية . الحليمات الفطرية والحليمات الكأسية للسان هي الخلايا النهائية لعصب التذوق المسؤولة عن القدرة على التذوق .              | الشلل البصلي  |
| bud , tooth                   | بُرعم سني   | حالة ضمور عصبي تتميز بشلل متقدم للأعصاب القحفية ، يصيب الشفاه واللسان والفم والبلعوم والحنجرة . تحدث كثيراً للأشخاص الذين تعدوا سن الخمسين من العمر الذين يعانون من التصلب المتعدد ، أو التصلب الوحشي الضموري . |
|                               | تركيب شبيه بالعقدة من الصفيحة السنية أثناء النمو الأولي للسن ، يتطور إلى عضو مينائي داخل الكيس السني .  | بصلات ( جمع بصلة )  |
| budding                       | تبرعم   | بصلي الشكل  |
| buffer                        | دارئي ، مُنظم ، صاد ، مادة حاجزة  | بصلائي ، شبيه البصلة  |
|                               | مادة تثبت تركيز أيونات الهيدروجين في المحلول عند إضافة الأحماض ، أو القلويات .  | بصلي ، ذو بصلات ، مُنتفخ  |
| buffer salt                   | ملح دارئي   | له مظهر البصلة ، لأنه يماثلها في شكلها أو طبيعتها ؛ بازغ من بصلة أو منتج لبصلة . متعلق بانتفاخ أو تورم .  |
|                               | مادة كيميائية تسمح بحدوث تغير طفيف في المحلول عند إضافة أحماض أو قلويات وهي توجد ضمن محاليل التخدير الموضعي للمحافظة على التوازن المنسجم والمتناغم للحمض / القلوي مع الدم والخلايا النسيجية . | bulbi ( pl.of bulbus)   |
| buff wheel                    | عجلة الصقل ، قُرص الصقل   | bulbiform   |
| build-up                      | بناء ، إنشاء ، إقامة  | bulboid   |
| build-up , tooth              | بنية السن   | bulbous   |
|                               |   | bulbous alveolus  |
|                               |   | bulbous end   |
|                               |   | bulbous shape   |
|                               |   | bulge   |
|                               |   | bulgy   |
|                               |   | bulgy area  |
|                               |   | bulk  |
|                               |   | bulk pack technique   |
|                               |   | bulk strength depth   |
|                               |   | بكون عمق حفرة حشوة الأملغم أكثر أهمية من عرضها ، لأن أقل عمق أو أقل ثخانة مطلوبة لحشوة الأملغم من 0.9-1.1 مم ؛ وكل إضافة مقدارها 1 ملليمتر مربع لعمق  |

الحفرة ، أو ثخانة الأملغم يضيف للأملغم القدرة على مقاومة قوى المضغ الضاغطة حتى 4 أو 5 مم من ثخانة الأملغم أو عمق الحفرة . (لا ينطبق هذا على عرض الحشوة) .

**bulky** 1- ضخم

2- يصعب تحريكه أو نقله.

**bulla (pl.bullae)** فقاعة ، بثرة ، بقبوقة (الجمع : فقاعات) حويصل كبير أو نقطة ، أو بثرة تكوّنت ضمن أو تحت الغشاء المخاطي وتحتوي على سائل صاف .

**bullous** فقاعي ، نفطاي متعلق بالفقاع أو البثرات أو فقاعي الشكل .

**bullous disease** مرض فقاعي ، مرض نفطاي أي مرض يتميز بطفح أو نفط أو فقاعات ، تمتلئ بسائل تحت الجلد أو الغشاء المخاطي ، مثال ذلك داء الفقع (Pemphigus) .

**bullous pemphigoid** شبيه الفقع الفقاعي

**bumper** مخفف الصدمة

**bundle** حزمة ، ربطة

**bundle bone** عظم حزمي

**bunodont = bunolophodont** سن مدملكة ذو حديدات مستديرة ، أو مخروطية على الأرحاء .  
مصطلح في علم الحفريات لأسنان ذات أعراف مستديرة .

**bunoselenodont** سن مدملكة مهللة مصطلح في علم الحفريات لأسنان ذات أعراف أو نواتي طولانية مستديرة .

**bunsen burner** موقد بنزن ، ملهب بنزن

**bur =burr** سنبل ، مثقب أسنان ، مسحل أداة مثلثة « مسننة » دوارة قاطعة بشفرات حادة متعددة الأشكال صُممت لتلائم مع القبضات اليدوية . مصطلح يُطلق أيضا على الأدوات الدوارة الماسية الصغيرة . تشمل السنبل على جزء قاطع (الرأس) ، وساق تُثبت بالقبضة اليدوية ، وساق مستدقة (العنق) تصل الرأس بالساق . وتستعمل السنابل متعددة الأشكال والأحجام لتحضير الحفر وتشذيب الحشوات ولكل شكل نظام ترقيم يتزايد على التوالي مع زيادة الحجم ، وتسمى السنابل حسب الشكل ونموذج الرأس أو الغرض من استعمالها . تستعمل السنابل ذات الساق الناعم الطويل مع القبضات اليدوية المستقيمة ، والسنابل ذات المقابض القصيرة من النوع الذي يُثبت

بمزلاج ، فتستعمل مع القبضات اليدوية ذات الزاوية المعاكسة . أما السنابل ذات الساق الأصغر والناعم فتلائم القبضة اليدوية عالية السرعة وتثبت برأس القبضة بواسطة الاحتكاك . تُصنع السنابل من الفولاذ أو من كربيد التنجستين (Tungsten carbide) وتكون ذات شفرات صلبة .

**bur , barrel** سنبل عريضة في الوسط ومسطحة الطرفين .

**bur , beaver** سنبل فندوسية سنبل مطورة لتجريف وإزالة حشوات الذهب أو الأملغم تقلل التهيج أو الإثارة والإنزعاج عند المريض . تحتوي على 6 شفرات على كل منها 17 نتوءاً ، وبذلك تقطع المعدن بسهولة وتقلل من صوت صرير القبضة اليدوية ، والصدمات ، وتناثر الجسيمات ، واحتمال انكسار التواء .

**bur , blunt bladed** مثقب كليل

**bur , bone** مثقب عظم مثقب جراحي يستعمل لإزالة العظم .

**bur , bud** مثقب برعمي

**bur , carbide** مثقب كربيد مثقب مصنوع من كربيد التنجستين (Tungsten carbide) ، ويستعمل مع القبضة اليدوية عالية السرعة والقبضة اليدوية فائقة السرعة .

**bur cassette** محفظة المثاقب

**bur changer** مُبدّل المثاقب

**bur , composite finishing** مثقب إنهاء الراتين المركّب مثقب به 12 شفرة .

**bur , cone** مثقب مخروطي يستعمل لإنهاء وتلميع وصل المعدن .

**bur , cone pointed** مثقب مخروطي مُستدق الرأس

**bur , cross-cut = x-cut bur =** مثقب معترض القطع = مثقب متصالب = مثقب مُسنن dentate bur

**bur , cross-cut fissure =** مثقب شاق معترض القطع = مثقب شاق متصالب x-cut fissure bur

مثقب برأس مخروطي أو برأس اسطواني .

**bur , cross-cut tapered** مثقب شاق مُستقيم مخروطي

**stright fissure** معترض القطع مثقب شاق مُصنّع بطرف مُستدير ، يعرف عادة بإضافة بادئة عددية مثل 1 ، وبذلك فإن رقم السنبل 556 يكون 1556 ، بعض المصانع ينهي العدد بحرف مثل R وبذلك

|   |  |  |
|---|--|--|
| يُصَبِّحُ رَقْمُ السُّنْبُلَةِ R 556 ؛ صُمِّمَتْ هَذِهِ السُّنْبُلَةُ لِقَطْعِ الشَّقُوقِ فِي السِّنِّ .  | bur , pear   | مُثَقَّبٌ كُمِّثْرِي   |
| bur , crown saw   | مُثَقَّبٌ نَاشِرُ التَّاجِ ، مُثَقَّبٌ قَطْعُ التَّاجِ   | مُثَقَّبٌ شَاقٌّ مُسْتَدَقُّ الرَّأْسِ ، مُثَقَّبٌ مَرُوسٌ   |
| bur cutting blades  | شَفْرَاتُ قَطْعِ المَثَقَّبِ   | مُثَقَّبٌ لِتَحْضِيرِ سَطْحِ الجَذْرِ أَوْ وَجْهِ الجَذْرِ .   |
| bur , cylinder  | مُثَقَّبٌ أُسْطُوَانِي   | مُثَقَّبٌ مُسْتَدِيرٌ  |
| bur , cylinder pointed  | مُثَقَّبٌ أُسْطُوَانِي مُسْتَدَقُّ الرَّأْسِ   | يَسْتَعْمَلُ لِإِزَالَةِ العَاجِ المُنْتَخِرِ ، وَعَمَلِ عُوُورِ مُسْتَدِيرِ .   |
| bur , cylinder square spiral blades   | مُثَقَّبٌ أُسْطُوَانِي ذُو شَفْرَاتٍ لَوَلْبِيَّةٍ مُتَعَامِدَةٍ   | مُثَقَّبٌ قَاصِرَةٌ  |
| bur , dentated = dentate bur  | مُثَقَّبٌ مُسَنَّ ، مُثَقَّبٌ ذُو أَسْنَانٍ  | مُثَقَّبٌ وَحِيدُ القَطْعِ ، مُثَقَّبٌ مُفْرَدُ القَطْعِ   |
| مُثَقَّبٌ ذُو حُدُودِهِ القَاطِعَةِ مُسَنَّةٌ ، أَيْ مُزَوَّدَةٌ بِأَسْنَانٍ وَذَلِكَ لِإِعْطَائِهِ سُرْعَةً قَطْعٍ عَالِيَةً .                         | مُثَقَّبٌ يَسْتَعْمَلُ لِتَحْضِيرِ آبَارٍ لِلدَّبَابِيْسِ .  | مُثَقَّبٌ أَمْلَسٌ   |
| bur , denture trimming  | مُثَقَّبٌ تَشْذِيبِ البَدَلَةِ   | مُثَقَّبٌ لَوَلْبِي  |
| bur , diamond   | مُثَقَّبٌ مَاسِيٌّ   | مُنْصَبَةٌ المَثَقَّبِ ، قَاعِدَةُ المَثَقَّبِ ، حَامِلُ المَثَقَّبِ ، عَلْبَةُ المَثَقَّبِ  |
| bur , end cutting   | مُثَقَّبٌ ذُو نَهَائِيَّةٍ قَاطِعَةٍ   | مُثَقَّبٌ جِرَاحِي   |
| مُثَقَّبٌ يَكُونُ الجِزءَ القَاطِعِ مِنْهُ فِي طَرَفَةٍ ، أَوْ فِي نَهَائِيَّةِ رَأْسِ المَثَقَّبِ فَقَطْ .   | مُثَقَّبٌ بِكُونِ الجِزءِ القَاطِعِ مِنْهُ فِي طَرَفَةٍ ، أَوْ فِي نَهَائِيَّةِ رَأْسِ المَثَقَّبِ فَقَطْ .        | مُثَقَّبٌ شَاقٌّ مَخْرُوطِي  |
| bur , finishing   | مُثَقَّبٌ إِنْهَاءٍ  | مُثَقَّبٌ تَنْجَسْتِنٌ   |
| مُثَقَّبٌ إِنْهَاءٍ وَتَلْمِيعٍ وَصَقْلٍ ، يَكُونُ لَهُ عَادَةُ العَدِيدِ مِنَ الشَّفْرَاتِ الدَّقِيقَةِ وَالمُقَارِبَةِ (مُثَقَّبٌ إِنْهَاءٍ سَادِّ) . | مُثَقَّبٌ يَهْتَزُّ آيَالاً لِرِصِّ وَدَكِّ الأَمْلَعِمِ .   | مُثَقَّبٌ تُورْبِينِيٌّ  |
| bur , fissure   | مُثَقَّبٌ شَاقٌّ   | مُثَقَّبٌ هَزَازٌ  |
| مُثَقَّبٌ سِنِّيٌّ أُسْطُوَانِي يَسْتَعْمَلُ لِتَحْضِيرِ الحُفْرِ السِّنِّيَّةِ ، المَتَضَمِّنَةِ الشَّقُوقِ الإِطْبَاقِيَّةِ لِرُحِي أَوْ ضَاحِكِ .    | مُثَقَّبٌ دَوَلَابِي   | مُثَقَّبٌ تَفِيدٌ فِي الحِصُولِ عَلَى تَثْبِيتِ فِي الحَفْرَةِ فِي حَالَةِ تَحْضِيرِ حَفْرِ التَّصْنِيفِ الخَامِسِ .   |
| bur , fissure flat end  | مُثَقَّبٌ شَاقٌّ مُسَطَّحِ النَهَائِيَّةِ  | دَوَلَابٌ بِيرَلُو ، قُرْصٌ بِيرَلُو   |
| bur , fissure plane end   | مُثَقَّبٌ شَاقٌّ أَمْلَسِ النَهَائِيَّةِ   | دَوَلَابٌ ذُو حَافَةٍ حَادَّةٍ غَيْرِ مُرَكَّبٍ ، مُصْنَعٌ بِتَشْبِيعِ المَطَاطِ بِجِزْيَاتٍ مِنَ المَوَادِّ السَّاحِلَةِ ، يَسْتَعْمَلُ لِتَلْمِيعِ وَالصَقْلِ الدَّقِيقِ . يَجِبُ تَطْبِيقُ الضَّغْطِ الخَفِيفِ المُتَقَطِّعِ ، عِنْدَ اسْتِعْمَالِهِ حَتَّى لَا يَتَسَبَّبُ فِي رَفْعِ حَرَارَةِ السِّنِّ أَوْ الحِشْوَةِ المَرَادِ صَقْلِهَا . |
| bur , flame   | مُثَقَّبٌ لَهْبِيٌّ  | دَوَلَابٌ بِيرَلُو ، قُرْصٌ بِيرَلُو   |
| مُثَقَّبٌ يَسْتَعْمَلُ لِتَلْمِيعِ .  | مُثَقَّبٌ بِشَكْلِ الشَّعْلَةِ ، مُثَقَّبٌ لَهَبِ الشَّمْعَةِ  | دَوَلَابٌ ذُو حَافَةٍ حَادَّةٍ غَيْرِ مُرَكَّبٍ ، مُصْنَعٌ بِتَشْبِيعِ المَطَاطِ بِجِزْيَاتٍ مِنَ المَوَادِّ السَّاحِلَةِ ، يَسْتَعْمَلُ لِتَلْمِيعِ وَالصَقْلِ الدَّقِيقِ . يَجِبُ تَطْبِيقُ الضَّغْطِ الخَفِيفِ المُتَقَطِّعِ ، عِنْدَ اسْتِعْمَالِهِ حَتَّى لَا يَتَسَبَّبُ فِي رَفْعِ حَرَارَةِ السِّنِّ أَوْ الحِشْوَةِ المَرَادِ صَقْلِهَا . |
| bur , flame-shaped  | مُثَقَّبٌ بِشَكْلِ الشَّعْلَةِ ، مُثَقَّبٌ لَهَبِ الشَّمْعَةِ  | مُثَقَّبٌ دَوَلَابِي   |
| bur , friction grip   | مُثَقَّبٌ يَثْبِتُ بِالاحتكاكِ   | مُثَقَّبٌ تَفِيدٌ فِي الحِصُولِ عَلَى تَثْبِيتِ فِي الحَفْرَةِ فِي حَالَةِ تَحْضِيرِ حَفْرِ التَّصْنِيفِ الخَامِسِ .   |
| bur , gates-glidden   | مُثَقَّبٌ مُنْزَلِقُ القَنَاةِ   | دَوَلَابٌ بِيرَلُو ، قُرْصٌ بِيرَلُو   |
| يَسْتَعْمَلُ لِإِزَالَةِ الطَّبْرَخِي (Gutta-percha) فَقَطْ مِنْ دَاخِلِ قَنَاةِ الجَذْرِ الحِشْوَةِ بِالطَّبْرَخِي .                                   | يَسْتَعْمَلُ لِإِزَالَةِ القَنَاةِ (Gutta-percha) فَقَطْ مِنْ دَاخِلِ قَنَاةِ الجَذْرِ الحِشْوَةِ بِالطَّبْرَخِي . | دَوَلَابٌ ذُو حَافَةٍ حَادَّةٍ غَيْرِ مُرَكَّبٍ ، مُصْنَعٌ بِتَشْبِيعِ المَطَاطِ بِجِزْيَاتٍ مِنَ المَوَادِّ السَّاحِلَةِ ، يَسْتَعْمَلُ لِتَلْمِيعِ وَالصَقْلِ الدَّقِيقِ . يَجِبُ تَطْبِيقُ الضَّغْطِ الخَفِيفِ المُتَقَطِّعِ ، عِنْدَ اسْتِعْمَالِهِ حَتَّى لَا يَتَسَبَّبُ فِي رَفْعِ حَرَارَةِ السِّنِّ أَوْ الحِشْوَةِ المَرَادِ صَقْلِهَا . |
| bur holder autoclavable   | حَامِلُ المَثَقَّبِ القَابِلُ لِتَلْمِيعِ  | دَوَلَابٌ بِيرَلُو ، قُرْصٌ بِيرَلُو   |
| bur , inlay   | مُثَقَّبٌ الحِشْوَةِ المَصْبُوبِيَّةِ  | دَوَلَابٌ ذُو حَافَةٍ حَادَّةٍ غَيْرِ مُرَكَّبٍ ، مُصْنَعٌ بِتَشْبِيعِ المَطَاطِ بِجِزْيَاتٍ مِنَ المَوَادِّ السَّاحِلَةِ ، يَسْتَعْمَلُ لِتَلْمِيعِ وَالصَقْلِ الدَّقِيقِ . يَجِبُ تَطْبِيقُ الضَّغْطِ الخَفِيفِ المُتَقَطِّعِ ، عِنْدَ اسْتِعْمَالِهِ حَتَّى لَا يَتَسَبَّبُ فِي رَفْعِ حَرَارَةِ السِّنِّ أَوْ الحِشْوَةِ المَرَادِ صَقْلِهَا . |
| bur , inverted cone   | مُثَقَّبٌ قَمْعِيٌّ  | دَوَلَابٌ ذُو حَافَةٍ حَادَّةٍ غَيْرِ مُرَكَّبٍ ، مُصْنَعٌ بِتَشْبِيعِ المَطَاطِ بِجِزْيَاتٍ مِنَ المَوَادِّ السَّاحِلَةِ ، يَسْتَعْمَلُ لِتَلْمِيعِ وَالصَقْلِ الدَّقِيقِ . يَجِبُ تَطْبِيقُ الضَّغْطِ الخَفِيفِ المُتَقَطِّعِ ، عِنْدَ اسْتِعْمَالِهِ حَتَّى لَا يَتَسَبَّبُ فِي رَفْعِ حَرَارَةِ السِّنِّ أَوْ الحِشْوَةِ المَرَادِ صَقْلِهَا . |
| مُثَقَّبٌ رَأْسُهُ يُشْبِهُ شَكْلَ القَمْعِ المَبْتُورِ ، يَسَاعِدُ فِي عَمَلِ الغُورِ لِلتَّثْبِيتِ .  | مُثَقَّبٌ مَخْبِرِيٌّ  | دَوَلَابٌ ذُو حَافَةٍ حَادَّةٍ غَيْرِ مُرَكَّبٍ ، مُصْنَعٌ بِتَشْبِيعِ المَطَاطِ بِجِزْيَاتٍ مِنَ المَوَادِّ السَّاحِلَةِ ، يَسْتَعْمَلُ لِتَلْمِيعِ وَالصَقْلِ الدَّقِيقِ . يَجِبُ تَطْبِيقُ الضَّغْطِ الخَفِيفِ المُتَقَطِّعِ ، عِنْدَ اسْتِعْمَالِهِ حَتَّى لَا يَتَسَبَّبُ فِي رَفْعِ حَرَارَةِ السِّنِّ أَوْ الحِشْوَةِ المَرَادِ صَقْلِهَا . |
| bur , laboratory  | مُثَقَّبٌ طَوِيلٌ  | دَوَلَابٌ ذُو حَافَةٍ حَادَّةٍ غَيْرِ مُرَكَّبٍ ، مُصْنَعٌ بِتَشْبِيعِ المَطَاطِ بِجِزْيَاتٍ مِنَ المَوَادِّ السَّاحِلَةِ ، يَسْتَعْمَلُ لِتَلْمِيعِ وَالصَقْلِ الدَّقِيقِ . يَجِبُ تَطْبِيقُ الضَّغْطِ الخَفِيفِ المُتَقَطِّعِ ، عِنْدَ اسْتِعْمَالِهِ حَتَّى لَا يَتَسَبَّبُ فِي رَفْعِ حَرَارَةِ السِّنِّ أَوْ الحِشْوَةِ المَرَادِ صَقْلِهَا . |
| bur , long  | مُثَقَّبٌ مُنْمَنٌ ، مُثَقَّبٌ صَغِيرٌ جَدَا   | دَوَلَابٌ ذُو حَافَةٍ حَادَّةٍ غَيْرِ مُرَكَّبٍ ، مُصْنَعٌ بِتَشْبِيعِ المَطَاطِ بِجِزْيَاتٍ مِنَ المَوَادِّ السَّاحِلَةِ ، يَسْتَعْمَلُ لِتَلْمِيعِ وَالصَقْلِ الدَّقِيقِ . يَجِبُ تَطْبِيقُ الضَّغْطِ الخَفِيفِ المُتَقَطِّعِ ، عِنْدَ اسْتِعْمَالِهِ حَتَّى لَا يَتَسَبَّبُ فِي رَفْعِ حَرَارَةِ السِّنِّ أَوْ الحِشْوَةِ المَرَادِ صَقْلِهَا . |
| bur , miniature   |  | دَوَلَابٌ ذُو حَافَةٍ حَادَّةٍ غَيْرِ مُرَكَّبٍ ، مُصْنَعٌ بِتَشْبِيعِ المَطَاطِ بِجِزْيَاتٍ مِنَ المَوَادِّ السَّاحِلَةِ ، يَسْتَعْمَلُ لِتَلْمِيعِ وَالصَقْلِ الدَّقِيقِ . يَجِبُ تَطْبِيقُ الضَّغْطِ الخَفِيفِ المُتَقَطِّعِ ، عِنْدَ اسْتِعْمَالِهِ حَتَّى لَا يَتَسَبَّبُ فِي رَفْعِ حَرَارَةِ السِّنِّ أَوْ الحِشْوَةِ المَرَادِ صَقْلِهَا . |



الحال للعظم ، والشفاء الكامل للمرض . يُسمى أيضاً الورم اللمفي الأفريقي (African lymphoma) ، ورم بيركيت (Burkitt's tumor) .

**burn** حَرَقٌ ، كَيٌّ  
إصابة في الجلد ، أو الأنسجة أو الغشاء المخاطي نتيجة حرارة زائدة أو تيار كهربائي ، أو احتكاك ، أو إشعاع ، أو مواد كاوية ، أو كيميائية .

**burn, chemical** حَرَقٌ كيميائي  
**burn, electric** حَرَقٌ كهربائي  
**burn, radiation** حَرَقٌ إشعاعي  
**burn, thermal** حرق حراري  
**burner** حارق ، مُضرم ، ملهب  
ذلك الجزء من الموقد أو المصباح الذي يحدث فيه اللهب .

**Burner , Bunsen** ملهب بنزن  
**burner , gas- compressed air** ملهب غاز مضغوط مع الهواء  
**burning sensation** حُرقة ، الإحساس بالحُرقة  
**burnish** يَصقلُ ، يُلَمِّعُ  
يُلَمِّعُ وَيُنَمِّعُ بالاحتكاك للحصول على بريق عال .  
دك وتلميع بانزلاق أداة يدوية ناعمة ملساء ، تحت الضغط ، كما في إنهاء سطح حشوة الذهب .

**burnisher** صقالة ، أداة الصقل  
أداة يدوية بطرف مستدير تُستعمل لتنعيم الخشونة أو التعرجات في الحافة المينائية لطوق تقويمي ولانتهاء وتلميع وصقل الحشوات المعدنية ، أو التيجان أو الأجهزة السنينة .  
تسمى أدوات الصقل بحسب المواد التي تصقلها ، أو بحسب شكل الرأس العامل ، مثل الصقالة الكروية (Ball burnisher) ، صقالة ذيل القندس (Beavertail burnisher) ، صقالة بشكل ذيل السمكة (Fishtail-shaped burnisher) .

**burnisher , ball** صقالة ذات كرة ، أداة صقل ذات كرة  
**burnisher , engine-driven** صقالة دوارة  
**burnishing** صقل  
**burnout** إزالة بالحرق ، تبيد بالحرق ، منطقة محروقة

1 - في الحشوات الذهبية والتيجان والجسور : إزالة النموذج الشمعي ، أو النموذج الأكريليكي من قالب المسحوق الكاسي بواسطة الحرارة (600 درجة مئوية أو أكثر تقريبا) ليصبح النموذج فارغاً لاستقبال معدن الصب المنصهر .  
هذه العملية ، أي عملية الإزالة بالحرق تبدأ مباشرة قبل عملية الصب (صب المعدن المنصهر) داخل الفراغ المتبقي بعد إزالة نموذج الشمع ، أو نموذج الأكريليكي . انظر أيضاً عملية فقد الشمع (Lost wax process) .

2- (في علم الأشعة) : مُصطلح يُستخدم في التصوير

الشعاعي للدلالة على منطقة شديدة السواد على الفلم الشعاعي نتيجة اختراق زائد نسبياً للأشعة السينية .

**burn out , cervical** حَرَقٌ عُنُقِي  
منطقة شديدة السواد على الصورة الشعاعية السنينة تُرى عند الحافة العنقية للسن ، يمكن تشخيصها خطأ بأنها تسوس أو نخر .

**burnout oven** فُرن الحرق  
فُرن يعمل بالكهرباء ، وينتج حرارة عالية تدريجية لإزالة النموذج الشمعي أو الأكريليكي من قالب المسحوق الكاسي ، ورفع درجة الحرارة المناسبة لصب المعدن المنصهر داخل القالب .

**Burton's line = lead line** خط بيرتون = خط رصاص ، خط التسمم بالرصاص  
نسبة إلى هـ . بيرتون ، 1849-1799 ، طبيب بريطاني .

**burr = bur** سُنْبُلَةٌ ، مثقب  
**bursa** جراب ، كيس مصلي  
**bursa , Fleischmann's** جراب فليتشمان  
**butt** يقرب ، يوصل بالتناكب ، يتاخم  
1 - يوضع مباشرة ليعطي أنسجة الحافة السنخية .  
2 - وصل النهاية المسطحة لأي سطحين متجاورين أو متلاصقين بدون تراكب كما في الوصلة التناكبية (Butt joint) .

**butt joint** مفصل تناكبي ، مفصل التناكب  
مفصل يتلاصق فيه سطحان مسطحان بدون تراكب .

**Buttner's crown** تاج بتنر  
تاج فُشري ذو وجه خزفي يرتبط بالجذر بواسطة وتد وطوق معدني .

**button** 1- زر ، بُرْعَم ، حبة  
2- طابع الذقن ، نُقْرة في الذقن  
3- كُرَيْة معدنية تتخلف بعد الصهر  
المعدن الزائد والمتبقي بعد عملية الصب ويوجد عند مدخل صب المعدن .

**button , chin** طابع الذقن ، نُقْرة في الذقن  
**button , lingual** زر لساني ، بُروز لساني  
بُروز بشكل الزر يُربط بالسطح اللساني للسن ، أو يلحم بالسطح اللساني للطوق . يُستخدم هذا الزر لربط الأسنان معاً ، أو يُستخدم كنقطة جر للأطواق المرنة أو الحبل المرن ؛ يُستعمل لتعديل دوران الأسنان ، أو شدوذ العلاقة الجانبية للفكين «إطباق متصلب» ، أو غلق المسافة .

**by-product** حصيلة ثانوية ، نتاج ثانوي ، محصول ثانوي



|                          |   |
|--------------------------|---|
| c. = cum                 | [مختصر] مع (لاتينية) تُستعمل في كتابة الوصفة الطبية .   |
| C = canine               | [مختصر] ناب السن الثالثة في الفكين .<br>في حال ظهور الأسنان الدائمة .   |
| C = carbon               | رمز الكربون<br>رمز كيميائي للكربون .  |
| C = cervical             | [مختصر] عُنُقِي، رَقَبِي  |
| CA = cervicoaxial        | [مختصر] محوري عُنُقِي   |
| CA = chronological age   | عُمُر زَمَنِي   |
| Ca = calcium             | رمز الكالسيوم<br>رمز كيميائي للكالسيوم .  |
| cap. = capsula = capsule | [مختصر] كبسولة ، برشامة ، مضغوطة ، غُلْفَة ، مُحْفَظَة تُستعمل في كتابة الوصفة الطبية .   |
| cc = cubic centimetre    | سم <sup>3</sup> = سنتيمتر مكعب  |
| CLA = cerviclinguoaaxial | [مختصر] محوري عُنُقِي لِسَانِي  |
| cm = centimetre          | سم = سنتيمتر  |
| Cr. = chromium           | رمز الكروم<br>الرمز الكيميائي للكروم .  |
| Cu. = copper             | رمز النحاس<br>الرمز الكيميائي للنحاس .  |
| cabinet                  | خزانة ، حُجْرَة ، مَقْصُورَة  |
| cabinet , dental         | خزانة سنية  |
| cable                    | كَبْل ، نَرَبِيش ، سَلَك الأنبوب المرن لكُمُحَرِّك السني الذي يُنْقَل الحركة من المحرك السني إلى القَبْضَة اليدوية .  |
| cable drive              | دافع ذو كَبْل   |
| cable engine             | مُحَرِّك ذو كَبْل   |
| cachectic                | دَنَفِي ، هُزَالِي متعلق بالدَّنَف ، الهُزَال .   |
| cachet                   | بَرشامة ، بَرشامة كبسولة مُجَوِّفَة من ورق الأرز تحتوي على جُرْعَة من عقار غير مقبول المذاق .   |
| cachexia                 | دَّنَف ، هُزَال حالة مرضية ، تكون مرافقة لأمراض مُزْمَنَة ، أو لمرض عُضَال مثل السرطان ؛ تتميز باعتلال عام في الصحة ، ونَقْص في الوزن ، وُضْعف عام وهُزَال في الجسم . |

|                                |   |
|--------------------------------|---|
| cachou                         | حَبَّة سُكَّرِيَّة ، حَبَّة عَطْرِيَّة ، قرصة وطيبة حبة أو قُرْص للاستحلاب ، لتعطير النفس وإزالة رائحة الفم الكريهة.  |
| caco-                          | (سابقة) فاسد ، رَدِيء ، مَرَضِي   |
| cacodontia                     | فساد الأسنان ، عليل الأسنان ، رداءة الأسنان مصطلح قديم لحالة مَرَضِيَّة تتميز بأسنان مريضة.   |
| cacogeusia                     | سِيء المذاق ، طَعْم كَرِيه ، استكراه المذاق   |
| cacoglossia                    | أمراض اللسان ، غنغرينة اللسان ، فساد اللسان   |
| cacostomia                     | البَخْر ، رائحة الفم الكريهة  |
| caecal = cecal                 | أَعْوَرِي 1 - متعلق بقناة أو مسال ذات فتحة واحدة .<br>2 - متعلق بالأعور (Cecum).  |
| caecal foramen                 | ثُقْبَة عوراء ، ثُقْبَة مسدودة  |
| caecal foramen of the tongue = | ثُقْبَة اللسان المسدودة ، ثُقْبَة اللسان العوراء = ثُقْبَة موراند Morand's foramen انخفاض على ظهر اللسان قُرب جَدْرَة موضع فتحة القناة الدرقية اللسانية المغلقة .   |
| caecum = cecum                 | أَعْوَر ، الأَعْوَر ، ممرغة 1- أي ممر ، أو قناة أو جيب ذات فتحة واحدة .<br>2- الجيب المتمدّد المغلق وحيد الفتحة ، وهو بداية الأمعاء الغليظة .   |
| Caffey's disease = infantile   | داء كافي = قَرط التَعَطُّم  |
| cortical hyperostosis          | القشري الطفولي نسبة إلى ج. كافي ، قبل 1895 ، J.Caffey ، طبيب أطفال أمريكي . مرض غير معروف السبب ، اكتشف عند الأطفال ويصيب بشكل خاص الترقوة ، والفك السفلي ، ويتميز بانتفاخ في الأنسجة الرخوة يتبعها فرط تعظم أو نموزائد للعظم القشري. |
| cajuput = cajeput              | بَلْقَاء كاجيبوت ، حب السلاطين انظر زيت حب السلاطين (Oil of cajuput) ، وهو زيت أخضر زكي الرائحة .   |
| calcareo                       | كَلْس ، جِير  |
| calcareous = calcarous         | كَلْسِي ، جِيرِي متعلق بالكالسيوم أو يحتوي على الكالسيوم أو أملاح الكالسيوم ؛ طباشيري (Chalky) .  |
| calcareous calculus            | حصاة كلسية  |

calcareous degeneration استحالة كلسية ، تنكس كلسي  
calcareous deposit رواسب كلسية  
calcareous stone حصوة كلسية  
calciferol = vitamin D<sub>2</sub> كالسيفرول = فيتامين D<sub>2</sub>  
انظر فيتامين (Vitamin).  
calcific مكلّس ، مكوّن للكلّس  
calcific barrier حاجز كلسي ، عائق كلسي  
حاجز أو جسر من مادة كلسية يتكوّن تدريجياً فوق لب مكشوف ، يتكوّن الحاجز الكلّسي استجابة لتطبيق هيدروكسيد الكالسيوم على العصب المكشوف ؛ ولا يعرف بدقة أسلوب تأثير مادة هيدروكسيد الكالسيوم . انظر نموّ الذروة المستحث (Apexification).  
calcific bone formation تكوّن العظم المتكّس  
calcific lines = Retzius lines خطوط التكّس = خطوط رتزيوس  
calcification تكّس  
عملية ترسيب أملاح الكالسيوم في أنسجة عضوية متخصصة فيحدث التصلب الذي يمكن أن يكون طبيعياً كما في حالة تكوّن الأسنان أو العظم ؛ أو أن يكون شاذاً غير طبيعياً كما في حالة قَرط نشاط نظائر الدرّاق . تزيل الأحماض المتكوّنة بواسطة اللويحة وحمض التخريش ، كلّس النسيج المينائي للسن ، وهو عكس عملية التكّس ؛ انظر ملحق زمن التكّس (Ages of calcification).  
calcification , diffuse pulp تكّس لبّي منتشر  
تكّس لب السن ، حيث يترسب الكالسيوم في أعمدة أو صُفوف أو جدائل ، تشمل النسيج اللبي كله .  
calcification , pulp تكّس لب السن  
ترسيب أملاح الكالسيوم في أنسجة لب السن مما يؤدي إلى تصلبه ، وتمعدنه ، وتضييق حجرة اللب ؛ يحدث هذا نتيجة التقدّم في السن ، أو نتيجة التسوس أو النخر ، أو نتيجة رضح .  
calcification lines = خطوط التكّس = خطوط التطبيق  
incremental lines خطوط فاصلة بين الطبقات .  
calcified متكّس  
متصلّب بسبب ترسب أملاح الكالسيوم .  
calcified cartilage zone منطقة غضروفية متكلسة  
calcified pellicle الصفيحة المتصلبة ، جليدة متصلبة  
calcifying epithelial odontogenic ورم ظهاري متكّس  
سني المنشأ ، ورم ذو منشأ سني  
tumour = Pindborg's سني منشأ ، ورم ذو منشأ سني  
tumour ظهاري متكّس = ورم بينبورج

ورم غير شائع ، ينشأ من النسيج الظهاري سني المنشأ ، ويتميز بطبقات متراصة من السيج الظهاري . يشابه ورم أرومات الميناء (Ameloblastoma) إكلينيكيًا .  
calcifying odontogenic cyst كيس متكّس سني المنشأ  
calcigerous حامل الكالسيوم ، منتج الكالسيوم  
منتج للكالسيوم ، ناقل للكالسيوم .  
calcination تكليس ، تكّس ، كلسنة  
تحويل مادة إلى بودرة أو إزالة مكوناتها المتطايرة بالحرارة .  
calcine يكلّس ، يكبس  
1- فصل المواد غير العضوية من مادة بتعريضها لحرارة شديدة ، أي تحويل المادة إلى مسحوق أو تحفيّفها بواسطة الحرارة .  
2- تعريض المادة للحرارة من أجل إزالة أي ماء فيها ، وتحويلها إلى مسحوق جاف . مثال ذلك : الجبس الحجري «جبس باريس (Plaster of Paris)» .  
calcinosis داء التكلّس ، كلاس  
حالة تتميز بترسب أملاح الكالسيوم إما موضعياً ، أو بشكل شامل في عقيدات صغيرة في الأنسجة الرخوة.  
calcium = Ca كالسيوم  
عنصر كيميائي أبيض ضارب إلى الرمادي ثنائي التكافؤ ، ورمزه الكيميائي «Ca» ، وهو عنصر رئيسي في الكلس الموجود في كل الأنسجة العضوية تقريباً مثل العظم ، والأسنان ، والدم ، يكوّن معدن الكالسيوم الأملاح مثل أكسيد الكالسيوم و كربونات الكالسيوم . المعدل اليومي من الكالسيوم الذي يحتاجه الجسم هو 500 ، ملليجرام ؛ ويزيد هذا المعدل في حال حدوث حمى أو حمل أو رضاعة ، وفي طور النمو . يوجد الكالسيوم أيضاً في منتجات الألبان . تُفرز الغُدّة الدرّيقية الهرمون الذي ينظم المستوى الثابت لمركبات الكالسيوم في الدم .  
calcium carbonate = chalk كربونات الكالسيوم = الطباشير  
ملح من أملاح الكالسيوم ، يستعمل بعد طحنه أو سحقه ، كمادة ساحلة في معاجين الأسنان ، وكمادة للتلميع أيضاً .  
calcium hydroxide هيدروكسيد الكالسيوم  
ملح من أملاح الكالسيوم على شكل بودرة بيضاء تخلط مع الماء لتصبح عجينة ، أو بشكل مخلوط جاهز في أنابيب ، تُستعمل كمادة قاعدية أي مبطنة على عاج حديث القطع لتوفر طبقة حامية لللب السن ، وخاصة في الحفر العميقة ؛ وقد توضع مباشرة على لب السن خلال مُداواة الأسنان

**حَصَاة لُعَابِيَّة ، قَلْح لُعَابِي**  
**calculus , salivary**  
 1- تحجّر شاذ في الغُدَّة اللُعَابِيَّة أو القَنَوَات اللُعَابِيَّة .  
 2- قَلْح فوق اللثة .

**قَلْح ، حَصَاة**  
**calculus**  
 حَجْر ؛ مصطلح عام لأيَّة كتلة متحجرة أو حَصَاة توجد مصادفة بالجسم . (في طب الأسنان) : الرواسب الكَلْسِيَّة (Calcarous deposit) ، وتتكون من لُويحة مُتَمَعَدَنَة فيها رواسب صَلْبَة ملتصقة على الأسنان . وتصنّف حسب موقعها بالنسبة للحافة اللثوية إلى القَلْح فوق اللثوي (Supra- gingival calculus) ، والقَلْح تحت اللثوي (Subgingival calculus) ، ويُسمى : القَلْح تحت الحافة (Sub- marginal calculus) ، والقَلْح فوق الحافة (Supra-marginal calculus) . (في الطب) : الحَصَاة التي يمكن أن تحدث في كثير من أعضاء التخزين أو قنواتها ، مثل : الحَصَاة الكبدية ، أو الحَصَوَات الصَفْرَاوِيَّة ، الحَصَاة الكُلُوبِيَّة ، الحَصَاة البُولِيَّة ، والحَصَاة اللُعَابِيَّة إلخ . انظر . .  
 حَصَاة لعابية (Sialolith) .

**قَلْح سِنِي**  
**calculus , dental**  
 تكون رواسب من أملاح الكالسيوم على الأسنان .

**قَلْح لثوي**  
**calculus , gingival**  
**قَلْح لُعَابِي ، قَلْح فوق لثوي**  
**calculus , salivary =**  
**supragingival calculus**

1- حَصَاة غير طبيعية تتكون في الغُدَّة اللُعَابِيَّة أو القناة اللُعَابِيَّة .  
 2- القَلْح فوق اللثوي .

**قَلْح مَصْلِي = قَلْح تحت اللثة**  
**calculus , serumal =**  
**seruminal calculus = subgingival calculus**

**القَلْح تحت اللثوي**  
**calculus , subgingival**  
 قَلْح سني ملتصق بالسن تحت حافة اللثة ، داخل الجيوب اللثوية .

**قَلْح تحت الحافة**  
**calculus , submarginal**  
**القَلْح فوق اللثوي**  
**calculus , supragingival**  
 قَلْح سني يلتصق بالسن فوق حافة اللثة .

**قَلْح فوق الحافة**  
**calculus , supramarginal**  
**عملية كلدويل - لوك**  
**Caldwell-Luc's operation**

نسبة إلى ج . و . كلدويل ، 1918-1834 ، G.W.Caldwell ،  
 جراح أمريكي ؛ وهـ . لوك ، 1925- 1855 ، H.Luc ،  
 اختصاصي أنف وأذن وحنجرة فرنسي .  
 عملية جراحية لتخفيف عدوى شديدة في الجيب الفكّي

اللُّبِيَّة ، وتسمى في هذه الحالة تغطية لُب السن (Pulp capping) وذلك لحماية اللُب الحي وحث اللُب على تكوين عاج مُرَّمم أو تكوين جسر من العاج بعد عملية بتر اللُب ؛ يستعمل أيضا في محاولة تشجيع استمرار تكوين جذر السن بعد استئصال لُب السن في حالة الأسنان ذات الفتحة الذروية الواسعة ؛ انظر نمو الذروة المُستَحَث (Apexification) . يسمى هيدروكسيد الكالسيوم تجارياً : دايكال (Dycal) ، وهيدروكسليين (Hydroxline) ، وهيبوكال (Hypocal) ، ومُبطّن حفرة اللُب السني (Pulp Dent cavity liner) .

**معجون هيدروكسيد الكالسيوم**  
**calcium hydroxide paste**  
**سلفات الكالسيوم = جبس = calcium sulfate = gypsum =**

**الجبس الحَجْرِي = جبس باريس**  
**plaster of Paris**  
 ملح من أملاح الكالسيوم يمكن الحصول عليه من خلال عملية تكلس ، أو حرق الجبس الموجود طبيعياً ، حيث يُنتج تكوينان من الهيميهيدرات (Hemihydrate) : ألفاهيميهيدرات (Alpha- hemihydrate) وهو المكون الأساسي للحجر الصناعي ؛ وبيتاهيميهيدرات (Beta- hemihydrate) (hemihydrate) المكونة لجبس باريس ، وكلاهما يستخدمان في تصنيع النماذج السنية ، وأيضاً كمادة كسو أو تغليف للنماذج الشمعية .

**ألفا نَصْف**  
**calcium sulfate , alpha-hemihydrate of**  
**هيميهيدرات سلفات الكالسيوم**

شكل من أشكال سلفات الكالسيوم ، ينتج بعد تسخين الجبس تحت ضغط البخار لدرجة 120 - 130 مئوية . الجبس الحَجْرِي السني هو ألفا نصف هيدرات سلفات الكالسيوم .

**بيتاهيميهيدرات**  
**calcium sulfate , beta-hemihydrate of**  
**سلفات الكالسيوم**

شكل من أشكال سلفات الكالسيوم ، يُنتج بتسخين الجبس في الهواء إلى 130 درجة مئوية ؛ وهو جبس باريس ، و يستعمل في طب الأسنان كجبس للطبقة وكجبس للنماذج السنية .

**تنجستات الكالسيوم**  
**calcium tungstate**  
 مادة متألقة ، تستعمل لطلاء الأفلام الشعاعية لزيادة كثافتها .

**حَصَوِيّ**  
**calcular**  
 متعلق بالحصى .

**حَصَوِي ، قَلْحِي**  
**calculary**

**حَصَوِي الشَّكْل ، قَلْحِي الشَّكْل**  
**calculus**  
 متعلق بالحصى أو شبيهه بالقَلْح .

العلوي ، يتم فيها عمل فتحة فوق وخلف الناب العلوي خلال جدار جيب الفك العلوي أي إجراء فغر الغار (Antrostomy) (إحداث فوهة في الجيب) عن طريق المداخلة من داخل الفم لتصريف ما بداخله وتسهيل عملية غسله بالمطهرات ويمكن أيضا تطبيقها لإزالة جذر سن انزلق داخل الجيب .

**Caldwell's projection** ارتسام كلدويل ، بُروز كلدويل  
انظر تحت التصوير بالأشعة (Radiography) .

**calibration** مُعايرة ، تدرّيج ، تعبير  
1 - تحديد أو قياس قُطر قناة أو أنبوب أسطواني .  
2 - تدرّيج ، أداة تستعمل للقياس حسب معيار معلوم .

**calipers = callipers** قَدَمَة ، مسماك ، قانس الشخانة ،  
مقياس الأقطار ، فرجار

- 1 - أداة لقياس سماكة الشيء أو ثخانته .
- أداة ذات ذراعين بها تدرّيج ، تستعمل لقياس الطول ، وتكون في شكل خاص لقياس القطر الداخلي والخارجي للأجسام الأسطوانية .
- 2 - سماكة أو ثخانة .
- 3 - يقيس بالفرجار .

**Callahan's method** طريقة كالاهاان  
نسبة إلى ج. ر. كالاهاان ، 1918 - 1853 ، J.R.Callahan ،  
طبيب أسنان أمريكي .

طريقة لتنظيف قناة الجذر يستعمل فيها حامض الكبريتيك  
ليساعد على فتح وتوسيع القناة ، وتفتيت لب السن المتعفن .

**callosity = callus** تصلّب جلدي = دَشْبَذ عظمي  
تصلب مساحة من الجلد ، بسبب الاحتكاك ، أو الضغط أو  
التهيج المستمر لهذه المنطقة .

**callus = callosity** دَشْبَذ ، ثفن  
1 - نسيج ترميمي يترسب حول نهايتي العظم المكسور وهو  
نوع رديمي من عظم جديد ، يبتدئ بشكل رخو ، ثم  
يتصلب ويدشذب العظم الجديد ليمنع حركة الأجزاء  
المكسورة .

2 - تنسج موضعي في الطبقة القرنية للنسيج الظهاري الذي  
تعرض للضغط والاحتكاك .

**calvaria = calvarium** قحف ، قمة الجمجمة ، قمة القحف  
1 - غطاء الجمجمة (Skull cap) ، القبة القحفية (Cranial vault) ،  
أو صدفة الجمجمة (Concha of cranium) .  
2 - قمة الجمجمة المتكونة من العظم الجبهي ، والعظم  
الجداري ، والعظم القذالي .

1- حُجْرَة ، قَمْرَة camera  
(في التشريح) : أي تجويف أو حُجْرَة مثل العين والقلب .  
2- آلة التصوير  
صندوق أو حُجْرَة خاصة ، أو آلة تُستعمل لالتقاط الصور  
الفوتوغرافية .

**camera oculi** صندوق العين ، الحجاج  
**camera of cranium** صندوق الدماغ ، الجمجمة  
**camera,pulp** حُجْرَة لب السن

فراغ داخل السن يحتوي على اللب .  
زاوية كامبر ،  
**Camper's angle = maxillary angle**

زاوية الفك العلوي  
نسبة إلى ب. كامبر ، 1789 - 1722 ، P.Camper ، مُشرّح  
هولندي .

**Camper's line** خط كامبر  
نسبة إلى ب. كامبر ، 1789 - 1722 ، P.Camper ، مُشرّح  
هولندي .

- 1 - خط يمتد من الحافة السفلية لجناح الأنف إلى الحافة  
العلوية لزغمة الأذن .
- 2 - خط يمتد من مجرى السمع الظاهر « الصمّاخ » إلى النقطة  
تحت الشوكة الأنفية .

**Camper's plane = Camper's line** مستوى كامبر  
نسبة إلى ب. كامبر ، 1789 - 1722 ، P.Camper ، مُشرّح  
هولندي .

مستوى أفقي يمر خلال وتدة الأذن إلى النقطة أسفل الأنف  
على جانبي الوجه ، وهو في العادة مواز للمستوى  
الإطباق . انظر خط الجناح - الوتدة (Ala-tragus line) .

**camphorated parachlorophenol** باراكلوروفينول مُشبع  
بالكافور

**camphorated paramonochlorophenol = CMCP** بارامونوكلوروفينول مُشبع بالكافور

عقار يُستعمل كضمد لقناة الجذر منذ القرن الـ 19 ، ومازال  
لاستعماله شعبية على الرغم من معرفة خواصه السامة .

**Campylobacter** العطيفة  
جنس من الجراثيم يرى كعصية حلزونية رفيعة ، متحركة ،  
سالبة الجرام ، توجد في التجويف الفموي والقناة المعوية .

**campylognathia** انشاء الفك ، فك أرنب  
تشوّه خلقي أو سوء تكون في الفك أو الشفة يشابه مظهر  
فك الأرنب .

**canal** قناة ، مَجْرَى

|  |  |
|--|--|
| (في تشريح) : أنبوب ضيق أو قناة يكون عادة داخل العظم ؛<br>بعض أنواع القنوات هي القناة المُقربة (Adductor canal) ،<br>القناة السنخية (Alveolar canal) .                                    | قناة توجد عَرَضاً في قاع الحفرة اللقمية ، يمر بها ويريد من<br>الجيب المستعرض .   |
| (في طب الأسنان) : ممر أنبوبي أو مجرى داخل السن ،<br>يتملى عادة بالنسيج اللبني .  | <b>القناة السنخية</b><br><b>canal , dental</b>   |
| قناة ثانوية ، قناة إضافية  | أية قنّاة من القنوات في الفك العلوي أو الفك السفلي ،<br>التي يمر بها وعاء دموي أو عصب لتغذية الأسنان . القنوات<br>السنخية العليا تكون بالفك العلوي ، والقنوات السنخية<br>السفلى ، وتكون بالفك السفلي . |
| فرع من قناة الجذر الرئيسية ، توجد غالباً في النصف الذروي<br>من جذور الأسنان أو في منطقة تشعب الجذور .  | <b>قنّية عاجية</b><br><b>canal , dentinal = dentinal tubule</b>  |
| قناة غذائية  | أنبوب عاجي دقيق .  |
| قناة سنخية ، قناة  | <b>قناة غربالية</b><br><b>canal , ethmoid</b>  |
| دُرديّة = قناة سنخية   | قنّاة بين العظم الغربالي والعظم الجبهي ، يمر خلالها العصب<br>الغربالي الخلفي والعصب الأنفي الهدبي والأوعية الغربالية .   |
| قناة سنخية سنخية   | <b>القناة السمعية الخارجية</b><br><b>canal , external auditory</b>   |
| مصطلح قديم للقناة السنخية (Dental canal) .   | <b>قناة وجاهية</b><br><b>canal , facial</b>  |
| القناة اللقمية الأمامية =  | قنّاة تمتد من الجزء الصخري من العظم الصدغي إلى الثقبه<br>الإبرية الخشائية ، ويمر خلالها العصب الوجهي .   |
| القناة تحت اللسانية =  | <b>أداة حشو القنّاة</b><br><b>canal filler</b>   |
| <b>hypoglossal canal</b>   | <b>قناة حنكية كبيرة</b><br><b>canal , greater palatine</b>   |
| ممر للعصب تحت اللساني ، خلال العظم القذالي ؛ تُسمى<br>أيضاً : القناة تحت اللسان (Hypoglossal canal) .  | قنّاة تمر من الحفرة الحنكية الجناحية إلى الثقبه الحنكية<br>الكبيرة خلال الجدار الجانبي للحفرة الأنفية ، بين الفك<br>العلوي والعظم الحنكي ، ويمر خلالها الشريان الحنكي<br>الكبير والعصب الحنكي الكبير . |
| القناة الحنكية الأمامية = القناة   | <b>قناة رَسنية ، قنّاة مقودية ،</b><br><b>canal , gubernacular</b>   |
| <b>greater palatine canal</b>  | قناة الحبل السني   |
| الحنكية العظمية  | قنّاة تمر خلال العظم السنخي ، يوجد فيها رسن السن<br>(حزمة النسيج الضام التي تربط جريب السن الدائمة إلى اللثة<br>المحيطة) .   |
| قناة تمر من الحفرة الجناحية الحنكية إلى الثقبه الحنكية<br>الكبيرة ، في الجدار الجانبي للتجويف الأنفي ، بين عظم<br>الفك العلوي وعظم الحنك ، يمر بها العصب والشريان<br>الحنكيين الأعظمين . | <b>قناة هيرشفيلد =</b><br><b>canal , Hirschfeld's = nutrient canal</b>   |
| القناة السَمعية  | القناة المغذية   |
| قناة ولادية ، مجرى ولادي   | <b>القناة الزجاجية ، القنّاة الهياينية</b><br><b>canal , hyaloid</b>   |
| قناة البندقيّة القصيرة   | <b>القنّاة تحت اللسانية =</b><br><b>canal , hypoglossal = anterior</b>   |
| مصطلح يُستعمل لوصف جذر سن غير مكتملة التكوين أو<br>النمو ، حيث يكون الثلث الذروي لقناة الجذر أوسع في<br>قطرة من الجزء التاجي الذي يعلوه .  | <b>القناة اللقمية الأمامية</b><br><b>condylar canal</b>  |
| القنّاة السباتية   | <b>القنّاة القاطعة</b><br><b>canal , incisive</b>  |
| ممر أو قنّاة في الجزء الصخري للعظم الصدغي ، يمر خلاله<br>الشريان السباتي الغائر .  | قنّاة تمتد من الحفرة القاطعة إلى قاع الحفرة الأنفية .  |
| القنّاة المخية الشوكية   | <b>قناة سنخية سفلية</b><br><b>canal , inferior alveolar</b>  |
| قناة عنقوية  | <b>قناة سنخية سفلية</b><br><b>canal , inferior dental</b>  |
| قناة دورانية = قناة  | <b>القنّاة تحت الحجاجية</b><br><b>canal , infraorbital</b>   |
| مُغذية   | أحد الممرات من الأثلام تحت الحجاجية إلى الثقبه تحت<br>الحجاجية في الفك العلوي ، يمر عبرها الشرايين تحت<br>الحجاجية والأعصاب تحت الحجاجية .   |
| قناة لُقمية  |  |
| قناة لُقمانية ، قناة شبه اللقمة  |  |

canal , interdental = nutrient canal = قَنَاة مَا بَيْنَ السِّنِيَّةِ = قَنَاة مَغْذِيَّة

canal , internal auditory القَنَاة السَّمْعِيَّة الدَّاخِلِيَّة

canal , lacrimal القَنَاة الدَّمْعِيَّة

canal , lesser palatine القَنَاة الحَنْكِيَّة الصَّغِيرَة

إحْدَى تَفْرَعَاتِ القَنَاة الحَنْكِيَّة الكَبِيرَة ، وَتَحْمَلُ تَفْرَعَاتٍ مِنَ الأَوْعِيَةِ الحَنْكِيَّة الكَبِيرَة إِلَى أنْسِجَةِ الحَنْكِ الرِّخْوِ .

canal , mandibular = قَنَاة الفَكِّ السُّفْلِي = القَنَاة السِّنِيَّةِ

inferior dental canal السُّفْلِيَّة

canal , maxillary = قَنَاة الفَكِّ العُلْوِي =

superior dental canal القَنَاة السِّنِيَّة العُلْوِيَّة

canal , nasolacrimal القَنَاة الأَنْفِيَّة الدَّمْعِيَّة

القَنَاة الَّتِي تَحْوِي المَجْرَى الأَنْفِي الدَّمْعِي .

canal , nasopalatine القَنَاة الأَنْفِيَّة الحَنْكِيَّة

أحْد المِمْرَاتِ مِنَ الحُفْرَةِ الأَنْفِيَّة إِلَى الحَنْكِ ، عَادَة مَا تَكُونُ مَقْفَلَة عِنْد الرِّجْلِ .

canal , neural القَنَاة العَصْبِيَّة

canal , nutrient = Hirschfeld's canal = القَنَاة المَغْذِيَّة = قَنَاة هِيرشْفِيلْد

وَاحِدَة مِنَ القَنَاة الأَنْبُوبِيَّة أَوْ الأَثْلَام الَّتِي تَوْجَدُ فِي بَنِيَّة العِظْم السَّنَخِي لِلْفَكِّ العُلْوِي وَالْفَكِّ السُّفْلِي تَمْرُخُ لَهَا شَبَكَة الأَوْعِيَةِ الدَّمْوِيَّة .

canal , optic قَنَاة العَصْبِ البَصْرِي

canal , palatine قَنَاة حَنْكِيَّة

canal , pharyngeal قَنَاة بُلْعُومِيَّة ، مَجْرَى بُلْعُومِي

canal , posterior condylar قَنَاة لُقْمِيَّة خَلْفِيَّة

قَنَاة تَوْجَدُ عَرْضاً فِي قَاعِ الحُفْرَةِ اللُقْمِيَّة يَمْرُ بِهَا وَرِيدٌ مِنَ الجَيْبِ الوَرِيدِي المَسْتَعْرَضِ .

canal , posterior palatine = القَنَاة الحَنْكِيَّة الخَلْفِيَّة =

lesser palatine canal القَنَاة الحَنْكِيَّة الصَّغْرَى

أحْد فُرُوعِ القَنَاة الحَنْكِيَّة العِظْمِيَّة ، وَهِيَ تَنْقَلُ فُرُوعَ الأَوْعِيَةِ الحَنْكِيَّة العِظْمِيَّة إِلَى أنْسِجَةِ الحَنْكِ الرِّخْوِ .

canal , pterygopalatine = القَنَاة الجَنَاحِيَّة الحَنْكِيَّة =

posterior palatine canal قَنَاة حَنْكِيَّة خَلْفِيَّة

canal , pulp = root canal قَنَاة لَبِيَّة = قَنَاة الجَذْرِ

canal , root = pulp canal قَنَاة جَذْرِيَّة = قَنَاة لَبِيَّة

قَنَاة تَحْتَوِي عَلَى لَبِ السِّنِّ مَارَافاً مِنْ خِلَالِ جَذْرِ السِّنِّ إِلَى حُجْرَةِ اللَّبِّ .

canal , spinal قَنَاة شُوكِيَّة

canal , superior maxillary = قَنَاة الفَكِّ العُلْوِي = الثَّقْبَة

foramen rotundum العِظْمِيَّة المَدْوَرَة الوَتْدِيَّة

osis sphenoidalis

canal , vertebral القَنَاة الفِقَارِيَّة

canal , zygomatico-orbital = القَنَاة الحِجَاجِيَّة الوَجْنِيَّة =

القَنَاة الحِجَاجِيَّة العِذَارِيَّة

مَر خِلَالِ التَّنَوُّعِ الحِجَاجِي لِلْعِظْمِ الوَجْنِي يَمْرُ بِهَا الفُرْعُ الوَجْهِي وَالفُرْعُ الصُّدْغِي لِلْعَصْبِ الوَجْنِي .

canal , zygomaticotemporal = قَنَاة وَجْنِيَّة صُدْغِيَّة =

foramen zygomaticotemporale ثُقْبَة وَجْنِيَّة صُدْغِيَّة

canaliculi قُنَيَّاتٍ (لَاتِيْنِيَّة)

canaliculi dentales قُنَيَّاتٍ عَاجِيَّة

canaliculus قُنَيَّةٌ ، قَنَاة صَغِيرَة (لَاتِيْنِيَّة)

مَر أُنْبُوبِي شَدِيدِ الضِّيْقِ يَوْجَدُ فِي العِظْمِ . قَنَاة دَقِيقَة يَمْرُ فِيهَا السَّائِلِ النِّسْجِي .

canaliculus dentalis قُنَيَّةٌ سِنِيَّةٌ ، قُنَيَّةٌ عَاجِيَّة

قَنَاة مِنَ القَنَاة الدَقِيقَة الَّتِي تَحْمَلُ دَاخِلَهَا نَتَوِّاتِ أَرْوَمَاتِ المِلاطِ . أَثْنَاءَ تَكْوَنِ المِلاطِ .

canaliculus lacrimalis قَنَاة دَمْعِيَّة

canalis قَنَاة

canalis pterygoidei , nerve عَصْبُ القَنَاة الجَنَاحِيَّة

انظُر جَدولَ الأَعْصَابِ (Nerves) .

cancellous إِسْفَنْجِي ، مَسَامِي ، شَبَكِي

ذُو تَرَكِيبِ شَبَكِي ، ذُو تَرَكِيبِ إِسْفَنْجِي ؛ يُطْلَقُ عَلَى النِّسْجِ العِظْمِي .

cancellous bone = spongy bone عِظْمٌ إِسْفَنْجِي

cancer سِرطَان

نَمُو خَبِيثٌ يَنْشَأُ مِنَ الخَلَايَا الظَّهَارِيَّة يَسْتَعْمَلُ هَذَا المِصْطَلَحُ بِكَثْرَة لَوْصَفِ كُلِّ الأَوْرَامِ الخَبِيثَةِ .

cancer cell خَلِيَّةٌ سِرطَانِيَّة

cancer , jaw سِرطَانُ الفَكِّ

cancer , lip سِرطَانُ الشَّفَةِ

cancer , tongue سِرطَانُ اللِّسَانِ

cancerous سِرطَانِي

مَتَعَلِّقٌ بِالسَّرطَانِ (Cancer) .

cancrem تَقْرُحٌ ، قُرْحَةٌ مُوَاتِيَّةٌ ، أَكْلَةٌ ، قَارِحَةٌ

قُرْحَةٌ غَنْغْرِيْنِيَّةٌ .

cancrem nasi قَارِحَةٌ أَنْفِيَّة

غَنْغْرِيْنَةٌ لِلغِشَاءِ المَخَاطِي لِالأَنْفِ .



|  |                              |
|--|------------------------------|
| <b>cancrum oris = noma</b>   | قارحة الفم                   |
| (Mouth gangrene) ؛ وتبدأ بالغشاء المخاطي بالخد أو بالثة. يمكن أن تمتد إلى الأنسجة الوجهية . شائع الحدوث في الأطفال الواهين.  |                              |
| <b>candelilla wax</b>  | شمع كانديليلا ، شمع الفربيون |
| <b>candida = monilia</b>   | المبيضة = طوقيات ، فطور      |
| جنس من الفطريات الجرثومية الممرضة ، شبه الخميرة ، يُسبب داء المبيضات (Candidiasis) أو داء الطوقيات (Moniliasis) أو داء السلاق (Thrush) ، يُسمى أيضا الطوقية (Monilia) .  |                              |
| <b>candida albicans</b>  | المبيضة البيضاء              |
| أكثر الأنواع شيوعا حيث تسبب داء المبيضات وهناك أنواع أخرى من المبيضات يمكن أن تسببه .  |                              |
| <b>candidal leukoplakia</b>  | داء الطلوان المبيضي          |
| <b>candidiasis = moniliasis = thrush</b>   | داء المبيضات ، السلاق        |
| عدوى حادة أو مزمنة نتيجة للإصابة بنوع من فطر المبيضات البيض شبه الخميرة تصيب الأغشية المخاطية ومظاهره الفموية آفات بيضاء سرعان ما تتقشر تاركة أسطحاً نازفة ، كما في السلاق الفموي أو التهاب الفرج والمهبل ، ويمكن أيضا أن يصيب الجلد ، والقلب ، أو الرئتين . |                              |
| <b>candidiasis, chronic hyperplastic</b>   | داء المبيضات التنسجي المزمن  |
| <b>candidiasis, erythematous</b>   | داء المبيضات الحامي          |
| <b>candidiasis , oral</b>  | داء المبيضات الفموية         |
| عدوى الفم بالمبيضات البيضاء يمكن أن تترافق مع الحالات المزمنة قبل السرطانية.   |                              |
| <b>candidiasis , oral acute</b>  | داء المبيضات الغشائي الكاذب  |
| <b>pseudomembranous = thrush</b>   | الفموي الحاد = سلاق          |
| <b>candidosis = candidiasis</b>  | داء المبيضات                 |
| <b>candidosis, acute atrophic</b>  | داء المبيضات الضمور الحاد    |
| <b>candle</b>  | شمعة                         |
| <b>canine</b>  | ناب                          |
| السن الثالثة من خط الوسط في التسنين الأولى والتسنين التالي ، على القوس السنية العلوية والسفلية . الناب سن وحيدة الحدية ، وحيدة الجذر . ذات جذر طويل نسبيا ، وارتفاع لساني لثوي ظاهر في التسنين الدائم ؛ في   |                              |

حالة التسنين غير الدائم ، يقع وحشي القاطع الجانبي وإنسي الرحي الأولى المؤقتة ، في كل ربع من القوس السنية . في الإثغار الدائم يقع وحشي للقاطع الجانبي ، وإنسي الضاحكة الأولى الدائمة في كل ربع من القوس السنية . وهو معد لتقطع وتمزيق الطعام . الناب العلوي الدائم هو أطول الأسنان . من المهم المحافظة على الأنياب في الفم من أجل الناحية الوظيفية والجمالية أو كليهما ، وذلك بسبب وضع الناب في القوس السنية وطول جذره يطلق عليه اسم سن العين (Eye tooth) . يميل تاج الناب السفلي تجاه اللسان . تبدأ الأنياب المؤقتة (اللبنية) بالتكلس قبل الولادة ، وتبزغ في الفم بعد حوالي 18 شهر . تتم عملية التكلس عادة بعد سنتين ونصف وتبدأ الجذور في الامتصاص بعمر 7 سنوات ، قبل سقوطها في السنة 12 . تبدأ الأنياب الدائمة بالتكلس عند 4-5 شهور وتبزغ في الفم كاملة في سن 10-12 سنة .

**canine disclusion** انفصال إطباق نابي  
انظر . . إطباق ذو حماية بالناب ، إطباق واقي بالناب (Canine- protected occlusion) .

**canine eminence** بارزة نابية ، بروز نابي ، شامخة نابية ، ارتفاع نابي  
مُرتفع عظمي في الفك العلوي يُغطي جذر الناب . منحني مقوس ظاهر من العظم والنسيج الرخو ، يُغطي جذور الأنياب العلوية ، وينشأ نتيجة لكبر حجم جذر الناب ، ووضع السن في زاوية القوس السنية . ويساعد التواء النابي على دعم الشفة العلوية على جانبي المنخرين (الفتحات الأنفية) .

**canine fossa** حفرة نابية ، نُقرة نابية  
منخفض على السطح الخارجي للفك العلوي خلف الارتفاع النابي .

**canine guidance** الارشاد النابي ، دليل نابي  
عبارة مختصرة لوصف الأسنان المستخدمة كدليل إطباق ، في حالة عدم إطباق الأسنان «اللانطباق» ، أثناء الانزلاق الجانبي ، والمتعلق بحركة الفكين . في حالة الانزلاق الجانبي ، على الجانب العامل ، يلامس السطح الوحشي الوجهي للناب السفلي ، السطح الإنسي اللساني للناب العلوي حينما يتحرك الفك السفلي جانبياً ، مسبباً عدم إطباق للأسنان الأخرى . انظر . . إطباق ذو حماية نابية ، إطباق ذو وقاية نابية (Canine- protected occlusion) .

|                                      |   |                                    |  |
|--------------------------------------|---|------------------------------------|--|
| canine muscle = muscle               | العضلة النابية = العضلة الرافعة   | cantilever spring                  | نابض عتلي ، نابض كابولي  |
| levator anguli oris                  | لزواوية الفم  | cap                                | 1- قُبْعة ، قَلْنسوة   |
| canine- protected articulation       | تمفصل الأسنان ذو الحماية النابية ، إطباق ذو وقاية نابية   |                                    | تعبير عامي ؛ يُطلق على التاج كمصطلح آخر ، يُستخدم حينما يغطي تاج السن الطبيعية بغطاء كُلي أو جزئي .  |
| (Canine-protected articulation)      | انظر . . إطباق ذو حماية نابية (Canine-protected occlusion)  |                                    | 2- قَمّة ، غطاء يحمي نسيج أية مادة أو بنية ، تغطي اللب المكشوف للسن .  |
| canine- protected occlusion          | إطباق ذو وقاية نابية  | cap crown = shell crown            | تاج ذو قَلْنسوة = تاج قَشري  |
|                                      | إطباق يشكل الناب منفرداً كدليل لعدم انطباق الأسنان في حالة الانزلاق الإطباق الجانبي (Laterotrusion) .   | cap , crown                        | قُبْعة التاج ، غطاء التاج  |
| canine rise                          | إطباق رافع  | cap , enamel                       | قُبْعة الميناء ، غطاء مينائي   |
| canine space abscess                 | خراج المسافة النابية  |                                    | الميناء الذي يُغطي قمة الحُلَيْمة السنية النامية .   |
| canine teeth                         | أنياب ، أسنان نابية   | cap , metal                        | غطاء معدني   |
| canine tooth                         | ناب ، سن نابية  | cap , platinum                     | غطاء بلاتيني ، قبة بلاتينية  |
|                                      | سن ذات حذبة واحدة ، تمأثل أسنان الكلاب ، توجد بين القاطع الجانبي والضاحك الأول. ويوجد ناب واحد في كل رُبع من القوس السنية في الأسنان اللُبنية والدائمة .          | cap , pulp                         | غطاء اللب ، قَلْنسوة اللب  |
| caniniform                           | نابي الشكل  |                                    | قُرص معدني أو بلاستيكي أو مادة كيميائية يُغطى بها اللب المكشوف .   |
|                                      | بشكل الناب أو شبيه بسن نابية .  | cap , skull = calvaria = calvarium | غطاء الرأس ، غطاء الجُمجُمة = قمة الجُمجُمة ، قمة القحف  |
| caninus = levator anguli             | العضلة النابية =  | cap splint                         | جَبيرة قَلْنسوية   |
|                                      | العضلة رافعة زاوية الفم   |                                    | جبيرة سنية معدنية مصبوبة ، أو جبيرة أكريليكية راتينية ، تنطبق بإحكام على تيجان الأسنان الطبيعية وأسطحها الإطباقية ، وتثبت في مكانها بالإسمنت لتساعد على تثبيت كسور الفك .  |
| canker = aphthous stomatitis         | قارحة ، تآكل الفم = التهاب الفم القلاعي   | cap , swaged                       | غطاء مُطَرَّق ، غطاء يُشكّل بالطريق  |
|                                      | تقرُّح الفم والشفَتين خصوصاً (مصطلح قديم) .   | capping , direct                   | تغطية مباشرة   |
| canker sore = aphthous ulcer         | قارحة الفم ، قرحة قلاعية  |                                    | تغطية لب السن المكشوف بضماد طبي في محاولة للحفاظ على حيويته ، والتغطية المباشرة تعمل بشكل فعال في حال الانكشاف الآلي لللب السن وعندما تكون الأسنان حديثة الزوغ «الأسنان الفتية» .  |
| cannula = canula                     | قُنْيّة ، قَصْبة بَزَل ، قُصْبِيّة  | capping , indirect                 | تغطية غير مباشرة   |
|                                      | أنبوبة رفيعة صلبة ، أو شبه صلبة من المعدن أو الزجاج أو البلاستيك أو إبرة غير حادة يمكن إدخالها في قناة أو حُفرة أو وعاء دموي داخل الجسم ليزل السوائل خارج الجسم . |                                    | يوضع هيدروكسيد الكالسيوم أو أكسيد الزنك واليوجينول ، فوق طبقة متبقية من العاج النَّخَر ؛ وبعد مرور فترة تتراوح بين 6 إلى 12 أسبوعاً ، يرفع العاج النَّخَر المتبقي . يتوقع حدوث عملية التكلُّس ، أي عودة التمدن للأنسجة المتأثرة بالتسوس من العاج (هذه العملية مثيرة للجدل) . |
| canthomeatal line                    | خط صماخي مُوقِي ، خط صماخي لحاظي  | capacity                           | قُدرة ، سَعَة ، طاقة   |
|                                      | الخط الواصل بين الموق أو لحاظ العين الجانبي «زاوية العين الجانبية» ومجرى السمع الظاهر «الصِّمَاح» .   | capacity , buffering               | قُدرة الصَدِّ ، قُدرة التنظيم  |
| canthus                              | لحاظ ، مَاق ، موق (ح : أماق ، أمواق)  | Capdepont's syndrome =             | متلازمة كابدبون = نقص  |
| cantilever = cantalever = cantaliver | 1- عَتْلَة ، كابول  |                                    | تكوّن العاج ، سوء تنسُّج العاج dentinogenesis imperfecta   |
|                                      | 2- دعامة ناتئة مُثبتة من طَرَف واحد   |                                    |  |
| cantilever bridge                    | جَسَر كابولي ، جسر عَتلي  |                                    |  |
|                                      | صفيحة جزئية ثابتة أو جسر له دعامة واحدة ملاصقة لمنطقة درءاء ، أي جسر مُثبت من طرفه بالسن الداعمة والطرف الآخر يستند على الحيد أو الارتفاع السنخي الأدرَد .        |                                    |  |

نسبة إلى س. كابديبون ، 1867 - 1917 ، C.Capdepont ،  
 طبيب أسنان فرنسي .  
**capillary شعري ، دقيق ، شعيري**  
 1- مصطلح يُستعمل لوصف أي أنبوب فائق الدقة .  
 2- أحد الأوعية الدموية فائقة الدقة التي يتكون جدارها من  
 خلية واحدة ، يصل مابين الشريينات والوريدات . توجد  
 الشعيرات الدموية على شكل شبكة كثيفة تغطي جميع  
 أنحاء الجسم لتسهيل تبادل المغذيات ونواتج الفضلات  
 ومواد أخرى ، بين سائل الأوعية الدموية وخلايا النسيج  
 المحيط بها من خلال جدرانها شبه النفوذة . تتكون جدران  
 الشعيرات الدموية من طبقة واحدة من الخلايا الظهارية  
 تعرف بالخلايا البطانية تسمح بمرور كريات الدم البيضاء  
 في حالة حدوث التهاب .  
**capillary action فعل شعري**  
 فعل يجعل سطح السائل في الأنبوب إما أن يرتفع أو  
 ينخفض ، معتمداً على مدى لصوقية ، أو تماسك جزيئات  
 السائل . فكلما كان تماسك الجزيئات أكثر كلما ارتفع سطح  
 السائل ، وكلما كان تماسك الجزيئات أقل كلما التصق  
 بجدران الأنبوب الذي يحتويه وانخفض سطح السائل .  
 يسمى أيضاً الجذب الشعري (Capillary attraction) ،  
 الخاصة الشعرية ، أو الجاذبية الشعرية (Capillarity) .  
**capillary attraction جذب شعري**  
 حالة تنتج عن التوتر السطحي تسبب ارتفاعاً أو انخفاضاً  
 لسطح السائل الملائق لسطح صلب . انظر الفعل الشعري  
 (Capillary action) .  
**capillary fragility هشاشة شعرية**  
 هشاشة الأوعية الشعرية .  
**capillary haemorrhage نزف شعري**  
 النزف من وعاء شعري أو أوعية شعرية ، تتميز بالنز .  
**capillary vessels أوعية دموية شعرية**  
 1- لُقمة  
 2- رُؤيس (رأس صغير) ، رُؤيس العضد .  
**capitulum = capitulum 1- لُقمة**  
 2- رُؤيس  
 نُتوء عظمي مفصلي (Bony articulating eminence) .  
 2- رُؤيس  
 رأس صغير (Small head) .  
**capitulum mandibulae لُقمة الفك السفلي ، رُؤيس الفك السفلي**  
 الرأس المفصلي للفك السفلي ، لُقمة الفك السفلي  
 (Mandibular condyle) .

**capping تغطية ، تقييع**  
 1- طريقة أو أسلوب لتغطية لب مكشوف ، لحمايته من  
 المهيجات وتحفيزه على الالتئام .  
 2- تسمية عامة للتتويج . انظر غطاء (Cap) .  
**capping , pulp تغطية اللب**  
**capsula = capsule = cap. محفظة ، غلاف (لاتينية)**  
**capsular محفظي**  
 متعلق بالمحفظة المحيطة بالمفصل .  
**capsular fibrosis تليف محفظي**  
 انظر التحام (Adhesion) ، التحام محفظي (Capsular  
 . adhesion)  
**capsular ligament الرباط المحفظي**  
**capsular ligament, TMJ الرباط المحفظي للمفصل**  
 الصدغي الفكي  
 رباط يغلف الغشاء الزلالي العلوي والسفلي للمفصل  
 الصدغي الفكي السفلي .  
**capsule محفظة ، مضغوطة ، كبسولة ، غلفة**  
 1- الغلاف اللينفي ، أو الغلاف الغشائي الذي يغطي عضواً  
 أو جزءاً من عضو .  
 2- غلاف خارجي قابل للذوبان ويحتوي على الدواء .  
 3- الرباط المحيط بالمفصل ، كما في حالة المفصل الفكي  
 الصدغي .  
 4- وعاء مواد الحشو التي تمزج آلياً .  
**capsule , amalgam محفظة الأملغم ، مضغوطة الأملغم**  
**capsule , enamel = محفظة مينائية ، كبسولة مينائية =**  
**enamel cuticle قشيرة مينائية**  
**capsule , joint محفظة المفصل**  
**capsule , nasal محفظة أنفية**  
 البنية الغضروفية حول التجويف الأنفي الجنبيني .  
**capsule , proportioned محفظة ذات محتويات متناسبة**  
**capsule vibrator هزاز المحفظة ، هزاز المضغوطة**  
 جهاز آلي يُستعمل لمزج مواد الحشو التعويضية داخل  
 الكبسولة .  
**capsulectomy نزع المحفظة ، استئصال المحفظة**  
**capsulitis التهاب المحفظة**  
 التهاب المحفظة والأربطة المحفظية المصاحبة أو أربطة القرص  
 استجابة لتهييج أو مرض .  
**capsulitis, adhesive التهاب محفظي لاصق**  
 التحام وتقييد في حركة المفصل ناتج عن نقص في حجم حيز  
 المفصل وانتفاخ الأغشية الزلالية أثناء حالة التهاب المفصل .

capsulorrhaphy رفو المحفظة ، تَدْرِيزِ المحفظة ، خياطة المحفظة

إصلاح أو ترميم جراحي لمحفظة المفصل بالخيطة .  
إصلاح أو ترميم تمزق أو خلع المفصل .

capsulotomy شقّ المحفظة ، استئصال المحفظة ، بضع المحفظة

الفتح الجراحي لمحفظة المفصل .

caput رأس

caput mandibulae رأس الفك السفلي ، لُقمة الفك السفلي

Carabelli's cusp حُدْبَة كارابيللي

نسبته إلى ج. س. كارابيللي ، 1842 - 1787 ،  
(G.C.Carabelli) ، طبيب أسنان نمساوي .

حُدْبَة إضافية أو زائدة توجد على السطح الإنسي الحنكي  
لبعض الأرحاء الأولى العلوية الدائمة والأرحاء الثانية العلوية  
المؤقتة بالفك العلوي .

Carabelli's tubercle حُدْبَة كارابيللي

حُدْبَة صغيرة توجد أحيانا على السطح اللساني للرحى  
العلوية ؛ وهي صفة وراثية .

carat قيراط

1 - وحدة وزن للذهب والحجارة الكريمة .

2 - جزء من 24 جزءا .

- لقياس نقاوة الذهب : الذهب النقي يكون عبارة عن 24  
قيراط .

- القيراط للسبيكة ، يرجع إلى عدد أجزاء الذهب في  
السبيكة من 24 جزءاً ، مثال : 22 قيراط من الذهب أي  
22 جزءاً من الذهب وجزآن من معادن أخرى ؛ أما 24  
قيراط فهو ذهب نقي . انظر أيضاً درجة نقاوة الذهب  
(Fineness) .

- لقياس وزن الحجارة الكريمة ( 1 قيراط = 200  
ملليجرام) .

carbide الكَرْبِيد

مُرْكَب من الكربون وأحد المعادن الأخرى .

carbohydrate كربوهيدرات ، سكريات

مادة عضوية تحتوي الكربون والهيدروجين والأكسجين ،  
ويدخل ضمن هذه المجموعة : السكر والنشا والدكسترين  
والسيلولوز ، وهي من أنواع الطعام الذي يولد طاقة  
وحارة ؛ مركَّب يحتوي على الكربون ، والهيدروجين ،  
والأكسجين حيث تكون نسبة الهيدروجين والأكسجين  
عادة ماثلة لنسبتهما في الماء ، أي 1 : 2 . ويمكن تصنيفه إلى  
سكاكر أحادية ، وسكاكر ثنائية ، وسكاكر ثلاثية ، ومتعدّد

السكاكر ، وعديد السكاريد ، ومتغاير السكاريد وهي منبع  
فوري ومباشر للطاقة حينما يهضم الطعام . السكاكر  
الأحادية سكريات بسيطة تشمل الجلوكوز (يُسمّى أيضاً  
دكستروز) ، والفركتوز (يُسمى أيضاً ليفولوز) . يهضم  
الجالكتوز اللاكتوز . السكاكر الثنائية وتشمل السكروز ،  
والمالتوز ، واللاكتوز ، تحتوي معظم الفواكة والخضروات  
على بعض السكريات الطبيعية . توجد النشويات في  
القمح ، والرز ، والبطاطس .

carbolic acid حمض الكربوليك

حمض سام ، كاوي يستقطر من قطران الفحم ، أو يُنتج  
صناعياً ويُستعمل كمادة مُطَهِّرة مانعة للعفونة ومانعة  
للإنتان . حمض الكربوليك النقي يُسمّى أيضاً . فينول  
(Phenol) ، استعمل في الماضي لقتل الجراثيم والبكتيريا  
المتواجدة في الحُفْر النَخْرَة .

carbolyzed resin راتين مُشبع بالفينول

ضمام مُهدِّء ومُطَهِّر مضاد للعفونة ، يُستعمل لإزالة الألم  
الناجم عن انكشاف لب السن . ويحتوي على مزيج من  
الفينول ، والكحول الراتيني ، وأحياناً أكسيد الزنك وألياف  
القطن الطبي .

carbon كربون ، فحم

عنصر غير معدني رباعي التعادل عدده الذري 6 ، ووزنه  
الذري 12.11 . يوجد الفحم بشكل نقي في الماس ،  
والجرافيت ، ويدخل في مكونات كل الأنسجة الحية ،  
ويوجد في الجو كثنائي أكسيد الكربون .  
الكربون ضروري للعمليات الكيميائية بالجسم . يشترك في  
كثير من عمليات البناء الأيضي وكعنصر من عناصر  
الكربوهيدرات ، والأحماض الأمينية ، وثلاثي الجلسرين ،  
والحامض النووي الريبوزي وحمض الديوكسي  
ريبونوكليك وكثير من مركباته الأخرى .

carbon block كُتلة فحمية (كربونية)

كتلة من الفحم النباتي أو الكربون المضغوط ، صممت  
ليوضع عليها الأجزاء المعدنية المراد لحامها أو انصهارها .

carbon dioxide ثاني أكسيد الكربون

غاز عديم اللون والرائحة يمثل الناتج الأخير للتنفس ؛ تحمله  
الكربونات في بلازما الدم ويترك الجسم عن طريق الرئتين  
إلى الجو الخارجي . في حالته الصلبة يمكن أن يستعمل ثاني  
أكسيد الكربون المُثَلَّج ككاو أو حارق (Escharotic) ،  
وكطريقة لاختبار حيوية الأسنان ؛ يُعتبر ثاني أكسيد الكربون  
عاملاً مهماً لفزيولوجية التنفس . تحت أية زيادة لثاني  
أكسيد الكربون في الدم الجهاز العصبي الذي يتحكم فيه

مركز التنفس في المَخ ، على زيادة مُعدل التنفس . بهذا  
الفعل يزيد تدفق الأوكسجين ويقل ثاني أكسيد الكربون حتى  
تعود كميته في الدم إلى المعدل الطبيعي .  
واصمة كربونية ، مُسجّل كربوني ، مُعلّم  
carbon marker فحّمي

لتصميم الجهاز السني الجزئي النزوع ، يُستعمل رأس  
جرافيتي مثبت في مغزل المساح لتعيين خط المسح (علو  
المحيط) على السن الداعمة للمثال أو القالب المراد مسحه .

ورقّ كربون للتعليم  
carbon marking paper

عمود كربون للتعليم  
carbon marking rod

أحادي أكسيد الكربون  
carbon monoxide

غاز سام عديم اللون يخرج من عادم السيارات . يمنع  
التبادل الطبيعي لثاني أكسيد الكربون والأوكسجين أثناء  
عملية التنفس ؛ يُتمص بسهولة بواسطة خلايا الدم الحمراء  
لتكوين الكربوكسيهيموجلوبين .

فولاذ كربوني ، فولاذ فحّمي  
carbon steel

كاربورندم ، سامور  
carborundum

مادة ساحلة تحتوي على كربيد السيليكون مع الصلصال أو  
مادة أخرى . يقع ترتيبها من حيث الصلابة أو القساوة بعد  
الماس ، ويُمكن الحصول عليها بدرجات مختلفة من  
النعومة ، من فائق النعومة إلى الخشن ، يُثبت بواسطة مادة  
رابطة على دواليب ساحلة أو أقراص ساحلة .

قرص سامور  
carborundum disc = carborundum disk

رأس سامور  
carborundum point

دولاب سامور  
carborundum wheel

عجينة كربوكسيميثيل  
carboxymethylcellulose

سيلولوز هلامية  
gelatin paste

عجينة قادرة على الالتصاق بمخاطية الفم ، تُستعمل لإضافة  
حماية آلية لها ، وكحامل لأدوية موضعية .

جَمْرَة حميدة ، دُمْل ، الجمرَة  
carbuncle

عدوى بالمكورات السُّبحية للغُدُد العُرْقِيَّة أو بُصِيَّلات  
الشعر ، تسبب التهاباً للأُنسجة تحت الجلد المحيطة بهما ، مع  
إفراز القيح من خلال فتحات عديدة تكون تجاويفاً خراجية  
عديدة ضمن مساحة موضعية ، وتنتهي بتقشرها  
وانفصالها .

مُسْرطن ، مُولد السرطان  
carcinogen

1 - أية مادة مسببة للسرطان ، مثال قطران التبغ .  
2 - تُستعمل بشكل عام لأي عامل يسبب ورماً خبيثاً من أي  
نوع .

تَسْرَطْن ، تولّد السّرطان  
carcinogenesis  
مُكوّن السرطان ، مُولد السرطان ، مسرطن  
carcinogenic  
سرطانة ، ورَم سرطان ، سرطان ظهاري  
carcinoma  
ورم ظهاري خبيث يسبب عادة نقائل . انظر سرطانة ، ورَم  
خبيث (Cancer) .

سَرَطانة شعوية  
carcinoma , actinic  
نوع من سرطانة الخلايا القاعدية يصيب الوجه ، والأسطح  
المكشوفة من الجسم ، بسبب التعرض المباشر والمستمر لفترة  
طويلة لأشعة الشمس .

سَرَطانة غدانية كيسية  
carcinoma , adenoid cystic  
ورم ظهاري خبيث في الغُدُد اللُّعابية يشمل الخلايا العضلية  
الظَّهارية ، والخلايا المبطنة للقناة .

سَرَطانة سنخية  
carcinoma , alveolar

سَرَطانة الخلايا القاعدية  
carcinoma , basal cell  
سرطانة موضعية خبيثة تنشأ من طبقة الخلايا القاعدية الظهارية .

سَرَطانة بشرانية  
carcinoma , epidermoid

نوع من السرطانة ينشأ من الخلايا الظهارية الحُرشفية المطبقة ،  
ويمكن تقسيمه إلى عدة أصناف مُتباينة .

سَرَطانة لاأبدة = سرطانة بين  
carcinoma in situ =

الخلايا الظهارية  
intraepithelial carcinoma

مصطلح يُطلق على آفات الغشاء المخاطي المشابهة للظهارية ،  
ويمتد سوء التقرن فيه إلى جميع طبقات الخلايا الظهارية  
بشكل واضح ؛ وهي حالة قبل سرطانية .

سرطانة بين الخلايا الظهارية =  
carcinoma , intraepithelial =

سرطانة لاأبدة  
carcinoma in situ

سرطانة بُشرانية مخاطية  
carcinoma , mucoepidermoid

ورم خبيث ، يشمل الخلايا الحُرشفية ، والخلايا مفرزة المخاط  
في الغدد اللُّعابية .

سَرَطانة الحافة السنخية  
carcinoma of alveolar ridge

سَرَطانة الغار (الجيب)  
carcinoma of antrum

سَرَطانة الغشاء المخاطي الشدقي  
carcinoma of buccal mucosa

سَرَطانة اللثة  
carcinoma of gingiva

سَرَطانة الشفة  
carcinoma of lip

سَرَطانة الحنك  
carcinoma of palate

سَرَطانة اللسان  
carcinoma of tongue

سَرَطانة الخلايا المغزلية  
carcinoma , spindle-cell

شكل مختلف من السرطانة حُرشفية الخلايا تسمى خطأً  
سَارَكومة (Sarcoma) أو ساركومة سرطانية  
(Carcinosarcoma) بسبب الخلايا الورمية مغزلية الشكل .

سرطانة حُرشفية الخلايا ، carcinoma , squamous cell  
سرطانة الخلايا الحرشفية  
سرطانة من الظهارة الحرشفية ؛ نوع من السرطانة البشراية ؛  
يعتقد أنه الورم الخبيث الأكثر شيوعاً في الحفرة الفموية  
بكل أشكاله المختلفة مثل التقرُّحي (Ulcerative) والمُشقق  
(Fissured) .

سرطانة تُؤلولية carcinoma, verrucous  
شكل مختلف من السرطانة حرشفية الخلايا أقل درجة في  
الخبثاء ، حيث أنه ينحت أو ينحَر عوضاً عن التغلغل في  
الأنسجة المحيطة ، ويلاحظ غالباً عند كبار السن .

شبيه السرطانة ، نظيرُ السرطان carcinomatoid  
سرطاني ، سرطانيي carcinomatous  
متعلق بالسرطان أو مصاب به .

ساركومة سرطانية carcinosarcoma  
ورم خليط يشتمل على مميزات السرطانة والساركومة .

بطاقة card  
بطاقة فحوص card , examination  
بطاقة تسجيل card , record  
(سابقة) قَلْب ، قَلْبِي card- , cardi-  
قَلْبِي cardiac  
متعلق بالقلب .

توقُّف قلبي ، توقُّف القلب ، سكتة قلبية cardiac arrest  
توقف ضربات القلب ، ومن ثم حدوث قُصور في وصول  
الدم المحمَّل بالأكسجين إلى مراكز المخ ، ويُصاحبه توقف  
التنفس ؛ يجب إعادة دَورة الدم خلال دقيقتين لتحاشي تلف  
خلايا المخ .

فشل قَلْبِي ، هُبوط القلب cardiac failure  
يمكن أن يحدث ببطء أو بشكل مُفاجيء ، ويجب عَدَم  
الخلط بينه وبين توقف القلب «السكتة القلبية» ، حيث  
يحدثُ الهبوط القلبي نتيجة لمرض يؤثر على النتاج القلبي  
فيكون غير كاف للحفاظ على دورة الدم الطبيعية .

عَضلة قَلْبِي cardiac muscle  
العضلات القلبية عبارة عن نسيج عضلي خاص ، وهي  
تكوِّن جدران القلب ، وتتغذى بواسطة الشرايين التاجية .

منظم نَظْم القلب cardiac pacemaker  
النتاج القلبي cardiac output  
صمامات القلب cardiac valves  
لسان نارِي ، لسان قُرْمزي ، لسان أحمرملاع cardinal tongue  
لسان أحمر قان لامع ، بسبب زوال الطبقة الظهارية .

(سابقة) قَلْب ، قَلْبِي cardio-

علم أمراض القلب cardiology  
قلبي رئوي cardiopulmonary  
الإنعاش القلبي الرئوي cardiopulmonary resuscitation=  
CPR

عملية أساسية لإنقاذ الحياة ، تشمل التنفس الصناعي ،  
والتدليك القلبي اليدوي الخارجي ، تؤدي في حالات  
التوقف القلبي لإعادة الدورة الدموية والتنفس ، من أجل منع  
حدوث تلف الدماغ اللارجعي الذي يحدث نتيجة نقص  
الأكسجين بالمخ . عملية التدليك الخارجي للقلب تجعل  
القلب ينضغط بين القفص الصدري والعمود الفقري  
الصدري . أثناء انضغاط القلب ، يندفع الدم إلى الدورة  
الدوية العامة والدورة الدموية الرئوية ، وحينما يرفع  
الضغط ، يمتلئ القلب بالدم الوريدي . يجري التنفس في  
الفم أو عملية تنفس صناعية آلية مؤازرة لعملية الإنعاش  
القلبية الرئوية لأكسدة الدم بالأكسجين في الدورة الدموية .  
لا تحتاج هذه الطريقة لأي جهاز ، على الرغم أنه يمكن  
استخدام أجهزة آلية ، ويمكن لشخص أو شخصين القيام  
بها ، وتحتاج إلى ثلاث خطوات :

- 1- التأكد من جعل المجرى التنفسي مفتوح .
- 2- إعادة التنفس
- 3- إعادة الدورة الدموية .

فشل قلبي تنفسي cardiorespiratory failure  
قلبي وعائي cardiovascular  
متعلق بالقلب والأوعية الدموية .

الجهاز القلبي الوعائي ، الجملة cardiovascular system  
الدورانية  
نظام دوران الدم في جميع أنحاء الجسم ويشمل القلب  
والأوعية الدموية .

التهاب القلب carditis  
التهاب صمَّامات القلب ، التهاب cardivalvulitis  
مصارع القلب  
عناية ، رعاية care  
نَحْر ، نَسُوس caries

- 1- (في الطب) : تآكل نسيج العظم الالتهابي .
- 2- (في طب الأسنان) : هو المصطلح التقني الصحيح البديل  
عن مصطلح التسوس (البلى : Decay) ؛ وهو مرض يُعد  
من أكثر الإصابات شيوعاً في الإنسان ينتج بسبب زوال  
وفقد الأملاح المعدنية من النسيج السني ، يتسبب في تهدُّم  
الأنسجة السنينة المتكسِّسة بمساعدة النشاط الجرثومي ،  
وفي حدوث الحفرة السنينة .

**caries , approximal = proximal** تسوس مُلاصق ، تسوس مُتقارب = **caries = interstitial caries** تسوس بيني ، تسوس دان  
تسوس سني يبدأ في السطح الإنسي ، أو السطح الوحشي للسن ، ويحدث غالباً أسفل نقطة التماس مباشرة .

**caries , arrested** تسوس مُتوقّف  
نخر سني توقف عن التقدم .

**caries , cemental** تسوس ملاطي  
تآكل على أسطح الجذر ، يمكن أن يصيب منطقة تشعب الجذور .

**caries , chronic** تسوس مُزمن  
نخر سطحي بطيء ، مُتلون غالباً ، حيث يتراوح التلون بين الأصفر الفاتح والبني المحمّر والأسود . يمكن أن يكون التلون بفعل الكبريتيد الذي يدخل الحفرة الفموية ، أو من الناحج النهائي للنشاط الجرثومي . يحدث التسوس المزمن عادة في البالغين ، ويصيب عدد قليل نسبياً من الأسنان . يصبح العلاج فاقد الكالسيوم وذو قوام مرن ولون بني مسود .

**caries , dental** تسوس سني  
مرض ناتج عن تدهم وتفتت الأنسجة السنية الصلبة بسبب فقد الأملاح المعدنية . ينتج النخر السني عن تفاعل بيني بين جراثيم متنوعة في وسط حامضي .

**caries , enamel** تسوس الميناء  
نخر يشمل ميناء السن فقط .

**caries-free = caries-immune** خال من النخر = منيع للنخر ، ذو مناعة للنخر  
مريض لا يوجد لديه أي تسوس سني .

**caries , incipient** تسوس أولي ، تسوس ابتدائي  
المرض في مراحله الأولى ، حيث تبدأ الإصابة بالتسوس في الظهور .

**caries , interstitial** نخر بيني ، نخر خلالي  
انظر تسوس مُتقارب (Approximal caries) (المُصطلح المُفضّل) .

**caries , pit and fissure** تسوس الشقوق والوهاد  
نخر يبدأ في وهاد أو شقوق الأسنان ؛ النخر الأولي (Incipient caries) هو تسوس في مراحله الأولى ، وعادة لا يحتاج إلي أي علاج في هذه المرحلة .

**caries preventive agent** مادة مانعة التسوس

**caries-prone** عُرضة للنخر ، ميّال للنخر

شخص لديه زيادة شاملة في معدل التسوس السني ، على الرغم من اهتمامه الجيد بصحة فمه .

**caries , proximal** تسوس دان  
انظر نخر مُتقارب (Approximal caries) ، (المُصطلح المُفضّل) .

**caries , radiation** تسوس إشعاعي  
تخرب لنسيج السن مشابه للتسوس بعد المعالجة بالإشعاع . يُصاحب هذه الحالة جفاف الفم .

**caries , rampant** تسوس سريع ، تسوس مُنتشر ، تسوس عنيف  
نوع من التسوس يوجد غالباً عند الأطفال ، ويشمل العديد من الأسنان ، له بداية مفاجئة مع تقدم سريع مدمر للأسنان ؛ يظهر فجأة وينتشر بسرعة .

**caries , recurrent** تسوس مُعاود ، تسوس ناكس ، تسوس راجع  
تسوس يحدث عند حواف أو تحت حشوة سنية موجودة ، ينتج إما بسبب تراكم فضلات الطعام أو عن عدم إزالة التسوس بالكامل ، أو بسبب التصميم غير الملائم للحفرة أو للحشوة ، انظر نخر ثانوي (Secondary caries) .

**caries , residual** تسوس مُتبق ، تسوس مُتخلف  
يُترك التسوس السني بأرضية الحفرة المحضرة ، حتى لا ينكشف لب السن إذا ما أُزيل بالكامل .

**caries , root** تسوس الجذر

**caries , secondary** تسوس ثانوي

**caries , senile** تسوس شَيْخِي ، تسوس شَيْخُوخِي  
تسوس يوجد عند كبار السن ، يصيب الملاط على الأسطح الدائية بسبب انحسار الأنسجة الداعمة للأسنان ، وغالباً ما يكون نتيجة تراكم فضلات الطعام بين الأسنان ، بسبب إهمال العناية بصحة الفم والأسنان ، وأيضاً بسبب قلة إفراز اللعاب .

**caries , smooth-surface** نَخْر السطح الأملس  
نَخْر يصيب الأماكن التالية في السن : أ- الأسطح الدائية . ب- الثلث اللثوي من السطح الشدقي واللساني من تاج السن . ج- عند الحافة اللثوية للملتقى المينائي الملاطي . إذا حدث وأصيب النسيج الملاطي ، يُسمى : النَخْر الملاطي (Cemental caries) .

**cariogenic** مسوس

**cariogenicity = cariosity** تسوس

**cariosity** تسوس

|                                   |   |  |
|-----------------------------------|---|--|
| carious                           | 1- مسوس   | الدماغ والرأس عن طريق فرعيه الخارجي والداخلي .   |
|                                   | 2- تسوسي  | ينشأ الشريان السباتي الأصلي ، من الجذع الرأسي العضدي   |
| carious dentin                    | عاج مسوس ، عاج نخر                                      | والقوس الأورطية ، وينقسم إلى فرعين : الشريان السباتي   |
| carious , initial = early carious | تسوس بدئي ، تسوس أولي                                   | الخارجي أو الظاهر والشريان السباتي الداخلي أو الباطن ،   |
| carious lesion                    | آفة تسوسية ، إصابة تسوسية                               | يغذي الدماغ والسحايا والوجه والعنق وجانب الرأس   |
| carious tooth                     | سن نخر ، سن متسوسة                                      | واللسان . انظر السباتي المشترك أو العام (Carotis communis) ، السباتي الخارجي أو الظاهر (Carotis externa) ، السباتي الداخلي أو الباطن (Carotis interna) . |
| Carmichael's crown =              | تاج كارمايكل =  |  |
| three-quarter crown               | ثلاثة أرباع التاج                                       |  |
|                                   | نسبة إلى ج. ب. كارمايكل ، 1856 - 1946 ،                 |  |
|                                   | J.P.Carmichael ، طبيب أسنان أمريكي .                    |  |
| Carmody-Batson's operation        | عملية كارمودي وباتسون                                   |  |
|                                   | عملية داخل الفم ، تستخدم لردّ أو إرجاع العظم الوجني     |  |
|                                   | المكسور أو القوس الوجنية المكسورة ، عن طريق قطع في      |  |
|                                   | منطقة الجزء الناتئ من العظم الوجني .                    |  |
| carnassial                        | سن ممزقة ، سن قاطعة                                     |  |
|                                   | متعلق بأكل اللحم ، تُطلق على السن التي تُستخدم في قطع   |  |
|                                   | وتمزيق اللحم .  |  |
| carnauba                          | الكرنوبية : شجرة من الفصيلة النخيلية                    |  |
| carnauba wax                      | شمع الكرنوبية   |  |
|                                   | شمع يُستخرج من أوراق شجرة «الكوبرنيكي» وهي من           |  |
|                                   | الفصيلة النخيلية ، ويستخدم في الصقل والتلميع . الخ .    |  |
| carneous                          | لحمي  |  |
| carnivore                         | لاحم ، ضاري (ضار)                                       |  |
|                                   | أي حيوان أكل للحم .                                     |  |
| carnivorous                       | لاحم ، ضاري ، أكل للحم ، قارم                           |  |
| carotenemia = carotinemia =       | تجرن الدم ، وجود الكاروتين                              |  |
| carotenaemia                      | في الدم   |  |
|                                   | تلون الجلد والأغشية المخاطية ، سببها زيادة الكاروتين في |  |
|                                   | الدم . يشبه مرض الصفراء .                               |  |
| caroticotympanic                  | سباتي طبلي  |  |
| caroticotympanic artery           | شريان سباتي طبلي  |  |
|                                   | فرع من الشريان السباتي الباطن ، يغذي التجويف الطبلي .   |  |
|                                   | انظر مدخل السباتي الطبلي (Caroticotympanic) .           |  |
| caroticotympanic nerve            | عصب طبلي سباتي  |  |
|                                   | انظر مدخل الطبلي السباتي (Caroticotympanic) .           |  |
| carotid                           | سباتي   |  |
| carotid artery                    | شريان سباتي   |  |
|                                   | شريان رئيسي على جانبي العنق ، يحمل الدم المؤكسج إلى     |  |
|                                   |   | قناة سباتية  |
|                                   |   | ممر في الجزء الصخري للعظم الصدغي يمر خلاله الشريان   |
|                                   |   | السباتي الداخلي أو الباطن .  |
|                                   |   | عصب سباتي  |
|                                   |   | يعصب الغدد والعضلات الملساء في الرأس .   |
|                                   |   | انظر مدخل السباتي (Caroticus) .  |
|                                   |   | ضفيرة سباتية   |
|                                   |   | أية واحدة من الضفائر العصبية الثلاثة المصاحبة للشرايين   |
|                                   |   | السباتية .   |
|                                   |   | قارن مع الضفيرة السباتية العامة (Common carotid  |
|                                   |   | plexus) ، والضفيرة السباتية الظاهرة (External carotid  |
|                                   |   | plexus) والضفيرة السباتية الباطنة (Internal carotid  |
|                                   |   | plexus) .  |
|                                   |   | عُمد سباتي   |
|                                   |   | الغلاف الذي يحيط بالشريان السباتي المشترك أو العام ،   |
|                                   |   | والوريد الوداجي والعصب الحائر .  |
|                                   |   | عشني الجيب السباتي ، إغماء   |
|                                   |   | الجيب السباتي  |
|                                   |   | انظر متلازمة الجيب السباتي (Carotid sinus syndrome) .  |
|                                   |   | متلازمة الجيب السباتي  |
|                                   |   | فقد الوعي المؤقت الذي يترافق أحياناً بنوبات تشنجية بسبب  |
|                                   |   | شدة منعكس الجيب السباتي ، حينما يزداد الضغط على أحد  |
|                                   |   | أو كلا الجيبين السباتيين . يُسمى أيضاً : إغماء الجيب   |
|                                   |   | السباتي (Carotid sinus syncope) .  |
|                                   |   | خراج المسافة السباتية  |
|                                   |   | خرطوشة ، كربولة ، حبابة  |
|                                   |   | خرطوشة زجاجية من نوع خاص ، تحتوي على جرعة  |
|                                   |   | واحدة من محلول الدواء ، حيث يُمكن وضعها مباشرة في  |
|                                   |   | محقنة خاصة للحقن تحت الجلد .   |
|                                   |   | خرطوشة مُخدر ، حبابة المُخدر   |
|                                   |   | خرطوشة زجاجية مسبقة التعبئة بمحلول المخدر الموضعي ،  |





|                 |   |  |                            |
|-----------------|---|--|----------------------------|
| carver , wax    | منحات الشمع   | 1- قالب ، نموذج جبس ، قالب جيسي  | cast                       |
|                 | منحة بنصلة غير حادة صُممت خصيصاً لتشكيل الشمع ، ويمكن تسخينها لهذا الغرض أيضاً .  | 2- صب ، مصبوب  |                            |
| carving         | نحت ، تشكيل   | نسخة موجبة مطابقة لغرض ما ، تكون عادة من الجبس الجيري ، أو جبس باريس ؛ عكس الطبعة (Impression) وهي نسخة مطابقة سالبة .   |                            |
| carving wax     | تشكيل الشمع ، نحت الشمع ، شمع النحت   | قالب مُعلَب  | cast , boxed               |
| case            | 1- حالة ، حال ، علبَة   | قالب الطبعة الناتجة عن إحاطة أو تسوير حواف الطبعة بواسطة شرائط من المعدن اللين أو الشمع ، بحيث تشكل صندوقاً ، ثم توضع على هزاز ويُصب داخلها الجبس الحجري أو جبس باريس ، وبذلك لا يحتاج القالب الناتج إلا إلى قليل من التشذيب . |                            |
|                 | مُصطلح غير دقيق في علم تعويض الأسنان ، يستخدم كمرادف لمريض ، أو للدلالة على إحدى مراحل العلاج التعويضي للأسنان ، يجب أن تستعمل بدلاً منه المصطلحات الخاصة مثل مريض والبدلة السنية والأمثلة أو الصبّات .   | قَلب مَصْبُوب ، لب مصبوب   | cast core                  |
|                 | 2- إصابة مَرَضِيَة  | صَبِيبة معدنية شبيهة بأرومة السن ضمنها وتاد مثبت في قناة الجذر لتثبيت تاج سن صناعية .  |                            |
|                 | إصابة مُحدّدة بمرض معين ، كحالة حمى التيفويد مثلاً . وكلمة حالة ليست مرادفة لمريض ، فالكلمة الأخيرة تعني الشخص ذاته المصاب بالمرض .   | قارن مع قلب الأملغم (Amalgam core) ، قلب الراتين المُركَّب (Composite core) ، انظر أيضاً قلب (Core) .  |                            |
| case , Calvin's | حالة كالفن  | تاج مَصْبُوب   | cast crown                 |
|                 | نسبة إلى الدكتور كالفن ، وهو طبيب أسنان أمريكي ، 1847-1923 ، أدخل استخدام الأشرطة المرنة أو الأشرطة المطاطية ، كوسيلة لتطبيق قُوّة لتحريك السن ؛ وهو أول المقترحين والمؤيدين لقلع سن أو أكثر للحصول على مسافة خالية كافية لترتيب الأسنان بالفك.                           | تاج جزئي أو تاج كامل بوجه ، صُبّ بالكامل من خليطة معدنية .   |                            |
| case history    | تاريخ الحالة ، سيرة الحالة  | قالب سني   | cast , dental              |
|                 | تسجيل طبي كامل قبل المرض أو الإصابة ، تتضمن تاريخ الأمراض المعدية التي أصيب بها المريض ، وكل المعلومات المتعلقة بدخوله المستشفيات وطرق المعالجة أو طرق التحصين ، وأيضاً قابلية الآباء أو أفراد العائلة للحساسية والعيوب أو الأمراض الوراثية أو العيوب الطبيعية المكتسبة . | جزء أو اجزاء موجبة مشابهة للتجويف الفموي.  |                            |
| case record     | سجل الحالة  | قالب تشخيصي = قالب للدراسة =   | cast , diagnostic =        |
| caseous         | جُبْني ، مشابه للجُبْن ، مُتَجَبّن  | نموذج للدراسة =  | study cast = study model = |
| caseous abscess | خُراج جُبْني ، خراج متجبّن  | مثال قبيل المداخلة السنية  | preoperative cast          |
| cassette        | محفظة الفلم الشعاعي   | جزء أو أجزاء موجبة مشابهة للحفرة الفموية لغرض الدراسة ، وتخطيط أو وضع خطة للعلاج .   |                            |
|                 | 1- مُغلف أو حاوية يوضع فيها الفلم الشعاعي ، يسمح باختراق الأشعة . يمكن أن تكون مصنوعة من البلاستيك ، أو الكرتون المُقَوّى ، أو المعدن .   | قالب مَنسوخ  | cast , duplicating         |
|                 | 2- (في التصوير الشعاعي) : حامل للفلم الشعاعي غير نفوذ للضوء بأحجام مختلفة ، يُستعمل خارج الفم . يشتمل على طبقتين من الشاش المُقَوّى ، يوضع الفلم الشعاعي بينهما في الغرفة المظلمة . توضع عليه علامة للدلالة على يمين أو يسار المريض .                                     | قالب صُنِع بواسطة إجراء طبعة لقالب آخر . في تصنيع البدلة السنية النزوعة يكون القالب المنسوخ قالب مقاوم للحرارة . تؤخذ الطبعة عن القالب الرئيسي .   |                            |
|                 |   | قالب المسحوق الكاسي = refractory =   | cast , investment =        |
|                 |   | قالب مُقاوم للحرارة = قالب مَنسوخ  | cast = duplicate cast      |
|                 |   | قالب مصنوع من مادة تتحمل درجات الحرارة العالية ، دون أن تتحلل أو تتفتت هي المسحوق الكاسي ، وذلك لأغراض الصب في حالات تصنيع البدلات السنية المتحركة .   |                            |
|                 |   | قالب رئيسي   | cast , master              |
|                 |   | نسخة مطابقة لأسطح السن المحضرة ، ومنطقة الارتفاع المتبقية ، أو أجزاء أخرى من القوس السنية أو جميعها تستخدم في تصنيع حشوة سنية أو جهاز تعويضي .   |                            |

|                        |  |  |
|------------------------|--|--|
| cast maxillary splint  | جَبيرة مصبوبة فكّية علوية  | القالب بواسطة القوة النابذة أو الطاردة . تستخدم آلة الصب النابذة بالحث الكهربائي التيار الكهربائي لصهر خليطة الذهب بدلا من حملاج الغاز.  |
| cast metal arm         | ذراع معدنية مصبوبة   | القولبة السنية   |
| cast metal inlay       | حشوة مصبوبة معدنية   | القولبة النهائية   |
| cast metal onlay       | حشوة مصبوبة معدنية مغطّية للسن   | بوتقة الصب = أسطوانة   |
| cast metal restoration | تعويض معدني مصبوب ، حشوة معدنية مصبوبة   | الصب = بوتقة مقاومة للحرارة  |
| cast metal splint      | جبيرة معدنية مصبوبة  | أسطوانة معدنية فيها قالب مقاوم للحرارة يُصب داخله المعدن المنصهر ، لعمل حشوة سنية معدنة مصبوبة .   |
| cast metal wire        | سلك معدني مصبوب  | ذهب الصب ، ذهب مصبوب   |
| cast model             | نموذج مصبوب  | انظر ذهب (Gold) .  |
| cast , modified        | قالب مُعدّل  | آلة الصب   |
|                        | قالب رئيسي تم فيه تعديلات أو تغييرات قبل البدء في عمل قاعدة البدلة.                            | جهاز آلي يُستخدم الضغط أو الخلاء أو القوة النابذة لدفع المعدن المنصهر داخل قالب يتحمل الحرارة العالية .  |
| cast , plaster         | قالب الجبس   | آلة الصب النابذة ، آلة الصب  |
| cast post              | وتاد مصبوب   | بالطرد المركزي   |
| cast post and core     | وتاد ولب مصبوبان   | صب البدلة الجزئية  |
| cast , preoperative    | قالب قبل الجراحة   | عملية الصب   |
| cast , processing      | تصنيع القالب   | أسطوانة الصب   |
|                        | تصنيع القالب من القالب الرئيسي (Master cast) لغرض الجراحة على هذا القالب وحفظ القالب الرئيسي . | أسطوانة معدنية من الفولاذ الصامد ، قُطرها 13/16 بوصة ، وطولها 1.5 بوصة ( تتوفر بأحجام كبيرة حتى 3.5 X 5 بوصة ، لصب البدلات الجزئية) . يثبت المُبطّن الرقيق (الأسبستوس أو الشريط الخزفي) على جدارها الداخلي ثم تُصب مادة المسحوق الكاسي حول النموذج الشمعي الذي يُزال بالحرارة تاركاً مكانه قالباً ، يُصب بالحشوات المعدنية المصبوبة أو الطباق السنية أو الأجهزة التعويضية المعدنية . |
| cast , refractory      | قالب مقاوم للحرارة   | انكماش الصب ، تقلص الصب  |
|                        | انظر قالب المسحوق الكاسي (Investment cast) .   | انظر تقلص ، انكماش (Shrinkage) .   |
| cast shrinkage         | تقلص الصب ، انكماش الصب  | قالب الجبس   |
|                        | انظر انكماش ناتج عن الصب (Shrinkage in casting) .  | قالب للدراسة   |
| cast , stone           | قالب الجبس   | ماسح القالب  |
| cast , study           | قالب للدراسة   | قالب شمعي  |
| cast surveyor          | ماسح القالب  | قالب العمل ، قالب التشغيل  |
| cast , waxy            | قالب شمعي  | صب ، سكب ، صبّية   |
| cast , working         | قالب العمل ، قالب التشغيل  | 1- عملية إدخال المعدن المنصهر تحت الضغط في القالب لتكوين الصبّية .   |
| casting                | صب ، سكب ، صبّية   | 2- الشكل المعدني الصلب المتكون في القالب بعد عملية الصب .  |
|                        | 1- عملية إدخال المعدن المنصهر تحت الضغط في القالب لتكوين الصبّية .                             | 3- عملية صب القالب أو النموذج داخل الطبعة .  |
| casting , air pressure | صب بضغط الهواء   | عملية الصب باستخدام آلة تدفع المعدن المنصهر داخل القالب بواسطة الهواء المضغوط.   |
| casting alloy          | سبيكة الصب ، خليطة الصب  | صب نابلذ ، صب طارد   |
| casting , centrifugal  | صب نابلذ ، صب طارد   | عملية الصب باستخدام آلة تدفع المعدن المنصهر داخل   |

الجبس والسيليكا بعد مزجه ، ثم يُزال الشمع من القالب بعد تصلُّب المسحوق الكاسي بواسطة الحرارة ، ثم يُصب المعدن المنصهر تحت الضغط داخل الفراغ في القالب .

**casting vibrator** هزاز الصب ، مهزّة الصب

**casting , vacuum** صب فراغي

عملية الصب باستخدام آلة تجعل الضغط الجوي ، يدفع المعدن المنصهر داخل القالب .

**casting wax** شمّع الصب

مُرَكَّب من أنواع مُتعددة من الشمع بخواص مقننة ، يُستعمل في عمل النماذج حيث يحدد شكل القوالب المعدنية المطلوبة .

يتركب شمّع الصب من شمع البرافين ، وصمغ الدمير ، وشمع الكوبرنيكي ، ومواد ملونة ؛ له الخواص الآتية : قليل الانسياب ، ويمكن نحته أو تشكيله بسهولة ، ولا تتكسر حوافه الرقيقة بسهولة عند حافة القالب أو السن عند تشكيله أو رفعه ، ويكون سطحه ذو ملمس ناعم ، ولا يتغير شكله أو حجمه حينما يُنقل أو يُرفع من السن أو النموذج ، وله لون طبي يمكن تمييزه عن السن أو النموذج .

نوع A : شمّع صلب ، أو شمع قليل الانسياب ، يُستعمل في بعض طرق تصنيع الشمع غير المباشرة .

نوع B : شمّع صلب ، يُستعمل في طرق تصنيع الشمع المباشرة ، لعمل التيجان والحشوات المصبوبة .

نوع C : شمع لين ، يستعمل في طرق تصنيع الشمع غير المباشرة .

انظر شمّع (Wax) .

**casual** عرضي ، طارئ ، عارض

**casualty** إصابة ، حادثة ، طوارئ

**casualty clinic** عيادة الطوارئ ، عيادة الحوادث

**cata- , cat- , cath-** (سابقة) تحت ، أسفل ، ضد ، هبوط ، رجوع

**catabasis** تراجع المرض

خمود أو انخفاض في الألم والأعراض لمرض ما .

**catabolism** أيض هدمي ، تقويض ، تطور تخريبي ، انتقاص

عملية تحليل أو تدمير وهدم للمركبات المعقدة بواسطة الجسم ، بمعنى الأيض الهدمي ، وهو عكس الأيض البنائي (الابتناء : Anabolism) .

**cataplexy** الجمدة

حالة من فقد الوعي « غيبوبة » ، مصاحبة لنوم مُفتعل (نوم

إيحائي) بما يشبه التنويم المغناطيسي ، تتميز بالصلم وفقد الحركة الإرادية ، وتظل أطراف المريض في أي وضع كانت فيه قبلاً .

**cataleptic** جمدي

متعلق بالجميدة (Cataplexy) .

**catalysis** تخفيز

**catalyst = accelerant** حفّاز ، حافظ ، عامل ، وسيط

**catalyst = catalyzer** حفّاز ، حافظ ، عامل ، وسيط

مادة لتسريع أو إبطاء تفاعل كيميائي ، وبدونها لا يحدث أي تغيير .

**catalytic** حفّاز ، وسيطي ، دواء بديل

يسبب تخفيزاً (يغير من سرعة التفاعل) .

**catalytic agent** عامل حفّاز

**cataphasia** تكرارية اللفظ

اضطراب في الكلام حيث يُكرّر المريض الكلمة أو الجملة عدة مرات .

**cataplexy = cataplexis** جمدة

حالة من صلم (تصلب) العضلات يمكن أن تنتج عن صدمة أو فقد التوتر العضلي ، أو كنتيجة للتنويم المغناطيسي .

**catarrh** نزلة

التهاب الأغشية المخاطية ، وخصوصاً في الأنف والبلعوم يُصاحبه إفراز مخاطي .

**catarrhal** نزلي ، مصاب بالنزلة ، مزكوم

متعلق بالنزلة أو مصاب بها .

**catarrhal stomatitis** التهاب الفم النزلي

**catenoid = catenulate** سلسلي الترتيب

يشبه السلسلة أو له ترتيب مشابه للسلسلة .

**catgut** خيط جراحي ، قُصّابة

خيط لرتق الجروح أعد من أمعاء الغنم بعد تنظيفها ومعالجتها وتعقيمها .

خيط قابل للامتصاص يؤخذ من الطبقة تحت المخاطية للأمعاء الغنم ويستعمل في رتق الجروح العميقة .

**catheter** قنطرة ، قنطرة ، محجّاج

أنبوب جراحي لتفريغ السوائل من تجاويف الجسم أو لتمديد قنّاة أو وعاء دموي .

**cathode** مهبط

1- جانب الشحنة السالبة من أنبوب الأشعة السينية ، ويشتمل على خيط التنجستون وكأس الموليبدنيوم البوري .

2- الموصل الطارد للإلكترونات والأيونات السالبة في

التحليل الكهربائي ، وفي أنابيب تفريغ الغاز والصمامات  
الحرارية الأيونية .  
3- الإلكترونات السالبة في أنبوب الأشعة السينية .  
**cathode ray** شعاع سالب ، شعاع مهبطي  
تيار من الإلكترونات داخل أنبوب الأشعة من الخيط إلى  
الهدف .  
**cation** كاتيون ، هابطة  
**cationic** كاتيوني ، هابطي  
متعلق بالجزيئات أو الجسيمات موجبة الشحنة ، والتي  
تتجذب إلى القطب السالب .  
**catodont** سُفلي الأسنان السوية  
له أسنان طبيعية في الفك السفلي فقط .  
**cauda** ذَنب  
ذيل أو زائدة تشبه الذيل .  
**caudad** صَوْبُ الذَنب  
باتجاه الذيل أو القدم ؛ عكس المتجه نحو الجمجمة أو  
القحف أو المتجه نحو الرأس .  
**caudal** ذَنبي ، مُختص بالذنب  
1- متعلق بالذنب أو الذيل .  
2- متعلق بطرف الذيل من الجسم ، عكس منقاري  
(Rostral) .  
**causal** سببي  
متعلق بالسبب أو الأسباب .  
**causalgia = thermalgia** حُرَاق  
ألم حارق شديد مرافق للجروح التالية للرضح ؛ قد يكون  
نتيجة تشابك الألياف الودية الصادرة مع الألياف الحسية  
الجسدية . يحدث أحيانا بعد إصابة العصب الحسي .  
**cause** سبب  
**caustic** كاو (كاوي) ، مُحرق  
1- حارق ، مُدمر لمواد الأنسجة .  
2- أي عامل يستعمل لحرق أو تدمير الأنسجة .  
مواد تَأْكُلُ أو تُحَطِّمُ الأنسجة مثل كلوريد الزنك (Zinc  
chloride) .  
**caustic liquid** مَحلول كاو  
**cauterization** كَيّ ، حَرَقٌ ، المعالجة بالكَيّ ، حَسْمٌ ، وَسْمٌ  
1- استعمال المكواة أو المادة الكاوية .  
2- نتيجة استعمال الكي .  
إتلاف موضعي للأنسجة بالمركبات الكيميائية أو بالحرارة .  
**cauterize** يكوي

مكواة ، كي  
1- إتلاف الأنسجة بحرقها بمادة كاوية و مكواة ساخنة .  
2- المادة أو المكواة المستعملة في الكي .  
أداة أو جهاز لإزالة أنسجة مريضة أو أنسجة غير مرغوب  
فيها بإستعمال سلك مُحمّي أو كاوية مُحَمَّاة ؛ استبدلت  
بالمكواة الكهربائية أو بإستخدام تيار كهربائي ذو تردد عالٍ  
جداً .  
**cautery , actual** مكواة حقيقية  
مكواة ساخنة لدرجة البياض تستعمل للكّي .  
**cautery , chemical** كَيّ كيميائي  
استعمال مواد كيميائية حارقة للكّي .  
**cautery , cold** كَيّ بارد ، كَيّ بالتبريد ، كَيّ جَمَدِي  
استخدام التبريد الشديد ، مثل استعمال ثلج ثاني أكسيد  
الكربون للكّي .  
**cautery , electric = electrocautery** كَيّ كهربائي ،  
مكواة كهربائية  
انظر كي كهربائي (Electrocautery) .  
**cautery , galvanic = galvanocautery =**  
**electrocautery** مكواة جلفانية ، مكواة كهربائية  
سكين الكي  
مشروط جراحي يقطع ويكوي النسيج لمنع النزف . المشرف  
موصول بمصدر كهربائي ليسخن إلى أن يصل لدرجة الكي .  
**cautery , thermo-** كَيّ حراري  
**caval** أجوف ، متعلق بالجوف  
متعلق بالوريد الأجوف .  
**cavernoma = cavernous haemangioma** ورم وعائي كَهْفِي  
**cavernous** كَهْفِي ، مُتَكَهَّف  
يشمل فراغات أو تجويفات . انظر أيضاً ورم وعائي كَهْفِي  
(Cavernous hemangioma) .  
**cavernous artery** شَرِيان كَهْفِي  
**cavernous hemangioma** ورم وعائي كَهْفِي  
ورم خلقي حميد يحتوي على فراغات كيسية كبيرة مملوءة  
بالدم . تعتبر فروة الرأس ، والوجه ، والرقبة من أكثر الأماكن  
عرضة للإصابة بهذا الورم ، ولكن هذه الأورام وجدت أيضاً  
في الكبد وأعضاء أخرى . تعتبر الأورام الوعائية الكَهْفِيَّة  
السطحية سهلة التفتت وسهلة العدوى إذا جرح الجلد .  
يشمل العلاج الملاحظة ، والإشعاع ، والمحاليل المصلّبة ،  
والجراحة .  
يسمى أيضاً الورم الوعائي الكَهْفِي (Angioma)  
(Cavernosum = cavernous angioma) ، الورم الوعائي

الكهفي (Cavernoma) . قارن مع ورم وعائي شعري (Capillary hemangioma) ، وحمه خميرية اللون (Nevus flammeus) .

### جيب كهفي cavernous sinus

أحد زوجين من القنوات الوريدية المتعرجة ثنائية الجانب بين العظم الوتدي للجمجمة والأم الجافية ؛ أحد الجيوب الوريدية الأمامية السفلية الخمسة التي تنقل الدم من الأم الجافية إلى الوريد الوداجي الباطن ؛ مثل كل الجيوب الوريدية الأمامية السفلية ، الجيب الكهفي ليست له صمامات . يمر من خلال الجيب العصب مُحرك المقلة ، والعصب البكري ، والعصب المبعد ، والعصب البصري ، والأفرع العلوية من العصب مثلث التوائم والشريان السباتي الباطن ، يستقبل الجيب الكهفي الأوردة البصرية السفلية والعلوية وبعض الأوردة الخفية ، والجيب الوتدي الجداري ويتصل مع الجيب الكهفي من الجانب الآخر من خلال الجيوب الكهفية المتداخلة يتم تصريف الجيب الكهفي في الجيب الصخري السفلي ، ومن ثم في الوريد الوداجي الباطن . انظر مدخل جيب كهفي (Sinus cavernous) .

### متلازمة الجيب الكهفي cavernous sinus syndrome

حالة شاذة تتميز بتورم ملتحمة العين ، وجفن العين العلوي ، وجذر الأنف ، وشكل في الأعصاب الثالث والرابع والسادس . تنتج عن خثار بالجيب الكهفي .

### خثار الجيب الكهفي cavernous sinus thrombosis

عدوى التهابية حادة ، تترافق مع تكون خثرة ، داخل الجيب الكهفي . تحدث دائماً نتيجة عدوى في التجويف الفموي تنتشر داخل الجيب . وهي متلازمة ، تحدث تالياً لعدوى قريبة من العين أو الأنف ، تتميز بتوذم العين ، واحتقان وريدي في العين ، وشلل الأعصاب المغذية للعضلات خارج المقلة . قد تنتشر العدوى لتشمل السائل النخاعي والسحايا . العلاج : بالمضادات الحيوية ، وأحياناً بمضادات التخثر . الوقاية : يشتمل على تحاشي عصر أي ثمرة أو حبة أو آفة جلدية أخرى في منطقة الأنف ومنتصف الوجه .

### الوتدي = العظم الوتدي cavilla = sphenoid bone

تجويف اللب ، حفرة اللب cavitas pulpae = pulp cavity (لاينية)

### تجويف ، تكهف cavitation

العملية التي يهدم فيها التسوس الأنسجة الصلبة لتاج السن مخلفاً حفرة .

### كافترون = مقلح فوق الصوتي Cavitron = ultrasonic scaler

حفرة ، تجويف ، فجوة cavity

1 - حيز أجوف داخل بنية كبيرة ، مثل التجويف الصفاقي أو التجويف الفموي . انظر أيضاً تجويف الجسم (Body cavity) .

2 - مصطلح غير تقني يُطلق بواسطة الشخص العادي على تسوس السن في طب الأسنان : هو مصطلح سني يصف الفراغ الناتج عن النخر التسوس أو عند إزالة التسوس من السن .

3 - حالة يسببها النخر والتسوس ، والرضح ، والسحل ، والتآكل أو النحت ، والحك أو الجرش ، ينتج عنها فقد نسيج السن الصلب ؛ ولا تنطبق على تحضير السن .

### زاوية الحفرة cavity angle

الزاوية المتكونة من التقاء جدران الحفرة السنية ، وتسمى حسب الجدارين المكونين لها .

### حفرة دانية ، حفرة ملاصقة cavity , approximal

حفرة إما في السطح الإنسي ، أو السطح الوحشي . حفرة من الصنف الثالث (Class III cavity) .

### قاعدة الحفرة ، مبطن الحفرة cavity base

عبارة عن الإسمنت المبطن لقاع الحفرة العميقة المحضرة ، لحماية لب السن من الإثارة الحرارية ، أو الإثارة الكيميائية أو الرضح .

### تصنيف بلاك للحفر cavity , Black's classification of

1- جوف الفم cavity , buccal

2- تجويف الخد

3- حفرة خدية دهليزية

### حفرة من الصنف الأول (حفرة طاحنة) cavity , class I

حفر تبدأ في الأنسجة المعيبة عند الوهاد والشقوق . على الأسطح الإطباقية للضواحك والأرحاء ، وتلثي السطح الإطباق من الأسطح الشدية للأرحاء ، والسطح اللساني للقواطع العلوية ، وأحياناً السطح اللساني للأرحاء العكوية .

### حفرة من الصنف الثاني cavity , class II

حفر في الأسطح الملاصقة للضواحك والأرحاء .

### حفرة من الصنف الثالث cavity , class III

حفر في الأسطح الملاصقة للقواطع والأنياب ، دون أن تشمل الحد القاطع . أي لا تحتاج لإزالة أو حشو الزاوية القاطعة .

### حفرة من الصنف الرابع cavity , class IV

حفر في الأسطح الملاصقة للقواطع والأنياب وتحتاج لإزالة الزاوية القاطعة .

### حفرة من الصنف الخامس cavity , class V

حفرة في الثلث اللثوي ، من السطح الشدقي أو السطح اللساني للسن ، غير حفر الوهاد .

حفرة من الصنف السادس cavity , class VI (ليست مذكورة في تصنيف بلاك (Black's classification) حفر توجد على الحافة القاطعة وعلى قِمَمِ الحُدْبَاتِ للأسنان .

تصنيف الحُفْر cavity classification تصنيف الآفة التسوسية حسب أسطح السن التي تصيبها . مثل السطح الشَّقَوِي ، أو الشدقي أو الطاحن ؛ ونوع السطح مثل وهدة أو شق أو سطح أملس .

التقييم العددي لأنواع الحفرة حسب التقسيم الذي قدمه بلاك (G.V.Black) . انظر تصنيف بلاك للحُفْر (Black's classification) (cavities classification) . انظر أيضاً تصنيف الحُفْر الصناعي (Artificial classification) (cavities) .

حفرة مُركبة cavity , complex 1- حفرة سنّية محضرة تشتمل على ثلاثة أسطح أو أكثر من السن مثال : السطح الوحشي والإطباقوي والإنسي . 2- آفة تسوسية في ثلاثة أسطح أو أكثر من السن .

حفرة مُركبة cavity , compound = complex cavity 1- آفة تسوسية في السن ، تصيب سطحين . 2- حفرة مُركبة . 3- حفرة تشتمل سطحين أو أكثر من التاج الإكلينيكي ، أية حفرة وحشية إطباقية أو حفرة إنسية إطباقية . انظر أيضاً تصنيف بلاك للحُفْر (Black's classification of cavities) .

التجويف القحفي cavity , cranial حفرة عميقة cavity , deep تصميم الحُفْر ، تخطيط الحُفْر cavity design الحُفْر الوحشية cavity , distal حفرة وحشية طاحنة ، حُفْر cavity , disto-occlusal = وحشية إطباقية distoocclusal cavity = DO حفرة دَنْب الحمام cavity , dovetail قاع الحُفْر ، قعر الحُفْر cavity floor قاع الحُفْر المحضرة التي تستقر عليها الحشوة . حُفْر لثوية ، حُفْر لثوية cavity , gingival = class V cavity = حُفْر من الصنف الخامس حُفْر شَفْهية ، حُفْر شَفْهية cavity , labial = class V cavity = حُفْر من الصنف الخامس

حُفْرَة في السطح الشفوي من السن ؛ حُفْرَة من الصنف الخامس .

زاوية خطية للحُفْرَة cavity,line angle مُبْطِن الحُفْرَة cavity liner مادة توضع داخل الحُفْرَة المحضرة قبل إدخال الحشوة النهائية . الغرض منها سدّ الأنابيب العاجية لحماية لب السن من مادة الحشو . قد يحتوي الإسمنت المُبْطِن ، أو الورنيش المُبْطِن ، على هيدروكسيد الكالسيوم ، ويوضع على جدران السن المحضرة لسد نهايات النيبات العاجية لحمايتها من التهيج أو الإثارة ومن تأثيرات التسرب الدقيق .

تبطّن الحُفْرَة cavity lining مادة تبطّن الحُفْرَة cavity lining material مادة تستعمل كمبطن تحت الحشوة ، لعزل السن عن التهيج الحراري ، أو التهيج الكيميائي ، وكما تُقلل في نفس الوقت من كتلة الحشوة الكبيرة ، مثل إسمنت فسفات الزنك ، وإسمنت كربوكسيالات الزنك ، وإسمنت أكسيد الزنك سريع التصلب .

حُفْرَة لسانية cavity , lingual حُفْرَة إنسية cavity , mesial حُفْرَة إنسية شدقية ، حُفْرَة إنسية دهليزية ، حُفْرَة إنسية لثوية ، حُفْرَة إنسية عنقوية حُفْرَة إنسية قاطعة حُفْرَة إنسية شفوية ، حُفْرَة إنسية لسانية حُفْرَة إنسية طاحنة ، حُفْرَة إنسية إطباقية حُفْرَة إنسية شفوية حُفْرَة إنسية لسانية حُفْرَة إنسية طاحنة ، حُفْرَة إنسية إطباقية حُفْرَة إنسية طاحنة وحشية cavity , mesio-occlusal = mesioocclusal cavity = M.O. حُفْرَة إنسية طاحنة وحشية cavity , mesio-occluso-distal = mesioocclusodistal cavity = M.O.D. حُفْرَة ضيقة cavity , narrow حُفْرَة أنفية cavity , nasal حفرة طاحنة ، حفرة إطباقية cavity , occlusal حفرة فموية ، تجويف فموي cavity , oral تجويف الفم ضمن حدود الشفتين ؛ ويضم الأسنان والبنى الداعمة للأسنان ، واللسان وداخل الخدين حتى الحنجرة واللوزات ؛ وفي مُسميات الهيئة الدولية للتوحيد القياسي والمعايرة أعطي للحفرة الفموية ككل الرمز 00 ، ومنطقة الفك العلوي الرمز 01 ، ومنطقة الفك السفلي الرمز 02 .

|   |   |   |
|---|---|---|
| cavity , palatal  | حفرة حنكية  | التنظيف وإزالة الفضلات وتحفيف السن المحضّر بواسطة إروائها ورشها بالماء ثم تحفيفها بالهواء المضغوط .   |
| cavity point angle  | الزاوية النقطية للحفرة  | cavity varnish  |
| cavity preparation = tooth preparation  | تحضير الحفرة = تحضير السن   | انظر ورنيش (Varnish) .  |
| الإجراءات العلاجية في طب الأسنان الترميمي بما فيها عملية إزالة أنسجة السن المريضة والضعيفة ، وتشكيل الأنسجة السنية السليمة وتهيتها لتثبيت حشوة مؤقتة أو حشوة دائمة ، ويتم تهيئة الحفرة بواسطة المجارف ، وأزاميل الميناء ، والأدوات الدوّارة القاطعة ، انظر تصنيف بلاك للحفر (Black's classification of cavities) . انظر تحضير ، تهيئة (Preparation) . | cavity wall   | جدار الحفرة   |
| cavity primer = cavity liner  | مُبطّن الحفرة   | أحد الجدران التي تُحدد معالم الحفرة المحضرة في السن ، ويسمى حسب سطح السن المواجه له : مثل إنسي ، وحشي ، شدقي ، لساني ، لبي ، محوري ، لشوي ، طاحن ، قاطع ، وشفوي . |
| cavity , proximal = approximal cavity   | حفرة ملاصقة ، حفرة جانبية ، حفرة دانية  | cavity , wide   |
| حفرة موجودة في السطح الإنسي أو الوحشي للسن .  | حفرة قاطعة ملاصقة =   | حفرة واسعة ، حفرة مُتسعة  |
| cavity , proximo-incisal =  | حفرة من الصنف الرابع  | cavosurface   |
| حفرة تحدث إما في السطح الإنسي أو السطح الوحشي ، تمتد إلى الحد القاطع لسن قاطعة أو ناب ؛ تُسمى حفرة من الصنف الرابع (Class IV cavity) .  | حفرة طاحنة دانية ،  | مُصطلح يُشير إلى التقاء جدار الحفرة مع السطح الخارجي للسن .   |
| cavity , proximo-occlusal =   | حفرة طاحنة إنسية أو وحشية =   | cavosurface angle   |
| حفرة تحدث إما في السطح الإنسي أو السطح الوحشي ، مع السطح الطاحن للسن الخلفية ؛ تُسمى حفرة من الصنف الثاني (Class II cavity) .   | حفرة من الصنف الثاني  | الزاوية الواقعة بين جدار الحفرة والسطح الخارجي للسن .   |
| cavity , pulp   | حفرة اللب   | cavosurface bevel   |
| حفرة في قلب السن ، تشتمل على حجرة اللب وقناة الجذر .  | حفرة طاحنة إنسية أو وحشية =   | جلفة الحفرة الخارجية ، شطبة الحفرة الخارجية   |
| cavity seal   | ختم الحفرة ، سادّ قنّيات الحفرة ، سد القنّيات العاجية في الحفر  | ميل زاوية الحفرة الخارجية لجدار الحفرة المحضرة في السن بالنسبة لجدار ميناء السن. انظر جلفة ، شطف (Bevel) .  |
| cavity , shallow  | حفرة ضحلة   | قارن مع جلفة (Bevel) ، جلفة معاكسة (Contrabevel) .  |
| cavity , simple   | حفرة بسيطة  | cavosurface line angle  |
| حفرة تحدث في سطح واحد فقط من السن .   | حفرة تحدث إما في السطح الإنسي أو السطح الوحشي ، مع السطح الطاحن للسن الخلفية ؛ تُسمى حفرة من الصنف الثاني (Class II cavity) . | زاوية الحفرة الخارجية الخطية ، الزاوية الخطية لسطح الحفرة   |
| cavity sub-base   | ما تحت قاعدة الحفرة   | انظر حد خارجي (Outline) .   |
| مادة توضع في عمق الحفرة المحضرة قبل إدخال مادة قاعدة الحفرة ، يمكن أن تحتوي على هيدروكسيد الكالسيوم ، لتشجيع تكوين العاج المرمم.  | حفرة من الصنف الثاني  | cavosurface margin  |
| cavity toilet   | تنظيف الحفرة  | حافة الحفرة الخارجية ، الحافة الخارجية للحفرة   |
|   |   | انظر حد خارجي (Outline) .   |
|   |   | cavosurface outline   |
|   |   | مُحيط السطح الخارجي للحفرة الحدود الخارجية للحفرة .   |
|   |   | cavum   |
|   |   | تجويف ، كهف ، حجرة  |
|   |   | cavum dentis = cavitas pulpaе =   |
|   |   | حجرة سنية = حجرة لبية   |
|   |   | pulp cavity   |
|   |   | cavum nasi  |
|   |   | التجويف الأنفي  |
|   |   | cavum oris proprium   |
|   |   | جوف الفم بالخاصة  |
|   |   | cebocephaly = cebocephalia =  |
|   |   | أفطس الرأس ، رأس قردي   |
|   |   | cebocephalus  |
|   |   | تشوّه خلقي للرأس ، يتميز بغياب الأنف ، وتقارب تجويفي الحجاجين مما يعطي مظهرًا عامًا يُشبه القرد.  |
|   |   | cell  |
|   |   | 1 - كتلة من الجبلة ، تحوي النواة وهي أساس تكوين هيكل الحيوان ، والنبات.   |



2- الوحدة الأساسية للكائن الحي والتي يتكون منها نسيج الجسم . كل خلية عبارة عن مركب معقد من مادة حيّة تُسمى الجلبلة ، تحتوي على نواة معلقة في الهولى والطبقة الخارجية محاطة بغشاء الخلية نصف النفاذ . تتكاثر الخلية بواسطة الانقسام الفتيلي . وتُصنّف الخلية حسب شكلها ، مثال : خلية عمودية ، وخلية حُرشفية ؛ وحسب وظيفتها ، مثال : خلية إفرازية ، خلية عصبية ؛ وحسب ترتيبها مثال : خلية مُطبّقة . وحسب سماتها المميزة : مثال : خلية ذات أهداب ؛ وحسب وجودها في نسيج خاص ، مثال : خلية عُضروفية ؛ أو حسب محتويات الهولى مثال : خلية دهنية .

3- (في علم الكهرباء) : جهاز لإنتاج طاقة كهربائية بواسطة التفاعل الكيميائي بين مُركباته أو عناصره .

خلية مُضغية ، خلية جنينية cell , embryonal  
إحدى الخلايا النمائية .

خلية الميناء = أرومات الميناء cell , enamel = ameloblast  
خلية ظهارية cell , epithelial

إحدى الخلايا التي تُكوّن النسيج الظهاري .  
خلية الارتكاز الظهارية = cell , epithelial attachment =

خلية الارتباط البشري reduced enamel epithelium  
الظهارية المينائية المختزلة

خلية عملاقة ، خلية عرّطلة cell , giant  
خلية كبيرة ، متعددة النوى ؛ مثل الخلية ناقضة العظم .

خلية بلازمية cell , plasma  
خلية نقي العظم من متتاليات الخلية اللمفية ، التي تُكوّن وتُفرز الأضداد .

خلية شائكة cell , prickle  
خلية ذات زوائد رقيقة تصلها بالخللايا المجاورة لها .

تجدد الخلية cell , renewal

خلية ورمية cell , tumour

خلوي cellular  
يتكون من العديد من الخلايا ؛ متعلق بالخلية أو يتكون منها .

ملاط خلوي cellular cementum  
زوائد خلوية cellular processes

التهاب الهلل ، التهاب خلالي cellulitis  
التهاب مُنتشر ، عادة ما يكون قيحياً ، للنسيج بين الخلوي ، وخصوصاً النسيج تحت الجلدي .

قد ينتشر في المسافات الوجهية مسبباً تورماً عضلياً ، يتميز بوذمة ، وألم ، واحمرار ، وإعاقة وظيفة الجزء المصاب . عادة ما يحدث في الأنسجة اللينة تحت الجلد ، مثل العنق . كان يعرف سابقاً باسم ذباح لودفيج (Ludwing's angina) .

التهاب الهلل الحاد cellulitis, acute  
التهاب يصاحبه تورم وتقيح وألم .

التهاب الهلل المزمن cellulitis, chronic  
التهاب مع تورم وألم خفيف .

سيلولويد ، خلكواني celluloid  
شريط سيلولويد celluloid strip

انظر شريط (Strip) .

أسيئات السليلوز cellulose acetate  
مادة تستعمل في تصنيع شرائط المسندة ، والأشكال التاجية .

سيلزيوس ، سيلزيوسي Celsius = C  
مقياس الحرارة المثوي ، حيث تتراوح درجة سيلزيوس بين

نقطة انصهار الجليد (0) صفر درجة مئوية ، ونقطة غليان الماء (100) درجة مئوية عند مستوى البحر تُسمى أيضاً

سنتيجراد ، في قياسات الحرارة ولكن يفضل استعمال مُصطلح سيلزيوس (Celsius) الآن .

سلم سلزيوس Celsius scale  
نسبة إلى أ. سلزيوس ، 1701 – 1744 ، A.Celsius ، عالم

فلكي سويدي .  
عبارة عن تدرج لقياس الحرارة تكون فيه نقطة التجمد 0

درجة ونقطة الغليان 100 درجة ؛ أيضاً يُسمى المقياس المثوي (Centigrade) .

إسمنت cement  
1 - مادة حينما تتصلب تلتصق غرضين معا وتملأ المسافة بين

سطحيهما ، وهي نوع من أنواع مواد الحشو مثل إسمنت السيليكات .

2- مادة حشو سننية لاصقة تُستعمل كمادة أو وسيط تمليطي ، أو كقاعدة للعزل لأي لعزل لب السن عن أي

مؤثرات مهيجة ، أو كمادة حشو مؤقتة .

3- (في طب الأسنان) : مصطلح يغطي المواد التي تستعمل كملاط أو عازل لاصق ، وكمبطن للحفرة ، وكحشوة

دائمة مثل : إسمنت السيليكات ، وإسمنت الأيونومير الزجاجي ، أو تستعمل كحشوة مؤقتة مثل إسمنت

فوسفات الزنك ، وإسمنت أكسيد الزنك ، إلخ . تمزج المكونات بالنسب الصحيحة لتكوّن كتلة لدنة ثم تتصلب .

انظر أيضاً إسمنت النحاس الأسود (Black copper cement) ، إسمنت السيليكات (Silicate cement) ،

إسمنت إيبا/ أكسيد الزنك (Zinc oxide / EBA cement) ، إسمنت أكسيد الزنك واليوجينول

(Zinc-oxide-eugenol cement) ، إسمنت الأيونومير

الزجاجي (Glass-ionomer cement) ، إسمنت فوسفات  
الزنك (Zinc oxyphosphate cement) ، إسمنت متعدد  
الأكريليك الزنك (Zinc polyacrylate cement) ، إسمنت  
متعدد كربوكسيلات الزنك (Zinc poly-carboxylate  
cement) .

**cementum** ملاط  
الطبقة التي تُغطّي عاج الجذر .

**cement , acrylic resin** إسمنت الراتين الأكريليكي  
1- السائل : وحيد التماثر من الميثيل ميثاكريليت مع كاج  
ومُنشط .  
2- المسحوق : عديد ميثيل ميثاكريليت ومادة مالئة ، ومادة  
مُلدنة ، ومُنشط للبلمرة .

**cement base** قاعدة إسمنتية  
طبقة عازلة من الإسمنت السني ، يُضاف إليها أحياناً عقاقير  
طبية ، تضغط على قاع الحفرة المحضرة لحماية لب السن ،  
ولتقليل كتلة الحشوة المعدنية أو لإزالة أو تخفيف العُزور .

**cement , black = copper cement** إسمنت أسود =  
إسمنت النحاس  
أكسيد نحاسي ، وكوبالت يُمزجان مع حمض  
الفوسفوريك .

**cement , black copper** الإسمنت النحاس الأسود  
إسمنت فوسفات الزنك يحتوي على الأكسيد النحاسي ،  
الذي ينتج اللون الأسود المميز له ، يستعمل في حشو الأسنان  
اللبنية ، وكجيرة تثبيت ، وفي تثبيت الشريط التقويمي .

**cement , carboxylate** كاربوكسيلات الإسمنت  
**cement , EBA** إسمنت إيبا  
**cement , fine-grained** إسمنت ذو ذرات ناعمة  
**cement , glass-ionomer** إسمنت الأيونومير الزجاجي  
إسمنت مُتعدد الكهارل نصف شفاف ، يتكوّن من مسحوق  
سيليكات الألومنيوم الزجاجية ، التي تحتوي على الفلوريد ؛  
يُستعمل في حشو الأسنان الأمامية وملء الشقوق والوهاد  
للأسنان الخلفية .

**cement , intercellular** ملاط بين الخلايا  
**cement , interprismatic** ملاط بين المواشير  
**cement line** حَظ الإسمنت ، خط ملاطي  
خط ظاهر من الإسمنت عند التقاء حافة الحشوة المصبوبة ، أو  
التاج مع السن .

**cement , medicated** إسمنت طبي ، إسمنت مُشبع بدواء  
إسمنت ممزوج بمادة طبية .

**cement , polycarboxylate** إسمنت متعدد الكربوكسيلات  
1 - المسحوق : مزيج من أكسيد الزنك ، مع أقل من 10%  
سلفات الماغنسيوم ، والفلوريد القصديري .  
2- السائل : 40% محلول مائي من حمض البولي الأكريليك  
غير مُهَيَّج لللب السن ، لا يُنتج حرارة عند مزجه ، ولا  
يحتوي على حمض الفسفوريك .

**cement , poly-electrolyte** إسمنت متعدد الكهارل  
**cement , quick-setting zinc oxide** إسمنت أكسيد الزنك  
سريع التصلب  
**cement , red** إسمنت أحمر  
أكسيد نحاسي في إسمنت فسفات الزنك ؛ قاتل للجراثيم  
لم يعد يُستعمل بسبب ضعف استقراره الحيوي في الأسنان .

**cement , reinforced zinc oxide-eugenol** إسمنت أكسيد الزنك واليوجينول  
المقوى أو المدعم  
**cement restoration** حشوة إسمنت  
**cement , root canal** إسمنت قناة الجذر  
**cement , silicate** إسمنت السيليكات  
1- المسحوق : مزيج من السيليكات وأكسيد الألومنيوم مع  
فسفات الكالسيوم وفلوريد الكالسيوم .  
2 - السائل : محلول حمض الفسفوريك المدروء .

**cement , tooth** ملاط السن  
**cement , tooth-coloured** إسمنت بلون السن  
**cement , zinc carboxylate** إسمنت كربوكسيلات الزنك  
**cement , zinc oxide** إسمنت أكسيد الزنك  
مزيج من مسحوق أكسيد الزنك ، وسائل اليوجينول .

**cement , zinc oxide / EBA** إسمنت أكسيد الزنك (إيبا)  
**cement , zinc-oxide-eugenol** إسمنت أكسيد الزنك  
واليوجينول  
**cement , zinc oxyphosphate** إسمنت أكسي فسفات الزنك  
**cement , zinc phosphate** إسمنت فسفات الزنك  
1- المسحوق : أكسيد الزنك مع أكسيد الماغنسيوم .  
2- السائل : حمض الفسفوريك ، وماء ، وأملاح معدنية مثل  
الألومنيوم .

**cement , zinc polyacrylate** إسمنت عديد أكريلات الزنك  
**cement , zinc poly-carboxylate** إسمنت عديد  
كربوكسيلات الزنك  
**cemental fiber** ليف ملاطي  
أية ليفة من الألياف الكثيرة للغشاء حول السني ، التي تمتد  
من الملاط إلى الضفيرة المتوسطة ، فيما تختلط نهاياتها مع  
الألياف السنخية .

|   |   |                                 |   |
|---|---|---------------------------------|---|
| <b>cemental tear</b>                      | تمزق ملاطي  | <b>cementodentinal junction</b> | المُلتقى المِلاطيّ العاجي   |
|   | انفصال قطعة من الملاط عن سطح الجذر . يمكن أن تكون نتيجة رضح إطباقني أولي .  |                                 | منطقة تلاقي والتحام الملاط والعاج . ويتغير خط التلاقي حسب السن والحالة الفموية .  |
| <b>cementation</b>                        | إصاق بالإسمنت ، تمليط   | <b>cementoenamel</b>            | مِلاطيّ مينائي  |
|   | عملية تثبيت الحشوات المصبوبة والتيجان بواسطة إصاقهم بالإسمنت ، أو أية مادة لاصقة أخرى .   |                                 | متعلق بالملاط والميناء للسن .   |
| <b>cementation , final</b>                | إصاق نهائي  | <b>cementoenamel junction</b>   | المُلتقى المِلاطيّ المينائي   |
| <b>cementation , interim</b>              | إصاق مؤقت   |                                 | مُلتقى تشريحي بين الملاط على سطح الجذر ، وميناء التاج ، ويمثل علامة مميزة بين تاج السن والجذر . ويوجد في واحدة من ثلاث علاقات : يترآب الملاط مع ميناء السن «يغطي الميناء جزئياً» أو يكون الملاط حِداً لحد مع الميناء أو يكون الملاط قصيراً عن الميناء .     |
| <b>cemented</b>                           | مُلتصق  | <b>cemento-exostosis =</b>      | تملط ، تراكم المادة المِلاطيّة على  |
| <b>cementicle</b>                         | مُليطة  | <b>hypercementosis</b>          | الأسنان ، قُرطُ التعظّم المِلاطيّ =   |
|   | جسم صغير مُلاطي حر في الرباط حول السني أو ملتصق بسطح الجذر وناتيء أو بارز في مساحة الرباط حول السني .   |                                 | تضخّم ملاطيّ  |
| <b>cementification</b>                    | تولّد الملاط  | <b>cementogenesis</b>           | تكوّن الملاط ، تشكّل الملاط ، تولّد الملاط  |
| <b>cementifying fibroma</b>               | ورم ليفي ملاطي  |                                 | عملية تكوين الملاط بواسطة الأرومات المِلاطيّة .   |
|   | 1 - أية إصابة داخل العظم تتكوّن من نسيج ليفي ضام ، يُحيط ببؤرات من مادة متكلّسة يمثّل الملاط .  | <b>cementoid</b>                | شبه ملاطي ، شبيه بالملاط  |
|   | 2 - ورم سني المنشأ نادر ، يتكوّن من كميات مختلفة من نسيج ضام ليفي مماثل للملاط ؛ إصابة فكية مركزية .  |                                 | طبقة من النسيج المِلاطيّ الناشيء غير مُشبع بالمعدن ، يُعتقد بأنه مقاوم للامتصاص .   |
| <b>cementin</b>                           | سيمنتين   | <b>cementoma</b>                | ورم ملاطي   |
| <b>cementing</b>                          | لاصق ، يُلصق ، مملط   |                                 | تكاثر حميد للنسيج الضام سني المنشأ في الفك السفلي أو العلوي ، ينتج الملاط نسيجاً شبيهاً بالملاط عند ذروة السن دائماً ، وهي إصابة بدون أعراض ذات ثلاث مراحل تظهر عند ذروة الأسنان الحية ، وهي مرض محدود ذاتياً .   |
| <b>cementing interprismatic substance</b> | المادة اللاصقة بين المواشير   | <b>cementoma , benign</b>       | ورم ملاطيّ حميد   |
| <b>cementitis</b>                         | التهاب ملاط السن  |                                 | ورم حميد مُميّز يحتوي على رقائق من نسيج يشبه الملاط ، يتواجد بشكل عام عند جذر الضاحك أو الرحي في الفك السفلي ، ويتحد النسيج الصلب للورم مع الجذر . ويشاهد بكثرة في الرجال تحت 25 سنة من العمر .   |
|   | التهاب الملاط السني «الملاط» .  | <b>cementoma , familial</b>     | ورم ملاطيّ وراثي متعدد =  |
| <b>cementoblast</b>                       | أرومة الملاط ، بانيات الملاط ، أرومة ملاطيّة  | <b>multiple = gigantiform</b>   | ورم ملاطيّ عملاق التكوّن  |
|   | خلية حرشفية أو مُكبّبة كبيرة . مسؤولة عن تكوين الملاط على عاج الجذر لسن في مرحلة النمو .  | <b>cementoma</b>                | ورم ملاطيّ عملاق التكوّن  |
| <b>cementoblastoma</b>                    | ورم أرومات الملاط ، ورم الأرومة المِلاطيّة  | <b>cementoma , gigantiform</b>  | ورم ملاطيّ عملاق التكوّن  |
|   | ورم ملاطيّ حميد ، ورم ليفي سني المنشأ يتكون من خلايا تتطور إلى أرومات الملاط ولكنها تحتوي على كمية قليلة فقط من النسيج المتكلس .                |                                 | نوع من الورم المِلاطيّ يتميز بكتلة كثيفة ، مُشعبة بالمواد المعدنية من الورم المِلاطيّ ، توجد في أجزاء مختلفة من الفك ؛ ويُشاهد بكثرة غالباً في الأعمار المتوسطة لإناث الزنوج . يُسمى أيضاً الورم المِلاطيّ الوراثي المتعدد (Familial multiple cementomas) . |
| <b>cementoclasia</b>                      | انتقاص الملاط   | <b>cementoma , true =</b>       | ورم ملاطيّ حقيقي = ورم ملاطيّ حميد  |
|   | امتصاص الملاط .   | <b>benign cementoma</b>         | ورم ملاطيّ حميد   |
| <b>cementocyte</b>                        | خلية ملاطيّة  |                                 |   |
|   | خلية متواجدة في الطبقة الخَلوية من الملاط ، على شكل نجمة باستطالات دقيقة شعاعية . وهي نتاج من الأرومات المِلاطيّة وتظل في الملاط حديث التكوّن . |                                 |   |
| <b>cementodentinal</b>                    | مِلاطيّ عاجي  |                                 |   |
|   | متعلق بالملاط والعاج للسن .   |                                 |   |

cementopathia = periodontosis اعتلال الملاط = داء النسيج الداعمة

حالة شاذة للأسنان تنتج عن تَنَحُّر الملاط ، ونقص تكون الملاط . يؤدي الاعتلال الملاطي إلى التهاب الأنسجة حول السنوية واستحالة الأنسجة الداعمة السنوية .

cementoperiostitis = التهاب الملاط والسمحاق ،  
pyorrhoea alveolaris التهاب ملاطي سمحاق ، التقيح  
السنخي = تقيح سنخي سني

cementosis = hypercementosis فرط تكوّن الملاط ، فرط التملط

ترسب الملاط بكثرة على سطح الجذر .

cementum ملاط

نسيج متكلس ناشيء من الطبقة المتوسطة التي تُغطي جذر السن . يمكن أن يكون ذا الخلايا أو عديم الخلايا .

يُغطي الملاط عاج جذر السن من المُلتقى المينائي الملاطي إلى الذروة . وهو النسيج الصلب من الجذر والذي تستقر فيه الأربطة السنخية حول السنوية . والتي تُسمى : ألياف شاربي (Sharpey's fibers) .

cementum , acellular ملاط عديم الخلايا

ملاط يوجد على النصف التاجي من جذر السن ، أي طبقة الملاط عند المُلتقى الملاطي العاجي ، لا تحتوي على خلايا مَلاطِيَّة . يحتوي أساساً على ألياف شاربي .

cementum , afibrillar ملاط لاليفي ، ملاط عديم الألياف

طبقة رقيقة جداً من الملاط ، لا تحتوي على أربطة كولاجينية ، توجد حول عنق السن ، ويعتقد أن أرومات الملاط تقوم بإنتاجه .

cementum , cellular ملاط خلوي ، ملاط ذو خلايا

ملاط يوجد في النصف الذروي من الجذر .

cementum exostosis = عَرَن الملاط ، فرط النمو الملاطي =

hypercementosis تضخم ملاطي ، زيادة نمو الملاط

cementum hyperplasia = فرط التنسج الملاطي =

cementosis فرط التملط

ترسب موضعي للملاط على سطح الجذر .

cementum hypertrophy ضخامة الملاط

cementum inostosis تمלט معاكس

زيادة مرضية في ثخانة الملاط ، تنشأ باتجاه أو بداخل العاج .

cementum , primary ملاط أولي ، ملاط بدئي

الطبقة الداخلية من الملاط عديم الخلايا ، والتي تُغطي بعد ذلك بطبقة من الملاط ذي الخلايا تُسمى الملاط التالي (Secondary cementum) في الجزء الذروي .

cementum , secondary ملاط ثانوي (تالي) ، ملاط ثانوي

center مَرَكز ، وَسَط

center of resistance مركز المقاومة

(في تقويم الأسنان) : نقطة مفردة مركزية في كتلة الجسم ،

مقاومة لقوة تؤدي إلى حركة انتقالية للجسم بدون دورانه .

center of rotation مركز الدوران

النقطة التي يدور حولها الجسم وهو في مكانه ، دون حركة

انتقالية .

centi- (سابقة) مائة ، مئوي ، جزء من مائة

centigrade درجة مئوية

1 - مقياس درجات الحرارة المئوي ، الذي يحتوي على 100

قسم ، حيث يعتبر درجة تجمُّد الماء هي الصفر ، ودرجة غليانه هي مائة درجة (100) ، تسمى أيضاً : سيلزيوس (Celsius) .

2 - مقياس درجات الحرارة على مقياس سيلزيوس .

3 - مُصطلح استخدمه ج .ف .بلاك G.V.Black في صيغة

الأدوات الخاصة به ، حيث واحد سنتجريد = 3,6

درجة . انظر سيلزيوس (Celsius) .

central = centralis مركزي

متعلق بالمركز أو يقع في المركز ، وليس على المحيط الخارجي .

central artery of the retina = شريان الشبكية المركزي

Zinn's artery شريان زن

فرع من الشريان البصري يُعصب الشبكية . يُسمى أيضاً :

شريان زن (Zinn's artery) . انظر مدخل شريان الشبكية

المركزي (Centralis retinae) .

central axis محور مركزي

central bearing ضغط مركزي ، تحميل مركزي

تطبيق قوة بين الفك العلوي والفك السفلي في نقطة تقع

قريبة قدر الإمكان من مركز مناطق الدعم في الفك العلوي

والفك السفلي . تُستخدم بغرض توزيع قوى الإطباق

بالتساوي على مناطق الأنسجة الداعمة خلال تسجيل

العلاقات بين الفك العلوي والسفلي ، وخلال تصحيح

الأخطاء الإطباقية .

central bearing device أداة الضغط المركزي

أداة لدعم كل من حافتي الشمع على قوسي الفك العلوي

والسفلي . وتتكوّن من نقطة تماس مُتصلة بإحدى حافتي

الشمع ، وصفيحة مُتصلة بحافة الشمع الأخرى ، لتوفير

سطح يَستقر أو يتحرك عليه مسمار الارتكاز أو نقطة

الارتكاز ، وتستعمل دائماً للحصول على العلاقة المركزية للفكين .

**central-bearing point** نقطة ارتكاز مركزية ، نقطة تحميل مركزية

نقطة التماس لأداة الضغط المركزي .

**central-bearing tracing device** الأداة الراسمة مركزية الاستناد

أداة توفر نقطة ارتكاز مركزية أو نقطة مركزية داعمة بين حافتي الشمع أو البدلة في الفك العلوي والفك السفلي ، وتشمل نقطة التماس التي تتصل بإحدى حافتي الشمع أو البدلة ، وصفيحة متصلة بعضة الشمع المقابلة أو البدلة السنية المقابلة ، التي توفر السطح الذي تستقر أو تتحرك عليه نُقطة الارتكاز . هذه الأداة تستخدم بغرض توزيع قوى إغلاق الفكين بالتساوي على المناطق الداعمة للجهاز السني ، خلال تسجيل علاقة الفك العلوي بالفك السفلي أو لتصحيح نقاط التماس الناشئة أو الكل معاً .

**central equipment** أجهزة مركزية ، معدات رئيسية

**central fossa** حُفرة مركزية ، نُقْرة مركزية

تلم بين الحدبة الشدقية والحدبة اللسانية للسن .

**central groove** ميزاب متوسط ، تلم متوسط

**central incisor** قاطع مركزي ، ثنية

**central nervous system = CNS** الجهاز العصبي المركزي

أحد الفرعين الرئيسيين للجهاز العصبي في الجسم . يضم المخ والحبل الشوكي . يقوم الجهاز العصبي المركزي بعمليات نقل المعلومات من وإلى الجهاز العصبي المحيطي ، وهو الشبكة الرئيسية للتنظيم والتحكم بالجسم كله . يتحكم الدماغ في كثير من الوظائف والاحساس ، مثل النوم ، والنشاط الجنسي ، والحركة العضلية والجوع ، والعطش ، والذاكرة ، والانفعالات . الحبل الشوكي هو امتداد مختلف أنواع الألياف العصبية من المخ ويعمل كموصل بالجهاز العصبي المحيطي . اثنا عشر زوجاً من الأعصاب القحفية تَبْرُغ مباشرة من المخ . تتفرع الأعصاب الحسية والأعصاب الحركية عن الحبل الشوكي بين الفقرات ثم تتحد لتكوين 31 زوجاً من الأعصاب الشوكية المحتوية على ألياف حسية وألياف حركية .

**central occlusion** إطباق مركزي

العلاقة بين القوسين السنيتين العلوية والسفلية ، عندما تتلامس الأسنان في علاقة مركزية .

**central pain** ألم مركزي

ألم ينجم عن إصابة أولية أو اختلال وظيفة الجهاز العصبي المركزي .

**central paralysis** شلل مركزي في الدماغ أو الحبل الشوكي

شلل يتسبب عن إصابة الجهاز العصبي المركزي .

**central rays** أشعة مركزية

الأشعة التي تقع في مركز حزمة الأشعة الصادرة من جهاز الأشعة .

**central relation** علاقة مركزية

العلاقة بين الفكين عندما تكون لقمتهما المفصل في أقصى وضع متراجع غير متوتر في الحفرة الحقانية ، حيث يمكن لأية حركة جانبية للفك أن تبدأ ، وفي الفك الأدرَد ينطبق هذا على وضع الناتئ السنخي عندما يكون الفك في وضع الراحة .

**central sterile supply department = CSSD** قسم التعقيم المركزي

مبنى التعقيم المركزي الموجود في المستشفيات .

**centre = center** مركز ، وسط

انظر مركز (Center) .

**centric** مركزي

متعلق بالمركز أو يقع فيه .

**centric adjustment** سحل مركزي ، ضبط مركزي

تعديل مركزي

**centric checkbite** عضّة التحقق المركزية ،

عضّة تسجيل العلاقة بين الفكين ، صفيحة فحص الإطباق المركزي

تسجيل وضع الفكين أو القالبين ، وتؤخذ بالشمع أو بالمعجون ، وتستخدم لتعيين علاقة الفكين المركزية الصحيحة أو العلاقات اللامركزية الأخرى ، مثل بروز الفك أو الفكين أو الأسنان الأمامية .

**centric interocclusal record** تسجيل إطباق مركزي

تسجيل وضع الفكين المركزي أو علاقة الفكين المركزية .

**centric jaw position** وضع الفك المركزي

**centric jaw relation = centric relation = retruded jaw relation** علاقة الفكين المركزية = علاقة الفكين المترجمة

1 - علاقة الفكين : حينما تكون لقمتهما الفك السفلي في أقصى وضع متراجع ، غير متوتر ، في الحفرة الحقانية («الجوف العنابي» ، عند أية درجة من ابتعاد الفكين ، حيث يمكن للحركة الجانبية أن تبدأ .

2 - أقصى علاقة تراجعية للفك السفلي بالنسبة للفك العلوي عند بُعد عمودي ثابت .

|   |                      |   |  |
|---|----------------------|---|--|
| <b>centric occlusal relation</b>  | علاقة إطباقية مركزية | <b>centric relation interferences</b>   | تداخلات العلاقة المركزية   |
| <b>centric occlusion</b>  | إطباق مركزي          | <b>centric relation occlusion</b>   | علاقة مركزية إطباقية   |
| 1- وضع التماس المركزي للأسطح الإطباقية لأسنان الفك السفلي مع الأسطح الإطباقية لأسنان الفك العلوي ، حيث تكون في أقصى تماس أو أقصى تداخل حدي .  |                      | انظر وضع تماس متقهقر (Retruded contact position) .  |  |
| 2- (في تقويم الأسنان) : وضع الفك السفلي المتمثل في أقصى تداخل حدي اعتيادي لأسنان الفك السفلي مع الفك العلوي ؛ وقد أطلقت عليه التسميات التالية : وضع التداخل الحدي (Intercuspal position) ، الإطباق المركزي الاعتيادي (Habitual centric occlusion) ، الوضع الإطباق العادي (Usual occlusal position) ؛ قد يتوافق أو قد لا يتوافق وضع لقمة الفك السفلي مع العلاقة المركزية ؛ من أجل ذلك فإن مصطلح إطباق اعتيادي (Habitual occlusion) هو المفضل .   |                      | وضع العلاقة المركزية عند بُعد عمودي إطباق ثابت .  |  |
| <b>centric path of closure</b>  | مسار الإغلاق المركزي | <b>centriciput</b>  | ذؤابة ( وسط هامة الرأس )   |
| <b>centric position</b>   | وضع مركزي            | <b>centrifugal</b>  | نابذ   |
| وضع الفك السفلي في أقصى علاقة تراجعية مع الفك العلوي عند بُعد عمودي ثابت .  |                      | 1- يتحرك بعيداً عن المركز : مصطلح يشير إلى قوة باتجاه الخارج ، بعيداً عن النقطة المركزية أو عن المحور ، مثل القوة التي تحافظ على القمر في مداره حول الأرض . |  |
| انظر مركزي (Centric) ، انظر أيضاً علاقة مركزية (Centric relation) ، علاقة لامركزية (Eccentric relation) .   |                      | 2- اتجاه بعيد عن الرأس .  |  |
| <b>centric prematurities =</b>  | إطباق مركزي مبكر =   | <b>centrifugal casting</b>  | صَبُّ نابذ   |
| <b>occlusal disharmonies</b>  | إطباق ناشز           | <b>centrifugal casting machine</b>  | آلة الصَّبِّ النابذة ، آلة صَبِّ بالطرْد المركزي                                       |
| إطباق غير مُتناسق بين الأسنان المتقابلة ، حيث تتداخل مع إغلاق الفكين في إطباق مركزي .   |                      | <b>centrifugal casting machine , electroinduction</b>   | آلة الصَّبِّ النابذة بالحث الكهربائي   |
| <b>centric relation</b>   | علاقة مركزية         | <b>centrifugal force</b>  | قوة طاردة نابذة ، قوة طاردة مركزية   |
| 1- علاقة الفك السفلي بالفك العلوي حينما يكون الفك السفلي في أقصى وضع متراجع غير متوتر ، عند ارتفاع عمودي ثابت في الحدود المتاحة للدوران الحر للقمي الفك السفلي ، حيث يمكن للحركات الجانبية أن تبدأ .  |                      | 1- قوة نحو الخارج تنشأ بواسطة دوران جسم .   |  |
| 2- (في تقويم الأسنان) : العلاقة المضغية أي أقصى علاقة بين لقمة الفك السفلي والشامخة المفصليّة والحفرة الحقانية ، والتي يحكمها التوازن العضلي وليس التداخل الحدي السني . بعد تغيير المفاهيم مؤخراً لم يعد مصطلح أقصى تراجع مقبولاً ، ومصطلح الأكثر تراجعاً الأخير مأخوذ من مبحث التركيبات الصناعية التعويضية ؛ الوضع اللقمي قد يختلف إلى حد ما ، ويمكن تحديده بشكل عام كما يلي «ارتفاع على السطح الخلفي للشامخة المفصليّة» ؛ حالات عدم التوافق بين الإطباق المركزي والعلاقة المركزية ، مهمة بشكل خاص في تشخيص مشاكل اختلال وظائف المفصل الفكي الصدغي . |                      | 2- (في طب الأسنان) : تنطبق هذه القاعدة ، عند إدخال المعجون داخل قناة الجذر بواسطة حاشي قناة الجذر الحلزوني ، وأيضاً في صب المعادن بواسطة آلة الصب النابذة . |  |
|   |                      | <b>centrifuge</b>   | 1- ينبذ<br>2- نابذة  |
|   |                      |   | آلة لفصل محتويات ذات كثافات مختلفة من محلول ، بواسطة قوة الطرد المركزية .              |
|   |                      | <b>centripetal</b>  | مُندفع نحو المركز ، جاذب نحو المركز ، جاذب   |
|   |                      | <b>centripetal force</b>  | القوة الجاذبة نحو المركز   |
|   |                      | <b>cephal- , cephalo-</b>   | (سابقة) رأس  |
|   |                      | <b>cephalad</b>   | مُتجه نحو الرأس ، مُتجه نحو قمة الجسم ، رأسياً   |
|   |                      | <b>cephalalgia = cephalalgia = cephalgia</b>  | ألم الرأس ، صداع   |
|   |                      | <b>cephalexin</b>   | سيفاليكسين   |
|   |                      |   | مضاد حيوي نصف تخليقي ، يعطى عن طريق الفم ، فعال ضد العدوى موجبة الجرام وسالبة الجرام . |
|   |                      | <b>cephalic</b>   | رأسي   |
|   |                      |   | متعلق بالرأس أو في اتجاه الرأس أو متعلق بقمة الجسم .                                   |
|   |                      | <b>cephalic index</b>   | منسب رأسي ، مؤشر جُمجمي  |

نسبة أقصى عرض إلى أقصى طول للرأس مضروبة في مئة .  
أي :

$$\frac{\text{عرض الجُمجمة } 100 \times}{\text{طول الجُمجمة}} = \text{منسب رأسي}$$

cephalic triangle مثلث رأسي

يتكون من خطوط تصل بين الذقن والجبهة والقدال .

cephalo- (سابقة) رأس

cephalogram = صورة قياسات الرأس

cephalometric radiograph

(في تقويم الأسنان) : مصطلح يُستخدم أحياناً للدلالة على رسم خط دقيق على فلم من الأسيتات موضوع على الفلم الشعاعي لتسجيل العلامات القياسية للجُمجمة ، تستخدم للأغراض التشخيصية ؛ قد تسجل قياسات الجُمجمة أحياناً رقمياً مباشرة من الفلم الشعاعي إلى الحاسوب الرقمي .

cephalograph = صورة شعاعية لقياسات الرأس

cephalometric radiograph

cephalography = تصوير الرأس

cephalometric radiography

تصوير إشعاعي للجُمجمة .

cephalometer مقياس الرأس

أداة للحصول على صور سيفالومترية في وضع مكرر . تتألف عادة من مثبت للرأس لتثبيت الرأس في وضع ثابت ومثبت لمنبع الأشعة السينية .

cephalometric مقياسي رأسي

متعلق بقياس الرأس .

cephalometric analysis تحليل قياسات الرأس

1- (في تقويم الأسنان) : تحليل لقياسات الرأس أو الجُمجمة لبعض النقط الثابتة التي تؤخذ من الصور الشعاعية الجانبية والصور الشعاعية الأمامية الخلفيه .

2- (في التشخيص التقويمي للأسنان) : تُرسم مختلف الخطوط الواصلة بين النقاط المعروفة ، وتُقاس الزوايا الناتجة عن تقاطعها . انظر تحليل داون (Down's analysis) .

cephalometric analysis , frontal تحليل قياسي أمامي للرأس

cephalometric analysis , lateral تحليل قياسي جانبي للرأس

cephalometric anatomy تشريح مقياسي للرأس

نُقاط تشريحية وعلامات تشريحية تستعمل في التحليل القياسي الأمامي والجانبي للرأس . انظر علامات قياس الرأس (Cephalometric landmarks) .

علامات قياس الرأس cephalometric landmarks

تعريف عام للعلامات المستعملة في التحليل القياسي للرأس ترتكز على مقاييس الإنسان الأصلية من ابتكار رودولف مارتن (Rudolph Martin) وهو عالم ألماني بعلم الإنسان أو علم السلالات ؛ أما المرجع الأمريكي القياسي فهو من ابتكار كروجمان وساسوني (Krogman and sassouni) .

من المهم التذكير بأن تعريف علامات قياس الرأس يعتمد على اتجاه الرأس في الوضع الطبيعي لأن وضع العديد من علامات الرأس مثل الشامخة الذقنية ، والنقطة الفكية ، والنقطة A ، والنقطة B تتغير بإمالة الرأس إلى الأعلى أو الأسفل .

توصف علامات قياس الرأس عموماً كبنية سَهْمِيَّة مُنصَفَة أو كبنية ثنائية الجانب ؛ بالإضافة إلى تصنيفها إلى ثلاثة أصناف مختلفة كما يلي :

1- علامات تشريحية ثابتة : تقع عند التقاء تركيبين تشريحيين معروفين ، لا تتأثر بوضع أو اتجاه الرأس .

2- علامات تتعلق بمكان أو حيز : بحسب التعريف ، تقع في نقطة محددة في حيز خاص على سطح العظم أو سطح النسيج . يتغير موقع هذه العلامات على السطح بتغير اتجاه الرأس (A ؛ B ؛ O ؛ S ؛ Kr ؛ Po ؛ Bo ؛ Pg ؛ Gn ؛ Mn) .

3- علامات لظل نُتوء أو بروز : تقع عند اتحاد خياليين أو أكثر للعلامات ، لأنها تحدث بواسطة التراكم ، الذي يسببه تكوين صورة ذات بعدين من شيء ذي ثلاثة أبعاد . انظر ملحق 7 علامات قياس الرأس (Cephalometric landmarks) وتعريفها فيما يلي :

articular = Ar مفصلي

نقطة التقاطع للمحيط الظهري للناتئ اللقمي للفك السفلي ، والعظم الصدغي . في الحقيقة يُستخدم السطح السفلي للمنحدر المائل لأن حافة العظم الصدغي لا يمكن تحديدها بوضوح على الصور الشعاعية (ناتئة Projected) .

gonion = Go زاوية الفك السفلي ، رأس الزاوية

أقصى نقطة خلفية سفلية على الفك السفلي ، عندما تكون الأسنان في حالة إطباق (حيزي ، مكاني Spatial) .

keyridge = Kr مفتاح الحافة ، الحيد المنخفض

أقصى نقطة سفلية على الحيد الناتئ المتشكّل بالنتوء

الوجني ، وتقع في منتصف المسافة بين الحفرة تحت الصدغية على السطح الجانبي من الفك العلوي . (حيزي ، مكاني (Spatial

**orbitale = Or** النقطة الحجاجية  
أقصى نقطة سفلية على الحافة تحت الحجاج . (حيزي ، مكاني (Spatial

**porion = P** بوريون  
أعلى نقطة على الحافة العلوية لمجرى السمع الظاهر ؛ يقرب على الصور الفوتوغرافية باستعمال النقطة الأكثر علواً من الحافة الخارجية لمزلاج الأذن (حيزي ، مكاني (Spatial

**pterygomaxillary fossa point = PTM** نقطة الحفرة الجناحية الفكية  
نقطة عند قمة الحفرة الجناحية الفكية (ثابتة Fixed) .  
تركيبات سهمية مُنصّفة تستعمل كعلامات وتشمل الآتي :

**anterior nasal spine = ANS** النقطة الشوكية الأنفية الأمامية  
النهاية القُصوى الأمامية العلوية للفك العلوي في المستوى السهمي المنصّف (ثابت Fixed) .

**basion = Ba** قُويعدة ، نقطة القاعدة  
النقطة المتوسطة للحافة الأمامية للثقبية العظمى .  
النقطة السفلى من الحافة الأمامية للثقبية العظمى (حيزي ، مكاني (Spatial

**Bolton point = Bo** نقطة بولتون  
تقاطع الحافة الخارجية للقمة القذالية مع الثقبية العظمى ؛ تُرى كأعلى نقطة على الثلم الظهري للقمة القذالية . (حيزي ، مكاني (Spatial

**gnathion = Gn** نقطة فكية  
النقطة الأكثر انخفاضاً على الخط المتوسط للفك السفلي .  
أسفل نقطة متقدمة على الحافة الخارجية للذقن (حيزي ، مكاني (Spatial

**intradentale = Id** النقطة بين السنية  
أعلى نقطة متقدمة على الناتئ السنخي بين القواطع المركزية السفلية (ثابتة Fixed) .

**menton = Me** نقطة ذقنية  
أسفل نقطة على الفك السفلي عند التقاء عظمي الفك «ارتفاق ، وصل Symphysis» . (حيزي ، مكاني (Spatial

**nasion = N** النقطة الأنفية  
تقاطع العظم الجبهي مع الدرز الأنفي الجبهي ، في المستوى السهمي المنصّف (ثابتة Fixed) .

**opisthion = Op** النقطة الخلفيه  
النقطة المتوسطة على حافة الثقبية العظمى السفلية .  
أقصى نقطة خلفية على حافة الثقبية العظمى على المستوى السهمي المنصّف . (حيزي ، مكاني (Spatial

**pogonion = Pg or Pog** الشامخة الذقنية  
النقطة الأكثر تقدماً على الارتفاق الذقني .  
أقصى نقطة تقدماً على الذقن . (حيزي ، مكاني (Spatial

**posterior nasal spine = PNS** الشوك الأنفي الخلفي  
نقطة تقاطع السطح الأنفي والسطح الفموي للحنك الصلب مع الحفرة الجناحية الحنكية . (ثابت Fixed) .

**prosthion = Pr** النقطة السنخية  
أقصى نقطة سفلية متقدمة على الناتئ السنخي بين القواطع المركزية العلوية .

**sella = S** السرج ، حفرة بشكل سرج  
مركز السرج التركي أي مركز الحفرة النخامية في العظم الوتدي (حيزي ، مكاني (Spatial

**subspinale = Downs point A = A** النقطة تحت الشوكية  
نقطة A لداون  
أقصى نقطة خلفية في التجويف بين الشوك الأنفي الأمامي والنقطة السنخية (حيزي ، مكاني (Spatial

**supramentale = Downs point B = B** النقطة فوق الذقنية  
نقطة B لداون  
أقصى نقطة خلفيه على التجويف بين الشامخة الذقنية والنقطة تحت السنية . (حيزي ، مكاني (Spatial

**cephalometric line** خط قياسي للرأس  
**cephalometric lines and planes** مستويات وخطوط مقياس الرأس  
الخطوط والمستويات المختلفة التي يمكن أن تظهر على راسمة قياس الرأس بتوصيل النقاط المختارة . كما ينتج عن تقاطع الخطوط زوايا يمكن قياسها . تستخدم معظم قياسات الرأس القياسية قياسات الزوايا (Angular measurements) المذكورة ؛ تم وضع الحدود الطبيعية للمقارنة الإكلينيكية . الخطوط والمستويات شائعة الاستعمال هي مايلي (انظر أيضاً ملحق 7) .

**cranial base line of Brodie = NS** خط قاعدة الجمجمة لبرودي  
خط يمتد من خلف النقطة الأنفية إلى مركز السرج التركي .  
**facial plane = FP** المستوى الوجهي  
خط يمتد من النقطة الأنفية إلى الشامخة الذقنية .



Frankfort horizontal = FH مستوى فرانكفورت الأفقي

خط يمتد من النقطة العلوية لمزلاج الأذن (Porion) إلى النقطة الحجاجية .

Mandibular incisor line خط القاطع الفك السفلي

خط مرسوم خلال المحور الطولي للقاطع السفلي ، يمتد من الحد القاطع إلى المستوى الفك السفلي . يستخدم هذا الخط ليظهر الميل المحوري للقاطع السفلي .

Maxillary incisor line خط القاطع الفك العلوي

خط مرسوم خلال المحور الطولي للقاطع العلوي ، يمتد من الحد القاطع إلى خط قاعدة الجمجمة . يستخدم هذا الخط ليظهر ميل القواطع العلوية .

Mandibular plane = MP مستوى فكي سفلي

مماس للحافة السفلى للفك السفلي .  
خط يصل زاوية الفك السفلي بالنقطة الفكية .

Occlusal plane = OP المستوى الإطباق

خط يمر خلال نصف الارتفاع الحديبي للأسنان الخلفيه ، ونصف تراكب العضة للقاطع . عندما لا يتوافق هذان المستويان ، يمكن أن نلجأ إلى المستوى الإطباق للأسنان الخلفيه .

Palatal plane = ANS -PNS المستوى الحنكي

خط يصل الطرف المستدق للشوك الأنفي الأمامي بالطرف المستدق للشوك الأنفي الخلفي ، على الصورة الشعاعية الجانبية .

y-growth axis محور النمو y

خط يصل مركز السرج التركي مع النقطة الفكية . خط النمو بالاتجاه الأسفل والاتجاه الأمامي للهيكل العظمي الوجهي من تحت القحف أو الجمجمة.

facial height ارتفاع الوجه

ارتفاع الوجه العلوي : المسافة بين النقطة الأنفية والشوك الأنفي الأمامي حينما يبرز على المستوى الجبهي . ارتفاع الوجه العلوي يكون تقريبا 45٪ من الارتفاع الكلي للوجه . ارتفاع الوجه السفلي : المسافة بين الشوك الأنفي الأمامي والنقطة الفكية ، كما تبدو على المستوى الجبهي . ارتفاع الوجه الكلي : المسافة بين النقطة الأنفية والنقطة الفكية كما تبدو على المستوى الجبهي . وهي تساوي ارتفاع الوجه العلوي زائد ارتفاع الوجه السفلي .

Cephalometric plane المستوى القياسي للرأس

Cephalometric radiograph صورة شعاعية لقياس الرأس  
صورة أو صور شعاعية للرأس ، باستخدام مقياس الرأس .

Cephalometric radiography تصوير شعاعي لقياس الرأس  
انظر قياس الرأس (Cephalometry) .

Cephalometric soft tissue landmarks علامات قياس الرأس  
على النسيج الرخوة

Cephalometric tracing مرتسم قياسات الرأس

الرسم على بلاستيك شفاف لتركيبات تشريحية مختارة من الصور الشعاعية لقياس الرأس ورسومات قياس الرأس . عادة لإنجاز التحليل القياسي للرأس .

رسم استشفافي على ورق رسم أو فلم لتركيبات مختارة من الصور الشعاعية لقياس الرأس .

Cephalometry قياس الرأس ، قياسات الرأس

علم قياس أبعاد الرأس أو الجمجمة ، إما أن يكون بالقياس المباشر أو بالرسم من الصور الشعاعية وعمل سلسلة من الخطوط والزوايا مع قياسات نسبية ؛ يستخدم في دراسات النمو ، وفي تقويم الأسنان لتحديد الطرق التقويمية المناسبة لتصحيح سوء الإطباق ، وبعض الحالات الشاذة الأخرى ، والجراحة التجميلية للوجه .

Cephalopharyngeal muscle = عضلة بلعومية رأسية =

عضلة مضيق بلعومية علوية  
superior

Cephaloridine سيفالوريدين

مضاد حيوي واسع الطيف نصف مُصنَّع ، يُعطى بالحقن في الوريد أو بالحقن في العضل .

Cephalostat = craniostat مُثبت الرأس

أداة أو جهاز صُمم لتثبيت الرأس في مُستوى ثابت حتى يتسنى أخذ سلسلة أو مجموعة من الصور الشعاعية ، تلتقط على فترة طويلة من أجل مطابقتها معا بدقة بغرض المقارنة بينهما .

Cephalothoracopagus توأم مُتحد من الرأس للصدر =

disymmetros = janiceps توأمين مُتحدَي الرأس

Cera = wax شمع

Ceramic خزفي

Ceramic brackets حاصرات خزفية

حاصرات خزفية بلون الأسنان من بللورات الألومينا ويفضل استعمالها لشكلها الجمالي عن الحاصرات المعدنية الاعتيادية .

Ceramic crown تاج خزفي

Ceramic , fluorapatit خزف فلوراباتيت

خزف يُستعمل خصيصاً لتغطية خزف الليثيوم ثنائي السيليكات ، لأن معامل تمدده الحراري يتناسب معه .

**ceramic , lithium disilicate** خزف ليثيوم-ثنائي السيليكات  
نوع من الخزف المقاوم للبي، ذو شفوفية جيدة، يُكوّن الهيكل الأساسي، ويُغطّى سطحه الخارجي بالخزف الزجاجي المحتوي على الفلورايت، يستخدم بشكل جيد في التيجان المفردة والوجوه التجميلية التي تثبت بالإصاق، وذلك لأن الخزف قابل للتخريش باستعمال هلام مُخرش يحتوي على حمض الفلوريك لمدة 20 ثانية، ويمكن ملاحظة السطح المُخرش بالحمض كما في ميناء السن بشكل طباشيري غير لمّاع، ثم يتم إصاقه بإسمنت الأيونومير الزجاجي .

**ceramic,post** وتاد خزفي  
**ceramic,repair** مرّم خزفي

مادة تستخدم لأغراض إصلاح الخزف، والترميمات المغطّاة بالكمبوزيت، حيث تواجه طبيب الأسنان باستمرار مشكلة الكسور في الترميمات الخزفية والكمبوزيت؛ ويمكن استخدام المرّم الخزفي للاستطبابات الآتية: الكسوات الخزفية، والترميمات الخزفية الكاملة، والترميمات المغطّاة بالأكرليك .

**ceramics** صناعة الخزف  
مصطلح عام يطلق على أشغال الخزف السني، مثل الحشوات الخزفية السنية والتيجان والجسور الخزفية والوجوه التجميلية الخزفية .

**ceramics , dental** صناعة الخزف السني  
عمل وتشكيل الأسنان الخزفية، والتيجان والحشوات الخزفية.

**ceramodontics = dental ceramics** صناعة الخزف السني

**ceramodontia = dental ceramics** صناعة الأسنان الخزفية، صناعة الخزف السني

**ceratopharyngeal muscle** عضلة بلعومية قرنية  
جزء من العضلة مضيقّة البلعوم الوسطي.

انظر مدخل عضلة بلعومية قرنية (Ceratopharyngeus) .

**cerebellar** مخيخي  
متعلق بالمخيخ .

**cerebellar artery** الشريان المخيخي  
شريان يُغذّي المخيخ، والبصلة، والشاخصة الدودية . ويتفرع إلى ثلاثة فروع: فرع أمامي سفلي، وفرع خلفي سفلي، وفرع علوي . انظر مدخل مخيخي (Cerebelli) .

**cerebellum** المخيخ  
الجزء الأصغر من الدماغ، ويقع أسفل المخ، ويعرف

بالدماغ الخلفي، ويختص باتزان الجسم ووضعه وتنسيق حركاته الدقيقة .

**cerebral** مخّي

متعلق بالمخ .

**cerebral artery** الشريان المخّي

يُغذي المخ بالدم، وله ثلاثة فروع: فرع أمامي، وفرع أوسط، وفرع خلفي . انظر مدخل مخي (Cerebri) .

**cerebral congestion** احتقان مخي

**cerebral cortex** قشرة المخ

**cerebral haemorrhage** نزف مخي

**cerebral palsy** شلل مخي

**cerebral vein** وريد مخي

أحد الأوردة التي تصرف الدم من المخ .

**cerebralgia = headache** ألم المخ، صداع

**cerebrospinal rhinorrhoea** سيلان أنفي مخي شوكي

تسرب السائل النخاعي من الأنف، أحياناً نتيجة كسور في الهيكل العظمي الوجهي .

**cerebro vascular accident** السكتة الوعائية الدماغية

**cerebrum** مخ

الجزء الرئيسي من الدماغ، ويحتل الجزء العلوي من تجويف الجمجمة «القحف Cranium» . وينقسم إلى جزأين نصف كرويين أيمن وأيسر . ويشمل مراكز السيطرة على وظائف الجسم المختلفة، ويترجم النبضات التي يستقبلها من الأعضاء الحسية في جميع أنحاء الجسم، مثل الرؤية، والصوت واللمس، والضغط، والحرارة والشم . ويتدخل أيضاً بالذاكرة، والاستدلال أو الحجّة والإقناع، والانفعال .

**cereous** شمعي

مكوّن من الشمع أو شبيه به .

**cerumen** صملاخ

**cervical** عنقي، رقبي

1- (في التشريح): متعلق بالعنق، أو الرقبة، أو المنطقة الضيقة من العضو .

2- (في طب الأسنان): متعلق بعنق السن: وهي المنطقة الضيقة عند ملتقى التاج بجذر السن .

**cervical anchorage** إرساء عنقي

انظر إرساء عنقي (Anchorage cervical) .

**cervical appliance** طبقة عنقية

(في تقويم الأسنان): جهاز خارج الفم عند تنشيطه تنوزع القوى عن طريق وسادة خلف الرقبة .

|                                 |  |  |
|---------------------------------|--|--|
| <b>cervical artery</b>          | الشريان العُنُقِيّ ، الشريان الرقبِيّ<br>يَغذي عضلات الرقبة ، والحبل الشوكي ، والفقرات .<br>ويتفرع إلى ثلاثة فروع : الفرع الصاعد ، والفرع الغائر ،<br>والفرع السطحي . انظر مدخل شريان عُنُقِيّ (Cervicalis) .  | (في التصوير الإشعاعي) : منطقة مُنفذة للأشعة تشاهد عند<br>حافة السن ، تشخص خطأ أحياناً على أنها تسوس أو نخر .   |
| <b>cervical burnout =</b>       | نفوذية عنقية = نفوذية شعاعية   | <b>cervical strap = neckstrap</b> ، رباط عُنُقِيّ ، طوق عُنُقِيّ ،<br>حزام عُنُقِيّ  |
| <b>cervical radiolucency</b>    | عُنُقِيّة ، منطقة عنقية شافة على الأشعة<br>منطقة منفذة للأشعة على الأسطح الدانية تشاهد في الصور<br>الشعاعية بشكل تقعر في سطح الجذر في هذه المنطقة ،<br>وهي تماثل التسوس .  | (في تقويم الأسنان) : نوع من أنواع حزام الرأس ، حيث<br>ينطبق حول العنق فقط .  |
| <b>cervical collagen fibres</b> | ألياف عُنُقِيّة كولاجينية  | <b>cervical third of the tooth</b> الثُلث العُنُقِيّ للسن<br>ذلك الجزء من تاج السن أو جذر السن ، المجاور للخط<br>العُنُقِيّ .                                  |
| <b>cervical curvature</b>       | انحناء عُنُقِيّ ، انحناء رقبِيّ  | <b>cervical wall</b> جدار الحُفْرَة القريب من عنق السن .   |
| <b>cervical enamel ridge</b>    | ارتفاع مينائي عُنُقِيّ   | <b>cervicalgia = cervicodynia</b> ألم عنقِيّ   |
| <b>cervical fascia</b>          | لفافة عُنُقِيّة ، لفاة رقبية   | <b>cervicoaural</b> رقبِيّ أُذنيّ  |
| <b>cervical fibres</b>          | ألياف عُنُقِيّة ، ألياف رقبية  | <b>cervicoaural fistula =</b> ناسور رقبِيّ أُذنيّ ، ناسور<br>خيشومي  |
| <b>cervical fistula</b>         | ناسور عُنُقِيّ ، ناسور رقبِيّ  | <b>branchial fistula</b>   |
| <b>cervical foil</b>            | رُقاقة عُنُقِيّة ، رقاقة رقبية   | <b>cervicoaxial = axiokingival</b> = عُنُقِيّ محوريّ<br>محوريّ لثويّ   |
| <b>cervical gear</b>            | حزام عُنُقِيّ ، حزام رقبِيّ  | <b>cervicobuccal = buccokingival</b> عُنُقِيّ خديّ = شدقِيّ<br>لثويّ   |
| <b>cervical line</b>            | خط عُنُقِيّ ، مُلتقى عُنُقِيّ<br>مُلتقى خطي لميناء التاج بملاط الجذر عند عنق السن .  | متعلق بالسطح الخديّ أو الشدقِيّ من عنق السن الخلفيه أو<br>اللثة .  |
| <b>cervical margin</b>          | حافة عُنُقِيّة ، حافة رقبية<br>ذلك الجزء من الحُفْرَة المحضّرة ، أو الحشوة ، القريبة من عنق<br>السن .  | <b>cervico- occipital</b> عنقِيّ قفويّ   |
| <b>cervical mucus glands</b>    | الغُدُد المخاطية العُنُقِيّة ، الغدد<br>المخاطية الرقبية   | <b>cervicobuccoaxial =</b> عُنُقِيّ خديّ محوريّ =<br>لثويّ شدقِيّ محوريّ   |
| <b>cervical muscles</b>         | عضلات عُنُقِيّة ، عضلات رقبية  | <b>gingivobuccoaxial</b> لثويّ شدقِيّ محوريّ   |
| <b>cervical nerves</b>          | أعصاب عُنُقِيّة ، أعصاب رقبية<br>انظر مدخل عُنُقِيّ (Cervicales) .   | <b>c cervicofacial</b> عُنُقِيّ وجهِيّ ، رقبِيّ وجهِيّ<br>متعلق بالرقبة أو العنق والوجه .  |
| <b>cervical plexus</b>          | ضفيرة عُنُقِيّة ، ضفيرة رقبية<br>شبكة من الأعصاب تكوّنت من الانقسام الأولي الباطني<br>للأعصاب العُنُقِيّة الأربعة الأولى . كل عصب عدا العصب<br>الأول ، ينقسم إلى فرع علوي وفرع سفلي ، وكلا الفرعين<br>يتحدان ليكونا ثلاث عُرَى . تقع الضفيرة مقابل الجهة<br>القحفية للفقرات العنقية الأربع الأولى ، إلى البطني<br>والوحيشي من العضلة رافعة لوح الكتف الأخمعية الإنسية<br>الوسطى ، ولها فروع عضلية عميقة ضمن العضلة القصية<br>الترقوية الخشائية تتحد مع بعض الأعصاب القحفية ولها<br>أفرع جلدية وعضلية عديدة . | <b>cervicofacial actinomycosis</b> داء الشعيات العُنُقِيّ الوجهِيّ<br>انظر داء الفطر الشعاعي (Actinomycosis) .   |
| <b>cervical radiolucency =</b>  | نفوذية شعاعية عنقية ،<br>منطقة عنقية شافة للأشعة   | <b>cervico-incisal</b> عُنُقِيّ قاطع<br>عُنُقِيّ شفويّ = لثويّ شفويّ <b>cervicolabial = labiokingival</b><br>متعلق بالسطح الشفوي لعنق السن الأمامية أو اللثة . |
| <b>cervical burnout</b>         |  | <b>cervicolingual = linguokingival</b> عُنُقِيّ لسانيّ = لسانيّ<br>لثويّ<br>متعلق بالسطح اللساني من عنق السن أو اللثة .  |

|                                 |   |                                |  |
|---------------------------------|---|--------------------------------|--|
| cervix , tooth                  | عُنق السن   | chameprosopic = chamaeprosopic | أفطح الوجه   |
| chair                           | كُرسي ، مَقعد   | chameprosopy                   | فطح الوجه  |
| chair , dental                  | كُرسي سني   | chamestaphyline                | فطح اللهاة   |
| chair , dental operating        | كُرسي المداخلة السننية  |                                | تقوس الحنك الشاذ .   |
| chair, dentist                  | كُرسي طبيب الأسنان  | chamfer                        | شَطْب ، شَطْف ، حافة مَشْطوفة  |
| chair , double telescope dental | كُرسي سني ذو استطالة مضاعفة   |                                | في تحضير حُفرة داخل السن ، أو تحضير تاج للسن ، يكون إنهاء حافة الحفرة أو التاج بشكل منحني ، أو مشطوب من السطح المحوري حتى السطح الخارجي .                                  |
| chair , electric dental         | كُرسي سني كهربائي   | chancre                        | قرح  |
| chair , modern style dental     | كُرسي سني حديث الطراز   |                                | آفة الزُّهري الأولى ، تبدأ كحطاطة صغيرة ، وتتطور بسرعة إلى قرحة مؤتكلة .   |
| chair , one telescope dental    | كُرسي سني ذو استطالة واحدة  | chancre , lip                  | قرح الشفة  |
| chair side                      | جانب الكرسي ، أثناء المعالجة السننية  | change                         | تبدل ، تغير  |
| chair side procedures           | أعمال جانبية أثناء المعالجة السننية   | change , dimensional           | تبدل بُعدي   |
| chair , standard style dental   | كُرسي سني اعتيادي الطراز ، كُرسي سني قياسي  | channel                        | قناة ، مجرى ، أخدود  |
| chair , X-ray                   | كرسي التصوير الإشعاعي   | channel , keyed                | قناة مُقوّية ، قناة مُثبتة   |
| chalinoplasty                   | تقويم أو ترقيع زاوية الفم ، رأب زاوية الفم ، رأب الصوار   |                                | قناة مُعدّلة أو مكيفة للحصول على ثبات الحشوة .   |
|                                 | عملية جراحية تجميلية لزاوية الفم (الملتقى الشفوي) .   | channel slice preparation      | تحضير المجرى الأخدودي  |
| chalk = calcium carbonate       | طباشير = كربونات الكالسيوم  |                                | تحضير سن لاستقبال تعويض معدني مصبوب ، حيث تكون الأسطح المحضرة مُستدّقة أو لها ميازيب مُستدّقة رقيقة تُقطع لتزيد من ثبات الحشوة أو التاج .                                  |
|                                 | انظر كربونات الكالسيوم (Calcium carbonate) .  | characterization = festooning  | تشكيل  |
| chamber                         | حُجرة ، غرفة  |                                | تعديل لون أو محيط بدلة الأسنان وإضافة حافة مقوسة بين الأسنان ليبدو شكل البدلة طبيعياً . أيضا يُسمّى تحنّب ، أو تحذّب (Festooning) .  |
|                                 | أي فراغ مُغلق ، (في علم التشريح) : تجويف صغير مُحدد .   | Charles Bell                   | تشارلز بل  |
| chamber , air = vacuum chamber  | حُجرة هواء = حُجرة تفريغ  |                                | طبيب إسكتلندي ، 1774 - 1842 ، اشتهر بدراسة التشريح والأعصاب والفيزيولوجيا .  |
|                                 | انخفاض في الجزء الحنكي من بدلة الأسنان العلوية ، يكون بمثابة حُجرة تفريغ الهواء ، وبذلك يساعد في ثباتها على الفك العلوي داخل الفم . | Charter's method               | طريقة شارتر  |
| chamber , pulp                  | حُجرة اللب  |                                | طريقة مُحدّدة لتفريش الأسنان تتميز بوضع الفرشاة بزواية 45 درجة على الأسنان مع توجيه شعيرات الفرشاة نحو تاج السن .  |
|                                 | حجرة في قلب تاج السن ، محاطة بالعاج ، تحتوي على اللب السني .  | chart                          | سجل ، جدول ، خريطة طبية ، مُخطط بياني  |
| chamber , relief                | حُجرة تخفيف الضغط   |                                | سجل بصري أو رسم بياني أو تخطيطي لأسنان المريض وحالته السننية ، والبيانات المتعلقة بحالته المرضية وتقدم حالته الصحية والعلاج الموصوف له . تسجيل هذه البيانات على سجل مرئي . |
|                                 | انخفاض في سطح قاعدة بدلة الأسنان لتقليل الضغط على منطقة معينة في الفم .   | chart , dental                 | سجل سني  |
| chamber , suction = air chamber | حُجرة مَصّ = حُجرة هواء   |                                | رسم بياني يمثل أسطح السن في الفك العلوي والفك  |
| chamber , vacuum = air chamber  | حُجرة تفريغ = حُجرة هواء  |                                |  |
| chamecephalic = chamecephalous  | أفطح الرأس  |                                |  |
| chamecephaly                    | فطح الرأس   |                                |  |

|  |  |
|--|--|
| السفلي ، تسجيل عليه تفاصيل الحُفر ، والحشوات ، والأسنان المقلوعة ، أو أية معلومات أخرى ذات صلة بالعلاج .   | للتسجيل هذه الأوضاع بالنسبة للبدلات السنية على المطبق . طريقة للتحقق من تسجيل إطباق سابق ، بواسطة تكرار العملية . أحيانا تُسمّى عضمة التحقق (Check bite) .   |
| chart, teeth   | سجل الأسنان  |
| charting   | تخطيط ، تسجيل بياني  |
| تسجيل التفاصيل الإكلينيكية لأسنان المريض والأسسجة المحيطة ، والتفاصيل الشخصية ، وسيرته الطبية «تاريخه الطبي» . تحتوي معظم السجلات السنية على رسم تخطيطي للأسنان يتكون من أربعة أقسام . من الأنظمة المستخدمة نظام زيجموندي - بالمر (Zsigmondy-Palmer's system) ونظام شيفرون (Chevron's charting system) . انظر ملحق 3 . | خَدّ ، وَجَنَة   |
| charting, periodontal  | تسجيل بياني للأسسجة حول سنية   |
| رسم بياني لقياسات عمق الجيب الناجم عن فقد ارتباط اللثة مع السن .   | جانب الوجه أسفل العين .  |
| Chayes' attachment   | وصلة شايس  |
| انظر وصلة مُحَكِّمة (Precision attachment) . يُعتقد بأنها أول وصلة داخلية ، صُممت بواسطة الدكتور هيرمان شايس Dr. Herman Chayes وصُنعت بواسطة شركة ج . م . ناي J.M.Ney  | بُرُوز لحمي ، خاصة البروز اللحمي على جانبي الوجه بين العين والفك والأذن والأنف والفم . يُسمّى أيضاً الفم ، تجويف الخد ، الشدق (Bucca) .                      |
| Cheatle's forceps  | ملقط شيتل ، كُلابَة شيتل   |
| انظر ملقط أو كُلابَة (Forceps) .   | أنطباع الخدّ ، عضمة الخد   |
| check  | يَفحص ، يُدَقِّق ، يُحَقِّق  |
| check bite = check record  | مفحص الإطباق ، صفيحة فحص الإطباق   |
| عضمة تحقّق أو تسجل العلاقة بين الفكين . انظر عضمة التَحَقُّق المركزية (Centric check bite) ، وعضمة التَحَقُّق البارزة (Protrusive check bite) .  | نُدْبَة على المخاطية الشفوية ، والمخاطية الخدية ، توجد عند مستوى خط تداخل الحدبات الإطباقية للأسنان . وتظهر عادة كخط أبيض ، ونسيجياً تشاهد بشكل فرط التقرن . |
| check bite , centric   | فحص الإطباق المركزي  |
| check bite , eccentric   | فحص الإطباق المنحرف أو اللامركزي   |
| chec kbite , lateral   | فحص الإطباق الجانبي  |
| check bite , protrusive  | فحص الإطباق المتقدم  |
| check bite wafers  | رقائق فحص الإطباق  |
| check jaw relation record  | سجل فحص علاقة الفكين   |
| check record = check bite  | فحص العضمة = عضمة التحقق   |
| إجراء طبعة بالشمع الصلب أو مُرَكَّب الصوغ ، لتسجيل الأوضاع الإطباقية المختلفة للأسنان في الفم ، واستخدامها   | عَظْم الخد = عَظْم الوجَنَة  |
|  | انظر العظم الوجني (Zygomatic bone) .   |
|  | مضغ الخد   |
|  | فَلَج خَدَيّ ، فَلَاح خَدَيّ   |
|  | شدوذ خلقي بسبب فشل التحام بعض النواتئ الجنينية الوجهية .   |
|  | مُخاطية الخد = مخاطية شَدَقِيَّة   |
|  | عَضَلَة الخد = العَضَلَة المبوقة   |
|  | الجيب الخدّي   |
|  | المنطقة بالفم بجانب الخد .   |
|  | واقِي الخدّ  |
|  | مبَعاد الخدّ   |
|  | داعم الخدّ   |
|  | أسنان الخدّ  |
|  | مصطلح شامل للضواحك ، والأرجاء .  |
|  | سن خديّة = سن رحوية  |
|  | (سابقة) شفة ، شفوي   |
|  | ألم الشفة ، ألم الشفتين ، ألم الشفة العصبي   |
|  | ألم عصبي في الشفة أو الشفتين .   |
|  | قطع الشفة ، تَشْفِيَّة ، تشقّي ، استئصال الشفة   |
|  | البتري الجراحي لجزء من الشفة .   |
|  | انقلاب الشفة للخارج ، انشطار الشفة   |
|  | زاوية الفم   |
|  | التهاب الشفة ، التهاب الشفتين والصّوار   |
|  | حالة شاذة للشفتين تتميز بالتهاب وتشقّق للجلد . هناك أشكال عديدة بحسب الحالات المسببة مثل التعرض الشديد   |

لأشعة الشمس ، الحساسية للمستحضرات التجميلية  
ونقص الفيتامينات . قارن مع تشقق الشفتين (Cheilosis) .  
انظر التهاب الشفة الزاوي (Angular cheilitis) .

**cheilitis actinica** التهاب الشفة السعفي  
التهاب الشفة بسبب التعرض لأشعة الشمس .

**cheilitis , allergic** التهاب الشفة الأرجي (التحسسي)  
**cheilitis , angular** التهاب الشفة الزاوي ، صُماغ  
التهاب الشفة أو الشفتين مع زاوية الفم .

**cheilitis exfoliativa** التهاب الشفة التقشري ، التهاب  
الشفة التوسفي  
تكون قشرة على حافة الشفة الحمراء ، وإنسلاخها المتكرر  
نتيجة التهاب الشفة المتكرر .

**cheilitis glandularis** التهاب الشفة الغُدِّي  
التهاب الغدد الشفوية ، الذي يسبب تورّم وتصلب الشفة .

**cheilitis , impetiginous** التهاب الشفة القوبائي  
القوباء أو الحصف الذي يصيب الشفة .

**cheilitis , migrating = cheilosis** التهاب الشفة المتنقل =  
تَشَقُّق الشفة

**cheilitis venenata** التهاب الشفة التسممي  
التهاب جلدي ناتج عن التلامس مع مستحضرات التجميل  
المخرّشة أو الكيماويات المخرّشة .

**cheilo- , cheil-** (سابقة) شفة ، شفوي  
**cheilocarcinoma** سرطانة الشفة  
ورم ظهاري خبيث في الشفة .

**cheilognathopalatoschisis** فلع الشفة والفك والحنك الخلقي  
سوء تشكّل خلقي ، يتميز بشق في الشفة العلوية ، والناتئ  
السنخي العلوي والحنك شق الشفة مع فلع الحنك .

**cheilognathoprosoposchisis** فلع وجهي شفوي فكي  
خلقي  
شق يشمل الشفة العليا ، والفك العلوي ، مصحوب بفلع  
وجهي مُنحرف .

**cheilognathoschisis** فلع شفوي فكي خلقي  
شق خلقي في الشفة العليا ، والتواء السنخي العلوي .

**cheilognathouranoschisis =** فلع شفوي فكي حنكي =  
**cheilognathopalatoschisis** فلع شفوي فكي حنكي خلقي  
شقّ الشفة (Hare-lip) ، وشقّ الحنك (Cleft palate) .

**cheilognathus = hare-lip** شقّ الشفة ، شرّم الشفة ، عَلم =  
شفة الأرنب

**cheiloncus** ورم شفوي

**cheilopalatognathus** فلع شفوي حنكي فكي  
شقّ خلقي في الناتئ السنخي العلوي مصحوب بفلع  
الحنك .

**cheilophagia** قضم الشفة  
**cheiloplasty** رأب الشفة

ترميم عيب بالشفة بواسطة الجراحة التجميلية .  
عملية جراحية لإصلاح التشوه الخلقي للشفة أو التشوه  
الرضحي .

**cheilorrhaphy** رفو الشفة  
عملية جراحية بخياطة الشفة ، كما في حالة ترميم فلع  
الشفة الخلقي أو الشفة الممزقة .

**cheiloschisis = hare-lip** شقّ الشفة = شفة الأرنب ، علم  
سوء تشكّل في الشفة ، ناتج عن نقص التحام تطوري مثال :  
فلع الشفة .

**cheilosis** تشقق الشفة  
حالة مرضية غير التهابية في الشفة ، دائما ما تصاحب عوز  
الريبوفلافين ، وتتميز بقشيب الشفة وتشققها .

**cheilosis , angular = perleche** داء الشفة والصّوار الزاوي =  
الصماغ ، التهاب زوايا الفم  
تشقق بزوايا الفم نتيجة انخفاض البعد العمودي بسبب عدم  
وجود أسنان ، أو الرضح ، أو نقص الفيتامين ، أو عدوى  
فطرية . شكل من أشكال تشقق الشفة ، يُصيب زوايا الفم .

**cheilostomatoplasty** رأب الشفة والفم  
إصلاح إصابات الشفة والفم بواسطة الجراحة التجميلية .

**cheilotomy** إستئصال جزء من الشفة ، قطع الشفة ،  
بضع الشفة

**chelate** خُلاصة  
**chelating** خالب  
**chelating agent** عامل خالب

له نقطتان للاتحاد ليكون المركب الحلقي ، أي لربط الأيونات  
المعدنية . يُستخدم في علاج التسمم المعدني .

**chelating solution** محلول خالب  
محلول يوضع في قناة الجذر الضيقة ، من أجل إزالة التكلّس  
من جدرانها ، وذلك لتسهيل عملية توسيع القناة خلال  
معالجة قناة الجذر ، مثال : محلول (EDTA) .

**chelation** خلب  
1- اتّحاد مركّب أو مجموعة مركبات مع جوهر مركزي تنتج  
عنه حلقة مُعايرة .

2- زوال الكلس ، حيث تُنزع أيونات الكالسيوم من الأنسجة السننية بواسطة عامل كيميائي مثل Ethylenediaminetetracetic acid = EDTA) يتحد معها ليكون مركباً جديداً ؛ اختلاب الكالسيوم (Calcium chelation) . ويستعمل في توسيع قنوات الجذور الضيقة في المعالجة اللبية .

**cheloid = keloid = cheloma** جُدرة

**chemical** كيميائي ، كيماوي

1- أية مادة نوعية ، يكون تركيبها ، وخصائصها ، وتفاعلها معروفاً .

2- متعلق بالكيمياء .

**chemical affinity** ألفة كيميائية

**chemical agent** عامل كيميائي

**chemical analysis** تحليل كيميائي

**chemical catalyst** حفاز كيميائي ، وسيط كيميائي

**chemical cautery** كي كيميائي

الكي باستعمال مادة كيميائية كاوية .

**chemical compound** مركب كيميائي

**chemical drug** دواء كيميائي

**chemical fog** ضباب كيميائي

ضباب ، أو أسوداد كل الصورة الشعاعية أو جزء منها ، نتيجة فساد المحاليل المعالجة .

**chemical means** وسائل كيميائية

**chemico-parasitic theory of caries** النظرية الطفيلية الكيميائية للنخر

نظرية تشرح أسباب نخر الأسنان ، حيث طُرحت في سنة 1889 ، وتفترض أن النخر ناتج عن فقدان ميناء السن لأملاح الكالسيوم ، بسبب فعل الأحماض التي تُفرز بواسطة الجراثيم .

**chemistry** كيمياء

علم ودراسة تركيب المادة وتحليل وتحولات المواد المختلفة .

**chemistry , biological = biochemistry** كيمياء حيوية

**chemistry , histological = histochemistry** كيمياء نسيجية

**chemistry , pharmaceutical** كيمياء صيدلانية ، كيمياء العقاقير

**chemoprophylaxis** وقاية كيميائية

استعمال الأدوية الكيميائية للوقاية من ومنع الأمراض .

**chemotaxis = chemiotaxis** انجذاب كيميائي

**chemotherapeutic** معالج كيميائي

مادة كيميائية ذات تأثير مضاد للجراثيم .

**chemotherapy = chemiotherapy** معالجة كيميائية

1- علاج الأمراض بالأدوية الكيميائية ، التي تؤثر على الجراثيم المُمرضة دون الضرر بالمريض .

2- علاج الورم الخبيث بواسطة الوسائل الكيميائية .

3- استعمال المركبات الكيميائية في علاج الأمراض ، مثل لحاء خشب الكينا في علاج الملاريا .

**chemotherapy mucositis** التهاب مخاطية الفم بالمعالجة الكيميائية

آفات فموية تُسبب الإحساس بالحرق وهي مناطق مُحَمَّرة ، قابلة للتقرح ، حيث يحدث التقرح بشكل فرحات عديدة ومتسعة ؛ وهو أثر جانبي نادر للمعالجة الكيميائية .

**cheoplastic** متعلق بالصب من المعدن الذواب

نسبة للقالب المصبوب من المعدن الذواب .

**cheoplasty** صب القالب من المعدن الذواب

تشكيل الأسنان الصناعية من سبائك لها درجة انصهار منخفضة ، لم تعد تستعمل في الوقت الحاضر .

**cherubism** ورم زوايا الفك

ملاحح الوجه المستدير الممتلئ «حَيِّم Chubb» والعينان المتجهتان إلى الأعلى التي يتميز بها الختل اللبني الوجهي .

مظهره الخارجي كوجه طفل ، يُعاني من أكياس مُتعددة الفجوات في الفكين ، أي له وجه مُتسع يماثل وجه الطفل البريء الجميل «ملاك» (Cherub) .

**chew** يَمَضَغ

**chew-in record** تسجيل المضغ

تسجيل الحركات الجانبية والحركات المتقدمة الأمامية للفك السفلي على الأسطح الطاحنة للحرف الإطباقية ، بواسطة الأسنان أو بواسطة الأجهزة الآلية .

**chewing** المضغ ، عملية المضغ

**chewing cycle** دورة المضغ

مسلك أو مسار كامل لحركات الفك السفلي ، خلال حركة مضغية واحدة . انظر دورة المضغ (Masticatory cycle) .

**chewing force** قُوَّة المضغ

درجة القوة المبذولة بواسطة عضلات المضغ خلال عملية مضغ الطعام .

**chiasm = chiasma** تصالبة

**chiasma , optic** التصالبة البصرية

تقاطع ألياف العصب البصري .

|  |                                |  |
|--|--------------------------------|--|
| chiasmal = chiasmatic = chiasmic   | تصالبي                         | أداة نادرة الاستخدام حالياً ، وهي نوع من محقنة الهواء ، تتكون من انتفاخ مطاطي مُتصل بفوهة معدنية ، وتستعمل لإزالة الفضلات خلال المداخلة السننية . أو لتجفيف مكان العمل لتسهيل الرؤية الجيدة .                      |
| chicken pox = varicella  | الحُمَاق                       | جراحي  |
| مرض عدوائي خفيف ، يُصيب الأطفال ، ذو فترة حضانة تبلغ 14 يوماً . أعراضه : حُمى مصاحبة لحويصلات شفافة مُخرشة ، منتشرة على جميع أجزاء الجسم ، تحف الحويصلات بعد فترة وتكون جليات ، ويصبح المريض خالياً من العدوى حينما تزول هذه الجليات . |                                | متعلق بالجراحة .   |
| chief complaint  | الشكوى الرئيسية                | إزميل ، منحت   |
| التعبير اللفظي من المريض عن المشكلة الرئيسية التي يشكو منها والتي لها الأولوية من اهتمامه .  |                                | أداة يدوية ، حدها ذو جلفة من ناحية واحدة ، تستعمل في الجراحة لتقطيع العظم إلى رقائق أو شظايا مسطحة رقيقة . تُستعمل في قطع ميناء السن . عند تحضير وتجهيز الحفرة بالسن .   |
| Chievitz's organ   | عضو شيفيتز                     | إزميل ذو زاوية مُضاعفة   |
| نسبة إلى ج. هـ. شيفيتز ، 1901- 1850 ، J.H.Chievitz ، مُشرَح داعمركي .<br>فُرع الفك السفلي للقناة النكفية .   |                                | إزميل العظم  |
| child  | طفل                            | إزميل وحيد النهاية له ساعد طويل بنهاية مُربعة يمكن الدق عليها بواسطة المطرقة ، لتقسير العظم خلال العمليات الجراحية .   |
| childhood  | الصبا ، مرحلة الطفولة          | إزميل ذو زاوية عكسية   |
| childhood syndrome   | متلازمة طفولية                 | إزميل ذو جلفة عكسية  |
| children's dentistry = paedodontics  | طب أسنان الأطفال               | إزميل ضربة الشريحة   |
| chilitis = cheilitis   | التهاب الشفة                   | إزميل يدوي للعظم ، أو مُجَوَّب له نصلة مُجَوَّفة ، مُتصلة بساعد مُجَوَّف كمثري الشكل ثماني المقطع يمكن أن يتوفر بأحجام متعددة .  |
| chill  | نافض                           | إزميل الميناء  |
| إحساس بالبرودة مصحوب برعشة ، غالباً ما تميز بداية الحمى .  |                                | يكون عادة وحيد النهاية ، باستثناء المُشدَّبات الحفافية .   |
| chin   | ذَقن                           | إزميل قاطع يدوي  |
| النسج اللينة والصلبة في الجزء الأمامي السفلي من الفك السفلي في منطقة التقاء عظمي الفك « الارتفاق » .   |                                | إزميل الضغط  |
| chin button  | بُرُوز الذقن ، زر الذقن        | إزميل مستقيم   |
| جملة تستعمل بشكل عام لوصف الجزء الأكثر تقدماً من ارتفاق الفك السفلي .  |                                | إزميل ويدلستيد   |
| chin cup   | حزام الذقن                     | كلورامفينيكول (مضاد حيوي)  |
| chin reflex  | مُنْعَكس ذقني                  | مُضاد للجراثيم ومضاد الركيتسيات . مُضاد حيوي واسع ، ينتج من الجراثيم ، أو يُنتج صناعياً . الكلورامفينيكول له آثار جانبية خطيرة ، ومن النادر استعماله هذه الأيام . الاسم التجاري هو : كلوروميستين (Chloromycetin) . |
| حدث انغلاق للفم ناتج عن ضربة مفاجئة للذقن .  |                                | استطباباته : يوصف في علاج العديد من العدوى الخطيرة .   |
| chin retractor   | مبعاد الذقن                    | مضادات الاستطباب : العدوى البسيطة أو غير المعروفة ، الحمل ، والرضاعة والحساسية لهذا العقار تمنع استعماله منعاً باتاً .   |
| مبعاد آجَل للذقن ، كابح آجَل للذقن   |                                | تأثيراته الجانبية : التأثيرات الخطيرة هي الاعتلال الدموي ، خمود نقي العظم وفقر الدم اللاتنسجي .  |
| china clay   | صُلصال صيني (كارولين)          |  |
| يوجد في الطبيعة على هيئة سيليكات الألومنيوم المائية ، يستعمل كمادة مالئة في بعض المواد السننية .   |                                |  |
| chip blower  | منفاخ الهواء                   |  |
| chip syringe   | مُحَقنة الهواء ، مُحَقنة الماء |  |



**chlorhexidine** كلورهكسيدين

- 1- غَسول للفم ، يُقلل تكوين اللويحة على الأسنان ، ويتسبب بتلونٍ داكنٍ بشع للأسنان .
- 2- مُطهّر مذاب في محلول مائي أو محلول كحولي ، يستعمل على الأسطح الجلدية ، وأماكن العمل ، ولتطهير الأدوات . الكلورهكسيدين يمنع تكون اللويحة الجرثومية حينما يُستعمل كغسول للفم بتركيز 0.2% ثلاث مرات يوميا . يُدمج أيضا مع معجون الأسنان .

**chloroform** كلوروفورم

سائل طيار عديم اللون ، له طعم ورائحةٌ مميزةٌ . يستعمل في السابق كمخدر استنشاقى . في طب الأسنان : يستعمل كمذيب للكوتابركا (Gutta percha) . انظر كلوروبركا (Chloropercha) .

**chloroma = chlorosarcoma** ورم أخضر = ساركومة خضراء  
حالة مرضية تتميز بتعدّد الأورام النخاعية ، ذات لونٍ مُخضّر ، تصيب الوجه والجمجمة بشكل خاص ، وتكون صورة الدم المصاحبة مشابهة لايضاخ الدم .

**chloromycetin = chloramphenicol** كلوروميستين =

كلورامفينيكول

انظر كلورامفينيكول (Chloramphenicol) .

**chloropercha** كلوروبركا

معجون يتكون من الكوتابركا المذابة في الكلوروفورم ويستعمل مع لب صلب من الكوتابركا كسداد في طريقة التكتف الجانبي لحشوقناة الجذر ، لسد القناة وأية أقيية إضافية .

**choana = posterior nasal aperture** 1- الفتحة قمعية الشكل

2- الفتحة الأنفية الخلفية = المنخر (nostril) «قمع أنفي» = المنعر

**choana narium** فوهتا الأنف الخلفيتان = المنعران

**choice** انتقاء ، اختيار

**cholecalciferol = vitamin D3** كوليكلسيفيرول = فيتامين D3

**cholesterol** كولستيرول

**cholesterol crystals** بلورات الكولستيرول

بلورات صغيرة صفراء ، توجد أحيانا في الفجوات الكيسية .

**choline salicylate dental paste** معجون سليسيلات الكولين السني

معجون مضاد للالتهاب ، مُسكن للألم ، يحتوي على السليسيلات المذابة ، يمكن وضعه على مخاطية الفم المصابة ، من ثلاث إلى أربع مرات يوميا . الاسم التجاري

هو بونجيبلا (Bonjela) ؛ تي جيل (Teejel) ؛ بيرالفيكس (Pyralvex) .

**chondr- , chondro-** (سابقة) عُضروف

**chondral** عُضروفي

متعلق بالعضروف .

**chondritis** التهاب العضروف

**chondroblast** أرومة غضروفية

**chondroblastoma** ورم الخلايا مكونة العضروف

ورم حميد ينشأ من الخلايا مكونة العضروف ، أحيانا تظهر في مناطق مبعثرة متكلسة ومتنخرة .

**chondrocalcinosis** داء التكلس العضروفي

**chondrocranium** قحف عُضروفي

الجمجمة العُضروفية للجنين .

**chondroectodermal dysplasia** خلل التنسج العضروفي

الأديمي الظاهر

**chondrofibrosarcoma =** ورم عفلي عُضروفي ليفي =

**chondrosarcoma** ساركومة ليفية غضروفية ، ساركومة عُضروفية

**chondroglossal** عُضروفي لساني

**chondroglossal muscle** العضلة العُضروفية اللسانية

تعمل على سحب اللسان وخفضه . انظر عُضروفي لساني (Chondroglossus) .

**chondroid** شبه العُضروف ، شبه غضروفي

**chondroliposarcoma =** ورم عفلي = ساركومة شحمية

**chondrosarcoma** غضروفية = ساركومة غضروفية

**chondroma** ورم عُضروفي ، غضروم

ورم حميد يتكون من النسيج العُضروفي .

**chondromalacia** تلين العُضروف

حالة مرضية تتميز بلينٍ شاذٍ للعُضروف .

**chondropharyngeal** عُضروفي بلعومي

**chondropharyngeal muscle** العضلة البلعومية العُضروفية

جزء من العضلة مُصَيقة البلعوم الوسطى .

انظر بلعومي عُضروفي (Chondropharyngeus) .

**chondrosarcoma** ساركومة غضروفية

ورم خبيث ، ساركومة غضروفية (Cartilaginous sarcoma) .

**chondrosis** تشكل العُضروف ، التغضرف

**chorda** حبل

**chorda tympani** الحبل الطبلي

|  |                             |  |   |
|--|-----------------------------|--|---|
| chorda tympani nerve   | عَصَبَ الحبل الطبلي         | chromosome   | كروموسوم  |
| chorea   | داء الرقص                   | واحد من 46 بنية خيطية في نواة خلية الإنسان ، تحمل المعلومات الوراثية على شكل جينات . تنقسم الكروموزومات خلال انقسام الخلية ، وتتوزع بالتساوي على الخلايا الأبناء وتحتوي الكروموزومات على الحمض النووي الريبي المنزوع الأكسجين (DNA) والحمض النووي الريبي (RNA) . |   |
| choroid  | مشيميّة                     | chronic  | مُزْمَن   |
| choroid artery   | الشريان المشيموي            | له بداية بطيئة ويستمر لفترة طويلة ، عكس الحاد (Acute) .  |   |
| Christensen's phenomenon =   | ظاهرة كريستنسن =            | chronic abscess  | خُرَاج مَزْمَن  |
| Christensen's cleft  | شقّ كريستنسن                | أي خُرَاج ذو مدى زمني طويل ، وبطيء في التشكّل يكون الخراج المزمن إما بارداً ، أو ناتجاً عن عدم اكتمال شفاء خُرَاج حاد ، أو عن وجود أعداد قليلة من المكروبات ، ويرافقه تكون قيحي مع قليل من الالتهاب . يُسمّى أيضاً : الخُرَاج البارد (Cold abscess) .            |   |
| Christmas disease  | مرض كريسماس ، داء كريسماس   | chronic atrophic candidosis  | داء المبيضات الضموري المزمن   |
| نزف وراثي مماثل للناعور ، ولكنه ناتج عن نقص غير اعتيادي في عامل تخثر الدم ، أي عامل كريسماس ، أو العامل التاسع . |                             | chronic disease  | مرض مزمن ، داء مزمن   |
| Christmas factor   | عامل كريسماس                | مرض يستمر لفترة طويلة إذا قيس بمدة نفس المرض في حالته الحادة . تكون أعراض المرض المزمن عادة أقل حدة عن المرحلة الحادة . قد يُسبب المرض المزمن إعاقة جزئية أو كلية .  |   |
| chromatin  | كروماتين                    | chronic endemic fluorosis  | داء الانسمام الفلوري المتوطن المزمن ، التسمم المزمن المتوطن بالفلور |
| الجزء الصبوغ في نواة الخلية .  |                             | chronic granulomatous disease  | الداء الورمي الحبيبي المزمن   |
| chrome = chromium  | كروم (فلز معدني)            | chronic idiopathic orofacial pain  | ألم وجهي فموي مزمن ذاتي الاعتلال                                    |
| chrome cobalt = cobalt chromium  | كروم كوبالت = كوبالت الكروم | انظر ألم الأسنان مجهول السبب (Idiopathic odontalgia) .   |   |
| انظر خليطة (سبيكة) الصب كوبالت كروم (Cobalt chromium casting alloy) .  |                             | chronic inflammatory periodontal disease = periodontitis   | مرض التهاب الأنسجة الداعمة السنية المزمن = التهاب دواعم السن        |
| chrome cobalt molybdenum   | كروم كوبالت موليبدنم        | chronic hyperplastic gingivitis  | التهاب اللثة فرط التنسجي المزمن                                     |
| (في الغرس السني) : خليطة معدنية تستخدم في تصنيع الغرسات العادية المصبوبة (Cast custom implants) .                |                             | chronic inflammatory tissue  | نسيج التهابي مُزْمَن  |
| chrome metal prostheses  | تعويضات الكروم المعدنية     | chronic lingual papillitis   | التهاب حليمات اللسان المزمن   |
| chrome'  | مطلبي بالكروم               | مرض التهابي يصيب اللسان يمتد أحياناً إلى المخاطية الخدية والحنك . يتميز ببقع حمراء مُبعثرة ، حيث تصبح الحليمات اللسانية رقيقة ، مع ألم حارق بشدة ، وتساقط النسيج الظهاري . يصيب الأشخاص متوسطي العمر وخصوصاً   |   |
| chromium = chrome  | كروم (عُنصر فلزي)           |  |   |
| معدن صلب قصيف فضي اللون ، رمزه الكيميائي Cr يستعمل أساساً كطلاء واق (للمعادن) ، لأنه يُقاوم التآكل بشكل فعال .   |                             |  |   |
| chromium oxide   | أكسيد الكروم                |  |   |
| مادة التلميع الفائقة .   |                             |  |   |
| chromosomal  | صبغي ، صبغوي ، كروموزومي    |  |   |
| متعلق بالعرى الصبغية الصبغيات (الكروموزومات) .   |                             |  |   |

النساء ويمتد المرض لأسابيع أو أشهر . يُسمّى أيضاً : التهاب اللسان لمولر (Moeller's glossitis) .

chronic marginal gingivitis التهاب حافة اللثة المزمن

chronic mercurialism التسمم المزمن بالزئبق

chronic mucocutaneous candidosis داء المبيضات المخاطي الجلدي المزمن

chronic osteomyelitis التهاب العظم والنقي المزمن

chronic pain ألم مزمن

chronic paroxysmal hemicrania شقيقة اشتدادية مزمنة ، صداع نصفي نوبي مزمن

chronic periodontitis التهاب الأنسجة الداعمة المزمن ، التهاب دواعم السن المزمن

نوع من التهابات النسيج الداعمة للأسنان ذات التقدم البطيء ، وتشمل في العادة كل الأسنان .

chronic poisoning تسمم مزمن

chronic ulcerative stomatitis التهاب الفم التقرحي المزمن

chronicity إزمان ، زمانه

chronologic age العمر الزمني

عمر الشخص يُعبّر عنه بفترة الزمن التي مرت منذ ولادته ؛ يعبر عن عمر الجنين بالساعات أو الأيام أو الأشهر ؛ ويعبر عن عمر الطفل أو البالغ بالسنين .

chuck مقبض ، ممسك

أداة مسك ، تستخدم للقبض على الأدوات الدوارة. تُستخدم في المخرطة أو محرك المختبر وتستخدم أيضاً في القبضات التوربينية ، لإمساك المثاقب بواسطة القبض بالاحتكاك .

chuck , direct-drive مقبض موجه مباشر

chuck , friction grip مقبض ذو مسكة احتكاكية

chuck , taper مقبض مخروطي ، قابض مُستدق الطرف

Chun-Hun's appliance طبيقة شن-هن (جهاز شون - هن) انظر طبيقة الحاصرة المركبة (Combination bracket appliance) .

chyle الكيلوس

مُستحلب الطعام المهضوم ، وهو مُستحلب لبني يوجد في الأمعاء ، خلال عملية الهضم .

chyme الكيموس

خلاصة الطعام المهضوم في المعدة ، أي الطعام المهضوم جزئياً ، حينما يمر من المعدة إلى الأمعاء حيث يتحول إلى كيلوس .

نُدبي متعلق بأثر التحام الجروح أو الندبة .

cicatrix نُدبة

انظر ندبة أو أثر التحام الجروح (Scar) .

cicatriztion = ulosis تسندب

تكون الأثر الناجم عن الجروح ، أي الأثر الذي يتركه الجرح بع التئامه .

cicatriztion splint الجبيرة التندبية

تستخدم في حالة الجراحة المفصالية التي تؤدي إلى تصحيح الشذوذ في وضعية القرص المفصلي لجعل الفك السفلي في وضعية أمامية ملائمة لتخفيف الضغط عن النسيج خلف القرص المفصلي وتسريع عملية الشفاء والتندب .

توضع الجبيرة التندبية عادة على الفك السفلي ويتم تشكيل السطح الإطباقى الوظيفي بطريقة مباشرة في فم المريض أثناء العمل الجراحي تحت التخدير العام ، وتستخدم خلال الأسابيع الأولى التالية للجراحة مع عمل تعديلات تدريجية في السطح الإطباقى للوصول إلى أقصى تماس إطباقى مع الأسنان المقابلة

cili- (سابقة) هذب ، هدي

cilia أهذاب

مفرد : هدبة (Cilium) .

ciliary هَدَبِي

ciliary artery = uveal الشريان الهَدَبِي

يغذي المقلة بالدم ، والشريان الهدي له ثلاثة أفرع : فرع أمامي ، وفرع خلفي طويل ، وفرع خلفي قصير . يُسمّى أيضاً شريان عنبية العين (Uveal) . انظر هَدَبِي (Ciliaris) .

ciliary muscle عضلة هَدَبِيَة

عضلة تُكَيّف النظر ، انظر هَدَبِي (Ciliaris) .

ciliary nerve عصب هدي

يعصب المقلة ، والعضلات الهدبية . انظر هَدَبِي (Ciliaris) .

ciliated مُهدَّب ، ذو أهذاب

ذو زوائد تشبه الشعر ، مصطلح يستخدم لوصف الخلايا الظهارية المتخصصة ذات الأهذاب .

ciliated epithelium ظهارة مُهدبة ، خلية ظهارية مُهدبة

ciliiform هدي ، شبيه بالشعر

ciliiform teeth أسنان هديَة

أسنان دقيقة متراصة كما في بعض الأسماك .

cilium هَدَب ، رَمش ، جَفن

1 - مجهرياً ، زوائد تشبه الشعر تبرز من بعض الخلايا

الظهارية . والأهداب لها حركة مُتذبذبة لطرود الأجسام  
الغريبة ، وتوجد في مجرى الجهاز التنفسي .  
2- رمش أو هُدب العين .

الحزام السني = الحافة القاعدية cingulum = basal ridge  
تُتوء أو ارتفاع يوجد في الثلث العنقي من الوجه الحنكي أو  
الوجه اللساني للقواطع والأنياب الأمامية ، قرب الحواف  
العُنقية لكليهما .

cingulum , internal حزام داخلي  
cingulum plateau حزام حنكي  
cion = uvula اللهاة  
coinectomy استئصال اللهاة  
cionitis التهاب اللهاة  
cionoptosis استئصال اللهاة ، استرخاء اللهاة  
cionorrhaphy رفو اللهاة ، خياطة اللهاة  
cionotomy شق اللهاة  
circa = c حول (لاتينية)  
circellus venosus hypoglossi الضفيرة الوريدية تحت اللسان  
circle دائرة  
circle of Willis دائرة ويليس

نسبة إلى ت . ويليس ، 1621 - 1675 ، T.Willis ، طبيب  
ومُشرِّح إنجليزي .  
الجهاز الشرياني الدائري عند قاعدة المخ ، يتكون من  
الشرايين الحية الأمامية والخلفية ، والشرايين الموصلة الأمامية  
والخلفية ، والشريان السباتي الغائر .

دائري ، شبه الدائرة ، حَلَقِي circular  
فُتحة دائرية ، منفذ دائري circular aperture  
(في التصوير الإشعاعي) : لتحديد مسار الحزمة الشعاعية .  
ألياف كولاجينية دائرية circular collagen fibres  
ألياف دائرية circular fibers  
الألياف الكولاجينية التي لا ترتبط بالسن ولكنها تحيط به ،  
مارة من خلال النسيج الضام للثة الحفافية واللثة بين السنية .

دورة ، دوران circulation  
1- حركة أو انسياب متكرر في شكل دائرة ، تطلق بشكل  
خاص على انسياب الدم في الجسم .  
2- (في الطب) : حركة الدم في الجسم بواسطة ضخه  
بالقلب .

الدورة الدموية circulation, blood  
الدورة التاجية circulation, coronary  
الدورة الرئوية circulation, pulmonary

دوراني circulatory  
متعلق بالدورة ؛ ويُطلق بشكل خاص على الدورة الدموية.  
تسوّف دوراني circulatory arrest  
قناة دورانية circulatory canal  
انهيار الدورة الدموية circulatory collapse  
قصور الدورة الدموية circulatory failure  
الصدمة الدموية circulatory shock  
جهاز دوراني = جهاز قلبي وعائي circulatory system =  
cardiovascular system  
انظر جهاز قلبي وعائي (Cardiovascular system) .  
دورة شريانية = دائرة ويليس circulus arteriosus =  
(الدورة الشريانية الدماغية) cercle of Willis  
دائرة هاليري الشريانية = دائرة زنّ circulus arteriosus halleri =  
Zinn's circle  
دائرة من الشرايين حول مدخل العصب البصري في الصلبة.  
circum- (سابقة) حول ، مُحيط بـ  
التهاب محيط التاج = circumcoronitis =  
التهاب ما حول التاج ، التهاب حوائط التاج  
المحيط ، محيط الدائرة ، كفاف circumference  
مُحيطي ، دائري circumferential  
مشبكة محيطية circumferential clasp  
ضمّة تطوق أكثر من نصف محيط السن الداعمة .  
عيب محيطي ، خلل محيطي circumferential defect  
انظر تحت عيوب عظمية (Osseous defects) .  
صفاحات دائرية circumferential lamellae  
مثبتة محيطية circumferential retainer  
مشبكة تثبيت محيطية = circumferential retention clasp =  
ضمّة crib  
رباط محيطي ، رباط دائري circumferential wiring  
طريقة تستعمل في حالات كسور الفك السفلي والهيكل  
العظمي الوجهي ، لتثبيت العظام المكسورة ، حيث يلتف  
سلك من الفولاذ الصامد حول الحافة السفلية للفك السفلي  
من داخل الفم ، تحت التخدير ، ثم تُربط أطراف السلك من  
فوق جبيرة ، أو بدلة أسنان موجودة .  
حول الفك السفلي circummandibular  
حول العين circumocular  
حول الفم ، محيط الفم circumoral  
شُحوب حول الفم circumoral pallor  
منطقة مُصفرّة حول الفم قد تكون علامة على الحمى  
القُرمزية (Scarlet fever) .

|   |   |  |
|---|---|--|
| circumorbital                           | حول الحجاج  | ملقاط المنشفة  |
| circumpulpal                            | حول اللب ، حول اللبي  | مشبك فوطة أو منديل يستخدم في الجراحة بعد تعقيمة .  |
| circumpulpal dentin                     | العاج حول اللبي   | داء الشعيات  |
| circumscribed                           | متحدد ، محدود   | خط كلابتون   |
| circumtonsillar                         | حول اللوزة ، محيط اللوزة  | نسبة إلى E. Clapton ، 1830 - 1909 ، طبيب إنجليزي .   |
| circumtonsillar abscess                 | خراج حول اللوزة   | خط مُخضر يظهر على اللثة ، في حالات التسمم بالنحاس .  |
| circumvallate                           | كأسي ، محوط   | قاعدة كلارك ، نظام كلارك   |
|   | محاط بجدار ، مثل الحليمات المحوطة ، أو الحليمات المحوطة في اللسان .   | تستخدم لتحديد الأهداف بواسطة طريقة الأنبوب المنحرف .   |
| circumvallate papilla = vallate papilla | حليمة كأسية = حليمة محوطة   | انظر قاعدة الغرض الخدي (Buccal object rule) .  |
| circum-zygomatic                        | حول الوجني  | لسان كلارك   |
| circum-zygomatic wiring                 | رباط حول الوجني   | نسبة إلى السير . تشارلز كلارك ، 1782 - 1857 ، Sir ، Charles M. Clarke ، طبيب إنجليزي .   |
|   | تثبيت كسور الفك العلوي بسلك من خلال الجلد يصل بين القوس الوجنية من الأعلى وداخل الفم من الأسفل .  | اللسان المتشقّق في حالات التهاب اللسان المتعلقة بالزهري .  |
| Citanest= Citanes Hydrochloride =       | سيتانيسست = ستان  | (لاحقة) تخرب ، تحطم ، تحلل ، استحالة ، تنكس -clasia  |
| prilocaine hydrochloride                | هيدروكلوريد = بريلوكين هيدروكلوريد  | مشبك ، ضمة ، مشبكة   |
|   | انظر بريلوكين هيدروكلوريد (Prilocaine hydrochloride) .  | في تصميم البدلة الجزئية المتحركة : مرتكز خارج التاج يحيط بالسن الداعمة انظر وصلة محكمة (Precision attachment) أو مثبتات مباشر (Direct retainer) على شكل ذراع معدنية مصبوبة أو سلكية وذلك لثبات وتوازن البدلة الجزئية المتحركة ، تتكون أجزاء المشبكة أو الضمة من ذراعين : طرف ذراع التثبيت يوجد في منطقة التقارب العنقوية ويعمل على تثبيت البدلة في الفم ، أما الذراع الأخرى فتعمل على توازنه ، انظر ذراع مقوية (Bracing arm) .   |
| citric acid                             | حمض السيتريك  | (في الجراحة) : أية أداة لإمسك النسيج معاً ، خصوصاً العظام (Bones) .  |
| citrous fruits and vegetables           | الخضراوات والفاكهة من جنس الليمون   | مشبكة آدم  |
| clamp                                   | ملقاط ، جفت ، ملقط ، ماسك   | مشبكة من سلك فولاذي صامد ، تستخدم لتثبيت الطبايق التوقيمية المتحركة . تتكوّن المشبكة من قطعة واحدة من سلك أسطواني ، يعبر المستوى الطاحن عند المسافة الإنسية والمسافة الوحشية للرحى الخلفية من الناحية اللسانية أو الحنكية ، ويتصل بالصفحة الأكرليكية ؛ يتحقق ثبات المشبكة من الانحناءات المثبتة . من الناحية الخدية ، يشغل الغرور المثبت الخدي الإنسي والخدي الوحشي للسن ، بانحناء مقابل مزدوج للتثبيت . الذراع الخدية الواصلة بين الانحنائين المثبتين تُستخدم للمساعدة في إدخال ، ونزع الطيقة . |
|   | 1- أداة ذات نابض أو لولب كتثبيت أي شيء في مكانه . انظر ملقاط حاجز المطاط (Rubber- dam clamp) .  |  |
|   | 2- أداة جراحية ضاغطة .  |  |
|   | أداة جراحية ذات أطراف مُسنّنة وساعدين ، يمكن غلقها ، مصممة للضغط على عضو أو نسيج لمنع تسرب محتوياته ، مثل : وعاء دموي ، أو طرف مقطوع من الأمعاء . |  |
| clamp band                              | شريط ذو ملقاط   |  |
|   | طوق يُثبت في مكانه بواسطة لولب وجوزة .  |  |
| clamp , bone                            | ملقاط العظم   |  |
|   | أداة معدنية تستخدم لتثبيت قطع العظم المكسور خلال عملية الإرجاع المفتوح للعظم ، من أجل التصحيح الإطباقي للأسنان .                                  |  |
| clamp , gingival                        | ملقاط لثوي  |  |
| clamp holder = clamp forceps            | حامل الملقاط  |  |
| clamp , rubber dam                      | مشبك حاجز المطاط  |  |
|   | مشبك نابضي ، يثبت الحاجز المطاطي حول عنق السن .   |  |

**clasp , Adam's arrowhead** مشبكية رأس السهم حسب آدم  
مشبكية من سلك فولاذي صامد تستخدم لتثبيت الطبايق التقيومية المتحركة ، تتكوّن من سلك خدي يصل بين رأسي سهمين يرتكزان في الغُور الخدي الإنسي ، والغُور الخدي الوحشي. يستمر السلك على الأسطح الإطباقية ليستقر طرفاه في الصفيحة القاعدية ويثبت بها بواسطة انحناءات متعددة .

**clasp adjusting dental pliers** زردية تعديل المشبكية  
**clasp , Acker's = embrasure clasp** المشبكية العادية ، مشبكية آيكر = مشبكية المسافة  
انظر مشبكية الدحيلة (Embrasure clasp) .

**clasp , all cast** مشبكية مصبوبة بالكامل  
**clasp , arm** ذراع المشبكية  
انظر مشبكية (Clasp) .

**clasp arm , bar** ذراع مشبكية العارضة  
ذراع الضمّة التي تنشأ من قاعدة البدلة أو الوصلة الرئيسية . وتتكوّن من الذراع التي تعبر النسيج اللثوي ، وتقع نهايتها بملامسة السن في الاتجاه اللثوي الإطباقية .

**clasp arm , circumferential** ذراع المشبكية المحيطة  
ذراع المشبكية التي تنشأ من الوصلة الصغرى ، وتتبع محيط السن في المستوى العمودي تقريباً على خط إدخال الجهاز الجزئي .

**clasp arm , retentive circumferential** ذراع المشبكية المحيطة المثبت  
ذراع المشبكية المحيطة المرنة ، الذي يشغل طرفه النهائي منطقة التقارب العنقي للسن الداعمة .

**clasp arm , stabilizing circumferential** ذراع التوازن للمشبكية المحيطة  
ذراع المشبكية المحيطة ، الذي يكون صلباً نسبياً ، ويلاصق الارتفاع المحيطي للسن .

**clasp , arrow = arrowhead clasp** = مشبكية رأس السهم  
مشبكية رأس السهم  
انظر مشبكية رأس السهم (Arrowhead clasp) .

**clasp , arrowhead** مشبكية رأس السهم  
نوع من المرتكز التقيومي وهي مشبكية مُصممة من سلك فولاذي صامد تستخدم لتثبيت الطبايق التقيومية المتحركة . وتتكون من قطعة واحدة من السلك على شكل رأس السهم وتشغل الغُور المثبت ، الخدي الإنسي والخدي الوحشي للأسنان المجاورة . يستخدم عادة زوجان منها ، وتعتبر المشبكية المستوى الطاحن عند نقطتين ، عادة عند المسافة بين السنينة (الدحيلة) . مشبكية آدم نوع متطور من مشبكية رأس السهم

**clasp , back action** المشبكية ذات الفعل الخلفي  
مشبكية مصبوبة أو مشبكية مشكّلة تستخدم في البدلة الجزئية النزوعة أو الطبقية التقيومية النزوعة (القابلة للنزع) . تستقر المشبكية ذات الفعل الخلفي على السطح الخدي للسن أعلى قمة محيطها ، ثم تعكس اتجاهها لتشغل إحدى الغُورات الملاصقة للرحى .

**clasp , ball** المشبكية ذات الكرة  
مشبكية مصممة من سلك من الفولاذ الصامد في طرفه كرة من اللحم ، أو سلك مُسبق التشكيل ذو كرة في نهايته . يستخدم لتثبيت الطبايق التقيومية المتحركة أو الأجهزة التعويضية الأخرى . تعبر المشبكية السطح الإطباقية عند المسافة بين السنينة ، وتشغل الغُور المثبت الخدي الإنسي والخدي الوحشي للأسنان الملاصقة الخلفيه .

**clasp , band** مشبكية طوقية ، مشبكية شريطية  
**clasp , bar = Roach's clasp** مشبكية ذات عارضة = مشبكية روتش

ينشأ ذراع المشبكية من قاعدة البدلة ، أو من الوصلة الرئيسية (تصل بها بواسطة وصلة صغرى) وتقترب من الغُور المثبت من الاتجاه العنقي . وتُسمى أيضاً : مشبكية روتش (Roach's clasp) . ويمكن أن يكون شكل المشبكية I , L , T , أو Y .

**clasp , cast** مشبكية مصبوبة  
مشبكية صنعت من خلطة ، تُصب بالشكل المطلوب ، وتحتفظ بتركيب بلوري .

**clasp , circumferential** مشبكية محيطة  
مشبكية مصبوبة أو مشبكية سلك فولاذي صامد تحيط بالسن بأكثر من 180 درجة ، شاملة الزوايا المتقابلة ، وتكون عادة متلامسة كلياً مع السن (على امتداد المشبكية) ، تستخدم لتثبيت بدلة متحركة أو طبايق تقيومية متحركة . تعبر المشبكية عادة السطح الإطباقية عند واحدة من المسافات الملاصقة بين الرحوين ، ثم تتحرك بالاتجاه اللثوي نحو السطح الملاصق الآخر ، منتهية بملء الغُور المثبت اللثوي الملاصق ، وبذلك تعبر ثلاثة أسطح من السن .

**clasp , combination** مشبكية مركبة  
مشبكية من نوع المشبكية المحيطة الذراع المثبتة فيها عبارة عن سلك ملتو مطاوع .

**clasp , continuous = continuous bar retainer =** مشبكية مستمرة ، مشبكية متواصلة المثبتة ذات العارضة  
**secondary lingual bar** المستمرة عارضة لسانية ثانوية

عارضة معدنية تستقر عادة على السطح اللساني للأسنان ،  
للمساعدة على استقرارها وثباتها ، وتعمل كمثبتة غير  
مباشرة .

**clasp , Crozat's** مشبكية كروزا

مشبكات ، تُصنع عادة من سلك من الذهب ، وتستخدم في  
طريقة كروزات التقويمية . تُشابه من حيث التصميم ،  
مشبكتان ذوات فعل خلفي تعملان على نفس السن .  
انظر طريقة (Appliance) .

**clasp , embrasure** مشبكية المسافة ، مشبكية الدحيلة  
مشبكتان من المشبكات المحيطية تنشأن من قاعدتين استناديتين  
متواجدين في المسافة بين سنين متلاصقتين .

**clasp flexure** ثنية المشبكية ، عطفة المشبكية

**clasp , flyover** مشبكية عابرة

مشبكية تستخدم لوصل طريقة تقويمية متحركة مع الشريط ،  
تكون عادة على الرحي الأولى العلوية الدائمة .

**clasp , gingivally approaching =** مشبكية قريبة من اللثة

**Roach's clasp** مشبكية روتش

مشبكية مثبتة للبدلة ، تمر ذراعها بجانب الأنسجة الرخوة ،  
وتقترب من نقطة التلامس على السن من الحافة اللثوية .

**clasp , guide line** خط إرشاد المشبكية

**clasp , hairpin = reverse loop clasp** مشبكية بشكل دبوس

الشعر = المشبكية ذات العروة العكسية

مشبكية محيطية تنشأ فيها الذراع المثبتة من الكتف أو قاعدة  
الإسناد بالطريقة الاعتيادية ، ثم تسير بانحناء خلفي مزدوج  
لتشغل الغُور المثبت في نفس الجانب الذي نشأت منه .  
تُسمى أيضاً : المشبكية ذات العروة العكسية (Reverse loop  
(clasp) .

**clasp , lug** مهماز المشبكية

**clasp , molar** مشبكية الرحي

شكل من أشكال المشبكية التقويمية لسن رحوية بازغة جزئياً ،  
صممت لتمر فوق السطح الطاحن لتطبيق ضغط إيجابي  
للداخل . وهي مثبتة من طرفها بواسطة انطمارها في قاعدة  
الجهاز .

**clasp , occlusally approaching** مشبكية متقاربة إطباقياً

مشبكية تنشأ على الجانب الإطباق من خط المسح ، وتنتهي  
في منطقة التقارب العنقي .

**clasp , orthodontic** مشبكية تقويمية

من مكونات الطباق التقويمية ، تتألف من المعدن المرن الذي  
لايتلون ، تلامس وتُحيط جزئياً بالسن ، وذلك لتثبيت  
واستقرار الجهاز .

**clasp , reciprocal = clasp arm =** مشبكية تبادلية = ذراع  
المشبكية = ذراع نشطة

**bracing arm** ذراع المشبكية أو امتداد آخر من البدلة الجزئية ، تُستخدم

لتقاوم قوى الإزاحة الجانبية .

**clasp , retentive** مثبت المشبكية ، الذراع المثبت للمشبكية

ذلك الجزء من ذراع المشبكية الذي يشغل الغُور المثبت وهي  
منطقة التقارب العنقي من الطرف النهائي للذراع .

**clasp , reverse loop =** مشبكية عروية عكسية =

**hairpin clasp** مشبكية دبوس الشعر

انظر مشبكية دبوس الشعر (Hairpin clasp) .

**clasp , ring** مشبكية حلقيية

مشبكية محيطية تُشابه المشبكية ذات الفعل الخلفي ، وتكون  
للذراع المثبتة المحيطة بالسن دعامة إضافية ، لمنع الذراع المثبتة  
من الانفتاح .

**clasp , Roach = bar clasp =** مشبكية روتش = المشبكية ذات

العارضة = المشبكية المتقاربة

لثويا

مشبكية ذات أذرع ؛ هي من نوع العارضة الممتدة من  
الوصلات الرئيسية أو من قاعدة البدلة السنية ؛ تمر الأذرع  
بجوار الأنسجة الرخوة لتقترب من نقطة التلامس أو منطقة  
التلامس بالاتجاه الإطباق اللثوي .

**clasp , stabilizing** موازن المشبكية ، ذراع الاستقرار

للمشبكية ، ذراع التوازن للمشبكية

ذراع المشبكية التي تشغل وتظل أعلى من الارتفاع المحيطي ،  
دائماً في منطقة التقارب الطاحني . انظر ذراع المشبكية المقوي  
(Bracing arm) .

**clasp , stress-breaking action** مشبكية ذات الفعل الفاصل

للجهد ، المشبكية المخففة للضغط

تخفيف كل أو جزء من القوى الطاحنة على السن  
الداعمة ، وذلك باستخدام مشبكية السلك المشكل . يمكن  
أيضاً أن يسمح لأسنان البدلة بالعمل دون الاعتماد على  
الأسنان الداعمة .

**clasp torsion** التواء المشبكية

التواء الذراع المثبتة للمشبكية السنية على محورها الطولي .

**clasp , wire** مشبكية سلكية

**clasp , wrought wire** مشبكية سلكية مشكولة

مشبكية مصنوعة من خليطة ذهبية ، يمكن أن تتحول إلى  
أشكال مختلفة من السلك ، بهذه العملية تتحول البنية  
البللورية إلى بنية ليفية . مشبكات السلك المشكل تشمل :

مشبكة آدم ، ومشبكة السهم وضمة رأس السهم ، والمشبكة ذات الفعل الخلفي ، ومشبكة الكرة ، والمشبكة المحيطية ، ومشبكة كروزات .

**class** تصنيف

التقسيم الأولي في الترتيب الحيوي ، وينقسم إلى رُتب .

**classification** تصنيف ، ترتيب

نظام معياري مُتفق عليه ، لوصف مجموعة أو مجموعات من فئة واحدة ، مثل الحالات ، والأمراض إلخ . انظر تصنيف أنجل لسوء الإطباق (Angle's classification of malocclusion) .

**classification of caries** تصنيف تسوس الأسنان

نظام تعريف التسوس السني حسب جزء السن المصابة . ابتكر هذا النظام ج . ف بلاك G.V. Black ، الذي عرّف التصنيف الأول للتسوس (Class I caries) : بأنه الذي يحدث في الوهاد والشقوق في الأسطح الإطباقية للرحى والضواحك (ثنائية الحدبة) ، وفي الأسطح الوجهية والأسطح اللسانية للأرحاء وفي الأسطح اللسانية للقواطع العلوية .

الصنف الثاني للتسوس (Class II caries) : يحدث في الأسطح الملاصقة للضواحك والأرحاء ، تمتد من السطح الملاصق إلى السطح الطاحن .

التصنيف الثالث للتسوس (Class III caries) : في الأسطح الملاصقة للقواطع والأنياب ، ولا يشمل الزوايا القاطعة .

التصنيف الرابع للتسوس (Class IV caries) : في الأسطح الملاصقة للقواطع والأنياب ، ويشمل الزوايا القاطعة .

التصنيف الخامس للتسوس (Class V caries) : في الثلث العنقي للأسطح اللسانية والأسطح الوجهية باستثناء الوهاد والشقوق .

**classification of malocclusion** تصنيف سوء الإطباق

نظام ابتكره أ . هـ . أنجل E.H. Angle ، لتعريف سوء وضع وإطباق الأسنان العلوية والسفلية كما يلي :

الصنف الأول (إطباق مُحايِد Neutroclusion) :

علاقة أمامية خلفية طبيعية للفكين ، ولكن يوجد ازدحام أو انحشار للأسنان السفلية والأسنان العلوية وبروز أو ارتداد القواطع العلوية ؛ وتصاب العضة الأمامية أو تصالب العضة الخلفية أو كلتاهما معاً ، وميل إنسي للرحى في حالات فقد الأسنان السابق لأوانه .

الصنف الثاني (إطباق وحشي Distocclusion) ، التلم الشدقي للرحى الأولى السفلية يكون باتجاه وحشي بالنسبة

للحدبة الإنسية الشدقية للرحى الدائمة الأولى العلوية بعرض ضاحك على الأقل .

الصنف الثالث (إطباق إنسي Mesioocclusion) : تبرز القوس السفلية إلى الأمام بالنسبة للقوس العلوية في أحد الجانبين أو كليهما ، والرحى الأولى السفلية تكون إنسية بالنسبة للرحى الأولى العلوية .

الصنف الرابع : العلاقة الإطباقية للقوسين السنيتين تمثل حالة مميزة حيث تكون في إطباق وحشي في أحد الجانبين وفي إطباق إنسي في الجانب الآخر من الفم .

**classification of metals** تصنيف المعادن

تصنف خلائط المعادن النفيسة والمستخدمة في التيجان والجسور والطباق النزوعة والثابتة بحسب ما تحتويه من نسب مختلفة من الذهب والبلاديوم أو البلاتين أو كليهما معاً إلى : خليطة نفيسة للغاية (High noble alloy) : تحتوي على أكثر من 60% ذهب مع بلاديوم أو بلاتين أو الاثنين معاً . خليطة نفيسة (Noble alloy) : تحتوي على أكثر من 25% ذهب مع بلاديوم أو بلاتين أو الاثنين معاً . خليطة ذات قاعدة غالبية (Predominantly base alloy) : تحتوي على أقل من 25% ذهب مع بلاديوم أو بلاتين أو الاثنين معاً .

**clavicle** الترقوة ، عظم الترقوة

**clay** طَقل ، صَلصال ، غُضار

**cleaning = cleansing** تنظيف ، تطهير

**cleaning needle** إبرة التنظيف

تستخدم لتنظيف مخرج اندفاع الرذاذ في القبضة اليدوية ذات الزاوية العكسية .

**cleansable area** منطقة قابلة للتنظيف

منطقة من الفم سهلة التنظيف بطرق إزالة اللويحة .

**clear** صاف ، نقي ، يُصقى ، يُنقى

**clearance** 1- صَفاء ، نقاء ، تصفية

2- مسافة فاصلة . المسافة بين الأجسام أو الأشياء .

**clearance cell** 3- (في طب الأسنان) : عملية إزالة جميع الأسنان من فم المريض .

خلية نيرة ، خلية صافية

**clearance , interocclusal =** المسافة بين القوسين السنيتين ،

**interocclusal distance** المسافة الإطباقية الفاصلة

مسافة انزلاق الأسطح الإطباقية المتقابلة على بعضها بدون وجود أي بروزات متداخلة تعيق انزلاقها . المسافة الصغيرة بين الأسنان العلوية والأسنان السفلية حينما يكون الفك السفلي في حالة استرخاء «راحة» .

أيضا : قياس ارتفاع الوجه محذوفاً منه طول الوجه ، حينما تكون الأسنان في وضع الراحة Vertical dimension at rest



(VDR) ؛ أي البعد العمودي في حالة الراحة محذوف منه  
 البعد العمودي الإطباق Vertical dimension occlusion  
 (VDO). أي إن المسافة بين القوسين السنيتين = VDO-VDR .  
 (Clearance) .

مسافة فاصلة تالاصقية clearance , interproximal  
 مسافة فاصلة إطباقية clearance , occlusal  
 مسافة الأسطح الإطباقية المتقابلة ، دون أي بروز يعيق  
 حركتها .

سناد إطباق = سناد طاحن cleat = occlusal rest  
 1- (في تقويم الأسنان) : عروة معدنية ، أو مهماز معدني  
 في طبقة تقويمية ، لتثبيت الأطواق المرنة ، أو أية وسيلة  
 أخرى للسحب .  
 2- (في طب الأسنان التعويضي) : سناد إطباق (Occlusal  
 rest) .

انقسام ، انشقاق ، انفلاق ، انشطار ، تشطر cleavage  
 يشق ، يفسخ ، يشطر cleave  
 فلع ، فلع ، انشطار cleft  
 فلع أو فتحة ممتدة ، تحدث نتيجة قصور في التحام جزأين أو  
 سطحين أثناء النمو .

فلع سنخي cleft , alveolar  
 فلع في الناتئ السنخي ، يكون مصاحباً عادة لفلع الشفة ،  
 أو فلع الحنك أو كليهما معا .

فلع الناتئ السنخي cleft , alveolar process  
 فلع ثنائي الجانب ، فلع مضاعف الجانب cleft , bilateral  
 فلحان متشابهان على جانبي الخط المنصف لشيء ما .

فلع الخد ، خد مشقوق cleft cheek  
 شدوذ خلقي بسبب قصور بعض النواتئ الجنينية الوجهية  
 في الالتحام .

فلع كامل cleft , complete  
 فلع وجهي cleft , facial  
 شدوذ تطوري ناتج عن قصور أو فشل الالتحام الطبيعي  
 للنواتئ الوجهية خلال النمو الجنيني .

فلع لشوي cleft , gingival  
 فلع ضيق على شكل V في الحافة اللثوية ، وهو ليس بالفلع  
 الحقيقي ، ولكنه مرحلة أولية من الانحسار اللثوي ، في  
 أمراض الأنسجة الداعمة ؛ يشاهد أحياناً عند تكون الجيب ،  
 يوجد هذا الانحسار الطولي المشابه للفلع عادة في اللثة  
 السفوية للقواطع السفلية ، واللثة الخدية للأجراء العلوية .

فلع الشفة = شفة الأرنب «عك» cleft lip = harelip

حالة خلقية (تشمّل أحياناً عظم الفك العلوي) ، حيث  
 يحدث عيب تطوري على طول خطوط التحام الأنسجة  
 الطبيعية للشفة ينتج عنه فلع الشفة . ويمكن أن يكون وحيد  
 الجانب أو ثنائي الجانب ودائماً ما يصاحبه فلع الحنك .  
 وتنشأ عنه مشاكل في التغذية . ويكون علاجه إما بالمعالجة  
 التقويمية أو الجراحة الترميمية أو كليهما في مرحلة  
 الطفولة . تسمى أيضاً : الشفة الأرنبية (Hare-lip) . انظر  
 أيضاً فلع الحنك (Cleft palate) .

ترميم فلع الشفة cleft-lip repair  
 التصحيح الجراحي للإعاقفة الخلقية وحيدة الجانب أو ثنائية  
 الجانب للشفة العليا ، التي تحدث عادة نتيجة فشل جنيني في  
 التحام النتوء الأنفي المتوسط والنتوء الفكي العلوي .  
 قد يتم ترميم فلع الشفة خلال الـ 48 ساعة الأولى من حياة  
 الطفل بعد الولادة ، ولكن بعض الجراحين يتبعون قاعدة  
 العشرات ، فيجرون العملية حينما يصبح عمر الطفل 10  
 أسابيع ، ووزنه 10 رطل أو أكثر وهيموجلوبين الدم  
 10 جم/100 مل على الأقل قبل إجراء العملية ، تستخدم  
 الكوع المانع لمنع الطفل من لمس الجرح ، وتجهز بالحجم  
 المطلوب أو المناسب ثم يُرسل إلى غرفة العمليات مع  
 المريض . بعد العملية الجراحية يظل الطفل معتمداً على  
 التنفس الصناعي حتى يصبح التنفس طبيعياً ، ويبقى تحت  
 الملاحظة لتلافي انسداد المجرى التنفسي أو النزف الشديد أو  
 انفصال الخياطة أو الاحمرار تحت الكوع المانع . يتم الإبقاء  
 على القوس السلوكية الموجودة في الشفة العليا للطفل والمثبتة  
 بالخددين لمنع أي شد على الخياطة . يعطى الطفل السوائل أو  
 العصير من خلال محقنة معقمة أو جهاز تغذية خاص ؛  
 يستمر إعطاء السوائل عن غير طريق القناة الهضمية حتى  
 يستطيع المريض أن يتناولها عن طريق الفم ؛ منتجات الألبان  
 والمواد الصلبة ، والرضاعة من الثدي أو الحلمة المطاطية غير  
 مسموح بها ، وتختلف طريقة تناول الطعام لكن يجب أن  
 يكون رأس الطفل للأعلى عند تناول الطعام . يلبس الكوع  
 المانع في جميع الأوقات باستثناء وقت تأدية التمرينات  
 الحركية .  
 النتيجة النهائية : تسمح الطرق الجراحية الحديثة بترميم  
 ملحوظ لفلع الشفة ، ولكن المريض يحتاج في بعض  
 الحالات إلى عملية تجميل جراحية أخرى لإزالة الندبة أو  
 التندب .

cleft of hard palate

فلع الحنك الصلب

cleft of soft palate

فلع الحنك الرخو

**cleft palate** فلع الحنك ، فلع قبة الحنك ، حنك مشقوق

عيب خلقي يتميز بفلح في منتصف الحنك ناتج عن فشل التحام جزئي الحنك أثناء النمو الجنيني . قد يكون الفلح كاملاً ، يمتد من خلال الحنك الصلب والحنك الرخو إلى التجويف الأنفي ، أو قد يظهر بأي درجة من درجات الفلح غير الكامل أو فلع جزئي .

تحدث هذه الحالة تقريباً بمعدل مرة لكل 2500 مولود ، وتصيب الإناث أكثر من الذكور وتكون مصاحبة بفلح في الشفة العليا .

هذا العيب الخلقي هو أكثر عيوب سوء التكون القحفي الوجهي حدوثاً ، أي ما مجموعه نصف المجموع الكلي من العيوب . تكون التغذية عن طريق أجهزة تغذية . لا تجرى الجراحة الترميمية للعب عادة إلا بعد السنة الأولى أو السنة الثانية وتجري على مراحل .

العناية بالطفل تحتاج إلى فريق من ضمنه جراح تجميل ، وأخصائي تقويم ، وطبيب أسنان ، وممرضة ، وأخصائي نطق وسمع .

**cleft-palate impression** طبعة لفلح الحنك

**cleft-palate patient** مريض فلع الحنك

**cleft-palate prosthesis** جهاز تعويضي لفلح الحنك

جهاز تعويضي لتصحيح العيوب الخلقية في الحنك .

**cleft palate repair** ترميم فلع الحنك

التصحيح الجراحي للفلح الخلقي في منتصف الحلق بالتجويف الفموي والتجويف الأنفي . يتراوح الفلح الحنكي من انفصال بسيط في اللهاة إلى امتداد الفلح ليشمل الحنك الرخو والحنك الصلب ، ويمتد للأمام بشكل أحادي الجانب أو ثنائي الجانب من خلال الحيد السنخي . يرافق فلع الشفة عادة فلع الحنك . يجري ترميم فلع الحنك عادة للأطفال بعمر سنتين .

الطريقة : يتم قبل العملية تجهيز مرفق كايح بحجم مناسب لمنع الطفل من لمس الفم ويرسل إلى غرفة العمليات مع المريض . بعد العملية الجراحية يظل الطفل في بيئة من الأكسجين حتى يصبح التنفس طبيعياً ، ويلاحظ الطفل للتأكد من عدم حدوث أية علامة على انسداد السبيل التنفسي أو النزف الشديد . تستعمل التغذية غير المعوية بالسوائل إلى أن يستطيع أن يأكل عن طريق الفم .

**cleft region** منطقة الفلح

**cleft , Stillman's** فلع ستيلمان

انظر فلع ستيلمان (Stillman's cleft) .

**cleft tongue** اللسان المشقوق ، اللسان المشطور

ينقسم اللسان بواسطة فلع طولي . يُسمى أيضاً اللسان المشطر (Bifid tongue) .

**cleft uvula** فلع اللهاة ، لهاة مشقوقة

حالة خلقية شاذة حيث تنشق اللهاة إلى نصفين بسبب فشل التحام طبتي الحنك الخلفيتين .

**cleido-** (سابقة) ترقوة

**cleidocranial** ترثوي جمجمي ، ترثوي قحفي

متعلق بالترقوة والجمجمة .

**cleidocranial dysostosis** سوء تعظم الجمجمة والترقوة

(خلل التعظم الترقوي القحفي)

نوع نادر من قصور التعظم يتميز بنقصان في تكون عظام الجمجمة وغياب كلي أو جزئي لعظمي الترقوة مترافق بغياب جزئي للأسنان .

انظر سوء التعظم ، خلل التعظم (Dysostosis) .

**cleidocranial dysplasia** خلل التنسج الترقوي القحفي

**cleidohyoid** ترثوي لامي

**cleidomastoid** ترثوي خشائي

**cleidosternal** ترثوي قصي

**clench** يُطبق أسنانه بإحكام

**clenching** إطباق الأسنان المحكم ، إطباق الأسنان بإحكام (كزم)

عادة فموية سيئة تتميز بإغلاق مستمر ، أو متقطع للفكين مع الضغط .

**cleoid** منحتة مخلبية

قام ج. ث. بلاك G.V.Black بإطلاق هذه التسمية على أدوات النحت وأدوات التجريف والتي يشبه شكل نصلها الخلب وحدها القاطع مزدوج على الطرفين ؛ وتستخدم لتجريف العاج النخر من الحفرة المحضرة في السن .

**cliche metal** معدن كليشييه

خليطة صهورة ، من القصدير ، والرصاص ، والأنتيمون ، والبرموت ، تستعمل في طب الأسنان .

**clicking** قرقة ، طقطة ، الطقطة المفصالية

صوت ينشأ عن المفصل الفكي الصدغي يسمعه المريض أو الطبيب المعالج بسبب انزلاق القرص المفصالي أثناء الحركات الانزلاقية للفك السفلي .

**clinic** عيادة ، مُستوصف ، سرير ، السريريات

**clinical** إكلينيكي ، سريري

1 - متعلق بملاحظة وعلاج المرضى بعكس النظريات والأبحاث التجريبية .

2 - متعلق بالعيادة .

|  |  |                                      |  |
|--|--|--------------------------------------|--|
| <b>clinical crown</b>                      | تاج إكلينيكي   | <b>clonus</b>                        | رمع  |
|  | ذلك الجزء من تاج السن الطبيعية المغطى بالمينا ، والظاهر من اللثة ، والمرئي في الفم .   |                                      | انقباض تشنُّجي مع ارتخاء يتبعه تقلُّص متبادل للعضلات .   |
| <b>clinical crown/ clinical root ratio</b> | نسبة تاج السن الإكلينيكي إلى جذر السن الإكلينيكي   | <b>close-bite = closed bite</b>      | عضة مغلقة ، عضّة مقفولة  |
|  | النسبة بين طول جزء السن الواقع تاجياً بدءاً من الارتباط الظهاري ، وطول الجزء بدءاً من الجذر الواقع في الناحية الجذرية من الرباط الظهاري . تفيد نسبة الجذر الإكلينيكي إلى التاج الإكلينيكي في التشخيص وتقدير ما يحتمل أن يحدث بالنسبة للمرض حول السني . |                                      | شكل من أشكال سوء الإطباق ، يشاهد فيه تراكب عميق شاذ للقواطع الأمامية ، حينما تكون الأسنان في وضع إطباقِي .   |
| <b>clinical crown length</b>               | طول التاج الإكلينيكي   | <b>closed bite</b>                   | عضة مقفولة ، عضّة مغلقة  |
|  | ارتفاع السن من الحافة الثتوية الحرة إلى السطح الإطباقِي ، أو السطح القاطع ، ويجب أن يكون 4 ميليمتر على الأقل من أجل تعويض السن بتاج مناسب مُحكم .  |                                      | 1 - تراكب شاذ للعضة .<br>2 - نقص البعد العمودي الإطباقِي وينتج عن العديد من العوامل مثل انسحال الأسنان ، أو البزوع غير الكامل للأسنان الخلفية الداعمة . (قارن مع عضّة مفتوحة Open bite) (انظر إطباق خلفي زائد (Posterior overclosure) .          |
| <b>clinical importance</b>                 | الأهمية الإكلينيكية  | <b>closed chest massage</b>          | تدليك الصدر المغلق ، تدليك القلب الخارجي   |
| <b>clinical requirements</b>               | المتطلبات الإكلينيكية  | <b>closed - chest heart massage</b>  | تدليك القلب والصدر المغلق  |
| <b>clinical root = physiological root</b>  | جذر إكلينيكي = جذر فيزيولوجي   | <b>closed curettage</b>              | تجريف مُغلق ، كشط مُغلق  |
|  | ذلك الجزء من الجذر التشريحي ، والمنظمر في العظم السنخي والمتصل به بواسطة الرباط حول السني .  | <b>closed fracture</b>               | كسر مُغلق  |
| <b>clinician</b>                           | طبيب إكلينيكي ، طبيب معالج   |                                      | كسر بالعظم غير مصاحب بجرح الجلد .<br>انظر كسر (Fracture) .   |
| <b>clinico-</b>                            | (سابقة) عيادة ، عيادي ، علاجي ، إكلينيكي   | <b>closed loop</b>                   | عروة مغلقة ، عروة مقفلة  |
| <b>clinopathology</b>                      | دراسة الأمراض على المرضى ، إكلينيكي (الباثولوجيا الإكلينيكية)  | <b>closed mouth</b>                  | فم مُغلق   |
|  | إمراضِي ، متعلق بأعراض الأمراض وأوصافها ،  | <b>closed reduction</b>              | تجبير مغلق ، رد مُغلق  |
| <b>clino- , clin-</b>                      | (سابقة) انحدار ، منحدر ، مائل ، تقهقر  |                                      | تقويم الكسر دون جراحة . انظر تحت : إرجاع ، رد (Reduction) .  |
| <b>clinocephalia = clinocephalism</b>      | تسطُّح الرأس   | <b>closed reduction of fractures</b> | رد مغلق للكسور   |
| <b>clinocephalic = clinocephaly</b>        | تسطُّح الرأس   |                                      | رد يدوي للكسر بدون قطع .   |
|  | رأس سرجي ؛ فيه عيب خلقي ، عبارة عن تجويف أو تقعر في قمة الرأس .  | <b>closed system</b>                 | نظام مغلق  |
| <b>clinoid</b>                             | إكلينيكي الشكل   |                                      | نظام لا يتفاعل مع البيئة .   |
| <b>clinoid processes</b>                   | نواتئ اكلينيكية  | <b>closing</b>                       | إغلاق  |
|  | استطالات عظمية شبيهة بالإصبع ، تُكوّن الحافة الأمامية والحافة الخلفية للحفرة النخامية في السرج التركي .  | <b>closing , bite</b>                | إغلاق العضة  |
| <b>clip</b>                                | مشبك ، ماسك ، ملقط   | <b>closing loop</b>                  | إغلاق العروة ، قفل العروة  |
| <b>clip , crocodile</b>                    | مشبك التمساح   | <b>clostridium</b>                   | المطثّية   |
| <b>clip , spring</b>                       | مشبك نابض ، ملقط نابض  |                                      | جنس من فصيلة العصويات ، لاهوائي ، موجب الجرام ، وهي كائنات حيّة مغزلية الشكل أو عصوية الشكل .  |
| <b>clivus</b>                              | منحدر العظم أوتدي ، المنحدر رمعي   | <b>clostridium tetani</b>            | المطثية الكزازية   |
| <b>clonic</b>                              | متعلق أو متميز بالرمع .  |                                      | جراثيم عصوية الشكل ، توجد في الأرض أو التربة ، وقش الإسطبل ، وتسبب مرض الكزاز للإنسان . كانت تسمى في السابق عُصيّة الكزاز (Bacillus tetani) . ويجب تحذير المرضى لتحتاشي ممارسة الأعمال اليومية في الإسطبل فوراً بعد إجراء عملية جراحية في الفم . |

|                        |   |                               |  |
|------------------------|---|-------------------------------|--|
| closure                | عَلَق ، انغلاق  | coagulate                     | يُجَلِّط ، يُخَثِّر ، يَتَجَلِّط ، يَتَخَثَّر  |
| closure , flask        | غلق البوتقة ، إغلاق البوتقة   | coagulation                   | تَخَثُّر   |
|                        | غلق نصفي البوتقة المعدنية خلال تصنيع البدلة السنية .  |                               | تكوّن جُلْطَة دموية . وهي عملية يتعاون فيها العديد من عوامل التَجَلِّط لتكوين جُلْطَة فبرين غير ذوابة .  |
| closure , plastic      | إغلاق تجميلي  | coagulation , blood           | تخثُّر الدم  |
| closure , primary      | انغلاق أولي   | coagulation time              | زمن التخثُّر   |
| clot                   | جُلْطَة ، خُثْرَة   |                               | الزمن اللازم ليتحول الدم السائل إلى دم مُتَخَثَّر (متجلط) .  |
|                        | 1- كتلة نصف صلبة تكون عادة رخوة ذات طبيعة مُنزلقة تسمى الخثرة بالنسبة إلى اللبن (الحليب) .  |                               | زمن التجلط الطبيعي من 4-8 دقائق . انظر زمن التجلط (Clotting time) .  |
|                        | 2- (في الطب) : تسمى الجُلْطَة بالنسبة إلى الدم .  | coagulum                      | خُثْرَة  |
| clot , blood           | جُلْطَة دموية ، خُثْرَة دموية   | coal                          | فحم حجري ، فحم نباتي   |
| clotting = clottage    | التجلط = التخثر   | coalesce                      | يلتحم ، يدمج أو يوحد الأجزاء المنفصلة .  |
|                        | آلية دفاعية للجسم لوقف النزف . حيث تحث إصابة الأوعية الدموية الفيبرينوجين الموجود في بلازما الدم على تكوين شبكة رقيقة من ليفات الفيبرين تحجز كريات الدم الحمراء ، والصفائح الدموية لتكوّن سد رخو في مكان الإصابة . هذه العملية بالإضافة إلى عوامل كثيرة أخرى ، تتسبب في بقاء نزيف الدم أو إيقافه ، ثم يتصلّب السد الرخو ليصبح جلطة .  | coalescence                   | التحام ، التحام  |
| clotting factors       | عوامل التجلط ، عوامل التخثر   |                               | التحام أو اتحاد أجزاء كانت منفصلة من قبل .   |
| clotting time          | زمن التجلط ، زمن التخثر   | coaptation                    | التحام ، موافقة ، تطبيق  |
|                        | الزمن المطلوب للدم لتكوين جُلْطَة (خثرة) ، ويختبر بواسطة تجميع 4 ميليلتر من الدم في أنبوب زجاجي (Glass tube) واختبار تكون الجلطة . يلاحظ أول ظهور للجلطة ويدون الزمن المار لتكوينها . يستخدم هذا الاختبار البسيط لتشخيص الناعور ولكنه لا يكشف إلا اعتلالات التجلط البسيطة . تطبيقاته الرئيسية هي تقييم العلاج بمضادات التخثر . يُسمّى أيضاً زمن التخثر (Coagulation time) . | coarctation                   | التام الجرح أو العظم المكسور . تضيق ، ضيق ، انضغاط يتعلق بالأوعية الدموية .  |
| clow                   | القَرْنَفُل   | coarctation of the aorta      | تضيق الأورطي   |
| clow oil               | زيت القَرْنَفُل   | coarse                        | خشن ، غليظ   |
| clutch                 | مقبض  | coarticulation = synarthrosis | مفصل ثابت  |
|                        | يقبض على شيء بإحكام .   | coat                          | طبقة ، غلالة ، غطاء  |
| clutch , dental        | مقبض سني  | coat , adventitious           | غطاء برآني ، غلالة برآنية  |
|                        | قالب معدني للقوس السنية فيها فراغات لتيجان الأسنان ، يمكن تثبيتها على الأسنان بحيث توافق انطباعات الأسنان على الأسطح اللسانية والشرقية ، تاركة الأسطح الإطباقية غير مغطاة . وهي تستخدم كوصلة معدنية للقوس الوجيه أو أداة قياسية أخرى .  | coat , serous                 | غطاء مَصْلِي ، غلالة مَصْلِيَة   |
| clyers = Actinomycosis | داء الشعيات   | coated                        | مطلبي ، مَغْشَى  |
| coagulant              | مُجَلِّط ، مُخَثِّر   | coated tongue                 | لسان مُتَسَخ ، لسان مطلبي  |
|                        | مادة تساعد على التجلط (التخثر) .  |                               | لسان سطحه مَغْطَى بطبقة من بقايا الطعام مختلطة بالجراثيم والنسيج الظهاري .   |
|                        |   | coating                       | طبقة خارجية ، غطاء ، غلاف  |
|                        |   | cobalt                        | كوبلت  |
|                        |   |                               | عُنصر معدني كيميائي ، أبيض فضي يُستخدم لتكوين كثير من الخلائط .  |
|                        |   | cobalt-beam therapy           | علاج بأشعة الكوبلت   |
|                        |   | cobalt bomb                   | قنبلة الكوبلت  |
|                        |   |                               | مصدر إشعاع علاجي بنظائر الكوبلت .  |
|                        |   | cobalt-chromium               | كوبلت - كروم   |
|                        |   |                               | خليطة من الكوبلت والكروميوم تستخدم في تصنيع بعض البدلات الجزئية والأجهزة التعويضية الأخرى . وهي خليطة صلبة ، مقاومة للتآكل ، لها نقطة انصهار عالية . |

**cobalt-chromium casting alloy** خليطة (سبيكة) الكوبلت  
كروميوم المصبوبة  
خليطة صلبة ومقاومة للتآكل من الكوبلت والكروميوم ،  
تستخدم في تصنيع البدلات الجزئية .

**cobblestone tongue** لسان مرصوف  
التهاب اللسان مع تضخم حلّيماته وإصابته بالطلوان .

**coccal** مُكوري  
متعلق بالجراثيم المكوّرة أو مشابه للمكوّرات الجرثومية .

**cocci** مُكوّرات (مفرد : مُكوّر)  
مُكوّرة ، مُكوّر (ج : مكورات)

**coccus**  
كائن دقيق كروي الشكل ، أو جرثومة كروية ، يمكن  
التفريق بين أجناسها بحسب شكل تجمع خلاياها . الخلايا  
الكروية المنفصلة تماما تُسمّى : مُكوّرات دقيقة ؛ والخلايا  
المزدوجة تُسمّى مُكوّرات مزدوجة ؛ والخلايا المرتبة في  
شكل سلسلة تُسمّى : مُكوّرات سبحية ؛ وتكون سائدة في  
حالات الالتهاب ، والخلايا المرتبة في عنقايد تُسمّى :  
المكوّرات العنقودية وتكون سائدة حينما يتشكل القيح .

**cochlea** القوقعة ، حلزون الأذن الباطنة  
أنبوب حلزوني ، يُكوّن جزءاً من الأذن الداخلية (الباطنة) .

**cochlear** قَوَعي ، حلزوني ، محاري  
متعلق بحلزون الأذن .

**cochlear nerve** العصب القوقعي  
يعصب العضو الحلزوني من القوقعة . أحد الأفرع الرئيسية  
من العصب القحفي الثامن ، حيث تنشأ الألياف من خلايا  
العقدة الحلزونية ، وتنتهي في النوى الحلزونية البطنية  
والظهرية لعنق الدماغ . يسمى أيضاً : عَصَب سَمَعي  
(Acoustic nerve) .  
انظر قَوَعي (Cochlearis) .

**cocoa butter** زبدة الكاكاو  
شحم أبيض نقي يستعمل كمزلق أو مخفف للاحتكاك ،  
لحماية سطح إسمنت السيليكات أثناء تصلبه .

**code** ترميز ، راموز ، نظام شفري ، دستور  
ترميز لوني سني

**code, dental color** نظام ترميز ملون

**code system, color** شريط ترميز لوني

**code tape, color** كُوديّن

**codeine** عقار مشتق من المورفين ويُستعمل كمُسكّن للألم ،  
ولتهديّة السعال المهيجة .

**codeine compound tablet =BP** حبة مُركّب الكوديّن

قرص مُسكّن للألم يحتوي على الأسبيرين ، والفيناسيتين ،  
والكوديين ، لا ينصح بالمستحضرات المُركّبة لتسكين الألم  
لأنها لا تحتوي أيّاً من مميزات المستحضرات المكونة من عنصر  
واحد .

**Codex Medicamentarium** دُستور الأدوية

**Coe-Pak** كوباك  
ضماد حول سني بدون يوجينول .

**coefficient** مُعامَل

**coefficient of absorption** مُعامَل الامتصاص

**coefficient of expansion** مُعامَل التمدد

**coefficient of friction** مُعامَل الاحتكاك

**coefficient of reflection** مُعامَل الانعكاس

**coefficient of variability** مُعامَل التغير

**coefficient of variation** مُعامَل الانحراف

**coefficient of viscosity** مُعامَل اللزوجة

**coefficient, temperature** مُعامَل الحرارة

**coefficient, velocity** مُعامَل السرعة

**coefficient, volume** مُعامَل الحجم

**cofactor** عامل إضافي ، عامل تميمي

**coffer dam = rubber dam** سد مطاطي ، حاجز مطاطي

**Coffin's plate appliance** طبقة صفيحة كوفن

**Coffin's split plate** صفيحة كوفن المشقوقة ، جهاز كوفن

الموسع  
نسبة إلى س . ر . كوفن ، 1826 - 1891 ، طبيب أسنان  
أمريكي .  
طبقة تقويمية ، كانت تستخدم في الماضي لتوسيع القوس  
السنية بواسطة صفيحة مشقوقة صُممت لإيجاد ضغط  
جانبي مُسيطر عليه على الحواف اللسانية للقوس السنية .

**Coffin's spring** نابض كوفن  
نابض من السلك الشخين ، يستعمل لتوسيع أو تضيق  
الأجزاء الخلفية من الطبقة التقويمية ويوضع في الخلف بين  
الجزئين المنفصلين لإيجاد ضغط يتسبب في التوسيع أو  
التضيق .

**cohere** يَلتحم ، يَرتبط ، يتماسك

**coherence** مُطابقة ، التحام ، التئام

**coherent** مترابط ، متماسك

**coherent scatter** تشتت مترابط  
تفاعل بين فوتون الأشعة والذرة ، يتغير به مسار الفوتون ،  
ولا يحدث أي تغيير في الذرة .

**coherent scattering** تشتت مترابط

**cohesion** التماسك ، تماسك ، ترابط ، التماس ، التصاق  
تظهر هذه الخاصية في بعض المواد ، حيث تنجذب الجزيئات إلى بعضها البعض ، وتقاوم الانفصال ؛ أي القوة التي توحد جزيئات المادة .

**cohesive** مُلتصم ، مُتماسك ، مُلتصق ، لصاق ، ترابط

**cohesive foil** رقاقة لاصقة

**cohesive gold** ذهب لصاق ، ذهب متماسك

**cohesive gold foil** رقاقة ذهب لصاق  
رقاقة من الذهب ينظف سطحها من التلوث بواسطة التسخين ؛ يمكن أن تلحم ذاتياً ببعضها تحت الضغط خلال رصّها داخل الحفرة المحضرة .

**cohesiveness** التماسك ، التلاصق

**coil** ملف ، لفة ، وشيعة

**coil spring winder** لفاف الملف المرن  
أداة تقويمية تتكوّن من محور دوراني ذي جلبة (غطاء) يلتف حوله سلك من الفولاذ الصامد ليكون الملف المرن أو الملف النابضي .

**coin test** اختبار العملة  
اختبار يستخدم لتحديد الضوء الآمن داخل الغرفة المظلمة ، ومدى تأثيره على الفلم غير المعالج ، وتحديد ما إذا كان الضوء آمناً أو غير آمن .

**col** مضيق بين القمتين ، شيق  
منطقة منخفضة بين الحليمات اللثوية الوجهية والحليمات اللثوية اللسانية ، ويختلف شكلها حسب كل منطقة تماس متلاصقة .

**col , gingival** الانخفاض اللثوي  
انخفاض في الحليمة بين السنية بين قمتين ، واحدة على كل جانب من منطقة التماس .

**cold** بارد ، برّد ، زكام ، رشّح

**cold abscess** خُراج بارد  
خُراج بطيء التكوين ، يتشكّل عادة حول عظم أو مفصل ، مع قليل من الالتهاب ، ولا يبدي علامات للحرارة والاحمرار والورم .

**cold cautery** كيّ بارد ، كيّ بالتبريد  
انظر كيّ بارد (Cryocautery) .

**cold curing acrylic** أكريليك مُتصلب بالبرودة ، أكريليك ذو تصلّب بارد

**cold-curing resin= activated resin =** راتين متماثراً بالبرودة =

**autopolymer resin = quick-cure** راتين منشط = راتين ذاتي التبلمر

**resin = self-curing resin** ذاتي التبلمر = راتين سريع التبلمر

راتين يمكن بلمرته بواسطة منشط وحفاظ بدون استخدام حرارة خارجية .

**cold sore = herpes labialis** = قرحة الباردة ، قرحة البرد = هريس الشفة

حوصلات هرسية تحدث على الشفتين وتمثل الظهور التالي .

**coldness** برودة

**coldness of skin** برودة الجلد

**cold weld** لحام بارد

**collagen** كولاجين  
ألياف مكوّنة للنسيج الضام للثة ، وهي الألياف الرئيسية للرباط حول السني ؛ أكثر أنواع البروتين غزارة في الجسم ، ويتكون من هيدروكسي بروتين ، وهيدروكسيكليسين ، وستة عشر حمضاً أمينياً . الألبومينويد (Albuminoid) ، وهو إحدى المكونات الرئيسية للعظم ، والغضاريف ، والأنسجة الضامة .

**collagen fibres** ألياف كولاغينية  
ألياف ليّنة مرنة مؤلفة من حزمة من اللييفات ، غالباً ما تتجمع لتكوين حزمة كبيرة ؛ وهي المكوّن الرئيسي للنسيج الليفي وعنصر أو جزء أساسي من الرباط حول السني .  
توجد الألياف الكولاغينية في النسيج الضام ، وهي أكثر الأنسجة شيوعاً بالجسم . وهي ألياف غير مطاطة ؛ توجد حزم من الألياف الكولاغينية في عمق المركب المخاطي اللثوي ؛ تصنف في مجموعات حسب توضعها :

- 1- الألياف الكولاغينية المائلة .
- 2- الألياف الكولاغينية عبر الحاجز .
- 3- الألياف الكولاغينية الدائرية .
- 4- الألياف الكولاغينية الطولية .
- 5- الألياف الكولاغينية اللثوية السنخية .
- 6- الألياف الكولاغينية اللثوية السنية .

**collagen fibres , alveolo-gingival** ألياف لثوية سنخية كولاغينية

**collagen fibres , circular** ألياف دائرية كولاغينية

**collagen fibres , dento-gingival** ألياف لثوية سنية كولاغينية

**collagen fibres , longitudinal** ألياف طولية كولاغينية

|                              |  |   |
|------------------------------|--|---|
| collagen fibres , oblique    | الألياف الكولاجينية المائلة  | المفصل الفكي الصدغي تربط القرص المفصلي مع لقمة الفك السفلي ، وتسمح الأربطة بحرك دوران القرص في المحور الأمامي الخلفي فقط .  |
|                              | الألياف الكولاجينية المنحرفة   | قناة لب جانبية ، قناة لب إضافية   |
|                              | هي أكثر مجموعات المركب المخاطي اللثوي ، تمتد بشكل مائل بالاتجاه الأسفل من جدار السنخ إلى ملاط جذر السن .   | collateral pulp canal   |
| collagen fibres , transeptal | الألياف الكولاجينية عبر الحاجز   | فرع من قناة لب السن تخرج من جذر السن من مكان غير الذروة . تُسمى أيضاً القناة المتفرعة (Branching canal) ،   |
| collagen fibrils             | لييفات كولاجينية   | قارن مع قناة الجذر الإضافية (Accessory root canal) .  |
|                              | لييفات دقيقة جدا ورفيقة ، تؤلف الحُزم التي تكوّن الألياف الكولاجينية .   | collateral veins  |
| collagenous                  | كولاجيني ، هلامي ، غرائي   | أوردة إضافية ، أوردة رادفة  |
|                              | متعلق بمولد الغراء .   | collector   |
| collagenous matrix           | مطرس كولاجيني ، قالب كولاجيني  | جامع ، مُجمع  |
| collapse                     | انهيار ، انكماش ، هبوط   | collector , dust  |
|                              | حالة من الإجهاد أو الانهيار الشديد نتيجة عيب أو خلل في عمل القلب أو النزف أو بعد صدمة شديدة .  | collet = collar   |
| collapse, cardiovascular     | هبوط (وهط) قلبي وعائي  | المنطقة من الجهاز التعويضي ، التي تستخدم كطوق حول عنق السن .  |
| collapse, circulatory        | هبوط الدورة الوعائية   | collimation   |
| collar                       | طوق ، حلقة   | إيزاء   |
|                              | 1- طوق يُحيط بعنق أية بنية .   | تحقيق التوازي في التصوير الإشعاعي ؛ العمل على تحديد حجم شعاع الأشعة بواسطة المسدّد ، أي استخدام قمع ، أو حاجز ، أو جهاز ذو شقّ ضيق للحد من حجم شعاع الأشعة .  |
|                              | 2- (في طب الأسنان) : طوق معدني ضيق ينطبق حول عنق سن داعمة .  | collimation , rectangular   |
| collar base                  | قاعدة طوقية  | إيزاء مستطيل  |
| collar crown                 | تاج طوقي   | تحديد شكل الحزمة الشعاعية السينية إلى مُستطيل ، باستخدام حاجز مكثّف للإشعاع فيه فتحة أو منفذ مستطيل بدلاً من المنفذ التقليدي الدائري .  |
|                              | تاج صناعي يوصل بجذر السن بواسطة شريط معدني .   | collimator  |
| collar , metal               | طوق معدني  | المسُدّد ، الميزاء  |
| collar-stud abscess          | خُراج شبيه بزر القميص  | (في التصوير الشعاعي) : أداة تحد من حجم وشكل الحزمة الشعاعية .   |
|                              | خُراج سطحي مُتصل بمجرى ناسوري بخراج آخر أكبر وأعمق .   | حجاب أو أنبوب مُبطّن بمادة تمتص الحزمة الشعاعية . صممت لتحديد حجم وشكل الحزمة الشعاعية .  |
| collateral                   | 1- إضافي ، ثانوي ، جانبي   | فصل الميزاء   |
|                              | 2- فرع صغير  | collimator cut-off  |
| collateral ligaments, TMJ    | الأربطة الإضافية للمفصل الفكي الصدغي   | خطأ في طريقة إجراء الأشعة داخل الفم يتمثل بعدم تركيز الحزمة الشعاعية مركزياً على الفلم الشعاعي ، مما يؤدي إلى ظهور منطقة غير مُعرضة للإشعاع على الفلم .   |
|                              | زوج من الأربطة الداعمة على الأوجه الجانبية والإنسية لمحفظة المفصل الفكي الصدغي تربط القرص المفصلي مع لقمة الفك السفلي ، وتسمح الأربطة بحركة دوران القرص في المحور الأمامي الخلفي فقط . | colloid   |
| collateral circulation       | دورة جانبية ، دوران رادف   | عُرواني   |
| collateral ligaments, TMJ    | الأربطة الإضافية للمفصل الفكي الصدغي   | 1- حالة من حالات المادة تكون فيها الجزيئات المنفردة للمادة إما في صورة جُزيئات كبيرة ، أو في مجموعة من الجزيئات الصغيرة (طور أو شكل منتشر) مُتشرة بانتظام في وسط مُشتت لمادة أخرى ، أي تظّل فيها جزيئات مادة أخرى معلقة بانتظام ، مثل : إسمنت السيليكات ، ومواد الطبع الغروية . |
|                              | زوج من الأربطة الداعمة على الأوجه الجانبية والإنسية لمحفظة   | 2- يشبه الغراء .  |
|                              |  | 3- الإفراز الهلامي عديم اللون للغدة الدرقية .   |

|  |                            |  |
|--|----------------------------|--|
| colloidal  | غرواني                     | حالة من فقدان الوعي التام والانهيار ، حيث تنعدم القدرة على الاستجابة ، حتى باستعمال أي مُنبّه خارجي ولا يمكن إيقاظ المريض خلالها ؛ يمكن أن تنشأ عن مرض أو أذى أو تسمم .                                      |
| collum   | عنق ، ما يشبه العنق        | متعلق بالغراء أو له صفات الغراء ، وهو حالة من التبعر بين الهلام والمحلول الغروي .  |
| collum dentis  | عنق السن                   | comatose متعلق بالغيوبة ، سباتي  |
| collum mandibulae  | عنق الفك                   | combination اتحاد ، تركيب ، تجميع امتزاج ، توليف   |
| collum processus condyloidei   | عنق لقمة الفك              | combined مشترك ، متحد ، مُندمج ، مُمتزج  |
| man dibular  |                            | commensal مطاعم  |
| collutorium = collutory  | مَضْمُضَة                  | 1- كائن يعيش على كائن آخر أو بداخله لمنفعته دون الضرر بالعائل .  |
| collutory = collutorium  | مَضْمُضَة                  | 2- كائن طفيلي يحدث ضرراً بعائله ، مثل : المبيضات البيض التي توجد في اللعاب .   |
| colophony = rosin  | القلفوني ، صمغ الصنوبر     | commercial dental laboratory مختبر سني تجاري   |
| 1- راتين القلْفونية : مادة صفراء صلبة تتخلف عند تبخير التريبتينا من راتين الصنوبر ، تسمح بها أقواس الكمنجات وأحذية البهلوانيين لمنعها من الانزلاق .                                  |                            | comminuted مُتفتت ، مُهشَّم ، مُتجزئ   |
| 2- يكسو أو يمسح براتين القلْفونية .  |                            | مكسور إلى قطع صغيرة .  |
| color = colour   | لون                        | comminuted fracture كسر مفتت   |
| coloring   | تلوين ، صبغ ، مادة ملونة   | كسره العديد من الشظايا العظمية . انظر الكسور (Fractures) .   |
| coloring , extrinsic   | تلوين خارجي                | comminution تفتت ، تفتيت ، تجزؤ ، جرش  |
| صبغ خارجي ، مثل تلون السطح الخارجي للجهاز الصناعي التعويضي .   |                            | comminution of food سحق الطعام   |
| coloring , intrinsic   | تلوين داخلي                | تفتيت الطعام إلى أجزاء صغيرة .   |
| صبغ داخلي ، أي اندماج الصبغ ضمن مادة الجهاز الصناعي التعويضي .   |                            | commissure = commissura صوار   |
| colour = color   | لون                        | 1- شريط من الألياف العصبية أو نسيج آخر يعبر من جانب الجسم إلى الجانب الآخر ، عادة يصل بين بنيتين أو كتلتين من نسيج .   |
| colour coding  | ترميز الألوان              | 2- نقطة التقاء أو اتحاد بين أجزاء أو أجسام متشابهة ، أو نقطة اتحاد لجزئين تشريحيين . مثل زوايا العين ، زوايا الشفاه .  |
| نظام لوني للأدوات صغيرة الحجم معرف من الهيئة الدولية لتوحيد المقاييس ISO حيث يرمز لأصغر الأدوات حجماً باللون الأبيض ، ويتدرج إلى الأصفر ، والأحمر ، والأزرق ، والأخضر ، إلى الأسود . |                            | commissure , brain = الصوار الدماغية   |
| colour guide   | دليل لوني ، دليل ألوان     | cerebral commissure صوار الفم  |
| colour matching  | توافق لوني ، توافق الألوان | ركنا الفم حيث تتصل الشفة العليا بالشفة السفلى .  |
| colour , tooth   | لون السن                   | commissure , optic الصوار البصري   |
| Columbia's instruments   | شركة كولومبيا للأدوات      | commissure , palpebrarum صوار الجفنين  |
| مجموعة من الأدوات اليدوية ، تُستخدم لإزالة القلح وتسوية الجذر أي جعله مستويًا وأملس .  |                            | common carotid artery الشريان السباتي المشترك ، الشريان السباتي العام  |
| columella  | عميد                       | أحد الشرايين الكبيرة ، يُغذي الرأس والرقبة . الشريان السباتي الأيسر هو فرع من الجذع العضدي الراسي . الذي يتفرع إلى شريان سباتي عام ظاهر ، وشريان سباتي عام باطن . تغذي أفرع من الشريان السباتي الأصلي الظاهر |
| columella nasia  | عميد الأنف                 |  |
| الجزء اللحمي الطرفي من الحاجز الأنفي .   |                            |  |
| coma   | سبات ، إغماء ، غيبوبة      |  |



أنسجة الوجه ، وفروة الرأس ، وأغلب الرقبة والحلق .  
ويُغذي الشريان السباتي العام الباطن الدماغ والأنسجة  
الأخرى مثل العينين .

**common carotid plexus** الضفيرة السباتية العامة

شبكة من الأعصاب على طول الشريان السباتي الأصلي ،  
تتفرع منها الألياف الودية التي تذهب إلى الرأس والرقبة .  
وأفرع مصاحبة للأوعية الدموية القحفية . تشكلت الضفيرة  
السباتية الأصلية بواسطة الضفيرة السباتية الظاهرة والضفيرة  
السباتية الباطنة ، وبواسطة العقدة العنقية للجهاز الودي .

**common cold** زُكام

**common dental germ** برعم السن العام

**common facial vein** الوريد الوجهي العام

**communicable** مُتداول ، متنقل ، نقيط ، سار

**communicable diseases** أمراض مُتنقلة ، أمراض سارية  
انظر أمراض مُعدية (Infectious diseases) .

**communicans** موصل

**communicating artery** الشريان المُوصل

يشكل جزءاً من دائرة ويلس (Circle of Willis) . انظر  
وصلة (Communicans) .

**communication** اتصال ، نقل

**community dentistry** طب الأسنان الاجتماعي

فرع من طب الأسنان يقدم العلاج والوقاية من الأمراض  
السنية لجماعة من الناس يعيشون معاً تحت ظروف واحدة .

**community periodontal index** منسب الأنسجة الداعمة

**of treatment needs** للاحتياجات العلاجية في المجتمع

منسب وضعته منظمة الصحة العالمية (WHO) لتقدير  
الاحتياجات العلاجية للأنسجة الداعمة السنوية ، وليست  
حالتها المرضية . ويمكن استخدامه لمسح انتشار الأمراض  
الوبائية ، أو الفحص الجماعي للصحة الفموية . يجري  
الفحص باستخدام مسبار منظمة الصحة العالمية للأنسجة  
الداعمة ذو النهاية الكروية ويعتمد على ثلاث أسنان في  
الفك العلوي وثلاث في الفك السفلي ، أي سداسية في  
الفم ، مع استبعاد أضراس العقل . للأغراض المسحية ،  
تفحص أسنان السداسية كدليل ؛ وفي الفحص الفردي  
يسجل رمز صفر (0) للدلالة على عدم وجود علامات  
مرضية ، و واحد (1) للنزف اللثوي ، إثنان (2) لترسب  
القلح تحت اللثوي أو فوق اللثوي ، ثلاثة (3) لوجود جيب  
مرضي بعمق من 4-6 ميلليمتر ، أربعة (4) لوجود جيب  
(pocket) بعمق 6 ميلليمتر أو أكثر . احتياجات العلاج

تسجل كما يلي : صفر (0) = لا علاج ؛ I - تحسُن في  
صحة الفم الشخصية (الرمز 1 ، code 1) ؛ I = II إزالة  
القلح (الرمز 2 و 3 ، code 2 & 3) ؛ I + II = III علاج  
مُركَّب (الرمز 4 ، code 4) .

**compact** كثيف ، مُندمج ، مُتجمع ، مكتنز

**compact bone** عظم كثيف

عظم صلب كثيف يوجد على سطح بنى الهيكل العظمي ،  
ويتميز عن العظم الشبكي الإسفنجي .

**compactor = condenser** مُكثِّف ، أداة الرص

1- أداة تساعد في عملية حشو أو التحام المادة مثال :  
حشوات رقائق الذهب .

2- (في علاج الجذور) : أداة صغيرة تتحرك آلياً ، تماثل  
مُبرد هدستروم (Hedstroem's file) ولكن بأخاديد عكسية  
تستخدم لتكثيف أو حشو قناة الجذر بالكوتابركا . تُسمى  
أحياناً مُكثِّف ماكسبادن (McSpadden's Compactor) .

**compaction** حشو ، رص

**comparative dental anatomy** التشريح السني المقارن

**compatible** متوافق ، مُؤتلف

يستطيع أن يتواجد بالتآلف مع شخص آخر أو عقار آخر .

**compatible , genetically** متوافق وراثياً

**compatible , immunologically** متوافق مناعياً

**compensate** يُعاض

**compensating curve** منحني مُعاض ، مُنحني معادل ،  
مُنحني مكافيء

1- منحني تنضيد الأسطح الإطباقية للأسنان .

2- الانحناء الأمامي الخلفي والانحناء الجانبي في تنضيد  
الأسطح الإطباقية والحواف القاطعة للأسنان الصناعية ،  
الذان يستخدمان لتحقيق إطباق مُتوازن يُعادل مسارات  
لُقمتي الفك السفلي حينما يتحرك الفك من الوضع  
المركزي إلى الوضع اللامركزي ؛ يستخدم لتحديد نقاط  
التماس السنوية على الأرحاء وتوفير نقاط التماس المتوازنة  
للبدلات بما يلائم البروز الفكي السفلي . المنحني المعادل  
يتوافق مع قوس سبي للأسنان الطبيعية .

**compensating extraction** قَلع مُعاض ، قَلع معادل

قلع سن من أحد نصفي القوس السنوية بعد قلع سن من  
نصف القوس السنوية المقابلة ، من أجل الحفاظ على توازن  
الإطباق الفموي ، ومنع حدوث سوء الإطباق .

**compensation** مُعاضة ، تعويض

**competent lips** شفاه كفؤة

شفاه منطبقة ، حينما يكون الفك السفلي والعضلات  
الوجهية في حالة استرخاء أو راحة .  
complete كامل ، يُكمل  
complete denture = full denture جهاز سني كامل ، طقم  
أسنان كامل ، بدلة كاملة  
جهاز تعويضي سني يعوض جميع الأسنان والأنسجة المحيطة  
بالفك العلوي والسفلي .  
complete denture flange جناح الجهاز السني الكامل  
الجزء الممتد من قاعدة الجهاز السني الكامل فوق المخاطية  
الملتصقة ، تبدأ من الحافة العنقية للأسنان إلى حافة الجهاز  
السني .  
complete denture base قاعدة البدلة السنية الكاملة  
تغطي الحيد السنخي المتبقي والمنطقة اللثوية المحيطة . تصنع  
القاعدة عادة من الأكريليك ويمكن تقويتها بإضافة شبكة  
معدينية تنظمر في الأكريليك .  
complete denture prosthetics = بدلة كاملة تعويضية ،  
full denture prosthetics جهاز سني كامل تعويضي  
1- تعويض كامل الأسنان الطبيعية في القوس السنية  
والأنسجة المحيطة بواسطة جهاز صناعي تعويضي .  
2- علم وفن تعويض الأسنان لفم بلاأسنان (أردد) .  
complete radiographic examination فحص اشعاعي كامل  
complete series مجموعة كاملة  
انظر أشعة كاملة للفم (Full mouth X-ray) .  
complex مُركَّب ، مجموعة ، مُشترك ، مُعقَّد  
complex cavity = compound cavity حُفرة مُركَّبة  
حفرة تشتمل على أكثر من سطح في السن . قارن مع حفرة  
لثوية (Gingival cavity) . انظر حُفرة مُركَّبة (Compound  
cavity) .  
complex composite odontome ورم سني مُركَّب مُعقَّد  
انظر ورم سني (Odontome) .  
complex , craniofacial مركب قحفي وجهي  
complex , dentogingival مركب لثوي سني  
complex , mucogingival مركب مخاطي لثوي  
complex muscle العَضلة المُركَّبة  
العضلة الشوكية النصفية ، .  
complex odontoma ورم سنني مُركَّب  
انظر ورم سني مُركَّب (Composite odontoma) .  
complex pocket جيب مُركَّب  
جيب حول السن يشمل أكثر من سطح واحد للسن ، ولكن  
بمنفذ واحد على السطح الخارجي .

تأهيل مركب  
ترميم سني كبير يشمل ست وحدات أو أكثر من التيجان أو  
الجسور في نفس خُطة المعالجة للمريض ، ويتطلب تنفيذه  
وقتاً وجهداً ومهارة غير عادية من الطبيب ، ومن فني المختبر  
لإمكان بناء الأسنان التالفة ، وملء فراغ الأسنان المفقودة ،  
والوصول إلى حالة مستقرة للتأهيل القموي للمريض من  
الناحية الوظيفية والجمالية  
complex rehabilitation مضاعفة ، اختلاط  
ظهور حالة مرضية إضافية خلال فترة المرض الرئيسي .  
complication , delayed مضاعفات متأخرة ، اختلاط متأخر  
complication , immediate مضاعفات مباشرة ، اختلاط  
مباشر ، اختلاط فوري  
complication in implantology مضاعفات الزرع السني  
component مُكوّن  
جزء أو عنصر من مادة مُركَّبة .  
component of a complete denture مكونات الجهاز السني  
الكامل  
الجهاز السني الكامل يتكون من القاعدة والجناح .  
component of force عنصر القوة ، مُكون القوة  
أحد العوامل التي تُكوّن القوة ، .  
components of mastication مكونات المضغ  
حركات الفك المختلفة أثناء عملية المضغ والتي يتحكم فيها  
الجهاز العصبي العضلي ، والمفاصل الفككية الصدغية ،  
والأسنان ، والطعام المراد طحنه . يمكن تقسيم عناصر دورة  
المضغ (بغرض التحليل أو الوصف) إلى عناصر فتح دورة  
المضغ ، وعناصر غلق دورة المضغ ، والعناصر الجانبية  
اليسرى لدورة المضغ ، والعناصر الجانبية اليمنى لدورة المضغ  
، والعناصر الأمامية الخلفية لدورة المضغ .  
components of mastication , closing مكونات الأمامية الخلفية لدورة ،  
المضغ  
anteroposterior مكونات غلق دورة  
components of mastication , closing المضغ  
المكونات الجانبية  
components of mastication , left lateral اليسرى لدورة المضغ  
اليسرى لدورة المضغ  
components of mastication , opening عناصر فتح دورة المضغ  
العناصر الجانبية اليمنى لدورة  
components of mastication , right lateral المضغ  
عناصر الإطباق  
components of occlusion العوامل المختلفة التي تشارك في الإطباق ، مثل المفصل

الفكي الصدغي ، والجهاز العصبي العضلي المرافق ،  
والأسنان ، والبنى الداعمة للجهاز السني .

**composite** مُركَّب ، مؤلَّف من ، مشكَّل من

**composite resin** راتين مُركَّب

مواد الحشو الراتينية الناتجة من تفاعل إثير بيسفينول أ «إثير ثنائي حامض الكربوليك أ» مع الراتين الأكريليكي وحيد التماثر ، والمحفَّز بواسطة نظام أمين أول أكسيد البنزويل ، حيث تضاف إليه مادة مالئة غير عضوية مثل : الكريات الزجاجية أو قضبان الألمنيوم أو قضبان السيليكات أو قضبان الكوارتز أو قضبان ثلاثي فوسفات الكالسيوم .

**composite cement** إسمنت مُركَّب

**composite core** قلب راتين مُركَّب

بناء من الراتين المُركَّب ، صُمم لتثبيت تاج سن صناعية . انظر أيضاً : قلب (Core) ، قارن مع قلب أملمغم (Amalgam core) ، قلب مصبوب (Cast core) .

**composite filling** حشوة مُركَّبة

**composite filling material** مادة حشو مُركَّبة

انظر حشوة الراتين (Filled resin) .

**composite flash** زعانف الراتين المُركَّب

زوائد أطراف الحشوة .

**composite margin sealant** راتين مُركَّب ساد الحافة ، راتين

مركب لختم الحواف

**composite material** مادة مُركَّبة

**composite , microfilled** راتين مُركَّب مملوء بالدقائق

**composite odontoma** ورم سني مُركَّب

ورم سني المنشأ يتكون من ميناء وعاج شاذين . يُسمى أيضاً الورم السني المُركَّب (Complex odontoma) .

**composite odontome** ورم سني مُركَّب

ورم سني مُكوَّن من أكثر من نسيج تشمل مكونات برعم السن . انظر ورم سني (Odontome) .

**composite resin** راتين مُركَّب

انظر راتين الحشو (Filled resin) .

**composite restoration** حشوة مُركَّبة ، حشوة راتين مركب

**composite , two-paste** راتين مُركَّب من معجونين

**composite , visible light - polymerized** مُركَّب الراتين

المبلمر بالضوء المرئي

**composition** تركيب ، مُركَّب ، مُجمَّع

1- (في الكيمياء) : نسب المُركَّبات المكوَّنة لمزيج أو العناصر المكوَّنة لمُركَّب .

2- (في طب الأسنان) : يُطلق على مركب الطبع (Modelling compound) . انظر مواد الطبع (Impression material) .

**composition matrix** مسندة مُركَّبة ، قالب مركب

**composition , modeling** مُركَّب الصوغ ، مُركَّب التشكيل ، مُركَّب الطبع

**composition splint** جبيرة مُركَّبة

**composition , Stent' s** مُركَّب ستنت

**compound** مُركَّب

1- (في علم الأدوية) : مزج مادتين أو أكثر كما في الأدوية .

2- (في الكيمياء) : مادة من مُركَّب ثابت ، تكونت باتحاد ذرتين مختلفتين أو أكثر من عناصر مختلفة ، تظل مرتبطة معا بواسطة وصلات التكافؤ .

3- انظر مواد الطبع (Impression materials) ، ومُركَّب الطبع (Impression compound) .

**compound cavity** حفرة مُركَّبة

انظر حفرة (Cavity) .

**compound filling** حشوة مُركَّبة

**compound fracture** كسر مضاعف ، كسر مفتوح

انظر كسر (Fracture) .

**compound , impression** مُركَّب الطبع

**compound pocket** جيب مُركَّب

جيب حول السن يشمل أكثر من سطح للسن .

**compound , modelling** مُركَّب التشكيل ، مُركَّب الصوغ ، مُركَّب الطبع

مستحضر من الصمغ ، والراتين ، والزيت ، يلبَّن بواسطة الحرارة الجافة أو الحرارة الرطبة ، ويتصلَّب بالتبريد . وتُستعمل كمادة طبع غير مرنة ، ولتثبيت الفاصلة «فاصلة الأسنان» ، وملاقط الحاجز المطاطي .

**comprehensive orthodontic therapy** معالجة تقويمية شاملة

التشخيص والعلاج المنسق للمرضى الذي يؤدي إلى تحسن الاعتلال الوظيفي القحفي الوجهي أو التشوه الوجهي السني أو الاثنين معاً ، ويشتمل العلاج عادة باستخدام الطبايق التقويمية الثابتة وتنسيق إجراءات مساعدة مثل القلع ، الجراحة الوجهية الفكية ، الجراحة الأنفية البلعومية ، والعناية بالمرضى لفترات طويلة وفحصهم دورياً .

**compression** ضغط ، انضغاط

**compression bone plate** صفيحة لانضغاط العظم

صفيحة معدنية ذات ثقب ، مصمَّمة لإحداث قوة ضاغطة على العظم في مكان الكسر .

**compression of joint** انضغاط المفصل

**compression moulding** قولبة بالضغط ، تشكيل بالضغط

1- عملية الضغط والعصر معا ، لعمل شكل ما المادة في القالب ؛ عملية تشكيل المادة بالضغط في قالب .

2- تشكيل بالضغط لمادة مرنة في شكل سالب من قالب مشقَّق . انظر أيضاً : قولبة بالحقن (Injection moulding) .

**compressive** ضَغْطِي ، ضاغِط

**compressive deformation** تشوهِه ضَغْطِي

**compressive force** قُوَّة ضاغِطَة

**compressive loading force** قُوَّة الشِّقْل الضاغِط

**compressive strain** شِدَّ ضاغِط ، توتَّر ضاغِط

حدوث توتر للمادة حينما تتعرض لإجهاد ضاغِط .

**compressive strength** قُوَّة ضاغِطَة

**compressive stress** إجهاد الضغط ، إجهاد ضاغِط

القوة التي تنشأ داخل المادة في مقابل قوة خارجية ضاغِطَة .

**compressor** ضاغِط

**compressor , air** ضاغِط الهواء

**compressor naris muscle** العضلة ضاغِطَة المنخر

عضلة تضغط على فتحة الأنف الخارجية ، انظر جدول العضلات (Muscles) .

**computed tomography = CT** تصوير مقطعي محوسب

عملية التصوير الشعاعي الطبقي وفيها يسجل ماسح الصور الشعاعية الطبقيّة المحوسب بيانات تقيس مدى نفوذ الأشعة السينية من خلال الغرض المراد تصويره ، ثم تستخدم هذه البيانات بعد تحليلها وفق مقياس الكثافة في تشكيل الصورة . يستخدم في ذلك شعاع دقيق يدور حول جسم المريض 360 درجة في حركة مستمرة ليصوّر الجسم في مقاطع مستعرضة مبيّناً كثافة الأنسجة المختلفة . تُكتشف بهذه الطريقة الكتل الورمية أو انزياح العظم أو تجمّعات السوائل في الجسم . سُمي سابقاً التصوير الشعاعي المقطعي المحوري المحوسب (Computerized axial tomography) .

**computed tomography scanner = CTS** المفراس المقطعي المحوسب

**computer- assisted tomography = CATS can** تصوير طبقي بمساعدة الحاسوب

**computerized axial tomography** تصوير شعاعي مقطعي محوري محوسب

**computerized cephalometrics** قياس سيفالومتري محوسب

**concave** مُقَعَّر

ذو انحناء داخلي أو ذو سطح مُجَوَّف .

**concavity** تَقَعَّر ، تَقَعِير ، تجويف

**concentration** تركيز ، تكثيف

**concentration of forces** تركيز القوى

**concentration of hydrogen ion** تركيز أيونات الهيدروجين

(acid) حامض (alkalin) قلوي

1 2 3 4 5 6 7 8 9 10 11 12

الرقم الهيدروجيني (الباهاء) لبعض السوائل :

اللعاب 6,5

بلازما الدم 7,4

**concentration of stress** تركيز الجهد

**concentric** مُتراكِز ، مُتحد المراكز ، ذو مركز عام

**concentric circles** دوائر مُتحددة المركز

**concept** مفهوم ، فكرة ، تصوّر

**concept , constancy** مفهوم الثبات ، مفهوم الاستقرار

**concha** قُرِينَة ، محارة

[ج : محارات (Conchae)] ؛ أية بنية تشريحية تماثل الصدفة ، مثل الأذن الخارجية «صوان الأذن» أو عظم المحارة .

**concha auriculae** محارة الأذن

**concha , ethmoidal** محارة غريبالية

**concha , inferior nasal** محارة الأنف السفلية

**concha , middle nasal** محارة الأنف المتوسطة

**concha nasalis** محارة الأنف

**concha, nasoturbinal = agger nasi** المحارة الأنفية القرينية = النابرة الأنفية

**concha of cranium** محارة القحف

انظر القحف ، العتبة (Calvaria) .

**concha , superior nasal** محارة الأنف العلوية

**conchal crest of the maxilla** العرف المحاري لل الفك العلوي

**concrement = concretion** حصاة

**concrecence** التحام ملاطي ، نمو متصاحب

1- التحام طبيعي لجزئين منفصلين .

2- (في طب الأسنان) : التحام جذور السن بالعظم ، أو بسن أخرى مجاورة لها بترسبات ملاطية .

**concretion** 1- تَحَجَّر ، تَحَصِّي

كتلة مكونة من أجزاء منضغطة معا .

2- قَلَح ، حِصَاة .  
 أية كتلة تتصلب وتترسب في الأنسجة أو في أي تجويف في الجسم . (في طب الأسنان) : القلح المتصلب المترسب على الأسنان .

ارتجاج دماغي ، اهتزاز رأسي عنيف  
 concussion 1 - ضربة عنيفة أو صدمة على الرأس .  
 2- فقد الوعي المؤقت بسبب ضربة على الرأس .

رَصّ ، تكثيف ، حشو  
 condensation رَصّ مادة الحشو داخل الحفرة المحضرة بالسن ، مثل حشوة رقائق الذهب .

رَصّ يدوي ، حشو يدوي ، تكثيف يدوي  
 condensation , hand رَصّ آلي ، تكثيف آلي  
 condensation , mechanical رَصّ فوق الصوتي ،  
 condensation , ultrasonic تكثيف فوق الصوتي

أداة الرَصّ ، المكثف ، أداة الحشو ، الراص  
 condenser أداة يدوية ذات طرف غير حاد مُسنن ، تستعمل لرَصّ وتكثيف رقائق الذهب ، أو لحشو الأملغم . أو مواد الحشو المرمم داخل الحفرة المحضرة في السن .

راصّ الأملغم ، أداة رَصّ الأملغم ،  
 condenser , amalgam ضاغط الأملغم  
 أداة تستخدم لرَصّ وتكثيف الأملغم داخل الحفرة المحضرة في السن .

راصّ آلي ، أداة الحشو الآلية ،  
 condenser , automatic = أداة الرَصّ الآلي  
 mechanical condenser أداة مصممة لتطبيق قوة آلية يمكن التحكم بها خلال رَصّ مواد الحشو في الحفرة المحضرة في السن ، مثل الأملغم أو رقائق الذهب . ويمكن أن يتم الحصول على القوة الضاغطة بواسطة نابض نشط أو قوة هوائية أو قوة كهربائية .

أداة رَصّ آلية ذات تحكم كهربائي  
 condenser , electrically أداة رَصّ رقاقات الذهب = راص  
 controlled mechanical الذهب = راص الرقاقات  
 condenser , gold-foils = gold condenser = foils أداة تُستعمل لرَصّ وتكثيف حشوة الذهب المباشرة داخل الحفرة المحضرة .

أداة رَصّ آلية  
 condenser , mechanical تُستعمل لرَصّ الذهب أو الأملغم ؛ الضربة الناتجة عن الأداة ، إما أن تكون نتيجة عملية يدوية ، أو بالحرّك السني ، أو بالهواء المضغوط .

أداة رَصّ آلية ذات تحكم هوائي  
 condenser , pneumatically (يتم التحكم فيها بالهواء)  
 controlled mechanical

رأس أداة الرَصّ  
 condenser point أداة رَصّ أو تكثيف حشوة قناة الجذر  
 condenser , root canal filling أداة رَصّ آلية ذات نابض  
 condenser , spring activated نشط  
 controlled mechanical الرَصّ ، التكثيف  
 condensing التهاب العظم المكثف  
 condensing osteitis = osteitis  
 condensans التهاب موضعي مزمن ذو درجة منخفضة ، حيث يتكون عظم كثيف شاذ حول ذروة جذور الأسنان غير الحية أو الحية جزئياً ، وتحاط النواتج المتحللة من اللب المتموت بجدار كثيف من العظم ، أو يتكون عظم كثيف شاذ في مكان الذروة بعد خلع السن . وتشاهد في الصور الشعاعية بشكل منطقة ظليلة شعاعياً أي غير نفوذة للأشعة .

حالة ، شَرَط  
 condition شَرطي  
 conditioned مُنعكس شرطي  
 conditioned reflex منعكس غير عادي ولا غريزي ، لكنه ينشأ نتيجة لتكرار فعل مرافق .

فعل انعكاسي شَرطي  
 conditioned reflex action استجابة لمنبه غير طبيعي ، يكون مكتسباً خلال حياة الإنسان ، ويمكن أن يتغير بتغيير الخبرة أو تبدل عادات الإنسان ؛ مثال ذلك : رمش العين أو غمّز الجفن الإرادي ، ونفّضة الركبة .

توصيل ، نقل ، إيصال  
 conduction تخدير نقلي ، تخدير توصيلي  
 conduction anaesthesia = تخدير إحصاري  
 conduction analgesia تخدير ناحي ، تخدير مناطقي  
 regional anaesthesia = تسكين الألم = تسكين =  
 analgesia = regional analgesia الألم الحاصر أو تسكين الألم الناحي  
 block analgesia أو الإحصاري  
 فقد الاحساس ، خصوصاً بالألم ، في جزء من الجسم ، يحدث بواسطة حقن المخدر الموضعي بتماس مع مجرى العصب أو الأعصاب لوقف انتقال النبضات العصبية إلى ومن المنطقة التي يعصبها ذلك العصب أو الأعصاب . تُسمى أيضاً تخدير إحصاري (Block anesthesia) ، أو تخدير العصب الإحصاري (Nerve block anesthesia) .

موصلية  
 conductivity توصيلية كهربائية  
 conductivity , electrical

|                                    |   |   |   |
|------------------------------------|---|---|---|
| conductivity , heat                | الموصلية الحرارية   | condylar head                             | رأس لُقمية  |
| conductivity , thermal             | الناقلية الحرارية   | condylar hing position                    | وضع الحركة الرّزّية المفصليّة   |
| condylar = condylicus              | لُقمي   |   | وضع لقمتي الفك السفلي في الجوف العنابي ، حيث يمكن عمل حركة محورية بكرية أو رزّية .  |
|                                    | متعلق بلُقمة المفصل (Condyle) .   | condylar inclination , lateral            | ميل لُقمي جانبي   |
| condylar agenesis                  | قصور النوا اللقمية  |   | اتجاه الممر اللُقمي الجانبي .   |
| condylar axis = condyle            | محور لُقمي = محور اللقمة =  | condylar mechanism                        | آلية لُقمية   |
| axis = hinge axis = mandibular     | محور رزّي أو بكري =   | condylar neck                             | عنق اللقمة  |
| axis = transverse axis             | محور الفك السفلي = محور مُعترض  | condylar path                             | ممر لُقمي   |
|                                    | خط وهمي يمر خلال لُقمتي الفك السفلي يدور حوله الفك السفلي .   |   | مسار تجتازه اللقمة في الجوف العنابي ، أو حفرة الفك السفلي خلال حركات الفك السفلي المختلفة .   |
| condylar canal                     | قناة لُقمية   | condylar path , lateral                   | ممر جانبي لُقمي   |
|                                    | ممر للعصب تحت اللسان خلال العظم القذالي .   |   | مسار اللقمة في الحركة الجانبية . انظر أيضا حركة بينيت (Bennett's movement) .  |
| condylar displacement              | إزاحة لُقمية  | condylar path , protrusive                | مسار لُقمي مُتقدم   |
| condylar element                   | عُنصر لُقمي   |   | مسار اللقمة حينما يتقدم الفك السفلي إلى الأمام .  |
| condylar foramen                   | ثقب لُقمية  | condylar plane                            | مستوى لُقمي   |
| condylar fossa = condyloid fossa   | حُفرة لُقمية  |   | المستوى المار خلال النقطة الأكثر بعداً للخلف من رأس اللقمة ، ونقطة على الشعبة الصاعدة في منطقة زاوية اللحى عمودياً على المستوى السهمي . |
|                                    | أحد انخفاضين صغيرين على العظم القذالي يقع خلف اللقمة .  | condylar process                          | ناتئ لُقمي ، نتوء لُقمي   |
| condylar fracture                  | كسر اللقمة  | condylar rod                              | مزلاج لُقمي   |
|                                    | كسر رأس أو عنق لقمة الفك السفلي ، يوصف أيضاً . كسر لُقمي داخل المحفظة (Intra capsular condylar fracture) ، كسر لُقمي خارج المحفظة (Extracapsular condylar fracture) ، كسر لُقمي مزاح (Displaced condylar fracture) ، كسر لُقمي غير مزاح (Non displaced condylar fracture) . | condylar track                            | مسار لُقمي ، مسلك لُقمي   |
|                                    |   | condylarth rosis = condyloid articulation | مفصليّة لُقمية ، مفصل لقمانيّ   |
| condylar growth                    | نمو لُقمي   |   | انظر مفصل لُقمي (Condylar joint) .  |
| condylar guide =                   | دليل لُقمي ، مُرشد لُقمي = مرشد لُقمي   | condyle                                   | لُقمة   |
| condylar guidance                  |   |   | بروز مستدير في نهاية الشعبة الصاعدة للفك السفلي ، تتمفصل في الجوف العنابي .   |
|                                    | ذلك الجزء من المطبق التشريحي الذي يستخدم لمحاولة الحصول على نسخة مطابقة لوضع اللقمتين في الممر اللُقمي الحقيقي ويعرف بالمسار اللُقمي (Condylar track) .   | condyle axis = condylar axis =            | محور اللقمة = المحور اللُقمي =  |
| condylar guidance = condylar guide | مُرشد لُقمي = دليل لُقمي ، مرشد لُقمي   | hinge axis = mandibular                   | محور بكري ، محور رزّي =   |
|                                    | جهاز ميكانيكي على المطبق ، القصد منه توجيه حركات المطبق بشكل يشابه أو يطابق ما يحدث في الممرات اللُقمية لمفصلي الفك الصدغي .  | axis = transverse axis                    | محور الفك السفلي = محور مُعترض  |
| condylar guidance                  | زاوية ميل الدليل اللُقمي =  |   | خط وهمي يمر خلال لقمتي الفك السفلي يدور حوله الفك السفلي .  |
| inclination = condylar guide       | درجة ميل المرشد اللُقمي   | condyle , mandibular =                    | لُقمة الفك السفلي   |
| inclination                        | زاوية الميل للدليل اللُقمي بالنسبة للمستوى الأفقي .   | condyle of the mandible                   | نتوء مفصلي للفك السفلي ، وهو نتوء يشبه الزر على الوجه الأعلى من الحافة الخلفية للشعبة الصاعدة للفك السفلي .                             |

|  |   |
|--|---|
| ذو عنق ضيق يمتد للأعلى لتشكيل رأس يكون ضيقاً من الطرف الأمامي الخلفي وعريضاً من الجانب إلى الجانب الآخر ؛ سطحه المفصلي أملس ، وتكون اللقمة مع لقمة الجانب الآخر من الرأس جزءاً من الحركة البكرية «الرزية» للجهاز المفصلي الفكي الصدغي ؛ تنطبق تماماً في الجوف العنابي للعظم الصدغي ؛ تتصل العضلة الجناحية الوحشية بعنق اللقمة من الأمام .  | خطأً فني في التصوير الشعاعي داخل الفم ، يتسبب في وجود منطقة بالفلم الشعاعي غير مُعرضة للأشعة . ويحدث نتيجة عدم تركيز حزمة الأشعة في وسط الفلم . |
| condyle , neck of  | عُنق اللقمة   |
| ذلك الجزء من الشعبة الصاعدة للفك السفلي الذي يتصل باللقمة .  |   |
| condyle path   | ممر اللقمة  |
| المسار الذي تعبره لُقمة الفك السفلي في منطقة المفصل الفكي الصدغي خلال حركات الفك السفلي المختلفة .   |   |
| condyle path , lateral   | ممر اللقمة الجانبي  |
| مسار اللقمة في الجوف العنابي حينما يتحرك الفك السفلي إلى الجانب .  |   |
| condylectomy   | استئصال اللقمة ، بتر اللقمة   |
| إزالة لُقمة الفك السفلي بالوسائل الجراحية . انظر . . قطع العظم تحت اللقمة (Subcondylar osteotomy) .  |   |
| condylion  | نقطة لُقمية (اللقيمي)   |
| أعلى نقطة على المحيط العلوي للقمة الفك السفلي .  |   |
| condyloid  | لُقمي   |
| متعلق بـ ، أو يشبه اللقمة (Condyle) .  |   |
| condyloid joint  | مفصل لقمي   |
| condyloid process  | التوء اللقمي ، الناتيء اللقمي ، الشاخصة اللقمية ، ناتئ شبه لقمي إحدَى لقمتي الفك السفلي .   |
| condylotomy  | خَرْجُ اللقمة ، شَقُّ اللقمة ، قطع اللقمة   |
| قطع أو شَقُّ عُنُقِ لُقمة الفك السفلي جراحياً ، بدون إزالة اللقمة .  |   |
| cone   | مخروط   |
| (في التصوير الإشعاعي) : أداة بلاستيكية مؤنّفة محددة لتوجيه الأشعة توجد في جهة الأشعة السنية ؛ أي الجزء من جهاز الأشعة الذي يحدّد المسافة الأدنى بين المصعد والفلم الشعاعي ، واتجاه المحور المركزي للحزمة الشعاعية . يكون المخروط إما قصيراً ، أو طويلاً ، أو أنبوبياً ، أو مخروطياً ، ويمكن أن يزود بجهاز ترشيح أو جهاز تسديد . انظر أيضاً : تسدّد أو تسديد (Collimation) ، والمُسدّد (Collimator) . |   |
| cone cutting   | قطع مخروطي  |
| cone , silver = silver point   | مخروط فضّي = قمع فضي  |
| cone-socket instrument   | أداة ذات مخروط وتجويف   |
| يكون فيها العنق والنصلة أو الرأس منفصلين عن المقبض ، ويثبتان فيها بلولب .  |   |
| cone-socket stem handle  | مقبض ذو ساق مخروطية وتجويف  |
| configuration  | مواصفات ، تهايوؤ  |
| configuration , edgewise   | مواصفات جانبية  |
| configuration , ribbon arch  | مواصفات القوس الشريطية  |
| confluent  | مُلتق ، متلاق مع ، مُندمج مع ، يندمج مع ، ممد   |
| congenital   | خلقيّ ، ولادي ، مُنذ المولد   |
| موجود في وقت الولادة ، موروث ، وراثي .   |   |
| congenital anomaly   | شذوذ خلقي ، عيب خلقي  |
| congenital aplasia   | نقص التصنع الولادي  |
| congenital cleft palate  | فلح الحنك الخلقي  |
| congenital defect  | عيب خلقي  |
| congenital deformity   | تَشوّه خلقي ، عيب ولادي   |
| congenital disease   | مرض خلقي ، مرض ولادي  |
| congenital epulis  | ورم لثوي خلقي ، بَتعة ولادية  |
| ورم خلوي مُحبب ينشأ قبل الولادة .  |   |
| congenital epulis of the new born  | ورم لثوي خلقي عند حديثي الولادة   |
| ورم حميد للنسيج الرخو ، يوجد عند الولادة في منطقة الفك السفلي أو منطقة الفك العلوي .   |   |
| congenital fissure   | شَقّ خلقي   |
| congenital fistula   | ناسور خلقي ، ناسور ولادي  |
| congenital hypoplasia  | نقص التنسج الولادي ، نقص التنسج الخلقي  |
| congenital hypothyroidism  | قصور الدرقية الخلقي   |
| congenital macroglossia  | ضخامة اللسان الولادية ، ضخامة اللسان الخلقية  |
| congenital malformation  | تَشوّه خلقي ، سوء تشكّل ولادي   |
| congenital syndrome  | متلازمة خلقية   |
| congenital syphilis  | مرض الزهري الولادي  |
| congested  | مُحتقن  |
| congestion   | احتقان  |

|                                    |   |                                      |   |
|------------------------------------|---|--------------------------------------|---|
| congestion , active                | احتقان فعّال ، احتقان فاعل  | connector , anterior-posterior major | وصيلة أمامية  |
| congestion , cerebral              | احتقان مُخّي  |                                      | خلفية رئيسية  |
| congestion , venous                | احتقان وريدي  |                                      | وصيلة رئيسية تستعمل في الفك العلوي ذات أجزاء أمامية   |
| congestive                         | احتقاني   |                                      | وخلفية ، انظر أيضا عارضة (Bar) .  |
| congestive abscess                 | خُراج احتقاني   | connector , bar                      | عارضة وصيلة ، قضيب موصل   |
|                                    | خُراج يتكون بعيداً عن مركز الالتهاب ، لأن مقاومة الجسم تمنع تجمعها .  |                                      | عارضة أو شريط يربط أجزاء البدلة السنية الجزئية .  |
| congestive heart failure           | فشل القلب الاحتقاني   | connector , complete palate major    | وصيلة رئيسية  |
| conic = conical                    | مخروطي ، شبيه بالمخروط  |                                      | للصفحة الكاملة  |
| conical = conic                    | مخروطي ، شبيه بالمخروط  |                                      | وصيلة رئيسية تُغطي الحنك بالكامل ، ماعدا المناطق التي فيها أسنان .  |
| conical papilla = filiform papilla | حُليمَة مخروطية = حُليمَة خيطية   | connector , horseshoe major          | وصيلة حدوة الحصان الرئيسية  |
| conical sections                   | مقاطع مخروطية   |                                      | تستعمل في الفك العلوي كوصلة رئيسية للبدلة السنية المتحركة ؛ وهي صفيحة معدنية رقيقة تستقر على المنطقة الحنكية الأمامية وتكتسب صلابتها من تجمُّدات هذه المنطقة وحقيقة تكوينها في مستويين . غالباً ما تستعمل لتطويق نشرة قبة الحنك . |
| conical surface                    | سطح مخروطي  | connector , lingual bar              | عارضة لسانية واصله ، عارضة  |
| conical tooth                      | سن مخروطية  |                                      | لسانية رابطة  |
|                                    | انظر سن (Tooth) .   | connector , lingual bar major        | رابط العارضة اللساني  |
| coning off                         | منطقة مخروطية بلا إشعاع   |                                      | الرئيسي ، وصيلة العارضة اللسانية الرئيسية   |
|                                    | مصطلح إشعاعي لوصف خطأ في توجيه مركز الحزمة الشعاعية بالشكل الصحيح أو الأمثل . ينتج عنها منطقة بيضاء ذات حافة منطية مُنحنية على الفلم الشعاعي بعد تجميعه . |                                      | تستخدم في البدلة الجزئية المتحركة في الفك السفلي لربط الأجزاء اليمنى واليسرى . ويقع باتجاه لساني بالنسبة للارتفاع السنخي وبتجاه لساني لثوي بالنسبة للأسنان .  |
| conjunctiva                        | مُلتحمة   | connector , lingual plate major      | رابط الصفيحة اللسانية   |
|                                    | الغشاء المخاطي الذي يُغطي مقدمة مقلة العين ويُبطن الجفن .   |                                      | الرئيسي ، وصيلة الصفيحة اللسانية الرئيسية   |
| conjunctival                       | مُلتحمي   |                                      | رابط رئيسي يستعمل في الفك السفلي في تصميم البدلة الجزئية المتحركة ، بشكل امتداد معدني علوي يُغطي اللثة وينتهي على الارتفاع اللساني اللثوي للأسنان .   |
|                                    | متعلق بالملتحمة (Conjunctiva) .   | connector , major                    | رابط رئيسي ، وصيلة رئيسية   |
| conjunctival arteries              | شرايين الملتحمة   |                                      | جزء من البدلة الجزئية المتحركة يربط الأجزاء على جانب واحد من القوس السنية مع الأجزاء على الجانب المقابل من القوس السنية ؛ الهيكل الصلب من البدلة الجزئية الذي تتصل به جميع أجزائه المختلفة . انظر رابط ، واصل (Connector) .       |
|                                    | الشرايين التي تغذي الملتحمة . انظر جدول الشرايين (Arteries) ، الملتحمة (Conjunctivalis) .   | connector , minor =                  | رابط ثانوي ، وصيلة صغرى =   |
| conjunctivitis                     | التهاب الملتحمة ، رمد   | bar connector                        | رابط عارض ، وصيلة عارضة   |
| connective                         | ضام ، رابط ، موصل   |                                      | في تصنيع بدلة الأسنان التعويضية المتحركة ، رابط يصل بين الوصيلة الرئيسية أو قاعدة البدلة الجزئية المتحركة والوحدات الأخرى من الجهاز التعويضي ، مثل المشبكات ، والمنتبات غير المباشرة ، والسناد الطاحن ، والأذرع التبادلية .       |
| connective fibrocellular tissue    | نسيج ضام ليفي خلوي  |                                      |   |
| connective tissue                  | نسيج ضام  |                                      |   |
| connective tissue attachment       | مرتكز من النسيج الضام ، رابط من النسيج الضام  |                                      |   |
|                                    | رابط من الألياف الكولاجينية المنظمرة في ملاط الجذر . للسن .   |                                      |   |
| connective tissue disorders        | اضطرابات النسيج الضام   |                                      |   |
| connector                          | وصيلة   |                                      |   |
|                                    | ذلك الجزء من البدلة السنية الجزئية النزوعة الذي يربط المناطق السرجية أو عناصرها الأخرى .  |                                      |   |



connector , palatal bar ، رابط العارضة الحنكية الرئيسي ، وصيلة العارضة الحنكية الرئيسية عارضة ضيقة أو سميكة (أمامية - خلفية) تستخدم كوصيلة رئيسية .

connector , palatal strap major رابط شريطي حنكي رئيسي ، وصيلة شريطية حنكية رئيسية عارضة رقيقة وعريضة (أمامية - خلفية) .

connector, plate صفيحة رابطة ، صفيحة وصيلة الأسنان المخروطية = الأسنان النابية تُسمى الأسنان النابية بالمخروطية للتشابه بين شكلها وشكل المخروط .

conscious واع ، مُدرك يقظ ومدرك لما يحدث حوله .

consciousness وعي ، شعور ، استبصار

consent موافقة ، قُبُول

consent age سن الإدراك ، سن التمييز ، سن التأهيل

consent , patient موافقة المريض ، قبول المريض

conservation صيانة ، وقاية ، حفظ الحفاظ على الصحة أو على الأجزاء المصابة ، مثل الأسنان .

conservative مُحافظ ، وقائي ، تحفظي محافظ على صيانة الصحة .

conservative cavity حفرة محافظة

conservative dental procedure مداخله سننية وقائية

conservative dentistry طب الأسنان التحفظي ، طب الأسنان الوقائي فرع من طب الأسنان يختص بالمحافظة على الأسنان المصابة ويتضمن إزالة التسوس وحشو الحفر وتركيب التيجان والجسور . في المملكة المتحدة يقتصر المصطلح على طب الأسنان الترميمي الذي يختص بترميم الأسنان ، ويشمل علاج الجذور ، وتويج الأسنان ، وتركيب الجسور الثابتة . من ناحية أخرى ، فإن الحدّ الفاصل بين طب الأسنان التحفظي وطب الأسنان التعويضي غير واضح ، وبشكل عام ، التعويضات المتحركة التي تعتمد في ثباتها على الوصلات المحكمة ، تعتبر من طب الأسنان التحفظي بينما التعويضات المتحركة التي تعتمد على المشبكات للثبات والاستقرار تنتمي إلى طب الأسنان التعويضي . انظر أيضاً علم مداواة الأسنان اللبية (Endodontics) ، طب الأسنان العلاجي (Operative dentistry) (مداواة الأسنان) ، طب الأسنان التعويضي (Prosthetic dentistry) .

conservative preparations تحضيرات تحفظية تحضير الحفر السننية بالإزالة المحددة للتسوس فقط مع المحافظة على النسيج الحي للسن .

conservative treatment معالجة محافظة

conserve يصون ، يحفظ

considerations اعتبارات

consistency قوام ، تماسك ، شمل ، اتساق

constitution بنية ، تركيب ، صيغة (في الطب) : العادات الوظيفية الطبيعية للجسم ، مع مراعاة التنوع الوراثي وتأثير البيئة المحيطة على التطور البدني والتطور العقلي .

constitutional بُنيوي ، تركيبى متعلق أو متأثر بالبنية ككل .

constricted مُضيق ، مُقبض ، مختنق

constriction تضيق ، انقباض ، اختناق

constrictor مُضيق ، قابض ، مُضيق ، عاصرة ، مصرة

constrictor pharyngis muscles العضلات المضيق للبلعوم عضلة تضيق البلعوم (Constrict pharynx) .

constrictor pharyngis superior muscle العضلة مضيق العليا للبلعوم العليا

construction بناء ، صنع

consultant طبيب استشاري ، مستشار متخصص كامل التدريب في الطب أو في طب الأسنان ، يستطيع أن يتحمل مسؤوليته الكاملة تجاه علاج المرضى .

consultation 1- استشارة أخذ رأي تشخيصي لطبيب آخر غير الطبيب المعالج .

2- مؤتمر ، تشاور مداولة بين طبيبين أو أكثر حول تشخيص داء أو معالجة مرض ما .

1- تماس ، تلاصق ، تلامس تقارب شيئين أو جسمين إلى حد التلامس .

2- شخص مرافق لشخص آخر يعاني من مرض مُعد .

contact area = contact point منطقة التماس ، مساحة التماس = نقطة التماس أية منطقة من مناطق التماس بين الأسطح الملاصقة لتيجان الأسنان المتجاورة ، يطلق عليها أحياناً نقطة التماس (Contact point) ، وهي تسمية لم تعد مستعملة .

contact , balancing تماس موازن التماس لأسنان الجانب الموازن ، المقابل للجانب العامل إما

بوجود أسنان أو في فم أدرّد . في تصنيع الجهاز السني «بدلة الأسنان» يكون التماس الموازن مطلوباً لتحقيق ثبات الجهاز السني .

**contact, balancing occlusal** تماس إطباق موازن  
انظر تماس إطباق غير عامل (Nonworking occlusal contact) .

**contact , deflective = cuspal interference** تماس منحرف ، تماس مُسبب للانحراف = تعارض حديبي ، تشابك حديبي  
حالة تماس بين الأسنان تجعل الفك السفلي ينحرف عن مسار انغلاقه الطبيعي إلى وضع الإطباق التام ( علاقة الفك المركزية) عند الإغلاق المحوري الرززي للبدلة الكاملة التعويضية ، ويمكن أن يتسبب في دوران أو انزلاق بدلة الأسنان عن مركزها القاعدي .

**contact , initial** تماس أولي  
أول تماس إطباق للأسنان العلوية مع الأسنان السفلية حين انغلاق الفك .

**contact , momentary** تماس مؤقت

**contact , occlusal** تماس إطباق ، تماس طاحن  
تماس الأسنان العلوية مع الأسنان السفلية ، حينما يكون الفك في حالة إغلاق طبيعي . انظر إطباق (Occlusion) .

**contact , open** تماس مفتوح ، انفراج

**contact point = contact area** نقطة التماس = منطقة التماس  
نقطة التماس بين سنين متجاورتين .

**contact , premature** تماس مبكر  
حدوث تماس مبكر في حالات الإطباق المعترض ، أو الإطباق المنحرف أو التماس الأولي لبعض الأسنان ، يمنع الانغلاق التام مما يسبب حالة تماس منحرف .

**contact , proximal** تماس ملاصق  
تماس لسطحين متاخمين لسنين متجاورتين .

**contact relationship** علاقة تماس

**contact surface = approximal surface** سطح تماس = سطح مجاور ، سطح ملاصق  
انظر سطح مجاور (Approximal surface) .

**contact , working** تماس عامل  
تماس الأسنان المتقابلة على الجانب الذي يتحرك باتجاهه الفك .

**contagion** 1- عدوى ، مرض مُعد ، عامل مُحدث للمرض (مثل فيروس)  
2- سُم ، تأثير أو إتصال مؤذ .

1- مُعد ، سارّ  
2- ناقل للعدوى  
متعلق بمرض قادر على الانتقال من شخص لآخر .

**contagious disease** مَرَض مُعد (مُعدي)  
مرض ينتقل بالاختلاط المباشر مع المريض ، أو باستعمال أدوات سبق للمريض استعمالها أو ملوثة بإفرازات منه .

**contagiousness** قابلية العدوى ، قابلية السريان

**container** وعاء ، إناء ، صندوق

**contaminate** يُلوث  
يلوث الشيء أو يجعله غير نقي بإضافة مادة غريبة ، أو يجعله معدياً بكائنات دقيقة .

**contaminated** مُلوث

**contamination** تَلوُّث  
حالة وجود التلوث ، أو عدم نقاء الشيء بسبب إضافة مادة غريبة أو كائنات دقيقة .

**contemporary** مُعاصر

**contiguous** مُماس ، مُتلامس ، مُجاور ، قريب ، متصلّ بـ

**continuous** مستمر ، متواصل ، دائم

**continuous bar retainer = Kennedy's bar** مُثبتة ذات عارضة مستمرة = عارضة كينيدي  
عارضة معدنية تستند عادة على الأسطح اللسانية للأسنان الأمامية ، لتساعد على استقرارها وتعمل كمثبتة غير مباشرة أو تُساعد على ثبات الامتداد الوحشي لجهاز جزئي متحرك .

**continuous beam** 1- عارضة مستمرة  
عارضة مُحملة على العديد من الدعائم ، تقوم بدعم نهاية العارضة غير المدعومة .

2 - شعاع مستمر

**continuous clasp** مشبكة مستمرة ، مشبكة متواصلة ،  
عارضة معدنية تستند عادة على السطح اللساني للأسنان لتساعد على استقرارها وتعمل كمثبتة غير مباشرة .

**continuous gum denture** بدلة سنية لشوية مستمرة  
بدلة صناعية تشمل على أسنان خزفية ، وقاعدتها من الخزف الذي يخبز على قاعدة بلاستيكية رقيقة (لم يعد مستعملاً في الوقت الحاضر) .

**continuous loop wiring** رَبط بالعمود المستمرة ، رَبط بالعمود المتواصلة  
انظر ربط سلكي (Wiring) .

**continuous orthodontic force** قوة تقويمية مستمرة

**continuous restoration** حشوة متواصلة

**continuous suture** درز مستمر ، خياطة متواصلة  
انظر درز ، خياطة (Suture) .

**contour** 1- مُحيط ، حُدود ، تَخْم ، حَدّ ، كفاف الشكل ، أو الهيئة الخارجية ، أو السطح التشريحي للشيء .  
2- شكل ، هيئة  
إيداع الشكل الخارجي للبدلة أو للأسنان الصناعية أو نحت السطح الخارجي للحشوة الترميمية بالشكل المطلوب .

**contour alloy** خليطة محيطية ، خليطة كنافية  
خليطة مناسبة للحشو يمكن أن تأخذ الشكل التشريحي لمحيط السن .

**contour , buccal** المحيط الخدي ، المحيط الدهليزي  
شكل السطح الخدي للسن الخلفية.

**contour , gingival** المحيط اللثوي  
الهيئة الخارجية لمادة قاعدة البدلة ، أو شكل أية مادة أخرى حول الأسطح الملاصقة والأسطح العنقية للأسنان الصناعية .

**contour , gingival denture** محيط البدلة السني اللثوي ، المحيط اللثوي للبدلة  
الشكل أو الهيئة الخارجية لقاعدة البدلة أو الهيئة الخارجية لأية مادة أخرى حول أعناق الأسنان الصناعية .

**contour , height of** علو المحيط = ارتفاع المحيط  
خط وهمي يحيط بالسن ، ويحدد بوضوح أكبر محيط لتاج السن في مكان مختار . في تصنيع البدلة الجزئية المتحركة ، تُسمى المنطقة فوق هذا الخط : منطقة التقارب الطاحني ، بينما تُسمى المنطقة أسفل هذا الخط (لثوياً أي باتجاه اللثة) منطقة التقارب العنقي ؛ يمكن أن يتغير مكان الخط (يرتفع أو ينخفض) بحسب ميل القالب بالاتجاه الخدي اللساني أو العكس وهو على المساحة «المخططة» .

**contour line** خط المحيط  
خط يظهر أعلى ارتفاع محيطي.

**contour lines of Owen** خطوط أوين المحيطية  
خطوط مجهرية تشاهد أحياناً في عاج السن ، حيث تقابل الانحناءات الثانوية للأنايب العاجية .

**contour , palatal** مُحيط حنكي  
انظر تشكيل الحافة (Festooning) .

**contour , proximal** مُحيط ملاصق ، محيط مجاور  
شكل أو هيئة السطح الإنسي أو السطح الوحشي للسن .

**contoured band** شريط مُحيطي ، شريط مُطابق  
رباط أو طوق مُشكل على هيئة السن أو مهياً لكي يطابق محيط السن ، ويستعمل لعمل حشوة في السن .

**contouring** تشكيل الحواف ، ضبط الحواف

**contouring pliers** زردية ضبط الحواف

**contra-** (سابقة) مُضاد ، معاكس

**contra-angle** زاوية عكسية  
أداة تشتمل على زاويتين أو أكثر ، بحيث تسمح الزوايا بوضع الطرف العامل للأداة عند أو قريباً من أو في حدود 3 ميلليمتر من المحور الطولي لمقبض الأداة .

**contra-angle hand piece** قبضة ذات زاوية عكسية  
حامل لمثاقيب حفر الأسنان ذو زاوية مزدوجة ، أو سلسلة من الزوايا تسهّل الوصول إلى موضع الحفر .

**contra-bevel** جلف معاكس  
1 - يُسمى أيضاً (Reverse bevel) : الزاوية بين النصل القاطع وقاعدة الجيب حول السني حينما يكون النصل في وضع يفصل الظهارة الميزابية عن الظهارة الخارجية .  
2- جلف خارجي لتحضير حفرة في السن يمتد إلى الحدبة الشدية أو الحدبة اللسانية من حشوة داخل التاج .

**contra-indication** مُضاد استطباب  
أي عامل في سيرة المريض ، يجعل من غير الحكمة تنفيذ خطة معينة للعلاج .

**contractile** مُقلّص ، قلوص

**contraction** تقلص ، انقباض  
تُقصان في المقدار ، إما في الطول أو في المساحة أو في الحجم . بحيث يصبح الشيء أصغر أو أقصر .

**contraction , isometric** تقلص متساوي القياسات  
تقلص عضلي بدون تغيير في طول العضلة خلال التقلص .

**contraction , isotonic** تقلص إيسوي التوتر  
تقلص عضلي يؤدي إلى قصر في طول العضلة ، بينما العضلة في توتر ثابت .

**contraction of muscle** تقلص العضلة ، انقباض العضلة  
قصر وتوتر في العضلة استجابة لتنبيه العصب .

**contraction , postural** تقلص وضعي  
الحفاظ على توتر العضلة ، بوضع متساوي القياس كاف للمحافظة على الوضع ، بالاعتماد على قوة أو شدة العضلة .

**contracture** تَقْفُوع

**contraindications** النواهي ، الموانع ، موانع الاستطباب ، موانع الاستعمال

**contralateral** مقابل ، على الجانب المقابل  
متعلق بالجانب المقابل لبنية أو آفة .

تقارب عنقي = منطقة تقارب عنقية = convergence , cervical

## infrabulge area

الزاوية المتكوّنة بين الميل المحوري العنقي لسطح السن من أحد الجوانب ، وقلم التسجيل التشخيصي لمخطّطة القلب السني ، حينما تتلامس مع السن عند ارتفاعها المحيطي . انظر الارتفاع المحيطي (Height of contour) .

## convergent

مُتقارب

## converging

مُقارب ، مُجمّع

## convex

مُحدّب

منحن مثل السطح الخارجي للدائرة أو الكُرّة ؛ سطح ذو انحناء خارجي على شكل قبة.

## convulsion

اختلاج

حالة من التقلّص العضلي اللاإرادي العنيف .

## cooling

تبريد ، تبرّد

## coordination

تنسيق ، تنظيم

القدرة على العمل بانسجام ، كما في التناسق العضلي .

## copal

الكوبال ، صمغ راتيني قاس

راتين يُستخلص من الأشجار الاستوائية يستخدم في المذيب أو المادة الحاملة كالورنيش .

## copal resin

راتين الكوبال

## copal varnish

ورنيش صمغ الكوبال

ورنيش مُبطّن للحفر المحضّرة في السن .

## cope

1- غطاء ، قُبعة ، قَلنسوة ، قوب

صفيحة معدنية توضع على سطح جذر السن قبل تثبيت التاج الصناعي .

2- النصف العلوي من البوتقة

الجانب العلوي أو الجانب القاعدي من بوتقة الجهاز السني «البدلة السنية» .

## coping

قوب ، غطاء ، قُبعة ، ستارة ، قَلنسوة

غطاء رقيق من المعدن المصبوب ، بدون غوورات خارجية ينطبق تماماً على السن المحضرة أو الوتاد قبل استقبال تاج ، أو بدلة سنية فوقية .

## coping , transfer

غطاء ناقل

غطاء من المعدن أو من الراتين الأكريليكي يُستعمل لنقل القلب من الطبعة ، وبذلك يمكن الحصول على علاقة ثابتة بين السن المحضّرة والأسنان الملاصقة أو علاقة ثابتة بين الأسنان العديدة المحضرة . والأسنان الأخرى في القوس السنية .

(في طب الأسنان) : يشير إلى الجانب غير العامل للبدلة السنية .

## contralateral arch

على الجانب المقابل من القوس (قوس الجانب الموازن)

## contralateral side

جانب مُقابل (الجانب الموازن) الجانب المقابل للجانب العامل .

## contrast

تباين ، تضاد

(في التصوير الشعاعي) : الاختلاف في الكثافة بين المناطق المتجاورة على الصورة الشعاعية .

## contrast agents

عوامل التباين

مواد ظليلة على الأشعة تدخل ضمن الأنسجة بكثافة مُتجانسة بحيث تمكن رؤية البنية وحدودها الخارجية .

## contrast medium

وسط تبايني

مادّة غير منفذة للأشعة ، تدخل إلى بنية مملوءة بالهواء أو بنية مملوءة بالسائل لتجعل بالإمكان رؤيتها .

## control

يتحكّم ، يَضبط ، تحكّم ، سيطرة ، ضَبط

## control , foot

جهاز التحكم القَدَمي

## controlled drugs

العقاقير المراقبة ، عقاقير مُتحكّم بها

انظر قانون سوء استعمال الأدوية (Misuse of drugs act) .

## contusion = bruise

رض ، رضح

## convenience

ملاءمة ، موافقة

## convenience form

تشكيل ملائم ، تهيئة ملائمة

إجراء تعديل على الحفرة المحضّرة في السن ، لتكون ملائمة لإدخال الحشوة النهائية ؛ وهذا ينقذ في حالة الحشو برفائق الذهب ، حيث يقطع جدار الحفرة بميل مُعين يسمح بسهولة وصول رأس أداة الرّصّ إلى بعض أجزاء الحفرة .

## convenience point

نقطة الملائمة

نقطة البداية أو مساحة غُور مُثبت تساعد على تثبيت أول قطعة ترصّ داخل الحفرة من مادة الحشو .

## convenient

ملائم

## convenient form

شكل ملائم

## conventional

اعتيادي ، تقليدي

## conventional alloy

سبيكة اعتيادية ، خليطة اعتيادية

## converge

1- يتقارب أو يميل إلى الالتقاء عند نقطة واحدة

2- يتجمّع ، يتركّز

3- يُقارب ، يجمع ، يُلّم

## converge gingivally

تقارب لثوي

## converge occlusally

تقارب إطباقِي

## convergence = convergency

1- التقارب

الميل إلى الالتقاء عند نقطة واحدة .

|  |  |  |   |
|--|--|--|---|
| <b>copolymer</b>                                   | بلمرة مُشاركة ، بلمر مُشترك<br>مُتمائم مكون من وحدتين مختلفتين أو أكثر من وحيد<br>البلمرة .  | <b>cord , dental engine</b>                          | خيط المحرك السني  |
| <b>copolymerization</b>                            | بلمرة إسهامية<br>تضاعف إسهامي للأصل .  | <b>cord , enamel</b>                                 | حبل الميناء<br>بنية مؤقتة في بالسن أثناء نشأته تربط عُقدة الميناء مع<br>الصفیحة السنية الخارجیة .   |
| <b>copper = Cu</b>                                 | النحاس<br>عنصر معدني محمر ، رمزه الكیمیائي Cu ، لين وقابل<br>للطرق وأملاحه سامّة ، ویستعمل بكثرة في الخلائط .  | <b>cord , gingival retraction</b>                    | خيط التبعید اللثوي  |
| <b>copper amalgam</b>                              | ملغم نحاسي ، أملمغم نحاسي<br>خليطة الأملمغم التي تحتوي أساسا على النحاس والزئبق ؛<br>تلين أو تلدن بواسطة الحرارة قبل طحنها واستعمالها مباشرة .   | <b>cord , gubernacular =<br/>gubernaculum dentis</b> | الحبل الرسني ، رسن السن   |
| <b>copper band = copper ring</b>                   | شريط النحاس = حلقة النحاس<br>انظر حلقة النحاس (Copper ring) .  | <b>cord , unwaxed</b>                                | خيط غير مُشمّع  |
| <b>copper line</b>                                 | خط النحاس ، أملمغم نحاسي<br>خط مُخضّر أو أرجواني على حافة اللثة ، يشاهد في حالات<br>التسمّم بالنحاس .  | <b>cord , vocal</b>                                  | حبل صوتي ، وتر صوتي   |
| <b>copper ring = copper band</b>                   | حلقة النحاس = طوق النحاس<br>أنبوب من النحاس ذو جدار رقيق يستخدم ليحتوي ويدعم<br>مادة الطبعة ويتوفر بأحجام مختلفة ، مُرقّمة بالتسلسل .<br>ويمكن جعله ليناً أو لدناً بواسطة عملية التلين بالتحمية ثم<br>التبريد . يمكن أيضاً استعماله كتاج مؤقت على الأرحاء أو<br>كمسندة طوقية عند حشو الأرحاء . | <b>cord , waxed</b>                                  | خيط مُشمّع ، حبل مشمع   |
| <b>copper ring impression</b>                      | طبعة طوق النحاس<br>أخذ طبعة للسن المحضّرة باستخدام طوق النحاس المحتوي<br>على مادة الطبعة ، ويكون من الضروري أخذ طبعة شاملة ،<br>لتوضیح وإظهار المسافات الملاصقة للأسنان مع السن<br>المحضّرة ليتم إرسالها إلى فني الأسنان .   | <b>cordate</b>                                       | قلبي الشكل  |
| <b>copper sulphate</b>                             | سلفات النحاس<br>مادة بلورية زرقاء تُستخدم كمحلول لترسيب النحاس في<br>طريقة طلاء المعادن . وتستعمل على شكل مسحوق في<br>علاج الجيوب حول السنية .   | <b>core</b>  | 1- قلب ، نواة ، مركز ، لب ، متوسط العضو<br>(في طب الأسنان الترميمي) : صبّة من المعدن متصلة بوتاد<br>مثبت داخل قناة الجذر ، وهي البنية الأساسية التي يثبت<br>عليها التاج الصناعي ، والقلب هو جزء من نظام أو طريقة<br>القلب والوتد ويكون مصبواً أو مُسبق التصنيع ، القلب كما<br>يمكن أيضاً تشكيل من الأملمغم أو الراتين المُركّب ويثبت<br>بالسن بدبوس تثبيت داخل قناة الجذر .<br>2- قائمة ، سائدة |
| <b>copula</b>                                      | حباك<br>1 - أية بنية تصل بين الأشياء .<br>2- بُروز على اللسان في الجنين يتكوّن من اتصال الأقراس<br>العضدية الثانية ويمثل الجذر المستقبلي للسان .   | <b>core , amalgam</b>                                | قلب أملمغم  |
| <b>copula linguae =<br/>hypobranchial eminence</b> | حباك اللسان = البارزة<br>تحت الغلصمية  | <b>core , cast</b>                                   | قلب مصبوب   |
| <b>cord</b>  | حبل ، خيط ، وتر<br>أية بنية مستديرة طويلة ومرنة .  | <b>core , composite</b>                              | قلب راتيني مُركّب   |
|  |  | <b>core , form</b>                                   | قلبي الشكل<br>على شكل قلب .   |
|  |  | <b>core , porcelain</b>                              | قلب بورسلين ، قلب خزفي<br>خزف يخبز على مسندة من البلاتين ، لتوفير قاعدة قوية<br>متجانسة لتصنيع تاج ذي غلاف من الخزف (Porcelain<br>jacket crown) .   |
|  |  | <b>corium</b>  | الأدمة<br>طبقة النسيج الضام بين بشرة الجلد والنسيج تحت الجلد ؛<br>الأدمة أو الجلد الحقيقي .   |
|  |  | <b>corium , gingival</b>                             | الأدمة اللثوية<br>النسيج الضام أو الصفیحة الخاصة «الطبقة الخاصة» للثة .   |
|  |  | <b>cornea</b>  | قرنية العين   |
|  |  | <b>corner</b>  | زاوية ، ركن   |
|  |  | <b>corner , mouth</b>                                | زاوية الفم ، مُلتقى الشفتين ، الصّوار   |

|                               |  |                                   |   |
|-------------------------------|--|-----------------------------------|---|
| cornification                 | تقرُّن   | coronoid notch                    | ثُلْمَة إكليلانية   |
| cornu                         | قَرْن ، قَرْنِي الشكل<br>مرادف لقرن لُبي (Pulp horn) .   | coronoid process                  | الناتئ الإكليلاني<br>نُتوء عظمي مُستدق على الحافة العلوية الأمامية للشعبة<br>الصاعدة للفك السفلي . وهي تُوفّر منطقة ارتكاز للعضلة<br>الصدغية وتساعد على انغلاق الفم .   |
| cornua ( plural of cornu )    | قرون ( جمع قَرْن )   | coronoideotomy                    | استئصال الناتئ الإكليلي<br>البترا الجراحي للتتوء المنقاري في الفك السفلي .  |
| cornual                       | قَرْنِي<br>متعلق بالقرن (Cornu) .  | coronoidotomy                     | بضع الناتئ الإكليلي<br>إعادة التشكيل ، أو الشقّ الجراحي للتتوء المنقاري في الفك<br>السفلي .   |
| corona                        | تاج ، إكليل (لاتينية)  | coronoplasty                      | تعديل شكل التاج ، رأب التاج   |
| corona dentis                 | تاج سني  | corpuscle                         | كُرْبَة ، جُسيم ، خلية  |
| coronal                       | تاجي ، إكليلي هاملي<br>1- متعلق بتاج السن .<br>2- في اتجاه الدرز التاجي .<br>3- متعلق بـ ، أو يختص بتاج الرأس .                              | correct                           | صحيح ، مضبوط  |
| coronal plane = frontal plane | مستوى تاجي = مستوى جبهي  | correct bite                      | عضّة صحيحة ، عضّة مضبوطة  |
|                               | أي مستوى مار طوليا خلال الجسم ، من جانب إلى جانب ،<br>يقسم الجسم إلى جزء ظهري (خلفي) وجزء بطني (أمامي) .<br>انظر مستوى وجهي (Facial plane) . | correction                        | تصحيح ، تقويم الشذوذ ، تصليح  |
| coronal portion               | الجزء التاجي ، القسم التاجي  | correction , occlusal             | تصحيح الإطباق ، تصحيح إطباق   |
| coronal pulp chamber          | حجرة اللب التاجية  | corrective                        | تصحيحي ، مُقوّم ، مصلح ، مادة مقوّمَة   |
| coronary                      | تاجي ، اكليلي  | corrective impression material    | مواد الطبع التصحيحية  |
| coronary arteries             | شرايين تاجية   | corrective orthodontics           | تقويم تصحيحي  |
|                               | شرايين تغذي عضلات القلب . هي الأفرع الأولى من<br>الشريان الأورطي . يتسبب تضيق أو انسداد هذه الشرايين<br>بألم شديد ، (ذبحة صدرية) .           | Corrigan's line = copper line     | خط كوريجان = الخط<br>النحاسي  |
| coronary diseases             | أمراض تاجية  |                                   | نسبة إلى السيرد ج . كوريجان ، 1802 - 1880 ، Sir ،<br>D.J.Corrigan ، طبيب أيرلندي .<br>خط قُرْمزي فوق اللثة يُشاهد في حالات الانسمام<br>النحاسي .  |
| coronary thrombosis           | خثار تاجي<br>انسداد الشرايين التاجية بواسطة الخثرة .   | corrode                           | يتآكل<br>انظر مُتآكل (Corrosive) .  |
| corone = coronoid process     | الناتئ الإكليلي للفك السفلي  | corrosion                         | اتسكال<br>انظر آكل ، أكال (Corrosive) .   |
| of the mandible               |  | corrosion of amalgam              | اتسكال الأملغم  |
| coronion                      | الكليلي<br>(في قياسات الجمجمة) : طرف التتوء الإكليلي للفك<br>السفلي.   | corrosion of surgical instruments | اتسكال الأدوات الجراحية<br>صدأ الأدوات الجراحية ، أو التآكل التدريجي لأسطحها<br>اللامعة ، بسبب التأكسد وفعل الملوّثات . يُقلل تصنيع<br>الأدوات من خلائط الفولاذ الصامد من حدوث التآكل ،<br>ولكن التآكل يظل مشكلة حتى لو تمت عملية تنظيف<br>الأدوات بشكل مُرض . يحدث التآكل بسبب تنظيف<br>الأدوات الجراحية وتجفيفها بشكل غير كاف بعد استعمالها ،<br>واستعمال محاليل التعقيم التي تسبب تآكل أسطحها ،<br>والتعرّض الزائد لمثل هذه المحاليل أو خطأ في عملية التعقيم . |
| coronitis                     | التهاب ما حول السن البازغة ، تواج<br>التهاب النسيج الرخو حول تاج سن بازغة (التهاب حوائط<br>التاج) .  |                                   |   |
| coronofacial                  | وجهي تاجي<br>متعلق بتاج الرأس والوجه .   |                                   |   |
| coronoid                      | إكليلاني   |                                   |   |
| coronoid hyperplasia          | فرط تنسج إكليلاني<br>فرط نمو نسيجي حميد للناتئ الإكليلاني بالفك السفلي<br>يؤدي إلى صعوبة فتح الفك .  |                                   |   |



مُصطلح وضع لوصف المداخلة السنية الوقائية أو المحافظة التي تهدف إلى تحسين الشكل الجمالي لأسنان المرضى والمظهر الجمالي للوجه بشكل عام .

تأثير جمالي  
cosmetic effect  
تقويم تجميلي  
cosmetic orthodontics  
أخصائي التجميل  
cosmetologist  
علم المعالجة التجميلية  
cosmotology  
متلازمة كوستين = متلازمة المفصل  
Costen's syndrome =  
الفكي الصدغي ،  
temporomandibular joint syndrome  
الاختلال الوظيفي الفكي الصدغي

نسبة إلى ج. ب. كوستين ، قبل 1895 ، J.B.Costen ،  
(before ، اختصاصي أنف وأذن وحنجرة أمريكي .

الأعراض العديدة لألم مُزعج أو حالة مرضية في المفصل الفكي الصدغي بسبب عيوب في الإطباق كفقدان البعد العمودي بين الفكين أو قصور الإطباق الخلفي للأسنان ، أو أي نوع آخر من سوء الإطباق ، أو ربما الضنز الفكي أيضاً ، والرعاش العضلي ، والتهاب المفصل أو الرضح المباشر للمفصل الفكي الصدغي ؛ تسبب هذه المتلازمة ألاماً رجعياً مزعجاً يُحس به المريض في الرأس ، والعينين ، واللسان ، والجيوب الأنفية وقد يُصاحبها تَقَلُّصات عضلية مؤلمة أثناء المضغ.

الجزع الشرياني الضلعي العنقي أو الرقبى  
costocervical trunk  
يُغذي العضلات الغائرة للعنق ، والظهر ، والمسافات الأولى والثانية ما بين الضلوع ، والعمود الفقري . انظر لجزع الشرياني للعضلة الضلعية العنقية (Truncus costocervicalis) .

عمد الإصبع  
cot  
قطن  
cotton  
ملقط القطن  
cotton forceps = cotton pliers  
أداة تستعمل لإمسك المواد المختلفة ، مثل كُربَات القطن أو لفائف القطن ، وأقماع الكوتابركا وأقماع الفضة وغيرها .  
مقطنة ، وعاء القطن  
cotton holder  
كُربَة القطن  
cotton pellet  
مُوَزَّع كريات القطن  
cotton pellet dispenser  
لفافة قُطن  
cotton roll  
لفائف أسطوانية من ألياف القطن المضغوط ، تُصنَّع بأطوال من 1.5 إلى 6 بوصة ، وقطر من 3/8 إلى 11/4 بوصة وتستعمل لعزل السن عن اللعاب وحفظه جافاً خلال المعالجة السنية .

مسك لفاة القطن  
cotton roll holder  
أداة للجانب الأيمن أو الجانب الأيسر ، تتوفر بأحجام متعددة للأطفال أو للبالغين ، ولها ذراعين بتواءات بارزة ، لتمسك لفائف القطن في مكانها بالفم ، ولها ماسك بشكل الملعقة ينطبق أسفل ذقن المريض . تستخدم هذه الأداة في الفك السفلي لعزل الأسنان ولتحافظ على ساحة العمل جافة حينما يكون الحاجز المطاطي غير متوفر .

كُربَة القطن الطبي الماص  
cotton wool pellet  
قُطن طبي ، صوف قُطني =  
cotton wool = absorbent cotton =  
قطن ماص  
مادة تصنع من القطن المُنقى ويزال منه الشمع الطبيعي والحبوب ، وبذلك يمكن أن يمتص الرطوبة .

علبة القُطن الطبي  
cotton wool box  
ألياف القُطن الطبي  
cotton wool fibres  
لفافة قُطن طبية  
cotton wool roll  
لفافة صغيرة من القطن أليافها مضغوطة بإحكام ، تستعمل لامتناس اللعاب في الفم ، لتساعد في الحفاظ على ساحة العمل جافة .

صَب كوتونيوس =  
Cotunnus' nerve =  
العَصَب الأنفي الحنكي  
nasopalatine nerve

نسبة إلى د. كوتونيوس (كوتونيوس) ، 1822 - 1736 ،  
D.Cotugno (Cotunnus) ، مُشَرَّح إيطالي .

سُعَال  
cough  
يضاد ، يُبطل ، يُعادل ، يُحايد  
counteract  
عضة مقابلة  
counter-bite  
العضة التي تقابل العضة المأخوذة للأسنان في الفك الواحد .

طبعة القالب السلبية (قالب معاكس)  
counterdie  
الصورة السلبية للقالب ، تصنع عادة من معدن ذي درجة ذوبان منخفضة عن المعدن المصنَّع منه القالب .  
مُهَيِّج مقابل  
counter-irritant  
1 - ما يحدث أو يسبب تهيجاً مُضاداً .  
2 - أي عامل يستخدم لإحداث التهيج ، أو الإثارة في موضع من الجسم لتخفيف الألم أو الالتهاب في موضع آخر .

تضاد التهيج ، تخريش مضاد ،  
counter-irritation  
تهيج مضاد  
إحداث إثارة أو تهيج سطحي متعمد ، من أجل تغطية أو تخفيف تهيج أو ألم موجود فعلياً .  
ثقب مشطوب  
countersink



|  |  |
|--|--|
| 1- منخفض مشطوب الحواف على السطح تعد لاستقبال رأس مسمار لولبي أو مسمار برشام ، بحيث يستوي مع السطح أو يغور تحته .   | (III) العصب محرك مقلة العين (Oculomotor) .   |
| 2- الأداة التي تستعمل لإحداث هذا المنخفض .   | (IV) العصب البكري (Trochlear nerve) .  |
| <b>Coupland chisel</b> إزميل كوبلاند   | (V) العصب مثلث التوائم (Trigeminal nerve) .  |
| انظر إزميل (Chisel) .  | (VI) العصب المبعد (Abducent nerve) .   |
| <b>couple</b> ازدواج ، مزدوج   | (VII) العصب الوجهي (Facial nerve) .  |
| (في تقويم الأسنان) : قوتان متساويتان متوازيتان تعملان في اتجاهين متضادين وليساً على نفس الخط . هاتان القوتان تعملان على دوران الجسم حول محور المقاومة .  | (VIII) العصب السمعي (Auditory nerve) .   |
| <b>cover</b> غطاء  | (IX) العصب اللساني البلعومي (Glossopharyngeal nerve) .                                 |
| <b>cover , headrest</b> غطاء مسندة الرأس   | (X) العصب الحائر ، العصب المبهم (Vagus nerve) .  |
| <b>covered</b> مغطى ، مغشى   | (XI) العصب الإضافي (Accessory nerve) .   |
| <b>cowhorn forceps</b> ملقط قرن البقرة   | (XII) العصب تحت اللساني (Hypoglossal nerve) .  |
| أداة سنوية تُستخدم لقلع الأضراس السفلية . انظر كلابة (Forceps) .   | تسمى أيضاً الأعصاب الخية (Cerebral nerves) .   |
| <b>crack</b> شقّ ، صدع ، شرخ   | <b>cranial neuralgia</b> ألم عصبي قحفي   |
| <b>crack , crown</b> شرخ بالتاج  | <b>cranial prosthesis</b> تعويض قحفي ، تعويض جمجمي                                     |
| <b>crack , rook</b> شرخ بالجذر   | إحلال صناعي لجزء من الجمجمة أو الرأس .   |
| <b>crack syndrome , tooth</b> متلازمة شرخ السن   | <b>cranial vault</b> قبة القحف   |
| <b>cranial = cranialis</b> قحفي  | انظر قمة القحف ، غطاء الرأس (Calvaria) .   |
| متعلق بالقحف .   | <b>cranio-</b> (سابقة) قحف   |
| <b>cranial base</b> قاعدة الجمجمة أو القحف   | <b>cranioacromial</b> قحفي أخرمي   |
| <b>cranial base line</b> خط قاعدة الجمجمة  | <b>cranioaural</b> قحفي أذني   |
| <b>cranial base line of Brodie = NS</b> خط قاعدة الجمجمة لبرودي  | <b>craniobuccal</b> قحفي شدقي ، قحفي فموي  |
| <b>cranial fossa</b> حفرة قحفية  | متعلق بالقحف (Cranium) وجوف الفم (Oral cavity) .                                       |
| <b>cranial index = cephalic index</b> منسب قحفي = منسب رأسي  | <b>cranioclele</b> قبيلة قحفية   |
| <b>cranial nerve</b> عصب قحفي  | <b>craniocerebral</b> قحفي مخي   |
| عصب من الاثني عشر زوجاً من الأعصاب المحيطية التي تنشأ مباشرة من جذع الدماغ . انظر مدخل قحفي (Craniales) .  | <b>craniocervical</b> قحفي عنقي  |
| <b>cranial nerves</b> الأعصاب القحفية  | <b>cranioclasia</b> شدخ القحف  |
| اثنا عشر زوجاً من الأعصاب تنشأ من الدماغ وتخرج من التجويف القحفي من خلال ثقب عديداً في قاعدة القحف ، بعكس الأعصاب الشوكية التي تنشأ من الحبل الشوكي . الأعصاب القحفية ترقم بأرقام رومانية متعارف عليها كما يلي : | <b>craniocleidodysostosis =</b> شدوذ التعظم الترقوي القحفي ،                           |
| (I) العصب الشمي (Olfactory nerve) .  | <b>cleidocranial dysostosis</b> شدوذ التعظم القحفي الترقوي                             |
| (II) العصب البصري (Optic nerve) .  | <b>cranioididymus</b> المسخ ذو القحفين   |
|  | <b>craniofacial</b> قحفي وجهي  |
|  | متعلق بالقحف (Cranium) والوجه (Face) .   |
|  | <b>craniofacial angle</b> زاوية قحفية وجهية  |
|  | الزاوية ما بين المحور القاعدي القحفي والمحور الوجهي القاعدي عند الدرز الوتدي المصفوي . |
|  | <b>craniofacial complex</b> مركب قحفي وجهي   |
|  | <b>craniofacial deformity</b> تشوه قحفي وجهي   |
|  | <b>craniofacial disjunction</b> انفصال قحفي وجهي                                       |
|  | ( شدوذ التحام الدرز القحفي الوجهي )  |
|  | <b>craniofacial disjunction</b> كسر انفصالي قحفي وجهي =                                |
|  | <b>fracture = Le Fort</b> كسر لوفور للفك العلوي  |
|  | <b>III fracture</b> من المرتبة الثالثة   |

|   |   |  |
|---|---|--|
| كسر مستعرض للعظام القحفية الوجهية فوق العظم الوجني .  | craniometric                                      | متعلق بقياس القحف  |
| craniofacial dysfunction  | اعتلال وظيفي قحفي وجهي                            | النقط القحفية  |
| craniofacial dysostosis   | خلل التعظم القحفي الوجهي                          | أية علامات على الجمجمة تستعمل في قياس أبعادها .  |
| حالة وراثية شاذة تتميز بتأنف الرأس (أي ذو جمجمة مخروطية الشكل) ، وجحوظ العينين ، وفرط التباعد حول العين ، وأنف شبيه بمنقار البغاء ، ونقص نمو الفك العلوي مع بروز نسبي للفك السفلي. انظر خلل التعظم (Dysostosis) . | craniofacial relationship                         | علاقة قياسات الجمجمة ض   |
| craniofacial fracture   | كسر قحفي وجهي                                     | مبحث قياس الجمجمة  |
| craniofacial notch  | الثلمة القحفية وجهية                              | قياسات الجمجمة ، علم أبعاد الجمجمة   |
| ثلمة على الحاجز العظمي بين التجويفين الأنفي والحجاسي .  | craniofacial skeleton                             | علم يختص بقياسات الهيكل العظمي القحفي الوجهي للدراسة المقارنة بين أنواع سلالات الإنسان ، واختلافه عن الرئيسيات الأخرى ، أي رتب الثدييات الأخرى التي تشمل الإنسان ، والقرود ، إلخ . |
| craniofacial wiring   | ربط قحفي جبهي بالأسلاك ، تثبيت قحفي وجهي بالأسلاك | craniofacial fracture  |
| craniognomy   | دراسة الجمجمة ، مبحث شكل الرأس ، مبحث القحفيات    | craniofacial notch   |
| craniograph   | مخطط الجمجمة ، مرسوم القحف                        | craniofacial skeleton  |
| craniography  | تصوير الجمجمة ، وصف الجمجمة ، تصوير القحف         | craniofacial wiring  |
| craniology  | علم الجماجم                                       | craniognomy  |
| craniomalacia   | تلين القحف  | craniograph  |
| حالة تتميز بليونة في عظام الجمجمة ، تشاهد عادة في الأطفال الرضع .   | cranioschisis                                     | craniography   |
| cranio-mandibular   | قحفي فكي سفلي                                     | craniosclerosis  |
| متعلق بالجمجمة (القحف) (Skull) والفك السفلي (Mandible) .  | تصلب قحفي ، تكثف عظام الجمجمة                     | cranioscopy  |
| cranio-mandibular disorders   | الاضطرابات القحفية الفكية السفلية                 | فحص الجمجمة التشخيصي ، تنظير القحف   |
| cranio-mandibular fixation  | تثبيت قحفي فكي سفلي                               | قحفي فقاري ، قحفي صُلبي ، قحفي سيسائي  |
| انظر تثبيت ، رد (Fixation) .  | cranio-stat = cephalostat                         | مثبت الرأس ، جهاز مثبت للرأس   |
| cranio-mandibular joint   | مفصل قحفي فكي سفلي ، مفصل فكي صدغي                | أداة تستخدم للتحقق من تكرار ثبات الرأس في نفس المكان ، لإجراء صور شعاعية متكررة ، تستخدم في قياسات الرأس .   |
| cranio-maxillary  | قحفي فكي علوي                                     | cranio-tenosis   |
| cranio-maxillary fixation   | تثبيت قحفي فكي علوي                               | تضيق القحف   |
| تثبيت الأجزاء المكسورة من الفك مع الأجزاء السليمة وغير المكسورة للجمجمة بواسطة الأسلاك أو المسامير المعدنية .   | cranio-tenosis                                    | تعظم دروز القحف الباكر   |
| cranio-meningocele  | قبيلة سحائية قحفية                                | تعظم الدروز القحفية في وقت مبكر عادة .   |
| cranio-meter  | مقياس القحف                                       | cranio-synostosis  |
|   |   | تعظم دروز القحف المبكر   |
|   |   | cranio-tabes   |
|   |   | تابس قحفي  |
|   |   | cranio-tome  |
|   |   | محجاج  |
|   |   | cranio-tomy  |
|   |   | حج القحف   |
|   |   | أية فتحة جراحية في الجمجمة ، لتخفيف الضغط داخل الجمجمة أو للتحكم في النزف ، أو لإزالة ورم .  |
|   |   | cranitis   |
|   |   | تهاب عظام الجمجمة ، التهاب القحف   |
|   |   | cranium  |
|   |   | قحف  |
|   |   | ذلك الجزء من الرأس الذي يحتوي الدماغ والذي يمكن تمييزه عن الوجه .  |

|                          |  |   |
|--------------------------|--|---|
| cranium bifidum          | قحف مشقوق  | كريوزوت   |
| cranium cerebrale        | القحف المخي  | مطهر ومضاد للعفونة يستعمل لمعالجة احتقان لب السن .  |
| cranium viscerale        | القحف الحشوي   | فرقة  |
| cranter                  | ضرس العقل ، الرحي الثالثة<br>مصطلح قديم .  | إحساس ملموس بصوت كركرة ناتج عن تشابك قطع<br>العظم المكسورة ، حول هلاله المفصل الفكي الصدغي .<br>صوت طقطقة عالية تحدث في المفاصل ، وفي الرتتين<br>حينما تُصاب ببعض الأمراض .   |
| crater                   | أقنة<br>انخفاض موضعي ، أو حفرة على شكل تجويف ، دائرية<br>عادة ولها حواف مرتفعة .   | فرقة مفصالية  |
| crater , gingival        | أقنة اللثة<br>انخفاض في اللثة الملاصقة ، بسبب تلف تنخري للحليمة .  | 1- ميزاب<br>2- هلال ( على شكل هلال )  |
| crater osseous defect    | عيب عظمي أقنوي   | ميزاب تحت اللساني   |
| crazing                  | تجزع<br>تشققات دقيقة شعرية الشكل تظهر على أسطح الأسنان<br>الطبيعية ، والأسنان الخزفية ، والأسنان الأكريلكية ، ومادة<br>قاعدة البدلة السنية الراتينية نتيجة الإجهاد الداخلي .   | كريزول  |
| crazing of acrylic teeth | تشقق الأسنان الأكريلكية<br>تشققات دقيقة تظهر على أسطح الأسنان .  | سائل مُصْفَر ، يستخرج من قطران الفحم أو الخشب ،<br>يحتوي على نسبة صغيرة من الفينول . يستعمل أحياناً<br>كمضاد للعفونة ومطهر . ويستعمل أيضاً كمركب مع<br>محلول الفورمالدهيد ، يسمى بالفورموكريزول ويستعمل<br>في معالجة قناة الجذر كمادة مُفقدة للحويية ومضادة<br>للعفونة .  |
| creep                    | زحف ، زحف<br>يتغير شكله تغيراً ثابتاً نتيجة للإجهاد المستمر أو للتعرض<br>للحرارة العالية ؛ تغير بطيء في أبعاد شيء ما نتيجة للإجهاد<br>المستمر ، أو للتعرض للحرارة العالية .<br>مصطلح وصفي مُفيد في طب الأسنان بسبب العلاقة<br>الموجودة بين انهيار أو تكسر حواف الأملغم ، والتغير البعدي<br>(الزحف Creep) للأملغم . تنساب حشوات الأملغم أو<br>ترزح تحت تأثير قوى المضغ القوية ؛ كما يتغير أيضاً شكل<br>المعادن الساخنة والخزف ببطء ، حينما تكون تحت تأثير ناتج<br>عن حمل أو ضغط مستمر . | عُرْف   |
| creep , dynamic          | زحف ديناميكي ، زحف حركي ، زحف<br>فعال نشط<br>قياس التغير البعدي الناتج عن وضع الثقل الدوري خلال<br>فترة زمنية .  | حافة ، أو حيد ضيق بارز مرتفع ، مصطلح يستخدم بشكل<br>عام في وصف العظم ، مثل القنزعة الأنفية للفك العلوي<br>ويستخدم أحياناً في وصف الأنسجة الرخوة ، مثل قنزعة<br>لثوية (Gingival crest) .   |
| creep , static           | زحف ساكن<br>وضع ثقل على العينّة ، وتسجيل التغير البعدي بالنسبة<br>للزمن . وضع ثقل صغير ، وتسجيل الجهد أو التوتر<br>الناتج . يُزاد الثقل ( بحيث ينتج ثقل أكبر ) ، ويسجل التغير<br>البعدي على فترات زمنية معينة .  | العرف السنخي<br>أعلى نقاط الناتي السنخي ، يوجد بين سنخين سنين .   |
| crenulation              | تحزيب ، تسنين ، تفرض<br>تجعدات في الخلايا ، يسببها أي سائل محيط بها مفرط<br>التوتر ، حيث يترك السائل الخلوي ، الخلية ، في محاولة<br>للتخفيف من ضغط المحلول المحيط بالخلية .  | العرف السنخي<br>عُرْف المبوقة<br>حيد أو ارتفاع يمتد من قاعدة الحافة الأمامية للتوء المنقاري<br>للفك السفلي إلى الرحي الطاحنة ترتكز عليه العضلة<br>المبوقة .<br>عُرْف سني = Kolliker's dental crest<br>عرف كوليكر السني<br>عُرْف لثوي ، قنزعة لثوية ، قنزعة لثوية ،<br>قمة لثوية = حافة لثوية<br>عُرْف كوليكر = dental crest = Kolliker's dental crest<br>السنخي = عُرْف سني<br>عرف عصبي<br>عرف قفوي ، عرف قذالي<br>عرف الفك العلوي ، المحارة crest of the maxilla , conchal |



**crico-** حلقة (سابقة)

**cricoarytenoid** حلقي طرُجهايي

**cricoarytenoid muscle** العضلة الطرُجهايلية الحلقية  
عضلة تضيق أو توسع مشق المزمار . انظر عضلة حلقيه  
طرُجهايلية (Cricarytenoideus) .

**cricopharyngeal** حلقي بلُعمومي ، فتحي بلُعمومي

**cricopharyngeal muscle** العضلة البلُعمومية الحلقية  
جزء من العضلة مضيق البلعوم السفلية . انظر عضلة  
بلُعمومية حلقيه (Cricopharyngeus) .

**cricothyroid** حلقي درقي ، فتحي درقي

**cricothyroid artery** شريان درقي حلقي  
يغذي العضلة الدرقية الحلقية (Cricothyroid muscle) .  
انظر عضلة درقية حلقيه (Cricothyroidea) .

**cricothyroid muscle** عضلة درقية حلقيه  
توتر الطيات الصوتية . انظر عضلة درقية حلقيه  
(Cricothyroideus) .

**cricothyroidotomy = cricothyrotomy** بضع الحلقي  
والدرقي

**cricothyrotomy = tracheostomy** بضع الغشاء الحلقي  
والدرقي  
ثقب الغشاء الحلقي الدرقي بواسطة إبرة أو نصل جراحي  
لعمل فتحة عاجلة بالمجرى الهوائي .

**cricotomy** بضع الحلقي

**cricotracheotomy** بضع الحلقي الرغامي

**crystalite** كريستوباليت  
نوع من السيليكا يستعمل مع جبس باريس كمقاوم للحرارة  
في المواد الكاسية .

**criteria** موازين ، معايير ، مقياس

**criterion** ميزان ، معيار ، مقياس ، محك ، فيصل

**critical** حرج ، حاسم ، خطير

**critical pH** باهاء حرجة

**crocodile clip** مشبك التمساح

**crocodile tongue** لسان تمساحي  
اللسان الصفني .

**cross** مُتصالب ، متقاطع ، معترض

**cross agglutination** تراص مُتصالب

**cross-arch** قوس معترضة

**cross-arch fulcrum line** خط ارتكاز القوس المعترضة

**cross-beak ligature scissor** مقص ذو منقار مُتصالب  
لقطع الرباط السني

**crossbite** إطباق متصالب ، عضه متصالبة  
حالة من سوء الإطباق ، حيث يتأثر وضع الأسنان الشفوي  
اللساني بعوامل طبيعية أو بعادة مكتسبة تؤدي إلى شدوذ  
في العلاقة الجانبية بين الفكين ، يختلف عن الإطباق  
الطبيعي ؛ وتكون فيه العلاقة الشفوية اللسانية أو العلاقة  
الخدبية اللسانية للأسنان المتقابلة عكس الوضع الطبيعي أي  
بحالة تراكب أفقي معكوس (Reverse horizontal overlap) .

**crossbite , anterior** عضه متصالبة أمامية ، إطباق متصالب  
أمامي  
تكون القواطع السفلية في وضع شفوي بالنسبة للقواطع  
العلوية .

**crossbite , buccal** عضه متصالبة خدية ، إطباق متصالب شدقي  
تغير وضع الأسنان العلوية أو الأسنان السفلية إلى الناحية  
الخدبية « الشدقية » وحدوث عضه متصالبة نسبية .

**crossbite , dental** إطباق متصالب سني  
إطباق متصالب ، ينشأ نتيجة سوء وضع سني .

**crossbite , dental anterior** إطباق أمامي سني متصالب

**crossbite , lingual** إطباق متصالب لساني  
تغير وضع الأسنان العلوية ، أو الأسنان السفلية إلى الناحية  
اللسانية ، وحدوث عضه متصالبة نسبية .

**crossbite , posterior** إطباق متصالب خلفي  
تنزاح الأسنان الخدية « الشدقية » السفلية إلى الناحية الخدية  
أو إلى الناحية اللسانية بالنسبة للأسنان العلوية أو العكس .

**crossbite , skeletal** إطباق متصالب هيكلية  
عضه متصالبة سببها سوء وضع هيكلية أو سوء نمو .

**crossbite teeth** أسنان ذات إطباق متصالب  
تصميم للأسنان الخلفية يشمل تعديلاً بالحدبات الخدية  
للأسنان العلوية بحيث تتركز في حفر الأسنان السفلية .

**cross contamination** انتقال التلوث ، انتقال العدوى  
انتقال الجراثيم ، أو الفيروسات أو متلازمة العوز المناعي  
المكتسب أو التهاب الكبد الوبائي عن طريق غير مباشر من  
مرضى إلى آخر عند استخدام طرق تعقيم غير جيدة أو  
أدوات غير نظيفة أو حقن غير طروحة .

**cross-cut bur** مشقب ذو قطع مُتصالب

**cross-hatching** الترقين ، التظليل المتعارض  
(في العمليات الجراحية) : تَعليم خط القَطع بخطوط دقيقة  
عمودية «90 درجة» على خط القَطع ، حتى يتسنى خياطة  
الجرح في وضعه الطبيعي بعد العملية .

**cross-infection** عدوى متصالبة  
انتقال العدوى من مريض إلى آخر في المستشفى أو في  
المستوصف ، أو في مركز العناية الصحية في نفس البيئة .  
انظر عدوى (Infection) .

**cross-linking** ترابط مُتصالب ، صلة مُتصالبة  
إضافة مواد إلى الراتين الأكريليكي لتصلبيه ، وجعله متيناً ،  
وخالياً من التشقق ، بواسطة سائل وحيد التماثر .

**cross-pin teeth** أسنان ذات دبوس معترض  
أسنان اصطناعية ذات دبوس متعامدة مع محورها الطولي ،  
تثبت في البدلة المتحركة الجزئية أو الكلية .

**cross-section** مقطع مُستعرض ، مقطع عرضي

**cross- striations** خطوط عرضية  
خطوط تُرى تحت المجهر ، تعبر المواشير المينائية ، يُعتقد أنها  
تعكس نموها اليومي .

**cross-tooth curve** قوس سنية معترضة ، منحني سني معترض

**crossing of the eye** حَوَك ، تصالب العين

**Crouzon's disease =** مرض كروزون = خلل التعظم  
القحفي الوجهي  
نسبة إلى أ. كروزون ، 1874-1938 ، O.Crouzon ،  
أخصائي أعصاب فرنسي .

**crowd** يَنحَشر ، يزدحم

**crowded** مزدحم ، مُتراص على نحو غير مُريح

**crowded , over** فَرط ازدحام ، فرط انحشار

**crowding** ازدحام ، رصص ، تراكب  
سوء إطباق ناتج عن انزياح الأسنان أو سوء توضعها في  
القوس السنية ، بسبب كبر الأسنان وعدم تكافؤها مع  
القوس السنية ، أو بسبب صغر القوس السنية غير المتكافية  
مع الأسنان . فتصبح الأسنان مزاحة ، أو ملتفة ، أو ملتوية  
«مفتولة» في الأبعاد الثلاثة .

**crown = corona** تاج ، إكليلكي  
1- تاج السن الطبيعية ؛ ذلك الجزء من السن الذي يغطى  
بالميناء ، ويظهر خارج اللثة .  
2- تاج أو غطاء اصطناعي يغطي كل التاج الإكلينكي  
للسن أو جزءاً منه ، ويثبت في مكانه بالإسمنت . ويمكن  
أن يصنع من المعدن أو البلاستيك ، أو لخزف ، أو من هذه  
المواد مجتمعة . ويُصنّف حسب طريقة تحضيره والمواد  
المُصنّع منها .

**crown , acrylic** تاج أكريليكي

**crown , acrylic veneer** تاج ذو قشرة أكريليكية ،  
تاج ذو وجه أكريليكي  
تاج معدني مُغطى بطبقة رقيقة من الأكريليك .

**crown , acrylic veneer gold** تاج ذهب ذو وجه أكريليكي

**crown , all cast** تاج كامل الصب ، تاج مصبوب بالكامل

**crown , anatomic** تاج تشريحي  
ذلك الجزء من السن الطبيعية الممتد من الملتقى المينائي  
العاجي إلى السطح الإطباق أو الحد القاطع .

**crown , anatomical = tooth crown** تاج السن = تاج تشريحي  
ذلك الجزء من السن المُغطى بالميناء ، وقد يكون مُغطى  
باللثة .

**crown and bridge** تاج وجسر  
بدلة سنية جزئية ثابتة .

**crown , artificial** تاج صناعي ، تاج اصطناعي  
تعويض ثابت لمعظم ، أو كل الجزء التاجي من السن  
الطبيعية ؛ يُصنّع عادة من الذهب أو الخزف أو الراتين  
الأكريليكي .

**crown , banded cast-cusp** تاج ذو سطح طاحن مصبوب

**crown , basket** تاج شبيه بالسلة  
نوع من التيجان الجزئية ، عبارة عن ثلاثة أرباع التاج ، وهو  
تاج مصبوب من المعدن ؛ يُغطى ثلاثة أرباع التاج الإكلينكي  
للسن ، بدون أو بوجه أكريليكي ، يستعمل كتعويض  
بشكل شبه دائم للأسنان الأمامية المكسورة أو القواطع  
الأمامية مشوهة التكوين عند طلبة المدارس .

**crown , bell** تاج ناقوسي ، تاج جرس  
تاج صناعي للسن ، يكون فيه القطر الإنسي الوحشي  
للسطح الإطباق أكبر من القطر عند العنق .

**crown , cap = shell crown** تاج ذو قُبْعة ، تاج ذو قَلَنْسوة =  
تاج قشري ، تاج هيكل

**crown , cast** تاج مصبوب  
تاج معدني ذو وجه تجميلي ، أو تاج جزئي أو كامل ،  
يصنع بواسطة عملية الصب .

**crown , clinical =** التاج الإكلينكي = تاج خارج السنخ  
**extra-alveolar crown**  
مصطلح تشريحي للجزء المرئي من السن الطبيعية فوق الحافة  
اللثوية عند أية مرحلة من مراحل بزوغ السن .

**crown , collar** تاج طوقي  
تاج صناعي يُغطى عنق السن ويُثبت على جذر السن  
بواسطة شريط معدني .

**crown , complete** تاج كامل  
تعويض للسطح التشريحي لتاج السن الإكلينكي بتاج  
صناعي كامل يُثبت فوق الجذعة المحضرة للسن . يُصنع من

الذهب و المعدن ، أو البورسلين أو من بعض هذه المواد  
مجتمعة .

crown , conical تاج مخروطي

crown , detached dowel تاج ذو وتد منفصل

crown , double metal تاج معدني مزدوج

crown , dowel = post crown تاج ذو وتد ، تاج مُوتَد

تاج مزود بوتراد مسبق التجهيز (Prefabricated post) .

crown , esthetic تاج تجميلي

crown,extra-alveolar = تاج خارج السنخ = تاج إكلينيكي

clinical crown

crown flask = denture flask بوتقة التاج = بوتقة البدلة

بوتقة معدنية تشبه الصندوق ذات قسمين ، قابلة للتفكيك ،  
ويُعد فيها قالب مقطعي أي قابل للتفكيك من الجبس  
الصناعي أو جبس باريس ، بغرض تصنيع البدلات السنية  
أو التعويضات الأكريلكية المختلفة .

crown form مُشكل التاج ، مُكوّن التاج

غلاف شفاف على هيئة تاج ، يستعمل في عمل التاج  
المؤقت من الأكريليك بعد تحضير السن .

crown , full تاج كامل

crown , full veneer تاج كامل ذو وجه تجميلي

تعويض خارج التاج يُغطّي التاج الإكلينيكي للسن بالكامل.

crown , gold تاج ذهبي

crown , half-cap تاج ذو نصف قلنسوة ، تاج ذو نصف قُبعة

نوع من التيجان يُغطي كل أسطح السن ماعدا السطح  
الشفوي ، أو السطح الخدي «الشدقي» ، ويثبت بشريط  
معدني .

crown , hood تاج واق (واقِي) ، تاج قلنسوي ، تاج ذو غطاء

تاج نصف قُبعة يُغطّي السطح اللساني والأسطح الجانبية  
والسطح الإطباق للسن .

crown , jacket تاج جاكيت ، تاج ذو سترة

تاج تجميلي كامل يغطي أرومة السن المحضرة بشكل كتف  
عنقي ، ويُصنع من الخزف ، أو الراتين الأكريلكي . انظر  
تاج مؤقت (Temporary crown) ؛ يثبت على السن  
بالإسمنت .

crown lengthening إطالة التاج

عملية جراحية يتم فيها قطع اللثة لزيادة كشف حافة تاج  
السن بغرض تعويضها بحشوة ترميمية ، أو لزيادة إطالة تاج  
السن لتعويضها بتاج .

crown , matrix تاج ذو قالب معدني

crown , open-face = half-cap crown = تاج ذو وجه مفتوح

تاج ذو نصف قُبعة ، تاج مكشوف الوجه

crown , partial = three-quarter crown = تاج جزئي

ثلاثة أرباع التاج

crown , partial veneer = تاج جزئي ذو وجه تجميلي =

ثلاثة أرباع التاج

تعويض خارج التاج من المعدن المصبوب يغطي معظم أسطح

تاج السن الإكلينيكي .

crown , physiological تاج فسيولوجي

crown , pivot تاج ذو سكة

تاج صناعي يثبت بواسطة وتد معدني داخل قناة الجذر  
للسن الطبيعية .

crown , platinum bonded تاج ملحوم بالبلاتين ، تاج

مخبوز على البلاتين

تاج جاكيت من الخزف المخبوز على مطرس من البلاتين .

crown , porcelain bonded تاج رابط بالبورسلين ، تاج لاحم

بالبورسلين

تاج من المعدن المصبوب ، يخبز عليه الخزف لكي يرتبط على

سطحه الخارجي .

crown , porcelain cusp تاج ذو حدبات خزفية ، تاج

خزفي الحدبات

تاج سطحه الإطباق يُغطّي بحدبات خزفية وليست

معدنية .

crown , porcelain jacket تاج ذو غلاف خزفي

تاج كامل من الخزف له كتف عند حافته اللثوية .

crown , porcelain veneer تاج قشري خزفي ، تاج ذو وجه

خزفي

تاج معدني مُغطّي بقشرة رقيقة من الخزف .

crown , post = pivot crown تاج ذو وتد ، تاج مُوتَد

أي تاج اصطناعي يُثبت بوتراد داخل قناة جذر السن.

crown , post-retained تاج مُثبت بوتراد

crown , preformed stainless steel تاج فولاذي صامد

مسبق التشكيل

تاج مسبق التشكيل من الفولاذ الصامد أو من خليطة النيكل  
كروم ، يتوفر بأحجام وأشكال عديدة حيث يُشكل ويُثبت  
وقت المعالجة . ويستعمل كتعويض شبه دائم للأسنان اللبنية  
وكتاج مؤقت للأسنان الدائمة .

crown remover نازع التاج

أداة لتنزع التيجان الاصطناعية من الأسنان .





crucible tongs ملقط البوتقة  
 cruciform صليبي الشكل  
 crude خام ، غير ناضج  
 crushing سحق ، انسحاق ، ساحق ، هرس  
 crushing strength قوة السحق ، قوة الهرس  
 crust قشّر ، وسف ، جلبة  
 Cruveilhier's nerve عَصَب كروثيلييه  
 نسبة إلى ج. كروفيليه ، 1874-1791 ، J.Cruveilhier ،  
 عالم في التشريح وعلم الأمراض فرنسي .  
 فرع عَرَضِي للعصب الوجهي .  
 Cryer's elevator رافعة كراير  
 نسبة إلى م. هـ. كراير ، 1921 - 1840 ، M.H.Cryer ،  
 جرّاح فم أمريكي .  
 واحدة من زوج من الروافع تُستعمل لخلع جذور الأرحاء ،  
 واحدة للجذر الإنسي والأخرى للجذر الوحشي ، تتعكسان  
 بالنسبة للجذور في الجهة المقابلة من الفك .  
 cryo- = kryo- (سابقة) برد ، برد شديد ، صقيع  
 cryocautery = cold cautery كي بالتبريد ، كي بردي  
 cryolite الكرايوليت  
 سائل يستعمل كمذيب في تصنيع مسحوق سليكات  
 الإسمنت .  
 cryoprobe مسبار التبريد  
 أداة تستخدم في الجراحة الباردة (الجراحة القرية : الجراحة  
 بالتبريد) .  
 cryosurgery الجراحة الباردة  
 العلاج الجراحي لأنسجة مريضة باستعمال التبريد الشديد  
 حتى درجة التجمد ، لتحطيم الأنسجة جراحياً .  
 cryotherapy المعالجة بالتبريد ، المداواة بالتبريد  
 استخدام أدنى درجات الحرارة في علاج المرض ، أي بالتبريد  
 الشديد .  
 crypt = follicle حُويصل ، جُرب ، هُرمة ، مَهْد ، خبيثة  
 crypt , dental مَهْد السن ، جُرب السن  
 تجويف في عظم الفك يحتوي على السن الناشئة .  
 حفرة العظم السنخي تنشأ فيها السن قبل أن تبزغ داخل  
 الفم .  
 cryptococcosis داء المستخفيات  
 داء فطري بُرعمي . عدوى فطرية مزمنة تسببها المستخفية  
 الحالة للنسج (Torula histolytic) (مكورة خفية جديدة  
 التكوين) ، وهي آفات ثلولية بنفسجية اللون ، يمكن أن  
 توجد على الأغشية المخاطية الفموية ويمكن أن تتقرح .

بلورة  
 [مختصر] قسم التعقيم المركزي  
 supply department  
 مُكعّب  
 مرفقي ، زندي  
 1- شبه مكعب ، مكعبي  
 2- العظم النردي  
 1- شبه مكعب  
 2- متعلق بالعظم النردي  
 ظهارة مكعبية الخلايا  
 خلايا ظهارية بسيطة الشكل مكعبة بسماكة طبقة واحدة .  
 كُفّة  
 كُفّة ظهارية = cuff , epithelial = epithelial attachment  
 ارتباط ظهاري  
 1- مُستنتب ، مزرعة ، زرع  
 العمل على إنباء كائنات دقيقة في وسط صناعي .  
 2- استنبات ، زرع  
 مجموعة من الكائنات الدقيقة النامية صناعياً .  
 3- ثقافة  
 مزرعة جرثومية  
 طبق الزرع  
 مزرعة القطرة المعلقة  
 وسط استنبات ، مستنتب  
 أية مادة تستخدم لاستنبات أو زرع الجراثيم ، ومن أوساط  
 الاستنبات الرئيسية كل من الحساء ، واللبن ، ومصل الدم ،  
 والآجار ، والبطاطس .  
 مُستنتب مختلط  
 مُستنتب يحتوي على أجناس مختلفة وعديدة من الكائنات  
 الحية الدقيقة .  
 مُستنتب سلبي  
 طبق زرع  
 مُستنتب جرثومي ينمو على صفيحة زجاجية ، أو في طبق  
 بتري .  
 مُستنتب إيجابي  
 مُستنتب نقى  
 مُستنتب يحتوي على نوع أو جنس واحد من الكائنات  
 الدقيقة .  
 مُستنتب قناة الجذر  
 مُستنتب مائل ، زرع مائل

|   |                                   |   |
|---|-----------------------------------|---|
| نمو الكائنات الدقيقة على سطح مائل للحصول على مساحة أكبر للنمو .   | <b>curettage , closed</b>         | كشط مغلق ، تجريف مغلق   |
| <b>culture , stab</b> مُستنبت وُخزي ، زرع وُخزي   |                                   | التجريف حول السني للنسج الرخوة الذي يُزال به النسيج المتموت المبطن للجدار اللثوي للجيب حول السني بواسطة المحرقة ، بدون شقّ أو قطع اللثة .   |
| زرع بتلقيح الوسط بواسطة إبرة تطعن بعمق في هذا الوسط .   | <b>curettage , open</b>           | تجريف مفتوح ، كشط مفتوح   |
| <b>culture , tissue</b> مُستنبت نسيجي ، زرع النسج   |                                   | الطريقة أو الأسلوب الجراحي حول السني حيث يزال النسيج المتموت المبطن للجدار اللثوي للجيب . ويستخدم القطع لهذا الغرض ، وتلزم الحياطة لغلغ الأنسجة المقطوعة .  |
| <b>cum = c</b> مع ، معه ، بالإضافة إلى (لاتينية) تستعمل في كتابة الوصفة الطبية .  | <b>curettage , periapical =</b>   | الكشط حول الذروي =  |
| <b>cuneate</b> وتدي ، شبيه بالوتد ، إسفيني  | <b>apical curettage</b>           | الكشط ذروي ، تجريف ذروي   |
| <b>cup</b> كوب ، محجم   | <b>curettage , subgingival</b>    | الكشط تحت اللثوي ، تجريف تحت اللثة  |
| <b>cup , flexible polishing</b> قمع الصقل اللدن ، قمع التلميع المرن   |                                   | إزالة النسيج الظهاري من قاع الميزاب اللثوي والمبطن للجيب حول السني .  |
| <b>cup , polishing</b> قمع الصقل ، أو التلميع   | <b>curettage , surgical</b>       | تجريف جراحي ، كشط جراحي   |
| <b>cup , rubber</b> قمع مطاطي   |                                   | سحج جراحي لجدران حفرة في العظم أو لنسيج رخو لإزالة محتويات الحفرة .   |
| <b>cupreous</b> نحاسي   | <b>curette = curet</b>            | مكشطة ، مجرفة   |
| متعلق بالنحاس (Copper) .  |                                   | أداة تستخدم في الكشط شبيهة بالمعلقة تستخدم لإزالة النسيج بالكحت أو التجريف ، مثل مشذب ميتشل (Mitchell's trimmer) ، ملعقة فولكمان (Volkmann's spoon) . انظر أيضاً الأدوات حول السنية (Periodontal instruments) |
| <b>cure</b> 1- شفاء ، استشفاء ، براء ، علاج   | <b>curette , bone</b>             | مكشطة العظم ، مجرفة العظم   |
| أ- علاج المرض أو الشفاء من الإصابة .  | <b>curette , periodontal</b>      | مكشطة الأنسجة الداعمة ، مجرفة دواعم السن  |
| ب- أية وسيلة ، أو عقار يستعمل لعلاج الأمراض ، أو الإصابة .  | <b>curettement= curettage</b>     | كشط ، تكشيط ، تجريف   |
| 2- يُصَلَّب ، يصنّع   | <b>curie</b>                      | كوري  |
| أ- سيلة تقنية لتحويل النماذج الشمعية ، مثل قاعدة الشمع التجريبية إلى قاعدة البدلة الصلبة المكونة من مادة أخرى .   |                                   | وحدة قياس النشاط الإشعاعي .   |
| ب - طريقة للتفاعل إما كيميائياً ، أو حرارياً لتحويل مادة لدنة إلى مادة صلبة مثل : الراتين الأكريليك الذي يتحوّل من اللدانة إلى الصلابة .  | <b>Curie , Marie</b>              | ماري كوري   |
| <b>curet = curette</b> مكشطة ، مجرفة  |                                   | عالمة كيميائية بولندية المولد ، (1867-1934) ، فرنسية الجنسية ، مكتشفة الراديوم وخواصه الإشعاعية .   |
| <b>cure t,Gracey's</b> مكشطة جرابسي ، مجرفة جرابسي  | <b>curing , denture = denture</b> | تصليب البدلة السنية =   |
| مجموعة أدوات مختلفة ، صمّمها د . جرابسي Dr.Gracey عام 1930 .  | <b>processing</b>                 | تصنيع البدلة السنية   |
| <b>curettage</b> كَشْط ، تجريف  | <b>curing , heat</b>              | التصليب بالحرارة  |
| 1 - إزالة المواد من على أسطح الجذر والجيوب حول السنية ، وذلك بالطريقة أو الأسلوب الذي يشمل إزالة الأنسجة المتموتة المبطنة للأنسجة الرخوة في جدار الجيب حول السني . يمكن أن يكون التجريف مفتوحاً أو مغلقاً . | <b>curing light</b>               | ضوء التصليب (تصليب ضوئي)  |
| 2- إزالة المواد الغريبة ( أي النسيج والعظم الملتهب المزمن) من جدران فجوة عظمية بواسطة المحرقة .   |                                   | أداة أو جهاز يستخدم الإشعاع فوق البنفسجي أو أي مصدر ضوئي آخر لتنشيط وتصليب مادة الحشو .   |
| <b>curettage , apical</b> تجريف ذروي  |                                   |   |
| إزالة جراحية للأنسجة مريضة مزمنة من السنخ العظمي المحيط بذرورة السن .   |                                   |   |

curing of acrylic      تصلَّب ، تصلب الأكريليك  
curing , pressure      التصليب بالضغط  
curing process      عملية التصليب  
العملية التي تتبلر ، أو تتصلب بها المادة الراتينية من خلال استخدام الضوء ، أو المواد الكيميائية ، أو الحرارة .  
curing , self-      تصليب ذاتي  
curing unit      وحدة التصليب ، آلة التصليب  
curled enamel      ميناء مُجعَّد ، ميناء مفتول  
ميناء السن الذي تكون القضبان المينائية فيه مفتولة ، مما يزيد من قوة الميناء .  
current      تيار ، مجرى  
current , alternating      تيار متردد ، تيار متناوب  
current , direct = constant current      تيار مستمر ، تيار متواصل  
current , electric      تيار كهربائي  
current , electrical      تيار كهربائي  
current , galvanic      تيار جلشاني ، تيار مستمر  
curtain procedure      عملية مُحبَّبة ، عملية مستورة  
عملية جراحية حول سنية تستخدم أساساً في الجزء الأمامي من الفك العلوي لإزالة الجيوب حول السنية ، أو تقليلها بدون أن يتسبب ذلك في مشاكل جمالية .  
curvature      تقوُّس ، انحناء ، اعوجاج  
curvature , anteroposterior      انحناء أمامي خلفي  
curvature , lateral      انحناء جانبي  
curve      منحنى ، قوس ، خط منحنى  
انحراف عديم الزوايا لخط مستقيم أو سطح مستقيم .  
curve , anterior      منحنى أمامي  
انحناء الأسنان من منتصف الناب في أحد جانبي القوس السنية إلى منتصف الناب في الجانب الآخر من القوس السنية .  
curve , anti-Monson's = reverse curve      عكس منحنى  
مونسون = المنحنى العكسي  
منحنى الإطباق حيث يكون محدباً للأعلى .  
curve , buccal      منحنى شدقي ، منحنى خدي  
انحناء إطباق بطول السطح الشدقي من الناحية الإنسية للضواحك إلى الناحية الوحشية لضرس العقل « الرحي الثالثة » .  
curve , compensating      منحنى مكافئ ، منحنى معاوض  
انحناء الأسطح الإطباقية للأسنان ، لتحاكي الممرات اللقمية

حينما يتحرك الفك السفلي من الوضع المركزي إلى الوضع اللامركزي . في التعويض ببدلة سنية كاملة ، يكون من وسائل استقرار الأجهزة السنية تحقيق تماس الأسنان الخلفية في العلاقة المركزية وعند بروز الفك السفلي للأمام وفي الانزلاق الجانبي .  
منحنى هيرتر - curve , Hurter-Driffield's = H&D curve      درايفيلد  
منحنى مونسون curve , Monson's      نسبة إلى ج . س . مونسون ، 1869 - 1933 ، G.S.Monson ، طبيب أسنان أمريكي .  
المستوى المنحني للأسطح الإطباقية للأسنان الخلفية ؛ وهو يطابق جزءاً من سطح كرة نصف قطرها 102 ملليمتر مركزها في نقطة بين الحاجبين ، هي مفرق الحاجبين .  
بحسب مونسون ، هو منحنى الإطباق حيث تتلامس أو تتطابق كل حذبة وكل حد قاطع مع جزء من سطح كرة قطرها 8 بوصات مركزها في منطقة مفرق الحاجبين .  
منحنى الإطباق curve of occlusion      1- السطح الإطباق المنحني الذي تتلامس فيه بتناغم الأجزاء الكبرى للبروزات أو التواءات القاطعة والإطباقية للأسنان الموجودة في الفم .  
2- منحنى الأسنان الذي يقع على الأسطح الإطباقية للأسنان .  
انظر أيضاً المنحنى العكسي (Reverse curve) .  
منحنى سبي ، قوس سبي curve of Spee      نسبة إلى ف . فون سبي ، 1855 - 1937 ، F.von Spee ، عالم ألماني أخصائي في علم الأجنة .  
منحنى يمر من لقمة الفك السفلي بطول السطح العلوي لكل الأسنان السفلية حتى القواطع المركزية ، يشكل قوساً من 6,5-7 ملليمتر حينما يشاهد من المنظر الجانبي للجمجمة .  
منحنى تشريحي لتنضيد الأسنان إطباقياً يبدأ بقمة الناب السفلي ثم الحذبات الشدقية للضواحك الطبيعية والأرحاء ويستمر حتى الحافة الأمامية للشعبة الصاعدة للفك السفلي .  
منحنى ستيفان ، قوس ستيفان curve of Stephan      رسم بياني يوضح ارتفاع وهبوط حموضة اللويحة خلال وبين الوجبات خلال 24 ساعة ، خصوصاً زيادة الارتفاع نتيجة تناول الكربوهيدرات الخالصة وبخاصة السكريات والمشروبات السكرية بين الوجبات .  
منحنى ولسون ، قوس ولسون curve of Wilson

قوس متقاطع ؛ قوس سننية متصلبة للدلالة على فرق الارتفاع بين الحدبات المدعومة ، والحدبات غير المدعومة في الإطباق .

**curve , pleasure** منحني السرور  
منحني الإطباق ، مقطعه العرضي يُطابق الخط المحذب للأعلى ماعدا عند الأرحاء الأخيرة .

**curve , reverse = anti-monson's curve = المنحني العكسي**  
عكس منحني مونسون  
منحني إطباقي مُحدّب للأعلى بالنسبة للمستوى الجيبي .  
(في تقويم الأسنان) : يوافق انحناء القوس السلكية مستوى قوس سبي ، وحدث رفع العضّة .

**curves , milled-in = milled-in paths** منحنيات إطباقية منحوتة = مُمَرَات إطباقية منحوتة

1- تشكيل محيطي بواسطة حركات الفك السفلي المتعددة على السطح الإطباقية للحرف الإطباقية بواسطة الأسنان أو الصدمات التي توضع في الحرف الإطباقية المقابل .

2- منحنيات إطباقية تنشأ نتيجة المضغ أو الحركات الانزلاقية للارتفاع الإطباقية ، والتي يمكن أن تحدث بتأثير وجود مواد ساحلة .

انظر تسجيل علامات المضغ (Chew-in record) .

**Cushing's syndrome** متلازمة كوشينج  
نسبة إلى هـ . و . كوشينج ، 1869 - 1939 ،  
H.W.Cushing ، جراح أعصاب أمريكي .  
متلازمة تحدث نتيجة زيادة في نشاط قشر الكظر ، أعراضها البدانة ، والوجه القمري ، وحدبة مميزة عند قاعدة الرقبة ، يمكن أيضا أن تسبب تخلخل عظام الوجه .

**cushion** وسادة ، مسند

**cushion of Passavant = وسادة باسافان = عارضة باسافان**  
**Passavant's ridge**  
ارتفاع معترض بارز على الجدار البلعومي الخلفي ، يسببه تَقَلُّص العضلتين العليا والوسطى المضيقتين للبلعوم أثناء الكلام وخاصة عند المصاب بفلح الحنك .

**cuspid** حدبة  
بروز قمعي مُستدق الطرف على السطح الإطباقية للأسنان الخلفية يستخدم للطحن حين انطباقه في وهاد الأسنان المقابلة .

**cuspid angle** زاوية الحدبة  
زاوية ميل جانبية الحدبة المتكونة مع الخط العمودي المنصف للحدبة وتقاس إما في الاتجاه الإنسي الوحشي أو الاتجاه الشدقي اللساني .

**cuspid , distobuccal** حدبة شدقية وحشية

**cuspid height** ارتفاع الحدبة  
أقصر مسافة بين قمة الحدبة ومستوى قاعدتها .

**cuspid , nonsupporting** حدبة غير مدعومة ، حدبة غير داعمة (حدبة موازنة)  
الحدبات اللسانية للأسنان السفلية والحدبات الشدقية «الخدبية» للأسنان العلوية ، أي الحدبات التي لا تتطابق في الإطباق المركزي .

**cuspid of Carabelli = Carabelli's cuspid** حدبة كارابيللي  
انظر حدبة كارابيللي (Carabelli's cuspid) .

**cuspid , opposing** حدبة مُقابلة

**cuspid plane** مستوى الحدبة  
مستوى وهمي صغير ، حيث توجد قمة الحدبتين الشدقيتين وأعلى نقطة من الحدبة اللسانية .

**cuspid-plane angle** زاوية مستوى الحدبة  
علاقة ميل مستوى الحدبة مع مستوى الإطباق .

**cuspid , supplemental** حدبة إضافية  
أية حدبة شاذة أو زائدة على سطح السن .

**cuspid , supporting** حدبة داعمة ، حدبة مدعومة  
الحدبات التي تحافظ على البعد العمودي ، وهي الحدبات الشدقية «الخدبية» للأسنان السفلية والحدبات اللسانية للأسنان العلوية في الإطباق المركزي .

**cuspid-to-cuspid relation** علاقة حدبة إلى حدبة

**cuspid-to-fossa relationship** علاقة حدبة بحفرة

**cuspid , tooth** حدبة السن

**cuspid** نحو حدبة السن

**cuspidal** حدبي  
متعلق بالحدبة .

**cuspidal apex** قمة حدبية

**cuspidal harmony** توافق حدبي

**cuspidal interference** تشابك حدبي ، تعارض حدبي  
حالة من تماس الأسنان حيث يتحول الفك السفلي عن مسار إغلاقه الطبيعي تماس غير اعتيادي (مبكر) لأية حدبة مع سن مقابلة بحيث يمنع الإطباق الطبيعي لبقية الأسنان ؛ تماس مبكر لحدبة مع سن مقابلة مما يمنع تماس الحدبات الأخرى .

**cuspidate = cuspidated = cuspid** مُحدّب ، ذو حدبات

**cuspid = canine** سن ذات حدبة واحدة = ناب  
مصطلح مرادف لناب . انظر ناب (Canine) وهو الاسم المفضل .

**cuspid disclusion** انفصال إطباق نايبي  
انظر إطباق ذو حماية نابية (Canine-protected occlusion) .

**cuspid-guided occlusion** الإطباق الموجه بالناب  
تصميم إطباق يكون السطح الحنكي للنان العلوي فيه ملائماً للأسنان السفلية المقابلة ، مسبباً عدم التداخل الإطباق للأنسان الخلفية في الحركة الجانبية العاملة .

**cuspid-protected articulation** تمفصل ذو حماية نابية  
انظر إطباق ذو وقاية نابية (Canine-protected occlusion) .

**cuspid-protected occlusion** إطباق ذو حماية نابية  
انظر إطباق ذو وقاية نابية (Canine-protected occlusion) .

**cuspid rise** رفع نابي  
انظر إطباق ذو حماية نابية (Canine-protected occlusion) .

**cuspidate** مُستدق الطرف ، ذو حدبات

**cuspidor= spittoon** مَبصقة  
مَبصقة مُثبت بها جهاز دافق للماء لتنظيفها بشكل دائم .

**cuspidor control** مُوجه المَبصقة ، متحكّم بالمَبصقة

**cusplless teeth** أسنان بلا حدبات  
أسنان بدون حدبات بارزة على السطح الإطباق . غالباً بسبب الانسحال ، أو التآكل .

**custom acrylic temporary crown** تاج إكريليكي خاص مؤقت  
يحضر من الراتين ذاتي التصلب (ميثل ميثاكريلات) ، حيث يوضع في طبعة الأجنات أو الطابع المتشكل بالتفريغ للقوس الفكي بعد تحضير الأسنان .

**custom impression tray = special impression tray** طابع مطبعة الفردي أو الخاص ، طابع مجهز خصيصاً

**custom tray = special impression tray** طابع إفرادي = طابع الطبعة الخاص

**cut** يقطع

**cutaneous** جلدي  
متعلق بالجلد (Skin) .

**cutaneous colli nerve = nerve transversus colli** عصب عنقي جلدي ، شعبة عصبية جلدية

**cutaneous dental abscess** خُراج سني جلدي

**cutaneous surface** سطح جلدي

**cuticle= ccuticula** جلدية  
1 - الطبقة الخارجية من الجلد .  
2 - الطبقة التي تُغطّي السطح الطليق (الحر) من الخلايا الظهارية .

انظر قشيرة أولية «ابتدائية ، أصلية» (Primary cuticle) ، قشيرة ثانوية (Secondary cuticle) .

**cuticle , acquired = acquired enamel** جلدية مكتسبة = قشيرة الميناء المكتسبة = قشيرة المكتسبة = طهاوة مكتسبة

**cuticle = acquired pellicle** = طهاوة مكتسبة

**cuticle , acquired enamel** جلدية الميناء المكتسبة

**cuticle , dental = enamel** = جلدية سنية = جلدية مينائية

**cuticle = reduced enamel** = ظهارة مينائية ضامرة = طهاوة مكتسبة =

**epithelium = acquired pellicle =** = طهاوة مكتسبة

**secondary cuticle** ظهارة ثانوية

**cuticle , cuticula** جلدية مينائية

1 - طبقة لاخلوية من مادة عضوية ، تفرز على سطح ميناء السن ، ويعتقد أنها الناتج النهائي للخلايا مُصوّرة الميناء وبما أنه لا يمكن رؤيتها بالمجهر الإلكتروني ، لذلك يشكك البعض في وجودها ، تُسمى أيضاً قشيرة مينائية أولية «ابتدائية ، أصلية» (Primary enamel cuticle) .

2 - طهاوة مكتسبة (Acquired pellicle) .

**cuticle , Gottlieb's** جلدية جوتليب

**cuticle , post-eruption = acquired pellicle** جلدية ما بعد البروغ = طهاوة مكتسبة

**cuticle , primary enamel** جلدية مينائية أولية  
انظر قشيرة مينائية (Enamel cuticle) .

**cuticle , secondary** جلدية ثانوية ، جلدية تالية  
طبقة عرضية تحت الظهارة المينائية الضامرة ، يعتقد أنها ناتج الخلايا الظهارية أو نتيجة للتسريب أو الرشع بعد رضح أو إصابة .

**cuticle , xanthosis** جلدية ملاطية ، جلدية مصغرة

**cuticula dentis = reduced enamel epithelium** = جلدية سنية (لاتينية) = ظهارة مينائية مختزلة

**cutis** جلد

**cutis , xanthosis** داء الاصفرار الجلدي

**cutting** قطع ، قاطع

**cutting blade** شفرة قاطعة

**cutting edge = incisal edge** حافة قاطعة = حد قاطع

**cutting instrument** أداة قاطعة

**cuttle** لسان البحر  
يُصنع من مسحوق عظم الحبار ويحتوي بشكل أساسي على كربونات الكالسيوم .

**cianoacrylate adhesive** لاصق سيانوأكريليت

لاصق سريع التصلب خصوصاً بوجود الماء ، يستعمل في  
طُرق تغطية لب السن ، وفي جراحة الفم ، وفي المختبر  
السنني .

**زُرَاقِي** **cyanosed = cyanotic**  
متعلق بالزُرَاق (Cyanosis) : زُرَاق في البشرة ناشيء عن  
نقص الأكسجين في الدم .

**زُرَاق** **cyanosis**  
تغيّر لون الجلد والأغشية المخاطية إلى اللون المزرق نتيجة  
لنقص كمية الأكسجين في الدم .

**زُرَاقِي** **cyanotic = cyanosed**  
تبدو عليه أعراض الازرقاق .

**دورة ، حلقة** **cycle**  
**دورة المضغ** **cycle , chewing**  
دورة كاملة لحركة الفك السفلي خلال حركة مضغ واحدة .  
حركة بكرية « رزية » لامركزية للفك السفلي في عملية  
المضغ .

**دورة ماضغة** **cycle , masticatory**  
**تصقلب** **cyclopia**  
عيب خلقي يتميز بوجود عين واحدة .

**اسطوانة ، ماسورة** **cylinder**  
أي جسم مُصمّت ، أو مُجوّف ذو مقطع دائري وجانبيين  
متوازيين .

**أسطواني** **cylindric = cylindrical**  
مشابه لشكل الأسطوانة .

**أسطواني** **cylindrical = cylindric**  
**علبة أسطوانية** **cylindrical box**  
**بئر أسطوانية ، ثقب الدبوس الأسطواني** **cylindrical pinhole**  
**ورم أسطواني الخلايا =** **cylindroma = adenoid cystic**  
**سرطانة كيسية غُدانية** **carcinoma**  
ورم خبيث بالغُد اللعابية.

**تزورق الرأس** **cymbocephalia = cymbocephaly**  
**مزورق الرأس** **cymbocephalic = cymbocephalous**  
ذو جُمجمة غائرة أو شبيهه بالقارب .

**التهاب الحلق الخائق ، التهاب الحلق المهدد بالحنق** **cynanche**  
**(سابقة) كلب ، كلسي** **cyno-**  
**ناب ، سن الناب** **cynodont = canine tooth**  
**استنياب** **cynodontism**  
ذو أسنان ذات جذور طويلة وحجرة لب صغيرة توجد  
داخل تاج السن فقط .

**كيس ، كيسة** **cyst**  
1 - بادئة تدل على المثانة (Bladder) .  
2 - كيس غشائي في الأنسجة ، مبطن بطبقة محددة ظهارية  
يحتوي على فراغ مملوء بغاز ، أو سائل أو مواد شبه  
صلبة .

**كيسة برانية** **cyst , adventitious**  
كيس يتكون حول جسم غريب .

**كيسة عظمية أنورزمية** **cyst , aneurysmal bone**  
ورم كيسي حميد ، يشمل على الكثير من الفجوات الممتلئة  
بالدم ، يمكن أن يصيب عظام الفك .

**كيسة جببية** **cyst , antral**  
كيس مُخاطي حميد في الجيب الفكّي العلوي « الغار الفكّي  
العلوي » .

**كيسة سنخية** **cyst , alveolar**  
**كيسة ذُروية = كيسة جذرية** **cyst , apical = radicular cyst**  
كيس التهابي المنشأ في المنطقة الذروية لسن بلا لب .

**كيسة عظمية** **cyst , bone = bony cyst**  
انظر كيسة عظمية (Bone cyst) .

**كيسة خيشومية =** **cyst , branchial = branchial cleft cyst**  
**كيسة خيشومية مشقوقة**  
كيس سطحي بلا أعراض ، يعتقد بأنه ينشأ من بقايا الأفواس  
العلّصمية ويوجد على جانب الرقبة قرب زاوية الفك  
السفلي ، ويشاهد كورم مستدير ناعم ومتحرك .

**كيسة متكلّسة سنية المنشأ** **cyst , calcifying odontogenic**  
آفة كيسية توجد في العظم أو الأنسجة الرخوة في منطقة  
تحميل الأسنان ، تبدي طبقات محددة من الخلايا داخل طبقة  
مبطنة من النسيج الظهاري وكتل من الخلايا الظهارية  
الشحجية ، ويمكن أن تتكلس .

**فجوة كيسية ، حفرة كيسية** **cyst cavity**  
**كيسة تاجية** **cyst , coronal**  
**كيسة سنية** **cyst , dental**  
أي كيس يُصيب السن أو الأنسجة حاملة السن .

**كيسة حاملة للسن ، كيس ذو أسنان ،** **cyst , dentigerous**  
**كيسة تاجية**  
كيس تاجي ، سني المنشأ ، ينشأ من عضو الميناء لسن  
منظرة غير بازغة ويمكن أن يحتوي على السن أو جزء من  
السن ، وغالبا ما يصاحب الأثياب العلوية ، والضواحك  
الثانية السفلية ، والأرحاء الطاحنة الثالثة في كل من  
القوسين السنيتين .

|  |  |   |   |
|--|--|---|---|
| cyst , dermoid                                 | كيسة جلدانية   | cyst , inclusion  | كيسة اشتمالية ، كيس اندماجي   |
|  | كيس خلقي يحتوي على عناصر تنشأ من الأدمة الظاهرة كجُريبات شعرية ، وأسنان ، وغدد عرقية أو عُدد دهنية ، ويوجد في الجلد وقاع الفم ، والجزء العلوي من الرقبة. |   | أية كيسة تنشأ من بقايا ظهارية داخل النسيج الضام ؛ يحدث مثل هذا الكيس عند خطوط التحام العظم .  |
| cyst , developmental = inclusion cyst          | كيسة تطورية ، كيسة نمائية = كيسة اندماجية  | cyst , lateral periodontal                                | الكيسة الجانبية حول السنية  |
|  | كيس ينشأ من نمو شاذ للأنسجة المحيطة .  |   | كيس يوجد بجانب السن ، يمكن أن يكون التهابي المنشأ ، أو تطوري المنشأ .   |
| cyst , epidermis                               | كيسة بشروية  | cyst lining membrane                                      | غشاء مُبطّن للكيسة  |
| cyst , epidermoid                              | كيسة بشرانية   |   | نسيج رخو مُبطّن للكيس ، يتكوّن عادة من النسيج الظهاري .   |
|  | كيس مبطن بظهارة رصفية حرشفية ويحتوي على الكيراتين وتنقصه تركيبات بنى أخرى ظهارية المنشأ .  | cyst , mandibular   | كيسة فكية سفلية   |
| cyst , epithelial                              | كيسة ظهارية  | cyst , maxillary  | كيسة فكية علوية   |
| cyst , epithelial implantation                 | كيسة الزرع الظهاري   | cyst , median anterior maxillary = nasopalatine duct cyst | كيسة فكية علوية أمامية = متوسطة = كيسة المجرى الأنفي الحنكي   |
| cyst , eruption                                | الكيسة البروغية ، كيسة الإثغار   | cyst , median alveolar                                    | كيسة سنخية متوسطة   |
|  | كيس سني المنشأ يوجد حول تاج سن أثناء بزوغها ، يظهر كورم مُزرق في منطقة البروغ وهو شكل من أشكال الكيسات التاجية .   | cyst , median mandibular                                  | كيسة الفك السفلي المتوسط  |
| cyst , eruptive                                | كيسة بزوغية  | cyst , median maxillary                                   | كيسة فكية علوية متوسطة  |
| cyst , extravasation                           | كيسة انصبابية ، كيسة نضحية   | cyst , median palatine                                    | كيسة حنكية متوسطة   |
|  | كيس مُكوّن بعد النزف داخل الأنسجة .  |   | 1- كيس شقيّ ينشأ من النسيج الظهاري المنحسب على طول خط التحام الناتئ الحنكي للفك العلوي .  |
| cyst , fissural = inclusion cyst               | كيسة شقّية = كيسة اشتمالية ، كيسة اندماجية   |   | 2- كيس ذو منشأ غير سني منفذ للأشعة يشاهد عند الخط المنصف للحنك .  |
|  | كيس يتكوّن عند خط التحام الاستطالات الجنينية التي تكوّن الفكين .   | cyst , mucous retention                                   | كيسة مخاطية احتباسية  |
| cyst , fissural development                    | كيسة شقّية تطويرية   |   | انظر قيلة مخاطية (Mucocoele) .  |
| cyst , follicular = dentigerous cyst           | كيسة جُربية  | cyst , multilocular                                       | كيسة مُتعدّدة الفجوات ، كيسة متعددة المساكن ، كيسة مُتعدّدة البُور  |
|  | حوصلية = كيسة سنّية المنشأ   |   | كيس داخل العظم له أكثر من تجويف ، وكل فجواته مُتصلة ببعضها .  |
|  | كيس سني المنشأ داخل العظم ينشأ من النسيج الظهاري لبرعم السن أو الصفيحة السنّية ويشتمل على كيس بدئي «أولي» ، وكيسة تاجية .                                | cyst , nasopalatine duct                                  | كيسة أنفية سنخية  |
| cyst , gingival                                | كيسة لثوية   |   | كيس شقيّ يتكوّن من نسيج رخو ، ينشأ من النسيج الظهاري ، والمحتبس عند التقاء النتوء الكروي ، والنتوء الأنفي الجانبي ، ونتاج الفك العلوي .                     |
|  | كيس صغير مُحدد غير مؤلم في اللثة ، ينشأ من بقايا ظهارية .  | cyst , nasolabial   | كيسة أنفية شفوية  |
| cyst , globulomaxillary                        | كيس الفك العلوي الكروي   |   | كيس تطوري يتكوّن من النسيج الرخو للطبقة الأنفية الشفوية .   |
|  | كيس شقيّ داخل العظم ذو منشأ غير سني ، ينشأ بين الرباعية والنايب بالفك العلوي . كُمثري الشكل ومُنفذ للأشعة .  | cyst , nasopalatine duct                                  | كيسة المجرى الأنفي الحنكي   |
| cyst , haemorrhagic = hemorrhagic cyst         | كيسة نزفية   |   | كيس ينشأ من البقايا الظهارية للمجرى الأنفي الحنكي . يظهر في الصورة الشعاعية في منطقة ذرى جذور القواطع الثنايا العلوية . إما بيضاوي الشكل أو على شكل القلب . |
| cyst , incisive canal = nasopalatine duct cyst | كيسة القناة القاطعة = كيس المجرى الأنفي الحنكي   |   |   |

|  |   |  |
|--|---|--|
| cyst , neoplastic                            | كيسة ورمية  | كيسة تتكون باحتباس الإفراز الغُدِّي ، وهو مبطناً بالنسيج الظهاري .   |
| cyst , nonodontogenic                        | كيسة غير سنية المنشأ  |  |
| cyst , odontogenic                           | كيسة سنية المنشأ  | cyst , sebaceous كيسة دهنية ، كيسة شحمية كيسة تنتج عن انسداد مجرى الغدة الدهنية واحتباس إفرازها .                            |
| cyst of dental origin                        | كيسة سنية المنشأ  | كيسة احتباسية حميدة لغدة دهنية تفرز الدهن . ويمكن أن يوجد في أي مكان من الجسم .  |
| cyst , oral retention                        | كيسة الاحتباس الفموي  | cyst , serous كيسة مصلية   |
| cyst pack                                    | ضماد الكيسة ، دك الكيسة   | cyst , solitary bone = simple bone cyst كيسة عظمية منعزلة = كيسة عظمية منفردة  |
|  | شريط شاش مُشربّ بمطهرّ أو معجون بارافورم أيودوفورم بزموث (Bismuth iodoform paraform paste) أو ورنيش وايتهايد (Whitehead's varnish) ، يتم إدخاله بعد إجراء العملية الجراحية داخل فجوة الكيس .  | كيس يتكون في الهيكل العظمي ، يوجد في الفكين على شكل فجوة فارغة أو فجوة مملوءة بسائل تحت الأسنان ، ومُبطّنة بنسيج ليفي رقيق . |
| cyst , palatal                               | كيسة حَنَكِيَّة   | cyst , sterile كيسة عقيمة  |
| cyst , paradental = lateral periodontal cyst | الكيسة حول السنية ، كيسة النسيج الداعمة = الكيسة الجانبية حول السنية  | cyst , sublingual = ranula , cyst , stimulatory الكيسة تحت اللسانية = الكيسة الضفدعية ، الكيسة التنبيهية                     |
| cyst , periapical = radicular cyst           | كيسة ماحول الذروة = كيسة جذرية  | cyst , thyroglossal كيسة درقية لسانية كيس يتكون في أو ينشأ من القناة الدرقية اللسانية .                                      |
| cyst , periodontal = radicular cyst          | كيسة رباطية = كيسة جذرية  | cyst , traumatic كيسة رضحية كيس ينشأ بسبب بعض الإصابات الرضحية .   |
| cyst plug                                    | سدادة الكيسة  | cyst , true كيسة حقيقية  |
|  | سدادة من مادة مثل الراتين الأكريليكي ، تستعمل بعد المداخلة الجراحية لتظل فجوة الكيس مفتوحة بحيث تسمح بالالتئام من القاع إلى الأعلى .  | cyst , unicameral bone كيسة عظمية ذات حجرة واحدة   |
| cyst , primordial                            | كيسة بدئية ، كيسة تنشئية  | cyst , unilocular كيسة ذات تجويف واحد ، كيسة وحيدة التجويف ، كيسة وحيدة المسكن   |
|  | يمثل التحلل الكيسي للجُريب السني قبل بداية تكون السن . كيس داخل العظم غير شائع سني المنشأ ، منفذ للأشعة السينية يوجد في الفك السفلي والفك العلوي . يتشكل حينما تفسل السن في التطور ، ويتكون من محفظة ليفية مُبطّنة بطبقة ظاهرية حرشفية متقرنة . | كيس يحتوي على تجويف واحد ، فجوة ذات تجويف واحد في العظم . انظر أيضاً كيسة حنكية متوسطة (Median palatine cyst) .              |
| cyst , radicular                             | كيسة جذرية  | cystadenofibroma = adenofibroma = ورم كيسي ليفي غُدِّي ورم ليفي غُدِّي   |
|  | كيس يتكون حول جذر السن ، وينشأ من ورم حبيبي في تلك المنطقة .  | cystic كيسي متعلق بالكيسة (Cyst) ، أو شبيه بالكيسة (Cyst-like) .   |
| cyst , residual                              | كيسة مُتبقية  | cystic ameloblastoma ورم أرومات الميناء الكيسي   |
|  | كيس جُدري سني المنشأ يبقى أو يتكوّن بعد خلع السن المسبب للألم .   | cystic fibrosis تليف كيسي  |
| cyst , retention = mucocele                  | كيسة احتباسية = كيسة مخاطية (قيلة مخاطية)   | cystic hygroma الورم الرطب الكيسي  |
|  |   | cystic lesion إصابة مُتكيسة  |
|  |   | cystic odontoma ورم سني كيسي   |
|  |   | cyto- (سابقة) خلية ، خلايا ، خلوي  |
|  |   | cytochemistry كيمياء خلوية   |



**cytochrome system** جملة (نظام) السيتوكروم  
**cytogenetics** علم الجينات الخلوية  
**cytology** السيتولوجيا  
دراسة بنية ووظيفة الخلايا ، السليمة أو المريضة .  
**cytology , exfoliative** السيتولوجيا التقشرية  
فحص الخلايا المتساقطة من سطح الجسم.  
**cytoplasm** هيولى الخلية ، الهيولى  
هيولى شبيهة بالهلام ، يحيط بنواة الخلية وتنحصر داخل  
جدار الخلية .

**cytotoxic drug** عقار سُمِّي خلوي ، عقار سام للخلايا  
عقار يستخدم لعلاج الأورام الخبيثة مثل نيتروجين مستارد  
(Nitrogen mustard) أو ميوستين (Mustine) وهو عقار قادر  
على تدمير الخلايا الخبيثة «السرطانية» بفاعلية أكثر من  
الخلايا الطبيعية.  
**Czermak's lines** خطوط تشيرماك  
نسبة إلى ج. ن. تشيرماك ، 1828 - 1873 ،  
J.N.Czermak ، خبير نمساوي بعلم وظائف الأعضاء .  
صفوف من المسافات بين الفجوات الكهفية تتبع حدود عاج  
السن . تشاهد في الشرائح النسيجية .



|   |   |
|---|---|
| D = distal                              | [مختصر] وحشي  |
| DB = distobuccal                        | [مختصر] شدقي وحشي   |
| DBO = distobucco-occlusal               | [مختصر] إطباقِي شدقي وحشي   |
| DBP = distobuccopulpal                  | [مختصر] لبي شدقي وحشي   |
| DC = distocervical                      | [مختصر] عنقي وحشي   |
| def = decayed , extracted, filled teeth | [مختصر] أسنان بها حشوات ، أسنان مقلوعة ،  |
|   | تعبير يستعمل للدلالة على عدد الأسنان المصابة بالتسوس ، وعدد الأسنان المقلوعة ، وعدد الأسنان التي بها حشوات من مجموع الأسنان الأولية «الأسنان اللبنية» ؛ وهي تُعطي مؤشراً لحالات التسوس لكل من الأفراد والمجموعات . تُستعمل أحياناً لوصف حالة الأسنان الأولية الموجودة في الفم ؛ حيث تُصنّف أعداد الأسنان التي بها حشوات ، والأسنان المنخورة المصابة بالتسوس التي يمكن ترميمها ، وتلك التي يجب قلعها . |
| DEF index                               | [مختصر] نسب الأسنان المُرَمَّة ، والمقلوعة ، والمنخورة  |
|   | طريقة لتقدير حالات التسوس للفرد أو المتوسط للمجموعة ، والنسبة أو المعدل الدليلي عبارة عن مجموع عدد الأسنان الدائمة المصابة بالتسوس ، والمقلوعة ، والتي بها حشوات .  |
| DG = distogingival                      | [مختصر] لشوي وحشي   |
| DI = disto-incisal                      | [مختصر] قاطعي وحشي  |
| DL = distolingual                       | [مختصر] لساني وحشي  |
| Dla = distolabial                       | [مختصر] شفوي وحشي   |
| DLI=distolinguo-incisal                 | [مختصر] قاطعي لساني وحشي  |
| DLaI = distolabio- incisal              | [مختصر] قاطعي شفوي وحشي   |
| DLO = distolinguo-occlusal              | [مختصر] إطباقِي لساني وحشي  |
| DLP = distolinguopulpal                 | [مختصر] لبي لساني وحشي  |
| DLaP = distolabiopulpal                 | [مختصر] لبي شفوي وحشي   |
| dmf = decayed , missing , filled        | [مختصر] مُتسوس ، مُتغيب ، مَحشو   |
|   | تعبير يُستعمل للدلالة على عدد الأسنان الأولية «الأسنان اللبنية» المصابة بالتسوس ، والمقلوعة ، والمُرَمَّة بالحشوات .  |
| DMF = decayed , missing , filled        | [مختصر] مُتسوس ، مفقود ، مُرَم  |

تعبير يستعمل للدلالة على عدد الأسنان الدائمة المصابة بالتسوس ، أو المفقودة بسبب القلع أو المُرَمَّة بحشوات ؛ وهو منسب لمدى التسوس عند كل من الأفراد والمجموعات . تعبير عن حالة الأسنان يعتمد على عدد الأسنان المصابة بالتسوس ، وغير الموجودة في الفم بسبب القلع أو التي تحتاج إلى قلع ، والأسنان التي بها حشوات . وتقدر النسبة بجمع عدد الأسنان الدائمة التي تحتاج إلى حشو أو ترميم (D) Fillings + الأسنان الدائمة التي تحتاج إلى قلع (Mr) Extraction + الأسنان المفقودة أي المقلوعة سابقاً (Mp) والأسنان الدائمة المُرَمَّة F ، ثم يقسم المجموع على عدد المرضى المفحوصين :

$$D + Mr + Mp + F$$

$$\frac{\quad}{\quad} = DMF$$

No (n)

[مختصر] الأسطح المتسوسة أو المفقودة ، DMFS = Decayed , missing or filled surfaces أو المُرَمَّة

تعبير يستعمل للدلالة على عدد أسطح الأسنان الدائمة المصابة بالتسوس ، أو المفقودة ، أو المُرَمَّة وهي تعطي منسباً على مدى الإصابة بالتسوس لكلا الأفراد أو المجموعات .

[مختصر] وحشي طاحن DO = disto - occlusal

[مختصر] لبي وحشي DP = distopulpal

[مختصر] لساني لبي وحشي DPL = distopulpolingual

[مختصر] شفوي لبي وحشي DPLa = distopulpolabial

النقطة الدمعية ، الدميعي dacryon = dakryon

نقطة اتصال العظم الجبهي والعظم الدمعي وعظم الفك العلوي ، واحد من زوجين من علامات قياس الجمجمة .

(سابقة) إصبع ، أصابع dactyl-

محلول ديكين = هيبوكلوريت Dakin's solution =

الصوديوم sodium hypochlorite

نسبة إلى هنري ديكين ، 1880 - 1952 ، Henry Dakin ، كيميائي إنجليزي في الولايات المتحدة ، اكتشف طريقة لمعالجة الجروح . انظر هيبوكلوريت الصوديوم (Sodium hypochlorite)

النقطة الدمعية ، الدميعي dakryon = dacryon

انظر مُلتقى دمعي ، نقطة دمعية (Dacryon) .

حاجز ، سد = حاجز مطاطي dam = rubber dam = post dam

= حاجز خلفي

نسبة إلى ل. ج. م. دوبونتون ، 1716 - 1800 ،  
L.J.M.Daubenton طبيب فرنسي .

**Davis' crown** تاج ديفيس  
تاج خزفي جاهز ذو وتد منفصل يثبت في التاج الصناعي ،  
وداخل جذر السن بإسمنت لاصق .

**day-patient** المريض النهاري ، مريض خارجي  
شخص يقضي الجزء الكبير من اليوم في المستشفى  
للفحص ، أو تحت الملاحظة أو العلاج أو لجميع هذه  
الأغراض ؛ دون الحاجة إلى المبيت ليلاً .

**de -** (سابقة) 1- من ، فقد ، تحرر من ، ضياع ،  
زوال ، نزع ، أنقص  
2- عكس عملية ما ، تأثير سلبي  
3- غوور

**De Salle's line = nasal line** خط دي سال = الخط الأنفي  
نسبة إلى أ. ف. دي سال ، 1796 - 1837 ، E.F.de Salle ،  
طبيب فرنسي .

**deactivate** يُبطل فاعليته  
عملية وقف أو إبطال فاعلية الطبقة التوقيمية .

**deactivation** إبطال الفاعلية ، تعطيل

**dead** ميت ، بدون حياة ، بدون إحساس  
مصطلح عامي غير فصيح يُستخدم في لغة الحياة اليومية  
لوصف سلك الفولاذ الصامد الذي يُسخن حتى يفقد توتره ،  
ويصبح الخط البياني للجهد والضغط له مسطحاً .

**deadman switch** مفتاح الرجل الميت الكهربائي  
(في التصوير الإشعاعي) : مفتاح زمني يوصل التيار  
الكهربي فقط عند الضغط عليه ، ويُقطع عند تحريره بواسطة  
الشخص القائم بالتقاط الصور الإشعاعية .

**dead tooth** سن ميت ، سن غير حي  
مصطلح عام يستخدم لوصف سن داكنة اللون أو معالجة  
لبياً . وهو مصطلح غير دقيق لأن السن تكون مثبتة في السنخ  
بواسطة الملاط الحي والرباط حول السني . مصطلح (Dead)  
الذي يعني (غير حي) غير دقيق كذلك ويستخدم أحياناً  
لوصف سن معالجة لبياً أو ذات لب غير حي . انظر سن  
(Tooth) .

**dead tracts** قنوات ميتة  
مساحات من القنوات العاجية تحت التسوسية ، تكون  
استطالات الخلية المولدة للعاج بداخلها متموتة ، وأطرافها  
اللبيية مسدودة بواسطة مادة كلسية . تشاهد في مقطع  
منحوت تحت المجهر . تظهر القنوات مظلمة بسبب احتوائها

حاجز مصنوع من مادة مطاطية مرنة وسميكة ، يُركب فوق  
إطار ، ويستعمل لعزل الأسنان ليحفظ ساحة العمل نظيفة  
وجافة . ويكون فاتح اللون أو غامق اللون ، ويصنع إما  
بشكل قطع مربعة قياس 5 أو 6 بوصة أو بشكل لفائف ،  
ويتوفر بسماكات أو ثخانات مختلفة ، إما متوسطة ، أو  
سميكة ، أو فائقة السماكة . انظر حاجز مطاطي (Rubber  
dam) ، حاجز خلفي (Post dam) .

**dam , rubber** حاجز مطاط

**damage** تَلَف ، عَطَب ، تَخْرُب ، ضرر

**dangerous drugs** أدوية خطيرة ، عقاقير محفوفة بالمخاطر  
تخضع بعض العقاقير إلى قواعد استعمال مقننة ، وتحدد  
أنواعها بقانون برلماني ، وتحتاج هذه العقاقير إلى متطلبات  
خاصة عند كتابتها في الوصفة الطبية ، وتكتب على وصفة  
خاصة مثل الأفيون ، والكوكايين ، إلخ .

**dappen dish = dappen glass** طبق مسطح

اسم تجاري لوعاء زجاجي صغير قاتم ، له عشر زوايا كوبي  
الشكل من طرفيه له انخفاض كبير بأحد طرفيه ، وانخفاض  
صغير بالطرف الآخر ، يستعمل لوضع كميات صغيرة من  
الأدوية والمواد الطبية لاستعمالها أثناء المعالجة والمداخلة  
السنية ، تتوفر الأوعية الزجاجية بألوان مختلفة .

**dappen pot** قَدْر زجاجي ، قَدْر بلاستيكي ، حُنْجور  
وعاء بلاستيكي أو وعاء زجاجي صغير توضع فيه العقاقير  
أو السوائل التي تستعمل في طب الأسنان .

**d'Arcet's metal** مَعْدَن دَارْسِيَه  
نسبة إلى ج. د. دارسيه ، 1727 - 1801 ، J.d'Arcet ،  
طبيب وكيميائي فرنسي .  
خليطة مكوّنة من القصدير والنحاس والبرموت ،  
استخدمت في السابق في طب الأسنان ، وبصفة خاصة في  
عمل القوالب .

**darkroom** عُرفَة مظلمة  
غرفة غير مُنفذة للضوء ، يتم فيها تحميض الأفلام الشعاعية .

**Darling's disease =** مرض دارلنج = داء النوسجات

**histoplasmosis**  
نسبة إلى س. ت. دارلنج ، 1872 - 1925 ، S.T.Darling ،  
طبيب أمريكي .

**dartrous = herpetic** عُقبُولِي ، حَلَاتِي ، قُلاَعِي ، سَلْخِي

**data** معلّومات ، بيانات ، حقائق  
مجموعة معطيات مهمة في علم من العلوم .

**Daubenton's angle =** زاوية دوبنتون = الزاوية القذالية ،

**occipital angle** الزاوية القَفَوِيَّة

على الهواء وعدم وجود استطلاعات للخلية المصورة للعلاج ، وقد تحتوي فضلات أو كائنات حية دقيقة .

**deadly nightshade** ظل الليل المميت = نبات البلاذونا السام

**deaf-mute** أصم أبكم

**debanding** تحرير الطوق التقويمي ، إزالة الطوق التقويمي (في علم تقويم الأسنان) : رفع أو إزالة الأطواق التقويمية المثبتة بالإسمنت ، التي تستخدم لتأمين استقرار الطباقت التقويمية الثابتة حول الأسنان .

**debilitate** يُضعف ، يُوهن

**debilitation** ضعفاة ، ضعف

تأثير مرض سابق أو سوء تغذية ، يؤدي إلى ضعف ، ونقص في الوزن ، وإحساس بتدهور في الصحة .

**debonding** إزالة اللصق (في علم تقويم الأسنان) : إزالة المادة اللاصقة للوصلات التقويمية من على أسطح الأسنان .

**debride** يُنضّر

إزالة الفضلات ، والمواد الغريبة ، والأنسجة الميتة من الجرح.

**debridement** إنضار

1- إزالة النفايات العضوية أو غير العضوية من داخل قناة الجذر بواسطة وسائل آلية أو كيميائية .

2- نزع أو إزالة الأنسجة الميتة غير الحية والمواد الغريبة من جرح.

**debris** حُطام

1- أية مواد غريبة ملتصقة على سطح السن .

2- أية أجزاء تزال بواسطة عمل جراحي .

3- (في طب الأسنان) : أي تجمع من شظايا ، أو أجزاء غير مرغوب فيها ، مثل الطعام أو قطع من السن ، أو برادة السن ، أو التسوس .

**debris , epithelial** حطام ظهاري

**debris , food** فضلات الطعام

بقايا الطعام والجراثيم المتراكمة على الأسنان ، والتي يمكن التخلص منها بالمضمضة .

**debris , organic** حطام عضوي

فضلات تظل بعد تحلل الكائنات الدقيقة أو الأنسجة الميتة ، ويمكن أن توجد على سبيل المثال في قناة الجذر .

**debubblizer** مانع فقاعات الهواء

منتج سائل يستخدم لمنع تكون فقاعات الهواء خلال عملية الصب بواسطة خفض التوتر السطحي ، وإضافة مواد تتحكم في حرارة النماذج الشمعية .

**deca-** عشرة (سابقة)

**decalcification** إزالة الكلس ، زوال الكالسيوم

فقدان أو إزالة أملاح الكالسيوم من العظم أو الأنسجة المتكلسة مثل ميناء السن ، مما يؤدي إلى ضعف العظام أو الأسنان فتصبح الأسنان عُرضة للتسوس .

**decalfified** منزوع الكالسيوم

**decalfified dentin** عاج منزوع الكالسيوم

**decalfify** يزيل الكلس ، ينزع الكالسيوم أو مركباته

يزيل أملاح الكالسيوم من العظم أو النسيج المتكلس .

**decay = dental decay =** 1- نخر

1- (في طب الأسنان) : مصطلح متروك للنخر أو التسوس .

2- تحلل المواد العضوية السنية ، الذي يحدث غالباً بفعل كائنات دقيقة إما أن تكون هوائية تنشط بوجود الأكسجين ؛ أو كائنات لاهوائية تنشط في غياب الأكسجين .

3- تحلل كيميائي تدريجي للمواد العضوية حينما تتعرض للهواء الجوي .

4- (تلاشي) عملية تحلل أو تفكك المواد المشعة .

**dental caries** تسوس سني

**decay , proximal** نخر دائي (دان)

**deci-** (سابقة) بمعنى عشر ؛ واحد من عشرة (10-1)

**deciduous teeth =** أسنان ساقطة = أسنان أولية

**primary teeth**

يتعلق بالأسنان الأولية أو الأسنان اللبنية ، وتشتمل على عشرين سنناً ، عشرة في كل فك : ثنيتين ورباعيتين ونايين ورحوين أو ليين ورحوين ثانيين . هذه الأسنان هي أسنان أولية تستبدل عادة بالأسنان الدائمة .

**deciduous dentition** تسنين السواقط ( بزوغ الأسنان اللبنية)

**deciduous (predecessor) teeth** أسنان لبنية (السواقط)

**decoction** تطبيخ

**decoloration** إزالة اللون

**decomposition** تفكك

**decompression** تخفيف الضغط

**decompression , nerve** تخفيف الضغط عن العَصَب

عملية جراحية تؤدي إلى تقليل الضغط عن جذع العَصَب ، تجرى بواسطة توسيع الثقوب العظمية عادة .

**decompression splint** الجبيرة المخففة للضغط

من أشكال الجبائر المعدلة لوضعية الفك السفلي ، وتوفر تغطية تامة للقوس السنية العلوية أو السفلية . يتميز هذا

النموذج من الجبائر بوجود ثخانة أكريليكية زائدة على السطح الإطباقى للجبييرة في الجانب الموافق للمفصل الذي يراد تخفيف الضغط عنه . تُستطب الجبييرة المحففة للضغط في حالات الانزياح القرصي غير الردود المزمن لتخفيف الأعراض المؤلمة ، ومنع أي احتكاك مباشر بين السطوح العظمية للمفصل الفكى الصدغى . قد تستخدم هذه الجبييرة بشكل أولي عند وجود انزياح أمامي حاد للقرص المفصلي بهدف مساعدة القرص على استرجاع وضعيته الصحيحة قبل تطبيق الجبييرة المعدلة أماميا لوضعية الفك السفلي خاصة عند المرضى الشباب .

**decongestant = decongestive** مزيل للاحتقان  
1- يؤدي إلى ، أو يساعد على ، خفض التورم أو الاحتقان .  
2- أية مادة تستعمل لهذا الغرض .

**decontamination** إزالة التلوث

**decrease** 1- نقص  
2- ينقص

**decrease , occlusal vertical dimension** نقص البعد العمودي الإطباقى

**decrease , rest vertical dimension** نقص البعد العمودي في وضع الراحة

**decrease , vertical dimension** نقص البعد العمودي

**decreasing** إنقاص ، متناقص

**decubitus ulcer** استلقاء

آفة متقرحة بالجلد بسبب الضغط الناتج عن عدم حركة المرضى طريحي الفراش .

**decuspation** إزالة الحدبة ، إزالة الحدبات  
إزالة حدبة السن أو حدبات السن .

**decussate** يتصالب

تستخدم للتعبير عن تقاطع الأعصاب والألياف العضلية .

**decussatio = decussation =** تقاطع ، تصالب

**decussation = decussatio = chiasma**

تقاطع على هيئة حرف x لأجزاء متناظرة .

**dedentition** تساقط الأسنان

تساقط الأسنان بسبب ضُومور الأسناخ وبشكل خاص في الشيخوخة .

**deep** عميق ، غائر

أخفض من السطح ؛ عكس سطحي ، أو ظاهر.

**deep bite** عضّة عميقة

**deep middle cerebral vein** الوريد المخي الأوسط الغائر  
**deep temporal nerve** العَصَبُ الصَّدغِي الغائر  
عَصَبٌ محرك للعضلات الصدغية.

**deepening** تعميق

**defect** عيب

**defect , bony** عيب عظمي ، نقص عظمي  
انظر عيوب عظمية (Osseous defects) .

**defibrillation** إزالة الرجفان

استخدام صدمة كهربائية مؤقتة لتنبية وإعادة النظم الطبيعي للقلب في حالات توقف القلب الناتج عن الرجفان البطيني .

**deficiency = deficit** عَوَز = نقيصة

**deficiency disease** داء عَوَزِي

المرض الناتج عن نقص بعض المواد من الغذاء ، مثل البثع «الإسقربوط» بما يصاحبه من نزف لثوي ، وقلقلة الأسنان نتيجة لنقص فيتامين C .

**define** يوضح ، يحدّد

**definition** تحديد ، تعريف

1- دقة تحديد تفاصيل أي شيء .

2- (في التصوير الإشعاعي) : درجة الوضوح أو التحقق من تفاصيل الصورة الشعاعية .

3- (في استعمال المجهر) : وضوح الغرض المراد فحصه .

**definitive** نهائي

**definitive prosthesis** جهاز تعويضي نهائي

جهاز تعويضي للاستعمال لفترة ممتدة من الزمن .

**deflect** يعطف

يغيّر اتجاه أو مجرى شيء ما .

**deflection** انعطاف

تغير في الاتجاه إلى جانب واحد ؛ تغير المجرى أو الاتجاه .

**deflective** منحرف

**deflection on mandibular opening** انحراف الفك السفلي عند الفتح

انزياح لا مركزي للفك السفلي بعيداً عن المسار الفكى المركزي الأوسط عند فتح الفك السفلي دون الرجوع لوضعه بالخط الأوسط حينما يفتح كاملاً .

**deflective contact** تماس منحرف

**deflective occlusal contact** تماس إطباقى منحرف

حالة ينحرف فيها الفك السفلي عن مسار انغلاقه الطبيعي بفعل التماس المبكر للأسنان . انظر أيضاً تخالف إطباقى (Occlusal disharmony) .

|                            |  |                            |  |
|----------------------------|--|----------------------------|--|
| deflective occlusion       | إطباق منحرف  | degenerative changes       | تغيّرات تنكسية   |
| defogger                   | مانع للضباب  | degenerative diseases      | أمراض تنكسية   |
| defogger, mirror           | مانع ضباب المرآة   |                            | استحالة تدريجية بدون سبب محدّد ، تحدث بشكل خاص في الشيخوخة .   |
| deformation                | تشويه ، تغيير الشكل  | degenerative goint aisease | مرض مفصلي تنكسي  |
|                            | إحداث تغيير في التكوين أو الشكل لغرض ما .  |                            | انظر فصال عظمي (Osteoarthritis) .  |
| deformity                  | تشوه   | degloving                  | لَحْب  |
|                            | سوء تكوّن عضو ، أو جزء .   |                            | تعرية الإرتفاق الذقني للفك جراحياً : عملية جراحية تقلب فيها إلى الخلف شريحة سمحاقية مخاطية لكشف مساحة كبيرة من العظم .   |
| deformity , congenital     | تشوه خلقي  | deglutition=swallowing     | بَلْع  |
| deformity , gingival       | تشوه لثوي  | deglutitive = deglutitory  | بلعي   |
| deformity , traumatic      | تشوه رضحي  |                            | متعلق بالابتلاع (Deglutition) .  |
| DEFS index                 | [مختصر] منسب النخر والقلع والأسطح المرمة بحشوة   | deglutitory = deglutitive  | بلعي   |
|                            | يمثل منسب النخر والقلع والحشو (DEF index) ولكنه يدرس عدد الأسطح التي بها حشوات وليس عدد الأسنان الدائمة التي بها حشوات ، مضافاً إلى عدد الأسنان الدائمة المتخثرة وعدد الأسنان الدائمة المقلوعة . |                            | متعلق بالبلع أو الازدرداد (Deglutition) .  |
| de-gassing                 | إزالة الغاز  | degradation                | تدرّك  |
|                            | تبخر الغاز من السطح ، كما في تحرر غاز الأمونيا من رقائق الذهب بما يجعلها لصوقة مع بعضها . انظر تليدين (Annealing) .  |                            | اختزال مركّب كيميائي عضوي إلى مركّب آخر يحتوي على عدد أصغر من ذرات الكربون .   |
| degeneration               | تنكس   | degrease                   | إزالة الدهن  |
|                            | استحالة تدريجية في النسيج ، يصاحبها فقدان للوظيفة ، وحدوث تغيرات كيميائية داخل النسيج .  | degreaser                  | مزيل للدهن   |
| degeneration , atrophic    | تنكس ضموري   |                            | مادة كيميائية تستعمل لإزالة المواد العضوية عن أسطح المعادن والغرسات السنية .   |
| degeneration , calcareous  | تنكس كلسي  | degree                     | درجة ، مدى ، درجة علمية  |
|                            | استحالة للنسيج ، مصحوبة بترسبات كلسية في النسيج المتحلل .  | degustation                | تذوّق  |
| degeneration , calcific =  | تنكس مولّد للكلس = تكلس  | dehiscence                 | تفزرّ  |
| diffuse pulp calcification | اللب المنتشر   |                            | 1 - شرخ في حافة قناة أو فجوة عظمية ؛ فتحة أو ثغرة أو شق ؛ شق مفتوح لجرح جراحي .  |
| degeneration , caseous     | تنكس جبني  |                            | 2- (في طب الأسنان) : عيب عمودي في الحافة السنخية ؛ شق عمودي ضيق في الصفيحة السنخية للعظم فوق الجذر تمتد من القمة السنخية جذرياً ؛ تحدث عادة على الجهة الوجيهة للنتوء السنخي ، ويمكن للشق أن يمتد أو يتسع . |
| degeneration , colloid     | تنكس غرواني  | dehiscence , implant       | تفزرّ غرسي   |
| degeneration , fatty       | تنكس دهني  |                            | شق في النسيج الظهاري المغطى للغرسة السنية تاركاً منطقة منها مكشوفة في التجويف الفموي .   |
| degeneration , fibroid     | تنكس ليفاني  | dehiscence , mandibular    | تفزرّ فكي سفلي   |
| degeneration , hyaline     | تنكس هيايني  |                            | انكشاف العصب السنخي السفلي ناتج عن الارتشاف الشديد للفك السفلي إلى درجة أن سطح القناة السنخية في الفك السفلي لم تعد تغطي بالعظم ، تاركة فقط النسيج الرخو يفصل محتويات القناة عن التجويف الفموي .           |
| degeneration , lipoidal    | تنكس شحماني  |                            |  |
| degeneration , mucoid      | تنكس مخاطاني   |                            |  |
| degeneration , senile      | تنكس شيني  |                            |  |
| degenerative , waxy        | تنكس شمعي  |                            |  |
| degenerative arthritis     | التهاب المفصل التنكسي  |                            |  |
|                            | انظر فصال عظمي (Osteoarthritis) .  |                            |  |

|                                |   |  |                                  |
|--------------------------------|---|--|----------------------------------|
| dehiscence , root              | شَرخ جذري ، تفرز جذري                                       | سن حادة ، سن قاطعة   | dens acutus = incisor            |
|                                | حالة مرضية يكون فيها السطح الدهليزي لجذر السن               | سن قاطعة ، سن مقابلة   | dens adversus = incisor          |
|                                | مكشوفاً على التجويف الفموي بطول ثلثي الجذر من               | سن الزاوية ، ناب   | dens angularis = canine          |
|                                | الطرف الذروي .  | سن ثنائية الحدبة ، سن  | dens bicuspidatus = premolar     |
| dehydration                    | تجفاف ، فقد الماء   | ضاحكة  |                                  |
|                                | 1- فقد ، أو نقص الماء من أنسجة الجسم أو أي نسيج آخر .       | سن كلبية ، ناب   | dens caninus = canine            |
|                                | 2- حالة النسيج الناتجة عن فقد أو نزح الماء .                | سن نخرة ، سن متسوسة  | dens cariousus = carious tooth   |
| delayed                        | متأخر ، آجل   | سن عمودية ، ضرس طاحن = رحي                                       | dens columellaris = molar        |
| delayed auto-setting mechanism | آلية التأخير للتصلب الذاتي ، آلية تأخير التصلب الذاتي       | سن ساقطة ، سن غير  | dens deciduus = deciduous tooth  |
| delayed expansion              | تمدد متأخر  | دائمة ، سن مؤقتة   |                                  |
| delayed setting                | تصلب متأخر  | بروز سني داخل التاج  | dens evaginatus                  |
| deleterious                    | مؤذ ، متلف ، مُخرَّب ، ضار                                  | 1- حالة يمتد فيها القرن اللبي داخل قلب من العاج باتجاه           |                                  |
| deleterious effect             | تأثير ضار   | السطح الإطباقي للضاحك الأول أو الضاحك الثاني ؛                   |                                  |
| delta (apical)                 | أفرع ذروية متفرعة بشكل مثلثي (دلتا) ، أفرع ذروية مثلثية     | تكثر في الأفراد ذوي المنشأ الشرقي .                              |                                  |
|                                | الأفرع الذروية لقناة الجذر الرئيسية ، توجد عادة عند الملتقى | 2- بروز شاذ لنسيج السن ناتج عن انطواء النسيج الظهاري             |                                  |
|                                | الملاطي العاجي لقمة الجذر .                                 | المينائي الداخلي داخل النسيج الشبكي النجمي مع بروز               |                                  |
| demi-                          | (سابقة) نصف   | تركيب نسيجي مكون من الميناء ، والعاج ، ونسيج لبي .               |                                  |
| demineralization               | زوال التمعدن  | سن مُنحرفة ، سن بارزة  | dens excertus                    |
|                                | خفض أو إزالة محتوي أنسجة الجسم من المعادن .                 | سن بازغة أمام القوس السنية .                                     |                                  |
| demulcent                      | مُطَّر  | سن قاطعة   | dens incisivus = incisor         |
|                                | 1- ملطف ، مهديء ومسكن ، ومخفف لتهيج الأسطح                  | سن منغمدة = سن في  | dens invaginatus = dens in dente |
|                                | الملتفة ، وخصوصاً الغشاء المخاطي .                          | سن ، سن مُستبطنة   |                                  |
|                                | 2- أية مادة مُلطفة ومهدئة للتهيج تحمي الأغشية المخاطية ،    | شكل من الشذوذ السني حيث توجد ثنية عميقة أو انغماد                |                                  |
|                                | مثل صمغ الكشيرا (صمغ الأسطراجالس) (Gum)                     | عميق على السطح اللساني أو السطح الحنكي للأسنان                   |                                  |
|                                | tragacanth) أو اللبن (Milk) .                               | القاطعة الأمامية مبطن كلياً أو جزئياً بالميناء ؛ تظهر إكلينيكيًا |                                  |
| dendrite = dendron             | تغصن  | كنقرة لسانية وتظهر على الصورة الشعاعية كسن داخل                  |                                  |
|                                | استطالة بروتوبلازمية (جبلية) شبيهة بالشجرة لخلية عصبية      | سن ، ولذلك يطلق عليها (سن داخل سن Dens in                        |                                  |
|                                | (عصبون) ؛ تنتقل بواسطته أو عن طريقه النبضات العصبية         | dente) ، وقد يحدث الانغماد السني في أي سن من القوس               |                                  |
|                                | باتجاه جسم الخلية.  | السن ، ولكنها تكون أكثر حدوثاً في القواطع الجانبية               |                                  |
| dendritic                      | متفرع ، متشجر ، مُتغصن ، عُصوني                             | العلوية .  |                                  |
|                                | متعلق بالزوائد العصبية أو له زوائد عصبية .                  | سن لبنية = سن ساقطة ،  | dens lacteus = deciduous tooth   |
| denervation                    | إزالة التعصيب   | سن مؤقتة   |                                  |
|                                | - نزع أو بتر أو استئصال جزئي للعصب أو الأعصاب .             | سن دائمة   | dens permanens = permanent tooth |
|                                | - استئصال جزئي أو كلي لعصب حسي لتقليل أو إزالة              | سن من الأسنان الطبيعية الثانية .                                 |                                  |
|                                | الألم .   | سن ضاحكة ، سن ناجدة  | dens premolaris = premolar       |
| dens                           | سن (لاتينية) ، (ج: Dentes)                                  | سن أولى = سن قاطعة   | dens primoris = incisor          |
|                                | تستعمل في المصطلحات التشريحية .                             | سن العقل = الرحي الثالث =  | dens sapientiae =                |
|                                |   | ضرس العقل  | third molar = wisdom tooth       |



|                                  |   |                                     |  |
|----------------------------------|---|-------------------------------------|--|
| dens serotinus = third molar     | سن العقل = الرحي الثالثة  | dental age                          | عمر سني  |
| dens tomici = incisor            | سن قاطعة  | dental alveolar                     | سنخ سني  |
| dens in dente = dens invaginatus | سن في سن ، سن داخل<br>سن = سن مُعَمَّدة   | dental alveolar process             | نَتوء سنخي سني   |
|                                  | حالة يوجد فيها تركيب شبيهة بالسن داخل حجرة اللب.<br>شذوذ تطوري ينتج عن انغماد عضو الميناء وترسب الميناء<br>داخل جسم السن .  | dental alveoli                      | أسناخ سنّية  |
|                                  | مصطلح يعنى « سن داخل سن » (Tooth within a tooth)<br>؛ أحيانا يستعمل مصطلح سن منغمد (Dens invaginatus) .   | dental amalgam                      | أمّلمغم سني ، ملغم<br>خليطة تحتوي على الفضة والقصدير تخلط مع الزئبق<br>تستخدم في حشو الأسنان .   |
| dense                            | كثيف  | dental anatomy                      | تشريح سني  |
| densely                          | مفرط الكثافة  | dental anesthetic syringe           | محقنة المخدر السني   |
| densify                          | يكثف  | dental anomaly                      | شذوذ سني   |
| densimeter = densitometer        | مقياس الكثافة   | dental anthropology                 | الأنثروبولوجيا السنّية   |
| densitometer = densimeter        | مقياس الكثافة   | dental arch                         | قوس سنّية  |
|                                  | أداة لقياس درجة السواد في الفلم الشعاعي ، بالاعتماد<br>على قياس الضوء النافذ من خلاله .   |                                     | الترتيب المنحني الذي تشكله الأسنان في الفكين . البنية<br>المركبة من الأسنان الطبيعية والحيد أو الارتفاع المتبقي بعد<br>فقد بعض أو كل الأسنان الطبيعية. |
| density                          | الكثافة ، الثقل النوعي  | dental arch form                    | شكل القوس السنّية  |
|                                  | 1- كتلة وحدة حجم المادة .   | dental art                          | فن سني   |
|                                  | 2- (في علم الأشعة) : مقارنة صورة نسيج بآخر ، حينما<br>يتعرضان للأشعة . صور الأنسجة التي تظهر فاتحة (أقل<br>كثافة) في الفلم الشعاعي تدل على أن النسيج أكثر كثافة<br>بالنسبة للأشعة عن النسيج الآخر . | dental art and science              | علم وفن الأسنان  |
| density , film                   | كثافة الفلم الشعاعي   | dental artery                       | شريان سني  |
|                                  | درجة السواد في الصورة الشعاعية .  |                                     | مصطلح بريطاني للشريان السنخي (Alveolar artery) .<br>انظر مدخل سنخي ، (Alveolaris) .  |
| density , object                 | كثافة الغرض ، كثافة شيء ما  | dental artheritis                   | التهاب سمحاق السنخ   |
|                                  | الكثافة النسبية لغرض تمر من خلاله الأشعة فتظهر صورته<br>على الفلم الشعاعي ظليلاً للأشعة (لا تنفذ منه الأشعة) ، أو<br>شفيفة للأشعة (تنفذ منه الأشعة) .   | dental articulation                 | تمفصل سني  |
| dent- , denta- , denti- , dento- | (سابقة) 1- سن ، سني ،<br>أسنان  |                                     | علاقة تماس بين الأسنان العلوية والأسنان السفلية حينما<br>تتحرك باتجاه ما ، أو بعيداً عنه الإطباق المركزي .   |
|                                  | 2- عؤور ، بعجة ، انبعاج   | dental assistant                    | مساعد سني ، مساعد طبيب الأسنان   |
| dentagra                         | 1- ألم السن<br>2- كلابة ، جفت ، ملقط لقلع السن  | dental attrition                    | انسحاح سني   |
| dental                           | سني   | dental auxiliary = dental therapist | مساعد سني = طبيب<br>معالج سني  |
|                                  | متعلق بالسن أو الأسنان أو بطبيب الأسنان .   |                                     | انظر طبيب مُعالج سني (Dental therapist) .  |
| dental abnormalities             | شذوذات سنّية  | dental bacterial plaque             | اللويحة الجرثومية السنّية  |
| dental abrasion                  | سحج سني   | dental biophysics =                 | فيزياء حيوية سنّية =   |
| dental abscess                   | خراج سني  | dental biomechanics                 | ميكانيكية بيولوجية سنّية   |
|                                  | خراج ينشأ من سن مؤوفة .   |                                     | العلاقة بين التصرفات الحيوية للبنى الفموية والتأثيرات<br>الفيزيائية للحشوات السنّية .  |
|                                  |   | dental calculus                     | قلح سني  |
|                                  |   |                                     | رواسب متكلسة تتكون على أسطح الأسنان .  |
|                                  |   | dental canal                        | قناة سنّية   |
|                                  |   |                                     | قناة تشكل مرراً للأوعية الدموية والأعصاب التي تغذي<br>وتعصب الأسنان ، في الفك العلوي أو الفك السفلي .  |

|                        |   |  |
|------------------------|---|--|
| dental caries          | نخر سني ، تسوس سني  | 1- شذوذ أو خلل وظيفي للبنى السنية .  |
|                        | آفة موضعية تؤدي إلى تفتت ميناء وعاج وملاط الأسنان .   | 2- الاضطراب الجزئي أو الضعف الوظيفي للعضو السني .  |
| dental carte           | سجل الأسنان ، خريطة الأسنان ، جدول بياني للأسنان  | dental education ثقافة سنية ، تعليم سني  |
|                        | رسم يمثل أسطح الأسنان العلوية والسفلية ، تسجل عليه تفاصيل الفجوات والحشوات والأسنان الناقصة وخلافه من المعلومات المتعلقة بحالة الفم . | dental elevator رافعة سنية   |
| dental cast            | مثال سني ، نموذج سني ، قالب سني   | dental engine محرك سني   |
|                        | قالب موجب طبق الأصل لجزء أو أجزاء من جوف الفم .   | آلة تدار بالقدم لتدوير الأدوات الدوارة الخاصة بقطع وتحضير الأسنان أو تلميعها ، بواسطة القبضة التي تدار عن طريق البكرة أو السلك الناقل للحركة أو مباشرة .                 |
| dental casting         | صببية سنية ، قوالب سنية   | جهاز كهربوي دوار يستعمل لتدوير الأدوات الخاصة بقطع وتحضير الأسنان أو تلميعها ، وتمسك الأدوات بواسطة حامل المثاقيب على حين يُولد القوة اللازمة لمحرك كهربائي في العادة .  |
| dental casting gold    | ذهب صب سني  | dental engineering الهندسة السنية  |
| dental cavity          | حفرة سنية   | 1- تطبيق القواعد الفيزيائية والميكانيكية والرياضية في طب الأسنان .   |
| dental cement          | إسمنت سني   | 2- تطبيق القواعد الهندسية في طب الأسنان .  |
| dental ceramics        | خزف سني ، صناعة الخزف السني   | dental epithelium = ظهارة سنية = ظهارة مينائية   |
|                        | فن صناعة الأسنان والتيجان والحشوات من الخزف .   | enamel epithelium  |
| dental certificate     | شهادة سنية  | dental epithelium , reduced ظهارة سنية ضامرة   |
| dental chair           | كرسي سني ، كرسي المعالجة السنية   | dental erosion تآكل سني  |
| dental chart           | سجل سني ، بيان الحالة السنية  | dental etching gel هلام التخريش السني  |
| dental chisel          | إزميل سني   | dental ethics الآداب المهنية السنية  |
| dental clinic          | عيادة سنية  | dental excavator مجرفة سنية  |
| dental clutch          | قابضة سنية ، مقبض سني   | dental extraction قلع سني ، قلع السن   |
|                        | جزء معدني يستخدم مع القوس الوجهية وغيرها من أجهزة قياس حركات الفك .   | dental file مبرد سني   |
| dental crest           | عرف سني   | dental fistula ناسور سني   |
|                        | عرف كوليكر السني (Kolliker's dental crest) .  | dental flask بوتقة سنية  |
| dental crowding        | ازدحام الأسنان ، انحشار سني   | dental floss خيط سني   |
| dental crypt           | خبيثة سنية  | مادة صناعية أو خيط أو شريط من الحرير ، مغطى بالشمع أو بدون شمع يمرر بين الأسنان لإزالة اللويحة الجرثومية ، أو فضلات الطعام ، وذلك بغرض الوقاية من أمراض اللثة والأسنان . |
|                        | الفراغ العظمي الذي يحتوي على السن الناشئة .   | dental floss silk خيط سني حريري  |
| dental cuticle         | قشيرة سنية ، جليدة سنية   | خيط أو شريط لين مشمع من الحرير يُستخدم للتنظيف ما بين الأسنان .  |
|                        | 1- الظهارة المينائية المختزلة المنضمة (Reduced enamel epithelium) .   | dental follicle جريب سني   |
|                        | 2- الغشاوة المختزلة .   | طبقة من نسيج ليفي خلوي تحيط بسن في طور النمو قبل بزوغها بالفم .  |
| dental cyst            | كيس سني ، كيسة سنية   | dental forceps كلابة سنية ، جفت سني ، ملقط سني   |
|                        | كيس يُصيب السن ، أو الأنسجة الداعمة لها .   | أداة لخلع الأسنان .  |
| dental diagnostic test | اختبار تشخيصي سني   |  |
| dental diseases        | أمراض سنية  |  |
| dental drill           | مشقب سني  |  |
| dental dysfunction     | الاختلال الوظيفي السني  |  |

|                                 |  |                                |  |
|---------------------------------|--|--------------------------------|--|
| <b>dental formula</b>           | معادلة سنّية ، صيغة سنّية  | <b>dental implant</b>          | زرع سنّي ، طعم سنّي ، خرسة سنّية   |
|                                 | صيغة أو معادلة تبين عدد وترتيب الأسنان بواسطة حروف أو أشكال ، ويرمز في هذه المعادلة لكلقاطع بالحرف I والنباح بالحرف C والضاحك بالحرف P والرحى بالحرف M والمعادلة السنّية للتسنين الدائم في البشر هي 2/2I, 1/IC .   |                                | مادة صناعية توضع داخل عظم الفك تُستخدم كدعامة لتاج ، أو بدلة سنّية ثابتة أو بدلة سنّية نزوعة . |
|                                 | 2/2P, 3/3M . أنظر خارطة أو مخطط بياني (Charting) .   | <b>dental implantology</b>     | علم زراعة الأسنان  |
| <b>dental galvanism</b>         | جلشانية سنّية  | <b>dental impression</b>       | طبعة سنّية   |
|                                 | تيار في ألفم يحدث بتلامس حشوتين من معدنين مختلفين بوجود للعباب ، مما يسبب ألماً . كهربية مُحدثة بالتفاعل الكيميائي .   | <b>dental index</b>            | منسب سنّي ، مؤشر سنّي  |
| <b>dental germ</b>              | البرعم السنّي  |                                | طول السن $\times 100$ هو   |
| <b>dental geriatrics</b>        | طب أسنان الشيخوخة  |                                | طول قاعدة الجمجمة  |
|                                 | علاج المشاكل السنّية عند المتقدمين في العمر بشكل خاص .   | <b>dental injury</b>           | رضح سنّي   |
| <b>dental granuloma</b>         | ورم حُبيبي سنّي  | <b>dental instrument</b>       | أداة سنّية   |
|                                 | مصطلح تشريحي يستعمل لوصف نسيج بجوار قمة جذر سن ذات اعتلالات لبية ، يتميز بوجود خلايا التهابية مزمنة مثل الخلايا البالعة ، والخلايا المصورة والخلايا اللمفية ، وأحياناً عناقيد من خلايا عملاقة متعددة النوى ، يحتوي أيضاً شعيرات دموية ؛ وخلايا أرومات الليف وألياف كولاجينية                               | <b>dental jurisprudence</b>    | طب الأسنان الشرعي ، قانون طب الأسنان   |
| <b>dental groove</b>            | تلم سنّي   |                                | انظر علم القضاء (Jurisprudence) .  |
| <b>dental haemorrhage</b>       | نزف سنّي   | <b>dental kit</b>              | عتيدة (عدّة) سنّية ، مجموعة الأدوات السنّية  |
| <b>dental hammer</b>            | مطرقة سنّية  | <b>dental laboratory</b>       | مختبر سنّي ، مخبر سنّي ، مختبر التعويض السنّي  |
| <b>dental handpiece</b>         | قبضة سنّية   | <b>dental lamina</b>           | صفيحة سنّية ، شريحة عظمية سنّية  |
| <b>dental health</b>            | الصحة السنّية  |                                | حيد غليظ من النسيج الظهاري على طول حافة اللثة في الجنين تتكوّن منه أعضاء المينا .              |
| <b>dental health education</b>  | الثقافة الصحيّة السنّية ، تعليم صحة الأسنان  | <b>dental lathe</b>            | محرك المختبر السنّي  |
| <b>dental history</b>           | السيرة السنّية ، التاريخ السنّي للمريض   | <b>dental length</b>           | الطول السنّي   |
| <b>dental hygiene</b>           | الصحة السنّية  |                                | المسافة من السطح الإنسي للضاحك الأول إلى السطح الوحشي للرحى الثالثة في الفك العلوي .           |
| <b>dental hygienist</b>         | مساعد صحي سنّي ، مساعد طبيب الأسنان  | <b>dental light</b>            | الضوء السنّي ، الإنارة السنّية   |
|                                 | شخص مؤهل ومُتدرب للقيام ببعض أوجه المعالجات الوقائية في طب الأسنان ، بما في ذلك إجراءات إزالة اللويحة الجرثومية ، وإزالة القلح المترسب على الأسنان ، تطبيق سادات الشقوق المينائية والفلوريد الموضعي ، وإعطاء التعليمات الخاصة بالصحة الفموية . يجب أن يوصف العلاج من قبل جراح الأسنان ويستخدم تحت إشرافه . | <b>dental lymph</b>            | لمف سنّي   |
| <b>dental hyper sensitivity</b> | فرط الحساسية السنّية   | <b>dental malposition</b>      | سوء وضع سنّي   |
| <b>dental hypoplasia</b>        | نقص التنسج السنّي  | <b>dental malpractice</b>      | ممارسات سنّية خاطئة  |
|                                 |  | <b>dental malrelationship</b>  | سوء العلاقة السنّية  |
|                                 |  | <b>dental materials</b>        | مواد سنّية   |
|                                 |  | <b>dental material science</b> | علم مواد طب الأسنان  |
|                                 |  | <b>dental mechanics</b>        | آلية سنّية ، ميكانيكية سنّية   |
|                                 |  | <b>dental midline</b>          | خط الوسط السنّني   |
|                                 |  | <b>dental mirror</b>           | مرآة سنّية ، مرآة فموية  |
|                                 |  |                                | مرآة صغيرة مستديرة للاستعمال في الفم ، قد تكون مستوية أو محدّبة أو مقعرة .                     |
|                                 |  | <b>dental model</b>            | مثال سنّي ، نموذج سنّي   |
|                                 |  | <b>dental necrosis</b>         | تنخر سنّي ، تموت سنّي  |
|                                 |  |                                | نخر الأسنان أو تسوس الأسنان .  |

|                             |   |  |
|-----------------------------|---|--|
| dental needle               | إبرة سنّية  | الفك العلوي هي فروع للعَصَبِ الفكي العلوي ، وظيفية         |
| dental nerve                | عَصَبٌ سنّية  | الفك السفلي هي فروع للعَصَبِ السنّي السفلي .               |
|                             | فروع العَصَبِ السنخي أو الدردي التي تُعصب الأسنان .   | dental plexus, inferior                                    |
|                             | انظر مدخل سنخي (Alveolaris) .   | dental plexus, superior                                    |
| dental notation             | تدوين سنّية ، رموز سنّية  | dental plugger   |
|                             | نوع من الرموز تستخدم للدلالة على نوع وموضع السن ؛   |  |
|                             | أكثر هذه النظم شيوعاً يرمز فيها للأسنان الدائمة بأرقام  | dental polycarboxylate cement                              |
|                             | وللأسنان اللبّنية بالحروف الأبجدية كما يلي :  |  |
|                             | 1- الأسنان الدائمة 12345678 87654321  | dental practitioner  |
|                             | 2- الأسنان اللبّنية edcba abcde   | dental procedure   |
|                             | وطبقاً لهذا يكون القاطع الجانبي السفلي الأيسر الدائم هو $\overline{12}$   | dental profession  |
|                             | والقاطع المركزي العلوي الأيمن اللبّني $\underline{a}$   |  |
|                             | تدوين موضع السن ونوعه برموز وأرقام .  | dental prop  |
| dental operating            | مداخلة سنّية ، معالجة سنّية   |  |
| dental operating light      | ضوء المداخلة الجراحية السنّية ، ضوء العمليات السنّية  |  |
| dental organ                | عضو السن ، عضو المينا   |  |
| dental orthopaedic          | أخصائي تقويم الأسنان  |  |
| dental pain                 | ألم سنّية   |  |
| dental panoramic tomography | تصوير مقطعي بانورامي سنّية  |  |
| dental papilla              | حليمية سنّية ، لسانية سنّية   |  |
|                             | نسيج محاط جزئياً بواسطة عضو المينا ، يكون عاج السن و لب السن .  |  |
| dental pathology            | علم الأمراض السنّية ، المرضيات السنّية  |  |
|                             | بأثولوجيا الأسنان   |  |
| dental periosteum           | سمحاق سنّية   |  |
|                             | الرباط السنخي السنّية .   |  |
| dental perimeter            | مقياس محيط السنّية  |  |
|                             | أداة لقياس محيط السنّية .   |  |
| dental plaque               | لويحة سنّية   |  |
|                             | كتلة لينّة كثيفة من أنواع متعددة من الجراثيم مع كمية من الفضلات الخلوية توجد ملتصقة على أسطح الأسنان عند إهمال تنظيفها ولا تزول بمجرد المضغ . |  |
| dental plate                | صفيحة سنّية ، بدلة سنّية  |  |
|                             | صفيحة من المعدن أو الراتين أو أية مادة أخرى تُشكّل لتوضع في الفم مُثبتاً عليها الأسنان الصناعية .   |  |
| dental plexus               | ضفيرة سنّية   |  |
|                             | شبكة من الألياف العَصَبية حول جذور الأسنان ؛ ضفيرة  |  |
|                             |   | الفك العلوي هي فروع للعَصَبِ الفكي العلوي ، وظيفية         |
|                             |   | الفك السفلي هي فروع للعَصَبِ السنّي السفلي .               |
|                             |   | ضفيرة سنّية سفلية  |
|                             |   | ضفيرة سنّية علوية  |
|                             |   | مدك سنّية  |
|                             |   | أداة لحشو الأسنان .  |
|                             |   | إسمنت بولي   |
|                             |   | كاربوكسيلات السنّية  |
|                             |   | ممارس طب الأسنان   |
|                             |   | عملية سنّية ، مداخلة سنّية                                 |
|                             |   | مهنة طب الأسنان ، حرفّة طب الأسنان                         |
|                             |   | مُبعد سنّية ، فاتح الفم                                    |
|                             |   | أداة تستعمل داخل الفم لجعل الفم في وضع مفتوح ، مثل         |
|                             |   | مبعد هويت (Hewitt's prop) ، ومبعد ماكسون                   |
|                             |   | (McKesson's prop) ، ومبعد برينتون (Brunton's prop) ،       |
|                             |   | مبعد لاين (Lane's prop) المبعد المركزي (Centre prop) .     |
|                             |   | الوقاية السنّية  |
|                             |   | العناية الوقائية من أمراض الأسنان واللثة ؛ عملية نزع       |
|                             |   | اللويحة السنّية ، والطهاوة المكتسبة وتصبغات الأسنان        |
|                             |   | باستخدام معجون التلميع والفرشاة الدوّارة أو قمع الصقل      |
|                             |   | اللدن .  |
|                             |   | تعويض سنّية ، استعاضة سنّية صناعية                         |
|                             |   | استعاضة صناعية لسن أو أكثر أو للأنسجة المصاحبة أو          |
|                             |   | كليهما بعمل جهاز سنّية سواء كان جهازاً جزئياً أو كاملاً أو |
|                             |   | تاجاً أو جسراً أو ساداً لفلح الخنك . تصنع بواسطة فني       |
|                             |   | الأسنان باستعمال الراتين الأكريليكي أو مركّب من خليطة      |
|                             |   | معدنية والراتين الأكريليكي . إجراءات مخبرية للتعويض        |
|                             |   | السنّية : خطوات تصنيع الجهاز السنّية التعويضي ، التي لا    |
|                             |   | تستوجب وجود المريض لإتمام تصنيعه .                         |
|                             |   | علم صناعة الأسنان ، علم تعويض                              |
|                             |   | الأسنان  |
|                             |   | أخصائي التعويض السنّية =                                   |
|                             |   | مُختص بتعويض الأسنان                                       |
|                             |   | الصحة العامة السنّية                                       |
|                             |   | فروع من طب الأسنان : يهتم بالسيطرة ومقاومة الأمراض         |
|                             |   | السنّية والتشجيع على الاهتمام بالصحة السنّية من خلال       |
|                             |   | الجهود الجماعية المنظمة .                                  |
|                             |   | لُب سنّية  |

النسيج الوعائي والضام الغني بالأعصاب الموجود داخل السن . نسيج ليفي خلوي هلامي الشكل يشغل الحفرة اللبية للسن ، ويحتوي على أجسام خلوية ، وأرومات العاج ، وأوعية دموية ، وألياف عصبية ، وأوعية لمفية .

**dental pump** مضخة سنّية ( ماصة اللعاب )

**dental radiography** تصوّر شعاعي سنّية

**dental radiology** علم الأشعة السنّية

**dental resin** راتين سنّية

**dental restoration** حشوة سنّية ، تعويض سنّية ، ترميم سنّية

**dental ridge** حيد سنّية ، حافة سنّية  
أي بروز أو ارتفاع على السن ، مكوناً حدة أو حافة .

**dental root** جذر سنّية

**dental root cyst** كيس جذر السن

**dental sac** كيس سنّية ، جراب سنّية ، حويصلة سنّية  
النسيج المحيط بعضو الميناء الذي يتطور إلى النسيج حول السنّية .

**dental scaler** مقلحة سنّية ، أداة تقلّح سنّية

**dental sciences** علوم سنّية

**dental senescence** هرم الأسنان ، شيخوخة الأسنان  
التغيرات التي تحدث في الفم والأسنان نتيجة التقدم في العمر ، وهي حالة من التدهور التدريجي أو التلف التدريجي للأسنان والأنسجة المصاحبة لها ، نتيجة تقدم العمر أو نتيجة عوامل أخرى تؤدي إلى تقدم العمر المبكر .

**dental shelf** رف سنّية

**dental silver amalgam** أملغم الفضة السنّية

**dental specialist** أخصائي أسنان

**dental splint** جبيرة سنّية  
أي جهاز أو أداة لتثبيت الأسنان .

**dental staff** هيئة أطباء الأسنان ، فريق سنّية

**dental state** حالة سنّية

**dental stone** جبس حجري سنّية

- 1- مصطلح عام للنموذج أو المادة التي يُصنع منها القالب .
- 2- أداة دوّارة ساحلة تستعمل للسحل والتلميع أو الصقل .

**dental structure** بنية سنّية ، نسيج سنّية

**dental surgeon** جراح الأسنان ، طبيب الأسنان

**dental surgery = dental clinic** 1- جراحة سنّية

2- عيادة طب الأسنان

**dental surgery assistant = DSA** مُساعد جراح الأسنان

شخص مُدرّب يقدم مساعدة مباشرة لجراح الأسنان ، ويكون مسؤولاً عن نظافة وترتيب الأجهزة ، والأدوات ، والمواد الجراحية ؛ ويجب أن تكون لدى مساعد جراح الأسنان (DSA) معرفة عامة ومعرفة عملية بتعقيم وتطهير الأجهزة والأدوات الجراحية ومسؤولية تجهيز عيادة الأسنان لجميع إجراءات المعالجة السنّية . ويشمل تدريبه : تسجيل الحالة السنّية للمرضى ، واستمرار ومتابعة تسجيل العلاج السنّية في ملف المريض ، ومساعدة جراح الأسنان وقت معالجة المريض في كل مراحل العمليات السنّية ، والمساعدة في العناية بالمرضى قبل وخلال وبعد التخدير ، وإعطاء تعليمات صحة الفم ، ونصح المرضى بما يقومون به بعد إجراء بعض العمليات السنّية ، وإجراء الصور الشعاعية وتحميضها وتطهيرها ، وتركيب الفلم الشعاعي وتثبيته في حامل فلم الأشعة ، وتأييد ودعم المعايير الأخلاقية لمهنة طب الأسنان ، والإشراف على عمليات استقبال وتسجيل المرضى .

**dental tape = dental floss** شريط سنّية = خيط سنّية  
انظر خيط سنّية (Dental floss) .

**dental technician** فني أسنان ، تقني الأسنان ، صانع الأسنان  
شخص على مستوى عال من المهارة الفنية ، يقوم بتصنيع البدلات السنّية ، والتيجان ، والحشوات المصبوبة ، والجسور ، والطبائق التقويمية ، والجائتر ، إلخ . حسب ما يطلبه جراحو الأسنان (أطباء الأسنان) .

**dental term** مصطلح سنّية

**dental therapist =** مساعد طبيب أسنان = مساعد سنّية

**dental auxiliary**

كان يعرف في السابق باسم مساعد سنّية (Dental auxiliary) . وهو شخص مُدرّب ومؤهل للقيام بالمعالجة السنّية التي يقرها جراح الأسنان للأطفال المتواجدين في المستشفى وأماكن الخدمة الاجتماعية في المملكة المتحدة . ويسمح له بعمل الحشوات البسيطة للأسنان المؤقتة «اللبنية» أو الأسنان الدائمة ، وتطبيق المحاليل الوقائية ، والهلام الواقية ، وسادات الشقوق على سطوح الأسنان ، وإعطاء التعليمات للمرضى للسيطرة على اللويحة السنّية وقت المعالجة في العيادة ، والعمل على نشر الثقافة الصحيّة السنّية داخل المجتمع .

**dental transplant** زرع الأسنان ، طقم سنّية

**dental traumatic injuries** إصابات رضحية سنّية

**dental treatment** معالجة سنّية

|                               |  |                                |  |
|-------------------------------|--|--------------------------------|--|
| <b>dental tubules</b>         | أقنية سنية ، أنابيب عاجية  | <b>dentation</b>               | مُسْتَن ، ذو أسنان ، تَسْنُن   |
| <b>dental ulcer</b>           | قرحة سنية<br>قرحة على مخاطية الفم نتيجة الاحتكاك بحافة سن حادة أو جذر مكسور .  |                                | ذو نتوءات أو استطلاعات تشبه الأسنان .  |
| <b>dental unit</b>            | وحدة سنية ، جهاز جامع سني<br>مجموعة من الأجهزة السنية في جهاز واحد . كانت ثابتة في السابق ، أما الآن فمعظمها أجهزة متحركة . يتألف من توربين سني ذي قبضة تدور بسرعة منخفضة ، وتوربين سني ذو قبضة يدوية تدور بسرعة عالية ، ومحقنة متعددة الأغراض ، ومقلح فوق صوتي أو مقلح صوتي أحياناً ، ومعدات أخرى مثل : المصققة ، وضوء المداخلة الجراحية السنية ، وصينية الأدوات المحمولة ، وجهاز الأشعة التي يمكن أن تشكل جزءاً من الوحدة السنية . | <b>dentatum</b>                | النواة المُسنَّنة ( في المخيخ ) ، المُسنَّنة   |
| <b>dental varnish</b>         | ورنيش سني<br>ورنيش يحتوي على فلوريد الصوديوم يستعمل في علاج فرط حساسية الأسنان ، بوضعة على السطح الخارجي للعاج المكشوف .   | <b>dentelation = dentation</b> | تَسْنُن  |
| <b>dental x-ray</b>           | أشعة سنية  | <b>dentes ( pl. of dens )</b>  | أسنان ( جمع سن )   |
| <b>dental x-ray machine</b>   | جهاز الأشعة السنية   | <b>dentes acuti</b>            | قواطع  |
| <b>dentale</b>                | عظم السن   | <b>dentes adulti</b>           | أسنان البالغ ، الإثغار الثاني ، الأسنان الدائمة  |
| <b>dentalgia = tooth-ache</b> | ألم سني ، وجع سني  | <b>dentes adversi</b>          | القواطع ، الشنايا  |
| <b>dentalis lapis</b>         | حصاة سنية  | <b>dentes angulares</b>        | الأنياب  |
| <b>dentalize</b>              | لثغ ، لفظ الحروف بطرف الأسنان  | <b>dentes angulares</b>        | الطواحن ، النواجذ  |
| <b>dentaphone</b>             | مسماع سني<br>جهاز ينقل الصوت إلى العصب السمعي عند الإصاغة بالسن . نوع من إصلاح الصمم ينقل الاهتزازات من الأسنان إلى العصب السمعي .   | <b>dentes bicuspidati</b>      | الرواضع ، الأسنان اللبنية  |
| <b>dentarpage</b>             | كلبتا الأسنان ، خلّاع الأسنان ، قالع الأسنان ، مقلع الأسنان<br>أداة كانت تستخدم قديماً لخلع الأسنان ، وكلبتان دائماً مثني .<br>أداة قديمة كانت تستعمل لقلع السن .  | <b>dentes caduci</b>           | الأنياب  |
| <b>dentary</b>                | مَضْرَس<br>واحد من العديد من عظام الفك السفلي ، الذي يمكن أن يوجد في الحيوانات الفقارية غير الثديية .  | <b>dentes canini</b>           | الطواحن  |
| <b>dentata</b>                | الفاثق ، فقرة العنق الثانية ، المحور   | <b>dentes columellares</b>     | القواطع ، الشنايا  |
| <b>dentate = dentated</b>     | مُسْتَن ، ذو أسنان<br>ذو أسنان طبيعية أو نتوءات تشبه الأسنان على حافة مُسنَّنة .   | <b>dentes incisives</b>        | القواطع ، الشنايا  |
| <b>dentated bur</b>           | مثقب مُسنن<br>مثقب يوجد على حده القاطع نتوءات لزيادة كفاءة القطع .   | <b>dentes lactei</b>           | الرواضع ، الأسنان اللبنية  |
|                               |  | <b>dentes molares</b>          | الطواحن ، الأرحاء  |
|                               |  | <b>dentes primores</b>         | الضواحك  |
|                               |  | <b>dentes sapientiae</b>       | أضراس العقل ، الأرحاء الثالثة  |
|                               |  | <b>dent- , denti- , dents-</b> | (سابقة) سن ، سني   |
|                               |  | <b>dentia praecox</b>          | تَسْنُن مبكر ، إثغار مبكر<br>بزوغ مبكر أو إثغار مبكر (Premature eruption) للأسنان اللبنية ، أي تواجد سن بازغة عند الولادة . ظهور الأسنان منذ الولادة . |
|                               |  | <b>dentia tarda</b>            | بُزوغ متأخر ، إثغار متأخر<br>بُزوغ متأخر أو إثغار متأخر (Delayed eruption) للأسنان اللبنية ، أي تأخر في بزوغ الأسنان اللبنية .                         |
|                               |  | <b>dentiaskiascope =</b>       | جهاز أشعة الأسنان  |
|                               |  | <b>dental X-ray apparatus</b>  |  |
|                               |  | <b>dentibuccal</b>             | سني خدي ، سني شدقي<br>متعلق بالأسنان والحد .   |
|                               |  | <b>denticle = pulpstone</b>    | حصية سنية = حصاة لبية<br>ترسب مادة متكلسة متعددة الهيئة ، توجد حول الأوعية الدموية اللبية . ويمكن أن توجد في لب سن تعرض لتهيج بسيط لفترة طويلة .       |
|                               |  | <b>denticle , false</b>        | حصاة لبية كاذبة  |
|                               |  | <b>denticle , free</b>         | حصاة لبية حرة  |
|                               |  | <b>denticulate</b>             | مُسْنن ، ذو نتوءات سنية الشكل  |
|                               |  | <b>dentification</b>           | تكوّن الأسنان ، تشكّل الأسنان<br>عملية تشكيل وتكون الأسنان .   |

|                              |  |  |   |
|------------------------------|--|--|---|
| <b>dentiform</b>             | سني الشكل ، شبيه بالسن<br>تشكل بشكل سن .   | <b>dentin , circumpulpal</b>           | العاج المحيط باللب  |
| <b>dentifrice</b>            | معجون سني ، مُنظف سني<br>مستحضر صيدلاني يتوفر كمعجون ، أو هلام أو مسحوق<br>ويستعمل مع فرشاة الأسنان لتنظيف وتلميع الأسنان .<br>يحتوي هذا المنتج على مادة ساحلة بسيطة ، ومنظفات ،<br>مواد رابطة ومواد ذات نكهة ، وأحياناً مواد مانعة للتسوس<br>مثل الفلورايد (Fluoride) ، انظر معجون الأسنان<br>(Toothpaste) .  | <b>dentin , developmental</b>          | عاج نمائي<br>عاج تكوّن في الرحم ، قبل بزوغ الأسنان في الحفرة<br>الفموية .   |
| <b>dentigerous</b>           | حاوي أو حامل الأسنان ، بنية سنية الشكل ،<br>مسنن (يحتوي على سن)  | <b>dentin , exposed</b>                | عاج منكشف   |
| <b>dentigerous cyst</b>      | كيسة تاجية ، كيس يحتوي على سن<br>انظر كيسة سنية المنشأ (Cyst of dental origin) .   | <b>dentin , globular</b>               | عاج كروي ، عاج كروي<br>مناطق من عاج متكلس (تكلس كروي Clacospherites) ،<br>لا تندمج لتكون كتلة متجانسة .   |
| <b>dentilabial</b>           | سني شفهي<br>متعلق بالأسنان والشفاه .   | <b>dentin , hereditary opalescent</b>  | عاج وراثي غميم ،<br>عاج وراثي متألئ   |
| <b>dentilave = mouthwash</b> | غُسل للفم ، مضمضة فموية  | <b>dentin , hypersensitive</b>         | عاج مُفرط في الحساسية ، فرط<br>حساسية العاج   |
| <b>dentilingual</b>          | سني لساني<br>متعلق بالأسنان (Teeth) واللسان (Tongue) .   | <b>dentin , interglobular</b>          | عاج بين الكُريات ، عاج بين<br>الكروي ، عاج بين كروي<br>مناطق غير متكلسة أو عاج ناقص التكلس<br>(Hypomineralized dentin) ، يوجد ضمن العاج الناضج<br>عادة في منطقة العاج حول اللبي أسفل العاج القشري أو<br>المحيطي مباشرة .  |
| <b>dentilimentum</b>         | وسائل لعلاج الأسنان<br>اسم دواء سائل مُسجّل في كتاب الوصفات الطبية الوطني<br>البريطاني ، يوصف كقط في حالة ألم الأسنان .  | <b>dentin , intertubular</b>           | عاج بين القُنَيَات<br>نسيج عاجي متكلس يوجد خارج العاج حول القُنَيَات<br>ويكون جسم العاج الأساسي للسن ، ويشتمل على أعداد<br>كبيرة من ليفات كولاجينية دقيقة منظمرة في مادة أساسية<br>عديمة الشكل وهو قليل التكلس مقارنة مع العاج حول<br>القُنَيَات (Peritubular dentin) .   |
| <b>dentimeter</b>            | أداة قياس مُحيط السن ، مقياس الأسنان<br>أداة تستعمل لقياس مُحيط الأسنان .  | <b>dentin , irritation = irregular</b> | عاج مُهَيَّج = عاج غير منتظم ،<br>عاج شاذ = عاج ثانوي غير<br>منتظم = عاج عظمي =<br>عاج ارتكاسي = عاج<br>مُرمم = عاج ثالثي<br>عاج يتكون نتيجة تسوس عميق أو معالجات تحفظية يتكون<br>عادة بجانب قنوات المنطقة المهيجة ، وقد يوجد في المناطق<br>الذروية . قنواته العاجية غير منتظمة ومتعرجة وقليلة العدد<br>أو مفقودة ؛ ذو تكلس غير منتظم ؛ وقد توجد بداخله<br>إنظمارات خلوية . |
| <b>dentin = dentine</b>      | عاج ، عاج السن<br>نسيج سني صلب يكون معظم كتلة تاج وجذر السن ،<br>يحيط بلب السن في التاج والجذر مكوناً جدران الحجرة<br>اللبية وقنوات الجذر ويغطي بمينا التاج وملاط الجذر . العاج<br>أصلب وأكثر كثافة من العظم ولكنه أقل صلابة وكثافة من ميناء<br>السن ؛ يتكون تقريباً من 67% مواد غير عضوية و 20% مواد<br>عضوية و 13% ماء . انظر عاج السن (Dentine) . | <b>dentin , adventitious</b>           | عاج مُكتسب ، علاج طارئ  |
| <b>dentin blush</b>          | عاج وردي ، عاج مُتورد ، عاج مُحمر ،<br>احمرار العاج<br>حالة تنتج عن نزف لُبي ، بسبب رضح أو معالجة سنية ،<br>حيث يتغير لون العاج إلى الأحمر .   | <b>dentin , mantle</b>                 | عاج قشري ، عاج ساتر<br>أول عاج يتكون تحت الميناء والملاط يحتوي على كميات<br>مختلفة الحزم الليفية (تسمى ليفيات فون كورف von<br>Korff's fibrils) بزواوية قائمة أو متعامدة على السطح<br>العاجي .   |
| <b>dentin bridge</b>         | جسر عاجي<br>عاج أو مادة متكلسة تسد اللب المكشوف أو تتكون عبر<br>النسيج اللبي المستأصل جزئياً ، يحفز تكونها بواسطة مواد<br>كيميائية مثل هيدروكسيد الكالسيوم (Calium hydroxide) .  |  |   |

|  |  |                                |   |
|--|--|--------------------------------|---|
| dentin matrix                          | صفيحة عاجية ، مطرس عاجي  | dental caries                  | نخر عاجي  |
| dentin , mature                        | عاج ناضج   | dental fibres                  | ألياف عاجية   |
| dentin , opalescent                    | عاج متألّج (غميم)  |                                | استطالات أرومات العاج (Odontoblastic processes) .   |
| dentin , opaque                        | عاج ظليل ، عاج كثيف  | dental fluid                   | سائل عاجي   |
| dentin , peritubular                   | العاج حول القنبيات ، عاج حول القنبيات شريط ضيق عالي التكلس من العاج يحيط بتجويف القناة العاجية .   |                                | السائل داخل القنوات العاجية والسائل خارج الخلية ، ويعتقد أنه رشيح متناهي الدقة (مستدق) للدم من النهايات الشعيرية الدموية ، ينتشر خلال الفراغات حول استطالات أرومات العاج وربما ضمن النسيج داخل الخلوي لأرومات العاج نفسها قبل أن تدخل القناة العاجية ، ويستمر في حركة خارجية بطيئة ، ليترك السن من خلال المسام الدقيقة للعلاج . |
| dentin , primary                       | عاج أولي   | dental globes                  | كُرَيّات عاجية  |
|  | عاج تكوّن بعد بُزوغ السن في التجويف الفموي ، وهو ليس بالعاج المرّم (Reparative dentin) ، ولكنه استمرار للعلاج الذي تشكّل خلال تطور السن ، وهو منفصل عن العاج التالي أو العاج الثانوي بواسطة خط مُحدد فاصل .  | dental matrix                  | صفيحة عاجية ، مطرس عاجي   |
| dentin , regular                       | عاج مُنظم  | dental plug                    | سد عاجي   |
| dentin , reparative                    | عاج مُرّم  |                                | جزئيات من العاج ، وبقايا نسيج لبي أو متنخر ، وعناصر جرثومية تدخل تحت ضغط الغسول داخل القنوات اللبية لمسافة ميكرونات أثناء تحضير قناة الجذر .  |
|  | عاج ذو طبيعة مُتعرجة ، يتكوّن أسفل الآفة التسوسية كوسيلة للحفاظ على حيوية لب السن .  | dental process =               | نتوء عاجي ، شاخصه عاجية ،   |
| dentin , reparative secondary          | عاج ثانوي ترميمي   | odontoblast process            | استطالة أرومات العاج  |
| dentin , sclerotic = transparent       | عاج مُتصلب ، عاج صلب = عاج شفاف  |                                | انظر استطالة أرومات العاج (Odontoblast process) .   |
| dentin                                 | عاج شفاف صلب بسبب تكلس القنوات العاجية .   | dental sclerosis               | تصلّب عاجي  |
| dentin , secondary                     | عاج ثانوي ، عاج تال  |                                | تكلس قُنبيات العاج مما ينتج عنه مناطق شفافة وتغيرات في أنسجة السن .   |
|  | عاج تكوّن بعد العاج الأولي استجابة لتآكل أسطح الأسنان الطبيعية والتنبيه الإطباقي ؛ نمط القنوات العاجية في هذا النوع من العاج منتظم ولكن عدد القنوات العاجية أقل منها في العاج الأولي . ينفصل العاج الثانوي تشريحياً عن العاج الأولي في منطقة محددة عبارة عن خط مفرط الاصطباغ . | dental sheath =                | غلاف عاجي ، غمد عاجي =  |
| dentin , stained                       | عاج مُتلون ، عاج مُبَقَّع  | Neumann's sheath               | غلاف نيومان   |
| dentin, transparent = sclerotic dentin | عاج شفاف = عاج متصلب   | dental tubule                  | قناة عاجية ، أنبوب عاجي   |
| dentin , tubular                       | عاج أنبوبي ، عاج ذو أنابيب   |                                | قناة أسطوانية في نسيج العاج ، تحتوي استطالة الخلية أرومة العاج والسائل العاجي . القناة العاجية النموذجية ذات قطر من 3-4 ميكرون (نهايتها اللبية) وحوالي 1 ميكرون عند الملتقى المينائي العاجي وعن الملتقى الملاطي العاجي ، يتراوح عدد القنوات العاجية بين 20,000 إلى 75,000 في كل ملليمتر مربع من العاج .                         |
|  | عاج أو طليعة العاج ذو فتحات عاجية في نمط منتظم . يستعمل المصطلح للتفريق بين العاج الاعتيادي (Regular dentin) والنسيج المتكلس عديم الشكل (Amorphous dentin) calcified الذي يشاهد في العاج المتخرش أو المتهيج (Irritation dentin) .  | dental tubules = dental tubuli | قُنبيات عاجية ، أنابيب عاجية  |
| dentin , vitreous                      | عاج زجاجي  |                                | الأنابيب الدقيقة في العاج المتشعبة من حجرة اللب حتى الملتقى العاجي المينائي والمُلتقى العاجي الملاطي ؛ أنابيب مجهرية في عاج السن تحتوي على استطالات الخلية أرومة العاج .  |
| dental                                 | عاجي   | dental tubuli = dental tubules | أنابيب عاجية ، قُنبيات عاجية  |
|  | متعلق بعاج السن (Dentine) .  |                                |   |
| dental canals                          | أقنية عاجية  |                                |   |



|   |  |  |   |
|---|--|--|---|
| <b>dentinalgia</b>                                | ألم العاج ، حساسية العاج   | <b>dentine , reparative secondary</b>            | عاج ثانوي ترميمي  |
| <b>dentine = dentin</b>                           | عاج السن   |  | استجابة لأي نخر مثل التسوس أو السحل تقوم أرومات العاج بصنع العاج الثانوي (Secondary dentine) بمعدل أكثر سرعة ، يعرف هذا النوع من العاج بالعاج الثانوي الترميمي (Reparative secondary dentine) . |
|   | نسيج عضوي متكلس يُشكّل جسم السن ، ويحيط بلب السن ، ويكون مُغطى بالمينا في منطقة التاج ، والملاط في منطقة الجذر . يحتوي العاج على حوالي : 70٪ من وزنه أملاحاً عضوية ، و 20٪ مواد غير عضوية و 10٪ ماء بالإضافة إلى الألياف الكولاجينية . تبدو فيه مجهرياً أعداد ضخمة من قنوات مُتصلة بلب السن تحتوي على الاستطالات الطويلة الرفيعة لأرومات العاج الموجودة في لب السن ، والمسؤولة عن تكوين عاج السن . | <b>dentine , sclerotic = translucent dentine</b> | عاج مُتصلب = عاج شفاف   |
| <b>dentine adhesive</b>                           | لاصق عاجي  |  | مناطق أو مساحات من العاج قنواتها مسدودة بترسبات معدنية .  |
| <b>dentine , adventitious = secondary dentine</b> | عاج عرضي = عاج ثانوي   | <b>dentine screw</b>                             | برغي عاجي ، لولب عاجي   |
| <b>dentine bridge</b>                             | جسر عاجي   |  | سلك مُحلزن يُثبت داخل عاج السن ليضمن تثبيتاً إضافياً للحشوة ، مثال لولب مُستنن (Dentatus screw) .   |
|   | طبقة من العاج تُعيد سدّ وتغطية منطقة من اللب المنكشف أو تتكوّن فوق سطح اللب المتبوتر بعد عملية قطع لب السن .   | <b>dentine , secondary</b>                       | عاج ثانوي   |
| <b>dentine , cover = mantle dentine</b>           | عاج واق ، عاج ساتر ، عاج حاجب = عاج قشري   |  | عاج حديث التكوين يتزايد في حجرة اللب كوقاية ضد التسوس أو تلف السن . بعد اكتمال السن ، يستمر تشكيل العاج الثانوي بانتظام طوال المدة التي تظل فيها السن حية .                                     |
| <b>dentine cleaning agents</b>                    | مواد مُنظّفة للعاج   | <b>dentine , tubular</b>                         | عاج أنبوبي (نبيبي)  |
| <b>dentine , hereditary</b>                       | عاج مُتألق (حليبي اللون) وراثي =   | <b>dentine , vitreous = vitro-dentine</b>        | عاج زجاجي   |
| <b>opalescent = dentinogenesis imperfecta</b>     | تكوّن العاج المعيب   |  | نوع من العاج شديد الصلابة فيه عدد محدود من الأنابيب العاجية .   |
| <b>dentine , hypoplastic</b>                      | عاج ناقص التشكل  | <b>dentinification</b>                           | تكوّن العاج ، تشكّل العاج   |
|   | انظر نقص التصنيع ، نقص التشكّل (Hypoplasia) .  |  | تكون عاج السن (Dentine formation) ، تشكّل عاج السن (Dentinogenesis) .   |
| <b>dentine , interglobular</b>                    | عاج بين الكريبات ، العاج بين الكرويبي  | <b>dentinitis</b>                                | التهاب الأقمية العاجية  |
|   | بقع ضعيفة التكلس في العاج توجد حيث لا تندمج الكريبات معاً .  | <b>dentinoblast</b>                              | بانية العاج ، مُصوِّرة العاج ، أرومة عاجية  |
| <b>dentine , mantle</b>                           | عاج حاجب ، عاج قشري  |  | خلية مُولدة للعاج . انظر أرومة العاج (Odontoblast) .  |
|   | طبقة رقيقة خارجية من العاج .   | <b>dentinoblastoma</b>                           | ورم أرومات العاج الحميد ، ورم بانبات العاج الحميد   |
| <b>dentine , peritubular</b>                      | العاج حول الأنبوبي   |  | ورم حميد يتكوّن من أرومات العاج .   |
|   | طبقة العاج الأكثر تكلساً ، المُبطّنة لحدّان القنوات العاجية .  | <b>dentinoceamental</b>                          | ملاطي عاجي  |
| <b>dentine pin</b>                                | دبوس عاجي  |  | متعلق بملاط وعاج السن .   |
|   | انظر دبوس (Pin) .  | <b>dentinoceamental junction</b>                 | الملتقى الملاطي العاجي ،  |
| <b>dentine porcelain = body porcelain</b>         | خزف عاجي = جسم خزفي  |  | التحام ملاطي عاجي ، الموصل الملاطي العاجي   |
|   | خزف شفاف مُتصبّغ يستعمل ليعطي الشكل العام واللون للتاج الغلافي (Jacket crown) أو الوجه الخزفي (Facing) .   | <b>dentinoceamental</b>                          | خط الالتقاء بين الملاط والعاج .   |
| <b>dentine , primary</b>                          | عاج أولي   | <b>dentinoceamental</b>                          | ناقضة العاج   |
|   | 1- العاج الذي يوجد في السن حينما تصبح كاملة التكوين .  |  | خلية عملاقة متعددة النوى تعمل على تآكل أو امتصاص العاج ؛ وهي نفس الخلية كاسرة العظم أو ناقضة العظم أو خلية مشابهة لها .   |
|   | 2- كتلة العاج التي تضعها أرومات العاج .  | <b>dentinoenamel</b>                             | مينائي عاجي   |

**dentinoenamel junction** الملتقى المينائي العاجي ، الموصل  
المينائي العاجي

خط لالتقاء بين العاج والميناء حيث توجد ضفيرة من  
الأعصاب تجعله منطقة حساسة عند الحفر أو التجريف لإزالة  
التسوس انظر ملتقى عاجي مينائي (Amelodentinal  
junction) .

**dentinoenamel membrane** غشاء مينائي عاجي

**dentinoenamel junction** ملتقى عاجي لثوي ، التحام  
عاجي لثوي

انظر الالتحام (الموصل) الظهاري (Junctional  
epithelium) .

**dentinogenesis** تكوّن العاج ، تكوين نسيج العاج

عملية تكوين العاج بواسطة الخلايا أرومات العاج أسفل  
الغشاء القاعدي ، الذي يفصل الطبقة الخارجية أو الأدمة  
الظاهرة عن الطبقة المتوسطة أو الأدمة المتوسطة .

**dentinogenesis imperfecta** = تكوّن العاج المعيب ، سوء تنسج

**Capdepon't's syndrome** العاج = متلازمة كابديبونت

اضطراب وراثي عند نشأة الأسنان ، يتميز بسوء تكون العاج  
الذي يحتوي على كمية ضئيلة من المعادن ، ويرافقه انسداد  
أو زوال لب السن مع تكوّن ميناء طبيعي . لذلك تصبح  
الأسنان المتكونة ملوثة بلون بني وتتآكل سريعا ، وغالبا ما  
تترافق باضطراب مماثل في العظم .

**dentinogenic** عاجي المنشأ

**dentinogenic fibres** = ألياف عاجية المنشأ = ألياف كورف

**Korff's fibres**

تسمى أيضاً ألياف فون كورف (von Korff's fibres) .

**dentinoid** شبيه العاج ، عاجي الشكل

مماثل للعاج .

**dentinoma** ورم عاجي ، ورم مكون من العاج

ورم حميد نادر جدا يشتمل على خلايا ظاهرية سنية المنشأ  
ونسيج ضام غير ناضج ، يتميز بتكوين عاج شاذ ضعيف  
التكلس ، ويوجد بكثرة في العظم ؛ وهو ينشأ من نسيج  
سني المنشأ مشتق من اللحمية المتوسطة (Odontogenic  
mesenchymal tissue) يشتمل غالبا على كتلة متعرجة من  
النسيج الشبيه بالعاج .

**dentinoosteoid** ورم عظمي عاجي

ورم مختلط يتكون من نسيج عظمي وعاجي معا .

**dentinum** عاج (لاتينية)

**dentiparous** تكوين سني ، متعلق بتكوّن الأسنان

**dentiphone = dentaphone** مسماع سني

جهاز ينقل الصوت إلى العصب السمعي عند التصاقه  
بالسن .

**dentist** طبيب الأسنان

شخص يمارس طب الأسنان ، ويكون مؤهلاً وحاصلاً على  
ترخيص لمزاولة مهنة طب الأسنان .

**dentistogenic = odontiatrogenic** ، محدث بطبيب الأسنان

ناشئ عن طبيب الأسنان

**dentistry** طب الأسنان

فرع من فروع الطب يختص بأمراض الفم والأسنان وكيفية  
علاجها والوقاية منها ، ويختص أيضا بالأجهزة التعويضية  
الفموية ؛ وهي مهنة تهتم بترميم وتعويض الأسنان ، و  
تعويض الوظيفة الطبيعية للأسنان المصابة بالتسوس أو كسر  
أو المتآكلة بشدة بواسطة الحشوات والحشوات المصبوبة  
والتيجان أو الجسور . تعويض الأسنان المفقودة والأنسجة  
الأخرى بواسطة الجسور والأجهزة السنية التعويضية  
الصناعية وعلاج الشذوذات السنية والأمراض السنية  
والإصابات الرضحية السنية ، وتقديم طرق وقائية من  
التسوس والأمراض حول السنية ، انظر أيضا طب الأسنان  
الوقائي (Conservative dentistry) ، طب الأسنان التجميلي  
(Cosmetic dentistry) ، طب الأسنان الشرعي (Forensic  
dentistry) ، وطب الأسنان الرباعي «طب الأسنان  
المساعد» (Four-handed dentistry) ، طب الأسنان المحافظ  
(Conservative dentistry) ، علم تقويم الأسنان  
(Orthodontics) ، طب أسنان الأطفال (Paedodontics) ،  
علم أمراض النسيج الداعمة (Periodontics) ، علم تعويض  
الأسنان (Prosthodontics) ، وطب الأسنان الترميمي  
«التعويضي» (Restorative dentistry) .

**dentistry , adhesive** طب الأسنان اللاصق

مصطلح معاصر للتعويضات السنية ، ويشمل عملية لصق  
الراتين المركب أو وجه رقيق من الخزف على الوجه الشفوي  
لسن طبيعية لترميم حشوة أو كسر أو لتغيير لون السن  
لإعطائه الشكل الجمالي .

**dentistry , aerodontic** طب أسنان الطيران

**dentistry , aesthetic = esthetic dentistry** طب الأسنان  
التجميلي

**dentistry , community** طب الأسنان الاجتماعي

فرع من طب الأسنان يختص بعلاج الأمراض السنية  
والوقاية منها داخل المجتمع .

dentistry , conservative = طب الأسنان التحفظي  
restorative dentistry  
dentistry , conservative operative مداواة الأسنان التحفظية  
dentistry , cosmetic طب الأسنان التجميلي  
فرع من طب الأسنان يختص بالحشوات الترميمية أو تحسين مظهر الأسنان الجمالي.  
dentistry , endodontic مداواة (طب) الأسنان اللبئية  
dentistry , forensic طب الأسنان القضائي ، طب الأسنان العدلي ، طب الأسنان القانوني  
فرع من طب الأسنان ، يختص بالناحية الطبية السنية في الوقائع التي ينظرها رجال القضاء ، يختص بتطبيقات طب الأسنان في المجالات الشرعية ، متوخياً تطبيق الخبرة الطبية والتحليل العلمي السليم ، وهو ركن مهم في مكافحة الجريمة وفي الوقاية منها بما يقدمه من إحصائيات ومدلولات ومؤشرات .  
dentistry , operative طب الأسنان الجراحي  
عكس طب الأسنان المخبري .  
dentistry , orthodontic طب الأسنان التقويمي  
dentistry , pediatric طب أسنان الأطفال  
فرع من طب الأسنان ، يختص بعلاج أسنان الأطفال والعناية بها وبالحالات الفموية الخاصة بهم .  
dentistry , pedodontic طب أسنان الأطفال  
dentistry , preventive طب الأسنان الوقائي  
الوقاية والعلاج الوقائي لأمراض الفم والأسنان ، وأمراض سوء تكوّن الأسنان (Malformation) .  
dentistry , prosthetic طب الأسنان التعويضي  
التعويض الوظيفي بواسطة تعويض الأسنان المفقودة بدلات سنية جزئية ، أو كاملة نزوعة أو جسر إلخ .  
dentistry , psychosomatic طب الأسنان النفسي العضوي  
dentistry , public health طب الصحة العامة للفم والأسنان  
فرع من طب الأسنان يختص بصحة الأسنان في المجتمع ، وذلك بتشجيع الوعي الصحي ، وتوفير العلاج الوقائي لأمراض الأسنان ، والأبحاث المصاحبة له .  
dentistry , radiological طب الأسنان الشعاعي  
dentistry , restorative طب الأسنان الترميمي ، طب الأسنان التعويضي  
مصطلح شامل يمكن أن يشمل على طب الأسنان الوقائي وتعويض الأسنان ، والمعالجة حول السنية ، وحتى تقويم

الأسنان ؛ والذي يختص بتوفير أسنان صحية ووظيفية للمرضى ذوي الأسنان أو عديمي الأسنان .  
dentistry , surgical طب الأسنان الجراحي  
dentitia بزوغ الأسنان اللبئية ، بزوغ الأسنان الساقطة  
dentitia praecox = dentia praecox بزوغ مبكر ، إثغار مبكر  
dentitia tarda = dentia tarda بزوغ متأخر ، إثغار متأخر  
dentitio = dentition التسنين ، بزوغ الأسنان  
dentitio difficilis بزوغ صعب ، متاعب إثغار الأسنان  
صعوبة بزوغ الأسنان المترافق بالالتهابات والآلام .  
1-أسنان طبيعية dentition = natural dentition  
الأسنان الطبيعية الموجودة في القوس السنية بشكل عام ، يمكن أن تكون الأسنان اللبئية ، أو الأسنان الدائمة أو الأسنان المختلطة . تتكون في الإنسان من 20 سنناً لبئية تبرز بدء من الشهر السادس ، ثم تحل محلها تدريجياً الأسنان الدائمة وعددها 32 سنناً .  
2- بزوغ الأسنان ، عملية إثغار الأسنان .  
dentition , artificial أسنان اصطناعية ، جهاز سني صُنعي  
بدليل عن الأسنان الطبيعية مثل البدلات السنية .  
dentition , deciduous إثغار أولي ، تسنين ساقط  
أسنان أولية تبرز ثم تُستبدل بالأسنان الدائمة ؛ وهي الأسنان الأولى التي تُبزغ ثم تستبدل بالتدرج بالأسنان الدائمة وعددها 20 سنناً أربعة قواطع ونابان ، وأربعة أرحاء في كل فك .  
dentition , delayed بزوغ متأخر للأسنان  
dentition , mandibular أسنان سفلية  
dentition , maxillary أسنان علوية  
dentition , mixed أسنان مختلطة ، إثغار مختلط  
مجموعة الأسنان في الفك العلوي والسفلي ، بعد بزوغ بعض الأسنان الدائمة ، لكن قبل فقدان جميع الأسنان الأولية . مرحلة من مراحل النمو التي تتواجد خلالها الأسنان الدائمة والأسنان اللبئية معاً في الفم .  
dentition , natural مجموعة الأسنان الطبيعية  
الأسنان المترابطة في القوسين السنيين .  
dentition , permanent أسنان دائمة ، بزوغ الأسنان الدائمة  
1 - الأسنان الثانية وعددها الطبيعي في الإنسان 32 : أربعة قواطع ، ونابان ، وأربعة ضواحك ، وستة أرحاء في كل فك .  
2- الأسنان التي تحل محل الأسنان اللبئية عند البالغين وعددها 32 سنناً .

|  |  |   |   |
|--|--|---|---|
| <b>Dentition , primary =</b>                   | = أسنان أولية ، بزوغ الأسنان الأولية   | <b>dentoform = dentiform</b>              | سني الشكل   |
| <b>deciduous dentition</b>                     | أسنان لبنية ، بزوغ الأسنان اللبنية   |   | نموذج بالحجم الطبيعي أو الحقيقي للأسنان والبنى السنخية يستعمل إما للعرض والمشاهدة أو كوسيلة تعليمية . |
|  | أسنان مؤقتة ، أسنان ساقطة : وعددها الطبيعي في الإنسان عشرون : أربعة قواطع ، ونابان ، وأربعة أرحاء في كل فك .   | <b>dentogenesis</b>                       | تكوّن العاج   |
| <b>dentition , secondary</b>                   | بزوغ ثانوي ، بزوغ الأسنان الدائمة ، إثغار ثانوي ، إثغار دائم   | <b>dentogenesis imperfecta</b>            | تكوّن العاج المعيب ، سوء تكون العاج   |
| <b>dentition , transitional</b>                | أسنان انتقالية ، بزوغ الأسنان الانتقالي  | <b>dentogingival</b>                      | لثوي سني  |
| <b>dentium</b>                                 | سني متعلق بالأسنان (Teeth) .   | <b>dentogingival collagen fibres</b>      | ألياف كولاجينية لثوية سنّية   |
| <b>dentium cavernae</b>                        | أسناخ الأسنان  | <b>dentogingival complex</b>              | جُملة لثوية سنّية ، مجموعة لثوية سنّية ، مركب لثوي سني  |
| <b>dentium nitor</b>                           | مينا الأسنان   | <b>dentogingival junction</b>             | ملتقى لثوي سني ، موصل لثوي سني  |
| <b>dentium vacillantia</b>                     | قلقلة الأسنان  | <b>dentogingival periosteal fibres</b>    | ألياف سمحاقية لثوية سنّية   |
| <b>dento-</b>                                  | (سابقة) سن ، أسنان ، سني   | <b>dentograph</b>                         | وصف الأسنان ، رسم سطوح الأسنان  |
| <b>dentoalveolar</b>                           | سنخي سني متعلق بالأسنان والتتوء السنخي .   | <b>dentoid = odontoid</b>                 | شبه السن ، شبيه السن ، سني الشكل  |
| <b>dentoalveolar abscess</b>                   | خُراج سنخي سني خُراج يصيب الأنسجة حول ذروة سن ميتة .   | <b>dentoidin</b>                          | المادة شبه العاجية المادة العضوية الأساسية للسن .   |
| <b>dentoalveolar disproportion</b>             | تفاوت سنخي سني ، اللاتناسب السنخي السني ، عدم تناسب بين حجم الأسنان والمسافة المتاحة لها في القوس السنّية ، ويمكن أن تؤدي إما إلى الازدحام ، أو إلى المسافات البينية بين الأسنان . | <b>dentolegal</b>                         | طب الأسنان القانوني ، طب الأسنان الشرعي ما يتعلق بالناحية القانونية المنظمة لمهنة طب الأسنان .        |
| <b>dentoalveolitis = pyorrhoea alveolaris</b>  | التهاب سنخي سني = تقيح سنخي سني  | <b>dentology = odontology = dentistry</b> | علم طب الأسنان ، علم بحوث الأسنان = طب الأسنان  |
| <b>dentocemental = dentinocemental</b>         | ملاطي عاجي   | <b>dentoma = odontoma =</b>               | ورم عاجي ، ورم سني  |
| <b>dentofacial</b>                             | وجهي سني متعلق بمنطقة بالوجه ، تشتمل على الأسنان واللثة وتدعم بوجودها .  | <b>dental tumour</b>                      | ورم مكوّن أساساً من مادة عاج السن .   |
| <b>dentofacial abnormalities</b>               | شذوذات وجهية سنّية   | <b>dentomechanical</b>                    | آلي - سني ما يتعلق بميكانيكية الأسنان .   |
| <b>dentofacial complex</b>                     | الجملة الوجهية السنّية ، المركب الوجهي السني   | <b>dentomental</b>                        | ذقني - سني متعلق بالأسنان والذقن .  |
| <b>dentofacial deformity</b>                   | تشوه وجهي سني  | <b>dentonasal</b>                         | أنفي - سني متعلق بالأسنان والأنف .  |
| <b>dentofacial orthodontics</b>                | علم تقويم الأسنان الوجهي السني   | <b>dentonomy</b>                          | تصنيف الأسنان   |
| <b>dentofacial orthopaedics = orthodontics</b> | تقويم عظام الوجه والفكين = تقويم الأسنان ترميم تشوهات الوجه والأسنان والفكين . انظر تقويم الأسنان (Orthodontics) .   | <b>dentosurgical</b>                      | جراحي سني متعلق بالجراحة السنّية (Dental surgery) .   |
|  |  | <b>dentotape</b>                          | شريط سني نوع عريض من الخيط السنّي .   |
|  |  | <b>dentotropic</b>                        | موجه للأسنان متعلق بالأنسجة المكوّنة للأسنان .  |
|  |  | <b>dentulous</b>                          | ذو أسنان ، ذو أسنان طبيعية ذو أسنان طبيعية في الفم ؛ عكسها أدرد أو عديم الأسنان (Edentulous) .        |

|   |  |                                   |  |
|---|--|-----------------------------------|--|
| dentural  | طقمي سني ، جهاززي سني<br>متعلق بجهاز الأسنان أو البدلة السنية .  | denture base , temporary          | قاعدة البدلة السنية المؤقتة  |
| denture   | 1- مجموعة الأسنان الاصطناعية<br>2- جهاز الأسنان الصناعي ، بدلة الأسنان الصناعية<br>بدل صناعي تُزوع للأسنان الطبيعية المفقودة وللأنسجة المحيطية الداعمة لها ، إما أن يكون الجهاز جزئياً أو كاملاً ، ويصنع عادة من الراتين الأكريليكي كقاعدة وأسنان أكريليكية ، أو أسنان خزفية ، أو باشتراك معادن متعددة . | denture base , tinted             | قاعدة البدلة السنية الملونة<br>قاعدة البدلة السنية التي تلون بحيث تماثل أو تشابه درجة تلون الأنسجة الفموية الطبيعية .  |
| denture , acrylic                               | بدلة سنية أكريليكية<br>بدلة سنية تصنع من الراتين الأكريليكي .  | denture - bearing area            | منطقة الحاملة للبدلة السنية  |
| denture , acrylic resin                         | بدلة من الراتين الأكريليكي<br>بدلة تصنع من الراتين الأكريليكي .  | denture border                    | حافة البدلة السنية<br>1- حافة قاعدة البدلة السنية عند التقاء السطح المصقول مع سطح الطبعة وهو سطح النسيج .<br>2- الحافة المحيطية لقاعدة البدلة السنية عند الحد أو الحافة الشفهية الشدقية ، والحافة اللسانية والحافة الخلفية ؛ أي حواف قاعدة البدلة السنية . |
| denture , artificial                            | بدلة سنية صناعية<br>بدل يحل محل الأسنان الطبيعية .   | denture , chrome-cobalt           | بدلة سنية من كروم الكوبالت   |
| denture basal seat                              | قاعدة ارتكاز البدلة السنية   | denture , clasp-retained partial  | بدلة جزئية مثبتة<br>بالضمات ، بدلة جزئية مثبتة بالمشابك  |
| denture , basal surface =<br>impression surface | سطح قاعدة البدلة السنية =<br>سطح الطبعة<br>ذلك الجزء من سطح البدلة السنية ، وحوافه الخارجية المحيطة التي تتحدد بواسطة الطبعة .   | denture , complete = full denture | بدلة سنية كاملة<br>بدلة سنية تعويضية تحل محل جميع الأسنان الطبيعية والأنسجة المصاحبة في الفك العلوي أو الفك السفلي أو كليهما .   |
| denture base                                    | قاعدة البدلة السنية<br>ذلك الجزء من البدلة السنية المتحركة الجزئية أو الكاملة ، الذي يستقر فوق المركز القاعدي أو المقر القاعدي وتثبت عليه الأسنان . تصنع عادة من الراتين الأكريليكي ، تستخدم في تصنيع البدلة السنية والطبائقي الأخرى ، بواسطة طريقة طبخ وتصلب العجينة في القالب .                        | denture construction              | تصنيع البدلة السنية ، صنع البدلة السنية  |
| denture base material                           | مادة قاعدة البدلة السنية   | denture , continuous gum          | بدلة سنية لثوية كاملة ،<br>بدلة سنية كاملة خزفية اللثة   |
| denture base , permanent                        | قاعدة البدلة السنية الدائمة  |                                   | بدلة سنية صناعية تشتمل على أسنان مصنوعة من الخزف وتصنع قاعدة البدلة السنية من مادة الخزف الملون المنصهرة على قاعدة بلاستيكية ، وهي غير مستعملة حالياً .  |
| denture base , processed                        | قاعدة البدلة السنية المعالجة<br>ذلك الجزء من الجهاز السني التعويضي المتبلر أو المصنع ، الذي يُغطي المخاطية الفموية في الفك العلوي ، أو الفك السفلي ، وتثبت عليه الأسنان الصناعية في عملية تالية من التصنيع .   | denture curing =                  | تصلب البدلة السنية =   |
| denture base resin                              | قاعدة البدلة السنية الراتينية  | denture processing                | تصنيع البدلة السنية  |
| denture base saddle                             | سرج قاعدة البدلة السنية<br>1- ذلك الجزء من البدلة السنية الذي يستقر على مخاطية الفم وتثبت عليه الأسنان .<br>2- ذلك الجزء من البدلة السنية الجزئية أو البدلة السنية الكاملة الذي يستقر على المركز القاعدي وتثبت به الأسنان .  | denture design                    | تصميم البدلة السنية<br>خطة تصورية لشكل وتصميم البدلة التعويضية السنية ناتجة عن دراسة كل العوامل المؤثرة .  |
| denture base , solid                            | قاعدة البدلة السنية الصلبة   | denture , duplicate               | بدلة سنية منسوخة<br>بدلة سنية ثانية طبق الأصل من البدلة السنية الأولى .  |
|   |  | denture edge                      | حافة البدلة السنية   |
|   |  | denture , esthetic                | بدلة سنية تجميلية<br>بدلة سنية تعطي المريض جاذبية وجمالاً ووقاراً حينما تشاهد في الفم أو تضيء الشكل الطبيعي لشخصيته .  |
|   |  | denture , final                   | بدلة سنية نهائية<br>بدلة سنية جزئية لاتنزع بسهولة بواسطة المريض أو طبيب الأسنان ، معدة بغرض أن تكون دائمة التثبيت على الأسنان المحضرة أو الجذور ، وتثبت بنوع من الإسمنت السني ؛ تسمى أيضاً الجسر (Bridge) .  |

|   |  |  |
|---|--|--|
| denture fixative  | مثبت البدلة السنية   | بدلة سنية تعويضية تصنع قبل قلع الأسنان ويتم وضعها في الفم مباشرة بعد إزالة الأسنان . |
| denture , fixed   | بدلة سنية ثابتة ، جسر ثابت   |  |
| denture , fixed partial = fixed bridge                      | بدلة سنية جزئية ثابتة = جسر ثابت   |  |
| denture flange  | شفير البدلة السنية ، جناح البدلة السنية ، حطار البدلة السنية   |  |
|   | الامتداد العمودي الشفهي والشدقي لقاعدة البدلة السنية السفلية والعلوية ، والامتداد العمودي اللساني للبدلة السنية السفلية . حواف أو أجنحة البدلة السنية الشفهية والشدقية . لها سطحان : السطح الشدقي أو السطح الشفهي و سطح المرتكز القاعدي . الجناح اللساني السفلي أيضاً له سطحان : سطح المرتكز القاعدي والسطح اللساني .  |  |
| denture flask   | بوتقة البدلة السنية  |  |
| denture framework   | هيكل البدلة السنية   |  |
| denture , full = complete denture                           | بدلة سنية كاملة  |  |
| denture granuloma = denture hyperplasia                     | ورم حبيبي ناتج من البدلة السنية = فرط تنسج ناتج من البدلة السنية   |  |
|   | مصطلح متروك كان يستخدم للدلالة على فرط التنسج الناتج من البدلة السنية .  |  |
| denture , hybrid  | بدلة سنية خليطة أو هجينة   |  |
|   | بدلة تعويضية سنية متحركة ، تثبت بأساس ثابت مثل عارضة دولدر (Dolder's bar) .  |  |
| denture hyperplasia   | فرط تنسج ناتج من البدلة السنية   |  |
|   | منطقة من فرط التنسج الظهاري الليفي ناتجة عن تخريش مزمن بسبب البدلة السنية .  |  |
| denture , ill-fitting                                       | بدلة سنية سيئة الانطباق  |  |
| denture , immediate = immediate replacement                 | بدلة سنية مباشرة ، بدلة سنية تعويضية فورية = بدلة سنية مباشرة أو فورية   |  |
| denture   | تصنيع فوري لبدلة سنية متحركة جزئية أو كاملة توضع في الفم مباشرة بعد قلع الأسنان الطبيعية .   |  |
| denture, immediate replacement = immediate denture          | بدلة سنية تعويضية مباشرة ، بدلة سنية تعويضية فورية = بدلة سنية مباشرة أو فورية   |  |
| denture   | بدلة سنية تعويضية تصنع قبل قلع الأسنان وتوضع في الفم مباشرة بعد قلع الأسنان الطبيعية .   |  |
| denture , immediate replacement = immediate denture         | بدلة سنية تعويضية مباشرة ، بدلة سنية تعويضية فورية = بدلة سنية مباشرة أو فورية   |  |
| denture , distal-extension partial                          | امتداد وحشي  |  |
|   | بدلة سنية جزئية نزوعة ، تكتسب ثباتها بواسطة الأسنان الطبيعية فقط ، والتي تقع عند النهاية الأمامية من قاعدة البدلة السنية ، ويرتكز الجزء الخلفي منها على الارتفاع   |  |
| denture , implant   | بدلة سنية مغروسة (مزروعة)  |  |
|   | بدلة سنية صناعية تدعم بواسطة شبكة معدنية مثبتة على التواء السنخي تحت السمحاق ولها دعائم بارزة . بدلة سنية تعويضية ، تكتسب ثباتها من هيكل معدني تحتي يقع تحت الأنسجة الرخوة يستقر على العظم التحتي . لمنطقة تحميل البدلة السنية ، له بروزات تخرج من خلال الأنسجة اللثوية تستقبل الأسنان الصناعية ، مثل الحد تحت السمحاق (Subperiosteal blade) أو الـ سوتد تحت السمحاق (Subperiosteal pin) . |  |
| denture implants  | غرسات البدلة السنية  |  |
| denture-induced hyperplasia                                 | فرط تنسج ناتج عن البدلة السنية   |  |
| denture- induced stomatitis                                 | التهاب الفم المستحث بالبدلة السنية   |  |
| denture , interim = provisional denture = temporary denture | بدلة سنية مؤقتة  |  |
|   | بدلة تعويضية سنية للاستعمال لفترة قصيرة ، بغرض جمالي ، ومن أجل مضغ وطحن الطعام ، أو لدعم الإطباق ، أو من أجل تأهيل المريض لتقبل البديل الصناعي عن الأسنان الطبيعية المفقودة لحين تقرير المعالجة النهائية المحددة .   |  |
| denture mold (mould)  | قالب البدلة السنية   |  |
|   | السطح الإطباق للبدلة السنية ؛ ذلك الجزء من سطح البدلة السنية أو سطح الأسنان الذي يتلامس أو يقترب من التماس مع السطح المماثل له من البدلة السنية المقابلة أو الأسنان المقابلة .   |  |
| denture , over-   | بدلة سنية فوقية  |  |
|   | بدلة سنية تغطي على الأفل جذر السن أو السن المحضّر .  |  |
| denture , partial   | بدلة سنية جزئية ، صفيحة سنية جزئية   |  |
|   | بدلة سنية تعويضية لتعويض سن ، أو أكثر وليس كل الأسنان الطبيعية أو الأجزاء المصاحبة لها ، وتدعم بالأسنان أو بالمخاطية أو الاثني معاً ، وقد تكون ثابتة أو نزوعة .  |  |
| denture , distal-extension partial                          | بدلة سنية جزئية ذات امتداد وحشي  |  |
|   | بدلة سنية جزئية نزوعة ، تكتسب ثباتها بواسطة الأسنان الطبيعية فقط ، والتي تقع عند النهاية الأمامية من قاعدة البدلة السنية ، ويرتكز الجزء الخلفي منها على الارتفاع   |  |

|  |   |
|--|---|
| السنخي المتبقي ليتحمل الثقل الوظيفي خلال عملية مضغ الطعام .  | بدلة سنية جزئية نزوعة انتقالية ،<br>denture , transitional  |
| بدلة سنية جزئية ثابتة  | بدلة سنية جزئية متحركة متحوّلة<br>removable partial   |
| بدلة سنية جزئية تلتصق على الأسنان الطبيعية أو الجذور التي تكون مجهزة لتكون الدعامة الأولية للتعويض السني .   | بدلة سنية جزئية نزوعة تصنع للاستعمال أو الاستخدام المؤقت قبل نزع الأسنان المتبقية ، وقبل تصنيع البدلة السنية ، وغالبا ما تُضاف إليها أسنان إضافية كلما تمّ قلع المزيد من الأسنان الطبيعية .   |
| علم تصنيع البدلات السنية الجزئية   | بدلة سنية جزئية على جانب واحد<br>denture , unilateral partial   |
| علم وطريقة تصميم وتصنيع البدلات السنية الجزئية .   | بدلة سنية تعويضية تعوّض الأسنان المفقودة ، أو الأسنان التي لم تبرز على أحد جانبي القوس السني فقط .  |
| طبعة البدلة السنية الجزئية   | سطح البدلة السنية المصقول<br>denture , polished surface   |
| طبعة سالبة للقوس السنية الدرداء جزئياً أو لمنطقة جهزت بغرض تصنيع البدلة السنية الجزئية .   | ذلك الجزء من سطح البدلة السنية الذي يمتد بالاتجاه الإطباق من حافة البدلة السنية ، ويشمل السطح الحنكي ؛ ذلك الجزء من قاعدة البدلة السنية والمصقول عادة ويشمل الأسطح الشدية والأسطح اللسانية .  |
| بدلة سنية جزئية تعويضية ،  | بدلة سنية مؤقتة<br>denture , temporary  |
| صفحة سنية جزئية تعويضية  | بدلة سنية انتقالية ، بدلة سنية متحوّلة<br>denture , transitional  |
| بدلة تعويضية يحل محل سن أو أكثر من سن (ولكن ليس كل الأسنان) والأنسجة المصاحبة لها ؛ وتدعم بواسطة الأسنان أو بواسطة مخاطية الارتفاع المتبقي ويمكن أن تكون ثابتة أو نزوعة (متحركة) .   | بدلة سنية جزئية نزوعة تستعمل كتعويض مؤقت ، وتضاف إليها أسنان صناعية بديلة عن الأسنان الطبيعية المفقودة ، ويمكن استبدالها بعد حدوث تغيرات في الأنسجة بعد القلع . البدلة السنية المتحوّلة يمكن أن تتحول إلى بدلة سنية مؤقتة حينما يتم قلع الأسنان الطبيعية من القوس السنية .  |
| بدلة سنية اصطناعية   | بدلة سنية علاجية<br>denture , treatment   |
| جزئية ، صفيحة جزئية  | بدلة سنية تعويضية تستعمل لغرض العلاج أو لتجهيز الأنسجة التي تقوم بدعم وتثبيت قاعدة البدلة السنية .  |
| بدلة سنية دائمة  | بدلة سنية تجريبية ، تجربة البدلة السنية<br>denture , trial  |
| بدلة سنية سيئة الانطباق  | بدلة سنية في طور التصنيع ، تكون الأسنان الصناعية فيها مُنصّدة (Set up) في الشمع . ويتم اختبارها في فم المريض للتأكد ، من ملائمتها ، وشكلها الجمالي ، واستقرارها ، واختبار انطباق الأسنان داخل الفم وضبطها وتصحيحها وترتيبها في علاقة مركزية أو أية عملية أخرى تكون ضرورية قبل إنهاء تصنيعها . كانت سابقاً تسمى : بدلة سنية مُنصّدة أو بدلة سنية تجريبية (Try- in denture) . |
| بوتقة تصنيع البدلة السنية  | الباحة الحاملة للبدلة السنية ، منطقة<br>denture-bearing area  |
| بدلة سنية مؤقتة  | ارتكاز البدلة السنية  |
| بدلة سنية متحركة ، بدلة سنية   | سطح الأنسجة الغموية أو المركز القاعدي المتوفر لدعم البدلة السنية .  |
| نزوعة ، صفيحة سنية متحركة  | خصائص أو صفات البدلة السنية<br>denture characterization   |
| بدلة سنية جزئية نزوعة ،  | تعديل شكل ولون قاعدة البدلة السنية والأسنان ليظهر بشكل أكثر قرباً من الحالة الطبيعية .  |
| بدلة سنية جزئية متحركة   |   |
| بدلة سنية تعويضية جزئية يمكن للمريض نزعها من فمه بسهولة وإعادتها عند الحاجة ، تثبت عادة بواسطة المشبكات أو الوصلات المحكمة على الأسنان .   |   |
| بدلة سنية جزئية مُجزّأة  |   |
| بدلة سنية جزئية نزوعة تحمل أو ترتكز على الأنسجة . بدلة سنية جزئية نزوعة تدعم عموديا بواسطة الأنسجة الواقعة تحتها والعظم ، وتدعم بواسطة الأسنان من طرف واحد فقط ، عادة ما يكون الطرف الأنسي ، ويتم دعم الطرف الوحشي بواسطة النسيج . |   |
| بدلة سنية جزئية متحركة تحمل  |   |
| أو ترتكز على السن  |   |
| بدلة سنية جزئية نزوعة تدعم بواسطة الأسنان عند كل من طرفيها في الحيز عديم الأسنان (الأدرّد) .   |   |

**denture construction , partial** تصنيع البدلات السنية الجزئية  
علم تصميم وتصنيع البدلات السنية الجزئية (Partial dentures)  
.

**denture curing = denture processing** = تصليب البدلة السنية  
تصنيع البدلة السنية  
عملية التصنيع التي تتصلّب بواسطتها مواد قاعدة البدلة  
السنية لتكون شكل البدلة السنية في قالب البدلة السنية .

**denture esthetics** علم جمال البدلات السنية  
التأثير الجمالي للبدلة التعويضية السنية ، الذي يُضفي على  
الشخص الجمال المطلوب ، والجاذبية والاحترام .

**denture , skeleton** بدلة سنية هيكلية  
نوع من البدلات الجزئية محمول أساساً على ما تبقى من  
الأسنان الطبيعية ، يتميز بوصلات صغيرة الحجم وممتينة ،  
ويتمتع بقوة وصلابة كافية ، لأنه يغطي اللثة الهامشية ، أو  
حواف اللثة ، أما الغشاء المخاطي فلا تتم تغطيته .

**denture , spoon** بدلة سنية ملعقية  
جهاز تعويضي صغير ملعقي الشكل ، وهو نوع من البدلات  
السنية العلوية الجزئية لتعويض سن أو أكثر من الأسنان  
الأمامية ، تكون الأسنان فيه مثبتة في قاعدة راتينية ، أو  
صفيحة قاعدية لدنة تمتد لتُغطّي كل الحنك الصلب ، ولا  
تُغطي الحواف اللثوية أو اللثة الهامشية للأسنان الطبيعية .

**denture , Every's** بدلة أسنان إيثري

**denture flask = crown flask** بوتقة البدلة السنية = بوتقة التاج

وعاء معدني صندوق الشكل ، ذو جزأين يمكن فصلهما عن  
بعضهما ، يصب فيه القالب الجزئي المصنوع من الجبس  
الاصطناعي ، أو جبس باريس ، لغرض انضغاط وتصنيع  
البدلة السنية أو الحشوات الراتينية الأخرى .

**denture foundation = tissue-bearing area** قاعدة البدلة السنية ، مقر البدلة  
السنية = منطقة الارتكار النسيجي ،  
منطقة الانضغاط النسيجي

ذلك الجزء من الأنسجة الفموية المتوفرة لدعم البدلة  
السنية .

**denture foundation area** منطقة مقر البدلة السنية ،  
منطقة قاعدة البدلة السنية

سطح الأنسجة الفموية التي تشكل المقر القاعدي أو المركز  
القاعدي المتوفر لدعم البدلة السنية .

**denture impression , partial** طبعة البدلة السنية الجزئية  
طبعة سالبة للجزء الأدرد من القوس السنية ؛ أو المنطقة  
المهيئة تؤخذ لغرض تصنيع البدلة السنية الجزئية .

**denture packing** حشو قالب البدلة السنية  
ملء ، أو حشو ورك ، أو ضغط مادة قاعدة البدلة السنية  
داخل القالب الموجود في البوتقة .

**denture prognosis** إنذار (مأل) البدلة السنية  
الرأي أو الحكم المسبق على العلاج من حيث النجاح المتوقع  
عند تصنيع الأجهزة السنية .

**denture prosthetics , complete = full denture prosthetics** بدلة سنية كاملة تعويضية

1- استبدال ، أو تعويض جميع الأسنان الطبيعية في القوس  
السنية والأجزاء المصاحبة لها ببدائل صناعية .

2- فن وعلم تعويض الفم الأدرد .

**denture retention** تثبيت البدلة السنية

1- مقاومة تحرك البدلة السنية عن قاعدة ارتكازها ، خاصة  
في الاتجاه العمودي .

2- حالة من ثبات البدلة السنية على مُرتكزها القاعدي أو  
الأسنان الداعمة أو جميعها معاً .

**denture retention , partial** تثبيت البدلة السنية الجزئية

ثبات البدلة السنية الجزئية النزوعة بواسطة استعمال  
المشبكات ، أو المثبتات غير المباشرة أو الوصلات المحكمة .

**denture service** صيانة البدلات السنية

الطرق أو الإجراءات التي تدخل في تشخيص وصيانة ، أو  
الحفاظة على البدائل الصناعية للأسنان الطبيعية المفقودة  
والأنسجة المصاحبة لها .

**denture space** حيز البدلة السنية ، منطقة البدلة السنية

ذلك الجزء من التجويف الفموي الذي تشغله البدلة السنية  
العلوية أو البدلة السنية السفلية ، أو كليهما ؛ ويحيط بها  
الخدّين والشفاة واللسان وقاع الفم .

**denture splint** جبيرة البدلة السنية

**denture stability** استقرار البدلة السنية

1- مقاومة البدلة السنية للحركة على القاعدة المرتكزة  
عليها .

2- حالة البدلة السنية التي تسمح بالاحتفاظ باتزانها وثباتها  
على المركز القاعدي أو الأسنان الداعمة ، أو جميعها  
معاً .

**denture stomatitis** التهاب الفم بسبب البدلة السنية

**denture-supporting area** منطقة دعم البدلة السنية

سطح مخاطية الفم التي تغطيها قاعدة البدلة السنية .

**denture-supporting structures** البنى الداعمة للبدلة السنية

الأنسجة أو الأسنان أو الارتفاعات المتبقية أو جميعها مما



يستخدم كقاعدة للبدلة السنية الجزئية النزوعة أو للبدلة السنية الكاملة .

**denture stress** إجهاد البدلة السنية

**denture teeth** أسنان البدلة السنية

**denture , unilateral** بدلة سنية وحيدة الجانب ، صفيحة وحيدة الجانب

**denture , unilateral partial** بدلة سنية جزئية وحيدة الجانب ، صفيحة جزئية وحيدة الجانب

**denture , wax model** نموذج شمعي للبدلة السنية

**denturism** تصنيع البدلات السنية

إنتاج البدلات السنية وتوزيعها مباشرة من فني الأسنان بالمختبر .

**denturist** فني أسنان ، صانع الأسنان

فني أسنان حاصل على ترخيص يسمح له بتصنيع البدلات السنية ، وتركيبها لعامة الناس .

**deodorant** مُزيل للروائح ، مانع للرائحة الكريهة

**deodorant , mouth** مُزيل لرائحة الفم

**deodorize** يزيل الروائح الكريهة ، يمنع الروائح الكريهة

**deossification** زوال العظم ، إزالة التعظم

فقدان أو زوال ما يعطي العظم خصائصه أو امتصاص مكونات العظم ؛ نقص العناصر المعدنية في العظام .

**deox- , deoxy-** (سابقة) منزوع الأكسجين

**deoxygenated** لا مؤكسج

**deoxygenated blood** دم لا مؤكسج ، دم ليس به أكسجين

**deoxyribonucleic acid = DNA** الحمض النووي الريبوزي

المنزوع الأكسجين = الدنا

**dependence** اعتماد ، اتكال ، توقف ، تعويل

حالة المريض الذي لا يستطيع الحياة بشكل طبيعي بدون الاعتماد على بعض الأدوية أو الآليات .

**depigmentation** زوال الصبغة ، إزالة الصبغ

فقدان أو إزالة الصبغة .

**depolymerization** إزالة البلمرة

العملية التي يتحلل بها البلمر (المكثور) إلى جزيئاته المكونة له .

**deposits** رواسب ، ترسبات

مواد صلبة أو لينة تلتصق على أسطح الأسنان .

**depressant** مخمد ، مكثب

مادة تخفض النشاط الطبيعي لأية وظيفة من وظائف الجسم ، مثل المخدرات والباربيتورات .

**depression** 1- انخفاض ، منخفض

منخفض ، أو ثلم في سطح .

(في علم التشريح) : أي جزء من سطح عضو أو نسيج ينخفض عن مستوى سطحه العام .

(في تقويم الأسنان) : عملية ضبط أو تصحيح المستوى العمودي للأسنان ذات البزوغ الزائد عن المستوى الاطباقي العام للقوس السنية .

2- هبوط ، إعياء ، كآبة ، حزن

اكتئاب ؛ حالة نفسية تتميز بالاكتئاب العاطفي والتعاسة ، مصحوبة بفقدان الاهتمام بالمحيط .

**depression of mandible** خفض الفك السفلي

حركة الفك السفلي بعيداً عن الفك العلوي . عكس رفع الفك السفلي (Elevation of mandible) ، انغلاق الفك السفلي (Mandibular closure) .

**depressive** 1- موقع للكآبة في النفس

2- مكثب

**depressor** 1- خافضة

أداة لتنحية ، أو خفض عضو (كاللسان) ، أو للضغط عليه أثناء عملية جراحية أو مداخلة سنية .

2- عضلة خافضة

3- عَصَب خافض

عَصَب يعمل على إحباط نشاط عضو ما .

**depressor muscles** عضلات خافضة

**depressor , tongue** خافض اللسان

**depressor , wooden tongue** خافض اللسان الخشبي

**derm- , derma- , dermat- , dermato- , dermo-** (سابقة) جلد ، أدمة

**derma = derm** جلد

**dermal** جلدِي ، أدَمِي

متعلق بالجلد (Skin) .

**dermatitis** التهاب الجلد ، التهاب الأدمة

**dermatoid = dermoid** جلداني ، شبه جلدي ، شبه الجلد

**dermatology** علم أمراض الجلد ، طب الجلد

**dermatostomatitis** التهاب جلدي فموي

الحمامي متعددة الشكل (Erythema multiforme) التي تشمل المتحممة والأنسجة الفموية ؛ متلازمة ستيفنسون جونسون (Stevens-Johnson's syndrome) .

**dermis** الأدمة

الطبقة التحتية للجلد ، وهي غنية بالأوعية الدموية ، والأعصاب ، والأوعية اللمفية ، ومغطاة ببشرة الجلد .

|   |  |  |
|---|--|--|
| dermoid   | شبيه الجلد ، نظير الأدمة ، جلداني<br>1- شبيه الجلد .<br>2- كيسة جلدية ، حويصلة جلدانية (Dermoid cyst) .<br>جلداني ، شبه جلدي (Dermatoid) .   | إزالة الرطوبة أو تحقيق جفاف كامل بواسطة وسائل<br>كيميائية ، أو وسائل طبيعية .  |
| dermoid cyst                                      | كيسة جلدانية<br>ورم كيسي خلقي يحتوي على بُصيلات شعرية وأسنان<br>وغدد عرقية ودهنية . انظر كيسة ، حويصلة (Cyst) .  | تجفيف ، تنشيف<br>عملية التجفيف ، أو التنشيف .  |
| dermolabial                                       | جلدي شفهي<br>متعلق بالجلد والشفاه .  | يُخطط ، يُصمم ، تخطيط ، تصميم ، خُطة ، هدَف  |
| desalivation                                      | انقطاع اللعاب  | designation<br>يعني ، دلالة ، علامة مميزة  |
| descending  | نازل   | designation tooth<br>تعيين الأسنان ، ترقيم الأسنان   |
| descending branches                               | شُعَبات نازلة  | designing<br>تصميم ، تخطيط   |
| descending cervical nerve=                        | العَصَب العُنُقِي النازل =   | desm- , desmo-<br>(سابقة) وتر ، رباط ، واصل  |
| descending hypoglossal<br>nerve = ansa cervicalis | العَصَب تحت اللساني النازل =<br>عُرْوَة عُنُقِيَّة   | desmodont = periodontal ligament<br>رباط سني = الرباط<br>حول السني   |
| descending hypoglossal nerve =<br>ansa cervicalis | العَصَب تحت اللساني<br>النازل = العُرْوَة اللسانية   | desmodynia<br>ألم الرباط   |
| descending palatine arteries                      | شرايين حنكية نازلة   | desmoid<br>1-رباطي الشكل ، ليفي الشكل<br>2- ورم ليفي متصلب   |
| description                                       | وصف  | desmolysis<br>انحلال الرباط  |
| desensitize                                       | يُزيل التحسُّس ، يُبطل التحسُّس ، يُبطل الحساسية<br>يُزيل ، أو يقلل الاستجابة للألم السني الناتج عن العوامل<br>المهيجة .   | desmosome<br>جسم رابط ، جسيم رابط<br>تتواجد بنية مكان الالتحام بين خلايا متجاورة ، خصوصاً<br>الخلايا الظهارية .            |
| desensitization of dentine                        | إبطال حساسية العاج<br>خفض حساسية العاج المكشوف بواسطة تطبيق<br>المستحضرات الوقائية ، وتشتمل على : الطلاءات الفلورية<br>(Fluoride applications) ، واللاصق العاجي (Dentin<br>adhesive) ومواد الختم (Sealer materials) .  | desquamated<br>مُتَوَسَّف ، مُتَقَشَّر   |
| desensitizing agent                               | مادة مُبطلَّة للحساسية<br>مادة تستعمل بواسطة طبيب الأسنان أو المريض لخفض<br>حساسية جذر السن للتغيرات الحرارية ، وبخاصة البرودة<br>مستحضر للتطبيق الموضعي للمناطق الحساسة من سطح<br>السن . يمكن أن تكون في شكل محلول ، أو هلام أو<br>ورنيش ؛ مثل محلول كلوريد الزنك 2٪ ، والمستحضرات<br>المسجلة مثل تريزيولين (Tresiolan) وديوروفات<br>(Durophat) . | desquamated epithelial cells<br>خلايا ظهارية متوسفة ،<br>خلايا ظهارية متقشرة   |
| desiccant   | مُجفِّف ، مُنشِّف (عقار)<br>مادة كيميائية مثل كلوريد الكالسيوم (Calcium chloride)<br>قادرة على امتصاص الرطوبة أو تعزُّز الجفاف .   | desquamation<br>تقشُّر الطبقة الظهارية الخارجية ؛ عملية إزالة الطبقة<br>الخارجية من بشرة الجلد بواسطة التقشُّر .           |
| desiccate   | يُجفِّف ، يُنشِّف  | desquamative<br>توسُّفي ، تقشري ، مُتَقَشَّر<br>متعلق بتقشُّر البشرة (Desquamation) .                                      |
|   |  | desquamative gingivitis<br>التهاب اللثة التقشري أو التوسُّفي<br>التهاب مزمن منتشر في اللثة يتميز بتقشُّر الظهارة اللثوية . |
|   |  | desquamative papilla<br>حلما تَوَسُّفِيَّة   |
|   |  | destruction<br>تخرب ، تحطُّم   |
|   |  | destruction , bone<br>تخرب العظم   |
|   |  | detachment<br>انفصال   |
|   |  | detect<br>يكشف ، يكتشف   |
|   |  | detection<br>كشف ، اكتشاف  |
|   |  | detector<br>كاشف   |
|   |  | detergent = abluent<br>منظف ، مطهر ، تنظيف<br>دواء أو مادة نشطة في شكل محلول لتنظيف أو تطهير<br>الجروح ، أو القروح .       |
|   |  | deteriorate<br>يُفسد ، يُتلف ، يتغيَّر ، يسوء  |

|                     |   |   |
|---------------------|---|---|
| deterioration       | افساد ، فساد ، تلف تدريجي ، تغير تدريجي ، إتلاف ، تدهور   | محلول يظهر الصورة المستترة على الفيلم الشعاعي ، حين غمرها في المحلول لفترة من الزمن في درجة حرارة محددة . يجب مراعاة حماية المحلول من ضوء الشمس ، كما يجب أيضا استبداله على فترات حسب عدد مرات استعماله . |
| determination       | تعيين ، تحديد ، تقدير   |   |
| determine           | يعين ، يحدد ، يقدر  |   |
| de-                 | (سابقة) يخفض ، ينقص ؛ العكس ، النقيض ؛ ينزع من ، يخلع عن  | نمو ، تطور ، تكامل  |
| de-torque           | خفض عزم اللي  | عملية النمو والتماير التي تؤدي إلى أن يصبح العضو أكثر تعقيدا .  |
|                     | عملية تقويمية يتم فيها إحكام أو ضبط السلك لخفض مقدار عزم اللي أو الالتواء المنقول للأسنان .   | development of teeth  |
| detrital            | فتاتي ، حطامي ، تحاني   | نمو الأسنان ، نماء الأسنان  |
|                     | متعلق بـ ، أو مكون من نفايات أو فضلات .   | developmental   |
| detrition           | تفتت ، انسحال   | تطوري ، نمائي ، أصلي  |
|                     | تآكل ، كما في الأسنان ، الذي يحدث بالانسحال.  | developmental anomaly   |
| detritus            | نفايات ، فضلات ، بقايا ، حطام ، فتات  | شذوذ نمائي ، شذوذ تنسوي   |
|                     | الفضلات الملتصقة على سطح السن أو الملتصقة على سطح نسيج سني تالف .   | أي شذوذ أو عيب يصاحب النمو أو التطور .  |
| detrusion           | دفع ، خفض الفك السفلي   | developmental cyst  |
|                     | حركة الفك السفلي للأسفل ، عكس إطباق (Occlusion) .   | كيسة نمائية ، كيسة تطويرية  |
| deturgent           | تطهيري ، تنظيفي   | developmental defect  |
|                     | متعلق بالمنظفات أو المطهرات .   | عيب نمائي ، عيب تطوري   |
| deuterocone         | حَدبة إنسية شذبية لضاحك علوي في الثدييات  | developmental deformity   |
|                     | الثدييات  | تشوه نمائي ، عيب تطوري  |
| deuteroconid        | حَدبة إنسية شذبية لضاحك سفلي في الثدييات  | developmental dentin  |
|                     | الثدييات  | عاج نمائي ، عاج تطوري   |
| deuteromere         | النصف اللساني لعضو الميناء في السن  | developmental depression  |
| develop             | 1- يُظهِر (أشعة)<br>2- يُطوّر ، ينمو ، يُنمي  | انخفاض تطوري ، انخفاض نمائي   |
| developer           | مُظهِر  | حدوث انخفاض أو تقعر سطح السن في مرحلة نموه .  |
|                     | محلول يستعمل في عملية تظهير الصورة في الفيلم الشعاعي الذي تعرّض للأشعة ، يرسب الفضة من بلورات بروميد الفضة في الطبقة الحساسة للفيلم التي تعرضت للأشعة السينية . | developmental disorder  |
| developer cut-off   | توقف الإظهار ، انقطاع الإظهار   | اعتلال نمائي ، اضطراب تطوري   |
|                     | باحة بيضاء على الفيلم الإشعاعي المظهر ، تنتج عن عدم كفاية مستوى المحلول في حوض التظهير .  | developmental fissures  |
| developer , film    | مُظهِر الفيلم   | شقوق نمائية ، شقوق تطويرية  |
| developer tank      | حوض الإظهار   | developmental fold  |
| developer , X-ray   | مُظهِر الصور الشعاعية   | طيّة نمائية ، طيّة تطويرية  |
| developing solution | محلول مُظهِر  | developmental groove  |
|                     |   | ميزاب تطوري ، ميزاب أصلي  |
|                     |   | 1- أحد الأحاديث ، أو الشقوق في الميناء على سطح السن والذي يفصل حدود التكوين الأولي .  |
|                     |   | 2- خطوط منخفضة على سطح ميناء السن ، تمثل التحام فصوص السن خلال النمو .  |
|                     |   | developmental guidance  |
|                     |   | مرشدة نمائية  |
|                     |   | developmental invagination  |
|                     |   | انغماد تطوري  |
|                     |   | developmental lines   |
|                     |   | خطوط التكوين ، خطوط نمائية  |
|                     |   | developmental lobe  |
|                     |   | فص نمائي  |
|                     |   | developmental pits  |
|                     |   | وهاد نمائية   |
|                     |   | developmental process   |
|                     |   | نتوء نمائي  |
|                     |   | deviation   |
|                     |   | انحراف ، ضلال   |
|                     |   | البعد عن ما هو منتظم أو عن المسار أو الوضع أو المعيار الطبيعي .   |
|                     |   | device  |
|                     |   | أداة ، بدلة ، جهيزة   |
|                     |   | device , central-bearing  |
|                     |   | أداة مركزية حاملة للضغط   |
|                     |   | device , central-bearing tracing  |
|                     |   | أداة لرسم الضغط المركزي ، الراسمة   |

|  |  |                                |  |
|--|--|--------------------------------|--|
| device , mechanical                      | أداة آلية  | dia- , di-                     | (سابقة) خلال ، بين ، عبّر ، في ما بين  |
| devitalization                           | إزالة الحيوية  | di-                            | (سابقة) إثنان ، ضعف ، ثنائي  |
| devitalization of the pulp               | تدمير حيوية لب السن .<br>إزالة حيوية اللب  | diabetes                       | السكري   |
| devitalize                               | يزيل الحيوية ، يُفقد الحيوية   | diabetes mellitus              | الداء السكري   |
| devitalized dental pulp                  | إزالة ، أو تدمير الأنسجة الحية ، أو الخلايا الحية . في علاج  |                                | نقص في كمية الإنسولين الذي يفرز بشكل طبيعي بواسطة البنكرياس ، يتسبب في عدم القدرة على استقلاب السكر . ويتميز الداء السكري بتكرار خروج البول المحتوي على الجلوكوز ، والزيادة المفرطة في العطش ، والإعياء ، وانخفاض المقاومة للدوى . |
| devitalized tissue                       | أفنية الجذور . إزالة حيوية لب السن أو نزع الأنسجة الحية من قناة اللب.  | diabetic                       | مصاب بالداء السكري   |
| devitalizer                              | لُب سني فاقد الحيوية   |                                | شخص يعاني من داء السكري . يجب أن يحمل المصابون بطاقات توضح حالتهم وما يجب أن يتخذ حيالهم من إجراءات حينما يدخلون في حالة غيبوبة سكرية (Coma) .   |
| devitalizing agent                       | مادة مفقدة للحياة  | diabetic coma                  | إغماء سكري ، سبات سكري   |
| devitalizing and mummifying pulp therapy | معالجة لبيبة بإماتة وتحنيط لب السن   |                                | فقد الوعي نتيجة تجمع الأجسام الكيتونية في الدم .   |
|  | أسلوب معالجة لإزالة حيوية اللب الجذري للأسنان اللبينة والحفاظ على لب السن غير الحي في حالة طهورة (عقيمة) لحين سقوط السن بشكل طبيعي ؛ نادراً ما تستعمل في الأسنان الدائمة . | diabetician                    | أخصائي الداء السكري  |
| devitalizing compound =                  | مُرْكَب لإزالة الحيوية =   | diagnose                       | يُشخِّص ، يُشخِّص المرض  |
| devitalizing paste                       | معجون لإزالة الحيوية   | diagnosis                      | تشخيص ، تشخيص المرض  |
|  | مركب يشتمل عادة على مواد مثل الزرنيخ أو الفورمالدهيد ، يستعمل أحياناً لإماتة لب السن . استعمال مثل هذه المركبات يُشكل خطراً ، وقد بطل استعمالها .                          |                                | التقييم العلمي لحالة مرضية موجودة . التعرف على المرض أو مكان الإصابة من ملاحظة الأعراض والعلامات المرضية وتحديد نشأتها أو ماهيتها .  |
| dew                                      | ندى ، طَلّ   | diagnosis , clinical           | تشخيص إكلينيكي   |
| dexiotropic                              | متجه لليمين  | diagnosis , differential       | تشخيص تفرقي  |
|  | متعلق بالدوران في اتجاه سير عقارب الساعة ؛ أي في الاتجاه من اليسار إلى اليمين .  | diagnosis , laboratory         | تشخيص مختبري   |
| dextran                                  | دكستران  | diagnosis , pre- implant       | تشخيص قبل الزرع  |
|  | كربوهيدرات ذوابة توجد في المراحل الأولى من تحلل النشا والجليكوجين إلى سكر خلال عملية الهضم .   | diagnostic                     | تشخيصي   |
| dextrin                                  | دكسترين  |                                | متعلق بالتشخيص (Diagnosis) .   |
|  | مادة كربوهيدراتية تنتج أثناء تحول النشا إلى سكر .  | diagnostic aid                 | مُساعدة تشخيصية  |
| dextro-                                  | (سابقة) يمين ، يميني ، أيمن  | diagnostic cast = study cast = | قالب تشخيصي = قالب   |
| dextrose = glucose                       | دكستروز = جلوكوز «سكر العنب»   | preoperative cast              | للدراصة = مثال قبل المداخلة الجراحية ، مثال قبل العمل  |
|  | الناجح النهائي الأساسي من انحلال المواد الكربوهيدراتية خلال عملية الهضم . يُسمى أيضاً سكر العنب «جلوكوز» (Glucose) .   |                                | جزء أو أجزاء موجبة مشابهة للحفرة الفموية ، تستخدم لغرض الدراصة وعمل خطة علاجية .   |
| DF 118 = dihydrocodeine                  | [مختصر] دايهيدروكودين  | diagnostic injection =         | حقن تشخيصي =   |
|  | انظر داي هيدروكودين (Dihydrocodine) .  | diagnostic analgesia           | تسكين الألم التشخيصي   |
|  |  |                                | للمساعدة على التشخيص ، يُحقن مُخدر موضعي في منطقة مُحدّدة من أجل إزالة الألم ، للتأكد من أن الألم ناشئ عن هذا المكان المحدد . يستعمل الآن الحقن المتسلسل الدقيق داخل الرباط لتحسين هذا الاختبار التشخيصي .                         |

**diagnostic investigation** الاستقصاءات التشخيصية  
**diagnostic sign** علامة تشخيصية  
**diagnostic stylus** إبرة التسجيل التشخيصية  
**diagnostic test** اختبار تشخيصي  
**diagnostician** طبيب مشخّص ، اختصاصي التشخيص  
**diagnostics** علم التشخيص  
**diagram** رسم تخطيطي ، شكل بياني  
**dialysis** الديال (الإفاد ، الفصل الغشائي)  
 طريقة لفصل جزيئات مزيج سائل مختلفة الأحجام عن طريق الانتشار من خلال غشاء نصف نفوذ . يُستخدم هذا المبدأ في الديال الدموي (Hemodialysis) في أجهزة الكلية الصناعية .  
**diameter** قطر  
**diametrical tensile test** اختبار الشد القطري  
 بسبب صعوبة تحضير شكل دقيق للعينات من أجل الاختبار القياسي للشد لبعض المواد ، يمكن قياس إجهاد الشد داخل عينة أسطوانية باستخدام قوة الثقل الضاغط .  
**diamond** ألماس «حجر كريم» ، ماس  
 شكل بللوري من الكربون ، أكثر صلابة من أي مادة توجد في الطبيعة . انظر ساحل (Abrasive) .  
**diamond chips** رقائق ماسية ، شظايا ماسية  
**diamond disc** قرص ماسي  
**diamond instrument** أداة ماسية  
 أداة دوارة مثل المثقب أو القرص ، تستعمل كأداة قاطعة ساحلة ، تنظمر في سطحها المعدني حبيبات دقيقة من ألماس صناعي أو حبيبات دقيقة من ألماس تجاري .  
**diamond points** رؤوس ماسية  
**diamond separation disc** قرص فاصل ماسي  
**diamond wheel** قرص ماسي ، دولاب ماسي  
**diapedesis** عرق دموي ، انسلال أو هروب الكريات الدموية من خلال جدران الأوعية الدموية  
 مرور خلايا الدم من خلال جدران الأوعية الدموية ؛ مثال : عملية مرور البلاعم ، من خلال جدران الأوعية الدموية الدقيقة أثناء الالتهاب .  
**diaphanoscopy =** فحص الشفوية ، الفحص الضوئي =  
**transillumination** إضاءة نافذة ، إنارة عبر الأسجة  
 فحص عضو أو نسيج بتعريضه لضوء يخترقه .  
**diaphragm= diaphragma** حجاب ، حجاب حاجز  
 1- (في التشريح) : حاجز غشائي عضلي رقيق أو صفيحة

عضلية رقيقة بشكل القبة تفصل التجويف الصدري عن التجويف البطني ، انقباضه يسبب الشهيق وارتخاؤه يسمح بالزفير .

2- (في طب الأسنان التعويضي) : وجه رقيق من المعدن يمتد قلب من تاج ذي وتد ليضم بعض أو كل الحواف لوجه جذر مُحضّر .

3- (في طب الأسنان) : صفيحة معدنية رقيقة تشكل لتكون غطاءً على سطح الجذر تلحم مع طوق أو ياقة التاج الصناعي .

4- (في علم الأشعة) : صفيحة معدنية ذات ثقب مركزي صُممت لتحد من حجم الأشعة السينية .

**diaphragm aperture** فتحة الحجاب الحاجز

**diaphragm , oral** حجاب الفم  
 الحاجز الذي يفصل المنطقة تحت الفك السفلي عن المنطقة تحت اللسان ، وهو مكون من العضلة اللسانية اللامية (Hyoglossus muscle) والعضلة الضرسية اللامية (Mylohyoid muscle) .

**diaphragm , root** حجاب الجذر  
 حاجز من غلاف الجذر الظهاري المائل بزواوية تحت الحلجمة السنية في النمو البدئي للسن .

**diapylasis** تجبير  
 اختزال الكسر أو رد خلع المفصل .

**diaplastic** تجبيري

**diaplyema** خراج

**diapylsis = suppuration** تقيح

**diapyltic** مُقيح

**diarrhoea** إسهال

تكرار تفرغ الأمعاء من إخراج سائل أو لين غير طبيعي .

**diarthrodial joint** مفصل سلس ، مفصل متحرك

مفصل متحرك ، يغلف بمحفظة ومحاط بسائل زلالي ويحدد حركة العضلات والأربطة .

**diarthrosis = abarthrosis =** مفصل سلس ، مفصل متحرك

**synovial joint** مفصل سهل الحركة = مفصل زليلي

**diastema** فرق ، انشطار ، انشقاق ، حيز

مسافة واسعة شاذة بين سنين متجاورتين ، ينتج عنها عدم تماس الأسطح الإنسية والوحشية ، وتحدث في نفس القوس السنية بشكل طبيعي ، وتوجد عادة بين القاطعين المركزيين العلويين .

**diastematocheilia** شق الشفة ، انشقاق الشفة

انشقاق طولي خلقي للشفة .

|  |  |                                 |   |
|--|--|---------------------------------|---|
| <b>diastematocrania</b>                | انشقاق الجُمجمة الخلقى   | <b>diatoric = pinless teeth</b> | أسنان ذات فجوة = أسنان مثقبة  |
| <b>diastematoglossia</b>               | شق اللسان ، انشقاق اللسان<br>انشقاق طولي خلقي للسان .  |                                 | أسنان خزفية صناعية بلا دبابيس ذات قاعدة مثقوبة للسماح<br>بانسياب الرتين الأكريليكي داخلها ، تُثبَّت الأسنان في قاعدة<br>البدلة السنية عند تصلب الراتين الإكريليكي .   |
| <b>diastematognathia</b>               | فرق الفك السفلي ، شق الفك السفلي   | <b>diatoric tooth</b>           | سن مُثقبة   |
| <b>diastole</b>                        | انبساط القلب ، استرخاء القلب<br>مرحلة استرخاء عضلات القلب المتقلصة حينما يدخل الدم<br>حجراته ، ويلبها مباشرة الانقباض .  |                                 | سن صناعية تشمل قاعدتها على ثقب تدخلها المادة اللدنة<br>وهي في حالة الليونة فإذا تصلبت ثبتت السن على قاعدة<br>البدلة السنية . انظر سن (Tooth) .  |
| <b>diastolic</b>                       | استرخائي ، انبساطي<br>متعلق بانسباط القلب (Diastole) .   | <b>diazepam</b>                 | ديازيبام  |
| <b>diathermy</b>                       | إنفاذ حراري<br>حرارة تنشأ بواسطة تيار كهربائي ذو تردد عال . تستخدم<br>هذه الحرارة لتسخين أو تدفئة الأنسجة دون أن تسبب لها<br>الضرر .   |                                 | عقار يُستعمل في شكل حبوب للتقليل من حدة الخوف<br>والقلق ، ويستعمل أيضا كعلاج أولية قبل استعمال<br>محلول المخدر الموضعي أو كمخدر يمكن أن يُحقن داخل<br>الوريد .  |
| <b>diathermy apparatus</b>             | جهاز الإنفاذ الحراري<br>جهاز ينتج تياراً كهربائياً ذا تردد عال يستعمل لقطع الأنسجة<br>مع تخثير الأوعية الدموية ؛ يمكن أن يمر التيار الكهربائي بين<br>طرفيه فيسمى ثنائي القطب ، (ذو القطبين Bipolar) ، أو<br>بين الأداة والمريض الذي يمسك القطب الكهربائي فيسمى ذو<br>القطب الواحد (Unipolar) . | <b>dicheilia = double lip</b>   | شَفَّة مزدوجة ، ازدواج الشفة ،<br>تضاعف الشفة   |
| <b>diathermy , short-wave</b>          | إنفاذ حراري قصير الموجة<br>يستعمل لتخفيف أو إزالة الألم .  | <b>dichotomous</b>              | مفروق ، مقسوم ، ذو شعبتين   |
| <b>diathermy , surgical</b>            | إنفاذ حراري جراحي<br>جهاز ذو ترددات عالية جدا يمكن استخدامه لقطع الأنسجة<br>ولتخثير الأوعية الدموية وإزالة الأنسجة في العمليات حول<br>السنية ، وهو غير مناسب للمرضى المثبتة فيهم أجهزة منظمة<br>للإيقاع القلبي (نواظم) .   | <b>dichotomy</b>                | تَفْرَع ثنائي ، تقسيم إلى جزأين<br>انقسام إلى جزأين أو فرعين متساويين .   |
| <b>diathesis</b>                       | أهبة<br>حالة وراثية أو مجموعة من الصفات ، التي تجعل الشخص<br>عُرْضة لمرض مُعين أو لبعض الأمراض بعينها .  | <b>dichroic</b>                 | مزدوج اللون أو الصبغ  |
| <b>diathetic</b>                       | تأهبي ، أهبوي<br>متعلق بالاستعداد للمرض (Diathesis) .  | <b>dichroic fog</b>             | ضباب مزدوج اللون أو الصبغ<br>ضباب كيميائي ، يُشاهد على الصور الشعاعية بسبب<br>الحايل المثبتة المستنفدة .  |
| <b>diatom</b>                          | المشطورة<br>طُحلب نهري أو بحري مجهري ، أحادي الخلية جدرانها<br>مشبعة بالسيليكات .  | <b>die</b>                      | نموذج ، مثال ، قالب<br>طبعة معدنية أو قالب تصنع منه النماذج السنية .<br>نسخة موجبة من مادة صلبة لسن مُحضرة ، تتكون عادة<br>من المعدن أو راتين الإيبوكسي أو من الجبس الصناعي<br>المُجهَّز لهذا الغرض . انظر أيضا قالب حجري (Stone die) . |
| <b>diatomaceous</b>                    | مشطوري<br>مؤلف من المشطورات أو بقاياها المتحجرة .  | <b>die , amalgam</b>            | نموذج الأملغم ، قالب<br>قالب مصبوب من الأملغم ناتج عن الطبعة ، ويمكن تصنيع<br>الحشوات المصبوبة أو التيجان بهذه الطريقة .  |
| <b>diatomaceous (Kieselguhr) earth</b> | تراب المشطورات<br>شكل نهائي من السيليكا ، وتستعمل كمادة مألثة ومادة<br>صاقلة .   | <b>die , electroformed</b>      | تشكيل القالب بالترسيب الكهربائي   |
|  |  | <b>die material</b>             | مادة النموذج ، مادة المثال<br>مادة تستعمل في تصنيع القوالب أو النماذج ، مثل الجبس<br>الصناعي ، أملغم الفضة والقصدير ، والراتين الإيبوكسي<br>إلخ .   |
|  |  | <b>die plate</b>                | صفحة النموذج ، صفحة القالب<br>صفحة من المعدن ، تحتوي على قوالب لعمل حداث<br>على تيجان قشرية (Shell crown) .   |
|  |  | <b>die , stone</b>              | نموذج حجري ، مثال حجري ، قالب جبسي<br>قالب مصنوع من الجبس الحجري .  |

|                                  |  |  |
|----------------------------------|--|--|
| diet                             | حماية ، نظام غذائي   | جهاز حيوي يتم فيه تحلل الطعام بواسطة الإنزيمات ، وإنتاج مواد بسيطة تمتص بواسطة أنسجة الجسم . يشتمل الجهاز الهضمي على الفم والأسنان ، والغدد اللعابية ، والمريء ، والمعدة ، والأمعاء الدقيقة والغليظة ، والمستقيم . تفرز العصارات الهاضمة في الجهاز الهضمي بواسطة البنكرياس ، والمرارة ، والكبد .                                   |
| dietary                          | حميوي ، غذائي  | القناة الهضمية ، السبيل الهضمي   |
| dietary habits                   | عادات غذائية   | إصبع ، رقم   |
| different                        | مختلف ، مُفترق   | حاسبة رقمية  |
| differential                     | تفريقي ، مُتميّز   | صورة رقمية   |
| differential diagnosis           | تشخيص تفريقي   | تصوير شعاعي رقمي   |
|                                  | تشخيص مرض أو حالة مرضية تشترك في أعراضها مع أمراض أخرى .   | تحويل الصورة الشعاعية الناتجة عن جهاز حساس داخل الفم إلى إشارات حاسوبية ، ظهر على شاشة تلفزيونية للحصول على صورة دقيقة .   |
| differential force technique     | أسلوب القوى المتباينة  | مسنن ، تصبّع ، تصبيح   |
|                                  | انظر بدلة بيج (Begg's appliance) .   | لسان مشقوق ، ازدواج اللسان   |
| differential proliferation       | نمو خلوي مُتمايز ، تكاثر تمايزي  | شذوذ نمائي للسان مزدوج أو لسان مشقوق .   |
| differentiation                  | تفريق ، تمييز ، اختلاف ، تباين   | ذو لسان مُزدوج ، مشقوق اللسان  |
|                                  | 1- تفريق مرض عن الأمراض الأخرى .<br>2- تباين أو اختلاف وظائف بعض الخلايا عن الأخرى .   | ذو فكين  |
| diffuse                          | ينتشر ، يتناثر   | مسيخ ذو فكين سفليين .  |
| diffusion                        | انتشار ، انتشار  | ذو أو ذات جزئي ماء (ثنائي الهيدرات)  |
| digastric                        | ذو البطنين ، ذات البطنين   | مركّب يشتمل على جزئين من الماء .   |
|                                  | ذو بطنين ، مثال : العضلة ذات البطنين (Digastric muscle)  | داي هيدروكودين (ثنائي هيدروكودين)  |
| digastric fossa                  | حفرة ذات البطنين   | مُسكّن قوي المفعول ، يوصف على شكل أقراص 10 مجم أو 30 مجم . يمكن أن يسبب الدوخة أو الغثيان أو الأثنين معاً . الاسم التجاري له هو (DF 118) .   |
| digastric groove = mastoid notch | تلم ذات البطنين = الثلمة الخشائية للعظم الصدغي   | 1- تمزق ، انثناء ، تفتيت   |
| digastric muscle = digastricus   | العضلة ذات البطنين   | 2- تمزق السن   |
|                                  | عضلة تشارك في حركة الفك السفلي والفم خلال عملية المضغ ؛ وتتكوّن العضلة من بطنين : يرتكز البطن الخلفي للعضلة على العظم الصدغي ويرتكز البطن الأمامي على الحفرة ذات البطنين القريبة من الخط المنصف للحافة السفلية للسطح الداخلي للفك السفلي . يساعد انقباض العضلة ذات البطنين ، حينما يكون العظم اللامي بوضع ثابت ، على فتح الفم ، ولكنها ترفع العظم اللامي خلال عملية البلع . عضلة ترفع وتثبت العظم اللامي . انظر العضلة ذات البطنين (Digastricus) . | أ- حالة ينتج عنها تشوه في شكل السن يعيق العلاقة المحورية بين التاج والجذر يؤدي إلى انثناء أو التواء جذر السن ، سدود التدخل في تكلسها الطبيعي بسبب كسر أو رضح للسن أثناء تطورها ويزوغها في الفم .<br>ب- انزياح التاج (Crown displacement) .<br>ج- يمكن أن يستعمل المصطلح كذلك للإشارة إلى التزاوي الحاد للجذور أو الجذور المشوّهة . |
| digastric notch                  | ثلمة ذات البطنين   | فرط التنسُّج بالديلاتين  |
| digestion                        | هضم  | ينتج فرط تنسج الأنسجة اللثوية عن تناول عقار مضاد للتشنج هو الفينيتون (ديلاتين الصوديوم Dilantin sodium) ، الذي يستعمل لعلاج الصرع .  |
|                                  | العملية التي يتم بها تحويل الطعام في القناة الهضمية إلى مواد قابلة للتمثيل الغذائي أو الامتصاص بواسطة الجسم لبناء الأنسجة وتعويضها .   |  |
| digestive                        | هضمي   |  |
| digestive system                 | الجهاز الهضمي  |  |

di-lok tray قالب تثبيت النماذج ، قالب ذو نماذج

ذات علاقة ثابتة

قالب تجاري التصنيع مُكوّن من ثلاثة أجزاء ، يمكن فصلها وإعادة تشكيلها لتشكيل القالب ، يحتوي من الداخل على دلائل (Indexes) ، بحيث يمكن رفع المثال المفرد من مكانه وإعادةه مرة أخرى إلى القالب ، مع الحفاظ على نفس العلاقة مع الأمثلة المجاورة وبقية أمثلة القوس السنّية . تحافظ الأمثلة على أماكنها في القالب بسبب وجود نظام مزلاج داخلي مُحكم على الجوانب الداخلية للقالب تقابل المياريب على المثال الحجري .

dilatation = dilation توسع ، تمدد

حالة التمدد أو الاتساع عن الحجم الطبيعي . الانتشار أو الاتساع في كل الاتجاهات . مصطلح ينطبق بشكل خاص على اتساع الحفرة ، أو الوعاء الدموي ، أو القناة أو الفتحات الأخرى .

dilator موسّع ، موسّعة

dilator naris muscle العضلة الموسّعة للمنخر

تساعد على توسعة فتحتي الأنف .

dilator pupillae muscle العضلة الموسّعة للحدقة

diluent مُمدد ، مُرقّق ، مُخفّف الكثافة

dilution تمديد ، ترقيق ، تخفيف الكثافة

dimension بُعد ، حجم ، قياس

dimension , occlusal vertical بُعد عمودي إطباق

dimension , rest vertical بُعد عمودي في وضع الراحة

dimension , transverse بُعد مُستعرض

dimension , vertical بُعد عمودي

dimensional بُعدي ، نسبة للأبعاد

dimensional change تغيير بُعدي

dimensional distortion تشوّه بُعدي

تشوّه يشاهد في حالة التصوير الإشعاعي بطريقة تصنيف الزاوية ، حينما تكون أجزاء من الغرض المراد تصويره اشعاعياً بعيدة عن الفلم الشعاعي فتبدو قصيرة بالنسبة للأجزاء الأخرى القريبة من الفلم .

dimensional stability استقرار بُعدي

قدرة المادة على الاحتفاظ بشكلها وحجمها .

diminish يُنقص ، يُقلّ ، يصير مستدق الطرف ، مُصغّر

dimorphism اختلاف شكلي ، ثنائية الشكل

dimple نقرة ، غمازة الخد أو الذقن

diodontic implant = endodontic implant غرسة لبية

إدخال قضيب معدني مُعقم في قناة الجذر وامتداده من خلال قمة الجذر في العظم السنخي بقصد تثبيت السن ، خصوصاً السن ذات الجذر القصير . تسمى غالباً غرسة لبية أو زرع لبي (Endodontic implant) .

diphtheria خُنّاق ، دفتريا

مرض مُعد تسببه الجراثيم التي تتكاثر في الحلق وتكوّن سموماً شديدة تؤثر على القلب والأعصاب . تتخثر النتحة الالتهابية في الحلق لينتج الغشاء الكاذب المُميز أصبحت الإصابة بالمرض نادرة الحدوث الآن بسبب انتشار عمليات التحصين . تمتد فترة الحضانه من يومين إلى ثمانية أيام .

diphtheria , buccal خُنّاق (دفتريا) فموي

diphtheria , labial خُنّاق (دفتريا) شفوي

نوع موضعي من الخنّاق ، يتكوّن فيه غشاء خنّاق على حواف الشفاه الخارجية ، ويعتقد بأنه من مضاعفات تشقق الشفتين وتوسفهما ؛ تتشكل الأغشية فوق الشفاه .

diphyodont ذو تسنينين ، ثنائي الإثغار ، ذو إغارين ،

ثنائي التسنن

ذو مجموعتين متتاليتين من الأسنان ، المجموعة الأولى (الأسنان اللبنية Deciduous teeth) تحل محلها المجموعة الثانية (الأسنان الدائمة Permanent dentition) ؛ الإنسان ذو تسنينين ، ويمكن أن توجد هذه الصفة في الحيوان .

diplegia شلل مُزدوج ، شلل الجانبين

شكل لعضوين متناظرين على جانبي الجسم .

diplococcal متعلق بالمكورة المزدوجة

متعلق بالمكورات المزدوجة (Diplococcus) .

diplococcus المكورة المزدوجة

نوع من الجراثيم المكورة تتواجد على هيئة أزواج متلاصقة ، وهي طفيلية موجبة الجرام ، تُشاهد كخلايا مستطيلة تنمو في أزواج ، أو سلاسل قصيرة . أعيد الآن تصنيفها تحت أجناس أخرى .

diplococcus pneumoniae = المكورة المزدوجة المُلهبة للرئة =

streptococcus pneumoniae المكورة المزدوجة الرئوية ،

العقدية الرئوية

نوع من المكورات المزدوجة تتسبب في التهاب الرئة ومجموعة من الأمراض المعدية ، وهي كروية غير متحركة موجبة الجرام ، وقد تُسمى المكورات الرئوية (Pneumococcus) .

diploe الوصائل ، الطبقة بين اللوحتين (في القحف)

النسيج العظمي بين عظام القحف .



|   |  |                         |   |
|---|--|-------------------------|---|
| <b>diploic</b>                            | وصائلي ، مزدوج   | <b>direct retainer</b>  | مُثَبِّتة مباشرة  |
|   | متعلق بالطبقة بين اللوحتين (Diploe).   |                         | مشبكة أو وصلة تستند على السن الداعمة بغرض استبقاء البدلة السنية النزوعة (المتحركة) في مكانها بالفم .  |
| <b>diprotodont</b>                        | ذو سنين سفليتين ، ذو ثنيتين سفليتين  | <b>direct retention</b> | تشبثت مباشر   |
|   | ذو قاطعين في الفك السفلي.  |                         | تشبثت البدلة السنية الجزئية النزوعة (المتحركة) بواسطة استخدام المشبكات أو الوصلات التي تقاوم نزاعها عن الأسنان الداعمة .                    |
| <b>direct</b>                             | مباشر ، رأساً  | <b>direct technique</b> | طريقة مباشرة ، أسلوب مباشر  |
| <b>direct attachment</b>                  | ارتباط مباشر ، وصلة مباشرة   |                         | انظر طريقة الحشوة المصبوبة المباشرة (Direct inlay technique) .  |
|   | انظر ربط مباشر (Direct bonding) .  | <b>direct veneer</b>    | وجه تجميلي مباشر  |
| <b>direct bonding</b>                     | ربط مباشر  |                         | وجه إكريليكي أو من الراتين المركب يلصق مباشرة على الأسطح الشفوية للأسنان الأمامية في الفم ، يسمى أيضاً وجه تجميلي مرتبط (Bonded veneer) .   |
|   | تشبثت مباشر لحاصرة طبقة تقويمية ثابتة على سطح السن عن طريق أسلوب التخريش بالحامض ومادة الحشو الراتينية المركبة .                                       | <b>direct vision</b>    | رؤية مباشرة   |
| <b>direct bone impression</b>             | طبعة مباشرة للعظم  | <b>direct wiring</b>    | تشبثت مباشر بالأسلاك  |
|   | طبعة لعظم مكشوف تستخدم في تصنيع أو بناء غرسات الجهاز السني .   |                         | تشبثت كسور الفكين بربط أسلاك حول الأسنان المناسبة في الفكين العلوي والسفلي ، ثم توصيل طرفي الأسلاك المتقابلة مع ثبثها لتحقيق عملية التشبث . |
| <b>direct contamination</b>               | تلوث مباشر ، عدوى مباشرة   | <b>direction</b>        | اتجاه ، توجيه   |
|   | تلامس مباشر بالجراثيم ، مثل عطس المريض بحيث يصيب الرذاذ مباشرة الطبيب أو مساعده .  | <b>director</b>         | مدير ، قائد ، مخرج  |
| <b>direct filling gold =</b>              | حشوة ذهب مباشرة =  |                         | شخص أو أداة موجهة أو مرشدة .  |
| <b>gold foil filling</b>                  | حشوة رقائق الذهب   | <b>dis- ,di-</b>        | (سابقة) 1 - زوج ، مزدوج ، ثنائي   |
| <b>direct fracture</b>                    | كسر مباشر  |                         | 2- ينقص ، عكس ، العكس ، لا ( للنفى )  |
|   | كسر في مكان الإصابة .  | <b>disaccharide</b>     | ثنائي السكاريد  |
| <b>direct gold foil restoration</b>       | حشوة رقائق الذهب المباشرة  |                         | سكر ينتج عندما يتحلل بالماء اثنين من أحاديات السكاريد ، مثل السكروز (سكر القصب) ، واللاكتوز (سكر اللبن) ، والمالتوز (سكر الشعير) .          |
| <b>direct inlay technique</b>             | أسلوب الحشوة المصبوبة المباشرة   | <b>disaccharides</b>    | سكريات مزدوجة ، ثنائيات السكاريد  |
|   | طريقة عمل حشوة مصبوبة أو قالب معدني باستخدام نموذج شمعي يؤخذ مباشرة من السن المحضرة وليس من المثال أو النموذج السني مع استخدام طريقة الصب بفقد الشمع . | <b>disadvantages</b>    | مساوي ، سيئات   |
| <b>direct interdental wiring</b>          | الربط أو التشبث بين السني المباشر ، الخياطة بين السنية المباشرة  | <b>disalignment</b>     | سوء ارتصاف ، سوء تنضيد ، عدم انتظام   |
|   | انظر تشبثت أو رد (Fixation) .  | <b>disarticulation</b>  | حز المفصل   |
| <b>direct interdental wiring fixation</b> | تشبثت سلكي بين سني مباشر   |                         | انفصال أجزاء المفصل ، بما يتسبب عنه اضطراب في وظيفته الطبيعية .   |
| <b>direct method</b>                      | طريقة مباشرة ، أسلوب مباشر   | <b>disc</b>             | قُرص ، قُرصي  |
| <b>direct pulp capping</b>                | تغطية اللب المباشرة  |                         | 1 - نسيج غضروفي ليفي دائري مستوي يفصل بين سطحين متقابلين في المفصل مثل : قرص المفصل الفكي الصدغي (Temporomandibular articular disc) .       |
|   | عملية تغطية اللب المكشوف مباشرة بضماد حمايته ، وتسريع التئامه .  |                         | 2 - قرص كرتوني ، أو بلاستيكي أو معدني أحد سطحيه أو  |
| <b>direct restoration</b>                 | حشوة مباشرة  |                         |   |
|   | حشوة يتم ادخالها مباشرة في الحفرة المحضرة في الفم ، مثل حشوة الملغم والراتين المركب .  |                         |   |

كلاهما مُغطّي بمادة ساحلة مثل الكربورندم (السامور)  
ويُركب على حامل الأقراص ، ويمكن استخدامه لسحل  
أو تلميع وصلل أسطح الحشوات أو شحذ أدوات  
الأسنان .

**disc , abrasive** قُرص ساحل  
**disc , articular** قُرص تمفصل  
طبقة من الألياف بين الأسطح العظمية في المفصل .  
صفيحة ليفية بين الأسطح العظمية المتمفصلة في المفصل .

**disc , carborundum** قُرص الكاربورندم (سامور)  
قُرص مصنوع من مادة الكاربورندم (السامور).

**disc , cardboard** قُرص كرتوني  
**disc , celluloid** قُرص من السليلويد  
قُرص مصنوع من مادة السليلويد .

**disc , concave** قُرص مُقعّر  
**disc , convex** قُرص مُحدّب  
**disc , cup-shaped separating** قُرص فاصل كأسّي الشكل  
**disc , degeneration** تنكس القرص ، ضمور القرص ،  
استحالة القرص  
حدوث تغيرات استحالية داخل القرص المفصلي .

**disc derangement** خلل القرص  
انظر انزياح القرص (Disc displacement) .

**\disc detachment** انفصال القرص  
انفصال محيطي للقرص عن ارتباطه بالمحفظة والأربطة أو  
العظم .

**disc , diamond-coated** قُرص مغطى بالماس  
**disc , diamond separating** قُرص فاصل ماسي  
**disc dislocation** خلع القرص  
انظر انزياح القرص (Disc displacement) .

**disc displacement** انزياح القرص  
يعني في المفصل الفكّي الصدغي ، وضع شاذ للقرص داخل  
المفصل بالنسبة للقامة الفك السفلي والحفرة الصدغية . انظر  
خلل القرص (Disc derangement) ، هبوط القرص (Disc  
prolapse) ، اعتلال متداخل بالقرص (Disc interference  
disorder)

**disc displacement with reduction** الانزياح الأمامي الردود  
للقرص المفصلي  
درجة معتدلة من التغيرات المرضية على مستوى القُرص  
المفصلي ، وأربطته الجانبية والخلفية ، تترافق هذه الحالة  
إكلينيكيًا مع حدوث قرقعة مفصلية مبكرة أثناء فتح الفم .

**disc displacement without reduction** الانزياح الأمامي  
اللاردود للقرص المفصلي

**disc , double cutting** قُرص ذو وجهين قاطعين

**disc , emery** قُرص صنفرة

**disc , fibro cartilaginous** قُرص غضروفي ليفي

**disc , flat** قُرص مُسطّح

**disc , flat separating** قُرص فاصل مُسطّح

**disc , grinding = grinding disk** قُرص ساحل

**disc guard** واقِي القُرص  
حجاب معدني واق يُغطّي القُرص الدوّار بشكل جزئي .

**disc , inside cutting** قُرص ذو وجه داخلي قاطع ، قُرص مُقعّر

**disc , interarticular** قُرص ضمن المفصل ، قُرص  
بين المفاصل  
صفيحة غضروفية ليفية توجد في بعض المفاصل الزليلية ،  
مثل المفصل الفكّي الصدغي ، تملأ الفراغ بين الأسطح  
الغضروفية المفصلية وتثبت في مكانها بواسطة أربطة .

**disc , intervertebral** قُرص بين الفقري

**disc , magnetic = magnetic disk** قُرص مغناطيسي (مغنط)  
أداة تخزين بيانات تستخدم في تشغيل الحاسوب والعمليات  
الكتابية .

**disc , metal** قُرص معدني

**disc , metal-back abrasive** قُرص ساحل ذو ظهر معدني

**disc , mounted** قُرص مركّب على حامل

**disc , outside cutting** قُرص ذو وجه خارجي قاطع ، قُرص  
مُحدّب

**disc , perforation** انثقاب القرص  
تمزق محدود في القرص المفصلي يؤدي إلى اتصال الحيز  
المفصلي السفلي مع الحيز المفصلي العلوي وعدم تمزق  
الموصل المحيطي بالمحفظة والأربطة ، أو العظم .

**disc , plan separating** قُرص مستو فاصل

**disc , plastic** قُرص بلاستيكي

**disc prolapse** تدلي القرص ، سقوط القرص  
انظر إزاحة القرص (Disc displacement) .

**disc repositioning surgery, TMJ** إعادة وضع قرص المفصل  
الفكّي الصدغي جراحياً  
بضْع المفصل (Arthrotomy) جراحياً بغرض إعادة العلاقة  
التشريحية الطبيعية بين القرص والقامة .

**disc , rubber** قُرص مطاطي  
قُرص مصنوع من المطاط .

|                         |  |                          |   |
|-------------------------|--|--------------------------|---|
| disc , rubber polishing | قُرص صقل مطاطي ، قُرص مطاطي للصلق  | disclosing paste         | معجون كاشف  |
| disc , safe side        | قُرص ذو وجه آمن ، قُرص ذو وجه واحد قاطع  | disclosing rinse         | غسول كاشف ، مضمضة كاشفة   |
| disc , sand paper       | قُرص ورق الزجاج ، قُرص ورق الصنفرة   | disclosing solution      | محلول كاشف<br>نوع من المحاليل الصابغة يُظهر اللطخ الجرثومي أو الترسيبات على سطح السن .  |
|                         | قُرص مصنوع من الورق المرملة أو ورق الصنفرة أو الورق الزجاجي .  | disclosing tablets =     | أقراص كاشفة = كبسولات كاشفة   |
| disc , separating       | قُرص فاصل  | disclosing capsules      | أقراص تحتوي على صبغة الإريثروسين (Erythrosin dye) ، تستعمل لتحديد وإظهار اللويحة السنية في الفم . وهي طريقة سهلة لتقييم وسائل العناية الفموية المنزلية للمرضى .   |
| disc , separating steel | قُرص فولاذي فاصل<br>قُرص مصنوع من الفولاذ .  | disc lusion              | عدم إطباق ، انفصال إطباق<br>ابتعاد الأسطح الإطباقية للأسنان المتقابلة أثناء حركات الفك الانزلاقية في الأوضاع الوظيفية المختلفة .<br>انظر عدم إطباق (Disocclusion) .   |
| disc space              | حيز القرص ، الحيز القرصي<br>منطقة منفذة للأشعة في الصور الشعاعية للمفصل الفكي الصدغي بين لقمة الفك السفلي والحفرة المفصالية .  | discoid                  | قُرصي الشكل ، قرصاوي<br>1 - يشبه القُرص أو في شكل القُرص .<br>2 - حبة أو برشامة في شكل القُرص .<br>3 - (في طب الأسنان) : أداة ذات حد شبيه بالقُرص حدة القاطع يشمل كل حوافه ، تستخدم في تجريف التسوس أو نحت وتشكيل حشوات الأملغم . |
| disc , suction          | قُرص شفط ، قُرص ماص<br>قُرص مرن من المطاط مثبت على سطح البدلة السنية العلوية الملاصق لمخاطية الفم في محاولة لتحسين ثبات البدلة السنية في الفك العلوي . لم تعد تستعمل هذه الطريقة حالياً .  | discoideotomy            | استئصال القرص   |
| disc thinning           | ترقُّق القرص<br>تناقص انحلالي في سماكة القرص المفصلي .   | discoide excavator       | مجرفة ذات طرف قُرصي   |
| disc , two-sided        | قُرص ذو جانبيين قاطعين   | discoloration            | تلون ، تبدل اللون   |
| disc unmounted          | قُرص منفصل ، قُرص غير مركب على حامل  | discomfort               | عدم الراحة ، انزعاج   |
| discharge               | تفريغ ، تصريف ، نجيح   | discopathy               | مرض القرص ، اعتلال القرص  |
| Disciform               | قُرصي الشكل  | discoplasty              | رأب القرص ، تقويم القرص   |
| disclose                | يكشف عن  | discrepancy              | تعارض ، تناقض   |
| disclosing              | 1- كشف<br>2- كاشف  | discrepancy , Bolton's   | تناقض بولتون<br>نظام قياسي لقياس التناقض في حجم السن بين الأسنان الست الأمامية أو الأسنان الأثنتي عشرة الأمامية ، أو جميعها في القوس السنية لأغراض التشخيص التقويمية .  |
| disclosing agent        | مادة كاشفة ، عامل فُطر للويحة الجرثومية (Erythrosin dye)<br>صبغة نباتية غير سامة ، مثل الإريثروسين (Erythrosin dye) تستعمل لكشف اللويحة والترسبات الأخرى الموجودة على سطح السن . قد تكون المادة الكاشفة في شكل هلام أو محلول أو كبسولات أو أقراص . | discrepancy , tooth size | تناقض حجم السن  |
|                         | مادة ملونة ، توضع على سطح السن ، إما أن تكون بشكل قرص للمضغ أو غسول للفم ، تلتصق باللويحة الجرثومية والرواسب الأخرى على أسطح الأسنان ثم تظهرهما بلون متميز عن ميناء الأسنان الطبيعية .   | discrete                 | منفرد ، منعزل ، منفصل ، غير مترابط ، مُتميز<br>مكون من أجزاء منفصلة غير مرتبطة أو مُندمجة ، كما في بعض الإصابات المرضية .   |
| disclosing capsule      | كبسولة كاشفة ، محفظة كاشفة   | discus                   | قُرص (لاتينية)  |
| disclosing gel          | هلام كاشف  | discus,articularis       | قرص التمثفصل  |
| disclosing mouthwash    | غسول فموي كاشف   | discussion               | مناقشة  |
|                         |  | disease                  | مرض ، داء ، علة ، سُقم  |

|   |  |  |
|---|--|--|
| أي مرض أو اعتلال في حالة الجسم الكلي الصحية ، أو أجزاء معينة من الجسم ، أو أعضاء ذو أعراض مميزة . انظر أيضاً متلازمة (Syndrome) . | disease , Rickettsia   | داء الركتسيات  |
| disease , acute   | disease , sexual   | مرض جنسي   |
| disease , chronic   | disease , subacute   | مرض تحت الحاد  |
| disease , congenital  | disease , venereal   | مرض تناسلي ، مرض زُهري                                 |
| disease , contagious  | disengagement  | انفكاك ، تحرر  |
| مرض مُعد (مُعدي) ، مرض سار (ساري)   | disfunction  | اضطراب وظيفي ، خلل وظيفي                               |
| مرض ينتقل بالاختلاط المباشر مع الشخص المصاب ، أو الأغراض التي استعمالها أو عن طريق إفرازاته .                                     | disfunction , occlusal   | اضطراب إطباق ، خلل إطباق                               |
| disease , deficiency  | dish   | وعاء ، طَبَق ، صحن                                     |
| أي مرض ينتج عن غياب أو نقصان بعض العناصر الحيوية لصحة الجسم .   | dish , glass   | وعاء زجاجي   |
| disease , degenerative  | disharmonic = disharmonious  | متنافر ، غير منسجم                                     |
| عملية اضمحلال عام بدون أي سبب محدد ، تحدث عادة مع تقدم العمر .  | disharmonious  | متنافر ، ناشز  |
| disease , diffused  | disharmonious occlusal contacts  | نقاط تماس ناشزة  |
| مرض منتشر   | disharmony   | تَخالُف ، عدم انسجام ، سوء تناغم                       |
| disease , epidermic   | disharmony , occlusal  | تَخالُف إطباق  |
| مرض وبائي   | disharmony , occlusion   | إطباق ناشز ، إطباق مُخالف                              |
| disease , foot-and-mouth (الحمى القلاعية)   | ظاهرة تكون فيها الأسطح الإطباقية المتقابلة في إطباق ناشز بالنسبة لحركات الفك السفلي . انظر تماس انحرافي (Deflective contact)   |  |
| disease , functional  | دisease , disharmonize   | ينشز ، يتنافر ، يجعله متنافرأ                          |
| مرض وظيفي   | disimpaction   | فك التكثيف ، إزالة الانحشار ، فك الاندماج ، فك التناشب |
| disease , hemorrhagic   | disinfect  | يُطهِّر  |
| مرض نزفي  | يجعل الكائنات الدقيقة غير ضارة أو خاملة .  |  |
| disease , hereditary  | disinfectant   | مُطهِّر ، مبيد الجراثيم                                |
| مرض وراثي   | أية مادة كيميائية قادرة على تدمير وإبادة الكائنات الحية الدقيقة الممرضة من الجراثيم ؛ يقتصر المصطلح بشكل عام على المواد التي لا تُطبَّق مباشرة على الأنسجة بسبب سميتها ، مثل الفينول ، أو الكريزول . يمكن أن تستعمل المحاليل المخففة من المطهِّرات كمضادات للعفونة أو المطهِّرات (Antiseptics) . |  |
| disease , idiopathic  | disinfection   | تطهير  |
| داء مجهول السبب   | تدمير الكائنات الحية المُمرضة ونتاجها ؛ بواسطة مواد كيميائية .   |  |
| disease , infectious  | disintegration   | تفتت ، تشتت ، تفكك                                     |
| مرض ينتج عن انتقال الجراثيم الممرضة .   | تخرب أو تحلل المركبات .  |  |
| disease , malignant   | disjunction  | سوء التحام ، انفصال                                    |
| مرض خبيث  | disk = disc  | قُرص ، قُرصي   |
| disease , marble bone = osteopetrosis   | أفراص مُغطاة بمادة ساحلة ، مرنة ، تكون أحياناً ذات خلفية معدنية ، وتغطي أحياناً بالماس ، إما أن تكون مسطحة ، أو  |  |
| داء تحجّر العظم   |  |  |
| مرض مهني  |  |  |
| disease , occupational  |  |  |
| مرض عضوي  |  |  |
| disease , organic   |  |  |
| داء (مرض) طُفيلي  |  |  |
| disease , parasitic   |  |  |
| مرض النسيج الداعمة ، مرض دواعم السن   |  |  |
| disease , periodontal   |  |  |
| أي مرض يُصيب اللثة أو الأنسجة الداعمة للأسنان .   |  |  |
| disease , pink spot =   |  |  |
| الامتصاص الداخلي للسن ، الارششاف الداخلي للسن   |  |  |
| مرض البُقعة الوردية =   |  |  |
| (من أجل الأمراض المنسوبة لأفراد ، انظر تحت الاسم الشخصي الذي سمي باسمه المرض) .   |  |  |

|   |   |
|---|---|
| مقعرة أو محدبة، ومنها ماهو مثبت على حامل الأقراص أو يمكن ضغطها بسرعة على حامل الأقراص أو تثبيتها بمسمار لولبي في حامل الأقراص، يتراوح حجمها من 1/4 إلى 7/8 بوصة .   | السفلي في مساره الانزلاقي، أي فقد التماس أو فقد العلاقة بين الحذبة والحفرة المقابلة للأسنان .                           |
| disk , abrasive   | لاإطباق، عدم الإطباق  |
| disk , articular  | داي صوديوم تترابوريت (رباعي أبوريت ثنائي الصوديوم) انظر بوراكس (Borax) .  |
| disk , diamond  | اضطراب، اعتلال، عدم انتظام، فوضى  |
| أقراص مصنوعة من الفولاذ تلصق على سطحها أو على حوافها رقائق من الألماس .   | اضطراب النطق  |
| disk , sandpaper  | اعتلال المفصل   |
| disk , separating   | الفكي الصدغي  |
| قُرص من ورق الزجاج، قُرص صنفرة  | مُوَزَّع، مُزود، مُورَد، صيدلي  |
| قُرص فاصل   | مُوَزَّع آلي  |
| قُرص ذو جانبيين قاطعين يستعمل لقطع الأسطح بين السنية لإزالة النسيج السني الموجود بين الأسنان، وذلك لإيجاد مسافة لتركيب طبيقة تقويمية أو لتحضير السن .   | مُوَزَّع الزئبق   |
| disk , soft side  | يشنت، ينثر، يفرق، يبعثر   |
| قُرص ذو جانب أملس   | الوسط المنتشر، مرحلة الانتثار   |
| قُرص تكون المادة الساحلة فيه على جانب واحد فقط، من أجل حماية السن المجاورة خلال عملية القطع أو عملية التلميع أو الصقل .   | خليطة الوسط المنتشر انظر تحت خليطة (Alloy) .  |
| disectomy   | dispersed phase alloy   |
| استئصال القرص   | خليطة (سبيكة) أملغم ذات الوسط المنتشر انظر خليطة (Alloy) .  |
| diskitis  | dispersed phase amalgam alloy   |
| التهاب القرص  | ذات الوسط المنتشر انظر خليطة (Alloy) .  |
| discography   | dispersion  |
| تصوير القرص شعاعياً   | 1- بعثرة، انتثار  |
| dislocate   | 2- التفرُّج   |
| يخلع «مفصل»، يَفَك  | استحالة الضوء الأبيض إلى الأضواء ذات الألوان المتدرجة من الحمرة إلى البنفسجية بواسطة موشور (Prism) من الزجاج .          |
| dislocatio = dislocation  | dispersion hardening  |
| خلع، انفصال، انفكاك   | تصلب بالانتثار، تصلب انتثاري  |
| dislocation = luxation  | زيادة قوة المعادن حينما يُضاف إليها نسبة كبيرة من الجزيئات فائقة الدقة . قد لا يحدث تصلب الانتثاري في الأملمم الممزوج . |
| خلع المفصل الفكي الصدغي : انزياح رأس اللقمة من الجوف العنابي ؛ تستعمل أيضا في وصف السن التي تخرج أو تراح من السنخ . انزياح عن الوضع الطبيعي لنهايات أو أطراف العظام المكوّنة للمفصل مصطلح يستخدم بشكل شائع في وصف حالات العظام والمفاصل إذا كانت الإزاحة جزئية يُطلق مصطلح خلع جزئي (Subluxation) . | وسط مبعثر   |
| خلع المفصل  | يُزَيح، يحل محل «يحل شيئاً محل آخر»، يستبدل «شيئاً آخر»   |
| خلع اللقمة  | displaceability   |
| خلع التمثفصل الفكي الصدغي   | قابلية الانزياح، قابلية الابتعاد  |
| تخفيض الإطباق، منع التطابق  | displaceability of tissue   |
| سحل السطح الطاحن للسن بحيث لا تنطبق مع السن المقابلة لها في الفك الآخر خلال عملية المضغ . تباعد الأسنان بدون أن تتداخل حداثتها حينما يتحرك الفك   | الدرجة التي تسمح عندها الأنسجة بانزياحها، تتميز الأنسجة الفموية بقابليتها للانزياح عندما تكون بوضع استرخائي .           |
|   | انزياح، إبعاد، إزاحة  |
|   | 1- إزاحة عن وضع طبيعي، سوء توضع لسن أو مفصل .   |

2- سوء وضع السن أو الأسنان ، حيث تكون السن بالكامل ، قد تحركت من موضعها ، بدون ميل .

انزياح الفك السفلي **displacement , mandibular**

انزياح الأسنان **displacement of teeth**

بطاقة عرض **display card**

طروح ، يُطرح ، نبوذ ، يُنبذ ، وحيد الاستعمال **disposable**

قناع الوجه النبوذ ذو العروة **disposable ear-loop face mask**

الأذن ، قناع الوجه ذو العروة الأذنية ذو الاستعمال الوحيد

قناع نبوذ للوجه ، قناع وحيد **disposable face mask**

الاستعمال

قفازات نبوذة ، قفازات وحيدة الاستعمال **disposable gloves**

مواد نبوذة ، مواد تستعمل مرة واحدة **disposable materials**

مواد تستخدم للمريض لمرة واحدة ثم ترمى ، مثل القفازات ، ولفافات القطن ، وأوراق خلط المواد ، والأردية الورقية ، إلخ .

1- إبرة نبوذة **disposable needle**

إبرة تطرح بعد استعمالها لمرة واحدة فقط .

2- إبرة جاهدة ، الإبرة ذات الاستخدام الواحد .

إبرة مسبقة التعقيم .

قناع الوجه الورقي النبوذ **disposable paper face mask**

قفاز بلاستيك نبوذ **disposable plastic glove**

محقنة بلاستيكية نبوذة **disposable plastic syringe**

محقنة نبوذة ، حُقنة نبوذة **disposable syringe**

حُقنة مسبقة التعقيم تُرمى بعد استعمالها .

استعداد ، ميل ، تهيو **disposition**

استعداد مرضي **disposition , morbid**

اللاتناسب ، عدم التناسب **disproportion**

تمزق ، تمزيق ، انفتاح **disruption**

تمزق الجرح ، انفتاح الجرح **disruption of wound**

يسلخ **dissect**

تسليخ ، تشريح **dissection**

تشريح العنق **dissection , neck**

الكشف الجراحي للعنق ، لتحديد امتداد أو انتشار المرض .

مُنتشر ، مُنتشر **disseminated**

منتشر ، أو منتشر أو مبعثر على مساحة واسعة .

مُتباين ، غير مُتشابه **dissimilar**

مُخدر انحلالي **dissociative anesthesia**

انظر تخدير (Anesthesia) .

وَحشي **distal**

الأسطح البعيدة عن الخط المُنصف للقوس السنية ؛ بعيداً عن الخط الناصف ؛ باتجاه القوس السنية بعيداً عن خط الوسط السني .

زاوية وحشية **distal angle**

أية زاوية تتكوّن من اتصال سطح السن الوحشي ، أو جدار الحفرة الوحشي مع أي سطح أو جدار آخر .

قاطع القوس الوحشية **distal arch cutter**

قاطع خاص للسلك التقويمي مزود بتصلين بزاوية قائمة مع المقبض ، يستعمل لقطع الأطراف الوحشية من أسلاك القوس السنية .

انزياح وحشي ، انحراف جانبي ، هجرة وحشية **distal drift**

تحرك السن في الاتجاه الوحشي بعد فقد السن الوحشية المجاورة . قد يحدث ذلك للأنياب والضواحك الأولى ، ولكن يغلب حدوثه في الضواحك الثانية .

مسافة وحشية ، دحيلة وحشية **distal embrasure**

طرف وحشي ، نهاية وحشية **distal end**

الطرف الخلفي من الحشوة السنية .

الامتداد الوحشي لقاعدة **distal-extension denture base**

البدلة السنية

الامتداد الوحشي للبدلة **distal-extension partial denture**

السنية الجزئية

بدلة سنية جزئية متحركة ، يعتمد الجزء الأمامي من قاعدتها في ثباته على الأسنان الأمامية فقط ، بينما يقع جزء التحميل الوظيفي على الارتفاع المتبقي من الخلف .

حُفرة وحشية ، وهدة وحشية **distal fossa**

إطباق وحشي **distal occlusion**

وضع سن في موضع أبعد عن خط وسط القوس السنية عما هو طبيعي لهذه السن .

جزء وحشي ، جزء خلفي **distal segment**

للدلالة على الأسنان الخلفية .

سطح وحشي **distal surface**

سطح بعيد عن الخط الناصف .

سن وحشية **distal tooth**

وهدة مثلثة وحشية **distal triangular fossa**

جدار وحشي **distal wall**

جدار حفرة في سن مواجه للسطح الوحشي لهذه السن .

وتد وحشي ، انحشار وحشي **distal wedge**

عملية جراحية يُزال فيها جزء مثلثي من النسيج ، على

السطح الوحشي للأسنان الأخيرة لإزالة أو تقليل الجيوب حول السنية .

**distance** مسافة ، فرجة ، بُعد المسافة بين شيئين .

**distance , interarch** مسافة بين القوسين المسافة العمودية بين القوسين العلوية والسفلية . انظر البعد العمودي (Vertical dimension) ، البعد الإطباقى العمودي (Vertical dimension occlusion) (VDO) ، البعد العمودي في حالة الراحة (Vertical dimension at rest) (VDR) .

**distance , interocclusal** ، المسافة بين القوسين الإطباقيتين ، الفرجة الإطباقية المسافة بين الأسطح الإطباقية أو الأسطح القاطعة للأسنان العلوية والسفلية ، حينما يكون الفك السفلي في وضع الراحة .

**distance , interridge** المسافة بين الحافتين السنخيتين

**distance , large interarch** ، مسافة كبيرة بين القوسين ، تباعد الفكين

**distance , reduced interarch** نقص المسافة بين القوسين

**distance , small interarch** ، مسافة صغيرة بين القوسين ، تقارب القوسين

**distance , working** فُرجة عاملة ، مسافة العمل

**distant** بعيد

**distension = distention** انتفاخ ، تمدد ، توسع

**distillation** تقطير

**distilled** مُقَطَّر

**distilled water** ماء مقطر

**disto-** (سابقة) وحشي بعيد عن خط الوسط .

**distoangular** زاوي وحشي متعلق بأية زاوية وحشية (Distal angle) .

**distoaxial incisal** قاطعي محوري وحشي زاوية الحفرة المتكوّنة من الجدار المحوري والجدار الإطباقى في الجانب الوحشي من السن .

**distoaxiogingival** لشوي محوري وحشي زاوية الحفرة المتكوّنة من الجدار المحوري والجدار اللشوي في الجانب الوحشي من السن .

**distoaxio-occlusal** إطباقى محوري وحشي زاوية الحفرة المتكوّنة من الجدار المحوري والجدار الإطباقى في الجانب الوحشي للسن .

**distobuccal** شدقي وحشي ، خدي وحشي ، دهليزي وحشي ، متعلق بالأوجه الوحشية والشّدقية للسن ، مثل الحدبة الشّدقية الوحشية (Distobuccal cusp) أو السطح الوحشي والشّدقي (Distal and buccal surface) للسن أو الجُدْران حفرة إطباقية محضرة في رحي أو ضاحك .

**distobuccal angle** زاوية وحشية شدقية ، زاوية وحشية دهليزية المتكوّنة من اتقاء الجدارين الوحشي والشّدقي ، وهي زاوية خطية (Line angle) .

**distobuccal groove** تلم وحشي خدي

**distobuccal wall** جدار وحشي خدي ، جدار وحشي دهليزي

**distobuccoocclusal = distobucco-occlusal** وحشي شدقي طاحن ، وحشي خدي إطباقى زاوية نقطية متكوّنة من اتقاء السطح الوحشي والسطح الشّدقي والسطح الإطباقى للسن ، أو لجدارن الحفرة .

**distobuccopulpal** وحشي خدي لبّي

1- متعلق بالجدارن الوحشية والشّدقية واللبية حفرة إطباقية أو للجزء الدرّجى لحفرة إطباقية جانبية في رحي أو ضاحك .

2- زاوية نقطية متكوّنة من الجدارن الوحشية والشّدقية واللبية حفرة مُحضرة .

**distobuccopulpal angle** زاوية وحشية خدية لبية الزاوية المتكوّنة من اتقاء هذه الجدارن ، وهي زاوية نقطية (Point angle) .

**distoocclusal = distoocclusal = disto-occlusal** وحشي إطباقى ، وحشي طاحن زاوية وحشية إطباقية

**distoocclusal angle** حافة وحشية إطباقية

**distoocclusal border** وحشي عنقي = وحشي لشوي

**distocervical = distogingival** متعلق بالسطح الوحشي (الجانبى) من عتق السن .

**distoocclusion = distoocclusion = disto-occlusion** إطباق وحشي سوء إطباق تكون فيه قوس الفك السفلي مزاحاً وحشياً بالنسبة لقوس الفك العلوي الصنف الثاني (Angle's class II malocclusion) .

**distofacial** وحشي وجهي

**distofacial surface** سطح وحشي وجهي

**distogingival** وحشي لشوي

متعلق بالجدار الوحشي والجدار اللثوي لحفرة شدقية ، أو حفرة لسانية في رحي أو ضاحك .  
متعلق بالزاوية الخطية المتكونه من السطح الوحشي والسطح اللثوي للسن أو لحفرة مُحضرة .

**distogingival angle** زاوية وحشية لشوية  
الزاوية المتكونة من التقاء هذين الجدارين ، وهي زاوية خطية (Line angle) .

**distoicisal** وحشي قاطع  
متعلق بالسطح الوحشي والحد القاطع لسن أمامية ؛ متعلق بالجدار الوحشي والجدار القاطع لحفرة شفوية أو حفرة لسانية .

**distoicisal angle** زاوية وحشية قاطعة  
الزاوية المتكونة من تلاقي هذين الجدارين ، وهي زاوية خطية (Line angle) .

**distolabial** وحشي شفوي ، شفوي وحشي  
1- متعلق بالسطح الوحشي والسطح الشفوي للسن .  
2- متعلق بالجدار الوحشي والجدار الشفوي في الجزء الدرسي لحفرة قاطعة ملاصقة .  
3- متعلق بالزاوية الخطية المتكونة من التقاء السطح الوحشي والسطح الشفوي للسن أو لحفرة محضرة .

**distolabial angle** زاوية وحشية شفوية  
الزاوية المتكونة من التقاء هذين الجدارين ، وهي زاوية خطية (Line angle) .

**distolabial -incisal = distolabiocisal** وحشي شفوي قاطع  
1- متعلق بالسطح الوحشي والسطح الشفوي والحد القاطع لسن أمامية .  
2- متعلق بالزاوية النقطية المتكونة من التقاء السطح الوحشي والسطح الشفوي والسطح القاطع للسن أو حفرة مُحضرة .

**distolingual** وحشي لساني  
1- متعلق بالسطح الوحشي والسطح اللساني للسن .  
2- متعلق بالجدار الوحشي والجدار اللساني لحفرة إطباقية في رحي أو ضاحك .  
3- متعلق بالزاوية الخطية المتكونة من التقاء السطح الوحشي والسطح اللساني للسن أو لحفرة مُحضرة .

**distolingual angle** زاوية وحشية لسانية  
الزاوية المتكونة من التقاء هذين الجدارين ، وهي زاوية خطية (Line angle) .

**distolinguoocclusal = distolinguo-occlusal** وحشي لساني طاحن  
1- متعلق بالسطح الوحشي والسطح اللساني والسطح الإطباقية للسن .  
2- متعلق بالزاوية النقطية (Point angle) المتكونة من التقاء السطح الوحشي والسطح اللساني والسطح الإطباقية للسن أو لحفرة مُحضرة .

**distolinguoicisal = distolinguo-incisal** وحشي لساني قاطع  
1- متعلق بالسطح الوحشي والسطح اللساني والحد القاطع لسن أمامية .  
2- متعلق بالزاوية النقطية المتكونة من التقاء السطح الوحشي والسطح اللساني والسطح القاطع للسن أو لحفرة مُحضرة .

**distolinguopulpal = distolinguo-pulpal** وحشي لساني لبي  
متعلق بالجدار الوحشي والجدار اللساني اللبي لحفرة إطباقية ؛ أو في الجزء الدرسي من حفرة إطباقية ملاصقة في رحي أو ضاحك .

**distolinguopulpal angle** زاوية لبية لسانية وحشية  
الزاوية المتكونة من تلاقي هذه الجدران ، وهي زاوية نقطية (Point angle) .

**distomolar** طاحن وحشي ، رحي وحشية  
سن صغيرة زائدة يمكن أن تبرز خلف الأرحاء الطاحنة .

**distomus = accessory jaws** مسيخ ذو فمين = ذو فك إضافي

**disto-occlusal** إطباقية وحشي  
1- متعلق بتلاقي أو بالزاوية الخطية المتكونة من الأسطح الوحشية والإطباقية للسن أو للحفرة المحضرة .  
2- متعلق بالسطحين الإطباقية والوحشي للسن .  
3- متعلق بالجدارين الإطباقية والوحشي لحفرة شدقية أو حفرة لسانية .

**disto-occlusal angle** زاوية إطباقية وحشية  
الزاوية المتكونة من تلاقي هذين الجدارين ، وهي زاوية خطية (Line angle) .

**distoplacement** انزياح وحشي  
إزاحة وحشية للسن أو للأسنان .

**distopulpal** وحشي لبّي  
1- متعلق بالجدار الوحشي والجدار اللبي لحفرة إطباقية أو بالجزء الدرسي من حفرة إطباقية ملاصقة في رحي أو ضاحك .



|  |  |
|--|--|
| 2- مُتعلق بالزاوية الخطية المتكونة من التقاء الجدار الوحشي والجدار اللبي لحفرة محضرة .   | فصل أو تحريك اللقمة بالقوة في الاتجاه الأسفل بعيداً عن التجويف المفصلي .   |
| <b>distopulpal angle</b> زاوية وحشية لُبية   | <b>distress</b> ضيق ، كُربة ، ضائقة  |
| الزاوية المتكونة من تلاقي هذين الجدارين ، وهي زاوية خطية (Line angle) .  | <b>distribution</b> توزيع ، تقسيم ، انتشار   |
| <b>distopulpolabial</b> وحشي لُبي شفوي   | <b>disturbance</b> اضطراب  |
| 1- متعلق بالجدار الوحشي والجدار اللبي والجدار الشفوي لحفرة في قاطع أو ناب .  | <b>disturbance , endocrine</b> اضطراب الغدد الصماء   |
| 2- متعلق بالزاوية النقطية المتكونة من التقاء الجدار الوحشي والجدار اللبي والجدار الشفوي لحفرة مُحضرة .   | <b>disturbance , temporomandibular joint</b> اضطراب المفصل الفكي الصدغي  |
| <b>distopulpolabial angle</b> زاوية وحشية لُبية شفوية  | <b>ditch</b> مسال ، خندق ، قناة  |
| الزاوية المتكونة من التقاء هذه الجدران ، وهي زاوية نقطية ( Point angle) .  | خندق طويل ضيق .  |
| <b>distopulpolingual</b> وحشي لُبي لساني   | <b>ditched filling</b> حشوة مثلمة ، حشوة مكسورة  |
| 1- متعلق بالجدار الوحشي والجدار اللبي والجدار اللساني لحفرة مُحضرة .   | <b>ditching</b> تَحْنَدُق  |
| 2- متعلق بالزاوية النقطية المتكونة من التقاء الجدار الوحشي والجدار اللبي والجدار اللساني لحفرة مُحضرة .  | عيب في منطقة التقاء الحشوة مع نسيج السن يكون بشكل حفرة شبيهة بالخندق متميزة في مظهرها ، تشاهد في حواف حشوة الأملغم عند التقائها مع ميناء السن .            |
| <b>distopulpolingual angle</b> زاوية وحشية لُبية لسانية  | <b>diverge</b> منفرج ، متباعد ، مبتعد  |
| الزاوية المتكونة من التقاء هذه الجدران ، وهي زاوية نقطية ( Point angle) .  | <b>divergence</b> انفراج ، تباعد   |
| <b>distortor oris muscle =</b> العضلة الفاتلة للفم = العضلة الوجنية الصغيرة  | <b>division</b> انقسام ، تقسيم ، تجزئة   |
| <b>muscle zygomaticus minor</b> تشوّه ، التواء ، اعوجاج  | <b>division , cell</b> انقسام خلوي   |
| <b>distortion</b> تشوّه بعددي  | <b>division , mitotic</b> انقسام فتيلي   |
| 1- (في طب الأسنان) : شكل أو حجم غير طبيعي لشيء ، يظهر في الصورة الشعاعية أو في طبعة الأسنان .  | <b>DMF index = decay , missing, filling index</b> [مختصر] منسوب التسوس وفقدان الأسنان والحشوات   |
| 2- (في علم الأشعة السني) : تشوّه الصورة الشعاعية عن الحدود الخارجية الطبيعية أو الشكل الظاهري للشيء المُصوّر بالأشعة ، ويرجع بصفة عامة إلى اختيار زاوية غير صحيحة للأشعة المركزية أو انحناء فلم الأشعة . | منسوب يدل على العدد الكلي للأسنان الدائمة المتسوسة والمفقودة والمرممة بالحشوات ، يُستخدم لبيان معدل ما يعانيه الأفراد أو المجموعات من التسوس .             |
| <b>distortion , dimensional</b> تشوّه بعددي  | <b>DMFS index = decay , missing, filling surfaces index</b> [مختصر] منسوب التسوس وفقدان حشوات أسطح الأسنان   |
| <b>distortor oris</b> العضلة فاتلة الفم  | منسوب يدل على العدد الكلي للأسنان الدائمة والمتسوسة والمفقودة وأسطح الأسنان المرمة بحشوات ، يُستخدم لبيان متوسط ما يعانيه الأفراد أو المجموعات من التسوس . |
| <b>distorsion</b> ميل وحشي ، انحراف وحشي   | <b>DNA = deoxyribonucleic acid</b> الدنا [مختصر] الحمض الريبي النووي المنزوع الأكسجين  |
| ميل أو انزياح السن عن وضعها الطبيعي في القوس السنية ، بعيداً عن خط الوسط .   | جزيئات توجد في نواة الخلية ، تحمل الصفات الوراثية وتتحكم في أنشطة الخلية .   |
| <b>distraction</b> فصل ، تبعيد ، إزاحة   | <b>doctor</b> طبيب ، دكتور   |
| <b>distraction device</b> جهاز تبعيد ، جهاز إزاحة  | 1- لقب يُطلق على الشخص الحاصل على شهادة جامعية أعلى من درجة الماجستير.   |
| <b>distractionof the condyle</b> تبعيد اللقمة ، إزاحة اللقمة ، فصل اللقمة  |  |

2- لقب للمجاملة يُطلق على الأطباء الممارسين للمهنة ،  
وفي بعض الدول يُلقَّب به جراحو الأسنان .

**Dodge's crown** تاج دودج  
تاج خزفي مخبوز على قمع معدني أجوف يُثبت على السن  
بوتد خشبي (Wooden post) .

**Dolder's bar** عارضة دولدر  
قضيب معدني ذو أشكال مختلفة ، يُلحم أو يُلولب في  
تاج أو في وتد ذو قلب في الأسنان الداعمة ليؤمن الثبات  
للجهاز التعويضي بواسطة مشبك مثبت على سطحه  
الإطباقى باتجاه مخاطية الفم .

**dolich- , dolicho-** (سابقة) طويل ، استطالة ، مستطيل  
**dolichocephalia** تطاول الرأس  
**dolichocephalic = dolichocephalous =** طويل الرأس ،  
**mecocephalic** متطاول الرأس  
ذو رأس بطول شاذ ؛ يتميز الشكل الوجهي بطول وضيق  
الرأس .

**dolichocephalous = dolichocephalic** طويل الرأس  
**dolichocephaly** تطاول الرأس  
**dolichocranial = dolichocephalic =** طويل القحف =  
**dolichocephalous** طويل الرأس  
**dolichoeuro-opisthocephalic** طويل وعريض الرأس  
ذو جُمجمة ذات طول غير طبيعي كبير وعرض في المنطقة  
القدالية .

**dolichoeuromesocephalic** طويل وعريض الرأس  
ذو جُمجمة ذات طول غير طبيعي وعرض كبير في المنطقة  
الصدغية .

**dolichoeuroprocephalic** طويل وعريض الرأس  
ذو جُمجمة ذات طول غير طبيعي وعرض كبير في منطقة  
الجبهة .

**dolichofacial** طويل الوجه  
ذو وجه طويل بشكل غير طبيعي ، المصطلح المفضل  
(Leptoprosopic) .

**dolicholeptocephalic** طويل وضيق الرأس  
ذو رأس شاذ مستطيل وضيق .

**dolichoplatycephalic** طويل ومسطح الرأس  
ذو رأس طويل مسطح ، وعريض بشكل غير طبيعي .

**dolichoprosopic = dolichofacial** طويل الوجه  
**dolichouranic** طويل الحنك  
ذو حنك طويل بشكل غير طبيعي ، وذو منسب فكي -  
حنكي أقل من 110 .

**dolor** ألم ، وجَع  
**dolor capitis** صداع  
**dolor es vagi** ألم مبهم ، ألم متجول  
**dolorific** مؤلم ، موجع  
**dolorimeter** مقياس حساسية الألم  
**dolorimetry** قياس الألم ، قياس الوجع  
**dolorogenic** مؤلم ، مُحدث الألم  
**dolorosa** مؤلم ، موجع  
**domiciliary** منزلي ، بيتي  
**domiciliary kit** مجموعة أدوات العلاج المنزلي  
مجموعة الأدوات السنوية الأساسية المحمولة اللازمة لعلاج  
المرضى طريحي الفراش والمرضى المعاقين في منازلهم أو  
في المستشفى .

**dominant** سائد ، مُتسلِّط ، متغلَّب ، مسيطر  
**dominant characteristic** صفة سائدة  
**domination** سيطرة ، سيادة  
**Donaldson's broach** إبرة دونالدسون الشائكة  
نسبة إلى ر. ب. دونالدسون ، R.B. Donaldson ، طبيب  
أسنان أمريكي معاصر .  
إبرة عصب شائكة دقيقة تُستخدم بشكل خاص لإزالة  
محتويات قنوات اللب .

**donor** المانح ، الواهب ، المعطي ، المتبرع  
من يعطي دمه ( في عملية نقل الدم ) ، أو نسيجاً من  
أنسجة جسمه الحية ( في عمليات المعاوضة الجراحية وزرع  
الأعضاء ) .

**dons** سن  
**- dontic** (لأحقة) أسنان  
كما في تقويم الأسنان (Orthodontic) ، علاج جذور  
الأسنان (Endodontic) .

**dormant** هاجع  
غير نشط ، في حالة سُكون أو سُبات (Inactive state) .

**dors- , dorsi- , dorso-** (سابقة) ظهر ، ظهري  
**dorsal** ظهري ، بعيد عن المحور  
متعلق بالظهر أو الخلف ، عكس بطني (Ventral) .

**dorsal lingual mucosa** مخاطية ظهر اللسان  
**dorsalis linguae artery** شريان لساني ظهري  
يغذي ظهر اللسان ، واللوزتين والحلق .

**dorsalis nasi artery** شريان أنفي ظهري  
يغذي جلد ظهر الأنف .

|                      |   |                                |   |
|----------------------|---|--------------------------------|---|
| dorso-ventral        | بطني - ظهري<br>من الأمام للخلف .  | dose , genetically significant | جرعة وراثية ذات قيمة  |
| dorsonasal           | ظهري أنفي<br>متعلق بقنطرة الأنف (Nose bridge) .   | dose , LD-50                   | جرعة LD - 50<br>جرعة إشعاعية مهلكة لنسبة 50٪ من السكان في فترة<br>زمنية محدودة ، عادة تكون هذه الفترة 30 يوماً .  |
| dorsum               | ظهر<br>1- الجزء الخلفي لأي عضو بالجسم .<br>2- السطح العلوي للسان .  | dose , lethal                  | جرعة مميتة ، جرعة مهلكة<br>كمية الإشعاع التي تسبب موت الكائن الحي .   |
| dorsum of the tongue | ظهر اللسان  | dose , maximum permitted = MPD | الحد الأقصى<br>للجرعة المسموح به  |
| dosage               | تقدير الجرعة ، الجرعة ، معايرة  |                                | مقدار أو كمية الأشعة ( 100 مللي راد كل أسبوع 100<br>mR/week ، 5 راد لكل سنة (5R/year) المسموح بالتعرض لها<br>مهنيًا . إذا كانت الجرعات الإشعاعية بدرجة أقل من هذا<br>المستوى ، فليس هناك مشكلة من تعرض العامل لها . |
| dose                 | جرعة ، مقدار الجرعة ، الجرعة الدوائية<br>1- (في الطب) : مُصطلح عام لوصف مقدار محدد من أي<br>دواء موصوف من قبل الطبيب يتناوله المريض في المرة<br>الواحدة .<br>2- (في التصوير الشعاعي السني) : مقدار أو كمية الطاقة<br>الإشعاعية الممتصة لكل وحدة كتلة من النسيج في<br>موضع مُعين . | dose , radiation absorbed      | الجرعة الإشعاعية الممتصة  |
| dose , absorbed      | الجرعة الممتصة<br>الطاقة المحررة من الإشعاع المتأين الموجهة إلى وحدة الكتلة .<br>تُسمى وحدة الجرعة الممتصة بالراد (rad 100 ergs/g) .  | dose rate                      | معدل الجرعة<br>الجرعة الممتصة في وحدة الزمن يُعبّر عنها بمعدل جراي لكل<br>ثانية (Grays per second) .  |
| dose , curative      | جرعة شافية  | dose , therapeutic             | جرعة علاجية   |
| dose , dail          | جرعة يومية  | dose , toxic                   | جرعة سامة   |
| dose , doubling      | جرعة مضاعفة ، جرعة مزدوجة<br>جرعة من الإشعاع المتأين يتعرض لها تجمع سكاني لفترة<br>من الزمن يتغير فيها العديد من الأجيال ، وينتج عنها<br>مضاعفة مُعدل التغير الإحيائي التلقائي . أي حدوث تغيير<br>في العوامل الوراثية وحدث مواليد جديدة مختلفة عن<br>الأبوين .                    | dosimeter = dosemeter          | مقياس الجرعة الطبية ، مقياس الجرعة<br>«الإشعاعي»<br>أداة تستخدم لتحديد مقدار الأشعة الممتصة أو الأشعة<br>المتراكمة التي تم التعرض لها أو الأشعة المماثلة .  |
| dose , effective     | جرعة مؤثرة ، جرعة فعالة   | double                         | مضاعف ، مزدوج   |
| dose equivalent      | مساو للجرعة ، مرادف للجرعة ، مكافئ<br>مفهوم يؤكد حقيقة أن الإشعاعات ليست كلها متماثلة في<br>تأثيراتها الحيوية . مرادف الجرعة يعبر عنه باختصار رم<br>(Rems) .  | double-back                    | تبادل مزدوج   |
| dose , erythema      | جرعة حمامية ، جرعة الطفح الوردي<br>جرعة من الإشعاع المتأين تسبب الطفح الوردي<br>(Erythema) أو الحمامي .   | double-back bend               | انشاء متقابل مزدوج  |
| dose , exit          | جرعة خارجة<br>قياس الجرعة الممتصة المتولدة من الحزمة الشعاعية من<br>السطح الذي ينفذ من خلاله الشعاع من المريض .   | double blade                   | ثنائي النصلة  |
| dose , fatal         | جرعة مميتة ، جرعة قاتلة   | double blind trial             | دراسة عشوائية مزدوجة<br>مقارنة نتائج مجموعتين من المرضى المختارين عشوائياً و<br>والخاضعين لأنظمة علاج مختلفة .  |
|                      |   | double casting                 | صب مزدوج<br>عملية صب إضافية لجهاز تعويضي معدني مسبق الصنع .   |
|                      |   | double cutting disc            | فُرص مضاعف القطع<br>فُرص ذو وجهين قاطعين .  |
|                      |   | double-ended                   | مزدوج الطرف ، مزدوج النهاية   |
|                      |   | double-ended hand instrument   | أداة يدوية مزدوجة النهاية   |
|                      |   | double lingual bar             | عارض لسانية مزدوجة<br>انظر عارضة لسانية (Lingual bar) ، مدخل عارضة لسانية<br>رابطة (Lingual bar connector) .  |
|                      |   | double lip                     | شفة مزدوجة ، شفة مضاعفة   |

تواجد نسيج ومخاطية زائدين تحت الحافة القرمية للشفة ،  
 مما يعطي مظهر الشفة المزدوجة .  
**double papilla flap** شريحة حلّيمية مزدوجة  
 عملية جراحية يتم بواسطتها إزاحة الحلّيمات الموجودة  
 على جانبي السن إلى منتصف السن ، بقصد تغطية جذر  
 السن .  
**double rectangular slots** شقوق مستطيلة مزدوجة  
**double vision** رؤية مضاعفة  
**doubling dose** جرعة مضاعفة  
 انظر تحت جرعة (Dose) .  
**dough** عجينة ، عجّين  
**dough moulding and curing technique** طريقة قولبة  
 وتصليب العجينة  
**doughing time** زمن العجن  
 الزمن الذي ينقضي بعد خلط المادة وقبل أن تكون جاهزة  
 للاستعمال . يستعمل هذا المصطلح بالنسبة لمادة قاعدة  
 البدلة السنية الراتينية (Denture base resins) .  
**dovetail = keyway** تعشيق ، يعشّق ، يتعاشق = مجرى  
 غلق أو مزلاج (ذيل الحمام)  
 مصطلح يستخدم لوصف الاتساع التدريجي للحفرة  
 (Flared cavity) المستخدم في تعشيق الحشوة أو الحشوة  
 المصبوبة في مكانها في السن ، ويتحقق بذلك ثباتها ، وهو  
 جزء من الحفرة المحضرة يتسع تدريجياً ، ويكون في السطح  
 اللساني لسن أمامية أو في السطح الإطباق لسن خلفية ،  
 وذلك بغرض زيادة التثبيت وزيادة الشكل المقاوم لقوى  
 المضغ .  
**dovetail cavity** حفرة ذنب الحمام  
**dovetail retention** تثبيت بالتعشيق ، تثبيت بحفرة ذنب الحمام  
 دسار ، وتد = ركيّة  
**dowel = post** أو دبوس يتكون عادة من المعدن ، أو الذهب أو الفولاذ  
 الصامد ، يثبت داخل قناة الجذر لسن طبيعية يؤدي لدعم  
 إضافي وثبات للجهاز السني التعويضي .  
**dowel crown = post crown** تاج ذو وتد ، تاج موّدد  
 انظر تاج (Crown) .  
**dowel pin** وتد ذو دبوس ، دبوس وتدي  
**Down's fracture** كسر داون  
**Down's Point A = subspinale** النقطة A لداون = النقطة  
 تحت الشوكية  
 انظر النقطة A (Point A) .

**Down's Point B = supramentale** النقطة B لداون = النقطة  
 فوق الذقنية  
 انظر النقطة B (Point B) .  
**Down's syndrome** متلازمة داون  
 انظر المغولية أو المنغولية (Mongolism) = ثلث الكروموسوم  
 رقم 21  
**draft** 1- يسحب ، يجر  
 2- يفرق ، يفصل  
**drag** الجزء الأسفل من البوتقة (قاعدة البوتقة)  
 الجانب الأسفل أو جانب الصب من بوتقة الجهاز السني  
 الذي ينطبق عليه الجزء الأعلى بإحكام . تُغمّر قاعدة  
 النموذج في جبس باريس أو الجبس الحجري ، مع بقاء  
 النموذج الشمعي للجهاز السني مكشوفاً لكي يُغطّى بجبس  
 باريس أو الجبس الحجري في الجزء العلوي من البوتقة .  
**drain** 1- مُفجّر ، مُصرف ، مَنزح ، قناة  
 2- يُفجّر ، يُصرف ، ينزح  
 فتيل أو أداة شبيهة بالأنبوب ، أو قطعة من الحاجز المطاطي  
 توضع داخل جرح أو خراج أو تجويف في الجسم تستخدم  
 لتفريغ الغاز أو السائل أو المواد نصف الصلبة أو القيح أو  
 النواحيّ الالتهابية .  
**drain , idoform gauze** شاش التصريف باليودوفورم  
 شاش للتصريف مشرب بمسحضر الأيودين .  
**drain , surgical** تصريف جراحي ، تفريغ جراحي  
 تفريغ عن طريق أداة أنبوبية منظمرة داخل جرح جراحي  
 ومتصلة بجهاز ذي ضغط سالب للتفريغ المستمر .  
**drainage** تصريف ، تفريغ ، استنضاض ، نَزح  
 1- عمل مجرى في الأنسجة الرخوة يتم من خلاله تفريغ  
 التتحة المتجمعة والغازات .  
 2- (في علاج أقبية الجذور) : عمل تفريغ من خلال حُجرة  
 اللب أو النسيج الرخو الذروي .  
**drape** ملاءة مُعقّمة ، غطاء جراحي  
 غطاء معقّم يغطي به المريض عند الفحص أو عند إجراء  
 المداخلة الجراحية في غرفة العمليات .  
**draping** عزل منطقة من الجسم للجراحة  
 طريقة لعزل مكان المداخلة الجراحية عن بقية الجسم ،  
 باستخدام ملاءات و فوط معقمة .  
**dressng** ضماد ، ضمادة ، تضميد  
 1- دواء يستخدم لإسراع التئام الجرح : مادة توضع على  
 الجرح لحمايته من التلوّث الخارجي ، ولامتصاص النَزح ،  
 أو للضغط على مكان الإصابة لمنع النزف أو التورّم أو  
 كليهما معاً .

2- (في طب الأسنان) : الحشوة المؤقتة أو الحشوة الدائمة ؛ وهي مادة توضع في حفرة السن أو توضع فوق سن محضرة كحشوة مؤقتة ، لحماية السن ، وهي ذات تأثير ملطف لحدة الألم ومضاد للالتهاب .

ضماد قابل للامتصاص dressing, absorbable haemostati  
مانع للنزف

ضماد طبي dressing, medicated

ضمادة حامية ، ضمادة حافظة dressing, protective

غير قناة الجذر ، ضماد قناة الجذر dressing, root canal  
قطعة من القطن المشبع بمادة دوائية توضع في حجرة اللب للتأثير العلاجي .

1- انزياح ، انجراف ، انسياق drift  
2- ضال ، هجرة  
حركة أفقية أو انزياح السن .

انحراف السن ، انزياح السن drift, tooth = tooth drift  
حركة السن داخل القوس السنية .

مثقّب ، محفّر ، مثقّب drill  
أداة دوارة قاطعة ذات شُعب حلزونية تركّب في المحرك السني لتحضير الحفر ، أو قطع الثقوب في السن أو في العظم . انظر مثقّب (Bur) .

مثقّب ثنائي الجلفة drill, bi-bevel  
مثقّب له جانبان منبسطان ، حده القاطع ثنائي الجلفة .

خزعة مثقّابية drill biopsy  
خزعة من الأنسجة الصلبة تؤخذ بواسطة مثقّب أجوف .

مثقّب العظم drill, bone  
سنبلة خاصة لقطع واختراق العظم .

مثقّب سني drill, dental  
أداة حفر سنية .

طريقة حفر السن بدون مثقّب drill - free technique  
مصطلح في طب الأسنان يطلق على طريقة إزالة التسوس وتحضير حفرة في السن بدون استخدام مثقّب . انظر سحل دقيق (Micro abrasion) .

مثقّب جليدن الموسع لمدخل قناة الجذر drill, Gates - Glidden's  
سنبلة بشكل الشعلة ، تُركّب على القبضة ذات الزاوية العكسية ، ذات مقبض طويل غير قاطع تستعمل لتوسيع فتحة قناة السن لتسهيل إدخال الأدوات ومواد الحشو .

مُحرّك ثاقب ، مُحرك حفرّ drill motor  
أداة ميكانيكية تستعمل لحفر الأسنان .

مثقّاب بيزو الموسع drill , Peso-reamer  
موسع قناة الجذر لقبضة الزاوية العكسية ذو رأس مؤنفة وشفرات جانبية قاطعة يستخدم في المقام الأول لتوسيع قطر قناة الجذر المحضرة ، عند تحضير بئر الوتاد .

حَفّار حلزوني ، مثقّب حلزوني drill , spiral

مثقّب مُلتَوّ (ملتوي) ، مثقّب ذو حركة جانبية drill , twist

نُقّاب ، حَفْر drop

قُطرة ، نُقْطة drop , enamel =

قطرة مينائية ، نقطة مينائية ، enamel drop = enameloma  
ورم مينائي

قُطيرة ، قطرة صغيرة ، نقطة صغيرة ، رُذّاة droplet

عدوى رُذّائية droplet infection  
انتشار قطيرات صغيرة حاملة لكائنات دقيقة عن طريق السعال والعطاس واستنشاق الآخرين لها ، كما في أمراض الجهاز التنفسي كالرشح والإنفلونزا (النزلة الوافدة) .

خزب = وذمة dropsy = oedema  
تجمّع غير طبيعي للسوائل المصلية في الأنسجة أو في فجوة بالجسم .

دواء ، عقار drug  
أية مادة طبية تستعمل في الطب أو طب الأسنان كدواء .

معاقرّة المخدرات drug abuse

إدمان المخدرات drug addiction  
يمكن أن يؤدي تناول بعض الأدوية إلى تغييرات فيزيولوجية وشخصية يكون من الصعب جدا التخلص منها ، كما في تناول : الكحول ، والمورفين ، والهيروين . يحدث هذا الإدمان أحياناً في أعقاب تناول الأدوية التي يتعود عليها الجسم أو العقاقير ضعيفة الإدمان مثل : الأمفيتامينات ، والحشيش والمخدرات المُصنّعة .

الاعتماد على الدواء ، الاعتماد على drug dependence  
المخدر  
عقار يعتمد عليه الجسم ، كما في حالة الشخص حينما يكون تحت تأثير نفسي لبعض العقاقير ولا يستطيع التخلي عنها ، بحيث تتكون لديه عادة تناولها ، مثل عقاقير الباربيتورات المنومة والأمفيتامينات في حالة الأقرص المنشطة للحوية .

طفح دوائي drug eruption  
طفح جلدي يظهر نتيجة تعاطي بعض العقاقير مثل طفح البنسيلين .

مُستحث بالأدوية drug induced

فرط التنسج اللثوي drug induced gingival hyperplasia  
الدوائي

|                                |  |   |  |
|--------------------------------|--|---|--|
| drug resistance                | مقاومة العقار ، مقاومة الدواء  | duct, acoustic                                | القناة السمعية   |
| drug treatment                 | معالجة دوائية  | duct, alveolar                                | قناة سنخية   |
| druggist                       | أخصائي عقاقير ، عقاقيري ، صيدلي  | duct, Bartholin's                             | قناة بارثولين  |
| drum                           | أسطوانة ، برميل ، طبل  | duct, lacrimal                                | قناة دمعية   |
| drum , re-usable ventilated    | أسطوانة ذات تهوية قابلة للاستعمال المتكرر  | duct , lingual = caecal foramen of the tongue | قناة لسانية = الثقبة العوراء للسان   |
| dry                            | جاف  | duct , nasolacrimal                           | المجرى الدمعي الأنفي ، المسال الدمعي الأنفي  |
| dry abscess                    | خرأج جاف   |   | قناة ذات غشاء تمر خلالها الدموع من الكيس الدمعي إلى التجويف الأنفي .   |
| dry heat sterilizer            | مُعقمة الحرارة الجافة  | duct , nasopalatine                           | مجرى أنفي حنكي ، قناة أنفية حنكية  |
| dry socket                     | سنخ جاف  |   | فتحة صغيرة في منتصف حنك الجنين ، تظل لفترة من الزمن بين الحنك البدئي والنواتئ الحنكية بالفك العلوي ، ثم تُغلق بواسطة الالتحام الظهاري ؛ ويوجد في موضعها في الحنك الصلب القناة القاطعة (Incisive canal) . |
|                                | إنتان العلقة الدموية بعد القلع نتيجة عدوى أو عدم تخثر الدم مما يؤدي إلى التهاب السنخ الموضعي أو التهاب العظم الموضعي أو التهاب العظم السنخي في سنخ السن بعد القلع . انظر التهاب العظم السنخي الموضعي (Localized alveolar osteitis) . | duct, parotid                                 | القناة النكفية   |
| drying                         | تجفيف  | duct, Rivinus'                                | قناة ريشينوس   |
| drying , cavity                | تجفيف الحفرة   | duct , salivary                               | قناة لعابية  |
| drying , root canal            | تجفيف قناة الجذر   |   | أية قناة من قنوات الغدد اللعابية التي ينساب اللعاب من خلالها .   |
| dryness                        | جفاف   | duct , sublingual = Bartholin's duct          | القناة تحت اللسانية ، المسال تحت اللساني = قناة بارثولين ، مسال بارثولين   |
| dryness of the mouth           | جفاف الفم  |   | إحدى قنوات الغدة تحت اللسانية ؛ وتُسمى : قناة بارثولين (Bartholin's duct) .  |
| dual                           | ثنائي ، زوجي ، مضاعف   | duct , submandibular =                        | قناة تحت الفك السفلي =   |
|                                | تقنية الارتباط المضاعف   | submaxillary duct =                           | القناة تحت الفك العلوي =   |
| dual-bonding technique         | تقنية الارتباط المضاعف   | Wharton's duct                                | قناة وارنون  |
| dual bite                      | عضة مضاعفة ، عضه مزدوجة  |   | القناة التي ينساب من خلالها اللعاب من الغدد تحت اللسانية والغدد تحت الفك السفلي إلى داخل الفم ؛ وتقع فتحاتها على جانبي اللجام اللساني . تسمى أيضا قناة وارنون (Wharton's duct) .                         |
| Dubreuil-Chambardel's syndrome | متلازمة ديبريل - شامبردل   | duct , submaxillary =                         | المسال تحت الفك = مسال وارنون  |
|                                | نسبة إلى ل. ديبريل شامبردل ، 1879 - 1927 ، Dubreuil-Chambardel ، طبيب أسنان فرنسي متلازمة تتميز بتسوس الأسنان الأمامية العلوية ، تظهر عند المراهقين الذين تتراوح أعمارهم بين 14-17 سنة ، ويعقبها تسوس الأسنان الأخرى بعد ذلك .       | Wharton's duct                                | جهاز قُنْيوي   |
| duct                           | قناة ، قُنْيَة ، مجرى ، أنبوب ، مسال ، نفق   | duct , thyroglossal                           | القناة الدرقيّة اللسانية   |
|                                | أنبوب أو قناة تحمل الإفرازات وبخاصة إفرازات الغدد ، مثل قناة ستنسون (Stenson's duct) من الغدة اللعابية النكفية (Parotid salivary gland) ، وقناة وارنون (Wharton's duct) من الغدة اللعابية تحت الفك (Submandibular salivary gland) .  |   | قناة تمتد من الغدة الدرقيّة إلى قاعدة اللسان ؛ توجد في الجنين وتبقى أحيانا حتى مرحلة البلوغ . راجع القنوات التي تُسمى باسماء مكتشفيها ، تحت اسم العالم الذي وصف القناة لأول مرة .                        |
| duct, accessory                | قناة إضافية ، قناة لاحقة   |   |  |

|                                  |  |
|----------------------------------|--|
| ductless gland = endocrine gland | = غُدَّةٌ عَدِيمَةُ القَنَاةِ =<br>غُدَّةٌ صَمَاءٌ   |
|                                  | انظر غُدَّةَ صَمَاءٍ (صمّاءية) (Endocrine gland) .   |
| ductile                          | لَدْنٌ ، لِينٌ ، مَطِيلٌ ، قَابِلٌ لِلْمَطِّ ، قَابِلٌ لِلسَّحْبِ  |
|                                  | قَابِلٌ لِلسَّحْبِ وَالتَّطْرِيقِ لِعَمَلِ جَدَائِلِ أَوْ أَسْلَاكٍ .  |
| ductility                        | قَابِلِيَّةُ السَّحْبِ   |
| duo-                             | (سَابِقَةٌ) اِثْنَانٌ ، زَوْجٌ   |
| duodenum                         | الْاِثْنَا عَشْرِي   |
|                                  | الْجِزءُ الْأَوَّلُ مِنَ الْأَمْعَاءِ الدَّقِيقَةِ وَالْمَمْتَدِّ مِنَ المَعْدَةِ . تَنْفَتِحُ<br>قَنَاةُ المَرَارَةِ وَالقَنَاةُ البَنَكْرِيَّاسِيَّةُ فِي الْاِثْنَا عَشْرِي . |
| dull aching pain                 | أَلَمٌ كَلِيلٌ مُسْتَمَرٌّ ، أَلَمٌ مَوْلَمٌ ثَابِتٌ   |
| duplicate                        | يَنْسَخُ ، يُضَاعَفُ   |
| duplicate, denture               | نَسْخُ البَدَلَةِ السِّنِّيَّةِ  |
|                                  | بَدَلَةٌ سِنِّيَّةٌ ثَانِيَّةٌ تَكُونُ نَسْخَةً مِنَ البَدَلَةِ السِّنِّيَّةِ الْأُولَى .  |
| duplicating material             | مَادَةٌ نَاسِخَةٌ  |
|                                  | مَادَةٌ تَسْتَعْمَلُ فِي المَخْتَبَرَاتِ السِّنِّيَّةِ لِإِنْتِاجِ نَمَازِجٍ مَنسُوخَةٍ<br>بِدَقَّةٍ .   |
| duplicating techniques           | طُرُقُ النَسْخِ  |
|                                  | اسْتِخْدَامُ مَادَةِ الطَّبْعِ الغُرُوبِيَّةِ المَائِيَّةِ العَكُوسَةِ لِتَكَرَّرِ نَسْخِ<br>النَّمُودِجِ .  |
| duplication                      | نَسْخٌ ، ثَنِيٌّ ، تَضَاعَفٌ   |
| dura mater                       | الْأَمُّ الجَافِيَّةُ  |
|                                  | غِطَاءٌ خَارِجِيٌّ مَتِينٌ يَحْمِي الدَّمَاعَ وَالحَبْلَ الشُّوكِيَّ .   |
| duration                         | مُدَّةٌ ، زَمَنٌ ، دِيمُومَةٌ ، اسْتِمْرَارِيَّةٌ  |
| durometer                        | مِقْيَاسُ التَّحْمُلِ ، مِقْيَاسُ المَتَانَةِ  |
|                                  | أَدَاةٌ لِقِيَاسِ الصَّلَابَةِ .   |
| Dutch gold                       | ذَهَبٌ هُولَنْدِيٌّ  |
|                                  | خَلِيطَةٌ مِنَ الزَّنْكِ «التَوْتِيَاءِ» وَالنَّحَاسِ .  |
| duty cycle                       | دَوْرَةُ العَمَلِ  |
|                                  | عَدَدُ الثَّوَانِي فِي الدَّقِيقَةِ ، وَالتِّي يَمْكَنُ أَنْ يَعمَلُ فِيهَا جِهَازٌ<br>الأَشْعَةُ السِّنِّيَّةُ بِدُونِ الارتفاعِ المَفرطِ فِي حَرَارَتِهِ .                     |
| duty rating                      | تَقْدِيرُ العَمَلِ   |
|                                  | عَدَدُ الثَّوَانِي المُتَابَعَةِ ، وَالتِّي يَعمَلُ فِيهَا جِهَازُ الأَشْعَةِ السِّنِّيَّةِ<br>قَبْلَ حَدُوثِ ارتفاعِ الحَرَارَةِ المَفرطِ .                                     |
| dwarfed                          | قَصْرٌ ، قَصْرَةٌ  |
| dwarfed enamel                   | مِينَاءٌ قَصْرِيٌّ ، مِينَاءٌ رَفِيعٌ ، مِينَاءٌ مَتَقَرِّمٌ   |
|                                  | تَشَوُّهُ مِينَاءِ السِّنِّ ، حَيْثُ يَكُونُ رَفِيعاً وَأَقْلَ فِي ثَخَانَتِهِ مِنَ<br>الطَّبِيعِيِّ .   |
| dwarfism                         | قَصْرَاةٌ  |

|                                     |   |
|-------------------------------------|---|
|                                     | حَالَةٌ يَكُونُ فِيهَا الشَّخْصُ قَصِيراً ؛ عَجْزٌ فِي نُمُو الجِسْمِ يَمْكَنُ<br>أَنْ يَنْتِجَ عَنِ نَقْصِ فِي نَشَاطِ الغُدَّةِ النَخَامِيَّةِ .  |
| dye                                 | 1- صَبِغَةٌ ، مُلَوِّنٌ ، صَبِغٌ<br>لَوْنٌ نَاشِئٌ عَنِ صَبِغٍ مَا .  |
|                                     | 2- صَبِغٌ ، يَصْبِغُ  |
| dye , erythrosin                    | صَبِغَةُ الإِريْثْرُوسِينِ  |
| dye , non-toxic vegetable           | صَبِغَةٌ نَبَاتِيَّةٌ غَيْرُ سَامَةٍ  |
| dye , radio-opaque                  | صَبِغَةٌ ظَلِيلَةٌ عَلى الأَشْعَةِ<br>صَبِغَةٌ لَا تَنْفِذُ مِنْهَا الأَشْعَةُ .  |
| dyed organic fibers                 | أَلْيَافٌ عَضُوبِيَّةٌ مَصْبُوغَةٌ  |
| dynamic = dynamical                 | فِعْالٌ ، حَرَكِيٌّ ، دِيْنَامِيكِيٌّ   |
| dynamic creep                       | زَحْفٌ حَرَكِيٌّ ، زَحْفٌ فِعْالٌ   |
| dynamic occlusion                   | الإِطْبَاقُ الحَرَكِيُّ   |
| dynamic relation                    | عِلَاقَةٌ دِيْنَامِيكِيَّةٌ   |
|                                     | عِلَاقَةٌ بَيْنَ شَيْئَيْنِ تَشْتَرِكُ عَنَاصِرُ أَحَدِهِمَا فِي عِلَاقَةِ حَرَكَةٍ مَعَ<br>الْآخَرِ ، مِثْلُ عِلَاقَةِ الفِكِّ السِّفْلِيِّ بِالفِكِّ العُلُويِّ .   |
| dynamics                            | دِيْنَامِيكِيَّةٌ حَرَكِيَّةٌ ، الدِيْنَامِيكَا   |
| dynamics of facial growth           | دِيْنَامِيكِيَّةُ النَّمُوِّ الوَجْهِيِّ  |
| -dynia                              | (لَا حِقَّةٌ) أَلَمٌ  |
| dys-                                | (سَابِقَةٌ) عُسْرَةٌ ، صَعْبٌ ، مَوْلَمٌ ، اِخْتِلَالٌ ، سَوْءٌ ،<br>يَتَلَفٌ ، يَضْعَفُ  |
| dysaesthesia                        | اضْطِرَابُ الحِمْسِ   |
|                                     | ضَعْفٌ أَوْ تَلَفٌ الإِحْسَاسِ أَوْ الشُّعُورِ . حَالَةٌ تُعْطِي إِحْسَاساً<br>مُضْطَرَباً لِتَنْبِيهِ طَبِيعِيِّ بِاحْسَاسٍ مُخْتَلَفٍ .   |
| dysalliongnathia                    | تَبَايُنُ الفِكِّينِ ، عَدَمُ تَنَاسُقِ الفِكِّينِ  |
|                                     | 1- تَوَاجُدُ فِكِّينِ غَيْرِ مُتَنَاسِقِينَ - أَيْ لِاِيْلَاتِمِ أَحَدِهِمَا الْآخَرَ .<br>2- حَالَةٌ يَكُونُ فِيهَا الفِكَّانِ غَيْرِ مُتَمَاثِلِينَ ، وَغَيْرِ مُتَنَاسِقِينَ .   |
| dysarthria                          | عُسْرُ الكَلَامِ  |
| dysarthrosis                        | عَطَبُ المَفْصَلِ   |
|                                     | تَشَوُّهُ أَوْ سَوْءٌ تَكُونُ المَفْصَلُ يُؤَدِّي إِلَى ضَعْفٍ أَوْ عَدَمِ<br>حَرَكَةِ المَفْصَلِ .   |
| dyscephaly                          | تَشَوُّهُ الرَأْسِ  |
|                                     | سَوْءٌ تَكُونُ لِلعِظَامِ الوَجْهِيَّةِ أَوْ لِلجُمُجُمَةِ (القَحْفِ) .   |
| dyscrasia                           | اعْتِلَالٌ ، سَوْءُ المِزَاجِ   |
|                                     | اضْطِرَابٌ غَمَائِيٌّ مِثْلُ مَا قَدْ يَحْصَلُ فِي الدَّمِ .  |
| dyscrasia , blood = blood dyscrasia | اعْتِلَالٌ دَمَوِيٌّ  |
| dysentery                           | زُحَارٌ   |
|                                     | التهَابُ وَتَقَرُّحُ بَطَانَةِ الأمْعَاءِ الغَلِيظَةِ . لَهُ نَوْعَانِ رَئِيسِيَانِ :<br>زُحَارٌ أَمِيبِيٌّ (Amebic dysentery) ، وَزُحَارٌ عَصُوبِيٌّ<br>(Bacillary dysentery) وَيؤَدِّي كِلَاهِمَا إِلَى إِسْهَالٍ حَادٍ . |

dysfibrinogenemia = خلل فيبرينوجين الدم =  
 afibrinogenemia = فقد فيبرينوجين الدم =  
 hypofibrinogenemia نقص فيبرينوجين الدم  
 dysfunction اختلال الوظيفة ، عُسْر الوظيفة ، خلل الأداء ، خلل الأداء  
 عدم اكتمال أو خلل أو شذوذ في وظيفة جزء أو عضو من الجسم .  
 dysfunction , dental اختلال الوظيفة السنية  
 dysfunction , muscle اختلال الوظيفة العضلية  
 dysfunction , psychological اختلال الوظيفة النفسية  
 dysfunction , temporomandibular joint اختلال وظيفة المفصل الفكي الصدغي  
 dysgenesis خلل التكون  
 dysgeusia عطب حاسة التذوق  
 dysgnathia سوء تطور الفكين ، شذوذ الفكين  
 متعلق بعلاقة غير سوية أو نُشوء معيب للفكين .  
 dysgnathic نسبة لسوء تطور الفكين ، مصاب بشذوذ الفكين  
 متعلق بنمو غير صحيح أو ناقص للفكين وسوء علاقة الفكين .  
 dysjunction سوء التحام ، شذوذ الالتحام  
 dysjunction , cranio-facial سوء التحام الدرز الجمجمي  
 الوجهي ، سوء التحام وجهي جمجمي  
 كسر في الفك العلوي من المرتبة الثالثة حسب تصنيف لوفورت .  
 dyskeratosis سوء التقرُّن ، خلل التقرُّن  
 تقرُّن شاذ (Abnormal keratinization) أو تقرُّن مُبكر (Premature keratinization) للخلايا الظهارية في الجلد أو في الغشاء المخاطي ؛ يترافق أحياناً بأفات قبيل الخبيثة .  
 dyslalia عُسْر النطق ، عُسْر التكلم ، خلل النطق  
 صعوبة القدرة على التكلم بسبب وجود عيب أو شذوذ في أعضاء الكلام .  
 dysmasesia صعوبة المضغ  
 dysodontiasis خلل التسنين  
 بُزوغ مؤلم أو بُزوغ صعب أو إثغار متأخر للأسنان .  
 dysosteogenesis = dysostosis خلل التعظم  
 dysmasesia صعوبة المضغ  
 dysostosis خلل التعظم  
 خلل خلقي في التكون العظمي .  
 dysostosis , cleidocranial سوء تعظم الجمجمة والترقوة ، خلل التعظم الترقوي الجمجمي

حالة خلقية نادرة من سوء التعظم تتميز بخلل في تكوّن عظام الجمجمة وغياب كلي أو جزئي لعظمي الترقوة .  
 فمويًا ، يوجد عادة حنك عالي التقوس ، ونقص في نمو الفك العلوي والجيوب الفكية ، وكثيراً ما يحدث فلع الحنك غالباً . يتأخر سقوط الأسنان اللبنية وبالتالي يتأخر بزوغ الأسنان الدائمة .

dysostosis , craniofacial = = سوء التعظم القحفي الوجهي =  
 مَرَض (داء) كروزون  
 Crouzon's disease  
 مَرَض عظمي وراثي يتميز بنقص تصنّع الفك العلوي وبروز الفك السفلي ، وقصر الشفة العلوية ، وبروز الشفة السفلية وحدوث فلع الحنك غالباً ، وبروز العظام الجبهية وجحوظ العينين وزيادة المسافة بينهما . حدوث تغيرات في العين ، تؤدي في الغالب إلى العمى ، ويمكن أيضاً أن تصاب العظام الأخرى . يسمّى أيضاً داء كروزون (Crouzon's disease) .

dysostosis , mandibulofacial عُسْر التعظم الوجهي  
 الفكي ، خلل التعظم الوجهي الفكي السفلي  
 سوء تكوّن خلقي نادر لعظام الوجه والفكين ؛ يتميز بنقص تصنّع العظام الوجهية ، وتميل الأجناف السفلية بعكس اتجاه الجفون المنغولية ، ويشاهد تشوّه في صوان الأذن ، وكبر حجم الفم الذي يشبه وجه السمكة بشكل عام .

dysphagia عُسْر البلع ، صعوبة الازدرد  
 dysphagia , sideropenic = = عُسْر البلع لنقص الحديد =  
 متلازمة بلومر-فنسان  
 Plummer-Vinson's syndrome  
 dysphasia عُسْر الكلام ، خلل الكلام  
 صعوبة في الكلام وفشل في ترتيب الكلمات وفق تسلسلها الطبيعي .

dysphemia لشغة  
 dysphonia حشرجة الصوت ، عسر التصويت  
 dysphrasia عُسْر الكلام ، عسر التكلم  
 dysplasia خلل التنسج  
 شذوذ تشكل أو سوء نمو بالأسجة .

dysplasia , basal خلل التنسج الأساسي  
 dysplasia , chondroectodermal = خلل التنسج الغضروفي =  
 الخارجي = متلازمة إليس - فان كريفلد  
 Ellis-van Creveld syndrome  
 خلل التكوّن الترقوي القحفي =  
 dysplasia , cleidocranial = = خلل التكوّن الترقوي القحفي =  
 سوء تعظم الجمجمة والترقوة  
 cleidocranial dysostosis  
 dysplasia , dental خلل تنسج العاج



اضطراب وراثي يؤثر على كل من الأسنان اللبنية والأسنان الدائمة ، ويمكن أن يكون جذرياً أو تاجياً ، ويتميز بتكون قنوات عاجية شاذة وانسداد حجرة اللب أو وجود حصوات لبية متعددة .

**dysplasia , dentoalveolar** خلل التكوّن السنخي السني أي شذوذ تطوري للأنسجة السنخية السنية .

**dysplasia , ectodermal** خلل تنسج الأدمة الظاهرة مرض وراثي يتميز بنمو مُعيب لكل أنسجة الأدمة ، شاملة الأسنان .

**dysplasia , familial** عُسر التشكّل العائلي ، خلل التنسج العائلي الوراثي

**dysplasia of the jaw , fibrous** سوء تكوّن ليفي للفكين إصابة حميدة ، يستبدل فيها العظم الطبيعي بنسيج ليفي خلوي ، يندمج مباشرة مع العظم المحيط به بدون خط فاصل بينهما ؛ ويصيب الشباب بشكل عام ، ويؤدي النموذج العائلي إلى ورم زوايا الفك (Cherubism) أي شكل الوجه الناجم عن سوء التنسج الليفي .

**dysplasia , odontogenic = odontodysplasia** سوء تكوّن عاجي ، سوء تنسج العاج = سوء التكوّن السني

**dysplasia , periapical cemental** سوء التكوّن الملاطي حول الجذري نوع من الورم الملاطي مشابه في تكوينه للورم الليفي الملاطي ، يحدث في منطقة القواطع في الفك السفلي ويظهر عادة في النساء بعد انقطاع الطمث .

**dysplasia , periapical fibrous = periapical cemental dysplasia** سوء التكوّن الليفي حول الجذري = سوء التكوّن الملاطي حول الذروي

**dysplasia, periradicular cemental = periradicular cemental dysplasia** سوء التشكل الملاطي حول الجذري = سوء التشكل الليفي حول الجذري = داء التليف العظمي

**periradicular fibrous dysplasia** = سوء التشكل الليفي حول الجذري

تليف عظمي ارتكاسي دائم حميد غير معروف السبب - حيث يستبدل العظم المحيط بالقمم الجذرية للأسنان الحية بنسيج ضام ليفي ، وفيما بعد بخليط من النسيج ، والملاط ، والعظم . بالتصوير الإشعاعي يتميز في ثلاث مراحل : منفذ للأشعة ، ومختلط ، وغير منفذ للأشعة . يتواجد عادة في مقدمة الفك السفلي ، وقد يمتد لسنين حتى يصل للمرحلة النهائية في النمو .

**dyspnea = dyspnoea** البُهر ، عُوْز الهواء ، عُسر التنفس ، ضيق التنفس ، الزلة صعوبة التنفس ، قصر النفس ، صعوبة في التنفس .

**dyspneic = dyspnoeic = dyspneal** ضيق التنفس ، بهير ، مصاب بضيق التنفس متعلق بعُسر التنفس (Dyspnea) .

**dystrophic** سييء التغذية ، ناقص التغذية ، حثلي متعلق بسوء التغذية (Dystrophy) .

**dystrophic calcification** تكلس حثلي بؤر منتشرة من التكلس توجد كثيراً في اللب المتقدم في العمر ، حول الأوعية الدموية أو حول الأعصاب .

**dystrophy** حَثْل اضطراب في عضو ، بسبب عدم تغذية الجزء المصاب ، يحدث عادة في النسيج العضلي .



e- (سابقة) من ، خارج عن ، بلا ، بدون  
ear أُذُن

عضو السمع والاتزان ، يضم الأذن الداخلية والأذن الوسطى والأذن الخارجية . تشتمل الأذن الخارجية على الصيوان وهو الغُضروف المغطى بالجلد والمرئي على جانبي الرأس ، وجزء من القناة السمعية الخارجية خارج الجمجمة ؛ حيث يكون كلاهما وفق توجيه الموجات الصوتية باتجاه طبلة الأذن أو الغشاء الطبلي ، وهو علامة حدود بين الأذن الخارجية والهواء الخارجي للأذن الوسطى . تحتوي الأذن الوسطى على ثلاثة عظام صغيرة جداً (عُظيمات) وهي : المطرقة (Malleus) ، والسندان (Incus) ، والركاب (Stapes) ، والتي تنقل الاهتزازات التي تحدثها الموجات الصوتية على الغشاء الطبلي ، حتى تصل إلى النافذة البيضوية للأذن الداخلية . تحتوي الأذن الداخلية على عضوين منفصلين هما : الجهاز الدهليزي (Vestibular apparatus) الذي يعطي الإحساس بالتوازن ، وعضو كورتى (Organ of Corti) الذي يستقبل الاهتزازات الصوتية من الأذن الوسطى وترجمها إلى نبضات عَصَبِيَّة تُترجم بدورها في خلايا الدماغ إلى أصوات محددة .

ألم الأذن ، وجع الأذن earache = otalgia = otodynia  
ألم في الأذن يشعره المريض ويكون حاداً أو كليلاً أو حارفاً أو متقطعاً أو مستمراً . ليس بالضرورة أن يكون سبب الألم مرضاً في الأذن ، مثل عدوى في الأنف أو في التجويف الفموي أو الحنجرة أو المفصل الفكي الصدغي ، مما قد يسبب الألم المنعكس الذي ينعكس على الأذن .

مزلاج الأذن ، عصا الأذن ear rod

إسمنت EBA cement

إسمنت سني مُكوّن من مسحوق أكسيد الزنك الذي يحتوي على 20-30٪ أكسيد الألومونيوم ، وأحياناً بولي ميثيل ميثاكريليت ، وسائل مزيج من الأيوجينول وحامض إيزوكسي بنزويك .

تمائل قوة انضغاط الإسمنت إسمنت فسفات الزنك ولكن تأثيره على تهيج اللب أقل بكثير ، لكن من مساوئه الرئيسية أن زمن تصلبه طويل (من 7-13 دقيقة) ؛ إسمنت أكسيد الزنك واليوجينول المدعم ، وفيه يستبدل اليوجينول بحمض ثنائي إيزوكسي بنزويك (2-Ethoxybenzoic acid) . ويُقوى أكسيد الزنك بإضافة مائتات غير عضوية مثل الألومينا والسيليكا المصاحبة للراتين القلفوني .

ألياف إينر ، ليفيات إينر Ebner's fibrills  
نسبة إلى ف. فون إينر ، V.von Ebner ، 1842-1925 ، عالم أنسجة (هستولوجي) نمساوي .

ألياف من النسيج الضام منتشرة في الصفيحة العاجية .  
عُدُد إينر = عُدد Ebner's glands = serous lingual glands  
مصلية لسانية

خُطوط إينر Ebner's lines  
خطوط تراكمية دقيقة في العاج ، تمثل النمو اليومي للسن خلال تطورها .

عاج ، نسيج عاجي (لاتينية) ebur

عاج سني (لاتينية) ebur dentis = dentine

1- تعجج ، ترسب العاج ، استعاجة eburnation

ينتج عن التغيرات المرضية التي تحدث في السن أو زيادة في صلابة أو كثافة العاج المتعري أو المكشوف كما في حالة التغير في العاج المتسوس من عاج رخو غير متكلس إلى عاج متصلب مصقول يتغير لونه تدريجياً من اللون الأصفر إلى اللون البني ثم اللون الأسود . انظر تسوس سني متوقف (Arrested dental caries) .

2- تصلب العظم

زيادة كثافة العظم نتيجة لنقص التوعية الدموية أو الالتهاب ، ويشمل أيضاً زيادة كثافة العظم الاستحالي عند نهايتي العظم المكسور غير الملتحم .

تصلب العاج eburnation of dentin

انظر تسوس سني متوقف (Arrested dental caries) .

عاجي ، شبيه بالعاج ، تصلبي eburneous

تعظم عاجي ، تضخم وتصلب عاج السن eburnitis

زيادة في صلابة أو كثافة بنية العاج ، يشاهد عادة في العاج المكشوف ، يمكن أيضاً حدوث تغير في لون العاج إلى البني أو حتى إلى الأسود .

لامركزي ، منحرف eccentric

1- يقع بعيداً عن المركز .

2- انحراف عن الطبيعي أو بعيداً عن الوضع المركزي أو

الوضع المرجعي . انظر علاقة مركزية (Centric relation) ، إطباق مركزي (Centric occlusion) .

تنشيط لامركزي ، تنشيط منحرف eccentric activation

(في تقويم الأسنان) : تفعيل جهاز تقويمي لتطبيق قوة على السطح الشفوي أو السطح اللساني لتاج السن في اتجاه مخالف لاتجاه المحور الطولي للسن .

|                                |   |                       |  |
|--------------------------------|---|-----------------------|--|
| eccentric checkbite            | عضةٌ تحقُّقٌ لامركزية ، صفيحة<br>فحص الإطباق اللامركزي  | ecology               | علم التبيؤ (الإيكولوجيا)<br>دراسة علمية للأشياء الحية وعلاقتها ببعضها ومع البيئة<br>الحيطة .   |
|                                | تسجيل علاقة الفك وهو في وضع غير العلاقة المركزية ، أو<br>العلاقة الإطباقية ، مثل الوضع المتقدم أو الوضع الجانبي .   | ect- , ecto-          | (سابقة) على ، ظاهر ، خارج ، خارجي ، برآني  |
| eccentric hinge movement       | حركة بكرية لامركزية ،<br>حركة رزية لا مركزية  | ectoconchion          | نقطة كونيون الخارجية<br>نقطة على الحافة الجانبية للحجاج ؛ وهي علامة لقياس<br>العرض الأكبر حتى الملتقى الدمعي «النقطة الدمعية»<br>(Dacryon) ، أو النقطة الفقمية الجبهية ؛ وهي إحدى زوجين<br>من علامات قياسات الجمجمة .  |
| eccentric interocclusal record | التسجيل بين الإطباق<br>اللامركزي  | ectoderm              | الأديم الظاهر<br>الطبقة الخارجية من الطبقات المنتشة الأولية الثلاث<br>(Primary germ layers) في الجنين ، تنشأ منها بشرة<br>الجلد ، وأعضاء الحس الخارجية ، والغشاء المخاطي للفم ،<br>ومخاطية الشرج ؛ الطبقة المنتشة الخارجية (Outer germinal<br>layer) من الطبقات المنتشة البدئية الثلاث (Primitive germ<br>layers) في الجنين النامي ، والتي ينشأ منها الجهاز العصبي ،<br>والجلد ، ومينا السن ، والغشاء المخاطي للفم . |
|                                | تسجيل لوضع الفك في غير العلاقة المركزية .   | ectodermal tissue     | نسيج الطبقة الخارجية   |
| eccentric jaw position         | وضع فكي منحرف   | ectomesenchymal cells | خلايا متوسطة برانية ، خلايا<br>متوسطة خارجية   |
| eccentric jaw relation         | علاقة الفك اللامركزية<br>أية علاقة للفك السفلي غير العلاقة المركزية إما جانبية<br>(Lateral relation) أو متقدمة (Protrusive relation) .  | ectomesenchyme        | اللحمة المتوسطة الظاهرة<br>أحد أنسجة العرف العصبي الجنيني التي تنتقل إلى الرأس<br>لتكوّن العضاريف القوسية الخيشومية وتشارك في تحفيز<br>التفاعلات لتكوين السن .   |
| eccentric occlusion            | إطباق لامركزي ، إطباق منحرف<br>إطباق الأسنان ، الذي يكوّن نمط الإغلاق الإرادي الاعتيادي<br>للفك السفلي ولا يماثل العلاقة المركزية ، ويتصف<br>بالتلامس المبكر للأسنان (Premature contact) . يُسمّى<br>أيضاً إطباق لامركزي (Acentric occlusion) . انظر إطباق<br>(Occlusion) .           | ectomorph             | ظاهري البنية<br>حالة يكون فيها النسيج السائد في تكوين الجسم مشتقاً من<br>الأديم الظاهر . تتصف مثل هذه الأجسام بالطول ،<br>والنحافة ، والهشاشة ، وبمساحة سطح كبيرة من الجلد<br>والأديم الخارجي ، ونسيج أقل نسبياً من الأديم الباطن<br>والأديم المتوسط .   |
| eccentric position             | وضع لامركزي ، وضع منحرف<br>أي وضع للفك السفلي غير العلاقة المركزية .  | ectomy                | (لاحقة) استئصال جراحي ، قطع ، جذع<br>لاحقة تشير إلى إزالة عضو جزئياً أو كلياً مثل استئصال<br>الذروة (Apicoectomy) .  |
| eccentric relation =           | علاقة لامركزية ، علاقة منحرفة   | ectopic               | منحرف ، مهاجر ، مُنتقل ، هجر ، مُتنبذ<br>موجود في مكان أو وضع شاذ عن مكانه أو وضعه<br>الطبيعي . يستعمل لوصف سن تبرز في وضع منحرف أي<br>بعيداً عن مكانها الطبيعي .  |
| eccentric position             | وضع لامركزي ، وضع منحرف<br>أية علاقة للفك السفلي بالنسبة للفك العلوي غير العلاقة<br>المركزية .  | ectopic beat          | نبضة منتبذة ، ضربة قلبية منتبذة<br>انقباضة زائدة ، بمعنى نبضة مُبتسرة تنشأ في القلب ،<br>ولكن خارج العقدة الجيبية الأذينية (Sino-atrial node) .  |
| eccentric relation , acquired  | علاقة لامركزية مُكتسبة<br>علاقة لامركزية بين الأسنان تكتسب بالعادة .  |                       |  |
| eccentric relationship         | علاقة لامركزية ، علاقة مُنحرفة  |                       |  |
| ecchymosis                     | كدمة<br>تلوّن منطقة من الجلد أو الغشاء المخاطي بسبب نضح الدم<br>داخل الأنسجة المستبطنة نتيجة رضح للأوعية الدموية أو<br>تقصف جدران الأوعية الدموية ، وعادة تكون المنطقة المصابة<br>ذات مساحة كبيرة متورمة وتميل إلى الزرقة . تُسمّى أيضاً<br>كدمة (Bruise) ، قارن مع رضح (Contusion) . |                       |  |
| ecderon                        | بشرة ، ظهارة ، طبقة الجلد الخارجية ،<br>الغشاء المخاطي<br>الطبقة الخارجية للغشاء المخاطي والجلد .   |                       |  |
| ECG= electrocardiogram         | [مختصر] مخطط كهربية القلب   |                       |  |
| eclabium                       | انقلاب الشفة  |                       |  |

|  |   |                                      |  |
|--|---|--------------------------------------|--|
| ectopic eruption   | بُزوغ مُنتبذ<br>بُزوغ السن في وضع شاذ غير طبيعي .                                   | edge , denture                       | حافة البدلة السنية   |
| ectopic geographic tongue =<br>stomatitis areata migrans | لسان جُغرافي منتبذ =<br>التهاب المخاطية الارتحالي<br>أو الهاجر                      | edge , enamel                        | حافة الميناء   |
| ectoplasm  | ظاهر الهيولى ، الغشاء الهيولى<br>منطقة رقيقة صافية عند المحيط الخارجي للخلية .      | edge enhancement                     | تقوية الحافة ، تعزيز الحافة<br>العملية التي تحدد بها بدقة الحواف أو الحدود الخارجية<br>لصورة جسم أو بنية ما .  |
| ectopy   | انزياح ، هجرة ، انتقال  | edge resistance                      | مقاومة الحافة  |
| ectosteal  | خارج العظم ، متعلق بظاهر العظم<br>متعلق بسطح العظم أو الحدود الخارجية للعظم .       | edge strength                        | قوة الحافة<br>قدرة الحواف على مقاومة الكسر أو التآكل .   |
| ectro-   | (سابقة) فُقد ، غياب<br>سابقة تشير إلى غياب أو فقد ، من أصل خلقي أو وُلادي<br>عادة . | edge-to-edge                         | حد لحد   |
| ectropion = eversion                                     | شتر خارجي ، انقلاب الجفن للخارج<br>انقلاب ، وخاصة انقلاب جفن العين أو رموش العين .  | edge-to-edge bite                    | عضة حد لحد<br>نوع من سوء الإطباق تتطابق فيه القواطع العلوية والقواطع<br>السفلية على طول حدودها القاطعة وليست متراكبة .   |
| eczema   | إكزيمة<br>التهاب الجلد ، يتميز باحمرار ، وتقرح ، وحكة .                             | edge-to-edge occlusion               | إطباق حد لحد<br>إطباق تتطابق فيه الأسنان الأمامية المتقابلة على طول<br>حدودها القاطعة ، حينما تكون الأسنان في وضع إطباق<br>مركزي .   |
| edema = oedema   | وذمة<br>تجمُّع شاذ للسوائل في الأنسجة مما ينتج عنه تورُّم أو انتفاخ .               | edgewise                             | من الجانب ، جانبي<br>انظر طبيقة (Appliance) .  |
| edematous = oedematous                                   | وذمي ، ورمي ، متوذم<br>متعلق بالوذمة أو الورم .                                     | edgewise appliance                   | جهاز جانبي ، طبيقة ذات حواف<br>انظر طبيقة (Appliance) .  |
| edentate = edentulous                                    | أرد ، بلا أسنان ، عديم الأسنان  | edgewise bracket                     | حاصرة جانبية<br>حاصرة ذات أحجام مختلفة تستعمل في الطبائق التقويمية<br>الثابتة فيها ثلم أفقي مُصمَّم لاستقبال سلك مستطيل ، أو<br>مربع أو مستدير ؛ يمكن أن تكون الحاصرة بتركيب واحد<br>مفرد أو بجزئين منفصلين ( متماثلين Siamese ) .     |
| edentia = anodontia                                      | درد ، غياب الأسنان ، فقد الأسنان  | edgewise fixed orthodontic appliance | الطبيقة التقويمية<br>الثابتة ذات الجانبين ، جهاز تقويمي ثابت ذو جانبيين<br>طبيقة تقويمية تتميز بحاصرات مثبتة على الأسنان فيها شق<br>مستطيل يشغل سلكاً قوسياً مستديراً أو مستطيلاً ،<br>يستخدم لتصحيح أو تحسين سوء الإطباق .            |
| edentics   | فن وعلم صناعة الأسنان التعويضية<br>فن وعلم وطرق علاج المرضى عديمي الأسنان .         | Edgewise orthodontic technique       | الأسلوب التقويمي ذو<br>الجانبين  |
| edentulate = edentulous                                  | أرد ، بدون أسنان ، عديم الأسنان   | EDTA solution                        | محلول EDTA<br>محلول خالب يحتوي على حامض الإثيلين ثنائي الأمين<br>رباعي الأسيتيك ( Ethylenediamine tetra-acetic acid ) ،<br>يستعمل في معالجة أقنية الجذور لتلين العاج وتسهيل نزع<br>من جدران قناة اللب بواسطة مُوسعات القناة والمبارد . |
| edentulous = edentulate                                  | أرد ، غائب الأسنان ،<br>عديم الأسنان  | effect                               | تأثير ، فعل ، نتيجة  |
| edentulous alveolar ridge                                | ارتفاع سنخي أرد   | effect on heart                      | التأثير على القلب  |
| edentulous area  | منطقة درداء ( بلا أسنان )   |                                      |  |
| edentulous dental arch                                   | قوس سنية بلا أسنان ، قوس سنية<br>درداء  |                                      |  |
| edentulous, partial                                      | أرد جزئياً  |                                      |  |
| edentulous ridge   | حيد أرد   |                                      |  |
| edentulous space   | مسافة درداء ، حيز عديم الأسنان  |                                      |  |
| edge   | 1- حافة ، حد ، ارتفاع<br>2- الحد القاطع للنصل                                       |                                      |  |

|                                     |   |   |   |
|-------------------------------------|---|---|---|
| <b>effective focal spot</b>         | نقطة بؤرية مؤثرة  | <b>elastic band</b>                               | شريط مرن ، طوق مطاطي يستعمل في تقويم الأسنان ليسبب حركة السن .  |
|                                     | الحجم واضح للنقطة البؤرية لأنبوب الأشعة عندما يصدر الأشعة .   | <b>elastic band fixation</b>                      | التثبيت بالشريط المرين  |
| <b>efferent</b>                     | صادر ، مُصدّر   |   | طريقة لعلاج كسر الفك باستخدام أطواق مطاطية لربط الجبائر المعدنية ، أو الأسلاك المثبتة بالفك العلوي والفك السفلي . تؤدي الأطواق المطاطية إلى سحب الأسنان وجعلها في تضيد وانطباع صحيح مع الأسنان المقابلة إلى أن يلتئم الكسر . الأطواق المطاطية أكثر أماناً من الأسلاك الصلبة في حالة القيء . |
|                                     | ينقل من المركز إلى المحيط أو يحمل أو ينقل بعيداً عن المركز ، أو بعيداً عن جزء ، مثل بعض الشرايين والأوردة والأعصاب والأوعية اللمفية . عكس وارد ، مُورد (Afferent) . |   | انظر أيضاً تثبيت فكي علوي سفلي (Maxillomandibular fixation) ، تثبيت فكي سفلي أنفي (Nasomandibular fixation) .   |
| <b>efferent duct</b>                | قناة صادرة  | <b>elastic box</b>                                | إطار مرين   |
|                                     | أية قناة تُطلق الغدة إفرازها من خلالها .  |   | شد الشريط المطاطي على شكل مستطيل متصل بأربع نقاط ، اثنتان في الفك العلوي واثنتان في الفك السفلي .   |
| <b>efferent nerve = motor nerve</b> | عَصَب صادر = عَصَب محرك   | <b>elastic cartilage</b>                          | عُضروف مرين   |
|                                     | عَصَب محرك يوصل النبضات من الدماغ إلى العضلات لتقلص والغدد لتفرز .  |   | أكثر أنواع الغضاريف مرونة ، يحتوي على ألياف مرنة في مطرس ليفي مرين وهو أصفر اللون ، ويوجد في أجزاء مختلفة من الجسم ، مثل الأذن الخارجية ، والمزمار ، والحنجرة . انظر أيضاً عُضروف أصفر (Yellow cartilage) .   |
| <b>Ehlers- Danlos syndrome</b>      | متلازمة إهلرز- دانلوس   |   | قارن مع عُضروف زجاجي (Hyaline cartilage) ، عُضروف ليفي أبيض (White fibro-cartilage) .   |
|                                     | اضطراب وراثي للأنسجة الضامة يتميز بارتخاء المفاصل ومرونة الجلد وتقصفه مع أورام كاذبة .  | <b>elastic , class I = intramaxillary elastic</b> | طوق مرين من الصنف الأول = طوق مرين داخل الفك العلوي   |
| <b>Ehrenritter's ganglion</b>       | عقدة إيرنيتير   | <b>elastic , class II</b>                         | طوق مرين من الصنف الثاني  |
|                                     | نسبة إلى ج. ي. إيرنيتير ، J. Ehrenritter ، مُشرّح نمساوي توفي في سنة 1790 .   |   | طوق مرين بين الفكين لتطبيق قوة جذب من الأمام إلى الخلف بالنسبة للأسنان السفلية ، يستعمل لتصحيح سوء الإطباق من الصنف الثاني .  |
|                                     | العقدة العليا للعَصَب البلعومي اللساني الموجودة في الثقبه الوداجية .  | <b>elastic , class III</b>                        | طوق مرين من الصنف الثالث  |
| <b>eighth cranial nerve</b>         | العَصَب القحفي الثامن   |   | طوق مرين بين الفكين لتطبيق قوة جذب الأسنان السفلية من الأمام إلى الخلف بالنسبة للأسنان العلوية ، يستعمل لتصحيح سوء الإطباق من الصنف الثالث .  |
|                                     | انظر العَصَب السمعي (Acoustic nerve) .  | <b>elastic deformation</b>                        | تشوه مرين   |
| <b>eisanthema = enanthema</b>       | طفح مخاطي   | <b>elastic dental impression material</b>         | مادة طبع سنية مرنة  |
| <b>ejector</b>                      | طارد ، قاذف   | <b>elastic fibers = elastic fibres</b>            | ألياف مرنة  |
|                                     | جهاز مصمّم لإزالة الفضلات والسوائل باستخدام الضغط السلبي ، مثال ذلك ماصّة اللعاب التي تستعمل لإزالة السوائل والفضلات من الفم .                                      |   | ألياف توجد في النسيج الضام للمخاطية السنخية ، ومتعلقة بالأوعية الدموية ، ونادراً ما ترى في اللثة .  |
| <b>ejector , saliva</b>             | ماصّة اللعاب ، قاذف اللعاب  | <b>elastic force</b>                              | قوة مرنة  |
|                                     | أنبوب ماص بلاستيكي أو معدني الطرف متصل إما بنظام التفريغ بضغط الهواء أو بنظام التفريغ بضغط الماء ، يستعمل لتفريغ السوائل من التجويف الفموي خلال المداخله السنية .   | <b>elastic impression materials</b>               | مواد الطبع المرنة   |
| <b>elastic = elastica</b>           | مرن ، لدن ، مطاط  |   |   |
|                                     | (في تقويم الأسنان) : عروة مقلدة من المطاط أو شريط مرين ، أو مطاط صناعي يستعمل بغرض خلق قوى لتحريك السن من سحب أو جذب .  |   |   |

شريط مرن بين الفكين elastic , intermaxillary  
شريط مطاطي تقويمي يتصل بالأسلاك أو الطبايق بين  
القوس السنية العلوية والسفلية ، يؤدي إلى الشدّ حينما يفتح  
الفم .

شريط مرن ضمن الفك العلوي elastic , intramaxillary  
شريط مرن تقويمي يتصل بالأسلاك أو الطبايق التقويمية في  
نفس القوس الفكية الواحدة .

حد المرونة ، الحد المرن elastic limit  
أقصى جهد تتعرض له المادة وتبقى قادرة على الرجوع إلى  
حجمها الأصلي حينما تتحرر من تأثير هذه القوى دون  
تشوّه دائم ، بحيث يسبب أي جهد إضافي تشوّهاً دائماً  
للمادة .

وحدات قياسية مطاطية ، عامل المرونة elastic modules  
أشكال مختلفة من المواد المطاطية على شكل دوائر ، أو  
سلاسل أو خيط ، تستخدم لتثبيت الأسلاك القوسية  
داخل الحاصرات التقويمية ، أو لإحداث قوة مرنة أو  
جميعها معاً وذلك لتحريك السن .

مدى المرونة ، مجال المرونة elastic range  
شرائط من الحاجز المطاطي المرن elastics , rubber dam  
شرائط مطاطية تقويمية تصنع من مادة الحاجز المطاطي .

طوق مرن ، شريط مرن elastic strap  
طوق مرن عمودي elastic strap , vertical  
أطواق مرنة تُطبّق عمودياً بين الأسنان العلوية والأسنان  
السفلية ، وتكون عمودية على المستوى الإطباقوي وذلك  
لخلق جذب أو شدّ عمودي لتحسين تداخل الحدبات .

قوة المرونة elastic strength  
خيط مرن ، خيط مطاطي elastic thread  
خيط أو رباط مطاطي أو خيط أو رباط من المطاط الصناعي ،  
يستعمل في تقويم الأسنان لتطبيق قوى على أسنان كثيرة .

نسيج مرن elastic tissue  
جرّ مرّن ، سحب مرّن elastic traction  
مرونة elasticity

1- خاصية البنية أو المادة التي تعود إلى حالتها أو شكلها  
الأصلي في حال زوال القوة المؤثرة الخارجية .  
2- قابلية النسيج للعودة إلى شكله وحجمه الأصلي بعد  
شدّه أو ضغطه أو تشوّهه . يعتبر النسيج العضلي بشكل  
عام نسيجاً مرناً لأنه قادر على تغيير حجمه وشكله ثم  
الرجوع مرة أخرى إلى حالته الأصلية .

مُعامل المرونة ، عيار المرونة elasticity , modulus of

مُعامل ينتج بواسطة قسمة وحدة الجهد ؛ عند نقطة الحد  
النسبي على وحدة الطول المتطابقة معها . أي  
وحدة الجهد (Unit stress)  
مُعامل المرونة =

وحدة الطول (Unit elongation)

مرونة العضلة elasticity , muscle  
مرونة العضلة الطبيعية elasticity of muscle , physical  
الخاصية الفيزيولوجية لمرونة العضلة حيث تكون مطاوعة  
للشدّ الطبيعي الموجب أو السالب .

مرونة العضلة الوظيفية elasticity of muscle , physiologic  
الخاصية الحيوية الفريدة للعضلة حيث تكون قادرة على  
التغير ، ثم العودة إلى حجمها وشكلها الأصلي تحت  
التحكم العضلي العَصَبِي .

مرونة العضلة الكلية elasticity of muscle , total  
التأثير الكلي للمرونة الطبيعية والمرونة الوظيفية للعضلة .

إيلاستومير (اسم عام لمواد المطاط الطبيعي) elastomer  
بلمر ذو خواص مرنة شبيه بالمطاط الصناعي ، يستعمل  
لأغراض مشابهة لاستخدامات مطاط اللاتكس الطبيعي أو  
المطاط الصناعي .

مطاطي elastomeric  
مادة طبع مطاطية elastomeric impression material  
مادة طبع تعتمد على نظام تبلمر غير مائي لاكتساب  
خصائص مرونة مشابهة للمطاط ؛ مثل مادة الطبع متعددة  
السلفيدولين السلفات (Polysulphide impression material)  
(Polyether ، ومادة الطبع متعددة الإثير (Polyether  
impression material) ، ومادة الطبع السيليكونية (Silicone  
impression material) .

خليطة كهربائية electrololy  
ترسيب مسحوق الذهب المخلوط مع كمية صغيرة من  
الكالسيوم ، ويجهّز كشرائط من المسحوق بين طبقتين من  
رقاقة ليفية . تسمح ببناء كتلة ضمن الحشوة بمعدّل سريع .  
انظر ذهب التحلل الكهربائي (Electrolytic gold) .

كهربائي ، كهربائي electric  
جهاز تسقية كهربائي electric annealer  
جهاز تلدين كهربائي

تيار كهربائي electric current

فرن كهربائي electric furnance

مطرقة كهربائية electric mallet

فاحص حيوية اللب الكهربائي electric pulp tester

|   |   |  |
|---|---|--|
| أداة تستخدم لتحديد حيوية الأسنان ؛ تُقاس درجة حيوية السن ، حينما يحس المريض أو المريض بكمية صغيرة من التيار الكهربائي المار بالسن . يجب استخدام هذه الأداة بشكل دائم بالإضافة للاختبارات التشخيصية الأخرى ، للتأكد من حيوية السن أو عدمها . | electrodent   | سن كهربائية<br>القطب السالب في أداة فحص حيوية اللب . |
| electric shock  | صدمة كهربائية   |  |
| electric spot welder  | جهاز لحام بقعي كهربائي  |  |
| electric tooth brush  | فرشاة أسنان آلية  |  |
| electrical potential  | جهد كهربائي   |  |
| electro-<br>anaesthesia = electro-analgesia   | (سابقة) كهرباء<br>تخدير كهربائي =<br>تسكين كهربائي  |  |
|   | تسكين أو تخدير موضعي أو تخدير عام (وهو الأكثر شيوعاً) بواسطة إمرار تيار كهربائي عبر الأنسجة .   |  |
| electro- analysis   | تحليل كهربائي   |  |
| electro- annealer   | تليين كهربائي ، تلدن كهربائي  |  |
| electro- annealer   | تليين كهربائي ، تلدن كهربائي  |  |
|   | صفحة ساخنة كهربائية تصل درجة حرارتها إلى 850 درجة فهرنهايت ، تستخدم لتليين رقائق الذهب ، ليست مناسبة للذهب المسحوق (Powdered gold) ، و (Goldent) أو (Electrol) .  |  |
| electrocardiogram = ECG   | رسم القلب الكهربائي ،<br>(مخطط كهربية القلب)  |  |
|   | جهاز لتسجيل النشاط الكهربائي للقلب على شريط ورقي متحرك .  |  |
| electrocautery  | كاو (كاوي) كهربائي  |  |
|   | أستخدام إبرة أو عروة سلك تُسخن إلى درجة الاحمرار بواسطة تيار كهربائي منخفض الجهد لقطع الأنسجة ، أو لكي الأوعية الدموية لتقليل النزف أثناء إجراء العملية الجراحية ، تُسمى أيضاً كي كهربائي (Electric cautery) .<br>انظر استحرار (Diathermy) .      |  |
| electrocision   | استئصال بالكهرباء   |  |
|   | قطع الأنسجة باستخدام الكي الكهربائي أو بالقاطع الكهربائي .  |  |
| electrocoagulation  | تخثير كهربائي   |  |
|   | استخدام تيار كهربائي عالي التردد لتجفيف الخلايا وتخثير محتوياتها خصوصاً البروتين في منطقة متسوسة ذات مساحة محددة . كما : في حالة إيقاف النزف من الأنسجة .   |  |
| electrode   | قُطب ، منفذ كهربائي ، مسرى كهربائي  |  |
|   | إما أن يكون إحدى نهايتي دائرة كهربائية أو خلية .  |  |
| electrodeposition   | ترسب كهربائي  |  |
| electrodesiccation  | تجفيف كهربائي   |  |
|   | تجفيف عميق للنسيج ، وذلك بغرس قطبي جهاز التجفيف الكهربائي داخل النسيج وتمير التيار الكهربائي .  |  |
| electroencephalogram  | مخطط كهربية الدماغ  |  |
| electroencephalogram  | صورة تخطيط كهربية الدماغ  |  |
| electroencephalography = EEG  | تصوير كهربية الدماغ   |  |
| electroexcision = electrocision   | استئصال بالكهرباء   |  |
| electroformed   | يشكل بالترسيب الكهربائي   |  |
| electroformed die   | قالب مشكل بالكهرباء   |  |
|   | مثال أو نموذج يشكّل سطحه بواسطة الترسيب الكيميائي الكهربائي للمعدن داخل الطبعة السالبة .  |  |
| electrogalvanism  | غلفنة كهربائية  |  |
| electroinduction  | تحريض كهربائي   |  |
| electroinduction centrifugal casting machine  | آلة الصب النابذة بالتحريض الكهربائي   |  |
| electroly   | ذهب حمام التحلل الكهربائي   |  |
| electrolysis  | تحليل كهربائي   |  |
| electrolyte (S)   | كهول (ج : كهارل)  |  |
|   | الأيونات (Ions) ، أي الجزيئات الموصلة كهربائياً .   |  |
| electrolytic  | متعلق بالتحلل الكهربائي ، كهربي   |  |
| electrolytic bath   | حمام تحلل كهربائي   |  |
| electrolytic bath gold  | ذهب حمام التحلل الكهربائي   |  |
|   | نوع من الذهب المطفأ المعالج في حمام التحليل الكهربائي ؛ يخلط مسحوق الذهب النقي مع كميات صغيرة من الكالسيوم ، وتصنع منه شرائط مختلفة في العرض ، تُغلف برفائق الذهب ، وبما أن كثافته الأولية عالية فيمكن رصه بسرعة أكبر في الحفرة المحضرة في السن . |  |
| electrolytic medication   | التداوي بالتحلل الكهربائي ،<br>التطبيب بالتحلل الكهربائي  |  |
| electrolytic polishing  | صقل بالتحلل الكهربائي   |  |
|   | عملية وضع المعدن في محلول التحلل الكهربائي وإمرار تيار كهربائي خلال المحلول . تزال جزيئات غايية في الدقة من سطح المعدن بواسطة عملية التحلل الكهربائي وبالتالي ينتج سطح لامع مصقول .   |  |
| electrolytical polishing  | التلميع بالتحليل الكهربائي  |  |
| electrolytically etched   | التخريش بالتحليل الكهربائي  |  |



|                                  |  |   |
|----------------------------------|--|---|
| electromagnetic                  | كهربائي مغناطيسي ، كهريطيسي  | إلى المخ . تستخدم كبديل عن التخدير بالحقن ولكنها لا تؤثر في كل المرضى .   |
| electromagnetic device           | جهاز كهرومغناطيسي  | راص إلكتروني ، مكثف إلكتروني  |
| electromagnetic spectrum         | طيف كهربي مغناطيسي (كهريطيسي)  | جهاز آلي (إلكتروني) لرص وتكثيف الأملمم أو رقائق الذهب أو الحشو المباشر للذهب يمكن أن يركب إما على القبضة ذات الزاوية العكسية ، أو القبضة المستقيمة ، ويمكن التحكم في سرعة وقوة الضربة .   |
|                                  | مجموعة من الإشعاع غير المرئي لها صفات فردية تحدها طول الموجة وتردداتها .   | electronic surveyor   |
| electromagnetism                 | كهربائية مغناطيسية ، كهريطيسية   | مساح إلكتروني ، مخطط إلكتروني (جهاز المسح الإلكتروني)   |
| electromallet                    | مطرقة كهربائية   | ساعة (مؤقت) إلكترونية انظر ساعة (Timer) .   |
|                                  | أداة تعمل كهربائياً أو إلكترونياً تستعمل لتكثيف ورص حشوة الذهب المباشرة في الحفرة المحضرة في السن بقوة الضربات كهربائياً ، ويكون عدد الضربات ما بين 200 إلى 3600 ضربة في الدقيقة . يُسمّى أيضاً مطرقة ماك شيرلي الكهربائية (McShirley's electromallet) . | electronic timer  |
| electromedication = ionophoresis | المعالجة الكهربائية ، التطبيق الكهربي = الرحلان الأيوني  | electrophoresis   |
|                                  | طريقة نادرة الاستخدام حالياً ، كانت تستخدم لتعقيم وتطهير قناة الجذر بواسطة التحلل الكهربي . تشمل على تيار مباشر يمرر الكهارل ويحرر الأيونات ، التي يقال أنها تحطم الكائنات الدقيقة الضارة .  | رحلان كهربائي   |
| electromyography = EMG           | تخطيط عضلي كهربائي   | electroplate  |
|                                  | تحري وتسجيل التيارات الكهربائية ، التي تنشأ عن نشاط العضلة .   | يلبس كهربائياً (يطلي بالكهرباء) في مختبر الأسنان ، يمكن أن تطلّى الطبقات بالنحاس أو الفضة ، لتجهيز نموذج عمل صلب مقاوم للاحتكاك .   |
| electron                         | إلكترون  | electroplating  |
|                                  | وحدة كهربائية سالبة تدور حول النواة ذات الشحنة الموجبة في الذرة ؛ وتقيس انسياب الإلكترونات من خلال موصل باتجاه شحنة موجبة يعرف بما يُسمّى التيار .   | تلبس كهربائي  |
| electron microscope              | مجهر إلكتروني  | electroplating technique  |
|                                  | أداة تستخدم شعاعاً من الإلكترونات كمصدر لإظهار العينة . قدرة التميز للمجهر الإلكتروني أكبر بكثير من المجهر الضوئي العادي .   | تقنية التلبس الكهربي  |
| electron transport               | نقل إلكتروني   | electroresection  |
| electron volt                    | إلكترون فولت : وحدة كهربائية (فولط إلكتروني)   | استخدام تيار كهربي عالي التردد مع قُطب جراحي يتم تحريكه على سطح النسيج لعمل شق جراحي دقيق للنسيج المراد قطعه .  |
|                                  | الطاقة الحركية التي يكتسبها إلكترون مار عبر جهد فولت واحد .  | electroschock   |
| electronic                       | إلكتروني   | صدمة كهربائية   |
| electronic anesthesia            | تخدير إلكتروني   | electrosterilization  |
|                                  | طريقة تخدير عن طريق وضع أقطاب كهربية قريبة من الأسنان ، وإرسال نبضات كهربية لمنع وصول إشارات الألم لها نفس العدد الذري .   | تعقيم كهربي   |
|                                  |  | استخدام التيار الكهربي خلال محلول أيوني داخل قناة الجذر يتحول المحلول الأيوني إلى أيونات سالبة وأيونات موجبة يؤدي تأثيرها إلى إبادة الجراثيم . وهي طريقة نادرة الاستخدام لمنع تلوث قناة الجذر .   |
|                                  |  | electrosurgery  |
|                                  |  | الجراحة الكهربائية  |
|                                  |  | تخفيف أو تخثير أو قطع جراحي للأنسجة بواسطة جهاز العلاج بالإنفاد الحراري قابل للتحكم الذي يستخدم تياراً كهربائياً عالي التردد . إما أن يمر التيار بين طرفي الأداة المستخدمة (ذات القطبين) ، أو بين الأداة والإلكترود الذي يمسك به المريض (وحيدة القطب) ، يمكن أيضاً أن يستخدم الجهاز لقطع الأنسجة كما في قطع اللثة . |
|                                  |  | electrosurgery unit   |
|                                  |  | وحدة الجراحة الكهربائية   |
|                                  |  | electrosurgical   |
|                                  |  | جراحي كهربي   |
|                                  |  | electrotherapy  |
|                                  |  | معالجة كهربائية   |
|                                  |  | element   |
|                                  |  | عنصر  |

داء الفيل ، فيلي elephantiasis  
 داء اللثة الفيلي ، لثة فيلية أو متفيلة = elephantiasis gingivae =  
 تليّف لثوي منتشر = تليّف لثوي gingival fibromatosis =  
 منتشر وراثي = فَرَط hereditary gingival fibromatosis =  
 التنسج اللثوي ذاتي المنشأ idiopathic gingival hyperplasia (المجهول السبب)  
 مرض وراثي يتميز بتضخّم ليفي منتشر للأنسجة اللثوية ؛  
 في شكله الظاهر ، يمكن الخلط بينه وبين التضخّم اللثوي  
 الناتج عن الديدالانتين .  
 رفع ، يرفع ، ارتفاع elevate  
 ينزع الأسنان أو الجذور من السنخ عن طريق الرفع  
 باستخدام الرافعة (Elevator) .  
 رفع ، مُرتفع ، ارتفاع elevation  
 رفع الفك السفلي elevation of the mandible  
 رافعة ، مرفع ، مرفاع elevator  
 أداة جراحية فموية تستخدم لإزالة ونزع جذور السن أو  
 الأسنان من أسناخها والتي يصعب قلعها بواسطة الملاقط  
 (الكلابات) ، ويمكن أن تستخدم أيضاً لقلقلة الأسنان قبل  
 الخلع .  
 رافعة ذات زاوية ، رافعة ذات زوايا ، رافعة elevator, angular  
 زاوية ، رافعة مُزوّية  
 رافعة نصلها يُكوّن زاوية مع الساق ، أو الذراع .  
 رافعة ذُروية elevator , apical  
 رافعة مُصممة لنزع ذروة السن المكسورة والمتبقية في  
 السنخ ، وهي عبارة عن مجموعة من ثلاث روافع ، يمينى  
 ويسرى ، ومستقيمة وهي روافع ذوات مقابض مفرّعة ،  
 وأنصال صغيرة ، وأعناق طويلة .  
 رافعة بويد جاردنر elevator , Boyd Gardner  
 أحد زوجين من الروافع اليسرى واليمنى ذات مقبض  
 مفرّغ .  
 رافعة كراير elevator , Cryer's  
 أحد زوجين من الروافع اليسرى واليمنى ذات نصل مثلثي  
 مؤنّف حاد ومقبض مفرّغ لإزالة جذور الأرحاء ، إحداهما  
 تستعمل للجذر الإنسي والأخرى للجذر الوحشي  
 والعكس حينما تستخدم في الناحية الأخرى المخالفة من  
 الفك .  
 رافعة سنية elevator , dental  
 رافعة من النمط المستشفى = elevator , hospital pattern =  
 رافعة كولمان Coleman's elevator

روافع يمينى ويسرى ومستقيمة ذات نصل عريض مسنن  
 ومقابض مفرّعة ثقيلة ومسنّنة .  
 رافعة وجنية elevator , malar  
 رافعة ميلر elevator , Miller's  
 رافعة السمحاق elevator , periosteal  
 أداة تستخدم لرفع السمحاق عن العظم .  
 رافعة بوت elevator , Potts'  
 رافعة الجذر elevator , root  
 رافعة صممت لنزع الجذر المكسور والمنحشر في عظم  
 الفك ، تتوفر في أزواج ، للجانبين الأيسر والأيمن .  
 رافعة لولبية elevator , screw  
 أداة يمكن أن تُكولب حول جذر مكسور منحشر في عظم  
 الفك ، من أجل سحبه من السنخ .  
 رافعة مستقيمة elevator , straight  
 رافعة ذات نصل وساق وذراع في خط واحد مستقيم .  
 رافعة وارويك جيمس elevator , Warwick James'  
 مجموعة روافع (يمينى ويسرى ومستقيمة) ذات نصل صغير  
 ومقابض منبسطة ملساء .  
 رافعة وتدية elevator , wedge  
 رافعة مصمّمة للاستخدام في قلع السن ، وذلك بعمل نُقب  
 في جذر السن تثبت فيه الرافعة ويتم تحريكها لقلقلة السن  
 من السنخ . (لروافع ذات الأسماء المشهورة ، انظرتحت  
 اسم المصمّم Designer's name) .  
 رافعة وينتر elevator , Winter's  
 مجموعة من زوجين من الروافع ذات مقبض مبرامي ونصل  
 ذي أشكال متعددة ، مخصصة لقلع الأرحاء السفلية الثالثة  
 «أضراس العقل» .  
 يجب أن تكون كل الروافع معقمة ، وأن تكون أنصالها  
 المؤنفة حادة حين استخدامها في كل مداخلة سنية ؛ يجب  
 أن تُعقّم الروافع ذات المقابض المفرّعة في مُعقمة التسخين  
 الجاف .  
 1- طَرُح ، إفراز elimination  
 2- إزالة ، نَزَع  
 نزع اللسان elinguation  
 متلازمة إليس - فان كريفيلد = Ellis-van Creveld syndrome =  
 خلل التنسج العُضروفي chondro-ectodermal dysplasia  
 الظاهر  
 نسبة إلى ر. ي. ب. إليس ، R.W.B.Ellis ، من القرن  
 التاسع عشر ، أخصائي أطفال إنجليزي ؛ وس. فان

كريفيلد، S. van Creveld، من القرن التاسع عشر ،  
أخصائي أطفال ألماني .  
مرض يتميز بزيادة عدد الأصابع في كلا الجانبين الأيمن  
والأيسر ، ونمو غضروفي بالعظام الطويلة تنتج عنه القزامة  
(Dwarfism) ، وهو كثير الحدوث في حالات مرض القلب  
الوراثي . تحدث أيضا اضطرابات في الأظافر والشعر ، كما  
نشاهد في الفم عيوباً سنية وتأخر بزوغ ، أو غياب  
الأسنان .

**Elon** **إلون**  
أحد المواد الكيميائية المكوّنة للمادة المظهرة في عملية تظهير  
الأفلام الشعاعية .

**elongation** **إطالة ، استطالة ، مد ، امتداد**  
تحرك السن المرضي خارج السنخ ؛ انتزاع للخارج  
(Extrusion) .  
(في التصوير الشعاعي) : تشوّه الصورة الشعاعية ، حيث  
تظهر السن أطول من حجمها الحقيقي بسبب تزاو غير  
صحيح للأشعة المركزية ، في طريقة تنصيف الزاوية لالتقاط  
الصور الشعاعية (Bisecting angle technique) .

**emaciation** **هُزال**  
نحول شديد ونقص وزن الجسم نتيجة لمرض أو بسبب  
الجوع .

**emaculation** **إزالة النَمَش والأورام الجلدية**  
إزالة آفات الجلد والنمش وبشكل خاص أورام الجلد .

**emailloblast = ameloblast** **أرومة الميناء**

**emailloid** **ورم مينائي**  
ورم ينشأ من ميناء السن .

**embed** **يَطْمُر ، يَنْظُر ، يُطَوِّق بإحكام ، يجعله جزءاً لا يتجزأ من**  
طريقة لتثبيت النسيج الهش في مادة صلبة مثل الشمع من  
أجل سهولة تقطيعه إلى رقائق رقيقة لدراستها تحت المجهر  
أو لفحصها مجهرياً .

**embedded** **مليطة ، مُندمج**

**embedded cementicle** **ملاطية مُندمجة ، مليطة مُنظرة**

**embedded denticle** **حَصاة سنية مُنظرة**

**embedded teeth** **أسنان مُنظرة**

**embedded tooth = imbedded tooth** **سن مُنظرة**  
سن تكون عادة مغطاة بالعظم تماماً . تُسمّى أيضا سن  
منظرة (Imbedded tooth) ، قارن مع سن منحشرة  
(Impacted tooth) .

**emboli** **سدادات ، صمّات ، صمّات**  
جمع سدادة ، صمامة (Embolus) .

**embolism** **انصمام**  
انسداد مفاجيء لوعاء دموي بجلطة أو صمة أو أي عائق  
آخر مثل قطعة نسيج ، أو دهن ، أو فقاعة هواء أو كتلة من  
الجراثيم في مجرى الدم مما يسبب قصور بالدورة الدموية .

**embolus** **صمّة**  
انسداد أو خثرة دموية ، تكون عادة جلطة تدور في الجهاز  
الدوراني الدموي وتسد الوعاء الدموي المتضيق ، وبذلك  
تحد أو توقف انسياب الدم .

**embrasure** **فُرجة ، مسافة ، دحيلة**  
الفراغ بين الأسنان المتلاصقة أسفل نقاط تلامسها ، والذي  
ينشأ عن التناقص التدريجي في قطر الأسنان أسفل قمة  
الارتفاع المحيطي ؛ تتسع الفرجات أسفل نقطة التماس في  
كلا الاتجاهين الشدقي اللساني والإطباق اللثوي ؛ تعمل  
الفرجات كقنوات تصريف للطعام خلال عملية المضغ على  
الأسنان الخلفية ، وينشأ عن تلاصقها فُرجة شدقية وفُرجة  
لسانية أما في الأسنان الأمامية فتتأثر عنها فُرجة واحدة .  
الفراغ على جانبي نقاط التماس الناشيء عن استدارة  
الأسطح المتجاورة للأسنان بعيداً عن بعضهما .

**embrasure , buccal** **فُرجة شدقية**  
الفراغات بين الأرحاء أو الضواحك والمواجهة للخد .

**embrasure clasp** **مشبكة الفرجة**

**embrasure , distal** **فرجة وحشية**

**embrasure , gingival** **فُرجة لثوية**

**embrasure , labial** **فُرجة شفوية**  
الفراغ بين القواطع أو الأنياب باتجاه الشفة .

**embrasure , lingual** **فُرجة لسانية**  
الفراغ بين أي سنين ؛ مواجهه للسان .

**embrasure , mesial** **فرجة إنسية**

**embrasure rest** **مهماز الفُرجة**

**embrasure space** **مَسافة الفُرجة ، الحيز بين السني**

**embryo** **جنين ، مضغّة**  
البويضة المخصبة خلال المرحلة المبكرة من نشأتها ؛ في  
الإنسان : عبارة عن الجنين في الأشهر الثلاثة الأولى من  
نموه .

**embryo , embry-** **(سابقة) جنين**

**embryology** **علم الأجنّة ، علم تكوّن الجنين**  
علم دراسة نمو وتطور الجنين .

**embryonal = embryonic** **1- جنيني ، مُضغّي**  
**2- بدائي ، غير ناضج**

embryonal cell خلية جنينية ، خلية مُضغية ، خلية بدئية  
إحدى الخلايا التنشؤية .

embryonal life الحياة الجنينية

embryonic = embryonal جنيني ، مضغي  
متعلق بالجنين في المرحلة الأولى من نشأته .

embryonic branchial arches الأقواس الخيشومية الجنينية

embryonic connective tissue النسيج الضام الجنيني

embryonic development نماء جنيني ، تطور جنيني

embryonic enamel organ عضو الميناء الجنيني

embryonic processes استطالات جنينية

embryonic rudiment رديم جنيني  
(العضو البدئي الجنيني)

embryonic rudiments of the jaw البقايا الجنينية في الفكين

emergence بزوغ ، ظهور للخارج  
مصطلح يستخدم لوصف الظهور البدئي للسن في الفم  
حينما يبزغ من النسيج اللثوي أثناء البزوغ أو الإثغار  
(Eruption) .

emergencies طوارئ

emergency طارئ ، عارض ، حالة إسعافية

emergency cardiac care (ECC) العناية القلبية الطارئة

emergency kit عدة (عتيدة) الإسعاف

emergency treatment المعالجة الطارئة

emery صنفرة  
مسحوق ساحل يشتمل على أكسيد الألومنيوم وأكسيد  
الحديد الأسود ، يستعمل لتنعيم وصقل المعادن . نوع غير  
نقي من الكورندم (Corundum) .

emery paper ورق الصنفرة ، ورق الزجاج

emery wheel عجلة الصنفرة ، دولاب الصقل أو التجليخ

emesis = vomiting قيء ، قيء

emetic 1- مقيء ، قيء  
2- دواء مقيء .  
مادة تسبب التقيؤ ؛ مثل محلول الملح المركز .

emigration هجرة ، ارتحال  
مرور كريات الدم البيضاء من خلال الغشاء الظهاري وحيد  
الخلية نصف النفوذ والمبطن للأوعية الدموية البالغة الدقة .

eminectomy بضع الشامخة المفصليّة  
إعادة تشذيب المحيط الخارجي للشامخة المفصليّة بالمفصل  
الصدغي الفكي جراحياً .

eminence نُتوء ، بُروز ، شامخة ، ارتفاع ، حيد

أي جزء ناتئ أو جزء بارز خصوصاً على سطح العظم ،  
مثل البارزة الجبهية أو البارزة الجدارية (Parietal  
eminence) .

eminence , alveolar نتوء سنخي ، بروز سنخي

eminence , articulating نُتوء مفصلي ، شامخة مفصليّة

eminence , bony articulating نُتوء عظمي مفصلي

eminence , canine نُتوء نابي ، شامخة نابية ، ارتفاع نابي  
بروز على السطح الأمامي للفك العلوي ؛ يوجد فوق سنخ  
الناب .

eminence , frontal نُتوء جبهي

eminence , hypobranchial النُتوء تحت الغُلصمي ، النُتوء  
تحت الخيشومي  
انتفاخ يتوسط المسافة بين القوس اللسانية والتلم الخنجري  
القصبي في الجنين ، ينشأ منه لسان المزمار (Epiglottis)  
والطيّات الطرجهالية الفلكية والثلاث الخلفي من اللسان .

emissary veins الأوردة المشبرية  
أوردة صغيرة في الجمجمة تصل جيوب الأم الحافية  
بالأوردة خارج الجمجمة من خلال العديد من التفاغرات  
(Anastomoses) . أكبر الأوردة المشبرية : الوريد المشبري  
الخشائي (Mastoid emissary vein) ، والوريد المشبري  
الجداري (Parietal emissary vein) ، والصفيرة السباتية  
الباطنية (Internal carotid plexus) ، وشبكة القُنَيَات تحت  
اللسانية (Rete canalis hypoglossi) ، والوريد المشبري  
اللُقمي (Condylod emissary vein) ، وشبكة الثقوب  
البيضاوية (Rete foraminis ovalis) ، وأصغر الأوردة هو  
المار من خلال الثقبة الممزقة (Foramen lacerum) ليصل  
الجيب الكهفي مع الصفيرة الجناحية . تشتمل أيضاً على  
المجموعة المشبرية ، والوريد الذي يمر من خلال الثقبة العوراء  
وإصلاً الجيب السهمي العلوي مع أوردة التجويف الأنفي .

emollient مُلطف ، مُلّين ، مُرطب  
أية مادة تستعمل لتلطف أو تليّن الجلد أو أي سطح داخلي  
مُتهيج أو ملتهب .

emotion عاطفة ، انفعال

emotional عاطفي ، انفعالي

emotive منفعل

empathy التّعاطف

emphragma salivare = ranula كيسة صفدعية = نفاخ  
صفدعي

emphysema وذمة هوائية صفدعية

تجمّع الهواء بشكل غير طبيعي في الفراغات النسيجية للنسيج الضام، أو النسيج السنخي للرتين، يلاحظ بشكل شائع في حالة مرض الرئة .

**emphysema , cervicofacial** نفاخ عنققي وجّهي

تجمع الهواء في أنسجة الوجه والعنق مسببة لانتفاخ سريع ومؤلم وحيد الجانب ؛ يمكن أن يحدث في حالات كسور منتصف الوجه ، أو قلع سن أو استخدام الهواء المضغوط في علاج الجيب حول السني أو قناة الجذر .

**emphysema , cutaneous** نفاخ جلدي ، وذمة هوائية جلدية

**emphysema , gangrenous** نفاخ غنغريني

**emphysema , surgical** انتفاخ جراحي ، وذمة جراحية

**empiric** تجريبي ، اختباري ، عُرْفِي ، مُدَجَّل

علاج يعتمد على التجربة وليس من الضروري أن يعتمد على المحاكمة العلمية .

**empirical** تجريبي ، اختباري ، يعتمد التجربة والاختبار

متعلق بالعلاج التجريبي (Empiric) .

**empyema** دُبَيْلَة

تجمّع قيحي في تجويف في الجسم أو عضو أجوف .

**emulsification** استحلاب

انقسام المادة إلى قطرات دقيقة . يفرز الكبد أملاح الصفراء التي تحوّل الدهون إلى مُستحلب خلال عملية الهضم .

**emulsion** مُستحلب ، الطبقة الحساسة للفلم

1- مخلوط من الزيت أو الدهون مُعلّق في محلول .

2- (في التصوير الشعاعي) : مزيج معلّق من أملاح الفضة في هلام ، يغلّف أفلام التصوير الشعاعية .

**emulsion speed** سُرعة المستحلب ( سرعة الاستحلاب )

حساسية الفيلم الشعاعي لتعرضه للإشعاع .

**en-** (سابقة) نحو ، في ، إلى

**-en** (لاحقة) 1 - يصنع ، يعالج ، يستخرج

2- مصنوع من

**enamel = enamelum** ميناء ، ميناء السن

الطبقة الخارجية الصلبة التي تُغطى تاج السن التشريحي ، وهي نسيج زجاجي مُتكلس يتكون من نسيج شديد التكلّس لاخلوي هو النسيج المشوري الذي ينشأ من الأدمة الظاهرة . يعتبر ميناء السن أصلب نسيج في الجسم ، ويتكون من قضبان ومواشير ، ويحتوي على 96% مواد غير عضوية وهو غير حساس .

**enamel agenesis =** عدم تخلّق الميناء = نقص تنسج الميناء

**hypoplasia of the enamel**

**enamel aplasia** عدم تنسج الميناء

**enamel , aprismatic** ميناء عديم المواشير ، ميناء لاموشوري

نوع أو شكل من الميناء يحتوي على طبقة صلبة بدون مواشير ، توجد على السطح الخارجي للميناء السني وفي الطبقات البدئية المينائية .

**enamel cap** قُبْعَة الميناء ، قلنسوة الميناء

ميناء يَغطّي الخليمة السنية النامية .

**enamel capsule = enamel cuticle** محفظة مينائية = قشيرة مينائية أولية

**enamel cell = ameloblast** خلية مينائية = أرومة الميناء

**enamel , cervical** ميناء عنقية

**enamel chisel** إزميل الميناء

**enamel cleaver** ساطور الميناء

أداة نزع الميناء .

**enamel cord** حَبْل الميناء

بنية مؤقتة في سن نامية يصل العقدة المينائية بالصفائح المينائية الخارجية .

**enamel , crack of the** تَصَدُّع (صدع) الميناء

**enamel cracks** صدوع الميناء

**enamel crystallites** بلورات مينائية

بلورات من الأباتيت الحيوي الذي يوجد في ميناء الإنسان .

**enamel , curled** ميناء مُجمَعّد

ميناء ذو قضبان موشورية ملتفة حول بعضها .

**enamel cuticle = acquired pellicle** قشيرة مينائية ، جليدة

مينائية = طهاوة مكتسبة

طبقة لاخلوية من مادة عضوية تُفرز على سطح ميناء السن ؛ يُظن أنها الناتج النهائي للأرومات الميناء لا ترى بالمجهر الإلكتروني ، ويُعتقد البعض بأنها غير حقيقية . تُسمّى أيضاً القشيرة المينائية الأولية (Primary enamel cuticle) .

**enamel cuticle , acquired** قشيرة مينائية مكتسبة

**enamel cuticle , primary** قشيرة مينائية أولية

طبقة لاخلوية من مادة عضوية ملتصقة على سطح الميناء ، يُعتقد أنها آخر ما تُفرزه أرومات الميناء . انظر قشيرة مينائية (Enamel cuticle) .

**enamel , decalcified** ميناء غير متكلّس ، ميناء منزوع الكالسيوم

ميناء نُزِع منه الكالسيوم . انظر بقعة بيضاء (White spot) .

**enamel , dwarfed = nanoid enamel** ميناء قزّمة ، ميناء رقيقة

ميناء أقل ثخانة عن الطبيعي .

**enamel epithelium = dental epithelium** = **ظهارة مينائية**  
**ظهارة سنية**  
**enamel epithelium , reduced** **ظهارة مينائية ضامرة**  
 الطبقة الخلوية المتبقية من عضو الميناء ، تكون ملتصقة  
 بسطح الميناء لسن في مرحلة البزوغ .  
**enamel epithelium , united** **ظهارة الميناء المتحدة**  
 ظهارة الميناء المختزلة أو ظهارة مينائية ضامرة .  
**enamel fibre = enamel prism** **ليف الميناء = قضيب**  
 الميناء ، موشور الميناء  
**enamel fibres = enamel prisms** **ألياف مينائية = مواشير**  
 مينائية  
**enamel fissure = fissure** **شق الميناء**  
**enamel fluid** **سائل الميناء**  
 محلول مائي يوجد في مسام الميناء في حالته الصلبة .  
**enamel fragment** **شظية الميناء ، شذفة الميناء**  
**enamel hatchet** **فأس الميناء**  
 نوع من الإزميل مقبضه ذو زاوية عكسية بشكل يجعله في  
 شكل الفأس ، انظر فأس (Hatchet) .  
**enamel hypocalcification** **نقص تكلس ميناء السن**  
 عيب سني وراثي ، يكون فيه قوام ميناء السن ليناً ناقص  
 التكلس لكن كميته طبيعية ، يحدث نتيجة لعيب في  
 نضج أرومات الميناء ؛ تكون الأسنان طباشيرية القوام ،  
 وتتآكل الأسطح بسرعة ، وتظهر بلون أصفر إلى بني  
 بسبب انكشاف العاج التحتي ؛ تصيب هذه الحالة كلاً من  
 الأسنان اللبنية والأسنان الدائمة . انظر أيضاً سوء تشكّل  
 الميناء (Amelogenesis imperfecta) . قارن مع نقص تنسج  
 الميناء (Enamel hypoplasia) .  
**enamel hypoplasia** **نقص تكوّن الميناء ، نقص تنسج الميناء ،**  
**نقص تصنيع الميناء**  
 عيب سني نمائي يكون فيه ميناء السن صلباً في نسيجه  
 لكنه رقيق وناقص في كميته ، يحدث نتيجة لعيب في  
 تكوين الصفيحة المينائية مع نقص في المادة اللاصقة .  
 يحدث في هذه الحالة تهدم سريع للأسطح الإطباقية ونقص  
 في الإطباق بين الأسنان ، وتلون بني مصفر يظهر حينما  
 ينكشف العاج . تصيب هذه الحالة الأسنان اللبنية  
 والدائمة ، وتنتقل وراثياً أو تنتج عن عوامل بيئية . مثل  
 نقص الفيتامينات ، أو التسمم الفلوري ، أو الأمراض  
 الطفحية ، أو الزهري الوراثي ، أو رضخ في الفم . وكذلك  
 فإن تعاطي عقار التتراسيكلين خلال النصف الثاني من

الحمل ، أو أثناء تطور الأسنان عند الأطفال ، يمكن أن يسبب  
 هذه الحالة . انظر أيضاً سوء تصنيع الميناء (Amelogenesis  
 imperfecta) ، قارن مع نقص تكلس الميناء (Enamel  
 hypocalcification) .  
**enamel knot** **عقدة الميناء**  
 تجمع من خلايا ظهارية عند قاعدة عضو الميناء ، التي لم  
 تتحول بعد إلى نسيج نجمي شبكي .  
**enamel lamellae** **صفائح مينائية**  
 صفائح رقيقة من مادة عضوية ناقصة التكلس ، تمتد  
 مستعرضة من السطح إلى مسافات مختلفة خلال ميناء  
 السن .  
**enamel , marginal** **الميناء الحافية (الهامشية)**  
**enamel matrix** **قاعدة الميناء ، مطرس الميناء**  
 الإفراز العضوي لأرومات الميناء ، الذي ترسب فيه بلورات  
 الميناء غير العضوية .  
**enamel maturation** **نضج الميناء**  
**enamel , mottled = stained enamel** **ميناء مُبقعة = ميناء**  
**ملونة**  
 نقص تصبغ وتلون في ميناء السن ، نتيجة تناول كميات  
 زائدة من الفلوريد أثناء تكوّن الميناء خلال فترة النمو  
 السني ، حيث توجد على ميناء السن مناطق بيضاء ، صفراء  
 أو بنية مناطق منقرعة أحياناً ، وتسمى هذه الحالة أيضاً التسمم  
 الفلوريدي المزمن المتوطن (للأسنان) [Chronic endemic  
 (dental) fluorosis] .  
**enamel , nanoid = dwarfed enamel** **ميناء قزمة ، ميناء**  
**رفيعة**  
**enamel navel** **سرّة الميناء**  
**enamel niche** **كوة الميناء ، ثقب الميناء ، عش الميناء**  
 أحد زوجين من انخفاضات قمعية الشكل  
 (Funnel-shaped) في الصفيحة السنية لسن نامية .  
**enamel nodule = enameloma** **عقيدة الميناء = ورم الميناء**  
**enamel opacity** **ظليلية الميناء**  
**enamel organ** **عضو الميناء**  
 تكاثر خلايا الصفيحة السنية التي تطوق الحليمة السنية ؛  
 وهي التي تحدّد شكل تاج السن وتكوين ميناء السن ؛ تنشأ  
 من أنسجة الأديم الظاهر المحيطة ، والصفيحة السنية ،  
 ويرعم السن . وهي المسؤولة عن تكوين ميناء السن خلال  
 النمو .  
**enamel pearl = enameloma** **لؤلؤة مينائية ، لؤلؤة الميناء =**  
**ورم الميناء**

|   |  |
|---|--|
| عقدة مينائية صغيرة تتكوّن عند الموصل المينائي الملاطي باتجاه قمة الجذر ، تشبه اللؤلؤة ، توجد غالباً في منطقة تشعّب الجذر في الأرحاء .   | خطوط نموبنية تراكمية تشاهد تحت المجهر في الميناء ، وتدل على تراكم الطبقات المينائية المتكلسّة في ميناء السن ، وتمتد مائلة عبر المحور الطولي لموشور الميناء .               |
| <b>enamel porcelain</b> خزف مينائي  | <b>enamel translucency</b> شفافية الميناء  |
| تاج جاكيت خزفي تعويضي نصف شفاف خفيف التصبغ ، يستعمل كغطاء خارجي للسن ليمائل شفافية السن الطبيعية .  | <b>enamel tuft</b> لُمة مينائية ، خُصلة مينائية  |
| <b>enamel prisms</b> مواشير مينائية ، قضبان الميناء   | منطقة من مطرس الميناء غير المتكلسة تمتد من الملتقى العاجي المينائي داخل الميناء لمسافة قصيرة .   |
| قضبان موشورية يتكوّن منها الميناء ، وهي تمثل وحدة شكلية أساسية لميناء السن تمتد من الموصل العاجي المينائي إلى سطح الميناء .   | <b>enamel tufts</b> حُرْم مينائية ، خُصل مينائية   |
| <b>enamel proteins</b> بروتينات الميناء   | حُرْم من قضبان الميناء رديئة التكلس تمتد داخل ميناء السن ، تبدأ من الموصل العاجي المينائي .  |
| البروتينات المكونة لجزء كبير من المادة العضوية لميناء السن ، والتي تُصنّع بواسطة أرومات الميناء أثناء تشكل الميناء ، وتشكّل جزءاً من مطرس الميناء ؛ تُسمّى البروتينات حديثة الإفراز ببروتينات الميناء اليافعة (Young enamel proteins) وتُسمّى البروتينات التي تظل متبقية في ميناء السن كاملة النمو ، ببروتينات الميناء الناضجة (Mature enamel proteins) . | <b>enamel , unsupported</b> ميناء غير مدعومة   |
| <b>enamel proteins, mature</b> بروتينات الميناء الناضجة   | <b>enamel wall</b> جدار مينائي   |
| <b>enamel proteins, young</b> بروتينات الميناء اليافعة  | <b>enamel , young</b> ميناء فتية   |
| <b>enamel pulp = stellate reticulum</b> لب الميناء = النسيج النجمي الشبكي   | <b>enamelins = mature enamel proteins</b> بروتينات الميناء الناضجة   |
| <b>enamel , reduced</b> ميناء ضامرة   | <b>enamloblast = ameloblast</b> مُصوِّرة الميناء ، مُولدة الميناء ، بانية الميناء ، أرومة الميناء  |
| <b>enamel ridge</b> ارتفاع مينائي ، حيد مينائي  | <b>enamloblastoma = ameloblastoma = adamantinoma</b> ورم أرومات الميناء ، ورم بانيات الميناء = ورم مينائي  |
| <b>enamel rod = enamel prism</b> قضيب الميناء = موشور الميناء   | <b>enameloma</b> ورم الميناء ، تضخم مينائي سليم ورم حميد ينشأ من النسيج المينائي الجنيني .   |
| <b>enamel scraper</b> كاشط الميناء  | <b>enamelum = enamel</b> ميناء (لاتينية)   |
| <b>enamel spindles</b> مغازل مينائية  | <b>enanthera = enanther</b> طفح باطني ، طفح داخلي  |
| استطالات قصيرة من القنوات العاجية ، تعبر الموصل المينائي العاجي إلى داخل ميناء السن ؛ يمكن رؤيتها تحت المجهر تمر عبر الملتقى العاجي المينائي لمسافة قصيرة داخل الميناء .  | طفح على سطح المخاطية أو أي سطح داخل الجسم . وهو عكس طفح خارجي (Exanthema) .  |
| <b>enamel , stained</b> ميناء مُلطّخة ، ميناء مُتصبغة   | <b>enarthrosis = spheroidal joint</b> مفصل كروي = مفصل حُقّي   |
| <b>enamel , straight</b> ميناء مستقيمة  | انظر مفصل كرة وتجويف (Ball-and-socket joint) .   |
| ميناء تكون فيها القضبان الموشورية مستقيمة .   | <b>encapsulated</b> مُغلّف ، تحفظ  |
| <b>enamel striae of Retzius</b> خطوط ريتزيوس المينائية ، أثلام ريتزيوس المينائية  | مصطلح يستعمل لوصف الشرايين ، والعضلات ، والأعصاب ، والأجزاء الأخرى من الجسم التي تكون مُحاطة بغلاف ليفي أو عُمد غشائي أو محفظة . انظر أيضاً عُمد زليلي (Synovial sheath) . |
| نسبة إلى م. ج. ريتزيوس ، M.G.Retzius ، 1842-1919 ، مُشرّح سويدي .   | <b>encapsulated amalgam alloy</b> خليطة الأملغم المحفوظة ، خليطة الأملغم المغلّفة  |
|   | خليطة الأملغم والزئبق سابقة المعايير المغلّفة في كبسولة لتوفر خلطاً معيارياً .   |
|   | <b>encapsulated powdered gold</b> مسحوق الذهب المحفوظ ، مسحوق الذهب المغلّف  |

|   |  |                                   |  |
|---|--|-----------------------------------|--|
| encapsulation   | مُغَلَّف ، مُغَمِّد<br>انجاس داخل كبسولة.  | endocarditis , chronic            | التهاب بطانة القلب المزمن  |
| encephal- , encephalo-                                      | (سابقة) دماغ ، دماغي   | endocarditis , infective          | التهاب شغاف القلب الإنتاني   |
| encephalo-trigeminal angiomatosis = Sturge-Weber's syndrome | ورام وعائي للدماغ =<br>والعصب ثلاثي التوائم =<br>متلازمة فيبر - ستيرج  | endocarditis , subacute           | التهاب الشغاف تحت الحاد<br>نوع من التهاب الشغاف ، تسببه الجراثيم السبحية ذات<br>العمائر الخضر .  |
| end   | طرف ، نهاية  | endocarditis , subacute bacterial | التهاب الشغاف<br>الجرثومي تحت الحاد  |
| end , articular   | طرف مفصلي  | endocardium                       | بطانة القلب ، الشغاف<br>الغشاء الداخلي المبطن لحجرات القلب .   |
| end cutting bur   | مثقب ذو نهاية قاطعة  | endochondral                      | داخل الغضروف ، ضمن الغضروف   |
| end , distal  | طرف وحشي   | endocranial                       | داخل الجمجمة   |
| end product   | نتائج نهائي  | endocraniosis                     | فرط التعظم الجمجمي   |
| end-to-end bite = edge-to-edge bite                         | عضة طرف لطرف =<br>عضة حد لحد   | endocranium                       | الأم الجافية ، بطانة الجمجمة   |
| Endamoeba = Entamoeba                                       | المتحولات (طفيليات)<br>جنس من الأميبات له أنواع تتطفل على الإنسان .  | endocrine                         | أصم ، داخلي الإفراز<br>عُدّة صمّاء ، عُدّة عديمة القناة  |
| Endamoeba buccalis  | المتحولات الشدقية<br>نوع من الأميبات يوجد على اللثة وفي القلح .  | endocrine gland                   | أية غدة عديمة القناة (لا قنوية) ينساب إفرازها من الهرمونات<br>مباشرة في الدم أو اللمف ، وتؤثر بشكل كبير في<br>الاستقلاب «الأبيض» ونمو الجسم . الغُدّة الصمّاء الرئيسية<br>هي الغدة النخامية (Pituitary gland) ، والغُدّة الدرقيّة<br>(Thyroid gland) ، والغُدّة الدرقيّة (Parathyroid gland) ،<br>والغُدّة فوق الكليّة (Suprarenal gland) .                            |
| Endamoeba gingivalis  | المتحولات اللثوية  | endocrine system                  | جهاز الغُدّة الصمّاء<br>جهاز يشمل على العديد من الغُدّد عديمة القنوات مثل<br>الغدة النخامية الغدة الصنوبرية ، الغدة الدرقيّة ، الغدد نظائر<br>الدرق (Parathyroid gland) ، الغدة التيموسية «التوتة»<br>(Thymus gland) ، الغدة الكظرية (Adrenal gland) ،<br>وبعض الخلايا في البنكرياس ، والمبايض ، والخصيلتين ؛<br>تفرز هذه الغُدّد الهرمونات مباشرة في الدورة الدموية . |
| endarteritis  | التهاب بطانة الشريان   | endocrinodentia                   | علم الغُدّد الصمّ السني<br>دراسة الإفرازات الغدية الداخلية وعلاقتها بنشأة ونمو<br>الأسنان.   |
| endastral incision  | شق داخل الأذن<br>شق أو قطع يستعمل في جراحة الأذن .   | endocrinology                     | علم الغُدّد الصمّاء<br>دراسة الغُدّد الصمّاء أو الغُدّد عديمة القنوات التي تفرز<br>هرمونات مباشرة في مجرى الدم أو الجهاز اللمفاوي لتؤثر<br>على الأنسجة البعيدة عنها .  |
| endemic   | مُستوطن ، مُستوطن<br>تشير إلى مرض يسود في منطقة بذاتها .   | endoderm                          | الأديم الباطن  |
| endemic disease   | مرض مُستوطن ، داء واطن   | endodermal lining                 | طبقة الأديم الباطن   |
| endepidermis = epithelium                                   | البشرة الباطنة ، الظهارة =<br>ظهاري ، طلائي  | endodontia = endodontics          | علم أمراض لب الأسنان ،<br>طب لب الأسنان  |
| endermatic = endermic                                       | داخل الجلد أو الأدمة   |                                   |  |
| endermic = endermatic                                       | عبر الجلد<br>ما ينفذ أو يمتص من خلال الجلد ، مثل بعض أنواع الأدوية .   |                                   |  |
| endermic medication   | عقار (دواء) جلدي   |                                   |  |
| endermically  | بالجلد ، عن طريق الجلد ، بطريق الجلد   |                                   |  |
| endo- , end-  | (سابقة) داخل ، ضمن   |                                   |  |
| endo = endodontics  | علم مُداواة الأسنان اللبية   |                                   |  |
| endocarditis  | التهاب الشغاف ، التهاب بطانة القلب ،<br>ذات الشغاف<br>التهاب بطانة القلب ، أي الغشاء المبطن لتجويف القلب ،<br>يصيب عادة صمامات القلب . |                                   |  |
| endocarditis , acute  | التهاب شغاف القلب الحاد  |                                   |  |
| endocarditis , bacterial                                    | التهاب بطانة القلب الجرثومي  |                                   |  |



|  |  |
|--|--|
| فرع من علم الأسنان يهتم بدراسة اللب السني والأنسجة المتعلقة به ، وجذور الأسنان والنسيج حول السني ، والمعالجة اللبية لقناة الجذر . يُسمى أيضا علم مداواة الأسنان اللبية (Endodontology, Endodontics) .  | امتصاص داخل السن =<br>ارتشاف داخلي في السن<br>داخلي المنشأ |
| endodontic files   | مبارد لبيية  |
| endodontic implant = diodontic implant   | عَرَسَة لبيية  |
| مصطلح بديل وهو مصطلح لم يعد مستعملاً .   |  |
| endodontic instruments   | أدوات المداواة اللبية للأسنان                              |
| endodontic materials   | مواد المداواة اللبية للأسنان                               |
| endodontic pin   | الدبوس داخل جذر السن ، وتد جذري                            |
| دبوس معدني يُدخل من خلال ذروة قناة الجذر لسن طبيعية إلى داخل العظم لتثبيت واستقرار سن متقلقلة .  |  |
| endodontic post system   | نظام وتدي لبيي   |
| endodontic procedure   | إجراء مداواة السن اللبية                                   |
| endodontic stop  | صاد جذري ، موقف جذري ، حاجز جذري                           |
| صاد لتحديد الطول الذي يدخل من الأدوات داخل قناة الجذر بحيث لا يزيد عن الطول المطلوب ؛ كما في نظام الاختبار اليدوي (Test handie system) ، الذي توجد فيه صدمات خاصة مثبتة بطول محدد ، والصاد الفولاذي متعدد التثبيت (Varifix steel stop) ، والصاد المطاطي (Rubber stop) ، والصاد الآلي الجذري (Endomatic stop) .   |  |
| endodontic therapy   | معالجة لبيية ، مداواة لبيية                                |
| endodontic treatment   | معالجة لبيية   |
| endodontics = endodontia =   | علم مداواة الأسنان اللبية                                  |
| endodontology  |  |
| فرع من فروع طب الأسنان يهتم بالأسباب المرضية ، والوقاية ، والتشخيص ، وعلاج الأمراض التي تصيب لب السن والأنسجة حول الذروية ؛ وذلك لمساعدة السن على القيام بوظيفتها ؛ يمكن أن تستدعي مداواة الأسنان اللبية إزالة اللب الحلي ، وذلك كجزء من خطة علاجية كلية للترميم .   |  |
| endodontist  | أخصائي مداواة لب الأسنان                                   |
| طبيب أسنان مُتخصص في علم الأسباب المرضية ، وتشخيص وعلاج أمراض اللب السني والأنسجة الذروية المحيطة بجذر السن ، ويقوم بالمعالجة اللبية لقناة الجذر .   |  |
| endodontitis = pulpitis  | التهاب لب السن = التهاب اللب                               |
| endodontium = dental pulp  | لب السن  |
| endodontologist  | أخصائي مداواة لب الأسنان                                   |
| endodontology = endodontics  | علم مداواة الأسنان اللبية                                  |
| دراسة علمية لجذر السن ، ولب السن ، والأنسجة حول الجذرية في حالتها الصحية والمرضية . انظر (Endodontia) .  |  |
| endodontoma = internal tooth resorption  | امتصاص داخل السن =<br>ارتشاف داخلي في السن                 |
| endogenous = endogenetic   | داخلي المنشأ   |
| ينشأ أو يتكون داخل الكائن الحي ، وليس من مصدر خارجي .  |  |
| endognathion   | ضمن الفك العلوي ، وسط الفك العلوي                          |
| الجزء الافتراضي الداخلي لطليعة الفك العلوي .   |  |
| endo-instrument stand  | حامل أدوات أقتنية الجذر                                    |
| endolarynx   | باطن الحنجرة ، جوف الحنجرة                                 |
| داخل الحنجرة ، الفجوة الحنجرية (Laryngeal cavity) .  |  |
| endolith = denticle  | حصاة داخلية = حصاة لبيية                                   |
| انظر حصاة لبيية (Denticle) .   |  |
| endolymph  | اللمف الداخلي ، اللمف الجواني                              |
| السائل الموجود في التيه الغشائي (القناة الحلزونية Cochlear duct) للأذن الداخلية .  |  |
| endolymphatic  | لمفي داخلي   |
| متعلق باللمف الداخلي أو مشتق منه .   |  |
| endomolare   | علامة رَحَوِيَّة   |
| نقطة محددة على الحافة اللسانية القصوى للسنخ ، في منطقة الأرحاء الثانية الدائمة بالفك العلوي ، وهي واحدة من زوج من علامات قياس الجمجمة .  |  |
| endomorph  | باطني البنية   |
| شخص أنسجة جسمه تنشأ بشكل سائد من الأديم الباطن ، مثل هؤلاء الأشخاص يتميزون بزيادة مفرطة في الدهون وأحشاء كبيرة ، وغالبا ما يكونون قصيري القامة أجسامهم ذات مظهر مُستدير .  |  |
| endoplasm  | هيولى باطنة  |
| endoplasmic  | هيولي باطني  |
| متعلق بالهيولى الباطنة .   |  |
| endoplasmic reticulum  | شبكة الهيولى الباطنية                                      |
| شبكة منتشرة في هيولى الخلية ، تتألف من أنابيب مُغلقة بغشاء ، تُصنّف كجزئية عضوية ذات حجم مجهري فائق الصغر ، لا تُرى إلا بالمجهر الإلكتروني ؛ قد تكون محببة أو خشنة السطح ، حينما تكون الجسيمات الريبسية متصلة بالسطح الغشائي للخلية ؛ أو غير محببة أو ملساء السطح عندما لا تكون الجسيمات الريبسية موجودة . وظيفة هذه الشبكة هو تصنيع البروتينات والدهون . ونقلها للاستقلاب داخل الخلية . |  |
| endoprosthesis   | تعويض داخلي  |

جهاز تعويضي يُركَّب داخل الجسم ، مثل البدلات السنية أو مُنظَّم الضربات القلبية الداخلي .

endoscope منظار داخلي ، منظار باطن جهاز لرؤية ما بداخل الجسم .

endosseous blade implant طعم النصلة داخل العظم غرسة معدنية رقيقة في شكل وتد توضع داخل العظم كدعامة لبدلة سنية نزوعة أو ثابتة .

endosseous implant غرسة داخل العظم انظر غرسة (Implant) .

endosteal implant غرسة ضمن العظم أو الغضروف ، غرسة داخل العظم أو الغضروف غرسة داخل العظم السنخي أو العظم القاعدي أو كليهما معاً .

endosteal implant, endodontic غرسة لبية ضمن العظم غرسة ملساء أو ملولبة تمتد من خلال قناة جذر السن إلى داخل العظم السنخي الحول ذروي لتثبيت سن متقلقة .

endothelial بطاني متعلق بالغشاء المبطن أو مشتق منه .

endothelial cells خلايا بطانية خلايا مبطننة لتجويف في الجسم ، أو للجهاز القلبي الوعائي ؛ وهي خلايا ذات نواة منبسطة .

endothelioma ورم بطاني ورم ينشأ من الخلايا المبطننة للأوعية الدموية .

endothelium بطانة ، غشاء مبطن ، نسيج مبطن الغشاء أو الخلايا المبطننة لختلف تجاويف الجسم ، مثل جهاز الأوعية الدموية الذي يشمل القلب والأوعية الدموية .

endotoxin ذيفان داخلي مُركَّب بروتيني دهني متعدد السكاريد في جدران الخلية لكثير من الجراثيم سالبة الجرام يتحرر حينما يتم تدميرها أو موتها .

endotracheal داخل القصبة الهوائية ، داخل الرغامى

endotracheal intubation تنبيب الرغامى إدخال أنبوب داخل القصبة الهوائية عن طريق الفم أو الأنف خلال التخدير بالاستنشاق وذلك للحفاظ على الممر الهوائي مفتوحاً .

endotracheitis التهاب بطانة الرغامى

endovaccination تطعيم فموي ، التلقيح عن طريق الفم

energy طاقة ، قُدرة ، نشاط ، قُوَّة يؤدي استنشاق الأكسجين من الجو ، بجانب تأثير

الإزيمات في خلايا الجسم إلى أكسدة الجلوكوز ، وتحويله إلى ثاني أكسيد الكربون وماء وتحرير الطاقة .

energy , binding طاقة الاندماج

energy , biotic طاقة حيوية

energy , chemical طاقة كيميائية

energy , kinetic طاقة حركية

energy , potential طاقة كامنة

enervation 1 - ضعف عام وفقدان للقوة  
2- إزالة العَصَب جراحياً أو جزء منه ، نزع الأعصاب ، نقص الطاقة العصبية

engage يُعشِّق ، يشغَل ، يُشارك في

engaged مُعشِّق ، غائر جزئياً في جدار

engine محرك ، آلة

engine arm ذراع المحرك

engine belt حزام المحرك ، خيط المحرك

engine , dental محرك سني ، آلة حفر سنية

محرك كهربائي لتدوير قبضة سنية دوّاره ، بواسطة البكرة والحزام أو بواسطة الهواء المضغوط بسرعة يمكن التحكم بها بواسطة منظم قدم ذي سرعات مختلفة بمقاومة متغيرة .

القبضة السنية تثبت بها أدوات القطع وثقب وتلميع وصلل الأسنان المستخدمة في المعالجة السنية .

engine-driven instrument أداة متحركة آليا

engine , flexible cable محرك ذو سلك مرن

engine , high-speed محرك ذو سرعة عالية آلة تدور بسرعة 12,000 دورة في الدقيقة .

engine , laboratory محرك مخبري

engine , low-speed محرك ذو سرعة منخفضة آلة تدور بسرعة أقل من 12,000 دورة في الدقيقة .

engine mallet مطرقة المحرك السني مطرقة تدار بواسطة المحرك السني وتستخدم أحياناً في تكثيف ورض رقائق الذهب والألمع .

engine , portable محرك نُقال ، محرك قابل للنقل

engine , portable shoulder محرك كتفي نُقال ، محرك يحمل على الكتف

engine , ultra-speed محرك ذو سرعة فائقة آلة تدور بسرعة ما بين 100,000 و300,000 دورة في الدقيقة .

engomphosis = Gomphosis مفصل وتدي

engorgement = hyperemia تحفل

1- زيادة الدم في أي جزء من الجسم .

2- احتقان دموي موضعي أو انتفاخ موضعي .

**enhancement** تقوية ، تعزيز ، ازدياد  
(في التصوير الشعاعي) : زيادة كثافة الصور الشعاعية حتى تتضح تفاصيلها وتيسر ترجمتها وتفسيرها بسهولة .

**enostosis = entostosis** ورم عظمي داخلي ، تعظم داخل العظم  
1- نمو عظمي مرضي موضعي ينشأ داخل تجويف عظمي .  
2- انتشار نمو عظمي ضمن العظم .

**Entamoeba = Endamoeba** المتحولة  
جنس من الأميبا يشمل أنواع متطفلة على الإنسان .

**Entamoeba buccalis =** المتحولة الشدقية

**Entamoeba gingivalis** المتحولة اللثوية = أميبا متحولة شرقية  
أنواع توجد حول اللثة وفي اللويحة على سطوح الأسنان .

**Amoeba buccalis** شرقية

**Entamoeba gingivalis =** المتحولة اللثوية = أميبا متحولة شرقية  
أنواع توجد حول اللثة وفي اللويحة على سطوح الأسنان .

**Enterobacteriaceae** الأمعائيات  
اسم سابق لعائلة كبيرة من الكائنات الدقيقة من مرتبة البكتيريا الحقة سالبة الجرام ، لاهوائية اختيارية ، عسوية الشكل ، أُعيد تصنيفها الآن تحت أجناس أخرى .

**enthlasia** كسر مُفتمت (في الجمجمة)  
كسر غائر ومفتمت في الجمجمة .

**ento-, ent-** (سابقة) داخل ، ضمن ، خلال

**entocone** حُدبة لسانية خلفية لرحى علوية ، حُدبة حنكية وحشية لرحى علوية

**entocoid** حُدبة لسانية خلفية لرحى سفلية ، حُدبة لسانية وحشية لرحى سفلية

**entocranial** داخل الجمجمة

**entoglossal** ضمن اللسان ، داخل اللسان  
يوجد أو يحدث داخل اللسان .

**entomion** الفسويدي  
نقطة عند قمة الزاوية الخشائية للعظم الجداري عند تقاطعها مع الثلمة الجدارية للعظم الصدغي .

**entopic** موضع ، نظامي التوضع  
يوجد أو يحدث في موضعه الطبيعي .

**entostosis = enostosis** تعظم داخلي

**entrance dose = skin dose** جرعة الدخول = الجرعة الجلدية  
كمية أو جرعة الإشعاع التي تمتص في مكان دخول الأشعة.

**entropion = inversion** الشتر الداخلي ، انقلاب الجفن للدخل  
انقلاب الجفن أو رموش الجفن بشكل خاص .

**enucleate** يُفصَع (يستأصل بالكامل)  
عملية جراحية لإزالة كاملة كلية لنسيج ، مثل : سن ، أو كيسة أو عضو أو اقتلاع كلي لنواة من الخلية .

**enucleation** استئصال تام ، فضع  
إزالة كاملة لكيسة أو نسيج مشابه لكيسة ، ومحتوياتها أو جُرمومة سنية من النسيج المحيط بها .

**enula** باطن اللثة  
الوجه الداخلي للثة .

**envelope** غلاف ، غشاء ، محفظة ، غمد  
1- أي غطاء خارجي .  
2- غشاء محيط أو كبسولة محيطة .

**envelope flap** شريحة غمدية ، شريحة غلافية ، سديلة غلافية  
انظر شرائح (Flaps) .

**envelope movement** حركة غمدية ، حركة غلافية

**envelope of motion** إطار الحركة  
نسخ مسار نُقطة ثابتة على القواطع السفلية ، حينما يتحرك الفك السفلي من العلاقة المركزية إلى الإطباق المركزي ، ثم إلى الإطباق المتقدم ثم فتح الفم الاعتيادي ثم أقصى فتح للفم ، ثم العودة إلى العلاقة المركزية .  
مسافة ثلاثية الأبعاد يتحرك ضمنها الفك السفلي خلال حركته الانزلاقية الطبيعية .

**environment** بيئة ، محيط ، وسط بيئي  
الظروف والأحوال الخارجية وتأثيرها على حياة تطور الكائن الحي .

**enviromental conditions** أحوال البيئة

**enzymatic** إنزيمي

**enzymatic activity** نشاط إنزيمي

**enzyme** إنزيم  
نوع من أنواع الحفّاز أو الوسيط . مادة بروتينية مركبة تسبب تخمراً وتغييراً كيميائياً في مواد أخرى بدون أن تتغير هي نفسها . تُسمى المادة التي يؤثر عليها الإنزيم المادة الخاضعة لفعل الركيزة . الخمائر ضرورية لكثير من العمليات داخل الجسم مثل عملية الهضم واستهلاك الطاقة . توجد ثلاث مجموعات من الإنزيمات أو الخمائر الهاضمة : مُفتمت أو مُحللّ النشا أو الأميلاز (Amylases) ، ومُحلّلّ الدهون أو الليباز (Lipases) ، ومُحلّلّ البروتين أو البروتياز (Proteases) .

**eosin** يوزين ، صبغ أحمر  
صبغ بلوري بلون وردي يُحضّر من قار الفحم «قطران الفحم» ، ويستعمل في صبغ الخلايا لدراستها تحت المجهر .

eosinocyte خلية يوزينية  
eosinophil = eosinophile حَمَضٌ ، أليف للحمض ، يوزيني  
خَلية بيضاء سهلة الاصطباغ بصبغة اليوزين .  
eosinophil leucocytes كريات بيض يوزينية  
eosinophilic يوزيني  
1- ميل الخلية أو النسيج أو الكائن الحي للصبغ بصبغة اليوزين .  
2- متعلق بالخلايا البيض اليوزينية .  
eosinophilic granuloma ورم حُبيبي حمضي ، ورم حبيبي يوزيني  
ورم حبيبي مُحِب للحمض . انظر ورم حُبيبي (Granuloma) .  
eosinophils خلايا حمضية  
epactal = supernumerary زائد أو فائض  
Epanutin إبانتين  
انظر فينيتوين الصوديوم (Phenytoin sodium) .  
ependymal بطاني عَصَبِي ، خاص ببطانة بُطينات الدماغ  
ephedrine إيفدرين (مضاد للربو)  
عقار له خواص مشابهة للأدرينالين يُستعمل أساساً في علاج أزمة الربو .  
ephemeral مُؤقت ، سريع الزوال ، زائل ، عابر  
epi- (سابقة) على ، فوق  
epiagnathus غياب الفك العلوي  
epicondyle فوق اللقمة ، على لُقمة الفك (لقيمة)  
epicranial aponeurosis صفاق الشوأة  
الصفاق المطوي (سمحاق الجُمجمة) .  
epicranium الشوأة  
فروة الرأس وتشمل الغلاف الجلدي والأنسجة العضلية والصفاق .  
epicranial muscle عَضلة فروة الرأس ، عَضلة الشوأة  
الغطاء العضلي لفروة الرأس .  
epidemic وبائي ، وافد ، وباء  
1 - مرض يصيب نسبة كبيرة من السكان في منطقة معينة .  
2- الفترة التي ينتشر خلالها مرض ما ويصيب الكثير من الناس .  
epidemic disease مرض وبائي ، داء وبائي  
epidemiology علم الأوبئة ، مَبْحَث الأوبئة ، الوبائيات  
علم يختص بدراسة مرض أو داء وبائي عن طريق ملاحظة تكراره وأماكن انتشاره ؛ من أجل اكتشاف وسائل الوقاية منه والتحكم فيه .

البشرة  
الطبقة الرقيقة الخارجية من الجلد عديمة الأوعية الدموية ، والمستمدة من الأدمة ، وتشتمل على طبقات من الخلايا الظهارية المصففة الحرفشية دون توعية دموية .  
epidermoid ورم بَشرواني  
1- شبيه الأدمة .  
2- سرطانة بشرانية .  
epidermoid carcinoma = سرطانة بشرانية =  
malignant salivar سرطانة الغُدَد اللعابية الخبيثة ،  
gland carcinoma سرطانة غُدديّة  
نوع من السرطانة مشتق من الخلايا الظهارية القشرية ويتميز إلى عدة أنواع .  
epidural = extradural على أو فوق الأم الجافية = خارج الأم الجافية  
تخدير فوق الجافية ، تخدير  
epidural anaesthesia خارج الجافية  
epidural analgesic مسكن خارج الجافية  
حقن محلول مخدر داخل البطانة الخارجية للحبل الشوكي ، لتخدير جزء من الجسم ، ويستخدم للمرضى غير الصالحين للتخدير العام .  
epiglottis الفَلَكَة ، لسان المزمار  
نسيج غضروفي ليفي يشبه الغطاء خلف قاعدة اللسان ، يغطي الفتحة المؤدية إلى الحنجرة أثناء عملية البلع . وظيفة لسان المزمار هي غلق فتحة الحنجرة لمنع الطعام من المرور إلى الحنجرة أو القصبة الهوائية أو الشُعَب الهوائية أثناء البلع ، وتوجيهه إلى المريء .  
epiglottitis التهاب لسان المزمار  
epignathous معلق بورم الفك  
epignathus معتلي الفك (ورم جنيني)  
epilepsy صَرَع  
اضطراب في الجهاز العَصَبِي ، يتميز بنوبات متكررة من تقلصات وتشنجات عضلية لحركات الجسم وفقد الوعي . تسمى النوبات الحادة بنوبة الصرع الكبيرة «Grand mal» ، والنوبات الخفيفة بنوبة الصرع الخفيفة (Petit mal) .  
epilepsy , idiopathic صَرَع ذاتي ، صَرَع مجهول السبب  
epilepsy , Jacksonian صَرَع جاكسوني (يبدأ في طرف ثم ينتشر)  
epileptic صَرعي  
متعلق بالصرع (Epilepsy) .

**epileptic fit** نوبة صرعية

**epimandibular** فوق الفك السفلي ، على الفك السفلي

**epinephrine** إبينيفرين (هرمون كُظري)

اسم أمريكي شمالي للأدرينالين ؛ وهو هُرمون كُظري داخلي المنشأ قابض للأوعية ، أدريناليني التنبيه .

استطباته : يوصف لعلاج التآق ، والتشنج الشعبي الحاد ، والاحتقان الأنفي ، ولزيادة تأثير المخدر الموضعي .

موانع الاستطباب : الحساسية ضد هذا العقار تمنع استعماله .

التأثيرات الجانبية : عدم انتظام النَظْم القلبي (Arrhythmias) ، وارتفاع ضغط الدم .

**epipalatum** حنك معتلي

**epipalatus = congenital teratoma of the mouth** تشوه خلقي لقبه الحنك على شكل ورم

**epipharynx = nasopharynx** بلعوم أنفي

**episcleral artery** شريان فوق الصلبة

فرع من الشريان الهديبي الأمامي ويتصل بالدائرة الشريانية الكبرى للقرنية .

**episphenoid = congenital teratoma of the mouth** ورم جنيني خلقي للرم في قبة الحنك

**epistaxis** رُعاف

نزف من الأنف ناتج عن تهيج موضعي للأغشية المخاطية ، أو العطس العنيف أو هشاشة الغشاء المخاطي ، أو تقصّف جدران الأوعية الدموية أو العدوى المزمنة أو الرضح أو ارتفاع ضغط الدم أو ابيضاض الدم أو نقص فيتامين K .

يسمى أيضاً نزف الأنف (Nosebleed) .

قد يحدث الرعاف نتيجة لانفجار وعاء دموي دقيق في الحاجز الأنفي الأمامي ، ويحدث هذا كثيراً في المراحل الأولى للطفولة ، وفي مرحلة المراهقة . يكثر حدوثه عند البالغين الرجال أكثر من النساء ، وقد يكون حاداً في الأشخاص كبار السن ، ويصاحبه ضيق في التنفس وعدم الراحة والدوخة والغثيان وقد يؤدي إلى الاغماء .

المدخلات : يوصى المريض الذي يعاني من رعاف بالتنفس من الفم ، مع جعل الرأس تميل للأمام قليلاً لمنع الدم من دخول البلعوم لتحاشي ابتلاع الدم . يتم التحكم في نزف الأنف بالضغط وإمسك الأنف بشدة بالأصابع ، أو إدخال كرة من القطن مُشبعة بمحلول موضعي قابض للأوعية الدموية ، مع الضغط على جانبي الأنف ، أو وضع ثلج والضغط على الأنف . إذا استمر النزف ، يُشَفَط الدم

المتخثر وتخدر مخاطية الأنف بمخدر موضعي ، مثل مخدر ليدوكاين الموضعي (Topical lidocaine) ويكوى بقضيب من نترات الفضة أو بالكلي الكهربائي ، ثم تُرَش بالإنيفرين . قد يعالج النزف الشديد خصوصاً من الحاجز الأنفي الخلفي ، بواسطة إدخال ضمادة مائة داخل الأنف تُترك لمدة يوم إلى ثلاثة أيام ؛ خلال هذه الفترة يوضع المريض في وضع فولر (Fowler's position) ، وتفحص الضمادة باستمرار مع إعطاء المريض : مسكناً للألم ومضاداً حيوياً وفيتامين C وفيتامين K ، ووضع ثلج وتناول طعام سائل غير مهيج . قد يُعالج النزف الأنفي المتكرر ، أو المستمر بربط الشريان المغذي للأنف مثل الشريان السباتي الظاهر أو الشريان الغربالي أو الشريان الفكّي العلوي الباطن .

**epistropheus = the axis** ، فائق ، الفقرة الرقبية الثانية ، الفقرة العنقية الثانية = المحور

**epithelial** ظهاري

متعلق بالظاهرة (Epithelium) ، نقيض البطانة (Endothelium) .

**epithelial attachment** ارتباط ظهاري ، مرتكز ظهاري

الظهارة الموجودة عند قاعدة التلم اللثوي أو الجيب اللثوي ملاصقة لسطح السن ، ويعتقد أنها من بقايا خلايا الظهارة المينائية المختزلة . شريط من خلايا البشرة المطبقة الحرشفية مُتصلة بمبنى السن بواسطة الصفيحة القاعدية . انظر ارتباط ظهاري (Junctional epithelium) .

**epithelial attachment cells** خلايا الاتصال الظهاري

**epithelial cell** خلية ظهارية

الخلايا المكونة للظهارة .

**epithelial cell rests** فضلات خلوية ظهارية ، بقايا خلايا ظهارية

**epithelial cells rests of Malassez** بقايا خلايا مالاسيه الظهارية

خلايا عمُد الجذر الظهاري لهرتفيج (Cells of the epithelial root sheath of Hertwig) ، تشاهد تحت المجهر كبقايا من الرباط حول السني .

**epithelial cuff** كفة ظهارية

انظر ملتقى ظهاري ، ارتباط ظهاري (Junctional epithelium) .

**epithelial cyst** كيسة ظهارية

**epithelial debridement** تنضير ظهاري

الإزالة الكلية للبطانة الداخلية للثة أو الجيب حول السني في عملية التجريف اللثوي .

قارن مع تنضير قناة الجذر (Canal debridement) ، والنزع الظهاري (Deepithelialization) .

بقايا ظهارية epithelial debris

حجاب ظهاري epithelial diaphragm

التحام ظهاري epithelial fusion

تطعيم ظهاري = تطعيم شفقي epithelial inlay = buccal inlay

انظر تقويم الدهليز بطعم جلدي (Skin grafting . vestibuloplasty)

بطانة ظهارية epithelial lining

ورم ذو منشأ سني ظهاري epithelial odontogenic tumour

متكلس = ورم بيندبورج calcifying = Pindborg's tumour

لاكيء ظهارية epithelial pearls

لاكيء بون الظهارية epithelial Bohn's pearls

إعادة الارتباط الظهاري epithelial reattachment

هو ما يشار إليه بصورة أكثر دقة ، بتسمية الانطباق الظهاري (Epithelial adaptation) وهو يتعلق بتقارب الظهارة اللثوية من سطح السن في الجيب اللثوي .

بقايا مالاسيه الظهارية epithelial rests of Malassez

تجمعات عنقودية من خلايا الأدمة الظاهرة في الرباط حول السني ، تُستمد من غمد الجذر لهرتفيج .

غمد الجذر الظهاري ، غلاف الجذر epithelial root sheath

غمد الجذر الظهاري epithelial root sheath of Hertwig

لهرتفيج

يشاهد تحت المجهر كامتداد لعضو الميناء ، ويشكل حين نموه جذر السن .

التظهُرُ epithelialization

المرحلة الأخيرة لالتئام الجرح ، أي إعادة النمو للجلد فوق الجرح .

ورم الأرومات الظهارية epithelioblastoma

ظهاري المنشأ epitheliogenetic

مكوّن الظهارة epitheliogenic

ظهاري عُدي ، متعلق بظهارة الغُد epithelioglandular

شبه الظهارة ، شبه الظهاري epithelioid

ورم ظهاري epithelioma

أي ورم ينشأ من الظهارة ، أو مكوّن من خلايا ظهارية ، انظر سرطان (Cancer) .

ورم ظهاري مينيائي epithelioma adamantinum

انظر ورم أرومات الميناء (Ameloblastoma) .

ظهارة ، نسيج ظهاري = (نقيض البطانة) epithelium

طبقة رقيقة من الخلايا تُبطن ، أو تُغطّي الأسطح الداخلية أو الخارجية من الجسم ؛ تتكوّن من خلايا تتصل ببعضها بواسطة كميات صغيرة من المواد اللاصقة . توجد في كثير من أجزاء الجسم مثل الجلد ، حيث تعمل كحماية ضد الجراثيم وتحول دون فقد سوائل الجسم ، وهناك أنواع عديدة من الظهارة .

ظهارة مُهدّبة epithelium , ciliated

نسيج ظهاري ذو استطالات متحركة شبيهة بالشعر .

ظهارة عمودية epithelium , clumnar

ظهارة مؤلّفة من خلايا عمودية موشورية ، (خلايا طولها أكبر من عرضها) ، إما أن تكون بسيطة أو مُطبّقة .

ظهارة ميزابية epithelium , crevicular

ظهارة غير متقرنة تبطن الميزاب اللثوي ، وهي امتداد للخلايا الظهارية الحرفية غير المتقرنة داخل الميزاب تنشأ من ظهارة العرف اللثوي (Gingival crest epithelium) .

ظهارة مكعبية epithelium , cuboidal = cubical epithelium

ظهارة مؤلّفة من خلايا مكعبية الشكل ، إما بسيطة أو مُطبّقة .

ظهارة سنية = epithelium , dental = enamel epithelium

ظهارة ميناية epithelium , enamel = dental epithelium

طبقات أرومات الميناء الداخلية في مطرس الميناء وعضو الميناء .

خلية ظهارية إنتاشية epithelium , germinal

خلية ظهارية تُغطّي المنسل (المبيض أو الخصية) .

ظهارة لثوية epithelium , gingival

طبقة الظهارة الحرفية المُطبّقة ، التي تُغطّي الأنسجة اللثوية .

ظهارة غدوية epithelium , glandular

ظهارة تشتمل على الخلايا المفرزة .

منطقة داخلية ظهارية = epithelium , inner zone =

ظهارة ميناية ضامرة reduced enamel epithelium

ملتقى ظهاري = ارتباط epithelium , junctional =

ظهاري epithelial attachment

ظهارة متقرنة epithelium , keratinized

نوع من الظهارة المُطبّقة ، حيث يترسّب الكيراتين في الخلايا الخارجية فتصبح شبه حرفية ذات سطح صلب .

epithelium , laminated = = ظهارة متصفحة =  
stratified epithelium ظهارة مُطبَّقة

epithelium , oral ظهارة فموية  
نسيج ظهاري يُبطن التجويف الفموي للحنك الصلب  
واللثة ، والسطح العلوي من اللسان ؛ أو يكون متقرناً ،  
ويطن اللوزتين والحنك الرخو والحدين والشفيتين والمنطقة  
تحت اللسانية ويكون غير متقرن .

epithelium , pavement = = ظهارة مُرتصفة ،ظهارة أرضية =  
simple squamous epithelium ظهارة حرشفية بسيطة

epithelium , pigmented ظهارة مصطبغة ، ظهارة ملوَّنة  
ظهارة تشتمل على خلايا تحتوي على حبيبات مصطبغة .

epithelium , pocket ظهارة الجيب  
ظهارة تُبطن الجيب حول السني .

epithelium , reduced dental = = ظهارة سنية ضامرة =  
reduced enamel epithelium ظهارة مينائية ضامرة

epithelium , reduced enamel ظهارة مينائية ضامرة  
طبقة خلوية من بقايا عضو الميناء ، تتصل بسطح الميناء  
لسن في مرحلة البزوغ .

epithelium , sensory ظهارة حسية ، خلية ظهارية حسية  
تتعلق بالأعضاء الحسية الخاصة .

epithelium , simple ظهارة بسيطة  
أي نوع من الظهارة تشتمل على طبقة واحدة من الخلايا .

epithelium , squamous ظهارة حرشفية  
ظهارة تشتمل على خلايا حرشفية منبسطة ، وهي إما  
بسيطة أو مُطبَّقة .

epithelium , stratified ظهارة مُطبَّقة ، خلية ظهارية مُطبَّقة  
نوع من الظهارة تشتمل على العديد من طبقات الخلايا ذات  
الأنواع المختلفة .

epithelium , sulcal = sulcular ظهارة ميزابية ، نسيج  
ظهاري ميزابي

epithelium = crevicular epithelium

epithelium , tabular = = ظهارة أنبوبية = ظهارة حرشفية  
squamous epithelium

epithelium , united enamel = = ظهارة مينائية متحدة =  
reduced enamel epithelium ظهارة مينائية ضامرة

epitympanic فوق الطبلي

eponym اسم منسوب ( لعضو أو داء أو اختبار ) ، مَسْمَاة  
اسم لعضو ، أو متلازمة ، أو مرض أو داء ، أو نسيج  
تشريحي إلخ . أو يشتق من اسم عَلم ، وهو اسم أول  
شخص اكتشفه ووصفه مثل قناة بارثولين (Bartholin's)

duct ، ذُبَّاح لودفيج (Ludwig's angina) ، ألياف شاريي  
(Sharpey's fibers) .

eponymous متعلق بالاسم المنسوب ، متعلق باسم

epostoma = exostosis تعظّم خارجي

epoxy resin راتين أيبوكسي  
نوع من الراتين المصنّع يحتوي على مادة مُصلِّبة ، ويستعمل  
في عمل النماذج والقوالب والطلاء وفي أغراض الإلصاق ؛  
مقاوم للحرارة والكيماويات ، وفي التطبيقات التي يستخدم  
فيها خواصه اللاصقة (AH26 هو ساد لأقنية الجذور يحتوي  
على الراتين الإيبوكسي) .

Epstein-Barr virus = EBV فيروس إبشتاين - بار  
نسبة إلى م. أ. إبشتاين ، M.A.Epstein ، اختصاصي  
باثولوجيا إنجليزي ؛ وي. م. بار ، Y.M.Bar ، خبير  
إنجليزي في الفيروسات معاصر .  
نوع متميز من فيروس هرپسي ، يسبب الحمى الغدية ،  
ويظن أن له علاقة بحدوث ورم بوركت اللمفي (Burkitt's  
lymphoma) .

Epstein's pearls = Bohne's nodules لآليء إبشتاين =  
عقيدات بون  
نسبة إلى أ. إبشتاين ، A.Epstein ، 1849 - 1918 ، أخصائي  
طب أطفال من بوهيميا .  
عقيدات صغيرة بيضاء مصفرة قليلة الارتفاع ، تشاهد على  
جانبي خط الوسط للحنك الصلب ، وقمة الارتفاعات  
السنخية ، عند حديثي الولادة ؛ تختفي تلقائياً خلال أسابيع  
قليلة . قارن مع قلاع بدنر ، قلاع (Bednar's aphthae)  
(Thrush) .

epulides أورام لشوية

epulis ورم لشوي  
أي ورم أو تضخم موضعي في اللثة ، خصوصاً الورم  
الليفي الحميد أو الورم ذو الخلايا العملاقة ؛ قد يحدث أثناء  
فترة الحمل ويختفي بعد الولادة .

epulis, congenital بُعَّة ولادية ، ورم لشوي خلقي  
ورم حميد للخلايا الحبيبية في الفك السفلي أو في الفك  
العلوي ، يصيب عادة منطقة القواطع المركزية ينشأ قبل  
ولادة الطفل وهو في الرحم .

epulis fibromatosum ورم لشوي ليفي  
فرط تنسج ليفي التهابي في اللثة ، يتسبب عن التهيج  
المزمن .

epulis, fibrous ورم لشوي ليفي  
فرط نمو التهابي ذو عنق للنسيج اللثوي .

ورم لشوي مُشقق epulis fissuratum = fissured epulis  
 طية تشبه الستارة من نسيج زائد توجد عند الجناح الخدي للبدلة السنينة غالباً ما تُصاحب البدلات السنينة المتآكلة منذ فترة طويلة .

ورم لشوي ذو خلايا عملاقة epulis , giant-cell = peripheral  
 ورم حبيبي مُحيطي ذو خلايا عملاقة giant-cell granuloma  
 ورم لشوي حبيبي epulis granulomatosion  
 آفة التهابية مفرطة النمو النسيجي تنشأ في السنخ مكان خلع حديث لسن ، تنتج على سبيل المثال عن وجود حافة عظمية حادة .

ورم لشوي خبيث epulis, malignant  
 مصطلح بائد لساركومة تصيب الفك وتكون على هيئة ورم لشوي .

ورم لشوي نخاعي = epulis myeloid = malignant epulis  
 ورم لشوي خبيث

ورم لشوي لوليد حديث الولادة = epulis of the newborn =  
 ورم لشوي خلقي congenital epulis

ورم لشوي حملي epulis , pregnancy  
 نوع من الورم اللثوي ينشأ أثناء الحمل أو كنتيجة للحمل .

ورم لشوي ليفي epulofibroma  
 شبه ورم لشوي ، شبه الورم اللثوي epuloid  
 متعلق بالثقة أو الورم اللثوي (Epulis) .

ندب ، تندب أو تكون الجرح epulosis = cicatrization  
 (أثر الجرح)

ندبي ، تندبي epulotic  
 متعلق بالندبة .

معادلة equation  
 معادلة هانو equation , Hanau's  
 مقادير متساوية equal parts  
 مساواة ، تساو equalization  
 تسوية الضغط ، مساواة الضغط equalization of pressure  
 عملية المساواة في الضغط أو توزيع الضغط بالتساوي .  
 (سابقة) متساوي ، متكافئ ، تساوي ، بصورة متساوية equi-  
 يوازن equilibrate  
 عملية سحل السطح الإطباق للأسنان للحصول على إطباق غير رضحي ومستقر وظيفياً .

موازنة ، معادلة ، اتزان equilibration  
 1- المحافظة على وضع الجسم بشكل متوازن أو متعادل .  
 2- حالة من الاتزان أو التعادل .

موازنة الفك السفلي equilibration , mandibular  
 1- جعل الفك السفلي في حالة توازن مع الفك العلوي عادة ، انظر توازن إطباق (Occlusal equilibration) .  
 2- حالة تكون فيها كل القوى المؤثرة على الفك السفلي متعادلة .

موازنة الإطباق equilibration , occlusal  
 تعديل في شكل السطح الإطباق للأسنان عن طريق السحل ، ليتوازن الضغط الإطباق وبالتالي يتحقق تلامس إطباق متزامن أو علاقة حدية متناسقة وظيفياً مع الأسنان المقابلة ؛ أي جعل الإطباق طبيعياً .

موازن equilibrator  
 أداة أو جهاز يستعمل لتحقيق أو للمساعدة في الحفاظ على حالة التوازن .

توازن equilibrium  
 1- حالة تعادل بين القوى المتقابلة .  
 2- حالة الجسم حينما يتعرض لتأثير قوى مختلفة موزعة ، تكون محصلتها في كل نقطة من الجسم صفراً .  
 3- تعادل بين القوى المؤثرة والمقاومة السالبة .

معدات ، أدوات ، تجهيزات ، أجهزة equipment  
 أدوات سنينة equipment , dental  
 تجهيز (تحضير) الأدوات equipment , preparation  
 أدوات جراحية equipment , surgical  
 تكافؤ ، تساوي ، تعادل القيمة equivalence  
 مكافئ ، متساوي ، متعادل القيمة equivalent  
 استأصل ، جث eradicate  
 استأصال ، اجتثاث ، اقتلاع eradication  
 الهولي العاملة ergastoplasm  
 إرجوكل سيفيرول = فيتامين D. D. ergocalciferol = vitamin D.  
 انظر فيتامين "D" (Vitamin D) .

علم العمل ergonomics  
 دراسة العمل وما يحيط به من ظروف حتى يتم إنجازه على أكمل وجه ، قوانين العمل أو شرائع العمل .

يتآكل ، يحت erode  
 متآكل الحد ، غير منتظم الأسنان erose  
 تآكل ، اتتكال ، تحت ، درم erosion  
 1- قرحة ضحلة (Shallow ulcer) .  
 2- تآكل أية مادة .  
 3- الفقد التدريجي للأنسجة السنينة الصلبة ، من سطح السن بواسطة فعل كيميائي ، أو فعل انسحالي وليس بفعل



كيسة سننية المنشأ توجد حول تاج سن بازغة تنتج عن تجمع دموي أو سائل نسيجي، وتظهر كانتفاخ مزرق في منطقة البزوغ؛ وهي نوع من الكيسة التاجية. انظر كيسة سننية المنشأ (Cyst of dental origin).

**eruption haematoma** ورم دموي بزوعي  
انظر ورم دموي (Hematoma).

**eruption of the teeth** بزوغ الأسنان  
بزوغ زائد، اندفاع زائد

**eruption , over-** تطاول السن باتجاه الفراغ المقابل الناتج عن فقد السن المقابلة.

**eruption table** لوحة البزوغ، جدول البزوغ  
انظر الملحق رقم 2 (Appendix 2).

**eruptive** بزوعي، إثغاري، اندفاعي، طفحي  
متعلق بالبزوغ (Eruption).

**eruptive gingivitis** التهاب اللثة البزوعي  
التهاب لثوي مصاحب لبزوغ الأسنان الدائمة. قارن مع التهاب اللثة التوسفي (Desquamative gingivitis).

**erythema** حمامي  
احمرار سطحي للجلد منتشر أو على شكل بقع، بسبب احتقان الأوعية الدموية الشعرية تحت الجلد.

**erythema dose** جرعة حمامية  
كمية الإشعاع التي تسبب إحمرار مؤقتاً على سطح الجلد الذي تعرض للإشعاع. انظر تحت جرعة (Dose).

**erythema infectiosum** حمامي عدوائية  
مرض معددي حاد حميد يصيب الأطفال بالدرجة الأولى، ويتميز بحمى وطفح حمامي يبدأ من الخدين ويظهر أخيراً على الذراعين والفتحين والردفين والجذع. تختفي الإصابات الأولية مع تقدم المرض. إلا أن أشعة الشمس تزيد من حدة الطفح، الذي يخف عادة بعد عشرة أيام قد يعود ظهور الطفح بعد فترة من الزمن كلما تهيئ الجلد. الفيروس المسبب للمرض هو الفيروس الصغير B19 (Parvovirus B19)، ومعالجته غير ضرورية حيث أن إنذاره جيد جداً، ولاداعي لعزل المريض. يُسمى أيضاً المرض الخامس (Fifth disease).

**erythema migrans linguae =** حمامي مهاجرة لسانية =  
**geographic tongue** اللسان الجغرافي

**erythema multiforme** الحمامي متعددة الأشكال  
مرض التهابي حاد سببه غير معروف، يصيب الجلد. يمكن أن تحدث الإصابات الفموية في مخاطية الفم، حيث تتكون لطخات فموية أو بشرات فموية يمكن أن تتقرح مسببة للألم.

جرثومي؛ انسحال آلي كيميائي (Chemico-mechanical wearing) في الثلث اللثوي من السن أسبابه غير معروفة (كثرة تناول الفواكة الحمضية، التعرض للأبخرة الحمضية، واستحالة الأنسجة الداعمة السننية هي من العوامل التي يمكن أن تسببه). يوجد بشكل شائع عند البالغين وتزداد الإصابة به كلما تقدم العمر. تكثر الإصابة على السطح الشفوي أو السطح الشدقي للأسنان، ويكون تقدماً بطيئاً للغاية - بمعدل 1 ملليمتر كل 3 سنين - وتصاب الأسنان في القوس الفكوية العلوية أكثر من أسنان القوس الفكوية السفلية. انظر أيضاً نخر (Necrosis).

**erosion , dental** تآكل سنني

**erosion , tooth** تآكل السن

**erosive** أكال، ساحل، ساحج، مسبب الائتكال  
1- متعلق بالتآكل.  
2- متعلق بمادة تسبب تآكل السطح.

**erosive lichen planus** حزاز مسطح أكالي  
مرض غير معروف السبب، يُصيب الأغشية المخاطية الفموية، يصاحبه إصابات جلدية في نفس الوقت؛ تتكون في النوع الأكال منه حويصلات وبقعات.

**erubescence** احمرار الجلد

**eructation** تجشؤ، جشاء

**erupt** 1- يتسفت  
2- ييزغ

**eruption** 1- بزوغ، إثغار، اندفاع  
عملية ظهور أو اندفاع الأسنان من خلال اللثة، وهو ما يحدث في حالة تطور السن، حيث تندفع الأسنان من خلال العظم الصلب في السنخ والمخاطية لتبرز في التجويف الفموي، ويستمر بزوغ الأسنان في الفكين حتى تتطابق أسطحها الطاحنة. عند البالغين، يكون بزوغ الأسنان عملية مستمرة لمعادلة تآكل الأسطح الإطباقية لها. يمكن حدوث بزوغ زائد للسن عندما توجد سن في أحد الفكين لا تقابلها سن في الفك المقابل.  
2- طفح.  
إصابة جلدية مرئية تصاحب المرض.

**eruption , active** بزوغ نشط

حركة السن الطبيعية للبزوغ داخل أو في اتجاه التجويف الفموي بدأ من مكان تطوره في العظم السنخي.

**eruption cyst = eruption haematoma** كيسة بزوعية، كيسة الإثغار = ورم دموي بازغ

## erythema nodosum

## حُمَامَى عَقْدَة

التهاب وعائي تحسّاسي يتميز بظهور عقد حمراء تحت الجلد تؤلم بالضغط عليها ، ثنائية الجانب ، توجد على عرف قصبه الرجلين ، وأحياناً على أجزاء أخرى من الجسم . تختفي العقد بعد عدة أيام أو أسابيع ولا تتقرح أبداً ، وتكون مصحوبة بحمى خفيفة وخمول وألم في العضلات والمفاصل . قد تشاهد هذه الحالة في عدوى بالمكورة العقدية (Streptococcal infection) أو اللحمانية (الغرناوية: Sarcoidosis) أو الحساسية للأدوية (Drug sensitivity) .

## erythematous

## حُمَامَى

يتميز بالحمامى (Erythema) .

## erythr- , erythro-

(سابقة) أحمر ، وردي

## erythroblast

البدائية الدموية ، أرومة الكرية الحمراء ، أرومة الحمراء

## erythroblastosis

داء البدائيات الدموية ، داء مصورات

الكريات الحمراء ، داء أرومات الكريات الحمراء

## erythroblastosis fetalis

داء أرومات الكريات الحمراء الجنيني

نوع من فقر الدم الانحلالي يحدث عند حديثي الولادة نتيجة لتناقض زمرة دم الأم والجنين ؛ وعلى وجه الخصوص فيما يخص عامل Rh (Rh factor) ، وزمر الدم A أو B أو O . تحدث الحالة بسبب تفاعل الأضداد والمستضدات في مجرى الدم للطفل ، نتيجة للانتقال المشيمي للأضداد المتكونة في الأم للمستضدات في دم الجنين . في حالة عامل Rh ، يحدث تفاعل انحلالي فقط حينما يكون عامل Rh سالب (Rh negative) عند الأم ، وعامل Rh موجب (Rh positive) عند الجنين . تشتمل الظواهر السريرية للحالة على فقر دم حاد وضخامة الكبد والطحال ، وقد تؤدي بدون التدخل الطبي إلى نقص الأكسجين وفشل قلبي وورم شامل للجسم وضيق تنفس ، ووفاة .

## erythrocyte

## كُرْيَة دَمَوِيَّة حَمْرَاء

خلية دموية حمراء ناضجة ، عديمة النواة ، على شكل قرص ثنائي التقرع ، توجد في الدم . ماتحتويه من الهيموجلوبين هو المسؤول عن انتقال الأكسجين والتوازن الحمضي القلوي في الدم . مُعدّل فترة الحياة لخلية الدم الحمراء هو 120 يوماً ، وهي تتكسر في الطحال ثم تطرح بنقلها عن طريق الجهاز الشبكي البطاني إلى الكبد . تنشأ كريات الدم الحمراء في نقي العظم الأحمر في العظم

الإسفنجي في عظام الأضلاع ، والقص ، والفقرات ، وفي نهايات العظام الطويلة . يكون قطر الخلية الدموية الحمراء عادة 8 ميكرون وثخانتها 2 ميكرون ، وعددها حوالي 5 مليون في كل مليلتر مكعب في الذكور ، وأقل بنصف مليون في الإناث .

## erythrocytes sedimentation rate = ESR

## سرعة تشغل الكريات الحمراء

## erythrodontia

حمرة الأسنان ، احمرار الأسنان

تلون الأسنان بصبغة بنية محمّرة .

## erythromycin

## إريثروميسين

مضاد حيوي يستعمل لعلاج العديد من حالات العدوى ويستعمل دائماً في حالات الحساسية للبنسيلين ، والعداوى المقاومة للبنسيلين . يعطى عن طريق الفم .

## erythroplakia =

التبقّع الأحمر ، تنسج كيرا الأحمر

## Queyrat's erythroplasia

حالة سابقة للسرطان تصيب المخاطية الظهارية ، تتميز بأفات حمراء مخملية محدودة تنتشر فيها عقيدات دقيقة بيضاء من الطلوان (Leukoplakia) ؛ غالباً ما ينشأ فيها ورم سرطاني موضع . تُسمّى أيضاً التنسج الأحمر لكيرا (Queyrat's erythroplasia) .

## erythroplasia

## التنسج الأحمر

طفح حُمَامَى غير مؤلم ذو طبيعة حطاطية أو بقعية ، يصيب الغشاء المخاطي .

## erythroplasia of Queyrat

## تنسج كيرا الأحمر

## erythrosin dye

## صبغة الإريثروزين

مادّة كاشفة تستعمل لكشف وجود اللويحة على سطوح الأسنان .

## eschar

## خُشَارَة

حالة تشبه تقشر الجلد الناتج عن حرق بالنار أو بمادّة كاوية .

## escharosis

## خَشَار

تكوّن قشرة الحرق أو الجرح .

## escharotic

## محدث للخشارة

مادّة كاوية أو مادّة أكالة تسبب ندبة أو جلبة جافة حينما توضع على الجلد .

## escharotic drugs

## أدوية محدثة للخشارة

## Esmarch's operation

## عملية إسمارخ

نسبة إلى ج . ف . أ . إسمارخ ، J.F.A.Esmarch ، 1823 - 1908 ، جراح ألماني .

|   |                         |   |
|---|-------------------------|---|
| علاج جراحي لتصلب المفصل الفكي الصدغي ، بقطع<br>(قص) عظم الفك السفلي .   | esthetics, denture base | جماليات قاعدة البدلة السنية   |
| esophagus = oesophagus مريء   |                         | التلويين الجيد وتشذيب حواف الجزء اللثوي من قاعدة البدلة<br>السنية ، خصوصاً في المنطقة المحيطة بالأسنان لتمائل<br>الأنسجة الفموية الطبيعية ، انظر تشكيل الحافة المتعرجة عند<br>أعناق الأسنان (Festooning) .  |
| esosphenoiditis التهاب العظم والنقي الوتدي  | esthetics, facia        | جمال وجهي   |
| التهاب العظم والنقي الذي يصيب العظم الوتدي أو<br>الإسفيني .   | etch                    | يُخَرَّش  |
| esquilectomy استئصال الشظايا العظمية  |                         | وضع محلول أو هلام من حامض الفسفوريك على سطح<br>السن ، لنزع الأملاح المعدنية . تؤدي عملية التخريش إلى<br>زيادة مساحة السطح المعد للتثبيت الميكانيكي لمواد الإلصاق<br>الرابطة وتعيرية البروتين الذي يؤدي إلى الالتحام<br>الكيميائي ، انظر أيضاً التخريش بالحامض (Acid etch) . |
| إزالة جراحية لشظايا العظم بعد كسر ما ، بسبب قذيفة.<br>[مختصر] معدل ESR = erythrocyte sedimentation rate       | etch , acid             | يُخَرَّش بالحامض  |
| تنفل الكريات الحمر  | etchant                 | مُخَرَّش  |
| معدل ترسيب كريات الدم الحمراء المعلقة في بلازما الدم .  |                         | مادة تستعمل للتخريش ؛ في طب الأسنان عادة ماتكون<br>30% - 50% حمض الفسفوريك .  |
| essay مقال ، اختبار ، تجربة   | etched surface          | سطح مُخَرَّش  |
| essence = essentia عطر ، روح ، أصل ، جَوهَر ، ماهية ، خلاصة   | etching                 | حفر ، تخريش   |
| محلول من زيت طيار مُذاب في الكحول .   |                         | انظر تخريش بالحامض (Acid etching) .   |
| essential oils زيوت طيارة ، زيوت أساسية   | etching , acid          | تخريش بالحامض   |
| زيوت طيارة تُشتق من نبات عطري مثل زيت القرنفل (Oil<br>of cloves) .  | etching agent           | مادة تخريش  |
| ester إستر  | ethanol                 | الإيثانول ، الكحول الإيثيلي<br>انظر كحول (Alcohol) .  |
| مُرَكَّب يتكوّن بإضافة الكحول إلى الحمض وانتزاع الماء .   | ether                   | إثير  |
| esthesia تنبّه الحس ، شعور ، إدراك  |                         | سائل طيار ، كان يستعمل سابقاً في التخدير بالاستنشاق .<br>أما الآن فقد تم استبداله بمواد أكثر أمناً وفاعلية في التخدير .   |
| esthetic = aesthetic حسّي ، تجميلي ، فن التجميل ، فلسفة الجمال  | ethical                 | أخلاقي ، خُلُقي   |
| نسبة إلى جمال الشكل واللون أو المنظر الجميل لحشوة أو<br>بنية سنية .   |                         | 1 - متعلق بعلم الأخلاق (Ethics) .<br>2 - يتعلق بأداب المهنة (Professional etiquette) .  |
| esthetic bridge جسر تجميلي  | ethics                  | علم الأخلاق ، أخلاق ، علم الآداب  |
| esthetic crown تاج تجميلي   |                         | السلوك الأخلاقي أو التعاليم الأخلاقية .   |
| esthetic denture بدلة سنية تجميلية  | ethmocranial            | جُمجمي غربي ، قحفي غربي<br>متعلق بالجمجمة والعظم الغربي .   |
| بدلة سنية تضيفي على المريض الجمال والسحر والوقار ، أو<br>تمنحه الشكل الطبيعي .                                | ethmofrontal            | جبهي غربي   |
| esthetic partial denture بدلة سنية جزئية تجميلية  |                         | متعلق بالعظم الجبهي والعظم الغربي .   |
| esthetic problem مشكلة تجميلية  | ethmoid                 | غربي  |
| esthetic restoration حشوة تجميلية   |                         | 1 - شبيهة بالصفاء ، ذو ثقب .<br>2 - متعلق بالعظم الغربي (Ethmoid bone) .  |
| esthetics علم الجمال ، فن التجميل ، فلسفة الجمال  | ethmoid artery          | الشريان الغربي  |
| توافق مكونات الترميم من حيث الشكل « التكوين » واللون<br>والوضع ، الذي يؤدي إلى جمال مظهر المريض .             |                         |   |
| esthetics , denture جماليات البدلة السنية   |                         |   |
| التأثير الجمالي الناتج عن التعويض السني ، بما يضيفي الجمال<br>المرغوب والجاذبية والشخصية والوقار على المريض . |                         |   |



|                                  |  |  |
|----------------------------------|--|--|
| eury-                            | (سابقة) واسع ، مُتَسَّع ، عريض   | اندلاق   |
| eurycephalic = eurycranial =     | عريض الرأس = عريض  | بروز من غمد ، أو بروز من غلاف خارجي .  |
| eurycephalous                    | القحف  | مُضْمَحَل ، سريع الزوال ، يختفي بسرعة ، غير مُستقر   |
|                                  | ذو رأس عريض شاذ .  |  |
| eurycranial = eurycephalic       | عريض الجمجمة   | تاج إيڤان الذهبي   |
| eurygnathic                      | عريض الفك ، ذو فك عريض   | نسبة إلى ج. إيڤان ، 1888 ، G.Evan ، طبيب أسنان أمريكي .  |
|                                  | ذو فك عريض بشكل غير المألوف .  | تاج من الذهب بدون لحام مشكّل على هيئة الشكل التشريحي لسن طبيعية.   |
| eurygnathism                     | اتساع الفك   |  |
|                                  | ذو فك عريض أو متسع بشكل غير اعتيادي .  |  |
| euryon                           | العريض (نقطة تشريحية في العظم الجداري)   | يُبَخَّر   |
|                                  | إحدى نقطتين على جانبي الجمجمة عند أقصى مقطع عرضي لها .   | تبخير  |
| euryproscopic                    | عريض الوجه ، ذو وجه عريض   | تَبَخَّر ، تَبَخِير  |
|                                  | ذو وجه عريض ، صغير ، وغير اعتيادي .  | تحول المادة من الحالة الصلبة أو الحالة السائلة إلى بخار.   |
| eusol = Edinburgh University     | محلول الجير لجامعة إدينبره = (إيسول)   | انقلاب للخارج ، شَتْر خارجي ، قلب ، تحويل ، عكس  |
| solution of lime                 | محلول من الجير المطهّر بالكlor مع حمض البوريك ، يستعمل كمطهّر وكما مادة منظّفة مضادة للعدوى .                            | تحول السن إلى الخارج في حالة سوء الإطباق .   |
| Eustachian's tube = Eustachian's | قناة يوستاكيوس ،   | يَقْلَب ، يُحوَّل ، يعكس   |
| canal = auditory tube            | أنبوب يوستاكيوس = الأنبوب السمعي ، القناة السمعية  | بدلة إيڤري السنية  |
|                                  | نسبة إلى ب. يوستاكيوس ، 1574-1513 ، B.Eustachio ، طبيب إيطالي .  | نسبة إلى ر. ج. إيڤري ، R.G.Every ، جراح أسنان نيوزيلاندي معاصر .   |
|                                  | أنبوب ضيق يمر من الأذن إلى البلعوم الأنفي . وظيفته معادلة الضغط الجوي على جانبي طبلة الأذن .                             | بدلة سنينة علوية جزئية ، تمتد قاعدة البدلة السنينة لتلامس السطح الوحشي لآخر سن طبيعية خلفية في القوس السنينة . |
| eutectic                         | صهور ، سهل الانصهار  | قَلَع  |
|                                  | 1- ذو نقطة انصهار شديدة الانخفاض . سهل الانصهار ، ينصهر عند درجة حرارة منخفضة . انظر أيضا خليطة صهورة (Eutectic alloy) . | انظر قلع ، نتش (Avulsion) .  |
|                                  | 2- متعلق بمزيج صهور أو بخصائصه . مزيج من عنصرين أو أكثر ينصهر ويعاد تصلبه بدون انفصال عناصره .                           | ساركومة يوينج  |
| eutectic alloys                  | خلائط صهورة  | نسبة إلى ج. يوينج ، 1943-1866 ، J.Ewing ، باثولوجي أمريكي .  |
|                                  | انظر تحت خليطة (Alloy) .   | وَرَم نادر شديد الخبث يصيب العظم ، ينشأ عادة وينتشر إلى عظم الفكين ؛ يصيب الأطفال والشباب البالغين .           |
| evacuating = evacuation          | تفريغ  | (سابقة) بلا ، بدون ، من ، خارج من ، مابعد ex- , exo-   |
| evacuator                        | مُفْرِغ ، مُفْرِغ  | احتداد المرض ، اشتداد المرض  |
| evacuator , oral = aspirator     | مُفْرِغ فموي = مَصَّة ، شفاطة ، آلة ماصَّة ، رشافة   | زيادة حدة المرض وشدة أعراضه .  |
| evacuator , surgical             | مُفْرِغ جراحية ، ماصَّة جراحية   | فَحْص ، كشف على مريض ، اختبار  |
|                                  |  | الفحوصات والأبحاث التي تجرى للأغراض التشخيصية .  |
|                                  |  | فَحْص كيميائي  |
|                                  |  | فَحْص سريري ، فَحْص إكلينيكي   |
|                                  |  | فَحْص تفصيلي ، فَحْص مُفَصَّل  |
|                                  |  | فَحْص عام  |
|                                  |  | فَحْص داخل السفم   |

|                                 |  |                                |   |
|---------------------------------|--|--------------------------------|---|
| examination , oral              | فحص الفم ، فحص فموي                                  | excementosis = hypercementosis | فرط تنسج الملاط   |
| examination , physical          | 1- فحص جسماني  | excentric excursion adjustment | السَّحْلُ الجانبي   |
|                                 | 2- فحص فيزيائي                                       |                                | اللامركزي ، التعديل الجانبي اللامركزي                       |
| examination , pulp vitality     | فحص حيوية اللب                                       | excess                         | فرط ، زيادة ، تجاوز ، إفراط ، زيد                           |
| examination record              | سجل الفحص  |                                | أكثر من الضروري أو المقتن . الحالة التي يحدث فيها بروز      |
| examination , teeth             | فحص الأسنان  |                                | الحشوة من الحفرة المحضرة ، أو امتدادها بعد خط الإنهاء ، مما |
| examination , transillumination | فحص الشفافية   |                                | يتسبب عادة في تهيج اللثة وتدهور حالة الأنسجة الداعمة        |
|                                 | الفحص بالإضاءة النافذة .                             |                                | السنية في المستقبل .  |
| examination , visual            | الفحص بالنظر ، فحص عياني                             | excessive force                | قوة مفرطة   |
| exanthem = exanthema            | طفح ظاهر   |                                | (في تقويم الأسنان) : القوة التي تنشأ عن جهاز تقويمي         |
| exanthema = exanthem            | طفح ظاهر   |                                | مقدارها المفرط يؤدي إلى الإضرار بالأنسجة الداعمة للأسنان    |
|                                 | 1- أي طفح جلدي (Skin eruption) .                     |                                | مما يسبب قسّط الأسنان (Ankylosis) .                         |
|                                 | 2- أي حمى طفحجية (Eruptive fever) .                  | excipient = vehicle            | سواغ ، سواغ الدواء  |
| exanthematous                   | طفحي ، حَبْرِي                                       |                                | مادة ليس لها تأثير دوائي ، تضاف للعقار لجعله مناسباً        |
|                                 | متعلق بالطفح الجلدي (Exanthema) .                    |                                | للتعاطي .   |
| excavation = excavatio          | 1- حفرة ، تجويف ، فجوة                               | excise                         | يستأصل  |
|                                 | 2- تحضير الحفرة أو التجويف                           |                                | الاستئصال الجراحي للنسيج المريض عن بقية الأنسجة             |
|                                 | 3- تجريف   |                                | الصحية .  |
|                                 | إزالة العاج اللين من سن متسوسة ، وتحضير حفرة مكانها  | excision                       | استئصال   |
|                                 | لترمم بحشوة أو حشوة مصبوبة .                         |                                | إزالة أي جزء من الجسم بواسطة القطع ، أو البتر أو            |
| excavation , dental             | 1- تحضير الحفرة السنية                               |                                | الاستئصال الجراحي لنسيج معتل .                              |
|                                 | 2- تجريف سني   | excision biopsy                | خزعة استئصالية  |
| excavator                       | مجرفة  | excision , En Bloc's           | استئصال بالجملة   |
|                                 | 1- أداة قطع يدوية تستخدم لإزالة التسوس من سن         |                                | قطع كبير في العظم .   |
|                                 | متسوسة .   | excision , local               | استئصال موضعي   |
|                                 | 2- أداة قطع تمسك باليد تستخدم في المقام الأول لتجريف |                                | استئصال النسيج المريض والنسيج الطبيعي المجاور .             |
|                                 | التسوس أو العاج اللين من سن نخرة . نصلها حاد         | excision , radical             | بتر جذري  |
|                                 | دائري ، أو بيضاوي أو ملعقي الشكل ، وهي عادة          |                                | استئصال النسيج المريض وإزالة ممتدة للأنسجة المحيطة ، بما    |
|                                 | مزوجة النهاية .                                      |                                | يشمل كامل البنى التشريحية ، مثل العضلات ، والغدد            |
| excavator , cleoid              | مجرفة مخلبية   |                                | اللمفية ، والخذ .   |
| excavator , dental              | مجرفة سنية   | excision , wide                | استئصال واسع  |
|                                 | أداة يدوية تستخدم في طب الأسنان لتجريف وإزالة        |                                | استئصال النسيج المريض والنسيج الطبيعي المجاور لمسافة        |
|                                 | التسوس ، وخصوصاً التسوس العاجي (Dental caries) .     |                                | تتجاوز الجزء المريض .                                       |
| excavator , dentine             | مجرفة العاج  | excisional biopsy              | خزعة استئصالية  |
| excavator , discoïd             | مجرفة قرصية  |                                | انظر خزعة (Biopsy) .  |
|                                 | انظر قرص ، قرصي ، شبيه بالقرص (Discoïd) .            | excitation                     | استثارة   |
| excavator , sharp spoon         | مجرفة ملعقية حادة                                    |                                | انتقال إلكترون مداري من مكانه المعتاد في الذرة إلى مدار     |
| excavator , spoon               | مجرفة ملعقية   |                                | أبعد عن النواة ضمن نفس الذرة .                              |
|                                 | مجرفة سنية ذات نصل بشكل الملعقة ، تستخدم أساساً      | excochleation                  | تجريف الجوف   |
|                                 | لإزالة العاج المتسوس .                               |                                |   |

|                          |   |   |
|--------------------------|---|---|
|                          | عملية كَحت لَحفرة أو فجوة لإزالة مواد غريبة، أو مواد معتلة .  | 1- سقوط على شكل طبقات أو قشور أو حراشف .  |
| excoriate                | يَسْحَجُ الجلد  | 2- السقوط أو التبدل الطبيعي للأسنان اللبنية قبل بزوغ الأسنان الدائمة التي تخلفها .  |
| excoriation              | تسحج  | تقشُّر أو توسُّف اللسان المنطقي = exfoliatio areata linguae   |
| excrete                  | فقدان الطبقة السطحية من الجلد .<br>يُفرغ ، يُفْرز ، يُخرج ، يُبرز   | اللسان الجغرافي   |
| excretion                | إزالة أو طرد الفضلات من الجسم .<br>1- إفراز ، إخراج ، إفراغ   | مُقسَّر ، مُوسَّف   |
| excretory = excurrent    | عملية إخراج الفضلات من الجسم .<br>2- مُفْرزات ، مُفْرغات  | متعلق بـ ، أو يسبب التقشُّر (Exfoliation) .   |
| excretory duct           | المواد (الفضلات) التي تخرج من الجسم .<br>مُفْرغ ، إخراجي ، إفرازي   | السيولوجيا التقشرية   |
| excretory ducts          | قناة مُفْرغة ، قناة إفرازية   | علم يختص بفحص الخلايا التي تنفصل عن أسطح الجسم بطريقة اللطاخة (Smear technique) ، وذلك في الفحص النسيجي في حالة الأورام السرطانية ، أو التغيرات الأخرى في الجسم . |
| excretory ducts          | الجزءَ الانتهائي من القناة اللعابية ، التي تنقل اللعاب كامل التكوّن من القناة المخططة إلى داخل التجويف الفموي .   | تعطى ، دعها تؤخذ (لاتينية)  |
| excursion                | أقنية مُفْرغة ، أقنية مُخرجة  | رمز يستخدم في كتابة الوصفة الطبية ، واختصارها (Exhib)   |
| excursion                | زَيْغان ، انزلاق ، سيوخ   | منفذ خروج = فتحة = نافذة  |
| excursion , lateral      | يستعمل هذا المصطلح للحركات المختلفة للفك السفلي أثناء المضغ : يمكن أن تكون هذه الحركات إلى الجهة الجانبية فتُسمّى الانزلاق الجانبي (Lateral excursion) ، أو إلى الأمام بشكل بروز أو تقدم فيسمى الانزلاق المتقدم أو البارز (Protrusive excursion) ، أو إلى الخلف قليلا بشكل تراجع أو تقهقر فيسمى الانزلاق المتراجع أو المتقهقر (Retrusive excursion) . | (في التصوير الإشعاعي) : فتحة في رأس الأنبوب تصدر من خلالها الأشعة .   |
| excursion movement       | انزلاق جانبي  | exit port = aperture = window   |
| excursion , protrusive   | حركة انزلاقية   | ex- , ex-   |
| excursive                | انزلاق أمامي  | خارجي ، ظاهر  |
| excursive movements      | 1- مُنحرف ، زائع  | خارجي الإفراز   |
| excursive pathway        | حركات انزلاقية  | عُدَد خارجية الإفراز  |
| exelcymosis = extraction | مسار انزلاقي  | أية عُدّة من الغدد متعددة الخلايا (Multicellular glands) التي تفتح على سطح الجلد بقنوات من خلال الظهارة ، مثل عُدَد العرق والغُدَد الدهنية .                      |
| exesion                  | قَلع ، نَزع ، سَحَب = قَلع السن ، خَلع السن   | exodontia = exodontics  |
| exfoliate                | تخطيم سطحي تدريجي للنسيج ، اهتراء سطحي أو ظهاري ، تآكل سطحي   | exodontics = exodontia  |
| exfoliation = exfoliatio | التآكل البطيء للأنسجة السطحية والأنسجة السطحية العظمية ، مثل ما يحدث في حالات التقرُّح .  | دراسة الطرق المستخدمة في قلع الأسنان ، أو قلع أجزاء منها .  |
|                          | 1- يَقشُر ، يَقشُر  | exodontist  |
|                          | 2- يسقط ، يزول  | اختصاصي بقلع الأسنان من يتخصّص في قلع الأسنان .   |
|                          | سقوط الأسنان اللبنية وبزوغ الأسنان الدائمة مكانها .   | exodontosis   |
|                          | تَقشُّر ، تَوَسَّف  | داء العرن السني   |
|                          |   | فرط النمو لزوائد عظمية تصيب سطح جذر السن .  |
|                          |   | exodontology = exodontics   |
|                          |   | علم قلع الأسنان   |
|                          |   | exogenous   |
|                          |   | خارجي المنشأ  |
|                          |   | 1- يتطور أو ينمو خارج الكائن الحي .   |
|                          |   | 2- صفة لحالة تنتج عن عوامل خارجية أو عوامل بيئية .  |
|                          |   | exogenous stimulation   |
|                          |   | تنبيه خارجي المنشأ  |
|                          |   | exognathia = prognathism  |
|                          |   | فقم ، بروز الفك = بروز الفك السفلي  |
|                          |   | التواء السنخي للفك العلوي ، (الفَقَم الخارجي)   |

رافعة = رافعة سننية = dental elevator = exolever  
رافعة لقلع السن أو جزء من السن .

جُحوظ العين = exophthalmia = exophthalmos  
جُحوظي ، متعلق بجُحوظ العينين = exophthalmic  
دراق جُحوظي = exophthalmic goiter = exophthalmic goite  
مرض سببه زيادة إفراز الغدة الدرقية ويتميز بتضخم الغدة الدرقية وجحوظ العينين .

جحوظ العينين = exophthalmos = exophthalmia  
بروز شاذ للمقلة .

خارجي التنبت = exophytic  
آفة فموية تبرز داخل التجويف الفموي .

بروز المقلة = exorbitism = exophthalmos  
عَرَن = exostosis  
فرط نمو للنسيج العظمي ، يبرز خارج سطح العظم أو جذر السن في شكل تورُّم عظمي ، ويمكن أن يكون نتيجة : عن التهاب مزمن أو ضغط مستمر أو متواصل على العظم أو عن تكون ورم ، ويمكن أن تؤثر على استقرار الجهاز التعويضي بالفم . انظر تنوء ، بروز (Torus) .

عَرَن ملاطي = exostosis , cementum  
تكوّن أو ترسب الملاط على السن .

عَرني ، خارجي التعظم = exostotic  
متعلق بالعرن أو النمو العظمي السطحي .

مطلق للطاقة ، باعث للحرارة = exothermic = exothermal  
1- إطلاق للحرارة . كما يحدث في عملية تصلُّب العديد من أنواع الإسمنت والراتين الأكريليك نتيجة التفاعلات الكيميائية .  
2- متعلق بحرارة السطح الخارجي للجسم .

غريب ، دخيل = exotic  
لوصف مرض لا يوجد في منطقة بعينها أو بلد ؛ في بريطانيا مثلاً ، مرض الجذام هو مرض دخيل .

ذيفان خارجي ، ذيفان خارج الخلايا = exotoxin  
إفراز سمي من الخلايا الجرثومية يسبب تلفاً أو تدميراً في أماكن بعيدة عن بؤرة العدوى . نوع فعال من الذيفان السام يتحرر من الكائنات الحية الدقيقة .

يمدّد ، يوسع ، ينشر ، يبسط = expand  
الموسع = expander  
تمدد ، توسع ، امتداد ، اتساع = expansion  
1- زيادة في الحجم أو في مساحة السطح أو في الطول .

2- تحريك الأسنان بطريقة تقويمية من أجل تصحيح سوء الإطباق .

طبقة موسعة = expansion appliance  
قوس موسعة ، قوس التوسيع = expansion arch  
طبقة تقويمية تستخدم لتساعد في تحريك الأسنان جانبياً .

مفتاح موسع ، مفتاح التوسيع = expansion key  
(في تقويم الأسنان): تستخدم للف المرفاع اللولبي (Jack-screw) في الطبقة التقويمية الموسعة (Expansion screw) .

توسيع سني ، تمديد سني = expansion , dental  
(في تقويم الأسنان) : استعمال أسلاك قوسية لتوسيع القوس السننية ، ولإزالة النواتج السنخية السننية نحو الخارج إلى الوحشي من قواعدها المرتكزة على العظم القاعدي .

تمدد متأخر = expansion , delayed  
تمدد تصلبي ، تمدد أثناء التصلب = expansion , hardening  
تمدد رطوبي ، تمدد بالرطوبة = expansion , hygroscopic  
تمدد نتيجة امتصاص الماء كما في حالة الجبس (Gypsum) .

مفتاح موسع ، مفتاح التوسيع = expansion key  
(في تقويم الأسنان) : أداة تستخدم للف المرفاع اللولبي (Jack-screw) في الطبقة التقويمية الموسعة (Expansion screw) .

توسيع فكي علوي = expansion , maxillary  
(في تقويم الأسنان) : طريقة لزيادة عرض القوس السننية باستخدام الطبقات التقويمية الموسعة للعظام والدروز الحنكية ؛ حينما تُطبق قوة كبيرة ، تعرف هذه الطريقة بالتوسيع الفكي العلوي السريع [Rapid maxillary expansion ; (RME)] ، وحين تطبيق قوة خفيفة تُسمى التوسيع الفكي العلوي البطيء [Slow maxillary expansion ; (SME)] .

صفيحة توسيع = expansion plate  
طبقة تقويمية تشتمل على صفيحة قاعدية من جزئين ، يُثبت بينهما مسمار لولبي يمكن بواسطته فصل الجزئين ، وبذلك يتحقق الضغط على الأسنان .

تمدد بدئي ، تمدد أولي = expansion , primary  
توسيع فكي علوي سريع = expansion , rapid maxillary = RME  
توسيع هيكل عظمي باستخدام قوى من 3-10 باوند ، وذلك لتوسيع درز الحنك المتوسط في خلال 7-10 أيام .

توسيع حنكي سريع = expansion , rapid palatal (RPE)  
نسبة التمدد = expansion ratio



**expansion screw** مسمار توسيع ، لولب التوسيع  
(في تقويم الأسنان): أداة آلية ضمن الطريقة التقويمية النزوعة  
(المتحركة) أو الثابتة ، تستخدم لتوسيع القوس السني .

**expansion , setting** تمدد تصليبي  
زيادة بُعدية تحدث عندما تتصلب المواد السنية .

**expansion , skeletal** توسع هيكل عظمي  
(في تقويم الأسنان): استعمال طبائقي ثابتة للحصول على  
قوة تقويمية تطبق على الأسنان ، والتواء السنخي السني في  
الفك العلوي لتحقيق انفصال طبيعي للدرز الخنكي  
المتوسط . يُطبق الضغط أيضا على كل الدرز الوجهية .  
انظر توسيع الفك العلوي السريع (Rapid maxillary  
expansion) .

**expansion , slow maxillary** توسيع فكي علوي بطيء  
(SME)

**expansion , slow palatal** توسيع حنكي بطيء  
توسيع هيكل عظمي للحنك باستخدام قوى ضعيفة لفترة  
طويلة من الزمن (ثلاثة أسابيع إلى شهرين) .

**expansion , thermal** تمدد حراري  
زيادة في حجم النموذج الجبسي ، حينما يتعرض لحرارة  
عالية في مرحلة الإزالة بالحرق خلال عملية الصب .

**expansion , wax** تمدد الشمع

**expansion wire** سلك التوسيع  
طريقة تقويمية سلكية ، مطابقة للقوس السنية تستخدم  
لتدعيم حركة الأسنان .

**expectorant** طارد للبلغم ، مُقشِّع  
عقار يساعد على إفراز البلغم ويجعل طرده سهلا عند  
السعال .

**expectoration** طرد البلغم  
طرد المواد الغريبة من المجرى الهوائي عن طريق الفم .

**experimental** اختبري ، تجريبي

**experimental work** عمل تجريبي

**expiration** زفير ، نهاية ، انقضاء

**expiratory** زفيري  
متعلق بالزفير (Expiration) .

**expire** 1- يَـزْفِر  
2- يموت

**exploration** سبر ، فحص بالمسبر

**explorer** مسبر ، مسبار ، مُستكشف  
أداة وحيدة الطرف أو مزدوجة الطرف مصنوعة من الفولاذ

ذات نصل مرن حاد ، تستعمل في الفحص التشخيصي في  
طب الأسنان الترميمي ، لفحص أسطح الأسنان للتحري  
عن العيوب مثل الكسور أو بداية التسوس السني أو  
الشدوذ ، كما تستخدم أيضا في الأنسجة حول السنية  
لفحص أسطح الجذر لاكتشاف الترسبات الكلسية تحت  
اللثوية ؛ تشمل أنواعه : مسبر كوهورن (Cowhorn's  
explorer) ، مسبر شيبارد كروك (Shepard's crook)  
(Right angle explorer) ، المسبر قائم الزاوية ،  
مسبر الأفقية الجذرية (Endodontic explorer) ، مسبر  
الأنسجة الداعمة السنية (Periodontal explorer) .

**explosive gingivitis =** التهاب اللثة الانفجاري =  
**expulsive gingivitis** التهاب اللثة الدافع

**exposed** مُنكشَف ، مكشوف ، مُتعرِّف

**exposed dentine** عاج مكشوف ، عاج متعر

**exposed pulp** لب منكشف

لب سني مكشوف للبيئة الخارجية المحيطة ومعرض لحدوث  
العدوى الجرثومية نتيجة لكسر التاج أو فقد تاج السن بسبب  
رضح أو اختراق العاج أثناء تحضير حفرة في السن .

**exposure** انكشاف ، تعرية ، تعرض

1- تعرية أو انكشاف منطقة مغطاة ، أو منطقة محمية أو  
محصنة ، كما في التعرية أو الإنكشاف الجراحي .

2- التعرض للعدوى ، أو التغيرات الحرارية ، أو الإشعاع ،  
إلخ .

3- (في علم الأشعة) : قياس كمية التعرض للأشعة .

4- (في طب الأسنان) : فقدان أو زوال ميناء السن والعاج  
الذي يغطي اللب مما يؤدي إلى انكشاف نسيج اللب ، إما  
بسبب استخدام الأدوات ويسمى انكشافاً رضحياً  
(Traumatic exposure) أو بسبب التسوس ويسمى  
انكشافاً تسوسياً (Cariou exposure) .

**exposure , carious** انكشاف تسوسي ، تعرُّف نخري

**exposure , dentine** انكشاف العاج

**exposure , localized** انكشاف موضعي

**exposure , pulp** انكشاف اللب

فتحة في جدار حجرة اللب تؤدي إلى انكشاف لب السن  
للبيئة المحيطة بالفم ، نتيجة مداخلة آلية أو تسوس .

**exposure , root** انكشاف الجذر

**exposure , surgical** تعرية جراحية ، كشف جراحي

التعرية الجراحية أو الكشف الجراحي للأسنان المنطمرة .  
تستخدم التعرية الجراحية في العديد من الأغراض مثل إزالة

العظام عن سن وكشفها جراحياً، ليتسنى العمل على تحريكها تقويمياً من أجل تسهيل بُزوغها .

**exposure time** زمن التعرُّض  
مدة الزمن الذي يقاس بالثواني أو بأجزاء من الثانية، أو بعدد النبضات الكهربائية التي تنبعث خلاله الأشعة .

**exposure , traumatic** انكشاف رضحي، تعرُّض رضحي

**expression** تعبير

**expression , facial** تعبير وجهي، سيماء

**expulsion** إخراج، طرد

**expulsive** دافع، قاذف، طارد

**expulsive gingivitis** التهاب اللثة الدافع

1- التهاب اللثة والأنسجة الداعمة للأسنان الذي قد يصيب سناً واحدة أو عدة أسنان مما يتسبب في فقدانه تدريجياً .

2- التهاب العظم السنخي يدفع السن تدريجياً خارج السنخ .

**extension** 1- تمديد، امتداد  
2- بُروز، نتوء  
3- زيادة، كثرة

**extension-cone paralleling technique = XCP** طريقة التوازي بتمديد المخروط  
إجراء الصور الشعاعية بطريقة التوازي باستخدام مخروط طويل بقياس حوالي 40 سنتيمتراً (16 بوصة) .

**extension bridge** جسر ممتد، جسر امتداد  
جسر سني ذو جاسرة حرة متصلة من طرف واحد بنقطة الارتكاز، ويسمى جسر ظفري أو جسر كابولي (Cantilever bridge) .

**extension for prevention** تمديد وقائي  
أساس تحضير الحفر السنية الذي أوصى به ج. ف. بلاك G.V.Black في سنة 1891، بوجود امتداد حواف الحفرة المحضرة لتشمل مناطق مجاورة من نسيج سليم يتوقع أن تصاب بالتسوس في المستقبل مثل الوهاد والشقوق، أو إلى مناطق ذاتية التنظيف بحيث ينخفض احتمال حدوث تسوس تال .

**extension outline** خط الامتداد الخارجي، امتداد المحيط الخارجي  
حدود سطح المثل التي تحدد كل المساحة التي ستغطيها البدلة. المحيط الخارجي من سطح القالب الذي يشتمل على المساحة الكلية التي تغطيها قاعدة البدلة السنية .

**extension partial denture** بدلة سنية جزئية ممتدة  
انظر بدلة سنية جزئية (Partial denture) .

**extension , ridge** تمديد الحيد، زيادة الحيد  
عملية جراحية لتعميق أو زيادة عمق التلم الشدقي أو التلم اللساني لزيادة ثبات الجهاز التعويضي السني. ويمكن إنجاز ذلك بزيادة إرتفاع الحيد العظمي، أو تعميق الأنسجة الرخوة للميزاب، كما في تقويم الدهليز (Vestibuloplasty) .

**extensive** مُتد، بارز، زائد، كثير

**exterior** خارج، ظاهر

**external** وحشي، خارجي، ظاهر  
عكس إنسي، داخلي، باطن (Internal) .

**external acoustic meatus = external auditory meatus** مجري السمع الظاهر  
قناة الأذن الخارجية وتتكون من عظم وغضروف وتمتد من صوان الأذن إلى الغشاء الطبلي. تُسمى أيضاً القناة السمعية الخارجية (External auditory canal) .

**external angle** زاوية خارجية

**external aperture of aqueduct of vestibule** الفتحة الخارجية للقناة الدهليزية  
فتحة خارجية للقناة الصغيرة الممتدة من دهليز الأذن الداخلية، والواقعة على السطح الداخلي من الجزء الصخري للعظم الصدغي، بجانب فتحة ممر السمع الداخلي .

**external aperture of canaliculus of cochlea** الفتحة الخارجية لقنية القوقعة  
فتحة خارجية للقناة القوقعية (Cochlear channel) على الحافة الوداجية للعظم الصدغي .

**external aperture of tympanic canaliculus** الفتحة الخارجية لقنية الطبلة  
الفتحة السفلية لقناة الطبلة (Tympanic channel) على السطح السفلي للجزء الصخري للعظم الصدغي .

**external attachment** وصلة خارجية، مُثبتة خارجية

**external auditory canal = external auditory meatus** القناة السمعية الظاهرة  
انظر الصماخ السمعي الظاهر (External acoustic meatus) .

**external auditory meatus = external acoustic meatus** مجري السمع الظاهر  
الفتحة السمعية الخارجية من الحارة إلى الغشاء الطبلي للأذن. انظر صماخ (Meatus) .

**external bevel incision** قطع خارجي بجلفنة ، قطع خارجي مشطوف  
 قطع صمم لتقليل ثخانة اللثة من سطحها الخارجي.

**external carotid artery** شريان سباتي ظاهر  
 واحد من زوج من الشرايين مع ثمانية أفرع صدغية كبيرة ، أو ثمانية أفرع فكية علوية كبيرة تنشأ من الشرايين السباتية العامة ، وتغذى الأجزاء والأنسجة المختلفة للرأس والرقبة .

**external carotid plexus** ضفيرة سباتية ظاهرة  
 شبكة من الأعصاب حول الشريان السباتي الظاهر (External carotid artery) تكوّنت من الأعصاب السباتية الظاهرة (External carotid nerves) ، ومن العقدة العنقية العلوية (Superior cervical ganglion) ، تعصب الألياف الودية المصاحبة لأفرع الشريان السباتي الظاهر . قارن مع ضفيرة سباتية أصلية (Common carotid plexus) ، ضفيرة سباتية باطنة (Internal carotid plexus) .

**external ear** أذن خارجية  
 التركيب الخارجي للأذن ويشتمل على الصوان ومجرى السمع الخارجي . تمر الموجات الصوتية من خلال الأذن الخارجية إلى الأذن الوسطى . قارن مع الأذن الداخلية (Internal ear) ، الأذن الوسطى (Middle ear) .

**external epithelium** نسيج ظهاري خارجي ، نسيج ظهاري ظاهر

**external finishing line** خط الإنهاء الخارجي

**external fistula** ناسور خارجي  
 ناسور مفتوح أو ممر شاذ بين عضو داخلي أو تركيب داخلي أو تجويف جسماني أو خراج ينفث عبر سطح الجلد الخارجي .

**external fixation** تثبيت خارجي  
 طريقة لتثبيت قطع العظم المكسور ، باستخدام مسامير تثبيت معدنية في أجزاء العظم المكسور وجهاز انضغاطي متصل بالمسامير من خارج سطح الجمجمة . تتضمن العناية التمريضية التنظيف المستمر للجلد من حول المسامير ، والتطبيق الدائم لمحاليل أو مراهم من المضادات الحيوية . تُزال المسامير بعد التئام الكسور . قارن مع التثبيت الداخلي (Internal fixation) .

**external jugular vein** الوريد الوداجي الظاهر  
 واحد من زوج من أكبر الأوعية الدموية في الرقبة ، يستقبل معظم الدم من القحف والأنسجة العميقة في الوجه . يتكوّن كل وريد وداجي ظاهر من التقاء الوريد

خلف الفكي مع الوريد الأذني الخلفي ، ويمر في الغدة النكفية في مستوى زاوية الفك السفلي ؛ يجري عمودياً أسفل الرقبة ليتحد مع الوريد تحت الترقوة بجانب أو في باطن العضلة الأجمعية الأمامية . يشتمل على زوجين من الصمامات ، يوجد الزوج السفلي عند التقائه مع الوريد تحت الترقوة ، والزوج العلوي يكون عادة فوق الترقوة بحوالي 4 سنتيمترات . يقع الجيب بين هذين الزوجين من الصمامات . قارن مع الوريد الوداجي الباطن (Internal jugular vein) .

**external lateral ligament** رباط جانبي وحشي

**external line** خط خارجي

**external maxillary artery** الشريان الفكي العلوي الظاهر

**external nasal vein** الوريد الأنفي الظاهر  
 وريد تصريف جانب الأنف ، انظر مدخل أنفي ظاهر (Nasalis externa) .

**external oblique line** الخط المنحرف الظاهر

**external oblique ridge** الحافة المنحرفة الظاهرة  
 شريط غير منفذ للأشعة يشاهد على الصور الشعاعية الخلفية للفك السفلي ، يمتد من الحافة الجانبية للفك السفلي إلى منطقة الأرحاء وينتج عن الكثافة العالية للعظم في هذه المنطقة .

**external palatine vein** وريد حنكي ظاهر  
 ينزح منطقة الحنك . انظر مدخل حنكي خارجي (Palatina externa) .

**external pin fixation** التثبيت بدبوس خارجي  
 انظر كسر (Fracture) .

**external pterygoid muscle** العضلة الجناحية الوحشية  
 انظر العضلة الجناحية الجانبية (Pterygoideus lateralis) .

**external surface** سطح خارجي

**external wall** جدار خارجي

**extirpation** استئصال ، نزع  
 الإزالة الكاملة أو اجتثاث الأنسجة ؛ في معالجة قنوات الجذر مصطلح يستعمل بكثرة في وصف الإزالة الكاملة لللب السن الحي .

**extirpation , pulp** استئصال اللب

**extra-** (سابقة) خارج ، خارج عن ، بالإضافة إلى

**extra-alveolar crown** تاج خارج السنخ

**extra-articular** خارج المفصل

**extrabuccal** خارج الفم ، خارج حفرة الفم

|                              |   |                              |  |
|------------------------------|---|------------------------------|--|
| extracapsular                | خارج المحفظة  | extraction , full mouth      | قَلْع كامل الأسنان   |
|                              | أي كسر يحدث قريباً من المفصل ولا يشمل محفظة المفصل :  | extraction indications       | دواعي القَلْع ، استطبابات القَلْع  |
|                              | هذا النوع من الكسور كثير الحدوث في الورك.   | extraction , permanent tooth | قَلْع السن الدائمة   |
| extracellular                | خارج الخلية (خارج خلوي)   | extraction , progressive =   | قَلْع متقدم ، قَلْع متجدّد =   |
| extracellular fluid          | السائل خارج الخلية  | serial extraction            | قَلْع متتابع ، قَلْع متسلسل  |
|                              | سائل نسيجي يحيط بالخلية .   | extraction , root            | قَلْع الجذر  |
| extracerebral                | خارج المخ   | extraction , rubber band     | القَلْع بالشريط المطاطي  |
| extracoronaral               | خارج التاج ، خارج تاج السن  |                              | طريقة لخلع السن تُستخدم عند المرضى المصابين بالناعور أو المصابين باضطراب في الدم : يوضع طوق مطاطي على تاج السن ويحرك إلى الأسفل باتجاه الجذر ، وبذلك تُفصل السن عن السنخ دون حدوث أي نزف للدم .  |
|                              | صفة لتعويض ترميمي يُغَلّف التاج الطبيعي المتبقي .   | extraction , selective =     | قَلْع انتقائي ، قَلْع انتخائي ،  |
| extracoronaral attachment    | وصلة خارج التاج   | serial extraction            | قَلْع اختياري = قَلْع متتابع ، قَلْع متتالي  |
| extracoronaral restoration   | تعويض خارج التاج  |                              | (متتال) ، قَلْع متسلسل   |
| extracoronaral retainer      | مُثبتة خارج التاج   | extraction , serial          | قَلْع متتابع ، قَلْع متتال ، قَلْع متسلسل  |
|                              | 1- مثبتة سنّية وهي عبارة عن تعويض مصبوب لتاج كامل ، أو تاج جزئي يعوض المحيط الخارجي من تاج السن ، ينشأ استقرار وثبات المثبتة خارج التاج من الأسطح الداخلية للمثبتة والأسطح الخارجية لتاج السن المحضرة . |                              | أسلوب تقويمي لتخفيف الازدحام أثناء بزوغ الأسنان الدائمة ، تشتمل على قَلْع انتقائي للأسنان اللبنية في وقت يتزامن مع بزوغ الأسنان الدائمة التالية لها ، يمكن أيضاً أن تشمل قَلْع الضواحك الدائمة . |
|                              | 2- مشبكة مباشرة لبدلة سنّية جزئية نزوعة (متحركة) تحيط بتاج السن بغرض التثبيت والاستقرار .   | extraction , simple          | قَلْع بسيط   |
|                              | 3- وصلة محكمة وهي مثبتة مباشرة مصنعة ، يثبت الجزء البارز منها على السطح الخارجي لتاج مصبوب مثبت بدوره على سن داعمة ، مثل وصلة دالبو المحكّمة (Dalbo precision attachment) .                             | extraction , surgical        | قَلْع جراحي  |
|                              | precision attachment) .   | extraction therapy           | المعالجة بالقَلْع  |
|                              | (Intracoronaral retainer) .   | extraction , tooth           | قَلْع السن   |
| extracoronaral splint        | جسيمة خارج التاج  | extractor                    | قَالع ، نازع ، خالغ ، مُستخرج  |
| extracranial                 | خارج الجمجمة ، خارج القحف   |                              | أداة تستخدم في طب الأسنان لقَلْع الأسنان أو نزع الجذور من الفم .   |
| extract                      | 1- مستخلص ، خلاصة   | extractor , post -           | نازع الوتد   |
|                              | مستحضر يحتوي على العناصر الدوائية الفعالة للدواء .  |                              | أداة لنزع الوتد من جذر السن .  |
|                              | 2- يقلع   | extradental                  | خارج السن ، خارج الأسنان   |
|                              | لإزالة السن .   | extragingival                | خارج اللثة   |
| extracting                   | قَلْع ، استخراج   | extra-oral                   | خارج الفم  |
| extraction                   | قَلْع ، خَلع ، اقتلاع ، استخلاص   | extraoral anchorage          | تثبيت خارج الفم  |
|                              | نزع السن من السنخ السني بواسطة الملاقط السنّية .  |                              | ارتكاز تقويمي من خارج الفم ، تتصل الوصلات السنّية في شكله النموذجي بخطافين (Hooks) يمتدان بين الشفاه ويثبتان بواسطة أطواق مطاطية ، أو بغطاء الرأس أو بشريط رقبة أو أي جهاز آخر خارج الفم .       |
| extraction , compensating    | قَلْع مكافئ ، قَلْع معادل   | extraoral approach           | مأتم من خارج الفم  |
| extraction complications     | مضاعفات القَلْع   | extraoral film               | فلم أشعة خارج الفم   |
| extraction contraindication  | مضادات القَلْع ، مضادات استطباب القَلْع ، موانع القلع   | extraoral forces             | قوى خارج الفم  |
| extraction , deciduous tooth | قَلْع السن اللبنية ، قَلْع السن المؤقتة   |                              |  |
| extraction forceps           | كُلابة القَلْع ، ملقط القَلْع   |                              |  |
|                              | انظر ملقط ، كُلابة (Forceps) .  |                              |  |

|                                       |  |  |
|---------------------------------------|--|--|
| extraoral incision                    | قطع خارج الفم  | 1- تسرب السائل من الوعاء الدموي إلى الأنسجة المحيطة .<br>2- السائل الذي تسرب بهذه الطريقة .  |
|                                       | وصول جراحي إلى الفكين والأنسجة المحيطة عن طريق إجراء قطع على الجلد .   | extravascular  |
| extraoral infraorbital                | حُقنة تحت الحجاج   | خارج الوعاء الدموي ، خارج الأوعية الدموية  |
| extraoral injection                   | الحقن من خارج الفم   | خارجي ، خارجي المنشأ   |
|                                       | إدخال الدواء طريق الاختراق خلال الجلد (مثل : تخدير العصب الإحصاري في سياق التخدير الموضعي) .   | أصله من الخارج ، وينفصل عن الجسم أو العضو أو الجزء ؛ وعكسه داخلي ، داخلي المنشأ (Intrinsic) .  |
| extraoral injection for               | حقنة عصب الفك العلوي من  | extrinsic factors  |
| maxillary nerve                       | خارج الفم  | عوامل خارجية   |
| extraoral mandibular injection        | حقنة الفك السفلي من  | extrinsic muscles  |
|                                       | خارج الفم  | عضلات خارجية   |
| extraoral orthodontic appliance       | طريقة تقويمية خارج الفم  | extrinsic trauma   |
|                                       | جهاز يثبت بجزء من الوجه أو العنق أو خلف الرأس لتفعيل قوة سحب للأسنان أو الفكين ، لتغيير الوضع النسبي للأسنان .   | إطباق بُروزي   |
| extraoral projection                  | تصوير من خارج الفم   | extrudocclusion = extrusion  |
| extraoral pterygomandibular injection | حقنة جناحية فكية من خارج الفم  | extrude  |
| extraoral radiograph                  | صورة شعاعية من خارج الفم   | يجعل السن في وضع إطباق أعلى من الطبيعي أو بزوغ زائد .  |
|                                       | يوضع الفلم في هذه الحالة خارج الفم خلال التعرض للأشعة ، كما في التصوير الإشعاعي البانورامي (Panoramic radiographs) ، يوضع الفلم دائماً في محفظة لخفض كمية الأشعة المستخدمة . | 1- تطاول ، اندفاع للخارج<br>2- انتزاع ، انبثاق<br>3- ثعال  |
| extraoral radiographic examination    | الفحص الإشعاعي من خارج الفم  | أ- حركة الأسنان عند بزوغها عن المستوى الإطباق الطبيعي وتصاحبها حركة مماثلة للأنسجة الداعمة لها ، لعدم وجود سن مقابل لها .  |
| extraoral radiographic projection     | التصوير الشعاعي من خارج الفم   | ب- حالة السن عندما تسحب أو تدفع إلى الأعلى قليلاً خارج السنخ لتأخذ وضعاً جديداً أعلى من تنضيدتها الطبيعي في القوس السنية ؛ وتنتج هذه الحالة عن حالة مرضية أو كجزء من علاج تقويمي . |
| extraoral temporal approach           | اقتراب صدغي من خارج الفم (الوصول للعظم الصدغي من خارج الفم)  | انتزاع الأثيوب   |
| extraoral tracer                      | راسمة خارج الفم  | عملية نزع أنبوب الرغامي من القصبة الهوائية .   |
|                                       | جهاز راسمة القوس القوطية الممتدة خارج الفم .   | exuberant  |
| extraoral tracing                     | رسم خارج الفم  | طافح ، مثمر ، خصيب ، زائد ، مُفرط  |
|                                       | رسم خارج التجويف الفموي . انظر راسمة القوس القوطية (Gothic arch tracing) .   | exudate  |
| extraoral traction = EOT              | جذب خارج الفم ، شد أو جرّ من خارج الفم   | نضحة ، ينضح  |
|                                       | استخدام جهاز خارج الفم لتطبيق قوة على الأسنان في العلاج التقويمي للأسنان .   | سائل يمر من خلال جدران الأوعية الدموية إلى الأنسجة المجاورة في حالات الالتهاب مثل : اللمف (Lymph) .  |
| extraoral traction apparatus          | جهاز شد من خارج الفم   | exudation  |
| extravasation                         | نضح ، تدفق ، انصباب ، تسرب   | نضح  |
|                                       |  | نزبطيء للسائل من خلال جدران الأوعية الدموية السليمة إلى الأنسجة المحيطة نتيجة لوجود التهاب .   |
|                                       |  | exude  |
|                                       |  | ينضح   |
|                                       |  | exuviation   |
|                                       |  | تساقط  |
|                                       |  | تبدل أو تقشر أي نسيج ذي أصل ظهاري مثل خلايا البشرة أو الأسنان اللبنية .  |
|                                       |  | exuviation , deciduous teeth   |
|                                       |  | تساقط الأسنان اللبنية  |
|                                       |  | eye  |
|                                       |  | عين  |
|                                       |  | عضو الإبصار ، واحد من زوج من أعضاء الرؤية التي توجد في الحجاج العظمي في مقدمة الرأس ويعصبها  |

واحد من زوج الأعصاب البصرية (Optic nerves) التي تنشأ من مقدمة الدماغ . يرافق العين بعض البنى الإضافية مثل العضلات واللفائف (Fasciae) وحاجب العين وجفن العين والملتحمة والغدة الدمعية .

**eye ball** مقلة العين ، العين

**eye bank** بنك العيون  
موضع تُحفظ فيه قرنيات العيون البشرية المنتزعة من الموتى حديثاً ، والمستخدمه في عمليات ترقيع القرنية للمكفوفين .

**eye brow** حاجب العين

**eye teeth = canines** الأنياب  
انظر ناب (Canine) .

**eye tooth = upper canine = maxillary canine tooth** سن العين = الناب العلوي  
مصطلح بائد للناب العلوي .

**eyelash** أهداب الجفن

**eyelet wiring = interdental eyelet wiring** التثبيت بالعرورة = التثبيت بالعرورة بين السنية  
انظر بين السني ، بين الأسنان (Interdental) ؛ خياطة بين السنية (Interdental wiring) .

**eyelid** جفن ، جفن العين

**eye socket** محجر العين

**eyeteeth** الأنياب

**eye wear = glasse** نظارات

**Eysson's bone** عظم إيسون  
نسبة إلى هـ . إيسون ، 1620 - 1690 ، H.Eysson ، طبيب هولندي .

العظم الذقني عند الارتفاق الذقني (Symphysis menti) .

|                            |  |
|----------------------------|--|
| <b>f. = fiat = ft</b>      | [مختصر] تُعمل ، لُعمل (لاتينية)<br>تستعمل في كتابة الوصفة الطبية .   |
| <b>F. = Fluorine</b>       | رمز الفلور<br>الرمز الكيميائي للفلور .   |
| <b>F. = Fahrenheit</b>     | رمز فهرنهايت   |
| <b>Fe = iron</b>           | رمز الحديد<br>الرمز الكيميائي للحديد   |
| <b>f.h. = fiat haustus</b> | [مختصر] اعمل شراباً (لاتينية)<br>اعمل شراباً ، اعمل جرعة ، تستعمل في كتابة الوصفة<br>الطبية .  |
| <b>fl. = fluid</b>         | [مختصر] سائل   |
| <b>f.m. = fiat mistura</b> | [مختصر] حَضْرٌ خَلِيطاً (لاتينية)<br>تستعمل في كتابة الوصفة الطبية .   |
| <b>f.p. = fiat pilula</b>  | [مختصر] حَضْرٌ قَرِصاً (لاتينية)<br>تستعمل في كتابة الوصفة الطبية .  |
| <b>ft = foot</b>           | رمز القَدَم<br>وحدة قياس طولية .   |
| <b>ft. = fiat</b>          | [مختصر] حَضْرٌ ، اعمل (لاتينية)<br>تستعمل في كتابة الوصفة الطبية .   |
| <b>fabricate</b>           | يَصْنَع ، يَخْتَلِق ، يَخْتَرِع<br>عملية تصنيع طبقة مثل : مثبتة تقويمية نزووع (متحركة) .<br>تستعمل عادة لوصف عمليات التصنيع التي يقوم بها فني<br>الأسنان على نموذج العمل .   |
| <b>fabrication</b>         | اختلاق ، اصطناع ، صُنِع  |
| <b>fabrication , crown</b> | صُنِع التاج  |
| <b>face</b>                | 1-وجه<br>مقدمة الرأس من الجبين إلى الذقن .<br>2-سَطْح<br>أي سطح خارجي أو وجه .   |
| <b>face-bow</b>            | قوس وجهية  |
|                            | 1 - أداة تستعمل في التعويضات السنية أول من صممها<br>ج . ب . سنو G.B.Snow ، لتحديد علاقة الأسنان بمحور<br>حركة الفك السفلي ، ونقل عَضَّة الشمع إلى المطبق<br>للإستفادة من هذه العلاقة في صناعة الجهاز السني « بدلة<br>الأسنان » . |
|                            | 2- جهاز شبيه بالمسماك يضبط أليا يستعمله أطباء الأسنان<br>لتحديد العلاقة بين لقمة الفك السفلي في المفصل الفكي   |

الصدغي (الجوف العنابي) والقوس السنية العلوية  
والأسنان أو جميعها معا . تنقل هذه العلاقة البعدية إلى  
المطبق لكي تماثل حركة الفك من أجل تصنيع الأجهزة  
التعويضية أو الجبائر الجراحية في الجراحات الفكية  
التقويمية .  
3- (في تقويم الأسنان) : إطار سلكي يستعمل لنقل القوى  
خارج الجسم من حزام الرأس إلى الطبقة التقويمية داخل  
الفم .

|   |   |
|---|---|
| <b>face-bow , adjustable axis =</b>     | قوس وجهية ذات محور  |
| <b>hinge-bow = kinematic</b>            | قابل للضبط (ضبوط) =   |
| <b>face - bow</b>                       | قوس بكرية (رزية)  |
|   | قوس وجهية ذات طرفين فائسين يمكن ضبطهما لتعيين<br>محور دوران الفك السفلي (المحور البكري Hinge axis).   |
| <b>face-bow fork</b>                    | شوكة القوس الوجهية  |
|   | جزء من مجموعة القوس الوجهية تستعمل لتثبيت الحافة<br>الإطباقية لتتلامس مع جسم القوس الوجهية .  |
| <b>face-bow , kinematic = hinge bow</b> | قوس وجهية ذات<br>وجهين متحركين = قوس بكرية (ذات بكر)  |
|   | قوس وجهية لتعيين محور الدوران بالضبط ، عندما يفتح<br>أو يقفل الفك السفلي في أقصى وضع متقهقر ، يمكن<br>ضبط المزايح اللقمية (القائس اللقمي Condylar calipers)<br>فيها لتسجيل حركة مركز دوران لُقمتي الفك السفلي في<br>حفرتي الفك السفلي ، ويتم ذلك بتحريك فك المريض في<br>حركة دوران خالصة (ليست حركة انتقالية Translation<br>movement) . |
| <b>face-bow record</b>                  | التسجيل بالقوس الوجهية  |
|   | تسجيل بواسطة القوس الوجهية لموضع المحور البكري أو<br>لُقمتي الفك السفلي أو الاثنيين معاً . يستخدم التسجيل<br>بالقوس الوجهية لتحديد وضع النموذج العلوي أو<br>النموذج السفلي أو الاثنيين معاً بالنسبة لمحوري فتح وإغلاق<br>المطبق .   |
| <b>face , concave</b>                   | وَجْه مُقَعَّر  |
| <b>face , convex</b>                    | وجه مُحَدَّب  |
| <b>face crib</b>                        | مشبكة الوجه   |
| <b>face , straight</b>                  | وجه مستقيم  |
| <b>face form</b>                        | شكل الوجه ، هيئة الوجه ، صورة الوجه   |
|   | 1 - الحدود الخارجية المكونة للوجه .   |

2- الشكل الخارجي للوجه من المنظر الأمامي ، يوصف هندسياً أحياناً بأنه مربع ، أو مثلث أو مستدق أو يضاوي وبالعديد من التكوينات من هذه الأشكال الأساسية .

**faceometer** قانس الوجه ، مقياس الوجه أداة تستعمل لقياس الأبعاد الوجهية .

**facet** وجيهه

1 - منطقة متآكلة ملساء على سطح السن تكونت نتيجة حركة سن أخرى فوقها .

2- منطقة ملساء من سطح السن نتيجة تآكل السطح ، بسبب الإطباق الطبيعي أو الإطباق الشاذ غير الطبيعي أو كليهما .

منطقة انسحال صغيرة محدودة على سطح العظم ، أو على سطح السن .

3- (في التشريح) : سطح صغير منبسط على العظم ، خصوصاً على سطح متمفصل .

**facial** وجيهي

متعلق بالوجه . مصطلح يستعمل للدلالة على سطح السن المتجه باتجاه الوجه ، مرادفاته : شدقي (Buccal) ، شفوي (Labial) .

**facial afferent fibres** ألياف واردة وجهية

**facial anaesthesia** تخدير وجيهي

فقدان الإحساس في منطقة الوجه نتيجة رضح أو مرض يؤثر على الجهاز العصبي المركزي أو الأعصاب الحسية التي تغذي المنطقة .

**facial angle** زاوية وجهية

(في قياسات الجمجمة) : الزاوية بين خط يصل النقطة الأنفية والنقطة السنخية ، وخط يصل بين الفتحة الحجاجية والنقطة الأذنية ، وهي تظهر مدى بروز الذقن .

**facial artery** الشريان الوجيهي

فرع من الشريان السباتي الظاهر يغذي البلعوم والحنك الرخو والغدد اللعابية تحت الفكية ، وقد يُسمى الشريان الفك الخارجي .

**facial asymmetry** اللاتماثل الوجيهي ، اللاتناسق الوجيهي

**facial block** إحصار وجيهي ، تخدير وجيهي

**facial bones** عظام وجهية

مجموعة العظام الصغيرة حول العينين والأنف التي تكوّن معالم الوجه ، وتشتمل على عظام الفك العلوي ، والفك السفلي ، والعظام الحنكية ، والعظام الوجنية .

**facial canal** قناة وجهية

قناة تمتد من الجزء الصخري للعظم الصدغي إلى الثقبية الإبرية الخشائية يمر خلالها العصب الوجيهي .

**facial concavity** تقعر وجيهي

(في تقويم الأسنان) : مصطلح يستخدم للدلالة على المنظر الجانبي للوجه ، يصف الانحناء الدائري الداخلي للوجه بدء من الجبهة إلى الشفاه حتى الذقن ، ويكون دائماً مصاحباً للصف الثالث III من سوء الإطباق .

**facial convexity** تحدب وجيهي

(في تقويم الأسنان) : مصطلح يستخدم للدلالة على المنظر الجانبي للوجه ، يصف الانحناء الدائري الخارجي للوجه بدء من الجبهة إلى الشفاه حتى الذقن ، ويكون دائماً مصاحباً للصف الثاني II من سوء الإطباق .

**facial esthetics** جمال وجيهي

**facial expression** تعبير وجيهي

**facial form** نمط وجيهي ، شكل الوجه

**facial growth** نمو وجيهي

نمو وكبر الهيكل الوجيهي القحفي والأنسجة الرخوة .

**facial hemiatrophy** ضمور وجيهي نصفي ، ضمور وجيهي شقي

هزال وضمور الأنسجة الرخوة لنصف الوجه والرأس .

**facial hemihypertrophy** فرط ضخامة نصف الوجه ، فرط ضخامة شقية للوجه

حالة ولادية تتسبب في ضخامة أحد جوانب الوجه.

**facial hemiplegia** شلل وجيهي نصفي

شلل يصيب أحد جانبي الوجه .

**facial hiatus = facial canal** فتحة وجهية ، فُرجة وجهية = قناة وجهية

**facial index** المنسب الوجيهي ، المؤشر الوجيهي

نسبة عرض الوجه إلى طوله مضروبة بمئة ، وهي تعطي الانطباع عن حجم الوجه وشكله .

طول الوجه 100 X

الدليل الوجيهي =  $\frac{\text{عرض الوجه}}{\text{طول الوجه}} \times 100$

**facial line = Camper's line** الخط الوجيهي = خط كامبر

**facial mal formation** سوء التكوين الوجيهي

**facial mask** قناع وجيهي ، غطاء وجيهي

**facial nerve** العصب الوجيهي

العصب القحفي السابع ، الذي يعصب عضلات التعبير



الوجعية ، والبطن الخلفي للعضلة ذات البطنين ، والعضلة الركابية ، والعضلة الإبرية اللامية ، والغُد اللعابية تحت الفكية ، والغدد اللعابية تحت اللسانية ؛ وتتحكم الأفرع الواردة بالتذوق في الثلث الأمامي من اللسان . انظر مدخل وجهي (Facialis) .

**facial neuralgia** ألم عصبي وجهي  
متلازمة ألمية ، ذات منشأ غامض بشكل عام ، تتميز بألم في أي منطقة من الوجه أو الأسنان أو اللسان وغالباً في منطقة الكتف . يكون الألم بشكل متقطع ويستمر لدقائق أو لأيام ولا يتميز بمنطقة زناد .

**facial palsy = Bell's palsy** شلل وجهي ، شلل العصب الوجهي = شلل بل

**facial paralysis** شلل وجهي

**facial parasympathetic fibres** الألياف نظيرة الودي الوجهية

**facial pattern** نموذج وجهي  
مصطلح كثيراً ما يستخدم لوصف شكل الوجه أو نوع واتجاه النمو الوجهي .

**facial plane** المستوى الوجهي  
1 - المستوى المار من النقطة الأنفية والنقطة الذقنية عمودياً على المستوى السهمي .  
2 - مستوى مستعرض يمر خلال الجمجمة ، ويتمثل على صورة شعاعية جانبية للجمجمة بواسطة خط يصل النقطة الأنفية والنقطة الذقنية عمودياً على المستوى السهمي . انظر مستوى جبهوي (Frontal plane) .

**facial profile** منظر جانبي وجهي ، صورة جانبية وجهية  
1 - الشكل الخارجي للوجه من الناحية الجانبية .  
2 - الخط الكفافي السهمي المكون للوجه .

**facial seal** سداد وجهي ، ساد وجهي ، إحكام إغلاق وجهي  
(في التعويض السني) : انسداد ينشأ عن تماس الشفاه والخدين بالسطح المصقول للبدلة السنية . يتأثر الانسداد بالهلالة اللعابية الذي يمنع دخول الهواء .

**facial surface** سطح وجهي  
(في التشريح السني) : سطح السن المقابل للشفتين أو الخدين (السطح الشدقي أو السطح الشفوي) .

**facial surfaces of the teeth** أسطح الأسنان الوجهية  
كل من السطح الشفوي والسطح الشدقي .

**facial tic** عرة الوجه ، عرة وجهية  
أي حركة تشنجية أو نفضة بالوجه .

**facial transfixation** تثبيت وجهي  
انظر تثبيت (Fixation) .

**facial triangle** مثلث وجهي  
المثلث الناتج عن التقاء خطوط تصل ما بين النقطة الأنفية والسنتخية والقاعدية .

**facial type** نوع الوجه ، نمط وجهي ، نموذج وجهي  
يصنف الوجه إلى ثلاثة أنواع :  
1 - وجه قصير وعريض : قصير الرأس (Brachycephalic) أو عريض الوجه (Euryprosopic) .  
2 - وجه رفيع وطويل : طويل الرأس (Doilicho cephalic) أو طويل ورفيع الوجه (Leptoprosopic) .  
3 - وجه معتدل : متوسط الرأس (Mesocephalic) أو ذو وجه معتدل العرض (Mesoprosopic) .

**facial vein , posterior** الوريد الوجهي الخلفي

**facial veins** أوردة وجهية  
أوردة تنزح الدم من العضلات وأنسجة الوجه . انظر العضلات الوجهية (Facialis) والوجه (Facies) .

**facies** 1 - وجه ، مظهر الوجه  
2 - سحنة ، هيئة  
3 - سطح بعينه

**facilities** إمكانيات ، وسائل

**facility** إمكانية ، تسهيل ، مرفق ، قوسه علاجية

**facing** وجه ، واجهة صناعية  
رقاقة رفيعة من الخزف أو البلاستيك (الراتين الأكريليكي) تنطبق بإحكام أو تلتصق على خلفية معدنية عن طريق الالتحام الكيميائي أو الدبابيس أو المزلاج ؛ تعمل كوجه تجميل على السطح المرئي من السن أو التاج التعويضي للسن لتحسين مظهرها الخارجي .

**facing , acrylic** وجه أكريليكي

**facing , ceramic** وجه خزفي

**facing , long pin** وجه ذو دبوس طويل

**facing , reverse pin** وجه ذو دبوس عكسي  
وجه خزفي يُثبت بواسطة دبابيس على التاج المعدني التعويضي .

**facing , Steele's** وجه ستيل

**facng , Steele's slotted** وجه ستيل المشقوق ، وجه ستيل الجرّار

**facing with pins** وجه ذو دبابيس

**facio-** (سابقة) وجه ، وجهي

**faciobrachial** وجهي عضدي

**faciocephalalgia** ألم عصبي وجهي

|                                       |   |   |  |
|---------------------------------------|---|---|--|
| <b>faciocervical</b>                  | وجهي عنقوي<br>متعلق بالوجه والعنق .   | <b>failure</b>                                | قصور ، فشل ، عجز ، وهط   |
| <b>faciolingual</b>                   | وجهي لساني<br>متعلق بالوجه واللسان .  | <b>failure , heart</b>                        | فشل القلب  |
| <b>faciolingual hemiplegia</b>        | شلل نصفي وجهي لساني<br>شلل يصيب ناحية واحدة من اللسان والوجه .  | <b>faint</b>                                  | 1- إغماء<br>2- يغمى عليه<br>انظر غشي (Syncope) .   |
| <b>facioplasty</b>                    | ترميم الوجه ، تصنيع الوجه ، رأب الوجه<br>عمليات جراحية تجميلية للوجه .  | <b>fainting</b>                               | إغماء  |
| <b>facioplegia = facial paralysis</b> | الشلل الوجهي  | <b>falciform</b>                              | هلال ، منجلي الشكل   |
| <b>facioscapulohumeral</b>            | وجهي لوحى عضدي  | <b>Fallopium , aqueduct of = facial canal</b> | = قناة فالوب =<br>القناة الوجهية   |
| <b>factitial = factitious</b>         | 1- مُصنَّع ، صُنعي<br>2- ناتج بالصدفة   |   | نسبة إلى ج . فالوب G.Fallopium ، 1523-1562 ، مشر ح<br>إيطالي .   |
| <b>factitious = factitial</b>         | 1- مُصنَّع ، صناعي<br>2- ناتج غير مقصود أو غير متعمد  | <b>false</b>                                  | كاذب   |
| <b>factor</b>                         | عامل<br>مادة ، أو حالة ، أو تأثير أو عامل ، تشارك في حدوث<br>النتيجة .  | <b>false ankylosis</b>                        | التصاق المفصل الكاذب ، قسط كاذب  |
| <b>factor, accelerator</b>            | عامل مسرِّع ، عامل معجَّل   | <b>false bifid tongue</b>                     | لسان مشقوق كاذب<br>شائع الحدوث في الأطفال بسبب السقوط على الذقن ،<br>فيحدث تهتك للسان ، وإذا ترك دون خياطة يعطى شكل<br>اللسان المشقوق .  |
| <b>factor, accessory</b>              | عامل إضافي  | <b>false denticle</b>                         | عاجية كاذبة ، حصة لُبية  |
| <b>factor , articulation</b>          | عامل التمثفصل   | <b>false pocket</b>                           | جيب كاذب<br>مصطلح قديم لم يعد مستعملاً للجيب حول السني<br>(Periodontal pocket) .   |
| <b>factor , etiologic</b>             | عامل ممرض ، عامل مسبب   | <b>falx cerebelli</b>                         | المنجل المخيخي<br>ننوء شبيه بالمنجل من الأم الجافية بين شقيّ الخيخ .   |
| <b>factor, extrinsic</b>              | عامل خارجي  | <b>falx cerebri</b>                           | المنجل المخي<br>حاجز عمودي يشبه المنجل بين نصفي المخ .   |
| <b>factor,intrinsic</b>               | عامل داخلي  | <b>familial</b>                               | عائلي ، فصيلي ، أسري<br>1- متعلق بالعائلة أو يصيب العديد من أفرادها .<br>2- يحدث داخل العائلة الواحدة بشكل متكرر وليس بطريق<br>الصدفة .<br>3- صفة لأية حالة تصيب عائلة بدرجة كبيرة مما يُتوقع<br>حدوثه بالصدفة . |
| <b>factor, reducing</b>               | عامل مختزل  | <b>familial multicystic disease =</b>         | الداء مُتعدّد الأكياس العائلي  |
| <b>facultative</b>                    | 1- مُخَيَّر<br>2- اختياري<br>3- ملكي ( ذو علاقة بالملكة العقلية ) .   | <b>cherubism</b>                              | = ورم زوايا الفك<br>انظر ورم زوايا الفك (Cherubism) .  |
| <b>Fahrenheit</b>                     | فهرنهايت<br>نسبة إلى ج . د . فهرنهايت ، G.D.Fahrenheit ،<br>1736-1686 ، فيزيائي ألماني .<br>نسبة إلى سلم مقياس الحرارة الذي تكون نقطة تجمد الماء<br>فيه هي 32 درجة تحت الصفر ، ونقطة غليانه 212 درجة<br>فوق الصفر . استعمل هذا المقياس حتى وقت قريب في<br>قياس الحرارة الإكلينيكية . حيث تكون درجة حرارة الجسم<br>الطبيعية 98,6 درجة فهرنهايت . وقد بدأ قياس سلسيوس<br>المثوي يحل محله حالياً . | <b>family</b>                                 | عائلة ، أسرة ، فصيلة<br>(في علم تصنيف الأحياء) : القسم الرئيسي من الرتبة ،<br>حيث تنقسم إلى أجناس .  |
| <b>Fahrenheit temperature</b>         | حرارة فهرنهايت<br>درجة تجمد الماء هي 32 درجة فهرنهايت ، والغليان 212<br>درجة فهرنهايت .   | <b>family history</b>                         | تاريخ العائلة ، سيرة العائلة<br>( التاريخ المرضي العائلي )   |

|                       |  |                           |   |
|-----------------------|--|---------------------------|---|
| fan                   | مروحة  | fatty                     | دهني ، شحمي   |
| fan-shaped            | مروحي الشكل  | fatty degeneration        | تنكس دهني   |
| fang                  | 1- سن حادة مؤنفة   | fatty marrow              | نقي شحمي ، نخاع دهني  |
|                       | تستخدم غالباً لوصف ناب أو سن لحيوان متوحش .  | fatty zone                | منطقة شحمية   |
|                       | 2- جذر السن  | fauces                    | حلق ، حلقوم ، مزرد  |
|                       | مصطلح قديم لم يعد يستعمل .   |                           | الفتحة بين الفم والبلعوم التي تكون محاطة بطيتين من العضلات والمغطاة بغشاء مخاطي ، والتي تعرف بأعمدة الحلق ؛ تبدأ من الحنك الرخو على جانبي الحلق ، تمر إحدى الطيتين إلى اللسان والأخرى إلى البلعوم ، وتقع بينهما اللوزتان .  |
| Farabeuf's triangle   | مثلث فارابوف   | fauces , pillars of       | أعمدة الحلق ، أعمدة العُنْدَبَتِينَ   |
|                       | نسبة إلى ل. هـ. فارابوف L.H.Farabeuf ، 1841-1910 ، جراح فرنسي .  |                           | طبّات عضلية منحنية على جانبي فتحة البلعوم تمتد من الحنك الرخو إلى قاعدة اللسان والبلعوم ؛ وتحيط باللوزتين . تسمى أيضاً العمودان الأماميان (Anterior pillars) في القوس اللسانية الحنكية (Palatoglossal arch) ، والعمودان الخلفيان (Posterior pillars) في القوس البلعومية الحنكية (Palatopharyngeal arch) . |
| fascia                | لفافة ، حُزْمَة ، صفاق   | Fauchard's disease =      | داء فوشار ، مرض فوشار =   |
|                       | 1- طبقات من النسيج الخلائي تحت الجلد ( اللفافات السطحية Superficial fasciae) .   | pyorrhoea alveolaris      | تقيح سنخي سني ، الرعال ، التهاب سنخي تقيحي  |
|                       | 2- طبقات من النسيج الخلائي التي تغلف العضلات ، والأعصاب ، والأعضاء الأخرى ( اللفافات العميقة Deep fascia) .  |                           | نسبة إلى ب. فوشار ، P.Fauchard ، 1761-1678 ، جراح أسنان فرنسي .   |
|                       | متعلق باللفافة (Fascia) .  | faucial                   | حَلْقِي ، حَلْقُومِي  |
| fascia, deep          | اللفافة العميقة  |                           | متعلق بالحلق .  |
| fascia, deep cervical | اللفافة العنقية العميقة  | faucial pillar            | عماد الحلق  |
| fascia, pulpebral     | اللفافة العينية  | faucial reflex            | المنعكس الحلقِي   |
| fascia, superficial   | اللفافة السطحية  |                           | التقيؤ بإثارة الحلق .   |
| fascia, transversalis | اللفافة المستعرضة  | faucial tonsil            | لوزة حَلْقِيَة  |
| fascial               | لفافي ، حُزْمِي ، صفاقي  | favorable = favourable    | 1 - مُفضّل ، مُحبب  |
| fascial plane         | مستوي لفافي ، سطح لفافي  |                           | 2- مناسب  |
|                       | فجوة تشريحية كامنة بين طبقتين من اللفائف . فجوة لفاوية (Facial space) .  | FDI = Federation Dentaire | [مختصر] الاتحاد الدولي  |
| fasciculus            | حُزْمَة  | Internationale            | لطب الأسنان   |
| fat                   | دهن ، شحم  | fear                      | خوف   |
|                       | 1- النسيج الدهني في الجسم .  |                           | طَرَف مُستدق ، نهاية مُستدقة  |
|                       | 2- مادة زيتية .  | feather edge              | عملية ترقيق للحافة اللثوية للحشوة أو الطوق النحاسي أو تاج الألومنيوم ، بحيث تنطبق تماما على حافة السن في الميزاب اللثوي ، مما يمنع تهيج الأنسجة اللثوية .   |
|                       | يحتوي الدهن على مركبات عديدة من الأكسجين ، والكربون ، والهيدروجين ، ويوجد في معظم الأطعمة ، وخصوصاً في اللحوم ومنتجات الألبان .  | feather touch             | لمسة وامضة ، لمسة لطيفة وسريعة  |
| fatigue               | تعب  | febrile = feverish        | محموم ، مصاب بالحمى   |
| fatigue, metal        | كلال المعدن  |                           | لوصف حالة الإصابة بارتفاع في درجة الحرارة .   |
|                       | ميل المعدن إلى الكسر نتيجة تكرار التحميل ، أو التحميل المتكرر (يسبب ذلك انخفاضاً في قابلية المعدن للسحب ، مما يؤدي إلى حدوث شقوق صغيرة به يتركز فيها الإجهاد الذي يؤدي في النهاية إلى كسر المعدن . |                           |   |

Fede's disease = داء فيديه ، مرض فيديه = داء ريجا-فيديه ،

Riga-Fede's disease مرض إيجا-فيديه

نسبة إلى ف. فيديه ، F.Fede ، 1913-1832 ، طبيب إيطالي.

تقرُّح حليمي تحت اللسان (Sublingual papillomatous ulceration) يوجد بشكل خاص عند الأطفال ، نتيجة رضخ اللسان بالقواطع السفلية أثناء الرضاعة . يُسمَّى أيضاً داء ريجا- فيديه (Riga-Fede's disease) .

feedback تغذية استرجاعية (ارتجاع) الانسياب المستمر للمعلومات الحسية إلى الدماغ .

feldspar = felspar فلسبار ، فلديسبار معدن متبلور من سيليكات الألومنيوم والصدويوم ، والباريوم والكالسيوم . وهو من أهم عناصر الخزف السني .

felt لبَّاد ، لبد

feltcone , pointed قمع لبَّاد مؤتف ، قُمع لبَّاد مخروطي الشكل

feltwheel قرص لبَّاد ، دولاب لبَّاد

felypressin = Octopressin فليبرسين = أوكتوبرسين

دواء تخليقي قايض للأوعية الدموية يستخدم أو يدخل في محاليل التخدير الموضعي التي تحتوى على البريلوكين (Prilocaine) مثل : سيتانيس (Citanest) . له تأثير ضعيف على القلب أو ضغط الدم . يجب أن لا يعطى للمرضى الحوامل ، لأنه يسبب انقباضات للرحم .

female أنثى

female attachment وصلة أنثوية

جزء من الوصلة المحكمة ويشتمل على شق ضيق أو مجرى ، تنطبق داخله تماماً الوصلة الذكرية (Male attachment) .

femur عظم الفخذ

أطول وأكبر عظم في الجسم ، يمتد بين الركبة والحوض ، ذو رأس شبيه بالكرة يتمفصل مع الحزام الحوضي .

fenestra كُوَّة ، نافذة ، ثقب

(أ) كُوَّة ، فتحة .

(ب) ثقب في العظم .

fenestrate يشقّب

1- يخرق لعمل فتحة أو أكثر للحصول على نافذة .  
2- عمل ثقب أو أكثر من ثقب ، يستخدم غالباً في جدران العظم المعيب في محاولة لحث العظم لترميم هذه العيوب .

fenestrated مثقوب ، ذو ثقوب

1- منطقة جذر السن المتعربة من العظم ، رغم وجود عظم حفافي سليم .

2- عملية يتم فيها الثقيب الجراحي للسمحاق المخاطي والصفيحة السنخية للعظم الذي يغطي نهاية جذر السن وذلك لتسكين الأغم الذي ينتج عن تجمع النضحة .

fenestration ثقيب

شق معيب في النسيج اللثوي أو العظم السنخي على سطح جذر السن .

Fergusson's operation عملية فيرجسون

نسبة إلى سير و. فيرجسون ، Sir W.Fergusson ، 1899-1808 ، جراح إسكتلندي .

1- استئصال الفك العلوي بسبب ورم خبيث .

2- عملية لترميم شقّ الشفة .

-ferous (لاحقة) مُنتج ، محتو على

ferric حديدي

متعلق بالحديد كمعدن ثلاثي التكافؤ .

ferric oxide أكسيد حديدي ، أكسيد الحديد

نوع غير نقي من أكسيد الحديد الأحمر ، الموجود طبيعياً ، يُسمَّى عادة أحمر الصقل ، ويستعمل كمادة تلميع أو صقل ومادة ملونة للأسنان الصناعية ، والخزف ، ومواد الحشو .

Ferrier's separator فاصلة فيرير

انظر فاصلة (Separator) .

Ferrier's rubber dam clamp = مشبك حاجز المطاط

حسب = فيريه مشبك رقم 212 No. 212 clamp

ferrous حديدي ، حديدوز

متعلق بالحديد ، كمعدن ثنائي التكافؤ .

ferrous sulfate سلفات الحديدوز

ferrule طويق

طوق معدني يُثبَّت حول جذر السن أو تاج السن من أجل التقوية .

1- حافة متقوسة

2- حاشية

3- تطاريف ، تضاريس ، عُموج

أ- حواف اللثة المنحنية طبيعياً عند أعناق الأسنان .

ب- نحت وتشكيل المادة الشمعية الأولية ، التي تصنع منها البدلة السنوية لتمائل التضاريس المنحنية عند أعناق الأسنان ، ولتشابه الأنسجة الطبيعية .

festoon , gingival حافة متقوسة لشوية

**festoon , gum** حافة اللثة المتوجهة

**festooning** تشكيل الحواف

نحت وتشكيل قاعدة البدلة السننية لتمثال الشكل المحيطي  
للأنسجة الطبيعية ، التي يتم تعويضها بالبدلة السننية . انظر  
وصف ، تصوير (Characterization) .

**fetid = foetid** نتن

**fetid stomatitis** التهاب الفم النتن

**fetor = foetor** نتن

**fetor exore** البخر ، نفس كريه

**fetor narium** بخر الأنف ، نتن الأنف (خشم)

**fetor oris** نتن الفم (بخر)

**fetus = foetus** جنين

جنين نامي ، من الأسبوع الثامن حتى الولادة .

**fever = pyrexia** حمى ، حرارة مرتفعة

1- ارتفاع غير طبيعي في درجة حرارة الجسم .  
ارتفاع في درجة حرارة الجسم عن درجة الحرارة الطبيعية  
(37 درجة مئوية أو 98,6 درجة فهرنهايت تقاس عن طريق  
الفم) يترافق عادة مع : زيادة النبض ، وزيادة معدل  
التنفس ، والرعشة ، والصداع ، واحتمال الغثيان ،  
والإمساك أو الإسهال . ارتفاع درجة الحرارة فوق 40 درجة  
سنتيجريد يسمى الحمى المفرطة (Hyperpyrexia) ويمكن أن  
يؤدي إلى تشنجات وهذيان .

2- أي مرض يتميز بارتفاع في درجة الحرارة ، وقد يترافق  
بأعراض أخرى مثل : التمللمل ، والهذيان ، وتسارع  
النبض .

**fever , aphthous** حمى قلاعية

**fever blister** نطفة حمية

قرحة البرد (Cold - sore) : حويصلات هربسية (Herpetic  
vesicles) تتواجد على الشفاه ، وتمثل آفة ثانوية .

**fever , rheumatic** الحمى الروماتيزمية

**fever , scarlet** الحمى القرمزية

**fever , uveoparotid = uveoparotitis** التهاب العنبيّة  
والنكفية ، الحمى العنوية النكفية

نوع من الساركويد (Sarcoidosis) يصيب الغدة النكفية ،  
وتتميز بورم صلب غير مؤلم مصحوب بجفاف الفم .

**FFD = focus-to-film distance** [مختصر] المسافة بين الفلم  
والبؤرة

(في التصوير الشعاعي) : المسافة من النقطة البؤرية إلى  
حافطة الفلم .

**fiat = f . = ft .** حَصْر ، اصنع ، رَكَّب (لاتينية)

صيغة أمر تستعمل في كتابة الوصفة الطبية ، واختصارها f.  
أو ft .

**fiber = fibre** ليف ، ليفة ، خيط

**fiberoptics** إضاءة ليفية (بالألياف البصرية)

انتقال الضوء من خلال مادة مرنة (بلاستيكية أو زجاجية) .  
يمكن للضوء الشديد أو الحاد أن ينفذ من خلال السن  
لتشخيص التسوس ، وللحصول على رؤية واضحة لساحة  
العمل حينما يدمج في القبضة ، وفي إثارة تفاعل تصلب  
مادة الراتين المركب الذي يتبلر بواسطة الضوء المدمج مع  
مركب الراتين المتماثر بالضوء (حشوة بيضاء) .

**fibrotomy** قطع الليف ، خزع الليف

عملية جراحية لقطع اللثة أو ألياف الأنسجة الداعمة عبر  
الحاجزي أو كلاهما معاً حول السن ، بغرض تقليل احتمال  
رجوع السن بعد تصحيح دورانه .

**fibre = fiber** ليف ، ليفة ، خيط

تركيب شبيه بالخيط يوجد في الأنسجة العضوية .

**fibre , afferent** ليفة مؤرّدة ، ليف مؤرّد ، ليف وارد

ليف عصبي موصل للنبضات من المحيط إلى المركز العصبي  
(المخ) أو الحبل الشوكي .

**fibres , apical collagen** الألياف الكولاجينية الذروية

**fibres , bone = sharpey's fibres** ألياف العظم = ألياف شاري

**fibres cervical collagen** الألياف الكولاجينية العنقية

**fibres circular collagen** الألياف الكولاجينية الدائرية

**fibres , collagen** ألياف كولاجينية

ألياف لينة مرنة مكونة من حزم من الليفيات ، وغالباً ما  
تكون حزماً كبيرة ؛ من المكونات الرئيسية للنسيج الليفي  
وتمثل العنصر الأساسي في الرباط حول السني .

**fibres , connective** ألياف ضامة

**fibres , dentinal =** الألياف عاجية = استطالات أرومات العاج

**odontoblast processes** العجاج ، شواخص بانيات العجاج

**fibres , dentinogenic =** ألياف عاجية المنشأ =

**von Korff's fibres** ألياف فون كورف

**fibres , efferet** ألياف مُصدّرة ، ألياف صادرة

ألياف عصبية تنقل النبضات من المخ أو الحبل الشوكي إلى  
المحيط .

**fibres , elastic** ألياف مرنة

من المكونات الأساسية للنسيج الضام الرخو ، والغضروف  
المرن ، وأدمة الجلد .

**fibres , enamel = enamel prisms** ألياف مينائية = مواشير مينائية

**fibres , horizontal** ألياف أفقية

ألياف تمتد من سمحاق السنخ إلى ملاط الجذر .

**fibres, inter- radicular collagen** ألياف كولاجينية بين الجذور

**fibres , muscle** ألياف عضلية

**fibres , nerve** ألياف عصبية

**fibres,oblique collagen** ألياف كولاجينية منحرفة

**fibres , odontogenic** ألياف سننية المنشأ

الألياف المكونة لطبقة النسيج الضام من الصفيحة السننية المحيطة بلب السن . لمعرفة تسمية الألياف باسم مكتشفها ، انظر تحت اسم أول شخص وصفها .

**fibres , optic** ألياف ضوئية

**fibres , principal** ألياف أساسية

المجموعة الرئيسية من الألياف الكولاجينية ، التي تؤلف أو تشكل الرباط حول السني .

**fibres , Sharpey's = bone fibres** ألياف شاربي = الألياف العظمية

امتداد الألياف الكولاجينية للرباط حول السني لتتطمر في العظم السنخي ، والملاط ، حيث تشارك بشكل كبير في تثبيت ودعم السن في السنخ .

**fibres , Tomes'** ألياف تومس

هي ألياف العاج السني .

**fibres , transeptal collagen** ألياف كولاجينية عبر الحاجزية

**fibril = fibrilla** لَيْف ، لَيْفَة

ليف أسطواناني رفيع جداً .

**fibrillar = fibrillary** لَيْفِي

متعلق بليفة أو أكثر من ليفة .

**fibrillation** رَجْفَان

ضربات سريعة وفوضوية شاذة لألياف عضلة القلب ، تؤدي إلى اضطراب إيقاع القلب الطبيعي ، الذي يؤدي بدوره إلى توقف الدورة الدموية ، وهي سبب شائع للوفاة .

**fibrilloblast = odontoblast** أرومة الليف ، مصورة

الليف ( خلية ) = مصورة السن

**fibrils , collagen** لَيْفَات كولاجينية

لَيْفَات دقيقة ، رقيقة جداً تتجمع في حزم لتكوين الألياف الكولاجينية .

**fibrils , Ebner's** لَيْفَات إبنر

**fibrin** فبرين ، ليفين

بروتين ليفي غير ذواب يتكوّن بتأثير الثرومبين على الفبرينوجين ؛ حيث يكون شبكة من الألياف تحفظ بينها كريات الدم في عملية تخثر الدم .

**fibrinogen** الفبرينوجين

بروتين دموي ذواب يوجد في بلازما الدم ، يتحوّل إلى فبرين غير ذواب خلال عملية التخثر .

**fibrinogenopenia = afibrinogenaemia** نقص الفبرينوجين في الدم

**fibrinous** ليفيني ، فبريني

متعلق بالليفين .

**fibro-** (سابقة) ليفي ، ليفة ، ألياف ، نسيج ليفي

**fibroadamantinoblastoma = ameloblastic fibroma** ورم أرومات الميناء الليفي ورم أرومات الميناء الليفي

**fibroadenoma = adenofibroma =** ورم ليفي غدي = ورم غدي ليفي = الورم

**fibroadenoma xanthomatodes = foetal fibroadenoma = pleomorphic** الأصفر الغدي

**fibroadenoma** الليفي = ورم غدي ليفي جنيني = ورم غدي ليفي متعدد الأشكال

**fibroblast** أرومة الليف

إحدى خلايا الخلايا الجنسية (Germ cells) التي ينشأ منها النسيج الضام .

خلية بدئية غير ناضجة توجد في نسيج ضام آخذ بالتطور ، قد تصبح خلية أرومة غضروفية أو أرومة كولاجينية أو أرومة عظمية ، يؤدي هذا التمايز إلى تكوين الغضروف أو الكولاجين أو العظم .

**fibroblastoma** ورم الأرومة الليفية ، ورم ليفي مُصوري ورم ينشأ من أرومة ليفية .

**fibrocartilage** عُضروف ليفي

نوع من الغضروف يحتوي على نسيج ليفي كثيف .

**fibrocartilaginous joint** مفصل غضروفي ليفي

انظر ارتفاق ، وصل (Symphysis) .

**fibrocystic** ليفي كيسبي

**fibrocyte = fibroblast** خلية الليف الأولية (خلية ليفية) ، خلية النسيج الضام

خلية غير نشطة توجد في النسيج الضام تنشأ من الخلية الليفية .

**fibro-epithelial polyp** سليلة ظهارية ليفية

تضخم نسيجي نتيجة فرط نمو الظهارة والنسيج الضام .

**fibroma** ورم ليفي

ورم حميد مكوّن من أنسجة ليفية ، ينشأ من نسيج ليفي ظهاري .

|  |  |  |
|--|--|--|
| <b>fibroma , ameloblastic</b>            | ورم ليفي مينائي  | ورم يماثل في تركيبه ورم أرومات الميناء اللبني ، ولكن تُظهر مكونات الطبقة المتوسطة السمات الخبيثة للـساركومة .                          |
|  | ورم حميد يحتوي على كل من الظهارة سنية المنشأ والنسيج الضام ، يشبه تكوين الحليمة السنية ، ويوجد عادة بالفك السفلي في الأشخاص الأقل من 12 سنة من العمر .   |  |
| <b>fibroma , cementifying</b>            | ورم ليفي ملاطي   | نمو داخلي شاذ للنسيج الضام اللبني نتيجة التهاب مزمن .  |
|  | ورم حميد ذو منشأ سني يماثل الورم اللبني المتعظم ، يوجد في الفك السفلي لكبار السن ؛ يبدأ بنمو نسيج ليفي خلوي يتمعدن تدريجياً حتى يصبح شبيه الملاط .   | <b>fibrosis , oral submucous</b>   |
| <b>fibroma , cemento-</b>                | ورم ليفي ملاطي   | مرض يتميز بتليف متقدم تحت الأغشية المخاطية الفموية ، خاصة في الخدم مع ضمور النسيج الظهاري المُغطي له ، يمكن أن يكون حالة قبل سرطانية . |
| <b>fibroma , odontogenic</b>             | ورم ليفي سني المنشأ  | <b>fibrositis</b>  |
|  | نوع من الورم اللبني يحتوي على نسيج ليفي سني المنشأ .   | التهاب النسيج اللبني ، مسبباً للألم وصعوبة الحركة .  |
| <b>fibroma , ossifying</b>               | ورم ليفي مُتعظم  | <b>fibrotic</b>  |
|  | ورم حميد يحتوي على نسيج ليفي وبعض الخلايا العظمية وكتل متمعدنة ، يماثل في تركيبه خلل التنسج اللبني ولكنه منفصل داخل محفظة عن العظم المحيط به .   | متليف لب متليف   |
| <b>fibroma , osteo-</b>                  | ورم ليفي عظمي  | <b>fibrotic pulp</b>   |
|  | تليف منتشر ، تعدد الأورام اللبينية ، داء الأورام اللبينية (ورام ليفي) نمو العديد من الأورام اللبينية .   | انظر تحت لب (Pulp) .   |
| <b>fibromatosis</b>                      | تليف منتشر ، تعدد الأورام اللبينية ، داء الأورام اللبينية (ورام ليفي)  | <b>fibrous</b>   |
|  | نمو العديد من الأورام اللبينية .   | ليفني ، ذو ألياف ، مُتليف متعلق بليفة أو ألياف ، يتميز بتكونه من ألياف .   |
| <b>fibromatosis , gingival =</b>         | تليف لثوي منتشر = لثة فيلية ، لثة مُتفيلة (ورام ليفي لثوي)   | <b>fibrous ankylosis</b>   |
| <b>elephantiasis gingivae</b>            | لثة مُتفيلة (ورام ليفي لثوي)   | تصلب مفصلي نتيجة التصاقات ليفية أو تليف للمفصل .   |
|  | فرط نمو ليفي للثة إما موضعي أو منتشر ؛ بسبب وراثي أو ذاتي الاعتلال أو بسبب تأثير دوائي ، ويصاحب بشكل خاص المعالجة بدواء الفينيتون المضاد للتشنج . تُسمى أيضاً لثة فيلية أو لثة متفيلة (Elephantiasis gingivae) . | <b>fibrous covering</b>  |
| <b>fibro - odontoma</b>                  | ورم سني ليفي   | خلل التنسج اللبني  |
| <b>fibro - odontoma , ameloblastic</b>   | ورم أرومات الميناء السني اللبني  | مرض أبيض في العظم يتميز بإحلال النسيج اللبني محل العظم والنخاع العظمي ، والتضخم البطيء والتدريجي للعظم ، وتوقف التكلس .                |
|  | ورم حميد يماثل ورم أرومات الميناء اللبني ، لكنه يحتوي على أنسجة سنية صلبة .  | <b>fibrous epulis</b>  |
| <b>fibro-osteoma = ossifying fibroma</b> | ورم ليفي عظمي = ورم ليفي مُتعظم  | نمو التهابي على اللثة ذو سويقة (مسوق) وهو ليس بورم حقيقي في الغالب .   |
| <b>fibropapilloma = adenofibroma</b>     | ورم حلبي ليفي = ورم ليفي عُدي  | <b>fibrous integration</b>   |
|  | ساركومة ليفية  | تكامل ليفي (في زرع الأسنان) : طلع يعني تلاصق الغرسة مع النسيج اللثوي ؛ توضع نسيج صحي سليم كولاجيني كثيف بين الغرسة والعظم .            |
| <b>fibrosarcoma</b>                      | ورم خبيث ينشأ من النسيج الضام اللبني ، أو من أرومات الألياف .  | <b>fibrous tissue</b>  |
| <b>fibrosarcoma , ameloblastic</b>       | ساركومة أرومات الميناء اللبينية  | نوع من النسيج الضام يحتوي على كتل من الألياف . يوجد في كل الأربطة بما فيها الرباط حول السني .  |
|  |  | <b>fibrous union</b>   |
|  |  | التحام ليفي ، التحام ليفي التحام قطعتي عظم مكسور بواسطة النسيج الضام اللبني بدلا من التحامه بالعظم .                                   |
|  |  | <b>feiber</b>  |
|  |  | حمى ارتفاع حرارة الجسم .   |
|  |  | <b>field</b>   |
|  |  | ساحة ، حقل ، مجال  |
|  |  | <b>field of operation</b>  |
|  |  | ساحة العمل ، منطقة المعالجة  |

|   |   |
|---|---|
| المنطقة التي تدخل ضمن الإجراءات العلاجية أو المحيطة والقرية منها .  | أو طلائع متماثرة (Polymer precursors) مثل : بيز-جما BIS-GMA مضافاً إليها مادة غير عضوية خاملة كالكوارتز ، وسيليكات الألومونيوم أو الزجاج على شكل قضبان أو خرز . يبدأ تبلور المطرس بواسطة الحفاز الكيميائي ، أو الأشعة فوق البنفسجية أو الضوء المرئي .                                       |
| <b>field size</b> حجم المجال ، حجم الساحة (في التصوير الشعاعي) : مساحة الشعاع عند مكان الدخول .   | <b>filler</b> 1- حاشي (أداة الحشو) ، حاشية<br>2- مادة مألئة<br>3- مادة الحشو  |
| <b>filament</b> خيط رقيق ، ليفة (في التصوير الشعاعي) : سلك من مادة التنجستين يوجد عند القطب السالب لأنبوب الأشعة ، والذي يُنتج الإلكترونات عندما يسخن .   | مادة تستخدم للملء الفراغات أو لزيادة قوة مادة أخرى .  |
| <b>filamentous</b> خيوطي ، ذو خيوط مؤلف من بنى شبيهة بخيوط طويلة .  | <b>filler , root canal</b> حاشية القناة أداة حشو قناة الجذر .   |
| <b>filariform</b> خيوطي الشكل ، شبه الخيوطيات   | <b>filling</b> 1- ملء ، حشو عملية إدخال وتكثيف وتشكيل ، وإنهاء مادة الحشو المستخدمة في ترميم حفرة محضرة في السن ؛ تُسمى أيضاً ترميم (Restoration) .   |
| <b>filatov's spots = Koplik's spots</b> بقع فيلاتوف = بقع كوبليك نسبة إلى ن. ف. فيلاتوف ، 1902-1847 ، N.F.Filatov ، اخصائي أطفال روسي .   | 2- حشوة ، مادة الحشو المادة المستخدمة في ترميم الحفرة المحضرة أو قناة الجذر المحضرة ، مصطلح عام لحشوة سنية (Dental restoration) .   |
| <b>file</b> مبرد ، ملف ، إضبارة 1- وسيلة من وسائل تخزين المعلومات أو السجلات . 2- أداة يدوية معدنية من الصلب القاسي ذات سطح خشن تستعمل بحركة احتكاكية للسحل لحفض سماكة المعدن وتنعيم سطحه وصقله . 3- (في طب الأسنان) : أداة يدوية أو آلية من الصلب ذات أسنان تستعمل في تنظيف وتوسيع وتشكيل وتنعيم أقمية الجذور مثل مبرد قناة الجذر (Root canal file) . تستخدم أيضاً بأشكال مختلفة لتسوية وتنعيم النتوءات العظمية السنخية بعد القلع مثل مبرد العظم (Bone file) . | <b>filling , amalgam</b> حشوة أملغم<br><b>filling , compound</b> حشوة مركبة الحشوة المرمتة لحفرة تشتمل على أكثر من سطح .<br><b>filling , ditched</b> حشوة مثلمة فشل الحشوة الناتج عن تكسر حواف الأملغم أو النسيج السني .<br><b>filling , esthetic</b> حشوة تجميلية أدوات الحشو مواد الحشوات |
| <b>file , amalgam</b> مبرد الأملغم  | <b>filling instruments</b> مواد الحشوات   |
| <b>file , bone</b> مبرد العظم   | <b>filling materials</b> المادة المناسبة لحشو السن المحضرة أو الحفرة المحضرة في السن في محاولة لتعويض الشكل أو الوظيفة ، مثل : الأكريليك ، الأملغم ، الأملغم النحاسي ، الإسمنت ، الراتين المركب ، الذهب ، الكوتابركا ، الفضة والبلاطين .  |
| <b>file , finishing</b> مبرد الإنهاء  | <b>filling , permanent</b> حشوة دائمة الحشوة التي تظل لفترة غير محددة دون استبدالها بحشوة أخرى .  |
| <b>file , jewel(l)er's</b> مبرد الصائغ  | <b>filling , postresection =</b> حشوة عقب الاستئصال =   |
| <b>file , periodontal</b> المبرد حول السني  | <b>retrograde root filling</b> حشوة الجذر الراجعة   |
| <b>file , root canal</b> مبرد قناة الجذر  | <b>filling removers</b> نازعات الحشوة   |
| <b>file , ultrasonic</b> المبرد فوق الصوتي  | <b>filling , retrograde</b> حشوراجع وضع الأملغم في قمة جذر السن بعد استئصال ذروة  |
| <b>filiform</b> خيوطي الشكل ، شبه الخيط ، ذو خيوط أو ألياف  |   |
| <b>filiform papillae</b> حليمات خيطية   |   |
| <b>filled resin = composite resin =</b> راتين مملوء ، راتين مركب ، راتين ملىء = راتين مركب = مادة حشو مركبة   |   |
| <b>composite filling material</b> مادة حشو ذات قاعدة راتينية تشتمل على مطرس عضوي متبلر ، مثل : ميثيل الميثاكريلات (Methylmethacrylate)  |   |



الجذر؛ يوضع الأملغم السادفي حفرة مُحضرة في قمة الجذر خلال جراحة الجذر، أي بعد الإزالة الجراحية لذروة الجذر .

**filling , retrograde root** حشوراجع للجذر  
وضع حشوة الجذر في قمة جذر السن لسد نهاية قناة الجذر بعد استئصال ذروة الجذر؛ يتم إدخال المادة من خلال ذروة الجذر وليس من خلال حُجرة اللب .

**filling , reverse root =** حشو عكسي للجذر  
**retrograde root filling** حشوراجع للجذر

**filling , root** حشوا الجذر  
1 - أية مادة تُستخدم للملء وسد قناة الجذر .  
2 - عملية إدخال المادة داخل قناة الجذر .

**filling , root canal** حشو قناة الجذر  
انظر جذر (Root) .

**filling , temporary =** حشوة مؤقتة = حشوة علاجية  
**treatment filling**  
حشوة توضع لكي تظل في مكانها لفترة قصيرة من الزمن فقط ، تكون عادة من أكسيد الزنك واليوجينول أو الإسمنت المؤقت . تُسمى أيضا : حشوة علاجية (Treatment filling) .

**fillings** مالئات ، حشوات  
أجزاء صغيرة من المعادن تستخدم لعمل خليطة ، تستحصل من صبة معدنية (أحد طرق تحضير أملغم الفضة السني) .

**film** فلم ، غشاوة ، قشرة رقيقة  
1 - طبقة رقيقة أو غلاف .  
2 - صفيحة رقيقة من مادة أسيتات (خلاآت) السيليلولوز (Cellulose acetate) ، تتم معالجتها لكي تستخدم في التصوير الفوتوغرافي أو التصوير الشعاعي ، حيث تُشحن أملاح هاليد الفضة بواسطة الأشعة ، ثم تُظهر إلى صورة مرئية .

**film badge** شارة فلمية ، مقياس الجرعة الشعاعية  
مقياس الجرعة الإشعاعية (Radiation dose meter) وهو جهاز لتسجيل التعرض المهني للأشعة المتأينة ، ويشتمل على فلم حساس للأشعة ، يحمله العاملون في المجال الطبي وفي مجال طب الأسنان ، للتحري عن التعرض للأشعة .

**film , bite-wing** فلم مُجنح ، فلم ذو أجنحة  
**film , children** فلم الأطفال  
**film , dental** فلم سني  
**film , dental x-ray = dental film** فلم سني شعاعي = فلم سني

**film , development** تظهير الفلم  
تفاعل كيميائي لتحويل الصورة المستترة في الطبقة الحساسة للفلم الفوتوغرافي ، أو الفيلم الشعاعي المصور ، لإظهار صورة مستقرة مؤلفة من حبيبات دقيقة من الفضة المعدنية .

**film distance , focal** بُعد الفلم البؤري ، البعد البؤري للفلم  
**film , fast-speed** فلم سريع  
**film fixation** تثبيت الفلم  
الإزالة الكيميائية للأملاح المعدنية من الطبقة الحساسة للفلم المصور ، للحصول على صورة دائمة مستقرة .

**film hanger** حاملة الفلم  
أداة حمل (تعليق) الأفلام الشعاعية أثناء عملية الإظهار للصورة .

**film , high-speed** فلم عالي السرعة  
**film holder** حامل الفلم ، ماسك الفلم  
أداة لمسك وتثبيت الفلم الشعاعي في الفم .

**film , medium-speed** فلم متوسط السرعة  
**film , non-screen = direct action film** فلم بلا حاجز = فلم يعمل بصورة مباشرة  
**film , occlusal** فلم إطباق  
**film packet** لفافة الفلم  
لُفافة محكمة ضد الضوء ومقاومة للرطوبة ، أو غلاف يحتوي على فلم أو أكثر من فلم شعاعي لاستعماله في التصوير الشعاعي داخل الفم أو التقاط صور شعاعية داخل الفم .

**film , panoramic** فلم بانورامي  
**film , periapical** فلم دُروري  
**film processing** معالجة الفلم ، تحميص الفلم  
تحويل كيميائي لصورة مستترة ، نتيجة التعرض للضوء أو الأشعة في الطبقة الحساسة للفلم إلى صورة ثابتة دائمة .

**film processing , automatic** معالجة الفلم آليا ، التظهير الآلي للفلم  
تظهير أو معالجة الفلم الشعاعي بواسطة آلة تعتمد مبدأ الزمن الحراري . توجد في الآلة وحدات توضع فيها المحاليل المركزة ، ويمكن أن تخرج الفلم الجاف خلال 5-7 دقائق .

**film reversal** قلب الفلم ، عكس الفلم  
خطأ في طريقة وضع الفلم المُغلف في فم المريض في عكس اتجاهه ، وبذلك يكون تعريضه للأشعة ناقصاً ، وينتج عن ذلك نقش أو شكل هندسي بالفلم .

**film , screen** فلم ذو حاجز

فلم تكون فيه الطبقة الحساسة (Emulsion) أكثر حساسية للضوء أو الأشعة ، وغالباً ما يستعمل في محافظ (Cassettes) بها حواجز تكثيف (Intensifying screens) .

**film sensitivity = film speed** حساسية الفلم = سرعة الفلم كمية الضوء أو الأشعة المطلوبة لإنتاج صورة ذات كثافة مُحددة . تتعلق هذه الخاصية بشكل كبير بحجم ذرات الطبقة الحساسة للفلم .

**film , slow-speed** فلم بطيء السرعة

**film speed** سرعة الفلم ، درجة حساسية الفلم للضوء تعبير عن كمية الأشعة الضرورية لإنتاج صورة على الفلم في فترة محددة من الزمن .

**film , ultra-speed** فلم فائق السرعة

**film , x-ray** فلم شعاعي

**filter** مَصْفَاة ، مرشحة ، مُرَشِّح

1- جَهِيْزَة تشتمل على غشاء أو مادة منفذة (مثل ورق الترشيح) تمنع مرور بعض عناصر المزيج .

2- (في التصوير الشعاعي) : جَهِيْزَة توضع في مسار الأشعة لخفض حدة بعض أطوال الموجات غير المرغوب فيها بشكل انتقائي مثل : قرص ألومنيوم يوضع في مسار الأشعة ليمتص الأشعة الأقل اختراقاً له .

3- (في التصوير الفوتوغرافي) : مادة مُلوّنة شفافة توضع أمام العدسة لإزالة أو لخفض حدة بعض الألوان .

4- (في علم طبية الصوت) : جَهَا ز لخفض حدة الترددات غير المرغوب فيها .

**filterable virus = filtrable virus** فيروس راشح

فيروسات صغيرة لا تُرى تحت المجهر لصغرهما ، قادرة على التكاثر ضمن الخلايا المصابة فقط .

**filtering** ترشيح ، تَرْشِيْح

**filtering papers** ورق ترشيح

**filtration** تَرْشِيْح ، ترشيح

1- عملية فصل الشوائب عن المواد الصلبة العالقة في سائل ، بتمريره خلال مُرَشِّح السائل ؛ بعد ترشيحه يعرف بالرشاحة (Filtrate) .

2- (في التصوير الشعاعي) : عملية وضع مادة في مسار الأشعة لإزالة الموجات الشعاعية الطويلة غير المرغوب فيها .

**filtrum** نقرة

انخفاض تحت الأنف مباشرة على الشفة العليا .

**fimbria** هُدْب ، هُدْبَة ، حَمَل

**fimbriated** مُهْدَب ، ذو أهداب ، مُحَمَّل

**final** نهائي ، أخير

**final cavity base material** مادة قاعدة الحفرة النهائية

انظر الحفرة (Cavity) .

**final flask closure** الإغلاق النهائي للبوتهة

الإغلاق الأخير للبوتهة قبل التصليب ، بعد حشو قالب بمادة قاعدة البدلة السنية . في العادة ، يكون المطلوب هو التحام معدن جزئي البوتهة .

**final impression = master impression =** الطبعة النهائية =

**working impression =** الطبعة الرئيسية = طبعة عمل = طبعة

**second impressi** تالية

الطبعة التي تستخدم لعمل النموذج أو القالب الرئيسي . انظر الطبعة (Impression) .

**fine** دقيق ، ناعم

**fine , extra** زائد النعومة

**fine , medium** متوسط النعومة

**fine , ultra** فائق النعومة

**fineness** صَفَاء ، نَقَاوَة ، دَقَّة ، رَقَّة

**fineness of gold** درجة نقاوة الذهب

النسبة المئوية لكمية الذهب في الخليطة مضروباً في 10 ؛ وهي طريقة لتقدير كمية الذهب في خليطة من الذهب . تحسب درجة نقاوة الذهب بأجزاء الألف من الذهب النقي ، مثال : الذهب النقي هو 1000 نقاء . خليطة (سيكة) الذهب التي تحتوي على 800 جزء ذهب و 200 جزء من معادن أخرى ، تكون درجة نقاوة الذهب فيها 800 . العلاقة بين القيراط والنقاوة تمثلها هذه المعادلة :

|         |   |              |
|---------|---|--------------|
| القيراط | = | درجة النقاوة |
| 24      | = | 1000         |

انظر أيضاً القيراط (Carat) .

**finger** إصبع

**finger cot** غمد واق للإصبع ، غطاء واق للإصبع ، ختيعة

غطاء أو مطاط واق يغطي الإصبع .

**finger grip** قبضة الإصبع ، مسكة الإصبع

**finger nails** الأظفار

**finger protector** واقى الإصبع

**finger rest** سناد إصبعي ، مرتكز إصبعي

أصابع اليد العاملة التي توضع بشكل يوفر نقطة ارتكاز لتحسين التحكم في الأداء أثناء المداخلة السنية .

**finger spring** نابض إصبعي

سلك ضمن مكونات الطليقة التقويمية المتحركة ، يستخدم لإزالة الأسنان عن طريق تطبيق قوة على السطح العمودي (السطح اللساني عادة لسن أو أكثر من سن) لإنجاز الحركة التقويمية للسن .

ناض حنكي (Palatal spring) أو مُبعدة (Retractor) .

ناض كابولي (Cantilever spring) مثبت على السطح الإطباقى لطليقة تقويمية متحركة .

**finger stall** غطاء مطاط لوقاية الإصبع

**finger sucking** مَص الإصبع

انظر عادة فموية (Oral habit) .

**finish** يُنهي ، يُكمل ، إكمال

**finish of a denture** إنهاء البدلة السنية

الإنجاز التام والنهائي لشكل الأسطح المصقولة للبدلة السنية .

**finish line** خط الإنهاء

خط تحديد يوجد في نهاية جدار الحفرة المحضرة عند زاوية الحفرة الخارجية .

في هيكل البدلة السنية الجزئية المتحركة : التحضير الخاص للمعدن لخلق التحام أملس بين الراتين الأكريليكي والمعدن .

**finishing** إنهاء

العملية التي يتم فيها جعل سطح الحشوة أو البدلة السنية عالي الصقل .

**finishing , approximal surfaces** إنهاء السطوح المجاورة ،

إنهاء السطوح الملاصقة

**finishing bur** مثقب إنهاء ، (سنبله إنهاء)

سنبله دوارة ذات رأس مقسم بدقة يستعمل لإنهاء وصقل الحشوات .

انظر مثقب (Bur) .

**finishing line** خط الإنهاء

انظر خط (Line) .

**finishing margins** حواف الإنهاء

**finishing , restoration** إنهاء الحشوة

**finishing , satin finish** صقل نهائي أخير

إنهاء سطح مصقول ناعم ولكن ينقصه اللمعان أو البريق ، عادة باستعمال بُدور طباشير الإنهاء .

**finishing strip** شريط الإنهاء ، شريط التلميع

انظر شريط (Strip) .

**finishing surface** سطح الإنهاء

**finishing tip** رأس الإنهاء

**fire clay** طين ناري ، غضار ناري

**firing tray** صحن الخبز ، طبّق الخبز

**first- aid** الأسعاف الأولي

**first- aid kit** حقيبة أدوات الأسعاف الأولي

**first arch syndrome** متلازمة القوس الأولية

متلازمة شدوذ وراثية ، تتضمن فلع الشفة والحنك ، وسوء تعظم الفك السفلي والوجه ، وفرط التباعد بين الأعضاء ، وتشوهات في الأذن ، وترجع جميعها إلى عجز تطوري في القوس الغلصمية الأولية .

**Fish's gingivectomy knife** مشرط فم لقطع اللثة

انظر أدوات الأنسجة الداعمة السنية (Periodontal instruments) .

**fish scales** حراشف السمك

**fission** انقسام ، انشقاق ، انفلاق ، انشطار

**fissural** شَقِيّ

متعلق بالشقّ (Fissure) .

**fissural cyst = inclusion cyst** كيسة شَقِيّة ، كيسة شرخية = كيسة احتوائية

كيسة تتشأ في خطوط الالتحام للنواتى الجنينية المكونة للفكين.

**fissure** شقّ ، أخدود ، نُكَم

تستخدم بشكل خاص للشقوق الدقيقة على سطح الميناء .

**fissure , basilar =** الشقّ القاعدي = الشقّ الوتدي القذالي

**spheno-occipital fissure**

**fissure bur** مثقب شاق ، سنبله شاقّة

مثقب أسطوانى سني يستخدم في تحضير الحفر التي تشمل الشقوق الإطباقية «الطاحنة» للضواحك والأرحاء .

**fissure , enamel = fissure** شقّ الميناء = شقّ ، ثلم

**fissure flat-end bur** مثقب شاق ذو نهاية مسطحة

**fissure, gingival = gingival cleft** شقّ لشوي

**fissure , Glaserian =** شقّ جلاسيريان = الشقّ الصخري

**etrotympic fissure** الطبلي

**fissure , inferior orbital** الشقّ الحجاجي السفلي

شقّ طويل بين القاع والجدار الجانبي للحجاج ، يُفتح على الحفرة تحت الصدغية .

**fissure , lip = hare-lip** شقّ الشفة ، شفة الأرنب

**fissure , mandibular** شقّ فكي سفلي

أحد الشقوق على الجزء السفلي للوجه النامي في الجنين ، ويوجد عند الخط المنصف للقوسين السفليتين في منطقة تلامس هذه الأقواس مع النواتى الفكية العلوية .

**fissure , occipito parietal** الشَّقَّ الجداري القذالي

**fissure , occipitospheoidal =** شَقَّ قذالي وتدي ، شَقَّ قذالي

**spheno-occipital fissure** وتدي = شَقَّ وتدي قذالي

**fissure of the temporal bone , =** الشَّقَّ الأذني للعظم الصدغي ،

**auricular = tympanomastoid fissure** الشَّقَّ الطبلي الخشائي

**fissure , oral** شَقَّ فموي

فتحة في الحفرة الفموية بين الشفتين .

**fissure , orbital** الشَّقَّ الحجاجي

**fissure , palpebral** شَقَّ جفني

فتحة طويلة بين جفني العين .

**fissure , petrosquamous** الشَّقَّ الصخري الصدفي

شَقَّ ضيق بين الجزء الصخري والجزء الصدفي للعظم الصدغي .

**fissure , petrotympanic** الشَّقَّ الصخري الطبلي

فتحة ضيقة خلف حفرة الفك السفلي (الجوف العنابي) ، يمر خلالها عصب حبل الطبل .

**fissure plain-end bur** مشقّب شاق ذو نهاية ملساء

**fissure , pterygoid** الشَّقَّ الجناحي

شَقَّ زاوي بين النواتئ الجناحية للعظم الوتدي .

**fissure , pterygomaxillary** الشَّقَّ الفكّي العلوي الجناحي

فلح ضيق بين الصفيحة الجناحية الجانبية والفك العلوي ، يمر خلاله الشريان الفكّي العلوي.

**fissure , pterygopalatine =** = الشَّقَّ الجناحي الحنكي

**greater palatine sulcus of the** الميزاب الحنكي الكبير

**palatine bone** في العظم الحنكي

**fissure sealant** ساد الشَّقوق

مادة كتيمة صلبة غير ذوابة من الراتين تستعمل على هيئة سائلة لسد الوهاد والشقوق القابلة للتسوس في الأسنان لحمايتها ضد تكوّن اللويحة الجرثومية ، وتجمع فضلات الطعام ، وتتصلب ذاتياً بالتفاعل الكيميائي أو تحتاج الضوء فوق البنفسجي أو الضوء المرئي لتسريع تصلبها .

**fissure sealing** سد الشَّقوق

عملية حشو الوهاد والشقوق في الأسنان الخلفية لمنع حدوث التسوس الإطباقية .

**fissure , sphenoid =** الشَّقَّ الوتدي = الشَّقَّ الحجاجي العلوي

**superior orbital fissure**

**fissure , sphenomaxillary =** = الشَّقَّ الوتدي الفكّي العلوي

**inferior orbital fissure =** = الشَّقَّ الحجاجي السفلي

**pterygopalatine fossa** الحفرة الحنكية الجناحية

**fissure , spheno-occipital** الشَّقَّ الوتدي القذالي

خط الالتحام الواقع بين العظم الوتدي والجزء القاعدي من العظم القذالي «القفوي» ، ويملؤه غضروف متعظم .

**fissure , superior orbital** الشَّقَّ الحجاجي العلوي

شَقَّ يمتد بين الجناح الصغير للعظم الوتدي والجناح الكبير للعظم الوتدي ، تمر من خلاله الأوعية الدموية المختلفة والأعصاب .

**fissure , transverse** شَقَّ معترض

**fissure , tympanic =** الشَّقَّ الطبلي الصخري = الشَّقَّ الطبلي

**petrotympanic fissure**

**fissure , tympanomastoid** الشَّقَّ الطبلي الخشائي

فلح بين الجزء الطبلي والنتوء الخشائي للعظم الصدغي يمر خلاله الفرع الأذني للعصب الحائر «المبهم» .

**fissure , zygomatic = infratemporal fossa =** شَقَّ وجني =

الحفرة تحت الصدغية

**fissure , zygomaticosphenoid** شَقَّ وجني وتدي

شَقَّ بين العظم الوجني والسطح الحجاجي للجناح الكبير من العظم الوتدي .

**fissured tongue** لسان مُشَقَّق ، لسان مُتَشَقَّق ، لسان مشقوق

لسان عليه الكثير من الشَّقوق بمساحة سطحه ، بما يشبه ورق الشجر . انظر لسان (Tongue) .

**fistula** ناسور

مجرى أو قناة غير طبيعية مُبطَّنة بنسيج ظهاري تصل بين فجوتين تشريحتين أو بين تجويف داخل الجسم وسطحه الخارجي ، وهو عادة ينفذ من فجوة قيحية ، ويتم من خلالها تفريغ القيح . انظر ناسور فموي جيبي (Oro-antral fistula) .

(في علاج أقبية الجذور) : ممر أو قناة لاظهارية تصل بين خراج دُرُوي مزمن وسطح ظهاري . يمكن أن يكون الناسور خارج الفم أو داخل الفم .

**fistula , alveolar = alveolar** ناسور سنخي ، ناسور

**sinus** دُرُوي = جيب سنخي

ناسور ينفذ من تجويف الخراج السنخي .

**fistula , antral** ناسور جيبي

1- قناة موصلة من خُراج جيبي أو من تجويف عظمي .

2- عمل قناة جراحية بين الجيب الفكّي العلوي والأنف ، تستخدم للتفريغ في حالة التهاب الجيب المزمن .

**fistula , antro-oral** ناسور فموي جيبي

**fistula , apical** ناسور دُرُوي

**fistula , blind** ناسور أعمى ، ناسور مسدود  
ناسور ذو فتحة واحدة عند إحدى نهايتيه ؛ جيب (Sinus) .

**fistula , branchial** ناسور غُلصمي  
فتحة خلقية في الوجه أو العنق نتيجة ابتعاد جزء من الأقوقاس الغلصمية الجنينية ، أو أكياسها المصاحبة أو فجواتها المصاحبة .

**fistula , cervical** ناسور عنقي  
نوع من الناسور الخيشومي ، يصل البلعوم بالسطح الخارجي لجانب العنق .

**fistula , cervicoaural =** ناسور أذني عنقي =  
**branchial fistula** ناسور خيشومي

**fistula , chronic** ناسور مزمن

**fistula , congenital** ناسور خلقي ، ناسور وُلادي

**fistula , dental = alveolar fistula** ناسور سنني =  
ناسور دُردي ، ناسور سنخي

**fistula , external** ناسور خارجي  
ناسور إحدى فتحاته تنفذ من تجويف جسمي أو خراج إلى سطح الجلد .

**fistula , gingival** ناسور لثوي

**fistula , internal** ناسور داخلي  
ناسور يصل ما بين عضوين أو تجويفين داخليين بدون أن يفتح على السطح الخارجي .

**fistula , labial = lip fistula = labial sinus** ناسور شفوي  
مجرى دقيق أو انخفاض خلقي على حافة الشفة السفلي .

**fistula , lateral** ناسور جانبي

**fistula , oro-antral** ناسور فموي جببي  
حالة مرضية بسبب رضح أو عدوى أو ورم تتسبب حدوث ناسور يصل الجيب الفكي العلوي بالتجويف الفموي ، يكثر حدوثه في منطقة الأرحاء .

**fistula , orofacial** ناسور فموي وجهي  
ناسور من التجويف الفموي ، يفتح على سطح الوجه .

**fistula , oronasal** ناسور فموي أنفي  
ناسور بين التجويف الأنفي والتجويف الفموي ، يكون عادة في منطقة الحنك الصلب .

**fistula , parotid** ناسور نكفي

**fistula , salivary** ناسور عُدي ، ناسور لعابي  
مجرى غير طبيعي غير المجرى التشريحي الطبيعي بين قناة لعابية أو عُدة لعابية والسطح الجلدي ، أو التجويف الفموي ، ويتم من خلاله تفريغ اللعاب .

**fistula , submental** ناسور تحت الذقني  
نوع من الناسور اللعابي يفتح على الجلد تحت الذقن .

**fistula , thyroglossal** ناسور درقي لساني

**fistulous** ناسوري ، مصاب بالناسور ، مُنوسر  
متعلق بـ ، أو يماثل الناسور .

**fit** 1- نوبة ، عارض ، دور  
2- يُطابق ، يلائم  
3- انطباق ، ملائمة :

انطباق أي ترميم سني على الأنسجة الداعمة له ؛ مثال :  
انطباق التاج على السن ، وانطباق الحشوة المصبوبة على حواف وجدردان الحفرة المحضرة في السن (في طب الأسنان الجراحي Operative dentistry) ، وانطباق قاعدة الجهاز السني على الحيد السنخي (في البدلة السنية الكاملة) ، وانطباق المهماز على مقر المهماز [في البدلة السنية النزوعة (المتحركة)] .

**fitted labial bow** قوس شفوية مُنطبقة  
انطباق تام للسلك على الأسطح الشفوية لعدد من الأسنان الأمامية في المعالجة التقويمية . توجد عادة عروة صغيرة أو عروتان لإمكان ضبط القوس أثناء المعالجة .

**fitting** 1- تطبيق  
2- انطباق

**fix** 1- يثبت ، يُرسخ ، يعطي الشيء شكلاً ثابتاً  
يجعل الشيء ثابتاً ، مستقراً ، بلا حركة (مثل البدلة السنية النزوعة) .  
(في علم الأشعة) : إيقاف تظهير الفلم بإزالة الهاليد المتبقي .

2- يشفي ، يعالج ، يقتل أو يحفظ لأغراض الدراسة

**fixation** تثبيت ، ردّ

1- مصطلح يرافق عادة استعمال الإسمنت في تثبيت تاج أو جسر . الوسائل التي يحفظ بها الجهاز التعويضي الصناعي أو الطبيقة التقويمية ثابتاً في مكانه .

2- (في الجراحة السنية) : عملية التثبيت لجزيئين تشريحيين متحركين ، كما في حالة كسور العظم لتسريع الالتئام .  
انظر كسر (Fracture) ، انظر أيضاً التثبيت بالأسلاك (Wiring) .

**fixation , arch bar** تثبيت بالعارض القوسية  
انظر قوس (Arch) .

**fixation , cap splint** تثبيت بجبيرة قبعية  
جبيرة تستخدم في جراحة الفم ، لتثبيت نهايتي عظم

مكسور . يمكن أن تكون صبّة من خليطة الفضة أو من معادن أخرى ، تنطبق فوق تيجان الأسنان الطبيعية الموجودة في الفم ، وتمتد حتى الحواف اللثوية ، وتُلصق في مكانها وتظل عادة لفترة 8 أسابيع على الأقل .

**fixation , cranio-mandibular** التثبيت القحفي الفك السفلي  
طريقة لتثبيت الفك السفلي بالقحف بواسطة قضبان متصلة إما بإطار الرأس أو بالصفائح العظمية ، تربط بالجبائر السنية أو بجبائر البدلات السنية . يمكن استخدام الفك السفلي المثبت لإعادة وضع وتثبيت الفك العلوي المكسور .

**fixation , cranio-maxillary** التثبيت القحفي الفك العلوي  
طريقة لتثبيت الفك العلوي المكسور بواسطة قضبان معدنية خارجية متصلة بغطاء الرأس أو إطار الرأس تربط بالجبيرة السنية للفك العلوي .  
قضبان معدنية خارجية أو أسلاك ، تمتد من جبيرة مصبوبة على الفك العلوي إلى غطاء رأسي من جيس باريس أو هالة معدنية ، تستعمل لتثبيت الشظايا المتكسرة للفك العلوي المكسور .

**fixation , cranium** تثبيت قحفي  
**fixation , direct interdental wiring** التثبيت السلكي  
بين السني المباشر  
طريقة لتثبيت الأسنان بالأسلاك تستخدم بشكل عام في حالات الكسور ، وذلك بإمرار الأسلاك حول أعناق الأسنان في كل من القوس السنية العلوية والقوس السنية السفلية ، ثم تُفكّل وتُربط نهايات الأسلاك معا .

**fixation , external** تثبيت خارجي  
**fixation , external pins** تثبيت بالدبابيس الخارجية  
انظر تحت كسر (Fracture) .

**fixation , external skeletal** تثبيت هيكل خارجي  
وسيلة لتثبيت نهايتي عظم مكسور لمنع تحرك طرفيه ، بواسطة جهاز تثبيت ذي دبابيس معدنية خارجية أو لولاب معدنية خارجية ، وتستخدم على وجه الخصوص في حالات الفم الأدرد .

**fixation , facial trans-** التثبيت عبر الوجهي  
وسيلة لتثبيت كسور الفك العلوي ، بواسطة تمرير دبابيس ؛ مثل : دبوس شتينمان (Steinmann's pin) أو أسلاك ؛ مثل سلك كيرشنر (Kirschner's wire) ، من خلال الوجه وشظايا العظم ، وعظام القوس الوجنية غير المكسورة .

**fixation , Gunning's splint** تثبيت بجبيرة جونيغ

**fixation , Gunning's type** تثبيت بنموذج جونيغ  
يستخدم في حالات كسور الفك الأدرد ، في حالة وجود بدلات سنية كاملة أو جبيرة راتينية أكريلكية ، وذلك بربطهما دائرياً بسلك حول الفك العلوي والفك السفلي ، ثم تربط الأسلاك العلوية بالأسلاك السفلية معاً لتثبيتهما .

**fixation , intermaxillary** تثبيت ما بين الفكين  
وسيلة لتثبيت الفك السفلي مع الفك العلوي بواسطة أسلاك أو جبائر .

**fixation , internal** تثبيت داخلي  
**fixation , internal skeletal** تثبيت هيكل داخلي  
تثبيت العظم المكسور ، بواسطة أسلاك داخلية أو التثبيت المباشر بالأسلاك باستخدام صفائح عظمية ولولاب ، أو بواسطة تثبيت عابر بالدبابيس النخاعية .

**fixation , intramedullary** تثبيت داخل النخاع العظمي  
طريقة جراحية لتثبيت طرفي عظم مكسور ، بواسطة إدخال مسمار معدني داخل تجويف نقي العظم (في النخاع) عبر خط الكسر .

**fixation , intraosseous** تثبيت داخل العظم  
طريقة لتثبيت العظم المكسور بواسطة إدخال سلك وأسلاك خلال القطع المكسورة وربطها معاً .

**fixation , mandibular** تثبيت فكي سفلي  
طريقة لتثبيت كسور الفك السفلي والفك العلوي باستخدام أسلاك أو دبابيس ، بين العظم الوجني بالخاصة أو القوس الوجنية والفكين .

**fixation , nasomandibular** تثبيت أنفي فكي سفلي  
تثبيت ما بين الفكين باستخدام سلك يمر من خلال الشوكة الأنفية الأمامية لتثبيت الفك السفلي بإحكام .

**fixation , pin** تثبيت بالدبابيس  
تثبيت شظايا العظم المكسورة في حالات الكسور باستعمال دبابيس من الفولاذ تثبت على السطح الخارجي للوجه . تربط الدبابيس البارزة معا بواسطة نظام من العارضات الصلبة والوصلات العامة . انظر أيضا تعليق السلك الداخلي (Internal wire suspension) ، والتثبيت بالأسلاك من خلال العظم السنخي (Per-alveolar wiring) .

**fixation , Roger Anderson's pin** تثبيت بدبوس روجر أندرسون

**fixation , skeletal pin** تثبيت بالدبوس الهيكلية  
تثبيت العظام المكسورة ، بواسطة دبابيس معدنية توضع داخل

القطع المكسورة ، ثم تربط الدبابيس ببعضها خارج الفم  
 بجهاز معدني أو جهاز بلاستيكي .

**fixation , splint** تثبيت بالجبيرة

**fixation , x-ray film** تثبيت فلم الأشعة

**fixative** مُثَبِّت

**fixed** ثابت ، مُثَبِّت

**fixed appliance** جهاز ثابت

طريقة تقويمية تشمل استخدام الأطواق أو الوصلات لسن  
 أو أكثر من سن ، لا يمكن نزعها بواسطة المريض ويزال عند  
 إتمام العلاج بواسطة الطبيب المعالج ، بعكس الأجهزة  
 النزوعة ؛ يكون تأثيره مستمراً ويمكن بواسطته تحريك كامل  
 الأسنان وليس إمالتها . من الناحية الصحية يكون التحكم  
 في اللويحة أكثر صعوبة بالنسبة لهذه الطبقات .

**fixed bridge** جسر ثابت

جسر سني مُثَبِّت على الأسنان الداعمة .

**fixed-fixed bridge** جسر ثابت ثابت

انظر جسر (Bridge) .

**fixed-movable bridge** جسر ثابت متحرك

انظر جسر (Bridge) .

**fixed prosthesis** جهاز تعويضي ثابت

تعويض أو بديل ، يثبت بواسطة وسيط لاصق بالأسنان  
 الطبيعية ، أو الجذور أو الغرسات .

**fixed prosthodontics** تعويض سني ثابت

فرع من طب الأسنان ، يختص بإحلال تعويضات مصبوبة  
 محل الأسنان المفقودة ، تلصق على الأسنان الداعمة ولا  
 يمكن إزالتها أو نزعها بواسطة مريض .

**fixed-semi movable bridge** جسر ثابت نصف متحرك

**fixed partial dentur** بدلة سنية جزئية ثابتة

بدلة سنية جزئية تثبت على الأسنان الطبيعية أو الجذور ،  
 لتكون الدعامة الأولية لجهاز تعويضي .

**fixed support** مستند ثابت ، دعامة ثابت

مستند لايسمح بحركة دورانية أو حركة انتقالية ، عند نقطة  
 الاستناد (عارضة تشد بإحكام بملزمة) .

**fixer** مُثَبِّت

محلول يستخدم في عملية إظهار الفلم الشعاعي ، بإزالة  
 بلورات هاليد الفضة غير النشطة من الطبقة الحساسة للفلم  
 لحفظ الصورة في السجلات .

**fixi dentes** أسنان ثابتة ، أسنان الأثغار الثاني

**fixing** تثبيت

**fixing solution** محلول تثبيت

محلول حامضي توضع فيه أفلام الصور الفوتوغرافية ، أو  
 أفلام الصور الشعاعية التي سبق أن وضعت في محلول  
 الإظهار ، وتم غسلها بماء جار . يوقف محلول التثبيت  
 تقدم إظهار الفلم ؛ يترك الفلم في المحلول لمدة 10 دقائق ،  
 لتذوب كل الطبقة الحساسة ويصبح الفلم واضحاً .

**flabby tissue** نسيج مترهل

**flagellar = flagellate** سَوَطِي ، مُسَوِّط ، ذو سيات

متعلق بالسوط أو ذوزواند شبيهة بالسوط .

**flagellum** سَوَط

زوائد دقيقة شبيهة بالسوط تشاهد على بعض الكائنات الحية  
 الدقيقة .

**flagyl** فلاجيل

انظر ميترونيدازول (Metronidazole) .

**flame** لهب ، شُعلة

**flame point** رأس لهبي

بشكل اللهب أو الشعلة .

**flamo-needle** إبرة قابلة للتلهيب

**flange** جناح ، حافة ، حرف ، شفير

1- حافة مستوية ممتدة .  
 حافة خارجية أو حافة داخلية تستخدم من أجل التقوية أو  
 كوصلة أو كدليل لجزء آخر .  
 بعض وصلات ماص اللعاب لها أجنحة للتحكم وحماية  
 اللسان ، ولتعكس الضوء خلال المداخل السنية .  
 2- ذلك الجزء من قاعدة البدلة السنية الذي يمتد من  
 النهايات العنقية للأسنان إلى حافة الجهاز السني الذي يقع  
 في الميزاب الفموي .

**flange , buccal** شفير خَدِّي

ذلك الجزء من جناح الجهاز السني الذي يشغل الدهليز  
 الشدقي للفم .

**flange contour** شكل الجناح ، هيئة الجناح

**flange , denture** جناح البدلة السنية

الامتداد العمودي الشفوي والامتداد العمودي الشدقي  
 لقاعدة البدلة السنية العلوية وقاعدة البدلة السنية السفلية ،  
 والامتداد العمودي اللساني للبدلة السنية السفلية . لأجنحة  
 الجهاز السني الشفوية والشدقية سطحين : السطح الشدقي  
 أو السطح الشفوي وسطح الارتكاز القاعدي . الجناح  
 اللساني السفلي أيضاً له سطحان : سطح الارتكاز  
 القاعدي والسطح اللساني .

|                                 |   |                                |   |
|---------------------------------|---|--------------------------------|---|
| <b>flange , labial</b>          | شفير شفوي   | <b>flap , pedicle</b>          | سديلة عنقنية ، سديلة معنقة ، شريحة معنقة  |
|                                 | جزء من شفير البدلة السنية ، يشغل الدهليز الشفوي للفم .  |                                | سديلة تتكون من المخاطية وبعض من المخاطية التحتية ، تحتفظ بالتوعية الدموية من قاعدتها . تنقل وتوضع هذه السديلة عادة لترمم عيب في النسيج .  |
| <b>flange , lingual</b>         | شفير لساني  | <b>flap , sliding</b>          | سديلة منزلقة ، شريحة منزلقة   |
|                                 | جزء من شفير البدلة السنية السفلية ، يشغل المساحة المجاورة للسان .   |                                | سديلة تنقل من موضعها إلى موضع آخر بعيداً عن قاعدتها ، من أجل ترميم عيب في النسيج .  |
| <b>flange splint</b>            | جبيرة جناحية ، جبيرة معنقة  | <b>flap , split-thickness</b>  | سديلة (شريحة) ذات ثخانة جزئية   |
|                                 | جبيرة معدنية تستخدم في علاج كسور الفك السفلي ؛ تُثبت بالاصق على عدد من الأسنان الخلفية السفلية ، وهي ذات جناح مرتفع يرتكز على الأسطح الشدقية للأسنان العليا المقابلة .  |                                | سديلة تشتمل فقط على الطبقات السطحية من الجلد أو المخاطية .  |
| <b>flap</b>                     | سديلة ، شريحة جراحية  | <b>flap surgery</b>            | جراحة سديلية ، جراحة باستخدام الشريحة   |
|                                 | طبقة منفصلة جزئياً من الجلد أو النسيج أو المخاطية أو السمحاق المخاطي ؛ مع المحافظة على الأوعية الدموية المغذية لها بترك حافتها مُلتحمة بالنسيج (وتُسمى قاعدة السديلة) ؛ ويمكن إجراؤها إما جراحياً كوسيلة للولوج أو ترميم أو بسبب حادث . |                                | أسلوب جراحي حول سني ، تراح فيه الأنسجة اللثوية بعيداً عن الأنسجة الداعمة . التصميم الجراحي يمكن أن يستخدم سديلة ذات ثخانة جزئية أو سديلة كاملة الثخانة .  |
| <b>flap , double papilla</b>    | سديلة ثنائية الحليلة ، شريحة ثنائية الحليلة   | <b>flap , V-Y</b>              | سديلة (شريحة) بشكل V أو Y   |
|                                 |   |                                | طريقة تستخدم لإطالة أو لتقصير السطح التشريحي ، بعمل قطع بشكل حرف V وخياطة بشكل حرف Y للإطالة أو عكس الخطوات لتقصير مساحة النسيج .   |
| <b>flap , envelope</b>          | سديلة غلافية ، شريحة غلافية   | <b>flap , Widman's</b>         | سديلة وايدمان ، شريحة وايدمان   |
|                                 | انعكاس النسيج الرخو عن السنخ بواسطة قطع أفقي طولي فقط بدون قطع عمودي .  | <b>flash</b>                   | 1- وهج ، ومضة   |
| <b>flap , full-thickness</b>    | سديلة كاملة السماكة ، سديلة كاملة الثخانة   |                                | 2- زائدة ، رُعنفة ، زوائد من مادة الحشو ، شرشير   |
|                                 | سديلة مكونة من الجلد والنسيج تحت الجلدي أو المخاطية أو النسيج تحت المخاطية .  |                                | المادة التي تزيد وتبرز من قالب خلال عملية الصب . مادة قاعدة البدلة السنية الزائدة (الراتين الأكريليكي) التي تبرز من قالب البدلة السنية خلال عملية التصليب ؛ زوائد الحشوات المعدنية كالألمغم ، الذهب إلخ . |
| <b>flap , gingival</b>          | سديلة لثوية ، شريحة لثوية   | <b>flash , amalgam</b>         | زائدة أملمغمية ، رُعنفة أملمغمية  |
| <b>flap , lateral sliding</b>   | سديلة منزلقة جانبياً ، شريحة منزلقة جانبياً   | <b>flash , casting</b>         | زائدة الصب  |
|                                 | عملية جراحية حول سنية تستخدم لتغطية أسطح الجذر المكشوف وتوسعة منطقة اللثة الملتصقة .  |                                | زوائد معدنية تشاهد بعد عملية صب المعادن داخل القالب مثل : الذهب ، المعادن غير النفيسة ، الكروم كوبالت إلخ .   |
| <b>flap , mucoperiosteal</b>    | سديلة سمحاقية مخاطية ، شريحة سمحاقية مخاطية   | <b>flash , composite resin</b> | زائدة راتين مُركب   |
|                                 | سديلة مكونة من المخاطية والسمحاق .  | <b>flask</b>                   | 1- قارورة ، دُورق   |
| <b>flap , palatal</b>           | سديلة حنكية ، شريحة حنكية   |                                | أي إناء زجاجي أو إناء معدني ذو عنق ضيق .  |
| <b>flap , partial-thickness</b> | سديلة ذات سماكة جزئية ، شريحة ذات ثخانة جزئية   |                                | 2- بوتقة ، بودقة  |
|                                 | سديلة تشتمل على النسيج الظهاري ، والنسيج الضام التحتي مع ترك السمحاق يُغطي العظم .  |                                | أ- وعاء معدني أو أنبوب معدني يُستخدم في عملية التكبسية .  |
|                                 |   |                                | ب- صندوق معدني أو إطار معدني يحتوي على مادة جبس باريس ، تظمر فيه البدلة السنية للتصليب مكون من أربعة أجزاء : جزء سفلي ، وجزء علوي ، وغطاء ، وحلقة جامعة .   |



|  |   |
|--|---|
| 3- يُبوتق ، يُبوق  | مُسَطَّح  |
| يضع في البوتقة ، عملية انطمار القالب الشمعي في البوتقة . | طبقة ذات مستوى مسطح<br>انظر جهاز اتزان ، جهاز استقرار (Stabilization appliance) .   |
| flask bolt   | رتاج البوتقة  |
| flask , casting  | بوتقة الصب  |
| flask closure  | إغلاق البوتقة ، انغلاق البوتقة<br>إغلاق نصفي أو جُزئي البوتقة معا .   |
| flask closure , final                                    | إغلاق البوتقة النهائي   |
|  | إغلاق الأخير للبوتقة قبل عملية التصليب ، وبعد الحشو التجريبي للقالب بمادة قاعدة البدلة السنية في هذه الحالة ، يكون هناك تلامس معدن لمعدن لجُزئي البوتقة .   |
| flask closure , trial                                    | إغلاق البوتقة التجريبي  |
|  | إغلاق أولي بغرض إزالة الزيادة لمادة قاعدة البدلة السنية والتأكد من امتلاء القالب .  |
| flask , crown  | بوتقة التاج   |
| flask , denture  | بوتقة البدلة السنية = بوتقة التاج   |
|  | علبة معدنية شبيهة بالصندوق ، ذات جزئين ، لعمل قالب مجزأ من الجبس الصناعي أو من جبس باريس بغرض القولية بالضغط وتصنيع البدلات السنية أو الحشوات الراتينية الأخرى .  |
| flask , hydro  | بوتقة مائية   |
| flask press  | مكبس البوتقة  |
| flask , refractory = casting flask =                     | بوتقة مقاومة للحرارة = بوتقة الصب = حلقة الصب   |
| casting ring   | أنبوب معدني لعمل قالب مقاوم للحرارة لصب الحشوات المعدنية السنية .   |
| flask , ring = casting flask                             | بوتقة حلقة = بوتقة الصب   |
| flasking = flask   | يُبوتق  |
|  | 1- يضع في البوتقة : عملية وضع البدلة السنية في البوتقة قبل التصليب أو البركنه .<br>2- فن كسو النموذج الجبسي أو النموذج الشمعي بالمادة الكاسية من الجبس الحجري ، أو جبس باريس أو المسحوق الكاسي ، قبل قولبة مادة قاعدة البدلة السنية لتأخذ شكل أو هيئة البدلة السنية . تسمى الزيادة من مادة قاعدة الجهاز السني (الراتين الأكريليكي) التي تزيد وتنساب عن قالب البدلة السنية خلال عملية التصليب ، بمصطلح زائدة أو زُعنفة (Flash) ، زوائد ، زَعانف (Flashes) انظر زائدة (Flash) . |
| flasking stone   | يُبوتق الجبس الحجري   |
| flat   | مسطح  |
| flat - plane appliance                                   | طبقة ذات مستوى مسطح<br>انظر جهاز اتزان ، جهاز استقرار (Stabilization appliance) .   |
| flat shape   | شكل مُسطَّح   |
| flat surface   | سطح مُسطَّح   |
| flattened  | سَطَّح ، جعل مُسطَّحا ، مسطح  |
| flav- , flavo-   | (سابقة) أصفر  |
| Fleischmann's bursa =                                    | كيسة فليشمان = الكيسة تحت اللسانية  |
| sublingual bursa   | نسبة إلى ف.ل. فليشمان ، F.L.Fleischmann ، fl.1841 ، مُشرَح ألماني .   |
|  | كيسة صغيرة يمكن أن تشاهد تحت اللسان .   |
| Fleischmann's follicle                                   | حويصلة فليشمان ، جريب فليشمان   |
|  | حويصلة متقلبة توجد في قاع الفم قرب حافة العضلة الذقنية اللسانية .   |
| flesh  | لحم   |
| flexible   | لدن ، مرن ، قابل للثني ، قابل للتكيف<br>غير صلب : يمكن ثنيه دون أن ينكسر .  |
| flexible gingival mask                                   | قناع لثوي مرن   |
| flexible polishing cup                                   | قُمع الصقل اللدن  |
| flexibility  | المرونة ، اللدانة ، الانثائية<br>خاصية التشوه المرن الناتج عن التحميل .   |
| flexion reflex = flexor reflex =                         | منعكس الثني = منعكس   |
| nociceptive reflex                                       | العضلة القابضة = منعكس مستقبلات الأذية أو الألم   |
| flexure  | 1- انثناء ، التواء ، تعرج<br>2- ثنية  |
| flexure , clasp  | انثناء المشبكة  |
|  | في تصنيع البدلة السنية الجزئية النزوعة : انثناء أو مرونة قمة المشبكة المثبتة بما يسمح بمرورها فوق الارتفاع المحيطي المخطط (أنظر ارتفاع المحيط (Height of contour)) ، وبالتالي يسمح بإدخال واستقرار الجهاز التعويضي في مكانه أو نزعها .  |
| flexure line = blow line                                 | خط الانثناء = خط النفخ  |
| floating   | مائج ، عائم ، طاف   |
| flocculent   | متندف   |
|  | يمائل خصل شعر الصوف . سائل يحتوي على أجزاء زغبية .  |
| floor  | أرض ، قعر ، قاع   |

|                          |  |   |                                     |
|--------------------------|--|---|-------------------------------------|
| floor , cavity           | قاع الحفرة ، قعر الحفرة  | مزيج سيّال  | flow mixture                        |
|                          | سطح الحفرة المحضّرة في السن ، الذي يتم إدخال الحشوة باتجاهه .  | انسياب الأملغم  | flow of amalgam                     |
| floor of the cavity      | قاع الحفرة ، قعر الحفرة  | منسب فلور = المنسب السنّي   | Flower's index = dental index       |
| floor of the mouth       | قاع الفم ، قعر الفم  | نسبة إلى السير و . هـ . فلور ، Sir W.H.Flower ، 1831-1899 ، طبيب بريطاني .  |                                     |
| floor of the oral cavity | قاع التجويف الفموي   |   |                                     |
| floor of the orbit       | قاع الحجاج ، قعر الحجاج  | متموج   | fluctuant                           |
| flora                    | زُمرّة ، زمرة جرثومية ، نبيت ، المجموعة النباتية   | تموّج   | fluctuation                         |
| flora intestinalis       | النبيت المعوي ،<br>(الزمرّة الجرثومية الطبيعية المعوية)  | سائل ، مائع   | fluid                               |
| flora , oral             | النبيت الفموي ،<br>(الزمرّة الجرثومية الطبيعية الفموية)  | سائل ميزابي = سائل لثوي   | fluid , crevicular                  |
|                          | الكائنات الدقيقة الموجودة طبيعياً في الفم .  | سائل خارج الخلية  | fluid , extracellular               |
| floss                    | خَيْط (خَيْط سني)  | أي سائل من سوائل الجسم الموجودة خارج الخلايا ، والأغشية .   |                                     |
|                          | خيوط قطنية أو خيوط سلكية تجدلّ معاً لتكون جديدة ، تستعمل في تنظيف المسافات بين السنية لإزالة اللويحة عن الأسطح الملاصقة للأسنان ، يتم تسويقها تجارياً في شكل خَيْط مُشمع أو غير مُشمع أو شريط مُشمع أو غير مُشمع . | سائل لثوي = سائل ميزابي   | fluid , gingival = crevicular fluid |
| floss , dental =         | خَيْط سني = خَيْط حريري سني  | السائل الذي يرشح من بلازما الدم ويتجمع في الميزاب اللثوي ، نتيجة عن تسرب أو ارتشاح من الشعيرات الدموية في اللثة الحرة .   |                                     |
| dental floss silk        | خَيْط أو شريط حريري أملس مُشمع أو غير مُشمع ، يستعمل في تنظيف الأسطح الملاصقة للأسنان والمسافات بين السنية .   | السائل الخلائي  | fluid , interstitial                |
| floss silk               | خَيْط حريري  | سائل خارج الخلية يتكوّن في الفجوات النسيجية ، وهو ليس اللف أو البلازما أو السائل عبر الخلوي .   |                                     |
|                          | انظر خَيْط سني (Dental floss) .  | سائل داخل الخلية  | fluid , intracellular               |
| floss silk , dental      | خَيْط حريري سني  | السائل الموجود في خلايا الجسم .   |                                     |
| flow                     | 1- يسيل  | السائل اللمفي = اللف  | fluid , lymphatic = lymph           |
|                          | 2- سيّال   | سائل فموي = اللعاب  | fluid , oral = saliva               |
|                          | 3- سيلان   | سائل زليلي  | fluid , synovial = synovia          |
|                          | 4- انسياب ، تدفق   | سائل شفاف قلوي لزج يشبه زلال البيض يوجد في التجاويف المفصليّة والأغمدّة الوترية ، يفرز بواسطة الأغشية الزليلية ، يُسمّى أيضاً السائل الزليلي (للمفصل) (Synovia) . |                                     |
|                          | أ- تغيير بطيء في أبعاد شيء ما نتيجة للإجهاد المستمر أو التعرض للحرارة العالية ؛ تغير شكلي ثابت .   | السائل عبر الخلوي   | fluid , transcellular               |
|                          | ب- تشوّه مستمر للشمع أو لمواد الطبع المرنة أو الأملغم ناتج عن ضغط ثابت يُلاحظ كثيراً في الأملغم الذي يحتوي على كمية عالية من القصدير . انظر أيضاً زحف (Creep) .  | سائل خارج الخلية يخرج أو يفرز من خلال غشاء الخلية .   |                                     |
|                          | ج- تشوّه لدن ، بتأثير الثقل (Load) ، يحدث لبعض المواد السنية تحت ظروف معينة ، ومنها: الأملغم ، ومواد الطبع ، والشمع .  | سوائل الجسم   | fluids , body                       |
|                          |  | أي من السوائل داخل الجسم الضرورية لوظائف الجسم الطبيعية   |                                     |
|                          |  | الفلورية ، ومَضان ، لمعان ، ألق ، تألق  | fluorescence                        |
|                          |  | 1- خاصية انبعاث الضوء المرئي من شيء ما حينما تصطدم به الأشعة .  |                                     |
|                          |  | 2- قدرة بعض المواد على إصدار الضوء .  |                                     |

fluorescent agent = عامل تألقي = صبغ تألقي

fluorescent pigment

مادة تستخدم في تصنيع الأسنان الصناعية والتهيجان والجسور الخزفية ومواد الحشو لتضفي عليها اللمعان فتشابه بريق ولمعان الأسنان الطبيعية .

fluoridation فلوورة (إضافة مادة الفلور)

معايرة كمية من الفلور الذواب في ماء الشرب من أجل تقليل حدوث التسوس . أعلى مستوى من أيونات الفلور المسموح به في ماء الشرب هو جزء واحد لكل مليون أو (1 ملليجرام لكل لتر 1 mg / litre) ، وقد وُجد أن هذه النسبة تقلل التسوس السني بنسبة 40٪ إلى 60٪ . وقد ظهر أن التركيزات العالية من الفلور تسبب التسمم الفلوري . يمكن أيضاً تناول الفلور على هيئة حبوب أو نقط أو تطبيقه مباشرة على سطح السن ، كما توجد آثار خفيفة من الفلور في معظم الأطعمة .

fluoridation , water فلوورة الماء

fluoride فلوريد

- 1- مركب الفلور مع عنصر آخر .
- 2- ملح لحمض الهيدروفلوريك يُطبق موضعياً أو يضاف إلى ماء الشرب ومعاين الأسنان . يساعد الفلوريد على انخفاض تسوس الأسنان باتحاده مع الهيدروكسي أباتيت (النسيج السني الصلب) [ميناء السن] ليكون فلوروأباتيت (Fluoroapatite) الأكثر مقاومة للتسوس .
- 3- أيونات غير عضوية من الفلور موجود طبيعياً ، تجعل الأسنان أقل قابلية للتسوس .

fluoride , topical فلوريد موضعي ، تطبيق موضعي للفلوريد

أية مادة تحتوي على الفلوريد وتُطبق على أسطح الأسنان لتحسين مقاومتها ضد التسوس . يمكن أن تكون على هيئة : هلام ، أو معجون ، أو ورنيش ، أو محلول ، أو غسول للضم .

fluoridization فلوورة ، تطبيق الفلوريد

استعمال الفلوريد في أي شكل أو هيئة بغرض منع التسوس السني .

fluorine = F. فلور = رمزه الكيميائي F

عنصر غازي غير معدني من مجموعة الهالوجينات (Halogen group) ، ويستخدم كمانع للتسوس السني .

fluoroapatite فلوروأباتيت

مركب يتكون من تفاعل الفلوريد مع ميناء السن ، يساعد على مقاومة حدوث التسوس السني .

fluorosis تسمم فلوري ، داء الانسمام الفلوري

حالة مزمنة تنتج عن تناول كمية زائدة من الفلوريدات تُسمى التسمم الفلوري (Fluorine poisoning) وتتميز بزيادة كثافة العظام الهيكلية ونقص تصنع وتلون وتبقع الأسنان .

ميناء متبقع (Mottled enamel) : تلوّن الميناء الذي يتراوح بين الأبيض والبني ، نتيجة لسمية الفلوريد على أرومات الميناء بسبب التركيزات العالية من الفلوريد في مياه الشرب .

fluorosis , chronic endemic = تسمم فلوري متوطن مزمن

chronic endemic dental fluorosis تسمم فلوري سني متوطن مزمن

نقص تصنع وتلون ميناء السن نتيجة تناول كميات زائدة من الفلور أثناء فترة النمو ؛ يشار إليه بالميناء المتبقع (Mottled enamel) .

fluorosis pigmentation تبقع فلوري ، تصبغ فلوري

Fluothane = halothane فلوثان = هالوثان

flush 1 - تورّد ، احمرار الوجه

2- يغسل بماء دافئ أو يُمضمض

3- مستوى السطح ، محاذي مباشرة لـ ، متساطح

التقاء سطحين في جلفة واحدة ، كما في مواد الحشوم مع سطح السن .

fluted مُحزّز ، مُخدّد ، مشقق

أية مادة فيها أثلام ، تعد المثاقب والمبارد اللبية (Endodontic files) أمثلة رئيسية للأدوات السنية الشائعة التي تُصمم مُحزّزة بغرض الاستفادة القصوى من استخدامها .

flux مُسيل ، تدفق

مادة تستعمل في عملية اللحام لمنع أكسدة مادة اللحام ، وللمساعدة في انسياب اللحام ، والحصول على سطح خال من الأكسدة وبذلك تسمح لمادة اللحام بالانسياب بسهولة . يمكن إضافة المسيل على هيئة مسحوق أو سائل أو معجون . البوراكس (Borax) ، مُسيل يحتوي على رصاص . يمكن أن يحتوي المسيل على النحاس ، أو أكسيد الفلوريك ، أو كربونات الصوديوم ، أو كربونات البوتاسيوم ، أو كلوريد الصوديوم ، أو السيليكا ، وهي أمثلة لبعض المسيلات .

flux , anti- مضاد التسيل

flux , ideal مُسيل مثالي

focal بُوري ، محرقي

متعلق بالبؤرة (Focus) .

|                                     |   |  |
|-------------------------------------|---|--|
| <b>focal area</b>                   | منطقة بُؤرية  | (في التصوير الشعاعي) : المسافة من نقطة اختراق الأشعة للجلد إلى الحد البؤري أو التوقف البؤري .  |
|                                     | هدف أو غرض ؛ جزء من قطب موجب في أنبوب الأشعة ، ينتج أشعة وحرارة عندما تصطدم به الإلكترونات فائقة السرعة .   | <b>focused grid</b>  |
| <b>focal film distance = FFD</b>    | بعد الفلم البؤري  | شبكة ذات شرائط من الرصاص توضع بزواوية في اتجاه البؤرة عند مسافة محددة .  |
|                                     | المسافة بين المنطقة البؤرية (القطب الموجب في الأنبوب الشعاعي) والفلم . يتم قياسها عادة بالبوصات .   | <b>focusing cup</b>  |
| <b>focal infection</b>              | عدوى بُؤرية   | كأس من مادة الموليبدنيم (Molybdenum) عند القطب السالب في أنبوب الأشعة يُحيط بخيط التنجستين .   |
|                                     | عدوى تكمن الجراثيم المسببة لها في منطقة مُحددة من أنسجة الجسم ، وتنتشر من هذه المنطقة إلى أجزاء أخرى من الجسم من خلال مجرى الدم .                           | <b>foetal = fetal</b>  |
| <b>focal necrosis</b>               | تنخر بُؤري  | جنيني متعلق بالجنين (Fetus) .  |
| <b>focal plane = plane of cut</b>   | مستوى بُؤري = مستوى القطع   | <b>foetal fibroadenoma =</b>   |
|                                     | في التصوير الطبقي المحوري ؛ المستوى المختار الذي يُعطي صورة واضحة .   | <b>adeno-fibroma</b>   |
| <b>focal sepsis</b>                 | إنتان بُؤري   | ورم جنيني غدي ليفي = ورم ليفي غدي  |
|                                     | تَعْمُن موضعي هو مصدر للعدوى التي يمكن أن تنتشر وتشمل أجزاء أخرى من الجسم ويتسبب في المرض .   | <b>foetid = fetid</b>  |
| <b>focal spot = source</b>          | نقطة بُؤرية = منبع ، مصدر   | <b>foetor = fetor</b>  |
|                                     | ذلك الجزء من الهدف في القطب الموجب من أنبوب الأشعة الذي يُقذف بتيار من الإلكترونات .  | رائحة نتنة ، نتانة   |
| <b>focal trough = image layer</b>   | مُنخَفَض بُؤري ، نطاق بُؤري = طبقة الصورة   | <b>foetor oris = foetid breath =</b>   |
|                                     | في التصوير الطبقي البانورامي السني (Dental panoramic tomography) : عمق الطول البؤري الذي يعطي صورة واضحة ومحددة للطبقة المختارة لالتقاط صورة طبقية شعاعية . | فم ذو رائحة نتنة = نفس نتن = نفس كريه ،  |
| <b>foci</b>                         | بُؤرات ، بُؤر   | <b>halitosis</b>   |
|                                     | جمع بُؤرة (Focus) .   | البُخر الفموي  |
| <b>focus</b>                        | بُؤرة   | <b>foetus = fetus</b>  |
|                                     | المركز الرئيسي للنشاط أو نقطة التقاء ، الأشعة المنعكسة أو الأشعة المنكسرة .   | الجنين الآخذ بالتطور في الرحم ، وبشكل خاص ، في الإنسان ، بعد ثلاثة أشهر من نموه .  |
| <b>focus of infection</b>           | بؤرة العدوى   | <b>fog</b>   |
|                                     | المركز الرئيسي للنشاط المرضي ، الذي تنتشر العدوى انطلاقاً منه للمناطق المحيطة به .  | ضباب   |
| <b>focus-to-film distance =</b>     | المسافة من البؤرة إلى الفلم =   | (في التصوير الشعاعي) : السواد الكامل أو السواد الجزئي للفلم الفوتوغرافي أو الفلم الشعاعي بعد عملية التطهير ، الناتج عن تعرض الفلم للضوء أو للأشعة الأولية ؛ أو بسبب الفعل الكيميائي أو تأثير الضوء على بلورات الهاليد الفضية التي لم تتعرض للضوء . |
| <b>focal film distance = FFD</b>    | البعد البؤري للفلم  | <b>foil</b>  |
|                                     | انظر البعد البؤري للفلم FFD .   | رقاقة معدنية   |
| <b>focus-to-skin distance = FSD</b> | المسافة من البؤرة إلى الجلد   | صفحة مرنة رقيقة للغاية من المعدن ، تكون عادة من الذهب أو البلاتين أو القصدير .   |
|                                     |   | <b>foil , adhesive</b>   |
|                                     |   | رقاقة لاصقة  |
|                                     |   | رقاقة رقيقة مغطاة من جانب واحد بالصمغ العربي على شكل مسحوق ، أو صمغ كرازا (Karaza gum) ، حيث تبلل وتلصق فوق الضمادة حول السنية المطبقة حديثاً لجعلها تستقر في مكانها دون أن تتحرك .  |
|                                     |   | <b>foil carrier</b>  |
|                                     |   | حامل الرقاقة ، ناقل الرقاقة  |
|                                     |   | أداة متشعبة تستعمل لحمل رُقاقة الذهب على لهب التلدين قبل رصّها وتكثيفها في الحفرة المحضرة بالسن .  |
|                                     |   | <b>foil , cervical</b>   |
|                                     |   | رقاقة عنقية  |
|                                     |   | <b>foil , cohesive gold</b>  |
|                                     |   | رقاقة ذهب لاصق   |

ذهب نقي عيار 24 أو 1000 خال من الشوائب ذو سطح نقي تماما ، يلتصق ذاتيا في درجة حرارة الغرفة عند رصه وتكثيفه في الحفرة المحضرة في السن .

**foil , corrugated** رُقاقة مموجة  
رُقاقة ذهب ذات قدرة عالية على الالتحام الذاتي تُصنَّع بوضع الذهب بين شرائط من الورق وحرق الورق في غياب الهواء .

**foil cylinders** أسطوانات رُقاقية  
رُقاقة من الذهب تُطوى إلى شرائط ، ثم تلف بشكل اسطوانات ، تستعمل في حالتها غير اللصوقة لبناء كتلة الحشوة بسرعة في الجزء الداخلي من الحفرة المحضرة في السن .

**foil , gold** رُقاقة الذهب  
1- ذهب نقي ملفوف على شكل صفائح بالغة الرقة .  
2- رُقاقة من معدن نفيس تستعمل لحشو وترميم سن متسوسة أو مكسورة .

**foil holder** ماسك الرقاقة  
أداة تستعمل لتثبيت كُرية ، أو كتلة الذهب في مكانها أثناء رصها وتكثيفها داخل الحفرة المحضرة .

**foil , invisible** رُقاقة غير مرئية  
نوع من حشو الرُقاقات الذهبية للتصنيف الثالث للحفر ، يجهز ويتم إدخاله في الحفرة المحضرة من ناحية السطح اللساني بحيث لا تمتد الحشوة إلى المسافة الشفوية وبذلك لا يشاهد الذهب من الناحية الشفوية .

**foil , non-cohesive gold** رُقاقة ذهبية غير لاصقة  
رُقاقة ذهب سطحها مغطى بطبقة من الأمونيا أو ثاني أكسيد الكبريت أو أملاح معدنية ، تجعلها غير لاصقة ، ولا تزول هذه الطبقة الخارجية ، وتظل رُقاقة الذهب دائما غير لاصقة وتستخدم الرقاقة غير اللاصقة لبناء الكتلة الداخلية من الحشوة .

**foil , platinized** رُقاقة ممزوجة بالبلاطين  
صفحة بلاطين مغطاة بطبقة من رُقاقة لاصقة لتكون خليطة أشد صلابة .

**foil , platinum = platinum foil** رُقاقة البلاطين  
1- بلاطين نقي يُلف على هيئة صفائح غاية في الرقة .  
2- رُقاقة من معدن ثمين لها درجة انصهار عالية تجعلها صالحة كمطرس للعديد من عمليات اللحام ؛ مناسبة أيضاً لعمل الشكل الداخلي للترميمات الخزفية ، أي التيجان الجاكيث الخزفية أثناء عملية الخبز .

**foil , tin** رُقاقة القصدير  
1- قصدير ملفوف في صفائح غاية في الرقة .  
2- رُقاقة معدنية أساسية تستخدم كمادة فاصلة بين قالب ومادة البدلة السنية القاعدية أثناء عملية البوتقة والتصليب .

**fold** طية ، ثني ، إنثناء  
(في التشريح) : انثناء الجلد أو النسيج مكوناً حافة ملفوفة ؛ تُسمّى الطية (Plica) .

**fold , fimbriated = plica fimbriata** طية مهذبّة ، طية مُشرشرة  
طية المخاطية المهذبة الممتدة من اللجام اللساني إلى قاعدة اللسان .

**fold , glossoepiglottal = plica glossoepiglottica** طية فلكية لسانية  
إحدى الطيات المخاطية أو الارتفاعات المخاطية الممتدة من قاعدة اللسان إلى الفلكة «لسان الزمار» .

**fold , jugonasal** طية وجنية فكية  
طية خديّة مخاطية ، طية فموية مخاطية  
الانثناء الخلفي للمخاطية السنخية من الفك العلوي أو الفك السفلي إلى الخد ، لتحديد نهاية دهليز الفم .

**fold , mucolabial** طية شفوية مخاطية  
الطية المخاطية السنخية من الفك العلوي أو الفك السفلي إلى الشفة ؛ حيث يوجد اللجيم عند الخط المنصف للراس .

**fold , mucosobuccal = mucobuccal fold** طية خديّة مخاطية  
طية أنفية شفوية

**fold , nasiolabial** طية حنكية لسانية

**fold , palatoglossal** الطية الحنكية البلعومية

**fold , palatopharyngeal** الطية الجفنية

**fold , palpebral** طية حنكية ، تجاعيد حنكية =  
طية حنكية مستعرضة ،  
تجاعيد حنكية مستعرضة

**fold , palatine = plica palatina transversa** الارتفاعات الموجودة على الجزء الأمامي للحنك الصلب .

**fold , pterygomandibular** طية جناحية فكية سفلية  
الطية المخاطية المشدودة من منطقة الشص الجناحي إلى الوسادة خلف الرحوية على كل من جانبي التجويف الفموي .

**fold , retromolar** طية خلف الرحوية

**fold , salpingopharyngeal = plica salpingopharyngea** طية نفيرية بلعومية

طية عمودية في الغشاء المخاطي داخل البلعوم الأنفي ،  
تغطي العضلة النفيرية البلعومية تبدأ من حافة الأنبوب  
السمعي إلى الجدار الجانبي للبلعوم .

الطية تحت اللسانية **fold , sublingual = plica sublingualis**

طية مخاطية تشبه حدوة الحصان وهي منطقة هلالية الشكل  
في قاع الفم ، تحاذي الجدار الداخلي للفك السفلي  
وتتناقص تدريجياً باتجاه المناطق الرخوية . تتكوّن بواسطة  
الغدة تحت اللسانية والقناة تحت الفكوية العلوية أسفل  
الغشاء المخاطي للميزاب السنخي اللساني .

طية دهليزية **fold, vestibular**

طية صوتية **fold, vocal**

ورقي ، مُورق **foliated**

حليمية ورقية **foliated papilla**

حمض الفوليك = فيتامين B12 **folic acid = vitamin B12**  
انظر فيتامين (Vitamin) .

جُرِب **follicle**

(في التشريح السني) : بنية تشبه الكيس توجد في الفكين ،  
تحيط بوحدة سنية في طور التشكل طوال الفترة الأولى من  
تطورها ثم تحيط بالتاج حتى بزوغ السن .

جُرِب سني **follicle , dental**

كيس ليفي خلوي يحتوي على سن غير بازغة داخل التوء  
السنخي . انظر سني (Dental) .

جرب فليشمان **follicle , Fleischmann's**

جربسي **follicular**

متعلق بحويصل (Follicle) أو يشبهه .

كيسة جُربسية ، كيسة حويصلية **follicular cyst**

كيسة تنشأ من الجرب السني . تشمل الأكياس الجربسية  
الكيسة التاجية (Dentigerous cyst) ، والكيسة البزوغية  
(Eruption cyst) . انظر كيسة ذات منشأ سني (Cyst of  
dental origin) .

يافوخ **fontanel = fontanelle**

التركيب الغضروفي الغشائي الموجود بين عظام الجمجمة  
الآخذة بالتكلس لطفل حديث الولادة .

طعام **food**

فضلات الطعام **food debris**

بقايا الطعام المتراكمة على أسطح الأسنان ، والتي يمكن  
إزالتها بالمضمضة .

انحصار الطعام ، انحشار الطعام **food impaction**

انحصار الطعام بقوة بين الأسنان في الأنسجة اللثوية  
والأنسجة حول السنية بواسطة قوى المضغ الطاحنة .

تراكم الطعام ، تراكم غذائي **food packing**

قَدَم **foot**

داء الفم والقدم **foot and mouth disease**

قَدَم الآلة **foot engine**

آلة سنية تعمل بالدواسة تستخدم لتدوير الأدوات الدوارة  
بواسطة القبضة .

أداة حشو قدمية **foot plugger**

أداة تماثل القدم طرفها العامل ذو زاوية قائمة مع عنق  
الأداة تستعمل في تكثيف ورس وإنهاء رفاق الذهب .

سناد القدم **foot rest**

مسند للقدم فوق الكرسي السني .

ثُقبة **foramen**

فتحة صغيرة في العظم تمر خلالها الأوعية الدموية  
والأعصاب والأوعية اللمفية .

ثُقبة إضافية ، ثُقبة ملحقة **foramen , accessory**

ثُقبة سنخية = ثُقبة سنخية علوية خلفية **foramen , alveolar =**  
**posterior superior alveolar foramen**

إحدى فتحات القنوات السنخية على السطح تحت  
الصدغي للفك العلوي ، تمر خلالها الأعصاب والأوعية  
الدموية السنخية الخلفية العلوية إلى الضواحك والأرحاء ،  
وتُسمى الثُقبة السنخية الخلفية العلوية (Posterior superior  
alveolar foramen) .

الثُقبة الغربالية الأمامية **foramen , anterior ethmoidal**

قناة بين العظمين الغربالي والجُربي ، يمر خلالها الفرع  
الأنفي للعصب البصري والأوعية الدموية الغربالية الأمامية .

الثُقبة الحنكية الأمامية = **foramen , anterior palatine =**

الحفرة القاطعة **incisive fossa**

منطقة منفذة للأشعة تشريحياً ، تكون مستديرة أو بيضاوية  
الشكل ، تشاهد بين ذرى قمم جذور القاطعين المركزيين  
العلويين في الصور الشعاعية حول الذروية .

ثُقبة ذروية ، ثُقبة قمية **foramen , apical**

(في التشريح السني) : فتحة صغيرة عند قمة جذر السن  
أو قريبة منها ، يمر خلالها العصب والأوعية الدموية  
والأوعية اللمفاوية المغذية للّب السن .

ثُقبة ذروية سنية **foramen , apical dental**

ثُقبة عوراء **foramen , caecal**

ثُقبة عوراء ، الثُقبة اللسانية العوراء **foramen caecum**

ثُقبة اللسان العوراء **foramen caecum linguae =**  
**caecal foramen of the tongue**

**foramen , condylar =** ثقبية لقمية = قناة لقمية  
**condylar canal**

**foramen , greater palatine** ، ثقبية حنكية كبيرة ،  
**ثقبية حنكية عظمية**  
 فتحة القناة الحنكية العظمية في الحنك الصلب بين الجزء الأفقي من العظم الحنكي وعظم الفك العلوي المجاور ، حيث تمرر العصب الحنكي الأعظم والأوعية الدموية إلى الغشاء المخاطي للحنك ، تقع الثقبية ملاصقة للحافة الخلفية للحنك الصلب في منطقة الجذر الحنكي للرحى الثالثة العلوية على كل من جانبي الخط المنصف للفم .

**foramen , incisive =** الثقبية القاطعة = الثقبية الأنفية الحنكية  
**nasopalatin foramen**  
 منطقة منفذة للأشعة : تشاهد في الصور الشعاعية بين ذرى جذور القواطع المركزية العلوية وهي نهاية القناة القاطعة وهي ثقبية تصل التجويف الأنفي بمخاطية الفم تقع عند الخط المنصف للفم ، خلف الثنايا العلوية ، تحت الحليمة المركزية للتجعدات الحنكية ، لها أربع فتحات ؛ اثنتين تمرران الأعصاب الحنكية الأنفية ، واثنتين للأوعية الدموية الحنكية الأنفية .

**foramen , inferior dental =** الثقبية السنية السفلية =  
**mandibular foramen** الثقبية الفك السفلية  
**foramen , infraorbital** الثقبية تحت الحجاجية  
 الفتحة الخارجية للقناة تحت الحجاج توجد في الناحية الوجهية للفك العلوي أسفل التجويف الحجاجي . يمر منها الشريان تحت الحجاجي ، والشعبة العلوية الواردة للعصب مثلث التوائم وصولاً إلى الأنسجة حول الأنف ، والوجه ، والشفة العلوية .

**foramen , internal auditory** الثقبية السمعية الباطنة  
**foramen , jugular** الثقبية الوداجية  
 الفتحة المتكونة من الثلمتين الوداجيتين للعظم الصدغي والعظم القذالي ، يمر عبرها الوريد الوداجي ، والأعصاب القحفية التاسع والعاشر والحادي عشر .

**foramen lacerum** الثقبية الممزقة  
 ثقبية بين عظمين بين قمة الجزء الصخري من العظم الصدغي ونقطة التقائه مع الجناح الكبير للعظم الوددي ، يمر من خلالها الشريان السباتي .

**foramen , lateral incisive** الثقبية القاطعة الوحشية  
 ثقبية توجد في الحنك الصلب خلف القواطع يمر من خلالها الشريان الحنكي الأعظم .

**foramen , lesser palatine** الثقبية الحنكية الصغيرة  
 إحدى فتحات القنوات الحنكية الصغرى على السطح الأمامي للحنك الصلب . وهي ثقبية تقع ملاصقة وإلى الخلف من الثقبية الحنكية العظمية عند الحافة الخلفية للحنك الصلب ؛ توصل العصب الحنكي الصغير الوارد والأوعية الدموية من الحنك الرخو إلى العقدة الوددية الحنكية .

**foramen , lingual** ثقبية لسانية  
**foramen magnum** الثقبية الكبيرة ، الثقبية العظمية  
 ثقبية كبيرة في العظم القذالي في الجمجمة ، يتصل من خلالها جذع الدماغ بالحبل الشوكي .

**foramen , malar = foramen** ثقبية وجنية =  
**zygomaticofaciale =** ثقبية وجنية وجهية  
**zygomaticofacial foramen**

**foramen , mandibular =** ثقبية فكية سفلية =  
**inferior dental foramen** ثقبية سنية سفلية  
 فتحة مستطيلة توجد في الناحية الداخلية من الشعبة الصاعدة للفك السفلي ، في المنتصف بين الثلمة السنية والحافة السفلية من جسم الفك السفلي ، عند النهاية العلوية للحنجرة الضيقة ومقابلها يمر العصب الضرسى اللامي والأوعية الدموية الضرسية اللامية إلى قاع الفم حيث يدخل العصب السنخي السفلي والأوعية الدموية السنخية السفلية في الفك السفلي . تشاهد في الصور الشعاعية كمنطقة نفوذة للأشعة توجد في منتصف الشعبة الصاعدة للفك السفلي . يحمي الشريان الفكي السفلي ، والوريد الفكي السفلي والعصب السني السفلي الوارد من كل الأسنان السفلية تنوع مثلثي من العظم يُسمى اللسينة (Lingula) ، وهي المنطقة التي يسعى إليها جراح الأسنان عند إعطائه حُقنة تخدير إحصاري للأسنان السفلية (التخدير الناحي للفك السفلي) . تسمى أيضا الثقبية السنية السفلية (Inferior dental foramen) .

**foramen , mastoid** الثقبية الخشائية  
 فتحة صغيرة خلف النتوء الخشائي ، يمر خلالها شريان ووريد .

**foramen , maxillary = maxillary hiatus** الثقبية الفك العلوية =  
 فتحة الفك العلوي  
**foramen , median palatine** الثقبية الحنكية الوسطى  
 توجد على خط الوسط للحنك الصلب تمر من خلالها الأعصاب الأفقية الحنكية .

**foramen , mental** الثقبية الذقنية

ثقبه كبيرة في الناحية الشدقية من جسم الفك السفلي ، تكون عادة في المنطقة أسفل وبين الضواحك ، وهي منطقة نفوذة للأشعة تمر منها الأعصاب الواردة من الشفة السفلية والثة القاطعة الشفوية مع الأوعية الدموية المصاحبة لتنضم إلى الفرع القاطع للعصب السني السفلي داخل العظم .

**foramen , nasopalatine =** الثقب الأنفية الحنكية = الثقبه  
**incisive foramen** القاطعة  
منطقة نفوذة للأشعة ببيضاوية الشكل تقع بين أو في اتجاه ذروي قريب من جذور القواطع المركزية العلوية .

**foramen , nutrient** ثقبه مغذية  
إحدى ثقب الفك العلوي والفك السفلي التي تمر من خلالها القنوات المغذية .

**foramen , occipital =** الثقب القذالية ، الثقب القفوية =  
**foramen magnum** الثقب الكبيرة = الثقبه العظمى

**foramen of the tongue, caecal** الثقب اللسانية العوراء  
انخساف فوق جذر وظهر اللسان في المكان السابق لفتحة القناة الدرقيه اللسانية (Thyroglossal duct) .

**foramen , orbitomalar =** الثقبه الوجنية الحجاجية  
**foramen zygomatico-orbitale** انظر ثقبه وجنية حجاجية (Zygomatico-orbital foramen) .

**foramen ovale** الثقبه البيضاوية  
1- فتحة في الجناح الكبير للعظم الوتدي ، يمر من خلالها الفرع الفكي السفلي من العصب مثلث التوائم والشريان السحائي الصغير .  
2- فتحة بين أذيني قلب الجنين .

**foramen ovale alae majoris** ثقبه الجناح الكبير البيضاوية  
فتحة في الجناح الكبير للعظم الوتدي يمر من خلالها العصب السني السفلي والشريان السحائي الإضافي .

**foramen , palatal =** الثقبه الحنكية = الثقبه القاطعة  
**incisive foramen**

**foramen , posterior palatal =** الثقبه الحنكية الخلفية =  
**greater palatine foramen** الثقبه الحنكية الكبيرة

**foramen , posterior superior** = الثقبه السنخية العلوية الخلفية =  
**alveolar = alveolar foramen** الثقبه السنخية

**foramen rotundum** الثقبه المدورة ، الثقبه المستديرة  
ثقبه مدورة في الجناح الكبير للعظم الوتدي يمر منها الفرع الفكي العلوي للعصب مثلث التوائم .

**foramen rotundum ossis** ثقبه العظم الوتدي المستديرة  
**sphenoidalis**

فتحة مستديرة في الجناح الكبير للعظم الوتدي يمر من خلالها الفرع الفكي العلوي للعصب مثلث التوائم .

**foramen , sphenopalatine** الثقبه الحنكية الوتدية  
الفراغ بين النتوء الحجاجي والنتوء الوتدي للعظم الحنكي ، الذي يفتح في التجويف الأنفي .

**foramen spinosum** الثقبه الشوكية ، الثقبه النخاعية  
فتحة في الجناح الكبير للعظم الوتدي قرب زاويته الخلفية ، يمر من خلالها الشريان السحائي الأوسط .

**foramen , spinous =** الثقبه الشوكية ، الثقبه النخاعية  
**foramen spinosum**

**foramen , stylomastoid** الثقبه الإبرية الخشائية  
فتحة بين النتوء الإبري والنتوء الخشائي ، يمر من خلالها الشريان الإبري الخشائي والعصب الوجهي .

**foramen , superior maxillary =** ثقبه الفك العلوي =  
**foramen rotundum ossis** ثقبه العظم الوتدي المدورة  
**sphenoidalis**

**foramen , supraorbital** الثقبه فوق الحجاج  
الثقبه المتكون من جسر فوق الثلم فوق الحجاج ، على الحافة فوق الحجاج للعظم الجبهي ، يمر من خلالها العصب فوق الحجاج والأوعية الدموية فوق الحجاجية ؛ ثلم في الحافة فوق الحجاجية للعظم الجبهي يمرر العصب فوق الحجاج والأوعية الدموية فوق الحجاجية .

**foramen , vertebral** الثقبه الفقارية  
**foramen , zygomaticofaciale** الثقبه الوجنية الوجهية  
فتحة خارجية على سطح العظم الوجني ، يمر من خلالها العصب الوجني والأوعية الدموية الوجنية .

**foramen , zygomatico-orbitale** الثقبه الوجنية الحجاجية  
فتحة القناة المارة من خلال العظم الوجني ، يمر من خلالها الفرع الوجني للعصب الفكي العلوي .

**foramen , zygomaticotemporale** ثقبه وجنية صدغية  
فتحة على السطح الصدغي للعظم الوجني ، يمر من خلالها العصب الصدغي الوجني .

**foramina** ثقبوب  
جمع ثقبه (Foramen) .

**force** قوة  
تأثير عندما يطبق على جسم ، يجعله يتحرك أو يغير من حركته ؛ حينما تُطبّق القوة على أي مادة تسبب تشوهها .

**force , chewing** قوّة المضغ  
**force , component of** محصلة القوة  
أحد عوامل القوة مركبة أو متعادلة .



|  |   |   |  |
|--|---|---|--|
| <b>force , condensing</b>                      | <b>قُوّة الرّص ، قُوّة التّكثيف</b>   | <b>forceps , extracting</b>                       | <b>ملقّط القلع</b>   |
|  | الضّغط اللازم والضروري لتكثيف ورص مواد الحشو (مثل : الأمّلعّم ، رقائق الذهب ، الشموع) داخل الحُفّرة المحضّرة .  |   | أداة تشبه الكماشة لقلع السن . تشتمل على مقبضين ، ومفصل ومنقارين أو نصّلين ، مصنّعة بأشكال وأحجام مختلفة ، مصنّفة بحسب أعداد مطبوعة على الجانب الداخلي من المقبض بواسطة المصنّع وفقاً لشكل المنقارين أو المقبضين أو وفقاً لاستعمالها الخاصة . |
| <b>force , masticatory</b>                     | <b>القوة الماضغة</b>  | <b>forceps , gum guillotine</b>                   | <b>ملقّط مقصلة اللثة</b>   |
|  | القوة الناشئة عن عضلات المضغ أثناء عملية مضغ الطعام .   | <b>forceps , haemostatic = hemostatic forceps</b> | <b>الملقّط الموقّف للنزف</b>   |
| <b>force , occlusal</b>                        | <b>القوة الإطباقية ، القوة الطاحنة</b>  |   |  |
|  | نتاج القوة العضلية على الأسنان المتقابلة .  | <b>hemostatic forceps</b>                         | أداة تشبه المقص ذات نصّلين مجوفين ، تستعمل للإمساك بالأوعية الدموية أثناء العملية الجراحية .   |
| <b>forced</b>                                  | <b>بالقوة ، قسري</b>  | <b>forceps , instrument</b>                       | <b>ملقّط الأدوات</b>   |
| <b>forceps</b>                                 | <b>ملقّط ، جفت ، كُلابيّة</b>   | <b>forceps , lower molar</b>                      | <b>ملقّط الرّحى السفلية</b>  |
|  | أداة ذات نصّلين أو منقارين ومقبضين ، تستعمل للإمساك (الأدوات ، أو الضمادات أو الإبر ، إلخ .) أو للضّغط (لمنع النزف) أو للإزالة (قطع العظم الزائد) أو لتبعيد الأنسجة أثناء المداخلة السنية الجراحية ، وأيضا لقلع الأسنان أو جذورها . |   | ملقّط ذو منقارين بزاوية قائمة مع المقبضين ، سهمية الشكل لتتطبق على مفترق جذري الأرحاء السفلية .  |
| <b>forceps , artery</b>                        | <b>ملقّط الشريان</b>  | <b>forceps , lower root</b>                       | <b>ملقّط الجذر السفلي</b>  |
|  | ملقّط معدني ذو منقارين مسننين ، ومنحنين أحيانا ، له مَقْبِضَان مثل المقص ومزود بلسينة مسننة (Ratchet device) لتحتفظ على انغلاقه عند الاستعمال وفتحه عند الإنتهاء .  |   | ملقّط ذو مقبضين مستقيمين ومنقارين أجوفين بأحجام مختلفة يكونان بزاوية قائمة مع المقبضين ، يستخدم لقلع القواطع السفلية ، والأنياب ، والضواحك ، والجذور .   |
| <b>forceps , bone-cutting = bone shears</b>    | <b>مقراض العظم ، كُلابيّة قَرَض</b>   | <b>forceps , maxillary disimpaction</b>           | <b>ملقّط تصحيح انطمار الفك العلوي</b>  |
|  | أداة ذات مقبضين ونصّلين شبيهين بالسكين أو بالأزميل . تعرف أيضا بقاطع العظم (Bone shears) .  |   | أداة ، يمر أحد نصّليها داخل التجويف الأنفي وينطبق النصل الآخر مقابل الحنك ، بحيث يمكن الإمساك بالفك العلوي المزاح وإعادته إلى مكانه وعدم انطماره .   |
| <b>forceps , bone-nibbling = bone rongeurs</b> | <b>قارض العظم ، كُلابيّة قرص العظم</b>  | <b>forceps , mosquito-artery</b>                  | <b>ملقّط البعوضة الشرياني</b>  |
|  | أداة تشبه الكماشة ذات مقبضين ، تستخدم لقطع أجزاء صغيرة من العظم بواسطة منقارين يشبهان الكأس .   |   | يشبه ملقّط الشرايين لسبنسر ويلز (Spencer Wells' artery forceps) ولكن منقاريه غاية في الدقة .   |
| <b>forceps , Cheatle's</b>                     | <b>ملقّط شيتل</b>   | <b>forceps , needle-holding</b>                   | <b>ملقّط ماسك الإبرة</b>   |
|  | ملقّط ذو نصّيل طويل ومقبض مقص يستعمل معقماً ، للإمساك بأشياء معقمة .  |   | أداة ذات مقبضين من نوع المقص ، تكون عادة مُزوّدة بلسينة مسننة (Ratchet device) لإمساك الإبر أثناء خياطة الأنسجة .  |
| <b>forceps , children's extracting</b>         | <b>ملقّط لقلع أسنان الأطفال</b>   | <b>forceps , plaster cutting</b>                  | <b>الملقّط القاطع للجبس ، مقراض الجبس</b>  |
| <b>forceps , clamp</b>                         | <b>ملقّط المشبك</b>   |   |  |
| <b>forceps , dental</b>                        | <b>ملقّط سنية ، ملقّط سني</b>   | <b>forceps , pocket marking</b>                   | <b>ملقّط مُعلّم الجيب</b>  |
|  | ملقّط تستعمل لقلع الأسنان .   |   | ملقّط ذو مسكة يميني أو يسري في أحد نصّليه دبوس حاد يستعمل لتثقيب جدار الجيب حول السني من أجل تحديد عمق الجيب قبل إجراء العملية .   |
| <b>forceps , dissecting</b>                    | <b>ملقّط تشريح ، ملقّط تسليخ</b>  | <b>forceps , root fragment</b>                    | <b>ملقّط شظايا الجذور</b>  |
|  | أداة تشبه الملقّط ذات فكين منحنين أو مستقيمين ؛ مسننين أو مثل أسنان الفأر . بعض هذه الملاقط يكون معزولاً لكي يستخدم في عمليات الجراحة الكهربائية .  | <b>forceps , root splitting</b>                   | <b>ملقّط شق الجذور ، ملقّط فصل الجذور</b>  |
| <b>forceps , dressing</b>                      | <b>ملقّط الضماد</b>   |   |  |

كُلابية ذات نصلين قاطعين تستعمل لفصل الجذور للأسنان متعددة الجذور .

forceps , rubber-dam clamp = ملقَط مشبك الحاجز

cervical clamp forceps = المطاطي = ملقَط المشبك العنقي

ملقَط صَمَم خصيصاً لوضع مشابك الحاجز المطاطي على الأسنان . انظر الحاجز المطاطي (Rubber dam) .

forceps , separating = ملقَط فصل الجذور ،

splitting forceps ملقَط شق الجذور

forceps , sinus ملقَط الجيب

forceps , Spencer Wells' artery ملقَط الشرايين حسب سبنسر ويلز

نموذج أصلي للملَقَط ، يستعمل لمسك الشرايين .

forceps , splinter ملقَط الجبيرة

forceps , split beak ملقَط ذو نصل شاق ، ملقَط ذو مقار قاطع

ملقَط علوي وسفلي له نصلين شاقين ، صمما للإطباق على ثنية مركزية أو رباعية أو ضاحك أو جذر .

forceps , splitting = ملقَط شق الجذور =

separating forceps ملقَط فاصل للجذور

forceps , sterilizer ملقَط المعقمة ، ملقَط التعقيم

forceps , suture ملقَط الخياطة

forceps , tissue ملقَط النسيج

ملقَط ذو نصل دقيق بمقبض من نوع المقص مجهز بلسينة مسننة للحفاظ على انغلاق النصلين .

forceps , tongue ملقَط اللسان

forceps , tongue holding ملقَط إمساك اللسان

forceps , towel ملقَط الفوطة

ملقَط لإمساك فوطة أو منديل معقم يستعمل في الجراحة .

forceps , towel clamp ملقَط مشبك الفوطة

forceps , universal extracting ملقَط قلع عام

forceps , upper anterior = ملقَط أمامي علوي =

straight forceps ملقَط مستقيم

ملقَط ذو نصل مستقيم مجوف باتساعات مختلفة ، مصمم بخط مستقيم مع المقبض .

forceps , upper molar ملقَط الأرحاء العلوية

أداة يبنى ويسرى لها نصل مجوف لينطبق على الجذر الحنكي للأرحاء العلوية ، والنصل الآخر مستدق بشكل المحراف (الرفش) ليتوافق مع تشعب الجذور الشدقية ؛ توجد العديد من النماذج التي تشمل أيضاً سلسلة من ملاقط قلع للأطفال بحجم أصغر .

ملقَط الجذر العلوي forceps , upper root

ملقَط ذو نصل منحني مُجَوَّف باتساعات مختلفة ومقبضين منحنين (نموذج ريد Read's pattern) ، أحد المقبضين ينطبق تماماً مع راحة اليد ، والآخر يوفر الإمساك المريح للأصابع . يستعمل ملقَطاً عاماً لقلع الأسنان والجذور .

forceps , upper root bayonet's pattern ملقَط نموذج بايونيت للجذر العلوي

ملقَط نصله مستقيمين ، ويكونان زاوية مع المقبضين اللذين يمكن أن يكونا منحنين (نمط ريد Read's pattern) أو مستقيمين . يستخدم لقلع الأسنان العلوية والجذور في الجزء الخلفي من الفم .

forces قوى

Fordyce's spots = Fordyce's بُقع فوردايس = مرض

disease = Fordyce's granules فوردايس = حبيبات فوردايس

نسبة إلى ج . أ . فوردايس ، J.A.Fordyce ، 1925-1858 ، طبيب أمراض جلدية أمريكي .

شذوذ نمائي يشتمل على غدد دهنية متضخمة في مخاطية الفم والأعضاء التناسلية ؛ تظهر إكلينيكيًا كمجموعات من البقع الصفراء الصغيرة المرتفعة قليلاً ليس لها أهمية مرضية تتواجد بكثرة على الأغشية المخاطية الفموية وعلى الحافة القرمزية للشفة وعلى السطح الداخلي للشفتين والخدين ، تسمى أيضاً حبيبات فوردايس (Fordyce's granules) .

forearm ساعد ، ذراع

الجزء ما بين المرفق والمعصم .

forebrain = prosencephalon الدماغ المقدم

foregut المعى الأمامي

مقدمة القناة الهضمية .

forehead مقدم الرأس

foreign bodies أجسام غريبة ، أجسام أجنبية

أي جسم أو مادة تكون في مكان ، لا توجد فيه بشكل طبيعي .

forensic شرعي ، قانوني

forensic dentistry طب الأسنان الشرعي

انظر قانون ، تشريع ، علم القضاء (Jurisprudence) ، علم الأسنان (Odontology) ، شرعي (Forensic) .

foreshortening تقصير ، تقاصر

(في التصوير الشعاعي) : نقص في طول الصورة الشعاعية للسن ، نتيجة خطأ في طريقة التقاط الصورة الشعاعية .

fork شوكة  
 fork , bite شوكة العض  
 fork , face-bow شوكة القوس الوجهية  
 forked tongue لسان متشعب ، لسان متفرع  
 انظر لسان مشقوق (Slit tongue) .

form شكل  
 form , arch شكل القوس  
 form , convenience شكل ملائم  
 form , face شكل الوجه  
 form , occlusal شكل إطباق  
 form , outline شكل الحافة

شكل المنطقة من سطح السن التي تدخل ضمن الحفرة المحضرة ؛ أي الحواف الخارجية عند تحضير الحفرة ، التي تحدد محيط الشكل المحضّر من سطح السن ؛ وفيما يلي بعض المعايير التي تتعلق بشكل الحافة :

1- يجب أن تدخل كل الوهاد والشقوق المتلاصقة ضمن شكل الحافة دون اعتبار لامتداد التسوس ( تمديد وقائي (Extension for prevention) .

2- الحافة المتلاصقة المقابلة للسن المجاورة يجب أن تمتد إلى الفرجة بين الأسنان المتلاصقة ، بحيث يمكن تنظيف حواف الحفرة المحضرة أو الحشوة بواسطة شعيرات فرشاة الأسنان من بقايا الطعام واللويحة الجرثومية (تمديد وقائي (Extension for prevention)

3 - يجب أن يتجاوز القاع اللثوي للحفرة نقطة أو منطقة التماس بنصف ملليمتر على الأقل في الاتجاه الذروي .

4- أي حفتين محضرتين في نفس السن أو في نفس السطح بينهما مسافة أقل من 1 ملم ، يجب توصيلهما ببعضهما في حفرة واحدة .

form , resistance الشكل المقاوم  
 مصطلح يستعمل في تحضير الحفرة ، للدلالة على شكل جدران الحفرة الذي يحقق أقصى استقرار وثبات للحشوة مقابل قوى الضغط أثناء عملية مضغ الطعام .

form , retention شكل التثبيت  
 شكل يعطى لجدران الحفرة المحضرة لكي تقاوم الحشوة داخل الحفرة الانزياح ؛ ويمكن إنجاز ذلك ؛ إما بعمل غوور للتثبيت كما في حالات حشوة الأملغم ، والحشوة برفائق الذهب ، وحشوة الراتين المركب ، أو بالجدران المواجهة ، والأثلام الإضافية ، والشقوق ، والدبابيس ، كما في حالات التحضير للحشوة المصبوبة أو لتحضير التاج .

form , tooth شكل السن  
 الشكل المحيطي المتميز الذي يميز سناً عن سن أخرى من ناحية تعريفها ، وتوصيفها وتفريقها . انظر شكل السن البيضوية (Ovoid tooth form) .

formaldehyde فورمالدهيد  
 غاز ذورائحة لاذعة قوية ، ومهيّج قوي للأنسجة . يستعمل بشكل محلول كمطهر ويمزج في بعض الحالات مع الكريزول في معالجة قناة الجذر ويستخدم بشكل شائع لتثبيت العينات التشريحية النسيجية .

formalin فورمالين  
 محلول مائي بتركيز 37٪ من غاز الفورمالدهيد ، يستخدم لتثبيت الأنسجة بغرض الفحص التشريحي للأنسجة .

formation تشكيل ، تشكّل

formation , individual tray تشكيل الطابع الإفرادي

formative تشكيلي ، تكويني

formative function عمل تشكيلي ، وظيفة تكوينية

former مُشكّل ، مكون ، مهيكل  
 أداة تستخدم للتشكيل أو للتكوين .

former , angle مُشكل الزاوية ، مكون الزاوية  
 أحد زوجين (أيسر أو أيمن) من الأدوات اليدوية القاطعة ذات أنصال حوافها حادة ، تستعمل لتشطّيب الحفرة المحضرة ، ولتأكيد نظافة وحدة الزوايا والغوور وإضافة تثبيت جيد للحشوة .

former , crucible مُشكل البوتقة ، مُكوّن بوتقة الصب ، مخروط الصب

former , sprue مشكل المصب  
 صفيحة معدنية تحوي غوورات بشكل معاكس للسطوح الطاحنة للأسنان يصب فيها الشمع .

formocresol فورموكريزول  
 محلول مبيد للجراثيم ، مُكون من الفورمالدهيد ، والترايكريزول ، والجليسرين ، والماء . يستخدم كمطهر ، وهو مهيّج قوي للأنسجة حينما يوضع عليها ، فيؤدي إلى موت وتثبيت الأنسجة ، لذلك يستعمل لتمويت الأنسجة اللبية . يستخدم أيضاً كمطهر يوضع في الحجرة اللبية للأسنان ذات اللب الميت أثناء معالجة قناة الجذر .

formula صيغة ، معادلة ، قاعدة ، وصفة  
 التركيب الكيميائي لمادة ، موضحاً بالرموز ، كتابة تركيب الدواء في الوصفة الطبية لتحضيره بواسطة الصيدلي .

formula , dental صيغة سنّية ، معادلة سنّية

انخفاض في الجزء القشري للعظم الصدغي ، تحت التواء  
الوجني حيث تستقر لقمة الفك السفلي .

الفجوة تحت النخامية fossa , hypophyseal

الفجوة القاطعة fossa , incisive

1- انخفاض على سطح الفك العلوي خلف القواطع .

2- انخفاض على الفك السفلي تحت القواطع ، وحيث  
ترتكز العضلة الذقنية .

3- انخفاض على السطح الخارجي للفك العلوي ، حيث  
تنشأ العضلة الخافضة للأنف .

الفجوة تحت الصدغية ، حفرة تحت fossa , infratemporal

الصدغ

فراغ غير منتظم على الجمجمة ، محاط بالعظم الوجني  
والشعبة الصاعدة للفك السفلي ، خلف الفك العلوي .

الفجوة الوداجية fassa , jugular

انخفاض في الجزء الصخري للعظم الصدغي بين القناة  
السباتية والثقبية الإبرية الخشائية ، يمر فيها الوريد الوداجي .

الفجوة الدمعية fossa , lacrimal

الفجوة اللسانية fossa , lingual

انخفاض ضحل يوجد على السطح اللساني لسن قاطعة .

حفرة الفك السفلي ، الفجوة الوبقية = = fossa , mandibular

الجوف العنابي glenoid fossa

انخفاض في الجزء الصدفي من العظم الصدغي أسفل  
التواء الوجني ، تستقر فيه لقمة الفك السفلي .

الفجوة الحشائية fossa , mastoid

انخفاض على السطح الجانبي للعظم الصدغي ، يسكن فيه  
الجيب الوريدي الجانبي .

الفجوة الأنفية fossa , nasal

الفجوة القذالية fossa , occipital

الفجوة الفموية = حفيرة الفم fossa , oral = stomodeum  
الابتدائية

الفجوة الحنكية = الفجوة fossa , palatine = incisive fossa  
القاطعة

الفجوة النخامية fossa , pituitary

الفجوة القحفية الخلفية fossa , posterior cranial

الفجوة الجناحية fossa , pterygoid  
شق أو حفرة عميقة بين الصفيحة المتوسطة والصفيحة  
الجانبية للتواء الجناحي للعظم الوتدي .

الفجوة الجناحية الحنكية fossa , pterygopalatine

شق صغير شبيه بالقمع بين التواء الجناحي للعظم الوتدي

صيغة ابتكرت لتوضيح عدد وترتيب الأسنان عن طريق  
أحرف وأرقام ، في هذه الصيغة يرمز للقاطع بحرف " I " ،  
والناب بحرف " C " ، والضاحك بحرف " P " ، وللرحي  
بحرف " M " . الصيغة السنية للأسنان الدائمة الطبيعية في  
الإنسان هي :

$$I = 2/2 ، C = 1/1 ، P = 2/2 M = 3/3$$

صيغة الأداة formula , instrument

صيغة من ثلاثة أرقام تمثل ثلاثة قياسات : عرض الحد  
القاطع بأعشار المليمتر ؛ طول الحد القاطع بالمليمترات ؛  
وزاوية مقبض الأداة بالدرجات المئوية .

دُستور الأدوية ، كتاب الوصفات الطبية formulary

مجموعة من الوصفات أو الصيغ لكيفية تحضير الأدوية من  
تراكييب مختلفة .

قَبْوُ fornix= vault

بروز أمامي ، بروز متقدم forward protrusion  
بروز متقدم عن الوضع المركزي .

حفرة fossa

انخفاض بسيط أو تجويف كالذي يشاهد على السطح  
اللساني للقواطع أو انخفاض في العظم مثل : الجوف  
العنابي (Glenoid fossa) . الجمع : حفر (Fossae) .

حفرة بيتشات = الفجوة الفك الجناحية fossa , Bichat's

الفجوة القحفية الأمامية fossa , anterior cranial

الفجوة النابية fossa , canine

انخفاض على السطح الخارجي للفك العلوي في الناحية  
الوحشية من سنخ الناب مباشرة .

حفرة مركزية fossa , central

انخفاض ضحل على السطح الإطباق للرحي .

الفجوة اللقمية fossa , condylar = condyloid fossa

أحد انخفاضين صغيرين على العظم القذالي ، متواجدين  
خلف كل من لقمتي الفك السفلي .

حفرة قحفية fossa , cranial

حفرة زندية ، حفرة مرفقية fossa , cubital

1- حفرة ذات البطنين fossa , digastric

أحد انخفاضين متواجدين على جسم الفك السفلي من  
الناحية الداخلية على كل من جانبي خط الوسط ، حيث  
يرتكز البطن الأمامي للعضلة ذات البطنين .

2- الثلثة الحشائية Mastoid notch .

الجوف العنابي = حفرة الفك السفلي ، fossa , glenoid =

حفرة الوب mandibular fossa

والعظم الحنكي والفك العلوي ، على الناحية الجانبية من الجمجمة ، يمر من خلاله الشريان الفكي العلوي والعصب الفكي العلوي ؛ والعقدة الجناحية الحنكية .

**fossa , retromolar** الحفرة خلف الرحوية  
انخساف يقع بين الحافة الأمامية لشعبة الفك السفلي والعرف (التوء) الصدغي .

**fossa , rhomboid** حفرة شبه المعين ، الحفرة المعينية

**fossa , scaphoid** الحفرة الزورقية  
انخساف السطح السفلي للصفحة الجناحية الإنسية للعظم الوتدي ، تنشأ منها العضلة الموترة للحفاف .

**fossa , sigmoid** الحفرة السينية

**fossa , sphenomaxillary =** حفرة وتدنية فكية =  
**pterygopalatine fossa** الحفرة الجناحية الحنكية

**fossa , sphenopalatine** الحفرة الوتدية الحنكية

**fossa , sublingual = sublingual fove** الحفرة تحت اللسان  
انخساف على السطح الداخلي للفك السفلي تستقر فيه الغدة اللعابية تحت اللسانية .

**fossa , submandibular =** الحفرة تحت الفك السفلي =  
**submaxillary fossa =** حفرة ماتحت الفك العلوي =  
**submandibular fovea** حفرة تحت الفك السفلي

**fossa , submaxillary =** حفرة ما تحت الفك العلوي =  
**submandibular fossa** حفرة تحت الفك السفلي  
انخساف على السطح الداخلي للفك السفلي تستقر فيه الغدة اللعابية الفكية .

**fossa , suborbital = canine fossa** الحفرة تحت الحجاج =  
الحفرة النابية

**fossa , temporal** الحفرة الصدغية  
انخساف على جانبي الجمجمة أو القحف ، تتركز فيه العضلة الصدغية .

**fossa , temporomandibular =** الحفرة الصدغية الفكية السفلية =  
**mandibular fossa** حفرة الفك السفلي ، الحفرة الوجيهة

**fossa , tonsillar** الحفرة اللوزية

**fossa , triangular** الحفرة المثلثية  
انخساف بسيط على السطح الإطباق للرحى أو الضاحك ، على الناحية الإنسية أو الوحشية للارتفاعين الحفافين ؛ يوجد عادة كذلك على السطح اللساني للقواطع العلوية عند حافة الحفرة اللسانية .

**fossa , zygomatic= infratemporal fossa** الحفرة الوجنية =  
حفرة تحت الصدغية

**Foster's crown** تاج فوستر  
نسبة إلى ف . و . فوستر ، F.W.Foster ، fl.1855 ، طبيب أسنان أمريكي .  
نوع من التاج الارتكازي يُثبَّت بلولب معدني داخل قناة الجذر .

**foundation** أساس ، قاعدة

**foundation , denture** قاعدة البدلة السنية ، مقر البدلة السنية

**four-handed dentistry** طب الأسنان الرباعي ، طب الأسنان المساعد  
عمل جراح الأسنان ومساعد الجراح معا كفريق ، في العمليات الجراحية .

**Fournier's molars =** أرحاء فورنييه ، الطواحن القبيبة =  
**Mulberry molars** الأرحاء التوتية  
نسبة إلى ج . أ . فورنييه ، J.A.Fournier ، 1832-1914 ، أخصائي أمراض تناسلية فرنسي .  
أرحاء أولى دائمة ، ذات حديبات متجاورة تتقارب معا مكونة شكل قبة ، تشاهد في حالات الزهري الولادي ، تسمى أيضا الرحي التوتية (Mulberry molar) .

**four-wall defect = osseous defects =** عيب ذو أربعة جدران =  
عيوب عظمية  
انظر تحت عيوب عظمية (Osseous defects) .

**fovea** نقرة (لاتينية)  
جمعها حفرة ، نقروهدة صغيرة أو انخساف ؛ مصطلح يستعمل لوصف المنخفضات في الجسم ، بشكل خاص النقرة المركزية في شبكية العين أنظر حفرة (Fossa) .

**fovea palatinae = palatine fovea** النقرة الحنكية  
إحدى وهدتين صغيرتين أو انخسافين في المنطقة الخلفية من الحنك ، توجد على جانبي الخط المنصف للحنك قريباً من أو عند التقاء الحنك الصلب مع الحنك الرخو .

**fovea pterygoidea mandibulae =** النقرة الجناحية الفكية =  
**pterygoid fovea =** السفلية = النقرة الجناحية

**fovea pterygoidea**  
انخفاض على الجانب الأمامي لعنق الفك السفلي مكان ارتكاز العضلة الجناحية الخارجية .

**fovea sublingualis mandibulae =** النقرة الفكية السفلية =  
**sublingual fovea =** تحت اللسانية = النقرة تحت اللسانية

**fovea sublingualis**  
انخفاض على السطح الداخلي للفك السفلي موضع الغدة تحت اللسانية .

fovea submandibularis = = النقرة تحت الفك السفلي  
submandibular fovea = نقرة ماتحت الفك العلوي  
submaxillary fovea  
انخفاض على السطح الداخلي للفك السفلي موضع الغدة  
تحت الفك السفلي ، حيث يستقر فيها جزء من هذه الغدة .  
fovea submaxillaris mandibulae ، النقرة تحت الفك السفلي ،  
النقرة تحت الفك السفلي  
foveate منقّرة  
متعلق بالحفر أو يتميز بوجود حفرة أو نقرة (Fovea) .  
foveola نُقيرة  
حفرة صغيرة ؛ جمعها نقيرات ، حفيرات (Foveolae) .  
Fox' plate صفيحة فوكس  
جهيزة تستخدم لتعيين المستوى الإطباقى (الخط من الجناح  
إلى وتدة الأذن Ala-tragus line) لعضة الشمع الإطباقية  
(عضة الحواف Bite rims) من أجل تصنيع الجهاز السني .  
fracture كسر  
يتعلق بكسر العظم ، أو الغضروف أو الأسنان . كسور العظم ،  
إما أن تكون بشكل كسر بسيط (Simple fracture) ، أو كسر  
مركب (Compound fracture) أو كسر متفتت  
(Comminuted fracture) . تعالج كسور الفك بواسطة  
تقريب نهايتي الجزئين المكسورين ، وتثبيتهما معاً بواسطة  
الجبيرة ، أو الدبابيس أو الأسلاك وذلك لمدة عدة أسابيع  
حتى تلتئم نهايتي العظم المكسور ، ثم يتم بعد ذلك رفع أو  
إزالة الجبيرة أو غيرها .  
fracture , angle كسر الزاوية  
fracture , articular كسر مفصلي  
كسر يشمل سطح المفصل .  
fracture , bilateral كسر ثنائي الجانب  
fracture , blow-out كسر مطبق  
كسر الجدران العظمية للحجاج مع هبوط الارتفاع العظمي  
للحجاج .  
fracture , circumferential wiring for تثبيت محيطي للكسر  
بالأسلاك  
انظر رباط محيطي ، رباط دائر (Circumferential wiring) .  
fracture , clasp كسر المشبكة  
كسر ذراع الضمة بسبب الإجهاد الزائد عن حد المرونة  
للمعدن المصنوعة منه .  
fracture classification , Le Fort's تصنيف لوفور لكسور  
الفك العلوي  
انظر تصنيف لوفور (Le Fort's classification) .

fracture , closed = simple fracture كسر مقفل ، كسر  
مغلق = كسر بسيط  
fracture , comminuted كسر متفتت  
كسر ينتج عنه العديد من الشظايا العظمية الصغيرة نتيجة  
لإصابة ساحقة .  
fracture , complete كسر تام ، كسر كامل  
fracture , complex كسر معقد ، كسر مشترك  
كسر تكون فيه خطوط الكسر متعددة ومنتشرة في جميع  
الاتجاهات ، وتشمل البنى الحيوية المجاورة لمكان الكسر .  
fracture , complicated كسر مختلط ، كسر مضاعف  
fracture , compound كسر مركب ، كسر مفتوح  
كسر متصل بالسطح الخارجي حيث تصبح شظايا العظم  
مكشوفة في التجويف الفموي أو من خلال الجلد .  
fracture , compound comminuted كسر متفتت مركب  
fracture , condyle كسر لُقمة الفك السفلي ، كسر اللقمة  
fracture , coronal كسر تاجي  
fracture , craniofacial كسر جمجمي وجهي ، كسر  
قحفي وجهي  
كسر يشمل عظام الوجه والجمجمة .  
fracture , craniomaxillary fixation الثبيت القحفي الفكّي  
العلوي للكسر  
انظر تثبيت قحفي فكي علوي (Craniomaxillary fixation) .  
fracture , dentate كسر سني  
fracture , depressed كسر منخفض ، كسر هابط  
كسر بعظام الجمجمة ، تكون شظايا العظم المكسورة فيه  
منخفضة (منخفضة) عن مستواها الطبيعي .  
fracture , direct كسر مباشر  
حدوث الكسر عند نقطة الإصابة أو الضربة .  
fracture , displaced كسر مُزاح ، كسر مُرحل  
كسر ينتج عنه انزياح الشظايا العظمية المكسورة بعيداً عن  
مكانها في محيطها التشريحي الطبيعي .  
fracture , double كسر مزدوج  
fracture , external pin fixation تثبيت الكسر بدبابيس  
خارجية  
تثبيت الشظايا العظمية للكسر باستخدام لولب معدنية أو  
قضبان تثبت خارج الجلد .  
fracture , extracapsular كسر خارج المحفظة  
كسر في لُقمة الفك السفلي خارج المنطقة المحاطة بمحفظة  
المفصل الفكي الصدغي .

**fracture , favorable = favourable fracture** كَسْرٌ مُسْتَحَب  
كَسْرٌ تحافظ فيه المرتكزات العضلية والقوى المؤثرة على  
الشظايا العظمية المكسورة ، بأن تبقى في وضعها  
التشريحي الطبيعي دون إزاحة .

**fracture , fibrous union** التحام ليفي للكسْر  
انظر التحام ليفي (Fibrous union) .

**fracture , fixation of** تثبيت الكسْر  
انظر تثبيت (Fixation) .

**fracture , greenstick's = incomplete fracture** كَسْرٌ جزئي ، كَسْرٌ جزئي  
منحن = كَسْرٌ غير كامل  
نوعٌ من كسور الصفيحة القشرية للعظم حيث تنكسر من  
جانب واحد فقط ، وتنثني من الجانب الآخر ؛ ويشاهد  
هذا النوع من الكسْر في الأطفال .

**fracture , horizontal = Guerin's fracture** كَسْرٌ أفقي = كَسْرٌ جيران

**fracture , impacted** كَسْرٌ مُنحسر  
حالة يكون فيها جزء من العظم المكسور متداخلاً في الجزء  
الآخر .

**fracture , incisal angle** كَسْرٌ الزاوية القاطعة

**fracture , incisal edge** كَسْرٌ الحد القاطع

**fracture , indirect** كَسْرٌ غير مباشر  
كَسْرٌ يبعد مسافة عن نقطة الضربة أو الإصابة ؛ مثال  
ذلك : ضربة على الذقن يمكن أن تسبب كسراً لإحدى أو  
كِلْتَا لقمتي الفك السفلي (كَسْرٌ جاردسمان Guardsman's fracture) .

**fracture , intracapsular** كَسْرٌ داخل المحفظة  
كَسْرٌ في لقمة الفك السفلي ، يشمل الجزء من اللقمة المحاط  
بمحفظة المفصل الفكي الصدغي .

**fracture , lateral middle third** كَسْرٌ الثلث الأوسط الجانبي  
كَسْرٌ يشمل النتوء الوجني .

**fracture , Le Fort's** كَسْرٌ لوفور  
في تصنيف الكسور لمنطقة منتصف الوجه ، توجد ثلاثة  
أصناف رئيسية من كسور الفك العلوي :

الصف الأول : «كَسْرٌ لوفور الأول» : كَسْرٌ أفقي في الفك  
العلوي ؛ يشمل النتوء السنخي ، والحنك ، والنواتئ  
الجناحية .

الصف الثاني : (كَسْرٌ لوفور الثاني) : كَسْرٌ هرمي  
(pyramidal fracture) يشمل كل الفك العلوي وعظام  
الأنف ، حيث يكون الكسْر مستعرضاً يمتد خلال عظام  
الأنف ، ويصيب النتوء الأمامي العلوي وسقف الحجاج ،  
ويمتد خلال جيب الفك العلوي ويعبر النتوء الجناحي .

الصف الثالث : (كَسْرٌ لوفور الثالث) : انفصال العظم  
الوجهي عن العظم القحفي ؛ حيث يصيب الكسْر قنطرة  
الأنف والحجاج ، والنواتئ الهرمية لعظم الفك العلوي  
والعظم الوجني ؛ انفصال قحفي وجهي (Craniofacial  
disjunction) .

**fracture line** خط الكسْر  
خط نافذ للأشعة يشاهد في الصور الشعاعية ، يدل على  
وجود كسْر في العظم أو السن .

**fracture , linear** كَسْرٌ خطي  
كَسْرٌ بطول المحور الطولي للعظم .

**fracture , mandibular** كَسْرٌ الفك السفلي

**fracture , malar** كَسْرٌ وجني ، كَسْرٌ خدي  
كَسْرٌ في العظم الوجني الذي قد ينزاح أو يظل على وضعه  
الطبيعي ؛ عدم تمفصل العظم الوجني مع عظم الفك  
العلوي والعظم الجبهي والعظم الصدغي .

**fracture , malunion** كَسْرٌ سيء الالتحام  
انظر سوء التحام (Malunion) .

**fracture , maxillary** كَسْرٌ الفك العلوي

**fracture , middle third** كَسْرٌ الثلث الأوسط  
كَسْرٌ المجموعة العظمية التي تشتمل على الثلث الأوسط من  
الهيكل العظمي الوجهي .

**fracture , midface** كَسْرٌ منتصف الوجه  
انظر كسور منتصف الوجه (Midface fractures) .

**fracture , non-union** كَسْرٌ غير ملتحم ، كَسْرٌ غير ملتئم  
انظر عدم التحام (Non-union) .

**fracture , open = compound fracture** كَسْرٌ مفتوح = كَسْرٌ مضاعف

**fracture , partial** كَسْرٌ جزئي

**fracture, pathological** كَسْرٌ مرضي  
كَسْرٌ في العظم نتيجة إصابته بمرض يجعله غير قادر على  
تحمل حتى القوة الطبيعية العادية .

**fracture , pyramidal = class II Le Fort's fracture** كَسْرٌ هرمي = كَسْرٌ المرتبة الثانية  
من تصنيف لوفور

**fracture , reduction of a** رد الكسْر ، إعادة الكسْر  
إعادة طرفي العظم المكسور المزاح إلى وضعه الصحيح .

**fracture , simple** كَسْرٌ بسيط  
كَسْرٌ لا يفتح خارجياً ، أي كَسْرٌ عظمي لا تظهر فيه نهايتا  
العظم المكسور من خلال الجلد .

**fracture , spontaneous = pathological fracture** كَسْرٌ تلقائي = كَسْرٌ مرضي

|                          |   |                              |   |
|--------------------------|---|------------------------------|---|
| fracture, subcondylar    | الكسّر تحت اللقمي   | fraenum , lingual            | اللجام اللساني  |
|                          | كسّر في الفك السفلي يمر خلال عنق اللقمة .                 |                              | طيّة في منتصف الفم تمتد من الغشاء المخاطي ، عند       |
| fracture , transverse    | كسّر مستعرض ، كسّر معترض                                  |                              | السطح السفلي للسان إلى قاع الفم .                     |
| fracture , unfavorable   | كسّر غير مستحب  | fragile                      | هش ، قصف ، قصم  |
|                          | كسّر عظمي ، تقوم فيه المركّزات العضلية وقوة الشد بإبعاد   | fragilitas ossium =          | هشاشة عظمية = تشكّل العظم المعيب                      |
|                          | الأجزاء المكسورة عن وضعها التشريحي الطبيعي .              | osteogenesis imperfecta      |   |
| fracture , unilateral    | كسّر وحيد الجانب  |                              | مرض عظمي تطوري ، تكون العظام فيه هشّة سهلة            |
| fracture , zygoma        | كسّر العظم الوجني   |                              | الكسر ، وقد يُسمّى سوء تكون العظم (Osteogenesis       |
| fracture , zygomatic     | كسّر القوس الوجنية ، كسّر القوس                           |                              | imperfecta) .   |
|                          | العدارية  | fragility                    | هشاشة   |
| fraena                   | الجمّة ، أربطة  | fragility , bone             | هشاشة العظم   |
|                          | مفردها لجام أو رباط (Fraenum) .                           | fragility , capillary        | هشاشة شعيرية  |
| fraenal                  | لجامي ، رباطي   |                              | هشاشة الأوعية الشعيرية .                              |
|                          | متعلق باللجام أو الرباط (Fraenum) .                       | fragment                     | شظيّة ، كسرة ، قطعة                                   |
| fraenectomy = frenectomy | القطع الجراحي للجام ، قطع                                 | fragment , bone              | شظية عظمية ، شذفة عظمية                               |
|                          | الللجام   | fragment forceps , root      | ملقط شظية الجذر (كلاية)                               |
|                          | تجرى عملية استئصال اللجام أحيانا بغرض العلاج              | fragment tweezers , root     | منتاش شظية الجذر (ملقط)                               |
|                          | التقويمي ، وذلك بإزالة النسيج الليفي بين السني .          | fragmentations               | تفتت ، تفتت ، تشدّف                                   |
| fraenoplasty             | تصنيع اللجام  |                              | يتكسّر أو يتفتت لأجزاء صغيرة .                        |
|                          | إعادة وضع اللجام ذو اتصال شاذ .                           | Frahm's carver               | منحّنة فرام   |
| fraenotomy = frenotomy   | بضع اللجام  |                              | انظر منحّنة (Carver) .                                |
|                          | قطع جراحي للجام للسان لتحرير حركة اللسان .                | frame                        | إطار ، قاعدة ، هيكل                                   |
| fraenulum = frenulum     | لجام  | frame , occluding            | إطار إطباقي   |
|                          | لجام صغير ؛ طيّة صغيرة من المخاطيّة .                     |                              | مطبق بسيط يستخدم في المختبر السني لتصنيع الأجهزة      |
| fraenum = frenum         | لجام ، رباط   |                              | السنية .  |
|                          | طيّة من الغشاء المخاطي تمتد من السطح الداخلي للشفة أو     | framework                    | هيكل ، إنشاء إطاري                                    |
|                          | الخد أو اللسان ، إلى الشاخصّة السنخية .                   |                              | هيكل معدني لجهاز سني تعويضي ، تبني عليه باقي          |
| fraenum , abnormal       | لجام شاذ ، لجام غير سوي                                   |                              | الأجزاء مثل الأسنان الناقصة وخلافه حتى يتم اكتماله .  |
|                          | طيّة شاذة من الغشاء المخاطي ، يمكن أن تعيق استقرار        | framework of the oral cavity | هيكل التحويّف الفموي                                  |
|                          | البدلة السنّية أو تؤثر على الرباط حول السني .             | Francheschetti syndrome =    | متلازمة فرانثيسيتي =                                  |
| fraenum , labial         | لجام شفوي   | mandibulo-facial dysostosis  | عدم أو سوء تكون عظام                                  |
|                          | طيّة من الغشاء المخاطي عند خط الوسط أمام الثنايا المركزية |                              | الوجه والفك السفلي                                    |
|                          | العلوية تمتد من السطح الداخلي للشفة العليا إلى التواء     |                              | نسبة إلى أ. فرانثيسيتي ، A.Francheschetti ، مولود قبل |
|                          | السنخي ؛ وتسمى إزالتها بالاستئصال الجراحي بقطع            |                              | 1896 ، أخصائي عيون سويسري .                           |
|                          | الللجام (Fraenectomy) .                                   | Frankel's appliance          | طبيقة فرانكل ، جهاز فرانكل                            |
| fraenum labiorum         | لجام الشفة  |                              | طبيقة وظيفية نزوعة من النوع المنشط ، صممت بواسطة      |
|                          | طيّة من الغشاء المخاطي تصل الشفة العليا مع لثة الفك       |                              | رولف فرانكل Rolf Frankel . انظر طبقة (Appliance) .    |
|                          | العلوي بين القاطعين المركزيين .                           | Frankfort horizontal plane = | مستوى فرانكفورت الأفقي =                              |
| fraenum linguae          | لجام اللسان   | Frankfort plane              | مستوى فرانكفورت                                       |
|                          | طيّة من الغشاء المخاطي تصل السطح السفلي للسان بقاع        | Frankfort plane =            | مستوى فرانكفورت = مستوى                               |
|                          | الفم .  | Frankfort horizontal plane   | فرانكفورت الأفقي                                      |



مستوى يتحدد بوضع النقطتين الصماخيتين والنقطة الحجاجية اليسرى ، يستخدم في قياس ومقارنة الجماجم البشرية ، وقد بدأ تبني استخدامه في المؤتمر الدولي لعلماء القياسات (الطبائع) البشرية . الذي انعقد في فرانكفورت سنة 1844 . مستوى مار من خلال أسفل نقطة في قاع الحجاج الأيسر (الحجاج) وأعلى نقطة في كل من مجري السمع الظاهري في الجمجمة (بنقطة بوريون) وهو مستوى أفقي حينما تكون الرأس في الوضع الطبيعي العمودي . انظر الملحق رقم 7 (Appendix 7) .

free حر ، خال من ، بلا ، طليق

free articulation تمفصل حر  
انظر تمفصل (Articulation) .

free denticles حصيات حُرّة

free end saddle سرج طليق ، سرج ذو نهاية حُرّة  
بدلة سنينة نزوعة ينتهي طرف قاعدتها الممتدة وحشياً إلى الخلف دون دعم سن طبيعية أو زرعة .

free gingiva لثة حُرّة

free gingival margin = free gum margin الحافة الحُرّة للثة  
حافة أو قمة النسيج اللثوي الحر .

free graft طعم حر ، رُقعة حُرّة  
انظر طعم (Graft) .

free mandibular movements حركات الفك السفلي الحرة  
1- أية حركات للفك السفلي تتم بدون تداخل أو إعاقة الأسنان .  
2- أية حركة للفك السفلي بدون مقاومة .

free support دعم حر ، سناد طليق ، حامل حر ،  
نقطة استناد حُرّة أو طليقة

freeway space = interocclusal مسافة حرة ، مسافة غير  
إطباقية ، فُرجة clearance = interocclusal distance =  
استرخائية = مسافة فاصلة بين القوسين interocclusal gap =  
المسافة بين القوسين = فُرجة بين interocclusal rest space  
القوسين = فُرجة لإطباقية = مسافة الراحة الاسترخائية =  
مسافة وضع الراحة بين القوسين

المسافة الصغيرة بين الأسطح الإطباقية للأسنان العلوية والأسنان السفلية عندما يكون الفك السفلي في وضع الراحة الطبيعي . يمكن تحديد هذه المسافة بواسطة حساب الفرق بين البعد العمودي في وضع الراحة والبعد العمودي الإطباقية للفك السفلي عند تصنيع البدلة السنينة الكاملة ، ويستخدم كمقياس بين الأسنان الصناعية للاسترشاد به في

وضع أو تحديد مستوى الأسطح الطاحنة ؛ البعد العمودي الإطباقية محدوفاً من البعد العمودي للجهاز التعويضي (علاقة ناقص) : فُرجة استرخائية = البعد العمودي للجهاز التعويضي - البعد العمودي الإطباقية .

freeze drying تجفيد ، تجفيف بالتجميد ، (تجفيد)

طريقة أو أسلوب يتم فيها تجميد الأنسجة المراد فحصها باثولوجياً أو المواد السنينة مثل إسمنت جلاس أينومير وإسمنت الكربوكسيلاط ، ثم تجفيفها في مجال عالي التفريغ من الهواء .

freezing تجميد

fremitus اهتزاز ، حفيف ، حسيس  
نماذج اهتزاز الأسنان خلال عملية الطحن .

frenectomy = fraenectomy استئصال اللجام  
عملية قَطع جراحي للجام لإزالة إتصاله بالعظم التحتي .

frenectomy , labial استئصال اللجام الشفوي  
قطع أو إعادة وضع لجام شفوي شاذ .

frenoplasty تصنيع اللجام ، رأب اللجام  
إعادة وضع جراحي للجام لساني ذو ارتكاز شاذ .

frenotomy = fraenotomy بضع اللجام  
تحرير جراحي لارتباط اللسان بقطع جزء من اللجام اللساني ؛ تعرف بخزغ الالتصاق (Ankylosis) .

frenulum = fraenulum جُسيم  
لجام صغير (Small frenum) .

frenulum labii inferioris اللجيم الشفوي السفلي  
طية من الغشاء المخاطي تصل الشفة السفلى مع اللثة في الفك السفلي أسفل الثنايا .

frenulum labii superioris اللجيم الشفوي العلوي  
طية من الغشاء المخاطي تصل الشفة العلوية مع اللثة في الفك العلوي فوق الثنايا .

frenulum linguae اللجيم اللساني  
طية من الغشاء المخاطي تصل السطح التحتي للسان مع قاع الفم .

frenum = fraenum لجام ، قيد  
1- طية غشائية تدعم أو تحد من حركة عضو ما في التشريح السني .  
2- طية من نسيج رخو من ألياف عضلية مغطاة بمخاطية الفم وترتكز في العظم .

frenum , aberrant لجام زائغ ، لجام ضال

frenum , buccal لجام شدقي ، لجام خدي  
إحدى طيات مخاطية الفم تصل من الخد إلى النتوء السنخي على جانبي التجويف الفموي في منطقة الناب .

frenum , labial = frenulum لجام شفوي = لجيم شفوي  
labii inferioris = frenulum سفلي = لجيم شفوي علوي  
labii superioris  
يصل الشفة بالنتوء السنخي الوجهي ، ويوجد عند الخط  
المنصف للفك العلوي والفك السفلي أو قريباً منه .  
frenum labiorum = لجام شفوي = لجيم شفوي سفلي =  
frenulum labii inferioris = لجيم شفوي علوي  
frenulum labii superioris  
frenum linguae = frenulum linguae لجام لساني = لجيم  
لساني  
يصل اللسان بالنتوء اللساني ، ويوجد عند الخط المنصف  
للفك السفلي أو قريباً منه .  
frequency تكرار ، تواتر ، تردد  
عدد الدورات في وحدة زمنية .  
Frey's syndrome = متلازمة فراي = المتلازمة  
auriculo-temporal syndrome الأذنية الصدغية  
friable هَسّ ، قصيف ، سهل التفتت  
friability هشاشة ، سهولة التفتت  
friction احتكاك  
frictional attachment = وصلة احتكاكية = وصلة داخلية =  
internal attachment = وصلة الميزاب والمزلاج =  
key and keyway attachment = parallel وصلة متوازية =  
attachment = precision وصلة محكمة ، وصلة دقيقة =  
attachment = slotted attachment وصلة مشقوقة  
مثبتة ، تستخدم في تصنيع البدلة السنية الجزئية النزوعة  
(المتحركة) والثابتة ، تشتمل على حُقرة معدنية أو وصلة  
مستقبلية معدنية وجزء مطابق تماماً لها ؛ تكون الأولى في  
التاج الطبيعي عادة أو في المحيط الممتد لتاج صناعي للسن  
الداعمة ، والأخيرة متصلة بالجابسة أو بهيكل البدلة  
السنية .  
frit الفريت (مادة تستعمل في حشو الأسنان)  
1- الفريته : المواد المتكلسة أو شبه المنصهرة التي يُصنع منها  
الزجاج .  
2- يَفْرُتُ : يَصْهَرُ الفريته .  
كتلة شبه منصهرة من الخزف قبل اكتمال التزجيج أو  
الانصهار أو الصقل بالحرارة .  
Friteau's triangle مثلث فريتو  
نسبة إلى أ. فريتو ، E.Friteau .  
مساحة مثلثة على الخد خالية من أي فرع من فروع  
العصب الوجهي .

frog tongue = ranula لسان الضفدع = كيسة احتباسية تحت  
اللسان ، ورم ضفدعي  
front teeth = anterior teeth أسنان أمامية  
frontal جبهي ، أمامي  
متعلق بالجبهة ، في المقدمة . للدلالة على جبهة الوجه أو  
العظم الجبهي أو للدلالة على الناحية الأمامية من الجسم .  
frontal air sinuses جيوب هوائية جبهيّة  
frontal bone العظم الجبهي  
أحد عظام الجمجمة المكون للجبهة أو مقدمة الرأس ، التي  
تحمي الفصوص الأمامية للدماغ .  
frontal boss حذبة جبهيّة  
frontal cephalometric radiograph صورة شعاعية  
سيفالومترية جبهيّة  
صورة شعاعية يكون مصدر الأشعة خلف الرأس والفلم  
الشعاعي أمام الوجه بحسب الإجراءات السيفالومترية .  
المصطلح الأكثر صواباً هو صورة شعاعية سيفالومترية أمامية -  
خلفية (Posterior-anterior (P-A) cephalometric radiograph)  
انظر صورة شعاعية سيفالومترية  
(Cephalometric radiograph) .  
frontal lobe of brain فصّ الدماغ الجبهي  
frontal muscle عضلة جبهيّة  
ترفع الحاجب وتشد فروة الرأس للأمام . انظر مدخل  
عضلة جبهيّة (Frontalis) .  
frontal nerve عَصَبُ جبهي  
يُعصب جلد فروة الرأس . انظر مدخل عضلة جبهيّة  
(Frontalis) .  
frontal notch الثلثة الجبهيّة  
ثلثة على الحد العلوي للعظم الحجاجي يمر خلالها العصب  
الجبهي والشريان الجبهي .  
frontal plane = coronal plane المستوى الجبهي ، المستوى  
الأمامي = المستوى التاجي ، المستوى الإكلينيكي  
frontal process النتوء الجبهي ، الشاخصة الجبهيّة  
بروز لعظم الفك العلوي يتم فصل مع العظم الجبهي مكوناً  
جزءاً من جانب التجويف الأنفي وحافة الحجاج .  
frontal resorption امتصاص جبهي ، ارتشاف جبهي  
frontal sinus جيب جبهي  
أحد تجويفين يحتويان على الهواء في العظم الجبهي ، فوق  
العينين .  
frontal surface سطح أمامي ، سطح جبهي

|                               |   |   |  |
|-------------------------------|---|---|--|
| frontal wall                  | جدار أمامي ، جدار جَبْهي  | fulcrum   | مُرْتَكز ، نقطة ارتكاز   |
| frontalis                     | العضلة الجبهية  |   | مكان ارتكاز ذراع الرافعة عندما نرفع كتلة ما .  |
| fronto-                       | (سابقة) جَبْهي  | fulcrum line  | خط الارتكاز  |
|                               | مصطلح يستخدم للدلالة على مقدمة الرأس أو الجبهة .  |   | خط وهمي تميل البدلة السنوية الجزئية النزوعة إلى الدوران حوله .   |
| frontomalar = frontozygomatic | وَجْنِي جَبْهي  | fulcrum line , retentive                                | خط الارتكاز المثبت   |
|                               | متعلق بالعظم الوجني والعظم الجَبْهي .   |   | خط وهمي يصل نقاط التثبيت لأذرع المشبكات تميل البدلة السنوية إلى الدوران حوله عندما تتعرض لقوى مثل جذب الطعام اللصّاق .           |
| frontomaxillary               | فكي جَبْهي  | fulcrum line , stabilizing                              | خط الارتكاز الموازن ،  |
|                               | متعلق بالفك العلوي والعظم الجَبْهي .  |   | خط الارتكاز المستقر  |
| frontonasal                   | أنفي جَبْهي   |   | خط وهمي يصل السنادات (المهاميز) الطاحنة ، تميل البدلة السنوية إلى الدوران حوله تحت قوى المضغ .                                   |
|                               | متعلق بالعظم الأنفي والعظم الجَبْهي .   | fuliginous  | دُخاني ، أسود كاتم ، هُبَابِي  |
| frontonasal process           | نُتوء أنفي جَبْهي ، شاخضة أنفية جَبْهي ، بروز أنفي جَبْهي                                     |   | ذو مظهر مُدخّن ، يستعمل هذا المصطلح لوصف اللسان أو الغشاء المخاطي المغطى بطبقة سوداء .   |
|                               | الجزء الأمامي من عظم الجبهة الذي يتطور ، ليكون مقدمة الرأس وجسر الأنف .                       | fulgurate   | يَصْعَق ، يُومض  |
| fronto-occipital              | قفوي جَبْهي ، قذالي جَبْهي  |   | إتلاف النسيج بواسطة تيار كهربائي ذي تردد عال .   |
|                               | متعلق بالعظم القذالي والعظم الجَبْهي .  | fulguration   | 1 - صعق ، إصعاق  |
| frontoparietal                | جداري جَبْهي  |   | إتلاف النسيج بالحرارة النافذة باستخدام ومضات كهربائية أو شرارة كهربائية بالمشروط الكهربائي .                                     |
|                               | متعلق بالعظم الجداري والعظم الجَبْهي .  |   | 2- تجفيف جلدي سطحي   |
| frontosphenoidal              | وتدي جَبْهي   |   | تجفيف طبقة النسيج السطحي عن طريق تبخر الماء بواسطة قطب كهربائي جراحي يوضع على مسافة قريبة من النسيج محدثا ومضات كهربائية خاطفة . |
| frontosphenoidal process      | النُتوء الوتدي الجَبْهي ، شاخضة وتدية جَبْهي ، بروز وتدي جَبْهي                               | full  | 1- كامل  |
|                               | نُتوء غليظ مسنن صاعد للعظم الوجني يتم فصل مع العظم الجَبْهي والجناح الكبير للعظم الوتدي .     |   | 2- مملوء ، ممتلئ ، مليء  |
| frontotemporal                | صُدغي جَبْهي  | full acrylic crown = jacket crown                       | تاج أكريليك كامل = تاج جاكيت   |
|                               | متعلق بالعظم الصدغي والعظم الجَبْهي .   |   | تاج كامل = تاج مصبوب   |
| frontotemporale               | نُقطة صُدغية جَبْهي   | full crown = cast crown                                 | تاج كامل = تاج مصبوب   |
|                               | أقصى نقطة أمامية على الخط الصدغي عند التئور الوجني للعظم الجَبْهي ؛ وهي علامة لقياس الجمجمة . | full denture = complete denture                         | بدلة سنوية كاملة   |
| frontozygomatic = frontomalar | وَجْنِي جَبْهي  |   | جهاز سني اصطناعي لتعويض كل الأسنان المفقودة في أحد الفكين أو كليهما .  |
|                               | متعلق بالعظم الوجني والعظم الجَبْهي .   | full denture prosthetics = complete denture prosthetics | 1- جهاز سني (بدلة سنوية) تعويضي كامل   |
| fructose = fructus            | فُرُكتوز ، سُكّر الفاكهة  |   | جهاز سني تعويضي لكل الأسنان الطبيعية المفقودة ، والأجزاء المصاحبة في أحد الفكين أو كليهما .                                      |
|                               | سُكّر الفاكهة ، وهو أحادي سُكّاريد يوجد في العسل والفواكه .                                   |   | 2- مبحث فن التعويض السني لفم أُرد  |
| frugivorous = fruit-eating    | ثامر ، أكل الثمار   | full face shield  | واقِي كامل الوجه   |
|                               | يعتاش على أكل الفواكه .   |   | يستخدم لحماية الوجه من الشرّات أثناء المعالجة السنوية .  |
| FSD = focus-to-skin distance  | [مختصر] المسافة من البُورة إلى الجلد  |   |  |
|                               | (في التصوير الشعاعي) : المسافة من الحد البُوري إلى النقطة التي تدخل عندها الأشعة من الجلد .   |   |  |
| fucoze                        | فوكوز   |   |  |
|                               | نوع من السُكّار .   |   |  |

**full-mouth radiological survey** مسح كامل للفم بالتصوير الشعاعي

الفحص الإشعاعي الكامل وذلك بإجراء الصور الشعاعية لكل الأسنان والعظم المحيط بها ، ويلتقط لكل منطقة سنية فلم ذروي . عدد الأفلام عادة يكون عشرة أفلام ، وقد حل محل هذه الطريقة الآن الصور الشعاعية البانورامية ، التي تعرض المريض لكمية أشعة أقل ويوضع الفلم فيها خارج الفم .

**full-mouth rehabilitation =** إعادة تأهيل كامل للفم =

**full-mouth reconstruction** إستبناء كاملة للفم

علاج لترميم وتعويض القوسين السنيين بالكامل ، عن طريق الحشوات المصبوبة ، والتيجان ، والجسور ، والتعويضات ذات الوصلة المحكمة ، وزراعة الأسنان أو التعويضات الجزئية .

**full-mouth survey** مسح كامل للفم

سلسلة من الصور الشعاعية داخل الفم تبين الأسنان والعظم السنخي المحيط ، تشتمل عادة على مجموعة من الأفلام الذرية والأفلام المنحثة .

**full- mouth X-ray** أشعة كاملة للفم

إجراء صور شعاعية لكل الأسنان والعظم المحيط بها ، وتشمل 14 فلم ذروي ، و4 فلم عضة منجحة . يسمى أيضاً مجموعة كاملة (Complete series) .

**full porcelain crown** تاج خزفي كامل

**full-thickness flap** سدلية كاملة الشخانة ، سدلية ذات شخانة كاملة ، شريحة كاملة الشخانة

سدلية من النسيج المخاطي مع السمحاق المفصول عن العظم .

**full-thickness graft = Wolfe's graft** طعم كامل الشخانة =

طعم وولف

طعم حر من الظهارة ذات الشخانة الكاملة يُزرع بالنقل ، ويتكوّن من الجلد أو الغشاء المخاطي مع الحد الأدنى من النسيج تحت الجلد ؛ يُنزع من جزء من الجسم وتتم خياطته في جزء آخر للإصلاح أو لترميم عيب .

**full treatment** العلاج الكامل

(في تقويم الأسنان) : مصطلح للدلالة على العلاج التقويمي الشامل عادة يشمل القوس السني العلوي والسفلي .

**full-veneer crown** تاج كامل ذو وجه

تعويض كامل لسطح تاج السن التشريحي .

**full-wave rectification** تصحيح كامل للموجة ، تقويم كامل للموجة

تحويل نصف جيب زاوية الموجه للتيار الكهربائي المتردد ليصبح تياراً مستمراً .

**Fuller's earth = Kaolin** تُراب القصار = صَلصَال ، طين الخزف ، غَضار

**fully adjustable** كامل التعديل ، قابل للتعديل

**function** وظيفة ، عمل

**functional** وظيفي

**functional adaptation** تكيف وظيفي ، تكيف وظيفي

**functional appliance** طبقة وظيفية ، جهاز وظيفي

انظر طبقة وظيفية عضلية (Myofunctional appliance) .

**functional cross-bite** عضة متصالبة وظيفية ، عضة معكوسة وظيفية

**functional impression** طبعة وظيفية

طريقة لأخذ الطبعة باستخدام الضغط الطبيعي أو الضغط الوظيفي أثناء عملية إجراء الطبعة ، ينتج عن ذلك قالب رئيسي للأنسجة وهي في الحالة الوظيفية . انظر طبعة (Impression) .

**functional impression material** مادة الطبع الوظيفية

انظر مادة الطبع (Impression material) .

**functional influence** تأثير وظيفي

**functional jaw orthopedics** تقويم فكي وظيفي

معالجة تقويمية عادة باستخدام طباق من النوع المنشط ، التي تستخدم العضلات لأحدث تغيرات وجمية سنية .

**functional mandibular disorder** اضطراب فكي وظيفي

**functional mandibular movements** حركات الفك السفلي الوظيفية

1- كل الحركات الطبيعية والخاصة والمميزة للفك السفلي التي تحدث أثناء عملية المضغ ، والكلام ، والتثاؤب ، والبلع ، والحركات المصاحبة الأخرى .

2- حركات الفك السفلي التي تحدث أثناء عملية المضغ والبلع والكلام والتثاؤب .

**functional mobility** قابلية التحرك الوظيفية ، الحركة الوظيفية

قابلية الأسنان للحركة بسبب فقد حقيقي للأربطة ؛ يمكن أن تظل الأسنان بدون جبيرة دون أية تأثيرات ضارة .

**functional occlusal harmony** توافق إطباق وظيفي

العلاقة الإطباقية للأسنان المتقابلة في كل المجالات الوظيفية والحركات الوظيفية التي تؤدي إلى كفاءة أعلى للمضغ ، دون أن تسبب إجهاداً غير مستحب أو رضخ على الأنسجة الداعمة .

**functional occlusion** إطباق وظيفي  
تماس الأسنان العلوية والأسنان السفلية أثناء عملية المضغ والبلع . انظر الإطباق (Occlusion) .

**functional open bite** عضة مفتوحة وظيفية  
قصور تلامس القواطع الأمامية حينما تكون الأسنان الخلفية في أقصى تداخل حدي .

**functional repair** تَنَدُب وظيفي ، ترميم وظيفي

**functional teeth** أسنان وظيفية ، أسنان فعالة

**functionally generated occlusal path** مسار إطباق وظيفي المنشأ  
تحول في الإطباق بسبب حذبة أو حذبات مقابلة من الإطباق المركزي إلى عدد من الأوضاع اللامركزية .

**functionally generated path** مسار وظيفي المنشأ  
شكل أو طراز على الحافة الإطباقية (عادة يكون من الراتين الأكريليك) يمثل نموذج الحركة الطبيعية للأسنان السفلية ، ويستخدم لتعيين الإطباق والسطح الإطباقية التشريحي للترميم الصناعي .

**fungal = fungous** فُطري  
متعلق بالفطر (Fungus) أو الفطور (Fungi) .

**fungi** فطور ، فطريات  
جمع فطر (Fungus) .

**fungicidal = fungicide** مُبِيد فُطري

**fungicide** مبيد الفطريات  
أية مادة تُدمر أو تحد من نمو الفطور أو الفطور .

**fungiform** فُطري الشكل  
في شكل الفطر أو عشب الغراب (Mushroom) .

**fungiform papillae** حُليمات فُطرية ، حُليمة فُطرية

**fungistatic = fungistat** كايح الفطريات  
مانع تكاثر الفطر ؛ مانع تكاثر الفطور .

**fungoid** شبه الفُطر ، فُطرائي  
يمثل الفطر أي له خصائص الفطر .

**fungous = fungal** فُطري  
متعلق بالفطر أو الفُطور .

**fungus** فُطر  
الجمع فطور (Fungi) .

1- مرتبة من كائنات نباتية تشتمل على الفطور ، وعُش الغراب وفُطر الغاريقون . تسبب بعض أشكالها المرض مثل داء الفطر الشعاعي .

2- نمو مرضي للنسيج الحبيبي على الجسم .

**fur** اتساخ اللسان ، كَمَخَة اللسان ، قَروة

طبقة من القشور الظهارية ومواد أخرى تغطي اللسان في بعض الأمراض أو الاضطرابات .

**furca** شوكة ، تشعُّب  
منطقة تقع عند قاعدة انفصال جذور الأسنان متعددة الجذور .

**furca orbitalis** شوكة الحجاج

**furcal = forked** 1- شوكي ، شوبيكي  
2- مُتَشَعَّب ، مُتَفَرِّع

**furcation** تشعُّب ، تفرُّع  
منطقة تشريحية من الجذر ، يتشعب الجذر عندها في الأسنان متعددة الجذور ، تُسمَّى ثلاثية التشعب في الأسنان ذوات الجذور الثلاثة ، وثنائية التشعب في الأسنان ذوات الجذرين . هي أيضاً منطقة تلاق تشريحي للجذور ؛ في قوس الفك العلوي يوجد عادة 22 تشعباً (Furcations) : ثلاثة في كل رحي ، وتشعب خدي ، وتشعب إنسي ، وتشعب وحشي ، وتشعبان في الضاحك الأول ، تشعب إنسي ، وتشعب وحشي . في قوس الفك السفلي يوجد عادة 12 تشعباً حيث أن كل رحي لها تشعبان ، تشعب خدي ، وتشعب لساني .

**furcation involvement** إصابة منطقة تلاق الجذور  
حالة مرضية تصيب العظم السنخي المتواجد في تشعب الرحي متعددة الجذور .

**furnace** فُرن  
جهاز فيه حجرة حرق تتحمّل درجات الحرارة العالية الضرورية لانصهار الخزف أو لذوبان المعدن ، يستخدم أيضاً لإزالة الشمع من القالب ، وتثبيت درجة حرارة المادة الكاسية قبل صب المعدن المصهر داخل القالب .

**furnace , electric** فُرن كهربائي

**furnace , gas** فُرن الغاز

**furnace , heating** فُرن الإحماء

**furnace , muffle = porcelain furnace** فُرن مُغَطَّى ، فُرن  
مكتوم = فُرن الخزف  
فُرن يستخدم لصهر الخزف السني دون أن يتعرض للهب مباشرة .

**furnace , porcelain = muffle furnace** فُرن الخزف = فُرن مكتوم  
نوع من الأفران يستخدم لتسخين الخزف السني دون أن يتعرض مباشرة لمصدر الحرارة ، فُرن الخزف السني ذو الحرارة غير المباشرة .

**furred tongue** لسان مفرّي

لسان ذو حليمات مغطاة بمادة مرضية بيضاء تبدو كأنها فروة .

**furrow** تسلّم

**furrow , mentolabial** تسلّم شفوي ذقني  
أخدود أفقي يعلو الذقن مباشرة .

**further** إضافي ، أيضاً

**furuncle = boil** دُمْل ، دُمْلِي

**furunculosis** تَدْمَل ، داء الدُمْل ، الطفح الدُملي ، دُمال  
حالة تتميز بمجموعة من الدمامل .

**furunculus = furuncle** دُمْل ، دُمْلِي

**fuse** 1- يَصْهَر  
يُذِيب بالصهر .  
2- يَنْدَمِج ، يمتزج بالصهر

**fused** 1- مُنْصَهَر  
2- مُنْدمِج ، مُتَمَزِج  
3- مُصْهَر

**fused porcelain** خَرْف مُنْصَهَر ، خَرْف مُنْدمِج

**fused teeth** أسنان مُنْدمِجة  
اندماج الأسنان أثناء النمو ، وخاصة ، القواطع حيث تُبْزَغ  
كسّن واحدة كبيرة .

**fusible** صهّور ، سهل الانصهار  
قابل للانصهار أو قابل للذوبان .

**fusible alloy** خليطة صهّورة ، سبيكة صهّورة  
انظر خليطة ذات درجة انصهار منخفضة (Low-fusing alloy)

**fusiform = spindle shaped** مغزلي الشكل ، شبيه المغزل  
ذو طرف مُستدق باتجاه نهايته .

**fusiform papillae** حلّيمة مغزلية ، حلّيمة مغزلية الشكل  
إحدى الحلّيمات المغزلية التي توجد على الجزء الأمامي من  
ظهر اللسان .

**Fusiformis** المغزلية

**Fusiformis fusiformis =** المغزلية المنواة ،

**Fusiformis nucleatum =** بكتيريا مغزلية نووية  
**Fusobacterium nucleatum**  
جراثيم سالبة الجرام (Gram-negative) .

**fusing** صهّور ، انصهار

**fusing porcelain , high** خَرْف ذو حرارة انصهار عالية

**fusing porcelain , low** خَرْف ذو حرارة انصهار منخفضة

**fusing porcelain , medium** خَرْف ذو حرارة انصهار  
مُتوسطة

1- انصهار ، صهّور ، إذابة

2- التحام ، اندماج ، اتحاد

نشأة سن من جريبين متميزين ، وتُسمّى سن ثنائية الجريب (Synodontia) . التحام جزئي أو كلي لسنين أوليتين أو دائمتين متجاورتين ، أو براعم سنّية . يوصف الالتحام الحقيقي باندماج العاج مع الميناء (في تاج السن) والملاط (في جذر السن) مكونا كتلة واحد لكن بحجرتي لب وقنوات لبية منفصلة .

**fusion , metal** انصهار المعدن ، صهّور المعدن

**fusion of teeth** اندماج الأسنان

**fusion welding** لحام بالصهر

**Fusobacterium** المغزلية  
جنس من فصيلة العصوانيات ، تشاهد كقضبان مغزلية الشكل ، غير متحركة ، سالبة الجرام لاهوائية .

**Fusobacterium fusiforme =** المغزلية المغزلية =  
**Leptotrichia buccalis** الغفارية الفموية

**Fusobacterium nucleatum** المغزلية المنواة  
نوع من الجراثيم ، سالبة الجرام ، توجد في الترسبات الموجودة على الأسنان في الفم السليم ، وتوجد بكميات كبيرة عند المرضى المصابين بالمرض حول السني المزمن .

**Fusobacterium plauti-vincenti's =** المغزلية المغزلية =  
**Leptotrichia buccali** الغفارية الشدية  
نوع من الجراثيم ، توجد في حالات التهاب الفم التقرّحي الغشائي وبعض أنواع التهاب اللثة .

**Fusobacterium polymorphum** المغزلية متعددة الأشكال  
نوع من المغزلية المنواة .

**fospirillary** مغزلي حلزوني

**fospirillary gingivitis =** التهاب اللثة المغزلي الحلزوني =  
**acute ulcerative gingivitis** التهاب اللثة التقرّحي الحاد

**fospirillosis =** داء المغزليات الحلزونية = خُنّاق فَنسان

**Vincent's angina**

**fospirillosis =** داء المغزليات الحلزونية = داء المغزليات  
واللولبيات = التهاب اللثة

**ulcerative gingivitis** التقرّحي الحاد

**fospirochaetal = fospirochetal** مغزلي كوليبي ،  
ملتويات مغزلية

**fospirochaetal gingivitis =** التهاب اللثة بالملتويات  
المغزلية ، التهاب اللثة المغزلي

**acute ulcerative gingivitis** الحَلزوني = التهاب اللثة التقرّحي الحاد

|                                |  |
|--------------------------------|--|
| G = gingival                   | [مختصر] لثوي   |
| g = gram                       | [مختصر] جرام   |
| GA = gingivoaxial              | [مختصر] محوري لثوي   |
| GBA = gingivobuccoaxial        | [مختصر] محوري شذقي لثوي  |
| GLA = gingivolinguoaxial       | [مختصر] محوري لساني لثوي   |
| gm = gram                      | [مختصر] جرام   |
| gutt = gutta = guttae          | قطرة، قطرات (لاتينية)<br>تستعمل في كتابة الوصفة الطبية .   |
| gab                            | 1- يُثَرِّث<br>2- تُرْكِرَة  |
| -gable                         | (لاحقة) الجَمَلون : الجزء الأعلى المثلث الزوايا من<br>جدار مكثف بسطحين متحدّين<br>ثني القوس السلكية 35 إلى 45 درجة . يستخدم في<br>النظام التقويمي ذي الجانبين لتطبيق قوة مقحمة على<br>الأسنان الأمامية.        |
| gadget                         | 1 - أداة<br>2- جزء من آلة  |
| gag                            | 1- يتهوّع<br>يحاول التقيؤ دون قيء .<br>2- مُبَعَد الفكّين<br>أداة تستعمل أثناء عملية التخدير ، وعند إجراء عملية<br>جراحية ، لمنع انغلاق الفم وإبقاء الفكّين مفتوحين أو أثناء<br>نوبة عصبية تشنجية (نوبة صرع) . |
| gag , mouth                    | فاتح الفم  |
| gag reflex = pharyngeal reflex | مُنْعَكس التَقْيُؤ ، مُنْعَكس<br>التَهْوَع = المنعكس البلعومي  |
| gagging                        | مقياس<br>يتقيأ ، يقيء ، يتهوّع<br>انقباض لاإرادي لعضلات الحنك الرخو أو البلعوم يؤدي<br>إلى تهوّع دون قيء .   |
| gain                           | يكسب ، كسب   |
| galea                          | خُوذة<br>(في علم التشريح) : مصطلح عام لأي نسيج يشبه<br>القلنسوة .  |
| galea aponeurotica             | الخُوذة السفّاقية<br>الصفاق الذي يصل الأجزاء المنفصلة من العضلة القذالية<br>الجبهية .  |

|                                 |  |
|---------------------------------|--|
| Galen's bandage                 | ضماد جالينوس<br>نسبة إلى كلوديوس جالينوس ، 130-200 م - 200-130<br>AD ، طبيب يوناني ومؤلف ، يُعد أحد أكبر الأطباء في<br>العصور القديمة .  |
| galipot                         | ضماد يستعمل لإصابات الرأس ويتكون من : مركز<br>الصّ ماد الذي يوضع على قمة الرأس ، وطرفين أماميين<br>يربطان عند مؤخرة الرقبة ، وطرفين خلفيين يربطان على<br>الجبهة ، وطرفين جانبيين يربطان من تحت الذقن .<br>1- حُق ، حنجور ( فخاري للأدوية )<br>وعاء صغير للأدوية أو للسوائل أو الغسول .<br>2- الصيدلي   |
| galvanic                        | جلفاني<br>1 - متعلق بإنتاج التيار الكهربائي المستمر بواسطة وسائل<br>كيميائية .<br>2- تأثير مماثل للصدمة الكهربائية .   |
| galvanic current                | تيار جلفاني<br>تيار كهربائي ينشأ نتيجة تفاعل كيميائي بين معدنين في وجود<br>سائل .  |
| galvanism                       | جَلْفَانِيَّة ، كهرباء غلفانية<br>نسبة إلى ل . جلفاني ، L.Galvani ، 1737-1798 ، عالم<br>إيطالي بالطببيات وطبيب .<br>كهرباء مُحدثة بالتفاعل الكيميائي .<br>(في طب الأسنان) : تيار كهربائي ناتج عن تفاعل كيميائي<br>في الفم حينما تتلامس حشوتان من معدنين مختلفين في<br>وجود اللعاب ، تحدث حالة تعرف بالبطارية ذات الخلية<br>المبللة (Wet cell battery) ؛ يسبب انسياب التيار الكهربائي<br>من إحدى الحشوات إلى الحشوة الأخرى ، حدوث الألم<br>في لب السن ، وتلاحظ هذه الحالة بكثرة ، عندما تتلامس<br>حشوة أملمغ جديدة مع حشوة ذهب مصبوبة . |
| galvanism , dental              | جلفانية سنية<br>حدوث تيار كهربائي عندما يتلامس سطحان لمعدنين<br>مُختلفين داخل الفم ويوجد اللعاب ، مثل : الأملمغ<br>والذهب . يسبب هذا التيار الكهربائي ألماً في لب السن ، أو<br>إزعاج وعدم راحة للمريض ، أو الإحساس بطعم معدني<br>غريب في اللعاب بالفم .  |
| galvanocautery = electrocautery | كَيّ جلفاني ، مَيْسَم<br>جلفاني = كَيّ كهربائي   |

**Gamgee'S tissue** ضماد جامجي

قطن طبي ماص مُغطى بالشاش ، كالذي يستعمل في  
كمادة أو لفافة الحلق (Throat pack) .

**Gamma camera** كاميرا جاما

أداة تستخدم لقياس انبعاث النشاط الإشعاعي وعمل صور  
في الطب النووي .

**Gamma rays** أشعة جاما

أشعة تنبعث من المواد ذات النشاط الإشعاعي  
(Radioactive materials) .

شكل من أشكال الإشعاع المغناطيسي الكهربائي مماثل  
للأشعة السينية ، ولكن بطول موجة أقصر ، تنبعث من  
المواد المشعة ، وتستعمل تجارياً للتعقيم في حالة الخيوط ،  
وإبر الحقن ، وشفرات المشط ، وخرطوشات المخدر  
الموضعي .

**ganglia** عُقد

جمع عُقدة (Ganglion) .

**ganglioma** ورم عُقدي لمفي ، ورم العقدة اللمفية

**ganglion = node** عُقدة ، عُقدة عصبية

- 1- (في علم التشريح) : عُقدة أو كتلة من الخلايا العصبية  
توجد في سياق بعض الأعصاب .
- 2- (في الجراحة) : ورم أو انتفاخ يحتوي على سائل أو مادة  
هلامية على الصفاق أو على غمد الوتر .

**ganglion , cervical** عُقدة عنقية

**ganglion , ciliary** عُقدة هُدايية ، عُقدة هُدايية

- 1- عُقدة صغيرة منبسطة على العصب المحرك للمقلة قرب  
قمة الحجاج .
- 2- عُقدة محيطية في الجهاز العصبي نظير الودي .

**ganglion , cochlear** العُقدة القَوَّعية ، العُقدة الحلزونية

عُقدة العصب القَوَّعي ، تشغل القناة الحلزونية لمحور قوقعة  
الأذن .

**Gasserian's ganglion =** = العُقدة الجاسرية ، عُقدة جاسر =

العقدة الهلالية

**semi-lunar ganglion = trigeminal ganglion** عُقدة مثلث

التوائم

عقدة عصبية توجد على الجذر الحسي للعصب القحفي  
الخامس قريباً من الدماغ على الناحية الأمامية من الجزء  
الصخري للعظم الصدغي . في الحالات الشديدة من الألم  
العصبي الوجهي ، يُقطع أحياناً العصب الحسي أو تحقن  
العقدة بعقار لتسكين الألم ، تسمى أيضا العُقدة الهلالية  
(Semi-lunar ganglion) .

**ganglion , genicular =** العُقدة الركبية

**geniculate ganglion**

تلك العُقدة على الجزء داخل الصخري للعصب الوجهي  
في القناة الوجهية ، يُغير العصب اتجاهه بحدّة عند هذه  
النقطة ؛ عُقدة العصب الوجهي (Facial nerve ganglion) .

**ganglion , lymphatic** عُقدة ليمفية

**ganglion , otic** عُقدة أُذنية

1- عُقدة محيطية في الجهاز العصبي نظير الودي ، توجد  
أسفل الثقبية البيضاوية وترتبط وظيفياً مع العصب  
البلعومي اللساني .

2- عُقدة نظيرة ودية تنشأ على العصب البلعومي اللساني  
وأليافه العصبية الذي يعصب العُدة اللعابية الكفية  
(Parotid salivary gland) ، وتمر أليافه الحسية والودية  
من خلالها .

**ganglion , parasympathetic** عُقدة جارودية

**ganglion , pterygopalatine =** = عُقدة حنكية جناحية =

**Meckel's ganglion** عُقدة ميكل

عقدة في الحفرة الحنكية الجناحية ، على مسار العصب  
الودي والعصب الوجهي والأعصاب الأخرى من العصب  
الفكي العلوي والعصب المتوسط إلى المخاطية الفموية  
والمخاطية الأنفية والغدد الدمعية ؛ تسمى أيضاً عُقدة ميكل  
(Meckel's ganglion) .

**ganglion , semilunar =** = العُقدة الهلالية =

**Trigeminal ganglion** عُقدة مثلث التوائم

**ganglion , sphenopalatine =** = العُقدة = العُقدة

**pterygopalatine ganglion =** = عُقدة =

**Meckel's ganglion**

عُقدة نظيرة الودية تنشأ من العصب الوجهي ، تعصب  
أليافها خلف العُقدية الغُد الحنكية (Palatal glands) وتمر  
الألياف الحسية والودية خلال العُقدة .

**ganglion , spinal** العُقدة الشوكية

**ganglion , spiral = cochlear ganglion** = العُقدة الحلزونية =

العُقدة القَوَّعية

**ganglion , sublingual** العُقدة تحت اللسانية

عُقدة عصبية تكونت بواسطة ألياف تمر وحشياً من العُقدة  
تحت الفك السفلية إلى العصب اللساني .

**ganglion , submandibular =** = العُقدة تحت الفك السفلي =

**submaxillary ganglion** العُقدة تحت الفك العلوي

مجموعة من أربع عُقد مصاحبة للأعصاب القحفية توجد



|  |  |  |
|--|--|--|
| قريباً من الغُدَّة تحت الفك السفلي . تنشأ أليافها قبل العقدية من العصب السابع (العصب الوجهي) ، وتعصب أليافها العصبية بعد العقدية (Postganglionic nerve fibres) الغُدَّة اللعابية تحت الفك السفلية والغُدَّة اللعابية تحت اللسانية .                | gangarene , senile   | عَنُغْرِينَة شِيخُوخِيَة   |
| ganglion , submaxillary  | gangarene , wet  | عَنُغْرِينَة رَطْبَة   |
| عُقْدَة صَغِيرَة عَلى العَضَلَة اللامِيَة اللسانِيَة يَخْرُج مِنْهَا العَصَب الَّذِي يَغْذِي الغَدَد تَحْت الفك وَتَحْت اللسان .   | gangarenous  | عَنُغْرِينِي ، مَوَاتِي  |
| ganglion , sympathetic   | gangarenous stomatitis   | حَالَة النَسِيج المَصَاب بِالعَنُغْرِينَة .  |
| عُقْدَة مِثْل التَوَائِم = عُقْدَة جَاسِر  | ganoblast= ameloblast  | التَهَاب الفَم العَنُغْرِينِي ، (أَكَلَة الفَم)  |
| gassierian's ganglion  | gap  | أرُومَة المِينَاء ، جَذَعَة المِينَاء  |
| عُقْدَة فِي فِجْوَة فِي الأُم الجَافِيَة تَنشَأ مِنْهَا الأَليَاف الحَسِيَة لِلعَصَب مِثْل التَوَائِم ؛ تَسْمَى أَيْضاً العُقْدَة الجَاسِرِيَة (Gasserian's ganglion) .  | gap arthroplasty   | فُرْجَة ، فُتْحَة ، مَسَافَة ، شَق ، ثَغْرَة   |
| ganglion , vestibular  | gap , cranial  | تَقْوِيم المَفصَل بِالشِق ،  |
| عُقْدَة عَلى العَصَب الدَهليزِي دَاخِل الصِمَاخ السَمْعِي الدَاخِلِي حَيْث تَتَفَرَّع الأَليَاف العَصْبِيَة لِتُغْذِي القَرِيبَة الدَهليزِيَة (Vestibular utricle) ، وَالجَرِيب (Saccule) ، وَالقَنَوَات نِصْف الدَائِرِيَة (Semicircular ducts) . | gap , interocclusal  | رَأب المَفصَل الإِسَاحِي   |
| ganglion of the facial nerve =   | Gardner's syndrome   | شِق قَحْفِي  |
| عُقْدَة العَصَب الوِجْهِي =  | مرض عَائِلِي يَتَمَيِّز بِسَلَالِث مُتَعَدِدَة فِي القَوْلُون ، وَأورَام عَظْمِيَة ، وَأَكْيَاس دَهْنِيَة ، وَالأَسْنَان الدَائِمَة الزَائِدَة المُتَعَدِدَة المُنظَرَة بِالعَظْم .              | فُرْجَة لِإِطْبَاقِيَة   |
| Genicular ganglion   | gargle   | مِتَلازِمَة جَارْدَنَر   |
| عُقْدَة رَكْبِيَة  | gargle , antiseptic  | مَرَض عَائِلِي يَتَمَيِّز بِسَلَالِث مُتَعَدِدَة فِي القَوْلُون ، وَأورَام عَظْمِيَة ، وَأَكْيَاس دَهْنِيَة ، وَالأَسْنَان الدَائِمَة الزَائِدَة المُتَعَدِدَة المُنظَرَة بِالعَظْم .            |
| عَقْدِي  | gargoylism = Hurler's syndrome =   | عَرَّعْرَة ، مَحْلُول لِلمَغْرغْرَة  |
| مَتَعَلِق بِالعُقْدَة (Ganglion) .   | lipochondrodystrophy   | عَرَّعْرَة مُطَهَّرَة  |
| التَقَرُّح الأَنْفِي الحَلْقِي ، الجَادُوع   | هِيرَلِر =   | الغَرَفَلِيَة = مِتَلازِمَة  |
| شَكْل مِنْ دَاء اللُّوَلِيَّات وَهُوَ تَقَرُّح مُدْمِر يَصِيب الأَنْف ، وَالحَنَك الصَلْب وَالبَلْعُوم الأَنْفِي ؛ وَهُوَ مَرَحَلَة مُتَأَخِّرَة مِنْ الدَاء العَلِيقِي (Yaws) .   | الحُثَل العَضْرُوفِي الشَّحْمِي  | هِيرَلِر =   |
| عَنُغْرِينَا ، تَمَوَّت ، مَوَات   | بِلاَهَة وَسُوء نُمُو عَضْرُوفِي وَانْتِفَاح البَطْن مَعَ قِصْر الأَطْرَاف .   | حَالَة الحُثَل العَضْرُوفِي الشَّحْمِي   |
| تَنخَّر وَمَوَات الأَنْسَجَة نَتِيجَة فَشَل فِي التَغْذِيَة الدَمَوِيَة أَوْ بِسَبب عَدُوِي .  | عَقِيق أَحْمَر (البِجَاوِي)  | عَقِيق أَحْمَر (البِجَاوِي)  |
| عَنُغْرِينَة كِيمِيَايِيَة   | مَسْحُوق سَاحِل يَشْتَمَل عَلى مَعْدِن السِيلِكُون المُتَبَلَّر يَسْتَعْمَل كِمَادَة صَاقِلَة ، حَيْث يُغْطِي الأَقْرَاص اللدْنَة الدَوَارَة ، وَالأَقْرَاص الوَرِيقِيَة المَقْوَاة الدَوَارَة . | مَسْحُوق سَاحِل يَشْتَمَل عَلى مَعْدِن السِيلِكُون المُتَبَلَّر يَسْتَعْمَل كِمَادَة صَاقِلَة ، حَيْث يُغْطِي الأَقْرَاص اللدْنَة الدَوَارَة ، وَالأَقْرَاص الوَرِيقِيَة المَقْوَاة الدَوَارَة . |
| عَنُغْرِينَة سَكْرِيَة   | Garre's osteomyelitis  | التَهَاب العَظْم وَالنَّقِي لِجَارِي ،   |
| عَنُغْرِينَة جَافَة  | التَهَاب عَظْمِي نَقِيِي لِجَارِي  | التَهَاب عَظْمِي نَقِيِي لِجَارِي  |
| عَنُغْرِينَة غَازِيَة  | التَهَاب عَظْمِي مُتَصَلَب غَيْر قِيَحِي مُزْمِن ، أَوْ التَهَاب العَظْم وَالنَّقِي نَتِيجَة العَدُوِي بِوِاسِطَة المَكْرُورَات المَقِيَّحَة .   | التَهَاب عَظْمِي مُتَصَلَب غَيْر قِيَحِي مُزْمِن ، أَوْ التَهَاب العَظْم وَالنَّقِي نَتِيجَة العَدُوِي بِوِاسِطَة المَكْرُورَات المَقِيَّحَة .   |
| عَنُغْرِينَة المَسْتَشْفَى ، مَسْتَشْفَوِيَة   | Garretson's bandage  | ضَمَاد جَارِيَتَسُون   |
| عَنُغْرِينَة ذَاتِيَة المَنْشَأ ،  | نَسْبَة إِلَى ج . أ . جَارِيَتَسُون ، J.E.Garretson ، 1895-1828 ، جَرَّاح أَسْنَان أَمْرِيكِي .  | نَسْبَة إِلَى ج . أ . جَارِيَتَسُون ، J.E.Garretson ، 1895-1828 ، جَرَّاح أَسْنَان أَمْرِيكِي .  |
| عَنُغْرِينَة مَجْهُولَة السَبَب  | ضَمَاد يَسْتَعْمَل لِتَثْبِيت الفك السَفْلِي ؛ يَبْدَأ مِنْ أَعْلَى الجَبْهَة لِيتَقَاطِع عِنْد الرِقْبَة وَيَعْقِد تَحْت الذَّقْن .   | ضَمَاد يَسْتَعْمَل لِتَثْبِيت الفك السَفْلِي ؛ يَبْدَأ مِنْ أَعْلَى الجَبْهَة لِيتَقَاطِع عِنْد الرِقْبَة وَيَعْقِد تَحْت الذَّقْن .   |
| عَنُغْرِينَة رَطْبَة   | غاز  | غاز  |
| عَنُغْرِينَة الفَم   | غاز أَوْ كَسِيد النِيتْرُوز  | غاز أَوْ كَسِيد النِيتْرُوز  |
| عَنُغْرِينَة فَمَوِيَة   | يَتَوَفَّر فِي أَسْطُوانَات زَرْقَاء وَيَسْتَعْمَل فِي طَب الأَسْنَان مِمزُوجاً مَعَ أَكْثَر مِنْ 22٪ أوكْسِجِن كَمُخْدَر .  | يَتَوَفَّر فِي أَسْطُوانَات زَرْقَاء وَيَسْتَعْمَل فِي طَب الأَسْنَان مِمزُوجاً مَعَ أَكْثَر مِنْ 22٪ أوكْسِجِن كَمُخْدَر .  |
|  | غاز الأوكْسِجِن  | غاز الأوكْسِجِن  |
|  | غاز يَتَوَفَّر فِي أَسْطُوانَات سُودَاء ذات غِطَاء أَيْض .   | غاز يَتَوَفَّر فِي أَسْطُوانَات سُودَاء ذات غِطَاء أَيْض .   |

gas blowpipe حملاج الغاز ، ملهب الغاز  
 gasoline بنزين  
 gasoline gas generator مولّد غاز البنزين  
 gasoline tank خزّان البنزين  
 Gasserian's ganglion = Gasser's عقدة جاسر ، عقدة  
 node = rigeminal ganglion جاسرية = عقدة العصب مثلث التوائم  
 نسبة إلى ج. ل. جاسر ، حتى 1757 ، مشرح نمساوي .  
 توجد في حفرة على الجزء الأمامي للجزء الصخري من  
 العظم الصخري .  
 gastr- , gastro- (سابقة) معدة  
 gastric معدّي  
 متعلق بالمعدة (Stomach) .  
 gastritis التهاب المعدة  
 التهاب العشاء المبطن للمعدة .  
 gastroenteritis التهاب المعدة والأمعاء ، التهاب معدّي معوي  
 التهاب المعدة والأمعاء نتيجة تسمّم بالطعام أو سوء العناية  
 الصحية وهي حالة خطيرة عند الأطفال .  
 Gates' crown تاج جيتس  
 نسبة إلى و. هـ. جيتس ، طبيب أسنان أمريكي معاصر .  
 تاج مُماثل إلى حد كبير لتاج بونويل (Bonwill's crown) ؛  
 يُسمّى أيضاً تاج جيتس - بونويل (Gates-Bonwill's crown) .  
 gauge = gage مقياس ، معيار ، عيار  
 أداة لقياس الخواص الطبيعية كالطول ، والحجم أو الضغط ؛ أو  
 لاختبار الدقة .  
 gauge , bite مقياس العضّة  
 أداة صممت للمساعدة في الوصول إلى عضّة صحيحة  
 في طب الأسنان التعويضي .  
 gauge , Boley's مقياس بولي  
 أداة قياس دقيقة تعمل مثل الساعة تستخدم في طب  
 الأسنان لعمل القياسات داخل الفم مثل قياس السن ،  
 والقوس السنّية ؛ أو لقياس الأبعاد الوجهية .  
 gauge , depth مقياس العمق  
 مقياس الصفّيحة  
 صفّيحة معدنية فيها ميازيب أو ثقوب مُدرّجة ، تستخدم  
 لتحديد ثخانة لوح معدني أو قطر سلك .  
 gauge , undercut مقياس الغُور  
 مقياس يستعمل لقياس درجة عمق الغُور بأجزاء من المئة  
 من البوصة في السن الداعمة .

انظر الغُورات المثبتة (Retentive undercut) في البدلات  
 السنّية النزوعة ، تستعمل الوصلة في ماسح النموذج  
 لقياس كمية التقارب العنقي : وهو غُور في السن في  
 المستوى الأفقي .  
 gauze شاش ، قماش شبكي للجراحة  
 نسيج رقيق من القطن أو الحرير أو المعدن قد يغمر في دواء  
 مثل اليودوفورم (Iodoform) ليستعمل كضماد ؛ التول  
 الشمعي (Tulle gras) وهو شاش يغمر في بارافين لين  
 يحتوي على 1% بلسم بيرو (Peru balsam) يستعمل  
 كضماد للجروح .  
 gauze , absorbent شاش ماصّ  
 gauze dispenser مُوزع الشاش  
 gauze , iodoform شاش أيودوفورمي  
 gauze , metal شاش معدني  
 شاش يستخدم كمُكوّن في تصنيع الأجهزة التعويضية  
 السنّية .  
 gauze packer مدكّ الشاش  
 تزيّم ، إزقام ، التغذية القسرية  
 التغذية من خلال الأنف بواسطة أنبوب المعدة .  
 gear حزام  
 انظر ارتكاز حزام الرأس (Headgear anchorage) .  
 Geiger's counter عداد جيجر  
 نسبة إلى هانس جيجر ، H. Geiger ، 1945-1882 ،  
 عالم طبيعة ألماني ، اخترع عداداً لقياس الإشعاعات .  
 geisoma = geison حاجب العين ، القوس الحاجبية  
 (للعظم الجبهي)  
 البروز فوق الحاجبي (Supraorbital prominence) ؛ حافة  
 الحاجب (Eyebrow ridge) على الجمجمة .  
 geison = geisoma الحاجب ، حاجب العين  
 هُلام  
 معلق غرواني هُلامي القوام أو شبه صلب ، يكون حينما  
 يتصلّب الهلام ؛ تستعمل مادة الهلام التي تحتوي على  
 الفلوريد لتقوية وحماية الأسنان .  
 gel , irreversible هلام غير قابل للعكس ، هلام غير عكوس  
 تحوّل المادة من حالة السيولة إلى حالة شبه صلبة «هلام  
 Gel» ، وعدم حدوث العكس .  
 gelatin = gelatine = gelatinum هُلام  
 بروتين يؤخذ من مولّد الهلام في العظم والغضروف  
 والنسيج الضام .

|  |  |                              |  |
|--|--|------------------------------|--|
| gelatin sponge   | إسفنج هلامي                                  | general dentist              | طبيب أسنان ممارس عام   |
| مادة هلامية ، من الإسفنج القابل للامتصاص ، تمتص بواسطة الجسم ، مصنوعة من الهلام المؤكسد ، تستعمل لوقف النزف وسرعة تخثر الدم فتوضع في سنخ السن بعد القلع .  |  | general extraction           | قَلْع عام  |
| gelation   | 1- هَلْوَمَة                                 | general factors              | عوامل عامة   |
| التحوّل من مُعلّق غرواني سائل إلى هلام .   |  | general hygiene              | صحة عامة   |
| 2- التجمّد ، تجميد بالبرودة  |  | general practitioner = GP    | طبيب ممارس عام   |
| gelfoam  | رغوة الهلام (جلغوم)                          | general surgery              | جراحة عامة   |
| تستعمل في وقف النزف الموضعي .  |  | generated occlusal path      | مسار إطباقيّ مُسجّل ، مسار إطباقيّ محدث  |
| geminate   | توأم ، مضاعف ، مزدوج                         |                              | تسجيل مسارات حركة الأسطح الإطباقية لأسنان الفك السفلي على سطح بلاستيكي أو سطح ساحل مثبت بقوس الفك العلوي .                               |
| توأم أو يوجد في أزواج .  |  | generator                    | مُولّد ، مُكوّن  |
| gemination   | توأمة ، مُضاعفة                              | generator , gasoline gas     | مُولّد غاز البنزين   |
| نشأة التوائم أو الأزواج .  |  | generic                      | 1- عام ، شامل  |
| عيب ثنائي نادر لتكوّن توأم سني ينشأ من برعم واحد أو جُريب واحد إما منفصلان تماماً أو يكون للسن فيه تاجين وقناة لب واحدة ؛ وشق أو ثلم عند المنتصف يشير إلى التقسيم ؛ عادة ماتشاهد في الأسنان الأمامية الدائمة العلوية . تُسمى أيضاً انفلاق سني (Schizodontia) . |  |                              | 2- جنسي ، أجناسي ، جيني  |
| ازدواجية سنّية مختلطة  |  |                              | يتعلق بجنس أحيائي ذي طبيعة عامة وليست خاصة ؛ اسم عائلة .   |
| gemination , oliphodontic  | حالة تندمج فيها السن اللبنية بالسن الدائمة . | genesis                      | نشوء ، خلق ، تكوين   |
| gen-   | (سابقة) جنس                                  | genetic                      | خلقي ، ولادي ، وراثي ، جيني  |
| gena   | خَد ، وَجَنَة                                | genetic dose                 | جرعة وراثية  |
| genal  | خَدّي ، وَجَني                               |                              | الجرعة أو الكمية من الإشعاع التي تؤثر على الخلايا الجينية لشخص ما ، خلال أخطر فترة من حياته أو حياتها .                                  |
| متعلق بالخَد (Cheek) .   |  | genetic effect               | تأثير وراثي  |
| gene   | جين  |                              | تأثير العلاج بالأشعة على الجينات .   |
| واحد من آلاف الوحدات الحيوية ، توجد في كروموسومات الخلايا الأولية وهي الوحدة الوراثية الأساسية ، توجد في الكروموسوم ، يحدد الجين الخصائص الوراثية للشخص ، مثل التكوين العقلي والجسماني . يمكن أن تسبب الجرعات المنخفضة من الأشعة المتأينة حدوث تغيرات جينية .  |  | genetic effects              | تأثيرات وراثية ، تأثيرات خلقية   |
| general  | عام ، شامل                                   |                              | تغيرات تحدث في الجينات أو الكروموسومات ، دائماً ما تنتج عنها الأمراض .   |
| يصيب الجسم كله أو الكثير من أجزائه ؛ بعكس موضعي (Local) .  |  | genetic factors              | عوامل وراثية   |
| general anaesthesia = general anesthesia   | تخدير عام                                    | genetically significant dose | الجرعة ذات التأثير الوراثي   |
| general anaesthetic  | مُخدّر عام                                   |                              | جرعة يمكن أن تُحدث (إذا أخذها كل فرد من المجتمع) نتائج وراثية مماثلة لتتأج الجرعات الجنسية (Gonadal doses) التي يتلقاها الأفراد فعلياً . |
| انظر مخدر (Anaesthetic) .  |  | genetics                     | علم الوراثة ، الوراثيات  |
| general anaesthetics   | مُخدّرات عامة                                | geni- , genio-               | (سابقة) ذقن ، ذقني   |
|  |  | genial = genian              | ذقني   |
|  |  |                              | متعلق بالذقن .   |
|  |  | genial angle                 | زاوية ذقنية  |
|  |  |                              | الزاوية بين جسم الفك السفلي الأفقي وشعبة الفك السفلي الصاعدة .   |

**genial tubercle= mental spine** = حُدْبِيَّة ذَقْنِيَّة ، درينة ذقنية = شوكة ذقنية  
إحدى عُقِيدَتَيْنِ مرتفعتين من العظم ، واحدة فوق الأخرى ، على جانبي الحافة السفلية من الفك السفلي قريباً من الارتفاق الذقني لارتكاز العضلات ؛ العضلة الذقنية اللسانية والعضلة الذقنية اللامية وهي علامة مهمة بالنسبة للغرسة السنية تحت السمحاق (Subperiosteal implant) .

**-genic** (لاحقة) مُوَلَّد ، مُنْتَج ، مُكوِّن  
**geniculum** رُكْبِيَّة ، رُكْبَة صغيرة ، حنية  
**geniculum of facial canal** رُكْبِيَّة القنَاة الوجْهِيَّة  
**geniculum of facial nerve** رُكْبِيَّة العَصَب الوجْهِي  
**genio-** (سابقة) ذقن  
متعلق أو للدلالة على الذقن .  
**geniocheiloplasty** رَأْب الذقن والشفة ، ترقيع الذقن والشفة  
جراحة تجميلية لكل من الذقن والشفة السفلى .  
**genioglossal** لساني ذقني  
متعلق بالذقن واللسان .  
**genioglossus** العضلة اللسانية الذقنية  
عضلة أسفل جانب اللسان تخفّض وتمد اللسان .  
**genioglossus muscle** العضلة الذقنية اللسانية  
عضلة اللسان ، وهي إحدى زوجين من العضلات الخارجية على الجانب السفلي من اللسان ، تنشأ من السطح الداخلي للفك السفلي بالقرب من الارتفاق وترتكز على جسم العظم اللامي ، تعمل على تقدّم اللسان إلى الأمام وانخفاضه ، انظر العضلة اللسانية الذقنية (Genioglossus) .

**geniohyoglossus muscle** العضلة الذقنية اللامية اللسانية  
**geniohyoid** ذقني لامي  
متعلق بالذقن والعظم اللامي .  
**geniohyoid muscle** العضلة الذقنية اللامية ،  
العضلة الذقنية اللامعة  
عضلة تنشأ من السطح الداخلي للفك السفلي قرب الارتفاق ، وترتكز على السطح الأمامي للعظم اللامي ، عضلة ترفع وتسحب العظم اللامي للأمام عند تشبث الفك . انظر العضلة ذقنية لامية (Geniohyoideus) .

**geniohyoideus** العضلة الذقنية اللامية  
**genion** 1- ذقن  
2- ذقن ، قَمَّة الناشزة الذقنية (الذقيني)

(في قياسات الجمجمة) : قَمَّة الناشزة الذقنية ، وهي أعلى نقطة على التواء الذقني أو الحدبة الذقنية .

**genioplasty** تقويم الذقن ، ترقيع الذقن ، ترميم الذقن ، رَأْب الذقن  
جراحة تجميلية للذقن ؛ وهي عملية جراحية تتم فيها إزالة النسيج الصلب أو النسيج الرخو ، أو كليهما من الذقن لتصغير حجمها أو إضافة مواد صناعية تعويضية لترميم الذقن أو تكبيرها .

**genus** جنس  
(في تصنيف الكائنات الحيّة) : تقسيم رئيسي للعائلة الواحدة ، وهو الجنس ، ومنه تُقسم إلى أنواع تحت التقسيم الرئيسي . في تصنيف الحيوانات والنباتات تُصنّف الأنواع قريبة التشابه .

**geny- , genyo-** (سابقة) فَك ، فكي ، الذقن  
**genyantralgia** ألم الجيب الفكي ، ألم الجيب الوجني  
ألم يُصيب الجيب الفكي العلوي .

**genyantritis** التهاب الجيب الفكي ، التهاب الجيب الوجني ، التهاب الغار الفكي  
التهاب جيب الفك العلوي .

**genyantrum = maxillary sinus =** الجيب الفكي ، الجيب  
**antrum of Highmore** = غار الفك العلوي = جيب هيمور

**gebycheiloplasty** رَأْب الفك والشفة ، تصنيع الخد والشفة  
جراحة تجميلية لكل من الخد والشفة .

**genyplasty** رَأْب الفك ، ترميم الخد ، تصنيع الفك السفلي  
جراحة تجميلية للفك السفلي .

**geographic tongue =** اللسان الجغرافي = التهاب اللسان  
**glossitis areata exfoliativa** البُقعي المُقشّر

التهاب اللسان الذي يتميز بإحاطات متنقلة من الحليمات التوسّفية تمثل لَطَخَات مرتفعة حمراء ناعمة على الوجه العلوي للسان «ظهر اللسان» ، تشبه الخريطة وهي حالة حميدة نادرة الحدوث .

**geotrichosis** داء التيريبات  
عدوى فطرية ، تُصيب الفم والرئة يُسببها فطر من نوع التيريبية (Geotrichum) .

**Geotrichum** التيريبية  
جنس من الفطر شبيه الخميرة ، يُصاحب أمراض الفم والإصابات الشّعبية الرئوية .

**ger- , gero- , geront-** (سابقة) شَيْخُوخِي

|                            |  |   |  |
|----------------------------|--|---|--|
| geratic                    | شيخوخي<br>متعلق بالشيخوخة .  | germicidal                                | مبيد الجراثيم ، مهلك للجراثيم<br>مصطلح يشير إلى مادة ذات قوة تدميرية على الكائنات الدقيقة ، وبشكل خاص الكائنات الدقيقة المسببة للمرض . |
| geratology= gereology      | مبحث الشيخوخة  | germicidal lamp                           | مصباح مبيد الجراثيم  |
| Gerber's attachment        | وصلة جربرجر<br>انظر وصلة محكمة (Precision attachment) .  | germicidal ultra-violet sterilizer        | مُعقِّمة بالأشعة فوق البنفسجية   |
| gereology                  | علم دراسة الشيخوخة ، مبحث الشيخوخة   | germicide                                 | مبيد جرثومي ، قاتل الجرثوم<br>مادة تقتل الكائنات الدقيقة الممرضة ، ولا تقتل الأبواغ والفيروسات .                                       |
| geriatric                  | شيخوخي ، متعلق بأمراض الشيخوخة<br>فرع من طب الأسنان والطب يختص بالمرضى المسنين ، ويشتمل على معالجة المشاكل السنية والنفسية لكبار السن .  | germinal                                  | جرثومي ، إنتاشي ، برعمي<br>1- متعلق بالبرعم .<br>2- متعلق بالخلايا البدئية للجنين في مراحل نموه الأولية .                              |
| geriatric dentist          | طبيب أسنان الشيخوخ   | gero- , geronto-                          | (سابقة) شيخوخة ، شيخوخي  |
| geriatrics                 | طب الشيخوخة ، مبحث أمراض الشيخوخة<br>فرع من طب الأسنان أو الطب لمعالجة المشاكل التي تنشأ عن الهرم أو كبر السن للمسنين ، وتشمل المشاكل الإكلينيكية للشيخوخة .   | gerodontia = gerodontics                  | طب الأسنان الشيخوخي ،<br>طب أسنان المسنين<br>فرع من طب الأسنان يهتم بالعناية بأسنان المسنين أو كبار السن .                             |
| geriatrics , dental        | مبحث طب أسنان الشيخوخة<br>1- العناية بعلاج المشاكل السنية الخاصة بتقدم العمر للمريض .<br>2- طب الأسنان من أجل المرضى المسنين .   | gerodontic                                | متعلق بتغيرات الأسنان الشيخوخية أو العناية بها<br>1- متعلق بطب أسنان الشيخوخة .<br>2- متعلق بتأثير العمر على الأسجة السنية .           |
| geriodontics = gerodontics | طب الأسنان الشيخوخي ،<br>العناية بأسنان الشيخوخة<br>العناية بعلاج المشاكل السنية للأشخاص المسنين .   | gerodontics = geriodontics                | العناية بأسنان الشيخوخ ، طب<br>أسنان الشيخوخة  |
| geriodontist               | أخصائي أسنان الشيخوخ   | gerodontist                               | أخصائي طب أسنان الشيخوخة   |
| germ                       | جرثومة ، برعم<br>1- أي كائن دقيق ، خصوصا الأنواع التي تُسبب المرض .<br>2- بذرة أو بؤيرة «بوغة» .<br>3- الجنين الأول «البدئي» أو أي جزء منه سوف يتطور إلى عضو منفصل أو جزء من عضو .   | gerodontology                             | مبحث طب أسنان الشيخوخة ، علم طب<br>أسنان الشيخوخة<br>فرع من طب الأسنان يبحث بشكل خاص المشاكل السنية لكبار السن .                       |
| germ , dental              | البرعم السني   | ghost teeth = odontodysplasia             | أسنان شبحية = سوء<br>تشكل السن   |
| germ , general tooth       | البرعم السني العام   | giant                                     | عملاق ، مارد   |
| germ , tooth               | برعم السن<br>عضو الميناء ، والحليمة السنية وكيستها ؛ الآثار المتبقية من سن نامية .   | giant cell                                | خلية عملاقة<br>خلايا كبيرة عديدة النوي ، مثل ناقضات العظم .  |
| german measles = rubella   | الحصبة الألمانية (الحميراء)<br>مرض فيروسي خفيف ، سريع العدوى ، يسبب طفحاً أحمر وتضخم الغدد المنتشر . فترة حضانة المرض من 2-3 أسابيع ، ويشكل خطورة على المرأة الحامل إذا تعرّضت للإصابة به في الأشهر الثلاثة الأولى من حملها ، حيث يمكن أن يعاني الطفل من مرض القلب ، والعمى ، والصّم . | giant cell arteritis                      | التهاب شرياني ذو خلايا عملاقة<br>انظر التهاب الشريان القحفي (Cranial arteritis) .  |
|                            |  | giant cell granuloma =                    | ورم حُببي ذو خلايا عملاقة =  |
|                            |  | giant cell lesion                         | آفة ذات خلايا عملاقة<br>انظر ورم حُببي (Granuloma) .   |
|                            |  | giant cell lesion                         | آفة ذات خلايا عملاقة   |
|                            |  | giant cell reparative granuloma , central | ورم حُببي مَرَكزي ترميمي ذو خلايا عملاقة   |

|                            |   |   |   |
|----------------------------|---|---|---|
| giant cell tumor , central | ورم حقيقي مركزي ذو خلايا عملاقة (ورم الخلايا العملاقة المركزي)  | gingiva , examination of                        | فحص اللثة   |
| Gibson's bandage           | ضماد جيبسون   | gingiva , free                                  | لثة حرة ، لثة طليقة   |
|                            | نسبة إلى ك. س. جيبسون ، 1925-1849 ، طبيب أسنان أمريكي .   |   | لثة حفاية غير ملتصقة ، يُحددها الثلم الحفافي الحر والحافة اللثوية الحرة وتكون الجدار الخارجي للميزاب اللثوي . |
|                            | ضماد لتثبيت الفك والمحافظة على قطع العظم المكسور في مكانه ، يستعمل في كسور الفك السفلي .  | gingiva , marginal = free gingiva               | لثة حفاية = لثة حرة   |
| gigantism                  | عملاقة ، عرطلية   |   | لثة غير ملتصقة ، تُحيط بالأسنان ، ويفصلها عن اللثة الملتصقة الثلم اللثوي الحر .                               |
| Gigli's wire saw           | المنشار السلكي حسب جيجلي  | gingiva , purpuric                              | لثة فرفرية  |
|                            | سلك مرن ذو أسنان يستعمل في قطع العظم .  | gingivae  | لثات  |
| Giemsa stain               | تلوين جيمزا ، صبغة جيمزا  |   | جمع لثة (Gingiva) .   |
| Gilles operation           | جراحة جيليس   | gingival  | لثوي  |
|                            | عملية جراحية لتثبيت كسور العظم الوجني والقوس الوجنية ، عن طريق منفذ صدغي من خارج الفم .   |   | 1- متعلق باللثة .   |
| Gillie's approach          | منفذ جيلي   |   | 2- في اتجاه اللثة .   |
|                            | منفذ جراحي إلى منطقة القوس الوجنية من خلال قطع في المنطقة الصدغية ، فوق خط الشعر .  |   | 3- متعلق بجدار في حفرة سنية يواجه سطح السن اللثوي .   |
| Gilmer splint              | جبيرة جيلمر   | gingival abrasion                               | تآكل لثوي ، سحج لثوي  |
|                            | نسبة إلى ت. ل. جيلمر ، T.L.Gilmer ، 1931-1849 ، جراح فم أمريكي .  | gingival abscess                                | خراج لثوي   |
|                            | تثبيت الفك السفلي المكسور وإعادة الإطباق الطبيعي ، باستخدام سلك من الفضة يربط بها الأسنان العليا والسفلي .  |   | خراج يحدث في جيب سمحافي ويؤثر في اللثة حول ملاط السن .  |
| gingiv- , gingivo-         | (سابقة) لثة ، لثوي  | gingival atrophy                                | ضمور لثوي   |
|                            | نسبة إلى لثة (Gums , Gingivae) .  | gingival attachment                             | ارتباط لثوي   |
| gingiva                    | لثة   | gingival bevel                                  | شطب لثوي ، جلفة لثوية   |
|                            | نسيج ضام ليفي مُغطى بالنسيج الظهاري ، يحيط ويثبت أعناق الأسنان والعظم السنخي ويتصل بالرباط حول الملاطي ، ويمتد إلى الملتقي المخاطي اللثوي من الناحية الحنكية ، يشكل ارتفاعاً من النسيج يندمج مع المخاطية الماضعة للحنك الصلب ، يغطي أيضاً التواء السنخي في منطقة الأسنان التي لم تَبزُغ بعد . | gingival bleeding                               | نزف لثوي  |
| gingiva , architecture of  | بناء اللثة  |   | إحدى علامات الالتهاب اللثوي ، ينتج عادة عن تقرُّح النسيج الظهاري الميزابي .                                   |
| gingiva , attached         | لثة ملتصقة  | gingival calculus                               | قَلح لثوي   |
|                            | نسيج مُتقرن وطيد الالتصاق بالعظم السنخي وملاط السن . يظهر في حالته الصحية الجيدة بشكل نسيج أحمر داكن اللون ، مُرَقَط مثل قشرة البرتقالة ؛ خط صحي يقع بين الحافة اللثوية تاجياً ، والملتقي المخاطي اللثوي ذروباً .   | gingival cleft                                  | شق لثوي ، فلاح لثوي   |
| gingiva , contour of       | مُحيط اللثة ، كفاف اللثة  |   | شق ضيق بشكل حرف V في اللثة الحفافية (Marginal gingiva) .  |
|                            |   | gingival col                                    | مَضيق لثوي  |
|                            |   |   | انخفاض أو أهدود في الحليمة بين السنية .   |
|                            |   | gingival collagen                               | كولاجين لثوي  |
|                            |   | gingival colour                                 | لون لثوي  |
|                            |   | gingival congestion                             | احتقان لثوي   |
|                            |   | gingival contour                                | مُحيط لثوي ، كفاف لثوي  |
|                            |   | gingival corium = lamina propria of the gingiva | الأدمة اللثوية = صفيحة اللثة المخصوصة   |
|                            |   | gingival crater                                 | فوهة لثوية ، أفنه لثوية   |
|                            |   |   | شكل مُقعّر للحليمة اللثوية ناتج عن تنحُّر .   |
|                            |   | gingival crest                                  | عُرْف لثوي ، فُنزعة لثوية   |
|                            |   |   | الحد أو الحافة التاجية للثة .   |

**gingival crevice = gingival sulcus** أخدود لثوي ، ميزاب لثوي  
المسافة تحت اللثوية بين الحافة اللثوية الحرة و سطح السن ،  
ويتحدّد عمق الميزاب اللثوي بالارتباط الظهاري (Epithelial attachment)

**gingival curettage** تجريف لثوي ، كشط لثوي

**gingival cyst** كيسة لثوية  
انظر تحت كيسة (Cyst) .

**gingival deformities** تشوّهات لثوية

**gingival denture contour** محيط البدلة السنية اللثوي  
شكل قاعدة الجهاز السني حول أعناق الأسنان الصناعية .

**gingival embrasure** فُرجة لثوية

**gingival erosion** تآكل لثوي

**gingival festooning** حاشية لثوية متضخمة  
حالة مرضية تؤدي إلى ضخامة اللثة الحرة .

**gingival fibers = gingival fibres** ألياف لثوية  
شبكة من الألياف تربط اللثة الحفافية بسطح السن.

**gingival fibromatosis** تكليف لثوي منتشر ، تكليف لثوي معمّم (ورام ليفي لثوي)  
فرط النمو الكثيف للنسيج اللثوي .

**gingival fissure** شق لثوي

**gingival fistula** ناسور لثوي

**gingival flap** شريحة لثوية ، سديلة لثوية

**gingival fluid** سائل لثوي  
رشحة من بلازما الدم توجد في الميزاب اللثوي نتيجة  
تسرّب البلازما من الشعيرات الدموية الموجودة في اللثة  
الحرة .

**gingival graft** طعم لثوي  
نسيج لثوي يُفصل تماماً ثم يُعاد وضعه في مكان مختلف .

**gingival graft , free** طعم لثوي حر  
عملية جراحية حول سنّية تستخدم لزيادة مساحة النسيج  
المتقرّن ولزيادة العمق الدهليزي بواسطة نقل وزرع قطعة  
من النسيج المتقرّن من منطقة في الفم إلى منطقة أخرى في  
نفس الفم .

**gingival groove** نلم لثوي ، حفرة لثوية ، أخدود لثوي  
حفرة ضحلة بشكل حرف V ، تشاهد أحياناً على الوجه  
الخارجي للثة الحفافية .

**gingival groove , free** حفرة لثوية حرة ، أخدود لثوي حر  
انخساف طولي ضحل يفصل اللثة الحفافية عن اللثة  
الملتصقة .

**gingival hyperemia** التبيح اللثوي

**gingival hyperplasia** فرط التنسج اللثوي  
تضخّم لثوي نتيجة تكاثر الخلايا ، يمكن أن يحدث نتيجة  
العلاج بدواء معين .

**gingival hyperplasia , idiopathic** فرط التنسج اللثوي  
مجهول السبب  
حالة نادرة الحدوث سببها غير معروف ، تتميز بتضخم  
الحافة اللثوية ، والحليمات بين السنية ، واللثة الملتصقة  
كانت تُسمّى التليف اللثوي المنتشر الوراثي (Hereditary gingival fibromatosis)

**gingival hypertrophy** ضخامة لثوية

**gingival hypoplasia** نقص التنسج اللثوي

**gingival inflammation** التهاب لثوي

**gingival lesion** آفة لثوية ، إصابة لثوية

**gingival ligament** رباط لثوي

**gingival line = gingival margin** خط لثوي = حافة لثوية

**gingival linguetta = gingival lingula** لُسينة لثوية

**gingival lingula = gingival linguetta** لُسينة لثوية

**gingival margin** حافة لثوية ، حد لثوي ، هامش لثوي  
ذلك الجزء من اللثة المحيط بالسن والقريب من التاج ؛ عُرف  
أو فُتزة اللثة الحرة .

**gingival margin , free** حافة لثوية حرة ، حافة لثوية طليقة  
حافة أو قمة النسيج اللثوي الحر ؛ حافة اللثة الحرة (Free gum margin)  
أعلى أو أقصى مستوى تاجي للثة الحرة .

**gingival margin trimmer** أداة شطب الحافة اللثوية ، أداة  
تشذيب الحافة اللثوية  
أداة يدوية تستعمل في إنهاء الحفرة المحضرة بالسن . تماثل  
الإزميل أو الفأس ، لكن يكون وصلها الحاد منحنيّاً ،  
مصممة لإزالة قضبان ميناء السن الحرة لأنها تنتج جلفة في  
الحافة العنقية ، أي في جزء الميناء القريب من الخط العنقي  
لحشوة ملاصقة .

**gingival massage** تدليك لثوي

**gingival massager** مُدلكة لثوية

**gingival mat** حاشية لثوية

**gingival melanosis** داء اللثة القتاميني ، الداء الميلاني اللثوي

**gingival morphology** تشكّل لثوي ، شكل اللثة  
الشكل والمحيط الخارجي والهيئة الجانبية للثة .

**gingival nerves** أعصاب لثوية  
الأعصاب التي تُغذي اللثة . انظر مدخل اللثة  
(Gingivalis) .

gingival papillae = gingival septum = حلّيمة لثوية  
حجاب لثوي  
ذَلِكَ الْجَزءُ مِنَ اللّثةِ الَّذِي يَشغَلُ الفِرَاعَ المِلاصِقَ بَينَ  
الأسنان .

gingival pocket جيب لثوي  
جيب يتكوّن نتيجة للتضخّم اللثوي بدون هجرة ذرّوية  
للرباط الظهاري . يُسمّى أيضاً : الجيب الكاذب (Pseudo-  
pocket) ، أو الجيب النسبي (Relative pocket) . انظر الجيب  
حول السني (Periodontal pocket) .

gingival presenile atrophy ضمور لثوي قبل الشيخوخة  
(ضمور لثوي كهلي)

gingival recession انحسار لثوي  
انكشاف سطح الجذر بسبب الانحسار أو التراجع الذروي  
للثة بالجهة الدهليزية أو في الجهة الفموية . انظر أيضاً  
إجراءات إزالة الجيب (Pocket elimination procedures) ؛  
وإجراءات تقليل الجيب (Pocket reduction procedure) .

gingival retraction = تراجع لثوي (انكماش لثوي) =

gingival displacement انزياح لثوي  
انزياح اللثة الخفافية بعيداً عن السن .

gingival retraction cord خيط تبعيد اللثة

gingival scarring تندب لثوي

gingival senile atrophy ضمور لثوي شبيخي

gingival septum = حاجز لثوي ، حجاب لثوي = حلّيمة لثوية

gingival papillae  
اللثة الواصلة بين الحلّمية اللثوية الدهليزية واللسانية .

gingival stimulator مُنشّط لثوي

gingival stippling تبسّع لثوي  
انخفاضات دقيقة على سطح اللثة الملتصقة .

gingival sulci أثلام لثوية

gingival sulcus = gingival crevice تلم لثوي ، ميزاب  
لثوي

تلم ضحل يقع بين العرف اللثوي وعُنق السن ، ويمتد من  
حافة اللثة الحرة حتى الملتقى الظهاري ؛ يمكن أن يزداد  
الميزاب اللثوي عمقاً نتيجة تفاعلات مرضية وينتج عن ذلك  
الجيب حول السني ، يصل عمق الميزاب اللثوي في حالته  
الصحية حتى 2 ميلليمتر . كان يسمى في السابق بالميزاب  
اللثوي (Gingival crevice) .

gingival texture ملمس لثوي ، لحمة لثوية ، جبكة لثوية

gingival tissue نسيج لثوي

gingival topography تشريح لثوي موضعي ، طبوغرافيا اللثة ،  
gingival ulcer قرحة لثوية  
gingival unit جهاز لثوي  
gingival vesicle حويصلة لثوية  
gingivalgia ألم اللثة  
ألم عصبي يصيب اللثة .

gingivally باتجاه اللثة ، صوب اللثة  
gingivectomy قُطع اللثة ، استئصال اللثة

عملية جراحية حول سنية ، تستأصل فيها اللثة ، ويزال  
القلح المترسب على سطح الجذر ويُهذّب سطح الجذر ، يتم  
التام الجرح بواسطة التندب التالي تجرى هذه العملية لإزالة  
الجيوب اللثوية ، وفي حالات نادرة ، لإزالة الجيوب حول  
السنية إذا كانت من نوع الجيوب فوق العظمية ويكون  
التهدم العظمي محدوداً وكمية اللثة المتقرنة وفيرة .

gingivectomy instruments أدوات قُطع اللثة

gingivectomy knife مشرط قُطع اللثة  
انظر الأدوات حول السنية (Periodontal instruments) .

gingivitis التهاب اللثة

التهاب يصيب اللثة ، إما أن يكون حاداً أو مزمنياً ؛ علامات  
وأعراض المرض هي : تقرّح لثوي عام وموضعي ؛ وشعور  
بجحكة اللثة ؛ ونفس كريه ؛ ونزف اللثة عند التفريش ؛  
ووجود آثار دم على الوسادة في الصباح ؛ انتفاخ لثوي  
وتكوّن الجيوب حول السنية . غالباً ما يستعمل المصطلح في  
غير محله ، في الدلالة على أي مرض لثوي .

gingivitis , actinic التهاب اللثة الشعاعي

gingivitis , acute التهاب لثة حاد  
التهاب لثوي فجائي الحدوث ، دوزمن قصير ، ويلا تقرّح .

gingivitis , acute bacterial التهاب اللثة الجرثومي الحاد

gingivitis , acute coccal التهاب اللثة المكوري الحاد

gingivitis , acute ulcerative (AUG) = التهاب اللثة التقرّحي  
الحاد = التهاب اللثة التقرّحي

acute necrotizing ulcerative التهاب اللثة التقرّحي

gingivitis (ANUG) = Vincent's التهاب اللثة الحاد = عدوى  
فنسان = خنّاق فنسان = infection = Vincent's angina =  
الفم المُخنّدق

حالة من التهاب اللثة الحاد سمي في السابق خنّاق فنسان  
(Vincent's angina) أو الفم المُخنّدق (Trench mouth) تُسمّى  
أيضاً عدوى فنسان أو إنتان فنسان (Vincent's infection) ؛  
التهاب لثوي حاد مصحوب بنزف تلقائي ، وألم ، ووجود  
قشرة رمادية تُسمّى بالغشاء الكاذب ، ونفس كريه متميز ،



عادة ماتصيب اليافعين ؛ سبب حدوثها غير معروف ،  
الكائنات الحية الدقيقة السائدة التي تسببه هي خليط من  
الجراثيم المغزلية المنواة (Fusobacterium nucleatum)  
ولولبية فنان (Treponema vincentii) ؛ لكنها تترافق مع  
صحة فموية رديئة ووجود الفغرية الشدقية (Leptothrix  
buccalis) والعصويات المغزلية (Fusiform bacillus)  
واليورلية الفنائية لفنان (Borrelia vincentii) واللولبية  
(Treponema) : تعتبر حالة معدية وتعالج بواسطة الوسائل  
الوقائية وعقار المترونيدازول (Metronidazole) .

التهاب اللثة التقرُّحي المواتي gingivitis , acute necrotizing  
ulcerative (ANUG) الحاد  
انظر عدوى فنان ، إتان فنان (Vincent's infection) .

gingivitis , atrophic التهاب اللثة الضموري  
gingivitis , bacterial التهاب اللثة الجرثومي  
gingivitis , calculous التهاب اللثة القلحي  
gingivitis , catarrhal التهاب اللثة النزلي  
gingivitis , chemical التهاب اللثة الكيميائي  
gingivitis , chronic التهاب اللثة المزمن  
التهاب لثوي طويل الأمد ، يصاحبه دائما تكون اللويحة  
(Plaque) .

gingivitis , cotton-roll التهاب اللثة بلفافات القطن  
gingivitis , denture irritation التهاب اللثة بتخريش البدلة  
السنية

gingivitis , desquamative التهاب اللثة التوسُّفي  
التهاب مزمن منتشر في اللثة ، يظهر على هيئة إصابات  
رمادية ، تتقشر وينكشَف النسيج الأحمر الحساس من  
تحتها .

لايعتبر مرضاً حقيقياً ، وإنما يعتبر علامة لثوية لحالات  
مثل : الحزاز المنبسط الأكال (Erosive lichen planus) ،  
شبيه الفقاع المخاطي الحميد (Benign mucous membrane  
pemphigoid) ، والفقاع الشائع (Pemphigus vulgaris)  
إلخ .

gingivitis , diabetic التهاب اللثة السكري  
gingivitis , dilantin التهاب اللثة بالدilatنتين  
gingivitis , drug التهاب اللثة الدوائي  
gingivitis , eruptive التهاب اللثة البُزوعي  
التهاب يحدث عند بزوغ الأسنان .

gingivitis etiology إمراس التهاب اللثة ، أسباب التهاب اللثة  
gingivitis , expulsive التهاب لثوي دافع

التهاب عظم وسمحاق السنخ من حول السن ، أو  
الأسنان ، يتميز بطرد السن أو الأسنان بالتدرج من  
أسناخها .

gingivitis , faulty toothbrushing التهاب اللثة بالاستعمال  
المخاطيء للفرشاة

gingivitis , functional التهاب اللثة الوظيفي  
gingivitis , fusospirillary = التهاب اللثة المغزلي الحلزوني =  
fusospirochaetal gingivitis = التهاب اللثة بالملتويات  
والمغزليات ، التهاب اللثة  
acute ulcerative gingivitis باللولبيات = التهاب اللثة التقرُّحي الحاد

gingivitis , fusospirochaetal التهاب اللثة بالملتويات  
والمغزليات ، التهاب اللثة باللولبيات

gingivitis , herpetic التهاب اللثة الهربسي  
gingivitis , hormonal التهاب اللثة الهرموني  
gingivitis , hyperplastic التهاب اللثة فرط التنسُّجي

التهاب لثوي يصاحبه تضخم مزمن .

gingivitis , hypertrophic التهاب لثوي متضخم  
gingivitis , idiopathic التهاب لثوي مجهول السبب ،  
التهاب لثوي ذاتي المنشأ

gingivitis , idiopathic fibromatous التهاب اللثة الليفي  
المجهول السبب

gingivitis , irritative التهاب اللثة التخرشي  
gingivitis , leukemic التهاب اللثة الابيضاضي  
(في سياق ابيضاض الدم)

gingivitis , marginal التهاب اللثة الحفافي  
gingivitis , necrotizing التهاب اللثة التنخري  
gingivitis , necrotizing ulcerative = التهاب اللثة التقرُّحي  
المواتي = التهاب اللثة  
acute ulcerative gingivitis التقرُّحي الحاد

gingivitis , overfunction التهاب اللثة بفرط الوظيفة  
gingivitis , phagedenic = التهاب اللثة الأكال = التهاب  
اللثة التقرُّحي الحاد  
phaga (o)denic gingivitis =  
acute ulcerative gingivitis

gingivitis , plasma-cell التهاب اللثة ذوالخلايا البلازمية  
حالة نادرة تصيب اللثة الحرة واللثة الملتصقة ، حيث تصبح  
حمراء زاهية ، ومتورمة وفيها عدد كبير من الخلايا البلازمية  
التي تتجمع عن طريق الارتشاح .

gingivitis , Plaut-Vincent's = التهاب اللثة لبلوت وفنان  
التهاب اللثة التقرُّحي الحاد  
acute ulcerative gingivitis

|                                  |   |  |  |
|----------------------------------|---|--|--|
| gingivitis , pregnancy           | التهاب اللثة الحَملي  | زاوية محورية شدقية لثوية                                 | gingivobuccoaxial angle  |
|                                  | التهاب اللثة المصاحب للحمل ، ويُصنّف كالتهاب لثوي           | الزاوية المتكوّنة عند تلاقي الجدار اللثوي والجدار الشدقي |  |
|                                  | عابر ، ويُظنّ أنه يحدث بسبب تغيرات للإفرازات الهرمونية      | والجدار المحوري ؛ وهي زاوية نُقطية (Point angle) .       |  |
|                                  | خلال فترة الحمل ؛ ويتميز بتضخم لثوي ونزف ، وأحياناً         |  | gingivodental fibers = ألياف لثوية سنّية = ألياف عُنقية                |
|                                  | حدوث انتفاخ لثوي شبيه بالورم ، ويمكن تحاشيه بواسطة          |  | axiobuccocervical fibres (ABC fibres) شدقية محورية                     |
|                                  | التحكم في اللويحة الجرثومية .                               |  | gingivoectomy استئصال جزء من اللثة                                     |
| gingivitis , proliferative =     | التهاب اللثة التكاثري =                                     |  | gingivoglossitis التهاب اللسان واللثة                                  |
| hyperplastic gingivitis          | التهاب اللثة فرط التنسُّجي                                  |  | التهاب كل من اللثة واللسان .   |
| gingivitis , pubertal            | التهاب اللثة البلوغوي                                       |  | gingivolabial شفوي لثوي  |
| gingivitis , scorbutic           | التهاب اللثة الحَصري ، التهاب اللثة                         |  | متعلق باللثة والشفاه .   |
|                                  | بنقص فيتامين C (Vitamin C).                                 |  | gingivolingual لثوي لساني  |
| gingivitis , simple              | التهاب لثوي بسيط  |  | gingivolinguoaxial محوري لساني لثوي                                    |
| gingivitis , streptococcal       | التهاب اللثة بالمكورات العُقدية                             |  | متعلق بالجدار اللثوي ، والجدار اللساني ، والجدار المحوري               |
| gingivitis , systemic diseases   | التهاب اللثة المرافق للأمراض                                |  | في الجزء الإنسي أو الجزء الوحشي من حفرة إطباقية جانبية .               |
|                                  | العامة  |  | gingivolinguoaxial angle زاوية محورية لسانية لثوية                     |
| gingivitis , thermal             | التهاب اللثة الحراري  |  | الزاوية المتكوّنة عند تلاقي الجدار اللثوي ، والجدار                    |
| gingivitis , traumatic           | التهاب اللثة الرضحي   |  | اللساني ، والجدار المحوري ؛ وهي زاوية نقطية (Point angle) .            |
| gingivitis , ulcerative =        | التهاب اللثة التقرُّحي = التهاب                             |  | gingivoma ورم لثوي   |
| ulceromembranous gingivitis =    | اللثة التقرُّحي الغشائي =                                   |  | gingivopericementitis التهاب اللثة وما حول الملاط = تقُّح =            |
| acute ulcerative gingivitis      | التهاب اللثة التقرُّحي الحاد                                |  | pyorrhoea alveolaris سنخي ، التهاب سمحاق السنخ                         |
| gingivitis , ulceromembranous =  | التهاب اللثة التقرُّحي                                      |  | gingivoplasty رَأب اللثة ، تصنيع اللثة ، ترميم اللثة                   |
| acute ulcerative gingivitis      | التهاب اللثة الغشائي = التهاب اللثة                         |  | عمليات جراحية حول سنّية لإعادة تشكيل محيط اللثة الشاذ                  |
|                                  | التقرُّحي الحاد   |  | يتم خلالها إعادة تشكيل التشوهات اللثوية غير المصاحبة                   |
| gingivitis , underfunction       | التهاب اللثة بنقص الوظيفة                                   |  | للجيوب ، وتصحيح الشكل التشريحي للثة .                                  |
| gingivitis , Vincent's           | التهاب اللثة لفرنسان  |  | داء لثوي ، داء استحالة اللثة   |
| gingivitis , vitamins deficiency | التهاب اللثة بالعوز الفيتاميني                              |  | gingivosis   |
| gingivitis , zinc absorption     | التهاب اللثة بامتصاص الزنك                                  |  | أية حالة تتسبب في تدهور أو استحالة اللثة ؛ ولا يعتبر                   |
| gingivo-                         | (سابقة) لثة   |  | مرضاً في حد ذاته ، بل مظهراً إكلينيكياً لمرض الحزاز                    |
|                                  | بادئة تدلّ على اتجاه مقابل أو مواز للثة (Gingiva) .         |  | المنبسط الأكلال (Erosive lichen planus) ، والغشاء المخاطي              |
| gingivoaxial                     | محوري لثوي  |  | شبيه الفُقعاعي الحميد (Benign mucous membrane                          |
|                                  | متعلق بالجدار اللثوي والجدار المحوري في الجزء الإنسي أو     |  | pemphigoid) وداء الفقاع (Pemphigus) ، واضطرابات                        |
|                                  | الجزء الوحشي من حفرة إطباقية جانبية .                       |  | الأمراض الجلدية (Dermatologic disorders) ، يسمى أيضاً                  |
| gingivoaxial angle               | زاوية محورية لثوية  |  | التهاب اللثة التوسّفي المزمن (Chronic desquamative                     |
|                                  | الزاوية المتكوّنة عند تلاقي الجدار اللثوي والجدار المحوري ؛ |  | gingivitis) ، ويعتقد بأنه مرض ناتج عن سوء التغذية .                    |
|                                  | وهي زاوية خطية (Line angle) .                               |  | gingivostomatitis التهاب الفم واللثة                                   |
| gingivobuccoaxial                | محوري خدي لثوي ، محوري شدقي                                 |  | التهاب يصيب اللثة ومخاطية الفم .                                       |
|                                  | لثوي  |  | gingivostomatitis , acute infectious التهاب الفم واللثة العدواني الحاد |
|                                  | متعلق بالجدار اللثوي والجدار الشدقي والجدار المحوري في      |  | نوع منتشر من التهاب اللثة التقرُّحي الحاد .                            |
|                                  | الجزء الإنسي أو الجزء الوحشي من حفرة إطباقية جانبية .       |  | gingivostomatitis , allergic التهاب الفم واللثة التحسّسي               |
|                                  |   |  | التهاب الفم واللثة نتيجة فرط حساسية .                                  |

|                                    |   |                                      |  |
|------------------------------------|---|--------------------------------------|--|
| gingivostomatitis , atypical =     | التهاب الفم واللثة غير النمطي ، التهاب الفم واللثة اللانمذجي = التهاب الفم واللثة ذو الخلايا البلازمية  | ginglymus                            | مفصل رزّي ، مفصل بكري مفصل رزي ، يسمح بحركة أمامية وخلفية فقط ؛ نوع من المفصل الزليلي (Synovial joint) .   |
| gingivostomatitis , bismuthic      | التهاب الفم واللثة البزموتي   | ginglymus , lateral = trochoid joint | مفصل رزّي جانبي ، مفصل بكري جانبي = مفصل مُدوّري   |
| gingivostomatitis , deficiency     | التهاب الفم واللثة العوّزي  | girdle                               | حزام   |
| gingivostomatitis , herpetic       | التهاب الفم واللثة الهربسي  | giromatic movement                   | حركة جيروماتية ، حركة تدويرية حركة ذات دوران متبادل .  |
|                                    | نوع من التهاب الفم واللثة ينتج عن عدوى بشيروس الهربس البسيط (Herpes simplex virus) ، ويتميز بالتهاب اللثة ، وحويصلات متعددة ، وتقرّحات ، وارتفاع في درجة الحرارة «حمّى» . | glabella                             | المقّطب ، بروز ما بين الحاجبين   |
| gingivostomatitis , idiopathic =   | التهاب الفم واللثة ذاتي المنشأ (مجهولة السبب) = التهاب الفم واللثة ذو الخلايا البلازمية   |                                      | التواء الأملس بين الحاجبين . أي السطح العظمي الأملس الذي يصل ما بين القوسين فوق الهديتين للعظم الجبهي . أقصى نقطة أمامية على المحيط العظمي للجبهة في المستوى السهمي المنصف (Midsagittal plane) . |
| gingivostomatitis , nicotinic acid | التهاب الفم واللثة بحمض النيكوتينيك   | glabellad                            | في اتجاه مفرق الحاجبين   |
| gingivostomatitis , plasma-cell    | التهاب الفم واللثة ذو الخلايا البلازمية   | glabellum                            | مفرق الحاجبين  |
|                                    | مرض يصيب مخاطية الفم ، يتميز بالتهاب الشفتين واللسان واللثة ؛ يصاحبه نزف وارتشاح منتشر للخلايا البلازمية .  | glabrous                             | أملس ، أجرد ناعم وبلا شعر .  |
| gingivostomatitis , streptococcal  | التهاب الفم واللثة بالمكورات العقدية  | gland                                | غُدّة ، عقدة   |
|                                    | نوع من التهاب الفم واللثة المصاحب بتقرّح الحلق وينتج عن عدوى بالمكورات العقدية (Streptococcal infection) .  |                                      | عضو يحتوي على خلايا متخصصة تفرز مواداً ضرورية لوظائف خاصة ، نتيجة استجابتها للتنبه تطرح الغدد عادة افرازها داخل أو خارج الجسم عن طريق قنوات ، ماعدا الغدد الصماء عديمة القنوات .                 |
| gingivostomatitis , ulceronecrotic | التهاب الفم واللثة القرصي التموطي   | gland abnormality                    | شذوذ الغُدّة   |
|                                    | نوع من التهاب الفم واللثة المصاحب بتقرّح الحلق وينتج عن عدوى بالمكورات العقدية (Streptococcal infection) .  | gland , absence of                   | غياب الغدة   |
| gingivostomatitis , white folded   | التهاب الفم واللثة ذو الطيّات البيض = الوحمة البيضاء الإسفنجية  | gland , accessory                    | غُدّة إضافية ، غدة ملحقة   |
|                                    | تقرّح فموي لثوي ولادي .   | gland , accessory parotid            | غُدّة نكفية ملحقة ، غُدّة نكفية إضافية   |
| gingivotomy                        | قطع اللث ، بضع اللثة  |                                      | الجزء الأمامي من الغُدّة النكفية ، الذي قد يفصل عنها ، ويوجد في حوالي ثلث السكان .   |
| ginglymoarthrodial                 | رزّي مسطح   | gland , accessory salivary           | غُدّة لعابية ملحقة ، غُدّة لعابية إضافية   |
|                                    | متعلق بمفصل ، جزء منه رزي (مفصل رزي الشكل Ginglymoid) والجزء الآخر مُسطّح (مفصل مُسطّح Arthrodial) ؛ أي مفصل رزّي مُسطّح .  | gland , adenoid                      | غُدّة عُذانية ، غُدّة شبيهة الغُدّة  |
| ginglymoid                         | نظير المفصل الرزي ، مفصل رزّي الشكل ، شبه الرزي ، رزاني   |                                      | نوع غدي لمفي على الجدار الخلفي للحلق في البلعوم الأنفي .   |
|                                    | شبيه بالمفصل الرزي أو البكري (Ginglymus) أو شبيهه بالمفصل الرزي «المُفصّلة» (Hinged joint) .  | gland,adrenal =                      | غُدّة الكُظُر = الغدة فوق الكلوية  |
|                                    |   | suprarenal gland                     | واحدة من زوج من الغدد التي توجد فوق الكليتين ، وتفرز الأدرينالين داخل مجرى الدم مباشرة .   |
|                                    |   | gland , anterior lingual             | الغُدّة اللسانية الأمامية  |

|  |   |  |
|--|---|--|
| غُدَّةٌ لُعَابِيَّةٌ مُخْتَلِطَةٌ (Mixed salivary gland) تحت اللسان قريباً من طرفه ، غُدَّةٌ بِلانْدِين (Blandin's gland) .  | gland , mammary   | غُدَّةٌ ثَدْيِيَّةٌ  |
| gland , Blandin's = anterior lingual gland   | gland , mandibular = submandibular gland  | غُدَّةُ الْفَكِ السَّفْلِيِّ = غُدَّةٌ تَحْتَ الْفَكِ السَّفْلِيِّ   |
| gland , buccal   | gland , minor salivary  | غُدَّةٌ لُعَابِيَّةٌ صَغِيرَةٌ   |
| غُدَّةٌ لُعَابِيَّةٌ مُخْتَلِطَةٌ صَغِيرَةٌ (Mixed minor salivary glands) في الخاطية الشدقية .   | ، (Labial gland) ، (Molar gland) ، (Buccal gland) ، (Palatine gland) ، واللسانية (Lingual gland) .  | الغدد المفترزة لللعاب : الغُدَّةُ الشَّفْوِيَّةُ (Labial gland) ، والشَّدَقِيَّةُ (Buccal gland) ، والرَّحْوِيَّةُ (Molar gland) ، والخَنْكِيَّةُ (Palatine gland) ، واللسانية (Lingual gland) .   |
| gland , cervical   | gland , mixed   | غُدَّةٌ مُخْتَلِطَةٌ   |
| gland , ductless   | غُدَّةٌ لُعَابِيَّةٌ ذات إفراز مختلط مخاطي ومصلي معا ؛ غُدَّةٌ داخلية وخارجية الإفراز .   | غُدَّةٌ لُعَابِيَّةٌ ذات إفراز مختلط مخاطي ومصلي معا ؛ غُدَّةٌ داخلية وخارجية الإفراز .  |
| gland , endocrine = ductless gland   | gland , mixed salivary = seromucous gland   | غُدَّةٌ لُعَابِيَّةٌ مُخْتَلِطَةٌ = غُدَّةٌ مخاطية مصلية   |
| القناة ، غُدَّةٌ داخلية الإفراز  | gland , molar   | غُدَّةٌ رَحْوِيَّةٌ ، غُدَّةٌ طاحنية   |
| أي من الغدد عديمة القناة مثل الغُدَّةُ الكظرية (Adrenal gland) والغُدَّةُ الدرقيَّةُ (Thyroid gland) ، إلخ . التي تمد الجسم بإفرازها مباشرة في مجرى الدم .   | غُدَّةٌ شَدَقِيَّةٌ أو خَدِيَّةٌ تفتح خلال العضلة المبوقة (Buccinator muscle) ، داخل التجويف الفموي في منطقة الأرحاء الخلفية العلوية .  | غُدَّةٌ شَدَقِيَّةٌ أو خَدِيَّةٌ تفتح خلال العضلة المبوقة (Buccinator muscle) ، داخل التجويف الفموي في منطقة الأرحاء الخلفية العلوية .   |
| gland , epithelial   | gland , mouth   | غُدَّةٌ فَمْوِيَّةٌ  |
| gland , exocrine   | gland , mucous  | غُدَّةٌ مَخاطِيَّةٌ  |
| أي من الغدد وتشمل الغدد اللعابية (Salivary gland) ، التي يمر إفرازها من خلال قنوات تفتح على سطح الجسم .  | غُدَّةٌ مفترزة للمخاط توجد تحت سطح الغشاء المخاطي .   | غُدَّةٌ مفترزة للمخاط توجد تحت سطح الغشاء المخاطي .  |
| gland , gingival = Serres' gland   | gland , Nuhn's = anterior lingual gland = Blandin's gland   | غُدَّةٌ نِيَهِن = الغُدَّةُ اللسانية الأمامية = غُدَّةٌ بِلانْدِين   |
| كُتَلٌ لَوَلُؤِيَّةٌ من الخلايا الظهارية توجد على لثة الأطفال الرضع .  | gland , palatal   | غُدَّةٌ حَنْكِيَّةٌ  |
| gland , glossopalatine   | gland , palatine  | غُدَّةٌ حَنْكِيَّةٌ  |
| غدد مخاطية توجد خلف الحليمات الكأسية على ظهر اللسان ؛ وهو مصطلح متروك لم يعد يستخدم الآن .   | غُدَّةٌ لُعَابِيَّةٌ صَغِيرَةٌ توجد في المنطقة الخلفية من الحنك الصلب وفي الحنك الرخو .   | غُدَّةٌ لُعَابِيَّةٌ صَغِيرَةٌ توجد في المنطقة الخلفية من الحنك الصلب وفي الحنك الرخو .  |
| gland , labial   | gland , parathyroid   | غُدَّةٌ نَظِيرَةُ الدَّرَقِ  |
| غدد لُعَابِيَّةٌ صَغِيرَةٌ توجد تحت سطح الغشاء المخاطي الشفوي .  | gland , parotid   | الغُدَّةُ النَكَفِيَّةُ  |
| gland , lacrimal   | واحدة من زوج من الغدد اللعابية الكبيرة ، على كل من جانبي الرأس ، إلى الأسفل والأمام من الأذن ، وتلتف حول الحافة الخلفية للشعبة الصاعدة للفك السفلي والتتوء الخشائي . تجري قناة ستنسين (Stensen's duct) من الغُدَّةِ النَكَفِيَّةِ إلى الأمام لتعبر العضلة الماضغة وتمر من خلال العضلة المبوقة ، وتفتح في الفم مقابل الرحي الثانية العلوية ، تفرز الغُدَّةُ النَكَفِيَّةُ اللعاب المصلي ، ويعصبها العصب الوجهي ويغذيها فرع من الشريان السباتي الظاهر . | غُدَّةٌ دَمْعِيَّةٌ  |
| gland , lingual  | gland , pituitary   | غُدَّةٌ لُسَانِيَّةٌ   |
| غدد لُعَابِيَّةٌ صَغِيرَةٌ على اللسان .  | gland , retromolar = molar gland  | غُدَّةٌ لُعَابِيَّةٌ صَغِيرَةٌ على اللسان .  |
| gland , lymphatic  | غُدَّةٌ لُعَابِيَّةٌ صَغِيرَةٌ خلف الرحوية = الغُدَّةُ الرَّحْوِيَّةُ   | غُدَّةٌ لَمْفِيَّةٌ ، غُدَّةٌ لِمَفَاوِيَّةٌ   |
| توجد في كل أنحاء الجسم متصلة بالجهاز اللمفاوي ، وتعمل كمرشح للسائل اللمفاوي .  | توجد عند قاعدة الدماغ وهي الغُدَّةُ الصماء الرئيسية ، وينظم إفرازها عمل الغدد عديمة القنوات الأخرى .  | توجد في كل أنحاء الجسم متصلة بالجهاز اللمفاوي ، وتعمل كمرشح للسائل اللمفاوي .  |
| غُدَّةٌ لُعَابِيَّةٌ كَبِيرَةٌ ، غُدَّةٌ لُعَابِيَّةٌ رَئِيسِيَّةٌ gland , major salivary  | gland , retromolar = molar gland  | غُدَّةٌ لُعَابِيَّةٌ كَبِيرَةٌ ، غُدَّةٌ لُعَابِيَّةٌ رَئِيسِيَّةٌ   |
| أي من الأزواج الثلاثة من الغدد المفترزة لللعاب في الفم : الغُدَّةُ النَكَفِيَّةُ (Parotid gland) ، والغُدَّةُ تحت اللسانية (Sublingual gland) ، والغُدَّةُ تحت الفك السفلي (Submandibular gland) . | غُدَّةٌ خَلْفَ الرَّحْوِيَّةِ = الغُدَّةُ الرَّحْوِيَّةُ  | أي من الأزواج الثلاثة من الغدد المفترزة لللعاب في الفم : الغُدَّةُ النَكَفِيَّةُ (Parotid gland) ، والغُدَّةُ تحت اللسانية (Sublingual gland) ، والغُدَّةُ تحت الفك السفلي (Submandibular gland) . |

**gland , Rivinus' = sublingual gland** = غُدَّة ريفينوس =  
 الغُدَّة اللعابية تحت اللسانية

**gland , salivary** غُدَّة لُعابية  
 إحدى الغدد اللعابية التي تُفرز اللعاب ، وتشمل الغدد  
 اللعابية الكبيرة (Major salivary glands) والغدد اللُعابية  
 الصغيرة (Minor salivary gland) .

**gland , sebaceous** غُدَّة دهنية ، غُدَّة شحمية  
 إحدى الغدد المنتشرة على سطح الجلد ، والتي تفرز مادة دهنية  
 أي الدهن أو الزُهْم (Sebum) .

**gland , seromucous =** غُدَّة مخاطية مَصْلِيَّة =  
**mixed salivary gland** غُدَّة لُعابية مختلطة  
 أية غُدَّة ذات إفراز مخاطي ومَصْلِي مختلط . غُدَّة لُعابية  
 مختلطة (Mixed salivary gland) .

**gland , serous** غُدَّة مَصْلِيَّة  
 غُدَّة خارجية الإفراز (Exocrine gland) ؛ مثل : الغُدَّة  
 النكفية (Parotid gland) ، تفرز السائل المصلي المائي  
 الرقيق .

**gland , Staphyline's =** غدة ستافيلين = الغدة الحنكية  
**palatine gland**

**gland , sublingual** الغُدَّة تحت اللسانية  
 واحدة من زوج من الغدد اللُعابية الكبيرة ، وهي أصغر  
 الغدد اللُعابية الكبيرة ، على شكل اللوزة ، تكون ارتفاعاً  
 في كل من جانبي قاع الفم تحت اللسان مقابل السطح  
 العميق للفك السفلي ، فوق الخط الضرسى اللامي وقريباً  
 من الخط المنصَّف للفم ؛ ولها من 8-10 قناة صغيرة تُفتح  
 على قمة الطية تحت اللسانية للغشاء المخاطي تحت اللسان  
 يعصبها العصب اللساني (Lingual nerve) ويغذيها الشريان  
 اللساني (Lingual artery) .

**gland , submandibular gland** الغُدَّة تحت الفك السفلي  
 واحدة من زوج من الغدد اللُعابية الكبيرة ، في نصف  
 حجم الغُدَّة النكفية تقريباً ، توجد على الحافة الداخلية  
 للفك السفلي الذي يُغطيها جزئياً تحت الخط الضرسى  
 اللامي ، في منطقة زاوية الفك السفلي . تمرقاتها إلى  
 الأمام والأعلى لتفتح في قاع الفم ، تحت اللسان عند  
 حلجمة صغيرة على قمة طية غشائية مخاطية يعصبها  
 العصب اللساني .

**gland , submaxillary =** غُدَّة ماتحت الفك العلوي =  
**submandibular gland** الغُدَّة تحت الفك السفلي

**gland , superficial** غدة سطحية

**gland , suprarenal** الغُدَّة فوق الكلية = غُدَّة الكظر

**gland , sweat** غُدَّة عرقية  
 غُدَّة مفرزة للعرق ، وهي جزء من نظام للتحكم في درجة  
 حرارة الجسم .

**gland , thymus** الغُدَّة التوتية = الغُدَّة الصعترية

**gland , thyroid** الغُدَّة الدرقيَّة  
 غُدَّة صمَّاء كبيرة عديمة القناة ، توجد في الجزء السفلي من  
 الرقبة ، أمام الرغامى (Trachea) ، وتشتمل على فصين  
 جانبيين متصلين ببرزخ (Isthmus) ، وتتكوّن من  
 حويصلات مُبطَّنة بنسيج ظهاري تنظَّم إفرازها الغُدَّة  
 النخامية ، وتفرز مادة غروانية هي عبارة عن هرمونات  
 تحتوي الأيودين . مثل : الثيروكسين (Thyroxin) الذي  
 ينتشر في المجرى الدموي ويؤثر على استقلابية أنسجة  
 الجسم .

**gland , Serres' = gingival gland** غُدَّة سيريز = غدة لثوية

**gland , Weber's** غُدَّة فيبر

**gland , vestibular** غُدَّة دهليزية

**glandula** غدة

**glandular** غدي

متعلق بالغُدَّة .

**glandular cheilitis** التهاب الشفة الغدي

**glandular fever** الحُمى الغدية ، الحُمى العقيدية  
 مرض مُعد يصيب العقد اللمفاوية في الرقبة ، والإبطين ،  
 والمنطقة الأربية ، يعتقد أن سببه فيروس إيشتاين بار  
 (Epstein-Bar virus) .

**glandular zone** منطقة غدنية ، ناحية غدنية

**Glaserian's artery =** شريان جلاسيريان =  
**tympanica anterior** الشريان الطبلي الأمامي  
 نسبة إلى ج. هـ. جلاسيريان ، J.H.Glaserian ،  
 1675-1629 ، مُشرَّح سويسري .

**Glaserian's fissure =** شق جلاسيريان = الشق الصخري  
**petrotympanic fissure** الطبلي

**glass** زُجاج ، عدسة

**glass bead** كُرْبِيَّة زُجاجية

**glass bead sterilizer** مُعقِّمة بكريات زجاجية  
 انظر مُعقِّمة (Sterilizer) .

**glass dish** وعاء زجاجي

**glass fibres** ألياف الزُجاج

**glass ground** زُجاج مُعشَّى

|                             |  |   |   |
|-----------------------------|--|---|---|
| <b>glass ionomer cement</b> | إسمنت الأيونومر الزجاجي  | <b>glazing , ceramic</b>                | صقل الخزف   |
|                             | إسمنت سني ، بلون السن ، شبه شفاف ، غير مُهَيَّج ، يتكوّن من مسحوق سيليكات الألومنيوم الزجاجي الذي يحتوي على الفلوريد . الإسمنت الوحيد الذي له القدرة على الالتصاق بنسيج السن (الميناء والعاج) ، بسبب التفاعل بين الحمض مُتعدد الأكريليك للسائل وحيد البلمرة مع الكالسيوم في نسيج السن . الإسمنت له قوة سحق متدنية ، ويستخدم غالباً في حشو الأسطح المتآكلة ، عند الحافة اللثوية ، وحشو الأسنان الأمامية ، وخصوصاً الحفر الشفوية ، ويعمل كسداد للشقوق للملء الوهاد والشقوق ، يستعمل أيضاً في تبطين الحفرة المحضرة في السن ، وكقاعدة للحشوات الأخرى (غير ناجح تماماً كحشوة دائمة ؛ لذا يجب أن يستعمل في ظروف جافة ويجب حمايته بالورنيش بعد وضعه بالحفرة مباشرة) . | <b>glazing , cold</b>                   | صقل بارد  |
|                             |  | <b>glazing , heat</b>                   | صقل حار   |
|                             |  | <b>glazing , self-glazing porcelain</b> | صقل ذاتي<br>خزف الصقل ، خزف مصقول<br>انظر خزف (Porcelain) .   |
|                             |  | <b>glazing resin</b>                    | راتين الصقل<br>مادة راتينية تُستعمل كطلاء أو طبقة مغلّفة لإضفاء نعومة ولعان لسطح حشوة الراتين .   |
|                             |  | <b>glazing solution</b>                 | محلول الصقل   |
|                             |  | <b>glenoid cavity</b>                   | جوف حقاني   |
|                             |  | <b>glenoid fossa</b>                    | الحفرة الحقانية<br>منخفض في العظم الصدغي ، يستقر فيه النتوء اللقمي لل الفك السفلي ، وهي جزء من المفصل الفكّي الصدغي .                             |
|                             |  | <b>glide</b>                            | يَنْزلق ، يَتزَلَق ، انزلاق   |
|                             |  | <b>glide , mandibular</b>               | تَزَلَقُ الفك ، انزلاق الفك السفلي<br>حركات الفك الانزلاقية .   |
|                             |  | <b>gliding</b>                          | انزلاق ، تزلق   |
|                             |  | <b>gliding occlusion</b>                | إطباق انزلاقي ، إطباق مُنزلق<br>يستخدم لتحديد وتصميم تماس الأسنان عند الحركة الإطباقية للفك السفلي . بديل عن مُصطلح تمفصل (Articulation) .        |
| <b>glass slab</b>           | لوحة مَرَج زجاجية  | <b>gliding movements</b>                | حركات انزلاقية  |
|                             | قطعة من الزجاج تستخدم لخلط إسمنت السيليكات ، وإسمنت فسفات الزنك . في كلتا الحالتين ، يجب أن تَبَرَّد اللوحة لدرجة أعلى من نقطة الندى لتقليل معدل تفاعل السيليكات ، ولتشتيت الحرارة عند خلط إسمنت فسفات الزنك والسماح بأقصى اندماج للمسحوق مع السائل .  | <b>globular</b>                         | كروي ، كرويي<br>متعلق بـ ، أو يشبه الكُرْبِيَّة (Globule) .   |
| <b>glass syringe</b>        | محقنة زجاجية   | <b>globular calcification</b>           | تَكَوُّن كُرْبِيوي  |
| <b>glasslike</b>            | شبه الزجاج   | <b>globular formula</b>                 | صيغة كُرْبِيوية   |
| <b>glaze</b>                | 1- يَصقل ، يُزجِّج<br>2- تزجيج ، يطلي بمادة كالزجاج ، مادة طلي زجاجية  | <b>globular process</b>                 | شاخصه كُرْبِيوية ، ناتئ كُرْبِيوي ، نُتوء كُرْبِيوي<br>أحد الانتفاخين الشبيهين بالصلة عند زاويتي الأنف في الجنين واللذين يُكونان الثرة فيما بعد . |
|                             | أ- مرحلة حرجة من الخبز النهائي للخزف عندما يتم الانصهار الكامل وتشكل السطح الرقيق الزجاجي اللامع عديم المسام . الطبقة الزجاجية اللامعة المنصهرة على سطح الخزف .<br>ب- ( في طب الأسنان التعويضي ) : تقنية تُستخدم لإعطاء مظهر الميناء للسن الصناعي .  | <b>globule</b>                          | كُرْبِيَّة<br>كُرْبِيَّة صغيرة .  |
|                             | 3- مادة الصقل  | <b>globule , dentine</b>                | كُرْبِيَّة العاج<br>أجسام صغيرة كروية ، في العاج خلال عملية التمعدن «التكلس» .  |
| <b>glazed</b>               | صَقيل ، مصقول  | <b>globule , red</b>                    | كُرْبِيَّة حمراء  |
| <b>glazed finishing</b>     | إنهاء صَقيل  | <b>globule , white</b>                  | كُرْبِيَّة بيضاء  |
| <b>glazer</b>               | صاقل   | <b>globulin</b>                         | كُرْبِيويين ، جلوبولين  |
| <b>glazer coating</b>       | طلاء صاقل  | <b>globulomaxillary</b>                 | فَكّي كُرْبِيوي   |
| <b>glazing</b>              | صقل بالحرارة ، تلميع بالحرارة  |   |   |

|   |   |  |
|---|---|--|
| متعلق بشاخصة الفك العلوي (Maxillary process) ،<br>والتواء الكروي (Globular process) .   | <b>glossitis , migratory</b>                    | التهاب اللسان الهاجر   |
| <b>globulomaxillary cyst</b> كيسة فكية علوية كُروية<br>كيسة تطورية ، تشاهد في منطقة الرباعية والتاب العلويين  | <b>glossitis , Moeller's</b>                    | التهاب اللسان لمولير   |
| <b>glomerulus-like</b> شبيه الكُبيبة ، كبيبي  | <b>glossitis , Monilia</b>                      | التهاب اللسان بالمبيضات<br>داء المبيضات البيض .  |
| <b>gloss- , glosso-</b> (سابقة) لسان  | <b>glossitis parasitica =</b>                   | التهاب اللسان الطفيلي =  |
| <b>-glossa</b> (لاحقة) لسان   | <b>black tongue</b>                             | اللسان الأسود  |
| <b>glossagra</b> نقرسي لسان<br>ألم يصيب اللسان .  | <b>glossitis, pellagic= pellagrous</b>          | التهاب اللسان في داء   |
| <b>glossal</b> لساني<br>متعلق باللسان .   | <b>glossitis</b>                                | البلاغرا = التهاب اللسان في داء البلاغرا   |
| <b>glossalgia = glossodynia</b> ألم اللسان  | <b>glossitis , pernicious anaemic</b>           | التهاب اللسان في فُقر الدم<br>الخبث  |
| <b>glossanthrax</b> جَمرة اللسان<br>جَمرة حميدة أو جَمرة خبيثة ، تصيب اللسان .  | <b>glossitis , riboflavin deficiency</b>        | التهاب اللسان في عَوَز<br>فيتامين B2 (الريبوفلافين)  |
| <b>glossauxesis</b> ضخامة اللسان<br>حالة يتورم فيها اللسان .  | <b>glossitis , syphilitic</b>                   | التهاب اللسان الإفرنجي = التهاب<br>اللسان الزُّهري   |
| <b>glossectomy</b> استئصال اللسان<br>الاستئصال الجزئي أو الكلي للسان ، يكون عادة ضرورياً<br>حينما يُصاب بمرض ورمي .   | <b>glossitis , venenata</b>                     | التهاب اللسان الانسمامي  |
| <b>glossitis</b> التهاب اللسان  | <b>glossitis , vitamin deficiency</b>           | التهاب اللسان بعَوَز الفيتامين   |
| <b>glossitis , acute</b> التهاب اللسان الحاد  | <b>glosso- , gloss-</b>                         | (سابقة) لسان ، لساني   |
| <b>glossitis , anaemic = anemic glossitis</b> التهاب اللسان بفقر<br>الدم  | <b>glossocele</b>                               | قيلة لسانية<br>تورم اللسان وانتفاخه وبروزه من الفم .   |
| <b>glossitis areata exfoliativa =</b> التهاب اللسان التوسّفي  | <b>glossocinesthetic</b>                        | متعلق بحس حركة اللسان<br>متعلق بإحساس حركة اللسان خاصة أثناء الكلام .                          |
| <b>geographic tongue</b> المنطقي ، التهاب اللسان البُقعي<br>المُقشّر = اللسان الجغرافي  | <b>glossocoma</b>                               | انكماش اللسان  |
| <b>glossitis , atrophic</b> التهاب اللسان الضموري   | <b>glossodesmus = frenulum</b>                  | لجام اللسان ، قيد اللسان   |
| <b>glossitis , benign migratory =</b> التهاب اللسان الهاجر الحميد =   | <b>linguae</b>                                  |  |
| <b>geographic tongue</b> لسان جغرافي  | <b>glossodynamometer</b>                        | مقياس حركية اللسان ، قانس فعالية<br>اللسان<br>جهاز يستخدم لقياس قدرة اللسان على مقاومة الضغط . |
| <b>glossitis , chronic</b> التهاب اللسان المُزمن  | <b>glossodynia = glossalgia</b>                 | ألم اللسان ، وجع اللسان<br>حالة من الألم أو الحرقة في اللسان .                                 |
| <b>glossitis desiccans</b> التهاب اللسان الجاف  | <b>glossodynia exfoliativa =</b>                | ألم اللسان التوسّفي ، ألم اللسان   |
| <b>glossitis , fiery-red</b> التهاب اللسان الأحمر المفري  | <b>Moeller's glossitis</b>                      | التقشّري = التهاب اللسان لمولير  |
| <b>glossitis , Hunter's</b> التهاب اللسان لهنتر   | <b>glossoepiglottic = glossoepiglottidean</b> ، | فلكي لساني ،<br>لساني لسان - مزماري  |
| <b>glossitis , luetic</b> التهاب اللسان الزُّهري  |   | متعلق باللسان ولسان المزمار .  |
| <b>glossitis , malignant degenerative</b> التهاب اللسان التنكسي<br>الخبث  | <b>glossoepiglottidean = glossoepiglottic</b> ، | فلكي لساني ،<br>لساني لسان - مزماري  |
| <b>glossitis , median rhomboidal</b> التهاب اللسان المُعيني المتوسط<br>حالة تبدو فيها منطقة ثقبه اللسان العوراء (Foramen<br>caecum) في اللسان بمظهر مُحمر ناقص الحليمات . |   | متعلق باللسان ولسان المزمار (Epiglottis) .   |
|   | <b>glossoepiglottidean folds</b>                | طيّات فلكية لسانية   |
|   | <b>glossoepiglottidean ligament</b>             | رباط فلكي لساني  |

**glossograph** مسجلة حركة اللسان ، مُخطط حركات اللسان  
أداة تستخدم لتقنفي حركات اللسان أثناء المضغ أو أثناء الكلام ورسمها .

**glossohyal** لساني لامي  
متعلق باللسان والعظم اللامي .

**glossohyoid = glossohyal** لساني لامي

**glossoid** لساني الشكل

**glossokinesthetic =** متعلق بإحساس حركة اللسان

**glossocinesthetic**

**glossolabial** شفهي لساني  
متعلق باللسان والشفاه .

**glossolalia** لثلاثة  
التكلم بلغة غير مفهومة .

**glossology** علم اللسان وأمراضه

**glossolysis** شلل اللسان

**glossomantia** دلالة اللسان على المرض ، إنذار لساني  
مظهر اللسان الذي يعطى إنذاراً بالمرض ؛ التكهن بإنذار المرض من مظهر اللسان .

**glossoncus** تورم اللسان

**glossopalatine** حنكي لساني  
متعلق باللسان والحنك .

**glossopalatine arch** قوس حنكية لسانية

**glossopalatine fold** طية حنكية لسانية

**glossopalatine glands** غدد حنكية لسانية

**glossopalatine muscle =** عضلة حنكية لسانية  
**muscle palatoglossus**

**glossopalatine nerve =** العصب الحنكي اللساني = العصب  
**nerve intermedius = intermediate nerve** المتوسط

**glossopathy** اعتلال اللسان ، مرض اللسان  
أي مرض في اللسان .

**glossopexy** تثبيت اللسان ، شدّ اللسان  
عملية جراحية لتصحيح تدلي اللسان داخل الفم أو انكماشه ، وذلك بربط قاعدة اللسان إلى مقدمة الفك السفلي بخيوط ، مما يدفع اللسان إلى الأمام في الفم .

**glossopharyngeal** بلعومي لساني  
متعلق بالجزء من الحلق المكوّن من اللسان والبلعوم .

**glossopharyngeal muscle** العضلة البلعومية اللسانية  
جزء من العضلة العليا مضيّقة البلعوم ، انظر عضلة بلعومية لسانية (Glossopharyngeus muscle) .

**glossopharyngeal nerve** العصب البلعومي اللساني

العصب القحفي التاسع ، يعصب العضلة الإبرية البلعومية والغدة النكفية ، ومخاطية اللسان . انظر مدخل عصب بلعومي لساني (Glossopharyngeus) .

**glossopharyngeal neuralgia** عُصاب بلعومي لساني ، ألم عصبي بلعومي لساني

**glossopharyngeus muscle** العضلة اللسانية البلعومية

**glossophobia = lalophobia** رهبة التكلم ، خوف التكلم

**glossophytia = black tongue** سواد اللسان = لسان أسود

**glossoplasty** تقويم اللسان ، تصنيع اللسان ، رأب اللسان  
جراحة تجميلية للسان .

**glossoplegia = glossoptosis** شلل اللسان = تدلي اللسان ، استرخاء اللسان

**glossoptosis** استرخاء اللسان ، انكماش اللسان ، تدلي اللسان في قاع الفم

**glossopyrosis** انزياح شاذ لسان إلى الأسفل في قاع الفم .  
حرقان اللسان ، حراق اللسان الإحساس بحرقه في اللسان .

**glossorraphy** رفو اللسان ، خياطة اللسان  
رتق جرح في اللسان بواسطة الخياطة .

**glossoscopy** فُحص اللسان ، معاينة اللسان  
إجراء فحص تشخيصي للسان .

**glossospasm** تشنّج اللسان ، تقلص اللسان  
تشنج عضلات اللسان .

**glossosteresis = glossectomy** استئصال اللسان الكلي أو الجزئي

**glossotilt** رافع اللسان ، دافع اللسان  
في حالة التنفس الصناعي .

**glossotomy** شقّ اللسان ، بضع اللسان ، تشريح اللسان

**glossotrichia = hairy tongue** لسان شعري = لسان مُشعر

**glossy** صقيل ، لماع

**glottic** مزماري ، زردمي  
متعلق بالمزمار .

**glottis** مزمار ، زردمة  
فتحة بين الأحبال الصوتية في الحنجرة يحميها لسان المزمار « الفلّكة » وينتج عنها صوت يتحول إلى كلام .

**glottitis** التهاب المزمار

**glottology** علم اللسان وأمراضه

**glove** قفاز





**gnathopalatoschisis** انشقاق فكي حنكي

**gnathoplegia** شلل الفك  
شلل عضلات الخد أي عضلات المضغ .

**gnathorrhagia** نَزَف فكي ، نَزَف خدي  
نَزَف من المخاطية الخدية أو من الفكين .

**gnathoschisis** فَلَاح الفك ، شَرم الفك  
فَلَاح خلقي في الفك ، كما في حالة فَلَاح الحنك (Cleft palate)

**gnathosonics** علم الأصوات الفكية ، مَبْحَث الأصوات الفكية  
دراسة الأصوات التي تنشأ عن آلية المضغ أي الأصوات التي تنشأ عن إطباق الأسنان خلال عملية المضغ ، أو خلال نقر الأسنان الإرادي .

**gnathosonic record** تَسجيل الأصوات الفكية  
تَسجيل بَصري للأصوات التي تنشأ عن الآلية المضغية .

**gnathospasmus = trismus** تَشَنُّج الفك = ضَرْز

**gnathostat** مَثبت فكي ، مَثبتة الفك  
1- تَستخدم لإعادة وضع الرأس والفكين إلى نفس الوضع بدقة ، لغرض التصوير الفوتوغرافي أو التصوير الشعاعي أو لقياس الرأس .  
2- أداة آلية تَستخدم في تقويم الأسنان لوضع وتوجيه القوالب الجسدية في علاقة ثابتة بين مستوى فرانكفورت ، والمستوى المنصف للحنك ، والمستوى الحجاجي .

**gnathostatics** علم توازن الفكين ، علم قوى الفك  
والأسنان المتوازنة  
استخدام القياسات الجمجمية والسنية والعلاقة بينهما في التشخيص التقويمي .

**gnathostomatics** فزيولوجيا الفم والفكين ، مَبْحَث القوى المضغية

**goblet cell** خلية كأسية ، خلية قدحية

**Goethe's bone = intermaxillary bone** عَظم جوتِه = عَظم ما بين الفكين  
نسبة إلى ي . ف . جوتِه ، جوتِه ، J.W.von Goethe ، 1832-1749 ، شاعر ومشرِّح ألماني .

**goitre = goiter = thyrocele** دُرَّاق = قيلة دراقية  
تورُّم أو تضخُّم الغدة الدرقية .

**goitre , exophthalmic = exophthalmic** دراق جُحوظي ، مرض جريشز  
حالة مرضية تصاحب فرط النشاط الدرقي ، وتتميز بضخامة الغدة الدرقية ، وجحوظ العينين ، تُسمَّى أيضاً : مرض جريشز (Graves' disease) .

**goitre , lingual = lingual thyroid** دراق لساني  
ورَم درقي عند الطرف العلوي للمسال الدرقي اللساني الأصلي عند النهاية الخلفية لظهر اللسان .

**gold = Au** ذهب  
رمزه الكيميائي Au ، درجة حرارة انصهاره 1945 درجة فهرنهايت أو 1064.43 درجة مئوية ؛ معدن نقيس أصفر ، لدن قابل لل سحب والطرق ، لا يذوب في الماء والأحماض البسيطة ، ولكنه يذوب في الماء الملكي (حامض نترات الهيدروكلوريك ويتآكل بواسطة بعض القلويات (المحاليل التي تحتوي على الكلوريد ، والبروميد ، واليوديد ، وبعض العوامل المؤكسدة) . يوصف الذهب النقي بأنه 24 قيراط . يمكن أن تضاف إليه معادن أخرى لتجعله صلباً ولتغيير درجة حرارة انصهاره ، وبالتالي ينخفض عيار القيراط ودرجة نقاوة الذهب . يستعمل في طب الأسنان بسبب خواصه الإيجابية في الحشوات المصبوبة ، والتيجان ، والجسور ، والوصلات المحكمة والتعويضات السنية الأخرى .

**gold , Alexander's** ذهب ألكسندر

**gold alloy** خليطة الذهب  
ذهب نقي مخلوط مع معادن أخرى لتكوين الخليطة التي تحتوي على 75% أو أكثر من المعادن الثمينة ؛ يستعمل في تصنيع البدائل السنية ، والمشبكات ، والحشوات ، والجسور ، والطبائق التقويمية . توجد أربعة أنواع من ذهب الصب السني :  
الصف الأول لين (Soft) : يستعمل في الحشوات التي تتعرض لضغط ضئيل جداً ، والتي تحتاج إلى صقل ، يقع في تدرج صلابه برينيل بين 40 إلى 75 ، مما يدل على أنه قابل للسحب ، ويمكن إطالته أو سحبه لينطبق على محيط السطح الخارجي للحفر ، وذلك بالضغط على الذهب بواسطة الصاقل وسحبه في الاتجاه من الذهب إلى السن .  
الصف الثاني متوسط (Medium) . يستعمل في الحشوات التي تتعرض لضغط متوسط ، مثل : الحشوات المصبوبة ، وثلاثة أرباع التاج والدعامات ، والجاسرات ، والتيجان الكاملة ، وسروج الأجهزة السنية ؛ يقع في تدرج صلابة برينيل بين 70 و 100 . قابليته للسحب جيدة إلا أنه من الصعب ضغطه باليد لتحقيق الانطباق الحفافي ، بل يحتاج عادة إلى استخدام ساحل دوَّار ؛ يستخدم هذا النوع من الذهب غالباً في عمل الحشوات المصبوبة في العلاج التحفظي .

الصف الثالث صلب (Hard) :

يستعمل في عمل الحشوات التي تتعرض لضغط عال : ثلاثة أرباع التاج الرقيق ، والسطح المصبوب الرقيق ، والجاناسرات ، والتيجان وسروج الأجهزة السنية . يقع هذا الصنف في تدرج برينيل للصلابة بين 90-140 ؛ يستجيب هذا الصنف للمعاملة الحرارية بعكس الصنف الأول والصف الثاني ، حيث يغمس بعد الصب مباشرة في ماء بارد لجعله ليناً ، وبذلك يكون له قابلية للسحب حتى يمكن انطباعه على ميناء السن ، ثم بعد ذلك يعامل حرارياً ليصبح صلباً ، غالباً ما يستعمل هذا الصنف في عمل الحشوات المصبوبة ، والتيجان ، والحشوات ذات الدبابيس المصبوبة في العلاج التحفظي للأسنان .

الصف الرابع فائق الصلابة (Extra-hard) :

يستعمل في الترميمات المصبوبة ذات المقطع العرضي الرفيع والتي تتعرض لضغط غاية في الشدة ؛ سروج الأجهزة السنية ، العارضات ، المشبكات ، التيجان ، التيجان الرقيقة ، والوحدات المصبوبة ؛ يتأثر هذا الصنف بشكل جيد بالمعاملة الحرارية ، يتراوح مُعدّل صلابته على مقياس برينيل 130 في الحالة اللينة وإلى 225 بعد التصليب .

**gold , annealing of** تسخين الذهب  
عملية تليين الذهب بحيث تزداد قابليته للطرق والسحب ، إما بتسخين الذهب والسماح له بالتبريد تدريجياً أو بغمر المعدن مباشرة في ماء بارد .

**gold automatic mallet** مطرقة الذهب الآلية

**gold beater skin** جلد تطريق الذهب  
غشاء من المصران الأعور للثور ، يضرب الذهب بينه ، لتكوين صفيحة ذهبية رقيقة .

**gold bridge** جسر ذهبي

**gold , cast** ذهب الصب ، ذهب مصبوب

**gold , casting** ذهب الصب  
خليطة مُكوّنة أساساً من الذهب ، مع كميات صغيرة من الفضة ، والنحاس ، والبلاتين . تُسخن الخليطة إلى درجة الحرارة المطلوبة لانصهارها ، ثم تصب داخل القالب . تختلف الخليطة في قوتها وصلابتها بحسب اختلاف العناصر المكونة لها .

**gold , cohesive = sponge gold** ذهب إسفنجي  
ذهب نقي (24 قيراط) ، مُحضّر على هيئة صفيحة رقيقة ، أو رقاقة ، أو بلورات ، تستخدم في عمل حشوة تُدك مباشرة داخل الحفرة المحضّرة .

**gold crown** تاج ذهبي

**gold , crystal = mat gold** ذهب بلوري ، ذهب متبلر = ذهب مطفأ

ذهب نقي (24 قيراط) يحضّر بالترسيب الكيميائي أو الترسيب بالانحلال الكهربائي .

**gold cylinder** أسطوانة ذهب  
انظر رقاقة (Foil) .

**gold , direct filling** حشوة ذهب مباشرة  
رقائق ذهب نقية ، أو ذهب مطفأ ، أو مسحوق ذهب ، أو ذهب مُنحل بالكهرباء ، يُدك مباشرة داخل الحفرة المحضّرة ؛ ويلتحم ذاتياً مع نفسه في حالته الباردة .

**gold , Dutch** ذهب هولندي  
خليطة من الزنك والنحاس .

**gold , electrolytic** ذهب مُنحل بالكهرباء  
ذهب (24 قيراط) يتكوّن بواسطة ترسيب الذهب بالكهرباء من محلول الذهب ؛ ثم يضغط بعد ذلك ليتشكّل على هيئة شرائط . يوضع الكالسيوم بمقدار 0.1-0.5٪ من الوزن بين طبقات رقائق الذهب فيتشابهك أو يتضفر معها مكوناً نسيجاً متشابكاً متبلوراً . تدل النتائج السريرية على زيادة في الصلابة بمعدل 40٪ إلى 50٪ أعلى من الذهب النقي ، انظر ذهب ينحل بالكهرباء (Electroloy) .

**gold , encapsulated powdered** مسحوق الذهب المُغلّف  
يغلف الذهب المسحوق برقائق الذهب لاستعماله في بناء كتلة الحشوة بسرعة في الحفرة المحضّرة . كل كُرْبَة صغيرة تحتوي على 95٪ من مسحوق الذهب و5٪ رقاقة ذهب .

**gold file** مبرد الذهب  
أداة يدوية ذات طرف مُسنن ، تستخدم لتشكيل حشوات رقائق الذهب .

**gold foil** رقاقة الذهب  
1- ذهب نقي يُشكّل إلى صفائح غاية في الرقة .  
2- رقاقة من معدن نفيس تستعمل في حشو حفرة مُحضّرة في السن أو في ترميم سن مكسورة ؛ انظر رقاقة ذهب لاصقة (Cohesive gold foil) .

**gold inlay** حشوة ذهبية مصبوبة  
حشوة مصبوبة من خليطة ذهبية ، تصنع خارج الفم وتُلصق في الحفرة المحضّرة في السن داخل الفم .

**gold , mat = sponge gold** ذهب مُطفأ = ذهب إسفنجي  
ذهب مسحوق نقي (24 قيراط) مُحضّر بواسطة الترسيب الكهربائي من محلول الذهب ؛ يضغط بشكل شرائح أو

أسطوانات أو حبال تبقى متماسكة حتى يتم وضعها في الحفرة المحضرة في السن ، ولا يغطي السطح الخارجي بطبقة الأومنيا . يستعمل كحشوة مألثة أو كحشوة قلب ، ولكن يجب أن يغطي بوجه تجميلي ، لأن سطحه غير ناعم وتوجد عليه نقر (نتوءات) بعد إنهائه . يجب أن يُلدن على مُلدن كهربائي لمدة 3-4 دقائق لإزالة رطوبة السطح . ذهب غير لصاق في شكل بلورات إسفنجية .

ذهب غير لصاق gold , non-cohesive = non-cohesive gold  
انظر رقاقة (Foil) .

حشوة مصبوبة ذهبية مغطّية gold onlay

حشوة مصبوبة ذهبية ذات دبابيس gold , pinlay

طلاء بالذهب gold plating

ذهب مطلي بالبلاتين gold , platinized  
انظر رقاقة (Foil) .

ذهب بلاتيني gold , platinum  
انظر رقاقة (Foil) .

أداة حشو الذهب ، مدك الذهب gold plugger  
أداة يدوية ، إما أن تكون سالبة التحميل أو نابضية التحميل . تستعمل في الدك واللحام الذاتي البارد لرقائق الذهب بواسطة الضغط .

مسحوق الذهب gold , powder

ذهب نقى gold , pure  
ذهب لا يحتوي على شوائب ؛ أي 24 قيراط أو نقاوة 1000 .

ذهب ملفوف gold , rolled  
رقاقة الذهب الملفوفة بالثخانة المطلوبة أو الرقة المطلوبة .

لحام الذهب gold solder  
خليطة تحتوي على الذهب ، والفضة ، والنحاس ، والقصدير ، والزنك ؛ تُضبط نقطة انصهارها بحيث تكون قريبة من 50-100 درجة مئوية أقل من نقطة انصهار سبيكة الذهب المراد لحامها .

لحام الذهب السلكي gold solder wire

ذهب إسفنجي = ذهب gold , sponge = cohesive gold =  
لصاق = ذهب مطفأ = ذهب mat gold = crystalline gold  
بلوري

ذهب متماسك يكون على شكل بلورات إسفنجية ، انظر ذهب مُطفأ (Mat gold) أو ذهب متبلر (Crystalline gold) .

ذهب بـلوري شريطي = ذهب مُطفأ gold , stripes = mat gold

ذهب أبيض gold , white

خليطة من الذهب تحتوي على كمية كبيرة من البلاديوم أو الفضة أو البلاتين أو النيكل ، هذه المعادن تعطي للخليطة اللون الأبيض أو المظهر الفضي . تكون هذه الخليطة عالية الصلابة ولها مجال انصهار عال ، لكن قابليتها للسحب منخفضة ؛ وتستعمل مشتركة مع الخزف لعمل تيجان الذهب المُغطاة بالخزف ، انظر أيضا قيراط (Carat) ، ونقاوة (Fineness) الذهب .

مُذهّب ، كريات الذهب المسحوق Goldent

ذهب مسحوق ، يحضّر بفضله إلى ذرات وهو في الحالة السائلة ، أو بواسطة الترسيب الكيميائي . تغلف هذه الحزبيات ، 5 ميكرومتر ، في أغلفة صغيرة من رقائق لاصقة لتكوّن الكريات ، تحتوي كل كُرْبَة على عشر مرات ذهب أكثر من كُرْبَة رقاقة ليفية بنفس الحجم .

سكين الذهب ، مشرط الذهب gold knife

أداة مصممة خصيصاً لإزالة زوائد الذهب ، في حشوة رقائق الذهب المباشرة ؛ وتستعمل بحركة بري (Whittling motion) في الاتجاه من الذهب إلى السن .

راصّ الذهب ، مدك الذهب gold plugger

أدوات حشو الذهب gold pluggers  
أدوات ذات أشكال مختلفة ، مصنوعة من الفولاذ الصلب المعالج ذات رؤوس مُسننة تستعمل في إدخال ورس رقائق الذهب في الحفرة المحضرة في السن .

ملقط الذهب gold pliers

ملقط ذو منقار طويل منحرف رقيق ، يستعمل لالتقاط وحمل كريات رقاقة الذهب .

منشار الذهب gold saw

جولجي golgi

جهاز جولجي golgi's apparatus

أجسام جولجي ، جسيمات جولجي golgi's bodies

قَلَقَلَة الأسنان ، خَلَخَلَة الأسنان gomphiasis

ذو أسنان مرتبة في الأسناخ gomphodont

مفصل وتدي gomphosis

1- اتصال متين لعظمين بدون مفصل متحرك بينهما .

2- الاتصال بين سنخ السن العظمي وملاط السن الذي يسمح بحركة محدودة .

تمفصل من النوع الليفي كما في حالة السن داخل سنخها العظمي .

الغدة التناسلية ، المبيض أو الخُصية gonad

الأعضاء التناسلية مثل : الخصية للذكر والمبيض للإثني .

|   |  |  |  |
|---|--|--|--|
| <b>Gongylonema</b>  | <b>الغنجولية</b>   | <b>Goslee's tooth</b>  | <b>سن جوسلي</b>  |
| جنس من الديدان المسودة الطفيلية ، يوجد بشكل عام في الحيوانات المنزلية . |  | نسبة إلى هـ .ج .جوسلي ، H.J.Goslee ، 1930-1871 ، طبيب أسنان أمريكي .   |  |
| <b>gongylonemiasis of the mouth</b>                                     | <b>داء الغنجوليات الفموي</b>   | سن خزفية مثبتة على قاعدة معدنية قابلة للاستبدال ، تستعمل في عمل الجسور المصبوبة .  |  |
| عدوى فموية بالديدان الغنجولية ؛ يحدث عادة عند الرجل .                   |  | <b>gothic</b>  | <b>قوطي</b>  |
| <b>goni- , gonio-</b>   | <b>زاوية ، زاوي</b>  | متعلق بالطراز القوطي أي بشكل قبة مرتفعة مؤنفة .  |  |
| <b>gonial angle</b>   | <b>زاوية فكية</b>  | <b>gothic arch</b>   | <b>قوس قوطية</b>   |
| تتعلق بزاوية الفك السفلي (Mandibular angle) .                           |  | (نسبة للطراز القوطي وهو القبة المرتفعة المؤنفة)  |  |
| <b>goniocheiloschisis =</b>   | <b>انشقاق الشفة وزاوية الفك =</b>  | أداة رسم لحركات الفك السفلي ؛ تشتمل على إبرة التسجيل ، أو قلم الرسم و صفيحة أفقية تسجل الإبرة حركات الفك السفلية على الصفيحة حيث تكون قمة القوس هي مكان العلاقة المركزية .   |  |
| <b>macrostomia= transverse facial cleft</b>                             | <b>ضخامة الفم =</b>  | <b>gothic arch tracer</b>  | <b>راسمة القوس القوطية</b>   |
| <b>macrostomia= transverse facial cleft</b>                             | <b>فلح وجهي مستعرض</b>   | أداة تثبت بالقوسين المتقابلتين لعمل رسم مماثل لرأس السهم ، أو للقوس القوطية . يعتمد شكل الرسم على وضع نقطة التعليم بالنسبة لطاولة أو صفيحة الرسم ؛ تعبر قمة القوس القوطية المرسومة جيدا ، عن أقصى تقهقر للفك السفلي بالنسبة للفك العلوي في علاقة غير متوترة أي في العلاقة المركزية . |  |
| <b>goniocranimetry</b>  | <b>قياس زوايا الجمجمة</b>  |  |  |
| <b>goniometer</b>   | <b>مقياس الزوايا ، قانس الزوايا</b>  |  |  |
|   | أداة تستعمل لقياس الزوايا .  |  |  |
| <b>gonion</b>   | <b>الركبيني</b>  |  |  |
|   | 1 - أقصى نقطة خارجية جانبية لزاوية الفك السفلي .   |  |  |
|   | 2 - (في قياسات الجمجمة) : علامة لقياس الرأس ثنائية الجانب ، توجد على أقصى نقطة سفلية خلفية للفك السفلي عند التقاء الحافة السفلية مع الشعبة الصاعدة للفك السفلي . تستخدم في القياسات التقويمية ؛ يتم تعيينها من ترسيم الصور الشعاعية بتنصيف الزاوية المتكونة عن التقاء مماسات الحافة الخلفية مع الحافة السفلية للفك السفلي . انظر (الملحق رقم 7) ، وقياسات الجمجمة (Cephalometrics) . |  |  |
| <b>gonococci</b>  | <b>المُكَوَّرَة البنية</b>   | <b>gothic arch tracing = arrow</b>   | <b>أثر القوس القوطية =</b>   |
| <b>gonococcus</b>   | <b>مُكورة بنية</b>   | <b>point tracing = needle point</b>  | <b>الأثر الزاوي = أثر نقطة</b>   |
| <b>gonorrhoea</b>   | <b>داء السيلان البني ، داء السيلان</b>   | <b>tracing = stylus tracing</b>  | <b>الإبرة = أثر الراسم</b>   |
| <b>Gorlin-Chaudry-Moss' syndrome</b>                                    | <b>متلازمة جورلين -</b>  | أثر أو رسم يماثل رأس السهم أو القوس القوطية (Gothic arch) يعمل بواسطة جهاز مثبت بالقوسين المتقابلتين ؛ يعتمد شكل الأثر على طاولة الرسم . تعبر قمة الأثر المرسومة جيدا عن أقصى تقهقر لعلاقة غير متوترة بين الفك السفلي والفك العلوي ، أي العلاقة المركزية ، انظر رسم (Tracing) .      |  |
|   | <b>شودري - موس</b>   |  |  |
|   | نسبة إلى ر .ج .جورلين ، R.J.Gorlin ، قبل 1923 ، أخصائي أمريكي لأمراض الفم ؛ و أ .ب .شودري ، A.P.Chaudry ، قبل 1922 ، أمريكي هندي المولد أخصائي أمراض الفم . ل .موس ، M.L.Moss ، قبل 1923 ، أخصائي تشريح أمريكي .   | <b>gothic palate</b>   | <b>حنك قوطي ، قبة حنك قوطية</b>  |
|   | سوء التعظم القحفي الوجهي الذي يصاحبه صغر العينين ، وعيوب سنية وعينية ، وقناة شريانية مفتوحة تعيد الدم بشكل شاذ من الأبهري إلى الشريان الرئوي .   |  | قبة حنك مرتفعة محدبة أو مؤنفة (Tipped palate) ، شبيهة بالقوس القوطية . |
| <b>Goshgarian' s transpalatal arch</b>                                  | <b>قوس جوشجاربان عبر الحنكي</b>  | <b>Gottlieb's cuticle =</b>  | <b>فُشيرة جوتليب = الارتباط الظهاري</b>                                |
|   |  | <b>Gottlieb's epithelial attachment</b>  | <b>لجوتليب</b>   |
|   |  | نسبة إلى ب .جوتليب ، B.Gottlieb ، 1950-1885 ، طبيب أسنان نمساوي .  |  |
|   |  | <b>Gottlieb's epithelial attachment</b>  | <b>الارتباط الظهاري لجوتليب</b>  |
|   |  | نسيج ظهاري يربط اللثة بالسن .  |  |

**gouge** محبوب  
إزميل عظم (Bone chisel) ذو نصل مُجوّف ، يستعمل لقطع وإزالة العظم .

**gown** رداء العمل

**gracey curets** مجارف جرايبي  
(صمّمها الدكتور جراسي Dr.Gracey في عام 1930) .  
مجموعة من الأدوات ذات نصل دقيق ، تستعمل لإزالة الشظايا الدقيقة من القلح ، وتسوية الجذر ، وكّحت الأسجة الرخوة . الأرقام شائعة الاستعمال من هذه المجموعة هي : 9 ، 10 ، 11 ، 12 ، 13 ، 14

**graduate** 1- مُدرج ، ذو درجات  
2- يتخرج ، تخرج  
بعد التخرج

**graduate , post- = post-graduate** قبل التخرج ،  
دون التخرج

**graduate , under- = under-graduate** تُعَم ، رُقعة

**graft**  
1- أية مادة ، عُضوية أو غير عضوية توضع في مكان تشريحي . وتصبح جزءاً وظيفياً من المكان . انظر أيضاً تُعَم نوعي (Specific graft) .  
2- جزء من نسيج ينزَع من مكان ، وينقل إلى مكان آخر في الجسم ، إما لنفس الشخص أو لشخص آخر ، من أجل ترميم أو إصلاح عيب ناتج عن مرض أو حادث أو نتيجة شذوذ تطوري .

**graft , allelo- = allelograft** تُعَم متخالف  
مادة تُعَم غير مأخوذة من مصدر إنساني أو مصدر حيواني ، تستخدم لترميم الأنسجة أو الأعضاء ؛ مثل : الأكريليك ، البولي إيثيلين ، التيتانيوم ، التانتاليوم ، الكروم كوبالت ، سبائك الفولاذ الصامد .

**graft , allogenic = allograft** تُعَم ضيفي ، تُعَم مباين  
**graft , allo- = allograft** تُعَم ضيفي ، تُعَم مباين = تُعَم متجانس

تُعَم يؤخذ من معطي من نفس جنس المستقبل ، لكنه غير مماثل له وراثياً .

**graft , alloplastic** تُعَم لا عضوي  
تُعَم من مادة غير عضوية ، عادة ماتكون معدنية أو بلاستيكية .

**graft , augmentation** تُعَم ازدياد ، تُعَم تزييد  
تُعَم يستخدم لزيادة حجم أو شكل مكان تشريحي .

**graft , auto-** تُعَم ذاتي ، رُقعة ذاتية

تُعَم يؤخذ من جزء من جسم المريض وينقل إلى جزء آخر عند نفس المريض .

**graft , autogenous = autograft** تُعَم ذاتي ، رُقعة ذاتية  
تُعَم من النسيج ينزَع من مكان أو جزء من جسم المريض ويُنقل إلى مكان آخر أو إلى جزء آخر عند نفس الشخص ، يعرف أيضاً بالتُعَم الذاتي (Autograft) .

**graft , bone** تُعَم عظمي  
**graft , cancellous bone** طعم عظمي اسفنجي  
**graft , cortico- cancellous bone** طعم عظمي قشري اسفنجي

**graft , free** تُعَم حر  
تُعَم ينزَع فيه النسيج بالكامل من مكانه ويُزرع في مكان آخر ، مستقلاً عن تغذيته الدموية الأصلية .

**graft , full-thickness** تُعَم كامل الشخانة ، رُقعة كاملة السماكة  
غرس نسيج ظهاري يشتمل على الجلد ، أو الغشاء المخاطي مع قليل من النسيج تحت الجلدي .

**graft , hetero- = heterograft** تُعَم متخالف  
تُعَم يؤخذ من أحد الأجناس ويُزرع في جنس آخر .

**graft , heterogenous** تُعَم مختلف التكوين  
تُعَم بين أجناس مختلفة .

**graft , homogenous = homologous** تُعَم متجانس = تُعَم  
متماثل التركيب = تُعَم متجانس  
تُعَم ينقل ويُزرع بين أشخاص من نفس الجنس .

**graft , homo- = homograft** تُعَم متجانس  
تُعَم يؤخذ من إنسان ويتم زراعته عند إنسان آخر .

**graft , isogeneic = syngeneic graft** تُعَم متماثل النسيج  
تُعَم بين أفراد متوافقين مناعياً ووراثياً (Autograft) .

**graft , mucosal** تُعَم مخاطي  
تُعَم إما أن يكون من مخاطية كاملة الشخانة أو مخاطية جزئية الشخانة ، عادة ما يكون تُعَم ذاتياً (Auto- gtaft) .

**graft , onlay** تُعَم مغطّ  
تُعَم يوضع مباشرة على سطح العظم .

**graft , pedicle** تُعَم سويقي ، رُقعة سويقية ، رُقعة ذات ساق  
تُعَم جلدي كامل الشخانة ، على شكل أنبوب يستخدم في نقل الأنسجة من منطقة إلى منطقة أخرى في الجسم ، ويكون دائماً أحد طرفية متصلاً بتغذية دموية تتم العملية برفع الجلد وخطاطته على شكل أنبوب ، وتترك أطرافه متصلة بالجلد ، فيما بعد ، يقطع أحد أطرافه ، وينقل إلى مكان آخر ، هذه العملية يمكن تكرارها على فترات .

|                           |   |  |   |
|---------------------------|---|--|---|
| graft , split skin =      | طعم جلدي جزئي ، طعم جلدي منفصل = طعم تيرش   | granular   | حببي ، مُحَبَّب ، حَثْرِي مكوّن من حبيبات .   |
| Thiersch graf             | قشرة رقيقة جدا من الجلد تستخدم كطعم ، تاركة النسيج المكشوف لتجديد نسيجه الظهاري .   | granular cell myeloblastoma  | الورم الأرومي النقيوي الحبيبي ورم غير معروف السبب ، يشاهد بدئياً في اللسان ، إكلينيكيًا يشاهد بروز الورم فوق سطح اللسان ، ونسجياً يتكوّن من خلايا كبيرة تحتوي على هيولى حبيبية يوزينية .  |
| graft , split-thickness   | طعم جزئي الشخانة طعم من النسيج الظهاري ، يشتمل على الجلد أو المخاطية فقط .  | granular layer   | طبقة حبيبية   |
| graft, tubular            | طعم أنبوبي  | granular layer of Tomes  | طبقة تومز الحبيبية  |
| graft , xeno-             | طعم أجنبي ، طعم غيري طعم يؤخذ من معطي من جنس مغاير أو جنس مختلف عن المستقبل.  |  | طبقة حبيبية توجد في العاج أسفل الملتقى الملاطي العاجي مباشرة . هذه الطبقة ليست كاملة التمدد .   |
| grafting                  | تطعيم ، ترقيع   | granulation = granulatio   | تَحَبُّب ، تحشير  |
| gram = g                  | جرام = ج . وحدة الكتلة ، تعادل جزء من 1000 جزء من الكيلوجرام .  | 1 - انقسام المادة الصلبة إلى أجزاء صغيرة .                                   |   |
| - gram                    | (لاحقة) مُخَطَّط ، مُسَجَّل ، صورة  | 2 - تكوّن كريات صغيرة في الأنسجة .   |   |
| Gram negative             | سليبي الجرام تقسيم أو تصنيف للكائنات الدقيقة التي لا تحتفظ بصبغة جرام (Gram's stain).   | 3 - عملية الالتئام بنمو النسيج الضام الفتحي والأوعية الدموية على سطح الجرح . |   |
| Gram positive             | إيجابي الجرام تصنيف للكائنات الدقيقة التي تحتفظ بصبغة جرام .  | granulation tissue   | نسيج حُبيبي نسيج جديد يلتئم الجرح بواسطته ، يشتمل على أوعية دموية شعرية جديدة وأرومات الليف ويملاً فراغ الجرح ، يتحول النسيج اللينفي إلى نسيج ندبي ، تتكون جدران فجوة الخراج من هذا النسيج كحائل بينه وبين النسيج المجاور ، كما يشكل أيضاً قاع القرحة وتؤثر عليه عملية الالتئام ، لأنها تحد من تكوينه وتجعله في منطقة محددة . |
| Gram's method of staining | أسلوب جرام للصبغ ، طريقة جرام للتلوين   | granule  | حُبيبية حبة صغيرة أو جزء .  |
|                           | نسبة إلى هـ.س.ج. جرام ، H.C.J.Gram ، 1938-1853 ، عالم داتمركي بالميكروبيولوجيا .  | granules   | حُبيبات حبيبات فوردايس = بُقع فوردايس   |
|                           | طريقة أو أسلوب لصبغ الجراثيم ، حيث تصبغ بالأيلين - جنطيان القرمزي (Aniline-gentian violet) ، ثم تغسل بالكحول ، و ثم يعاد صبغها بمادة أخرى ؛ الجراثيم التي تحتفظ بالصبغة الأولى تُسمّى موجبة الجرام ، بينما البكتيريا التي تفقد الصبغ بغسلها بالكحول تُسمّى سالبة الجرام (Gram negative) . | granulocyte  | خلية مُحَبَّبة ، كُرَيَّة مُحَبَّبة إحدى نوعين رئيسيين من خلايا الدم البيضاء ، تحتوي على هيولى محببة تنقسم بدورها إلى ثلاثة أنواع رئيسية : الخلايا البيض مشكلة النوى ، والخلايا البيض سهلة الاصطباج بالأيزوزين ، والخلايا البيض قاعدية الصبغ .  |
| Gram's stain              | صبغة جرام ، ملون جرام   | granuloma  | ورم حُبيبي ورم مكوّن من نسيج حبيبي ، كتلة كروية من النسيج تحتوي أساساً على خلايا نسيجية ، توجد نتيجة التهاب مزمن .  |
| Gram's staining           | التلوين بصبغة جرام طريقة تلوين الكائنات الدقيقة من أجل التعرف عليها وتصنيفها . تتلون الكائنات الحية موجبة الجرام بلون بنفسجي ، بينما تتلون الكائنات الحية سالبة الجرام بلون قرنفلي أو أحمر وردي .   | granuloma , apical   | ورم حُبيبي ذروي ، ورم حُبيبي قميّ = ورم حبيبي سنّي  |
| grand mal                 | نوبة صرع كبيرة ، صرع كبير انظر صرع (Epilepsy) .   | dental granuloma   | كتلة محدودة من نسيج حبيبي عند ذروة الجذر أو قريباً منه ، يحدث نتيجة لعدوى قناة الجذر .  |
| grandidentatus            | كبير الأسنان  |  |   |

**granuloma , chronic** ورم حبيبي مزمن  
**granuloma , dental = apical** ورم حبيبي سني = ورم حبيبي  
**granuloma = periapical** ذروي = الورم الحبيبي  
**granuloma** حول الذروي  
منطقة محدودة من نسيج حبيبي مزمن يتكوّن نتيجة العدوى . يُسمّى أيضاً الورم الحبيبي حول الذروي (Periapical granuloma) .

**granuloma , eosinophilic** ورم الحبيبي يوزيني ، ورم حبيبي مُحب للحمض  
ورم يتكوّن من خلايا يوزينية وخلايا نسيجية يحدث في العظم أو النسيج الرخو .

**granuloma , giant- cell** الورم الحبيبي ذو الخلايا العملاقة  
نوع من الورم الحبيبي ، غير معروف السبب ، يعتقد بأنه ينتج عن التهاب يحدث في الفك السفلي ، عند الأشخاص الذين تتراوح أعمارهم بين 20 إلى 30 سنة ؛ ويتكوّن من نسيج ضام ذي أوعية دموية والعديد من الخلايا العملاقة متعددة النواة وكثيرا ما يصاحبه نزف ، ويمكن أن ينمو إلى حجم كبير ويتطور إلى نمو ورمي . كما يمكن أن يحدث في العظم ، ويُسمّى الورم المركزي ذو الخلايا العملاقة (Central giant- cell granuloma) ، أو في النسيج الرخو ويُسمّى الورم المحيطي ذو الخلايا العملاقة (Peripheral giant-cell granuloma) .

**granuloma , giant cell reparative** الورم الحبيبي المُرمّ ذو الخلايا العملاقة

**granuloma , gravidarum** ورم حبيبي حملي  
**granuloma , periapical** الورم الحبيبي حول الذروي  
**granuloma , pyogenic** ورم حبيبي قيحي ، ورم حبيبي مقيح  
أفة شبيهة بالورم مُحددة ومرتفعة في الأنسجة الرخوة ، تحدث نتيجة لعدوى غير نوعية ؛ إما أن يكون الورم بلا عنق (Sessile) أو معنقاً (Pedunculated) ، وسطحه خشن متقرّح ومتنخّر ، ويحدث في اللثة ، ويميزه الالتهاب الحاد لذي يمنحه اللون الأحمر الناري ، ينزف بسهولة ويكون سريع النمو .

**granuloma , specific infection** ورم حبيبي عدوائي نوعي  
**granuloma , tuberculous** ورم حبيبي سلي  
**granulomatosis** ورم حبيبي ، تعدد الأورام الحبيبية  
تطور العديد من الأورام الحبيبية .  
**granulomatous** ورمي حبيبي ، ورم حبيبي  
له مظهر الورم الحبيبي ، مكوّن من أورام حبيبية .

**granulosis** حُبَاب ، تَجُوب ، داء الحبيبات ، تخثر  
تكون كتلة من الحبيبات .

**graph** مُخطّط ، رسم بياني ، خط بياني  
**-graph** (لاحقة) مخطاط ، أداة تسجيل

**graphite = black lead = plumbago** جرافيت = رصاص أسود  
أحد أشكال الكربون الأصلي (وشكله الآخر هو الماس) ؛ مادة بلورية لينة يتراوح لونها بين الرمادي الغامق والأسود ؛ تستعمل كمنزّق ، وفي تصنيع أقلام الرصاص ، وبوتقة الفرن ، وكموصل للتيار الكهربائي .

**grasp** مَسْكُ ، يقبض  
**grasp , palm and thumb** مسكة راحة اليد والإبهام  
مسكة مماثلة لمسكة بري الخشب ذات تردد قصير ولكنها تكون قوية ، وتستخدم بحرص في الفك العلوي من الناحية الخلفية بارتكاز الإبهام على منطقة غير منطقة المعالجة السنية .

**grasp , palm and thumb** مسكة راحة اليد والإبهام المعدّل  
**-modified**  
ذات تردد قصير ؛ وتستخدم الإبهام والإصبع الأول والثاني ؛ يرتكز الإبهام على السن المراد معالجتها ، لكي تكون المعالجة اليدوية رقيقة ما أمكن .

**grasp , pen** مسكة القلم  
هي الطريقة الأكثر استعمالاً وهي مثل الإمساك بالقلم ؛ حيث يتلامس لب الإبهام والإصبع الأول مع الأداة من الأسفل (سفلياً) ومن الأعلى (علوياً) على التوالي ، ويلامس الإصبع الثاني أيضاً الأداة ويكون مكانه متغيراً للإمساك بالأداة . وضع الإصبع الثاني يكون في غاية الأهمية ، بالنسبة لضغط أو دفع الأداة بقوة أو لمنع انزلاقها .

**grasp , pen-inverted** مسكة القلم المعكوسة  
عكس مسكة القلم تماماً ، حيث تكون السبابة بزاوية 90 درجة تقريباً عند المفصل الثاني لها .

**grassline ligature** رباط جراسلين  
رباط جاف ، ينكمش حينما يمتص الرطوبة ، يستخدم لعمل حركة تقويمية صغيرة .

**grave = gravis** شديد ، خطير ، وخيم  
خطير أو حرج مثل أعراض حالة خطيرة .

**Graves' disease = exophthalmic goitre** مرض جريشز = دراق جحوظي



3- يصبر بأسنانه ، صرير .

4- سحل

إزالة النقط العالية من محيط السن باستعمال الأدوات الساحلة .

grind-in سحل تصحيحي ، تصحيح إطباقى بالسحل

عملية إزالة التخالف الإطباقى بواسطة سحل الأسطح الإطباقية لأسنان البدلة السنية على المطبق أو في الفم أو في الاثنين معاً .

grinding سَحْل ، سَحْذ ، طحن

التآكل بالاحتكاك بواسطة بعض المواد الساحلة .

grinding , selective سَحْل انتقائي

تعديل الأسطح الإطباقية للأسنان بالسحل في أماكن محددة بهدف الوصول إلى سطح متجانس ، وذلك باستعمال ورق كربون التعليم .

grinding , spot سحل نُقطي

تعديل وإصلاح الإطباق بسحل المناطق العالية من أسطح الأسنان الإطباقية ، والحشوات أو الأجهزة التعويضية ، التي يظهرها ورق العَض .

grinding-in سَحْل تصحيحي ، تصحيح إطباقى بالسحل

تصحيح دقيق للتنافر الإطباقى بالسحل الانتقائي للأسطح الإطباقية للأسنان الطبيعية أو الأسنان الصناعية .

grip 1- مَسْكَة ، قَبْضَة

2- مَسْك ، مَقْبُض

grip , balanced مَقْبُض متوازن ، قبضة متوازنة

grip , finger مَسْكَة الإصبع

grip , hand مَسْك يَدوي

grip , palm مَسْكَة الكف ، مَسْكَة راحة اليد

grip , pen مَسْكَة القلم

grip حاك ، صرار (يولد صرير الأسنان)

groove = developmental groove تلم ، أخدود = تلم

تطوري

2- ميزاب (تُسَمَّى قديمية)

تلم طويل تطوري أو انخفاض طويل ضيق ، أو خندق على

سطح السن . يَسَمَّى أيضاً التلم التطوري (Developmental groove)

groove)

groove, accessory تلم إضافي

groove, alveololingual تلم لساني سنخي

أخدود بين الفك السفلي واللسان .

groove , anterior palatine = تلم حنكي أمامي =

incisive canal القناة القاطعة

نسبة إلى ر. ج. جريشز ، R.J.Graves ، 1853-1797 ،  
طبيب أيرلندي .

gray جراي

وحدة من نظام الوحدات العالمي للجرعة الممتصة من الأشعة المتأينة ، حلت محل الراد (Rad) في سنة 1985 .

green rouge أحمر الصقل المخضّر

مسحوق صقل فائق النعومة ، يحتوي على أكسيد الكروم الأخضر (Green chromium oxide) يستعمله صنّاع التعويضات السنية في المختبر لتلميع وصقل تعويضات الكروم المعدنية .

green stick القضيب الأخضر

نوع خاص من مواد الطبع .

greenstick fracture. كسر العود الرطب (كسر الغصن النضير)

شَرخ العظم الغض ، كسر جُزئي في عظم طويل فتي  
انظر كسر (Fracture) .

Greene-Vermillion's index = منسب جرين وفيرميون =

simplified oral hygiene index مؤشّر صحة الفم البسيط

نسبة إلى ج. س. جرين J.C.Greene ، طبيب أسنان صحة عامة أمريكي معاصر ؛ وج. ر. فيرميون J.R.Vermillion ، طبيب صحة عامة أمريكي معاصر .

Grenz rays أشعة جرينز ، (أشعة حدية)

أشعة ذات موجة طويلة تتولد في مدى قوة من 5-15 كيلوفولت kvp .

grey matter المادة السنجابية

نسيج يوجد في الدماغ والحبل الشوكي ، يتكوّن من تجمعات خلايا عصبية معقدة الاتصال وأوعية دموية غزيرة .

grid شبكة

1 - مجموعة من الخطوط الأفقية والخطوط الرأسية التي تكون مربعات متشابهة في الحجم ، تستعمل كدليل لرسم المنحنيات .

2- (في التصوير الإشعاعي) : أداة تستخدم لمنع الإشعاع المتشتت من الوصول للفيلم الشعاعي خلال تعرضه للأشعة . تشتمل على شرائح متبادلة من الرصاص ومادة نفوذة للأشعة توضع متراكبة مع الفيلم .

grind 1- يشحذ ، يسن ، يصقل

يشحذ الشيء أو يجعله حاداً ؛ يُنعم أو يصقل بالاحتكاك .

2- يَطْحَن ، يَسْحَن ، يَجْرُش

طحن الطعام بالأسنان الخلفية .

groove , buccal تلم خدي ، تلم شدقي  
أخدود عمودي يوجد في وسط السطح الخدي للأرحاء السفلية .

groove , central تلم متوسط  
أخدود يوجد في منتصف الأسطح الإطباقية للضواحك والأرحاء .

groove , developmental تلم تطوري  
أحد الأثلام على سطح ميناء السن ، التي تحدد أقسام التكوين الأولي .

groove , digastric= mastoid notch تلم ذات البطنين =  
تلم خشائي

groove , distobuccal التلم الوحشي الخدي  
أقصى تلم وحشي من الثلمين العموديين الموجودين على السطح الشدقي (الخدي) للأرحاء الأولى السفلية .

groove , extra تلم زائد

groove , gingival التلم اللثوي  
انظر تلم لثوي حر (Free gingival groove) .

groove of the maxilla , = التلم تحت الحجاج في الفك العلوي =  
الميزاب تحت الحجاج infraorbital= infraorbital sulcus

groove , labial تلم الشفوي ، الأخدود الشفوي  
في الصفيحة الشفوية الجنينية ، ينمو ليصبح دهليز التجويف الفموي .

groove , labiomental = التلم الشفوي الذقني = الثنية الشفوية =  
mentolabial furrow الذقنية

groove , lingual تلم لساني ، أخدود لساني  
تلم عمودي يوجد في منتصف السطح اللساني للأرحاء العلوية .

groove , mesiobuccal تلم إنسي خدي ، ميزاب إنسي شدقي  
أقصى تلم إنسي من الثلمين العموديين الموجودين على السطح الخدي للأرحاء الأولى السفلية .

groove , mesiolingual تلم إنسي لساني ، ميزاب إنسي لساني  
تلم عمودي يُظهر بوضوح خط التقاء الحدبة الخامسة للرحى العلوية .

groove , mylohyoid = التلم الضرسى اللامي ، أخدود  
mylohyoid sulcus ضرسى لامي  
تلم على السطح الداخلي للفك السفلي تحت الخط اللامي الفكّي يستقر فيه العصب اللامي الفكّي والأوعية الدموية اللامية الفكّية .

groove , nasopalatine التلم الحنكي الأنفي

تلم على سطح عظم الميكة يستقر فيه العصب الحنكي الأنفي ، والأوعية الدموية الحنكية الأنفية .

groove , palatine = palatomaxillary التلم الحنكي =  
groove = greater palatine الفكّي الحنكي = الميزاب الحنكي  
الكبير في العظم الحنكي sulcus of the palatine bone

groove of the maxilla , palatine = التلم الحنكي في الفك  
palatine sulcus of the maxilla العلوي = الميزاب الحنكي  
في الفك العلوي

groove , pterygopalatine التلم الحنكي الجناحي  
1- تلم على الجهة البطنية من النتوء الجناحي للعظم الوتدي .  
2- تلم على الجزء العمودي من العظم الحنكي .

groove , retention تلم تثبيت ، ميزاب تثبيت  
تلم عمودي على سطحين متقابلين في السن يؤدي إلى تثبيت بشكل حدوة الحصان .

groove , supplemental تلم إضافي ، ميزاب ملحق  
انخفاض طولي ضحل على سطح السن ، ليس علامة لالتقاء فصوص السن كما هو في التلم التطوري (Developmental groove) ؛ يوجد التلم الإضافي (Accessory groove) أو التلم الزائد (Extra groove) ، عادة على السطح الإطباقية للأرحاء .

grooved مُثَلَّم ، ذو أثلام

grooved tongue لسان مُثَلَّم

ground أساس ، أرضية

ground section منحت المقاطع  
أداة تستخدم لنحت مقطع للفحص بالمجهر .

ground substance مادة أساسية

group function عمل جماعي  
عبارة تستخدم لوصف علاقة الأسنان ، عندما تكون الأنياب والضواحك ، وأحياناً الأرحاء ، في تماس عند الانزلاق الجانبي من أقصى تداخل إطباقية للحدبات إلى علاقة حدبة إلى حدبة (Cusp-to-cusp relationship) .

growth نمو

1- زيادة في الحجم: عملية طبيعية تحدث بزيادة عدد الخلايا والمواد خارج الخلية المتعلقة بها ، لكائن حي متعدد الخلايا .

2- انتفاخ أو ورم ، إما حميد أو خبيث ، النمو الحميد لا يؤثر بالضرورة أو يشكل خطراً على الصحة العامة للجسم ، ولا يتكرر حدوثه في الجسم بكل نمونائي ، بينما يكون الورم الخبيث ممتاً .

**growth , appositional** نمو مصاقب ، نمو تراكمي  
نمو يحدث في سطح كائن حي أو في نظامه النسيجي .

**growth, forecast= growth prediction** تنبؤ النمو ، توقع  
النمو ، تكهن النمو  
تقدير توقعي للتغير في مكان وحجم عظام الهيكل القحفي  
الوجهي (Craniofacial skeleton) معتمداً على النمو المتوقع  
أو التأثير المتوقع للمعالجة أو كليهما  
معاً .

**growth , interstitial** نمو خلالي  
نمو يحدث داخل المادة الداخلية للخلية للكائن الحي أو في  
الجهاز النسيجي.

**growth of brain case** نمو غلاف الدماغ

**growth of face** نمو الوجه

**growth of facial skeleton** نمو العظام الوجهية ،  
( نمو الهيكل الوجهي )

**growth of jaws** نمو الفكين

**growth of mandible** نمو الفك السفلي

**growth of maxilla** نمو الفك العلوي

**growth of palate** نمو قبة الحنك

**growth of skull** نمو الجمجمة

**growth rate** معدل النمو

**growth spurt** نمو مفاجئ ، نمو نشط  
زيادة معدل نمو العظم أثناء فترة المراهقة ، عادة تحدث في  
عمر 10 - 12 سنة للإناث وعمر 12 - 14 سنة للذكور حيث  
يتزامن مع البلوغ

**guard** واق ، حارس ، أمان ، حراسة  
يمكن أن تستخدم أصابع اليد المقابلة لتثبيت الأجزاء التي تتم  
عليها المداخلة السنية ، خاصة في حالة تثبيت الفك  
السفلي ، وللحماية من انزلاق الأداة خلال المداخلة السنية .

**guard, mouth** واق الفم

**guardsman's fracture** كسر الحارس  
انظر كسر (Fracture) .

**guard wire** سلك واق ، سلك أمان  
يوضع في الصفيحة القاعدية للتطبيق التقويمية سلك أمان  
مُثبت في سطحها الإطباق ، ليحد من تشوه النواضج  
الصغيرة ، خلال استخدامه بالضغط عليها .

**gubernacular** رسني  
متعلق بالرسن (Gubernaculum) .

**gubernacular canal** قناة ، نفق رسني

قناة في العظم السنخي ، يتصل من خلالها الجريب السني  
والأسنان المنظرة التي لم تبنغ بعد بمخاطية الفم بواسطة  
حبل من النسيج الضام يعرف بالرسن .

**gubernaculum** رسن

**gubernaculum , dental** رسن سني  
مرشد من جريب سني تطوري إلى سطح اللثة .

**gubernaculum dentis** موجه سني ، مرشد سني ، حبل سني  
حزمة من النسيج الضام تربط الجراب السني للسن الدائمة  
بمخاطية الفم المحيطة أي اللثة المحيطة .

**Guerin's fracture = Le Fort I fracture** كسر جوران  
كسر لوفور من المرتبة الأولى  
نسبة إلى أ. ف. م. جوران A.F.M.Guerin ، 181-1895 ،  
جراح فرنسي .  
انظر كسر الفك العلوي من المرتبة الأولى في تصنيف لوفور  
(Class I Le Fort fracture) .

**guidance** مرشد ، دليل ، إرشاد  
ضبط اتجاه الحركة لغرض ما .

**guidance , anterior** دليل أمامي ، مرشد أمامي

**guidance , condylar** دليل لقمي

**guidance, condyle** دليل اللقمة

**guidance , developmental** دليل نمائي

**guidance, incisal** مرشد قاطع  
1- تأثير القواطع السفلية والعلوية على حركات الفك  
السفلي .  
2- عدم الإطباق الموجه للأسنان الخلفية ، بانزلاق الحواف  
القاطعة الشفوية للقواطع السفلية على طول الميل اللساني  
للقواطع العلوية خلال حركة بروز الفك السفلي .

**guidance, posterior** دليل خلفي ، مرشد خلفي

**guide** دليل ، مرشد ، يرشد  
أداة لتوجيه الحركة .

**guide , adjustable anterior** دليل أمامي قابل للضبط

**guide , anterior** دليل أمامي ، مرشد أمامي  
جزء من المطبق يتلامس مع دبوس دليلي قاطع ، ليحافظ  
على التباعد المختار للنماذج السفلية والعلوية في المطبق ؛  
يوثر الدليل أيضاً على علاقة النماذج في الأوضاع  
اللامركزية .

**guide , condylar** دليل لقمي  
ذلك الجزء من المطبق الذي يمثل المسار اللقمي في الجوف  
العنابي .

|                              |   |                                      |  |
|------------------------------|---|--------------------------------------|--|
| guide , incisal              | دليل قاطع ، مرشد قاطع   | gum dammar = gum damar =             | صمغ الدمر  |
|                              | الجزء من المطبق الذي يحافظ على الإرشاد (التوجيه)  | gum dammer                           | راتين طبيعي يستعمل في صناعة الشمع ، ومواد الصفائح القاعدية ، ومركبات الطبع ، وهي مادة صمغية تستخرج من بعض الأشجار الصنوبرية في أستراليا ونيوزيلاند إلخ ، وتستخدم في صنع الورنيش والخبز . |
| guide pin , incisal          | دبوس دليلي قاطع   | gum , diseased                       | لثة مريضة  |
| guide line                   | خط الإرشاد  | gum guillotine                       | مبضع اللثة ، مقصلة اللثة   |
| guide , shade                | دليل الألوان  | gum knife                            | مشرط اللثة ، سكين اللثة  |
| guide plane                  | مستوى الارشاد ، سطح الإرشاد   | gum rash =                           | طفح اللثة = شرى حطاطي ، طفح حطاطي  |
|                              | سطحان محضران متوازيان أو أكثر لأسنان داعمة يستخدمان لتحديد وتوجيه مسار الإدخال للبدلة السنية المتحركة .                           | strophulus                           | في الأطفال   |
| guide plane , Cummer's       | مستوى الإرشاد لكومر   | gum recession                        | انحسار اللثة   |
|                              | مصطلح وضعه و. أ. كومر W.E.Cummer ، ليوضح تخطيط علو المحيط كما هو معرف بواسطة إدوارد كندي (E. Kennedy) .                           | gum resin                            | راتين صمغي   |
| guided tissue regeneration = | وجه النسيج للتجديد ،  | gum retraction = gingival retraction | انكماش اللثة   |
| GTR                          | موجة النسيج للترميم   | gum retractor                        | مُبعد اللثة ، مبعاد اللثة  |
|                              | طريقة جديدة بوضع بديل للنسيج العظمي لإعادة تكوين العظم المفقود .  | gum scissors                         | مقص اللثة  |
| guiding                      | إرشاد ، دلالة   |                                      | انظر مقص (Scissors) .  |
| guiding line                 | خط الدلالة ، خط الإرشاد   | gum , spongy                         | لثة إسفنجية  |
| guiding planes               | سطوح الإرشاد  | gum stimulator                       | منشط اللثة   |
|                              | سطحان متوازيان عموديان أو أكثر لأسنان داعمة ، توجه مسار استقرار ومسار نزع البدلات السنية الجزئية النزوعة .                        |                                      | رأس مطاطي مؤنّف لتدليك اللثة .   |
| guinea pig                   | خنزير غيني ، قبيعة  | gum surface                          | سطح اللثة  |
| gum                          | 1-لثة   | gum tragacanth                       | صمغ الكثيراء ، صمغ الأسطرجالس  |
|                              | مصطلح عامي غير فصيح للثة (Gingiva) .  |                                      | نصّح صمغي مُجفف يؤخذ من جذوع مشقوقة لبعض الأشجار ، يستعمل في طب الأسنان كمنبث للبدلة السنية .  |
|                              | 2- صمغ  | gumboil = parulis                    | دُمّل لشوي ، خُراج لشوي ، خُراج سنخي   |
|                              | مادة لاصقة تحضّر من سائل لزج مجفف تفرزه بعض الأشجار والنباتات .   | gumma                                | ورم صمغي ، الصمغة  |
| gum acacia = gum arabic      | صمغ السنط = الصمغ العربي  |                                      | آفة موضعية مطاطية على شكل ورم مطاطي رخوي يتكون من نسيج شبة الحبيبي ، تحدث أثناء الإصابة بالزهري في مرحلته الثالثة ؛ أي آفة الثالثي (Tertiary syphilitic lesion) .                        |
| gum arabic = gum acacia      | صمغ عربي = صمغ السنط  | gummatous                            | متعلق بالورم الصمغي ، صمغوي  |
| gum benzoin                  | صمغ راتيني بلسمي ، اللبان الجاوي  |                                      | نسبة للورم الصمغي .  |
|                              | راتين بلسمي (Balsam resin) يستخدم في ورنيش وإيتهد (Whitehead's varnish) ، وهو صمغ يستعمل كبخور ويستخدم في الطب وفي صناعة العطور . | gummy = viscous                      | صمغي ، لزج ، دبق   |
| gum boil                     | دُمّل اللثة ، خُراج لشوي ، دُمّل سنخي   | gums                                 | اللثة ، صموغ   |
|                              | مصطلح شائع الاستعمال للدلالة على ناسور نافذ من خراج تحت السمحاق . انظر ناسور (Fistula) .  |                                      | مخاطية الفم التي تُغطّي التواء السنخي أو الارتفاعات السنخية .  |
| gum cloth                    | قماش اللثة  | gun                                  | مدفع ، بُندقية ، مسدس  |
|                              | يستخدم في تدليك اللثة .   | gun , amalgam =                      | مدفع الأملغم = حامل الأملغم  |
|                              |   | amalgam carrier                      |  |
|                              |   | Gunning's splint                     | جبيرة جاننج  |
|                              |   |                                      | نسبة إلى ت. ب. جاننج T.B.Gunning ، 1889-1813 ، طبيب أسنان أمريكي .   |

جبيرة بين سنية تشبه صفيحة سنوية صلبة مزدوجة ،  
تستعمل في تثبيت كسور الفك السفلي .  
**Gunning's type fixation** نموذج تثبيت جانج  
انظر تثبيت (Fixation) .  
**gustation** تذوق ، مذاق ، ذوق  
حاسة التذوق أو عملية التذوق .  
**gustatory** ذوقي ، تذوقي  
نسبة لحاسة التذوق .  
**gustatory artery = artery lingualis** الشريان التذوقي =  
الشريان اللساني  
**gustatory nerve** العَصَبُ التذوّقي ، العَصَبُ اللساني  
**gustatory stimulus** مُنبه تذوقي ، منبه ذوقي  
مادة تنبه مستقبلات التذوق في النهايات العصبية في الفم ،  
وتؤدي إلى سيلان اللعاب . وهي إما الحلو أو الحامض أو  
الملح أو المادة المرة .  
**gustatory sweating** تعرقّ تذوقي ، تعرقّ ذوقي  
انظر المتلازمة الأذنية الصدغية (Auriculotemporal  
syndrome) .  
**gutta = gutt** نقطة ، قطرة (لاتينية)  
تستعمل في كتابة الوصفة الطبية ، واختصارها (utt) .  
**gutta-percha** كوتابركا ، طبرخي  
نضح جاف لبني ينتج من سائل أشجار معينة في بلاد الملايو .  
يصنع بشكل صفائح أو أقماع أو قضبان ، تصبح لينة عند  
تسخينها . وتستخدم في طب الأسنان للحشو المؤقت أو في  
علاج قناة الجذر لحشو قناة اللب وسد الثقب الذروية .  
**gutta-percha cone =** قمع كوتابركا = رأس كوتابركا  
**gutta-percha point** مؤنّف  
يستخدم عادة في حشو وسد قنوات الجذر بالاشتراك مع  
إسمنت قناة الجذر ؛ مادة لدنة غير نفوذة للأشعة تصنع من  
الكوتابركا ومواد أخرى مثل أكسيد الزنك .

**gutta-percha points** أقماع كوتابركا  
أقماع رفيعة من الكوتابركا تستعمل في علاج أفنية الجذر  
لسد قناة الجذر بشكل محكم .  
**gutta-percha spreaders** فارشات الكوتابركا  
أدوات تستعمل لفرش الكوتابركا .  
**gutta-percha sticks** قضبان كوتابركا ، عيدان كوتابركا  
**guttur** حَلَق  
**guttural** حَلَقِي  
متعلق بالحلق (Throat) .  
**gutturonal** أنفي حَلَقِي  
**gutturopalatal** حنكي حَلَقِي  
**gypsum = calcium sulfate** جبس = كبريتات الكالسيوم  
يوجد في الطبيعة على هيئة كبريتات الكالسيوم ، وتجري له  
عملية تكلّس (Calcined) (فصل المواد العضوية منه  
بتعريضه لحرارة شديدة ) لإنتاج جبس باريس .  
**gypsum , initial set of** تصلّب أولي للجبس  
الزمن المنقضي من بدء خلط الجبس إلى حين تعجز إبرة  
جلمور (Gilmore needle) ، أو إبرة فيكات (Vicat  
needle) من اختراق سطحه .  
**gyromatic = giromatic** جيروماتيك = جيروماتية  
(الدوران المتبادل)  
**Gyzi's articulator** مطبق جيزي  
نسبة إلى أ. جيزي ، طبيب أسنان سويسري من القرن  
العشرين .  
جهاز يستخدم في تصنيع البدلات السنوية الصناعية ، يمكن  
بواسطته تقليد جميع حركات الفك السفلي ولقمتيه  
الممكنة .



|   |  |
|---|--|
| <b>H = hydrogen</b>                       | رمز الهيدروجين<br>رمز كيميائي للهيدروجين .   |
| <b>HBV = Hepatitis B virus</b>            | [مختصر] فيروس التهاب الكبد B   |
| <b>HCl = hydrochloric acid</b>            | [مختصر] حمض الهيدروكلوريك<br>رمز كيميائي لحمض الهيدروكلوريك .  |
| <b>h.d. = hora decubitus</b>              | عند موعد النوم (لاتينية)<br>تستعمل في كتابة الوصفة الطبية .  |
| <b>Hg = mercury</b>                       | رمز الزئبق<br>رمز كيميائي للزئبق .   |
| <b>HIV = Human Immunodeficiency Virus</b> | [مختصر] فيروس العوز المناعي البشري<br>مرض الإيدز AIDS أي متلازمة فقد المناعة المكتسبة هو نتيجة للإصابة إكلينيكيًا بفيروس فقد المناعة عند الإنسان HIV .   |
| <b>h.s. = hora somni</b>                  | عند موعد النوم (لاتينية)<br>تستعمل في كتابة الوصفة الطبية .  |
| <b>habit</b>                              | 1- عادة ، سلوك ، طبع<br>تصرف مسلكي متكرر ، يصبح ثابتاً ، بإعادة تكراره في الحياة اليومية .<br>(في تقويم الأسنان) : الميل المستمر لتكرار عادة مص الإبهام ، ومص الإصبع ، ومص الشفة ، ومص اللسان ، وهي عادات تسبب أحياناً إزاحة الأسنان . |
| <b>habit appliance</b>                    | طريقة العادة ، جهاز سلوكي<br>طريقة تقويمية نزوعة أو طريقة تقويمية ثابتة لمساعدة المريض على إيقاف تكرار عادة ما . انظر طريقة (Appliance) .  |
| <b>habit , occlusal</b>                   | عادة إطباقية   |
| <b>habit , oral</b>                       | عادة فموية<br>عادة تؤدي إلى تغيير أو تعديل العلاقة بين الأسنان ؛ مثل :<br>مص الإبهام ، مص الشفة ، انحشار الشفة ، مص الإصبع ، دفع اللسان ، قضم الأظافر ، إلخ .  |
| <b>habit , parafunctional</b>             | عادة فموية وظيفية شاذة   |
| <b>habit posture</b>                      | وضع معتاد ، وضع اعتيادي<br>وضع تلقائي غريزي ، حيث تكون العضلات في حالة منقبضة .  |
| <b>habit , tensional</b>                  | عادة توترية  |
| <b>habit therapy</b>                      | معالجة العادة<br>علاج لمنع عادة التشوه بالأصبع أو بالشفة أو باللسان أو لتصحيح سوء تكون الأسنان أو العظام التي تسببها العادة .  |

العلاج قد يكون عن طريق النصح واستعمال الأجهزة المناسبة لكل حالة أو بالآتين معاً .

|   |  |
|---|--|
| <b>habitual</b>   | اعتيادي<br>متعلق بالعادة أو السلوك .   |
| <b>habitual occlusal position</b>                                       | وضع الإطباق الاعتيادي  |
| <b>habitual occlusion</b>   | إطباق اعتيادي  |
| <b>habitual rest position</b>   | وضع الراحة الاعتيادي   |
| <b>habitual posture of the mandible = rest position of the mandible</b> | وضع الفك السفلي الاعتيادي = وضع الراحة للفك السفلي<br>انظر وضع الراحة للفك السفلي (Rest position of the mandible) .  |
| <b>haem- , haema- , haemat- , haemato- , haemo-</b>                     | (سابقة) دموي ، دم  |
| <b>haemangioameloblastoma</b>   | ورم أرومات الميناء الوعائي الدموي<br>نوع من ورم أرومات الميناء يحتوي على العديد من الأوعية الدموية .   |
| <b>haemangioendothelioma</b>  | ورم بطاني وعائي دموي<br>ورم ينشأ من الطبقة البطانية في الأوعية الدموية . سرطانة بطانة الأوعية الشعرية .  |
| <b>haemangioendothelioma , benign</b>                                   | ورم بطاني وعائي دموي حميد  |
| <b>haemangioblast</b>   | أرومة الأوعية الدموية ، أرومة وعائية<br>خلية جنينية تتطور إلى خلايا الأوعية الدموية ، والطبقة البطانية للأوعية ، وعناصر النسيج الشبكي البطاني وخلاياه .  |
| <b>haemangioma</b>  | ورم وعائي<br>ورم خلالي حميد للنسيج الوعائي ، ناشيء من الأوعية الدموية .<br>ورم حميد يشمل الأوعية الدموية حديثة التكون ، يظهر كشبكة تحت الجلد . يمكن أن يتعلق بالأنورزم (Aneurysmal) أو الوعاء الشعري (Capillary) أو الكهفي (Cavernous) . |
| <b>haemangioma , ameloblastic</b>                                       | ورم أرومات الميناء الوعائي الدموي  |
| <b>haemangioma , arterial = capillary haemangioma</b>                   | ورم وعائي شرياني = ورم وعائي شعيري   |

**haemangioma , capillary** ورم وعائي شعيري  
نوع من الورم الوعائي الدموي الذي يحتوي على مجاميع مُتراصة من الشعيرات الدموية رقيقة الجدران ؛ يحدث في مخاطية الشفاه ومخاطية الفم .

**haemangioma, cavernous** ورم وعائي كهفي  
نوع من الورم العرقي الدموي أو الورم الوعائي الدموي يشتمل على قنوات واسعة وعائية كهفية مملوءة بالدم .

**haemangioma , hypertrophicum** ورم وعائي ضخامي

**haemangiopericytoma** ورم الخلايا الحولية الوعائية  
ورم ينشأ من الخلايا المحيطة بالشعيرات الدموية والشرايين الصغيرة .

**haemartoma** ورم وعائي  
مصطلح قديم للورم الوعائي (Hemangioma) .

**haematemesis** قيء الدم

**haematin** هيماتين

**haemato- ,haemo-** (سابقة) دم

**haematogenous** مُؤلّد الدم ، مكوّن الدم

**haematogenous infection** عدوى دموية المنشأ

**haematological** دموي

**haematological examination** فحوص الدم ، فحوص دموي

**haematologist** أخصائي الدم  
شخص ماهر متخصص بدراسة وظائف الدم الطبيعية واضطرابات الدم .

**haematology** دراسة الدم ، علم الدم  
دراسة الدم والأنسجة المكونة له وأمراضه المصاحبة .

**haematoma** ورم دموي  
ورم ينتج عن نضح الدم أو تجمع الدم في الأنسجة ؛ يحدث عادة في مكان الرضخ .

**haematoma , eruption =** ورم دموي بزوغي =  
كيسة بزوغية

**eruption cyst** كيسة بزوغية أو الكيسة التاجية المصاحبة للأسنان اللبنية البازغة أو الأسنان الدائمة البازغة . انتفاخ أو تمدد الفراغ الجريبي الطبيعي حول تاج السن بسبب تجمع الدم أو السائل النسيجي .

**haematostatic = haemostatic** مرقيء

**haematuria** بيلة دموية  
وجود الدم في البول .

**haemodia = hemodia** فرط حساسية الأسنان ، حساسية الأسنان الفائقة  
حالة من فرط الحساسية الشاذة للأسنان .

**haemoglobin = Hb** هيموجلوبين  
بروتين أساسي مُكون لخلايا الدم الحمراء ، يُعطي للدم لونه الأحمر البراق ، يحمل الأكسجين في شكل هيموجلوبين مؤكسد .

**haemolysis** انحلال الدم  
انفجار جدران خلية الدم الحمراء الذي يحرر الهيموجلوبين في بلازما الدم .

**haemolytic** حال الدم ، متعلق بانحلال الدم  
ما يسبب تحطم خلايا الدم الحمراء .

**haemophilia** الناعور  
مرض دموي يتوارثه الذكو وتنقله الإناث ، يؤدي إلى نزف مستمر من أية إصابة مهما كانت صغيرة مثل الفقد الطبيعي للأسنان اللبنة . توجد مراكز خاصة للمعالجة الطبية لمرضى الناعور (Haemophiliacs) .

**haemophilic** مصاب بالناعور  
الشخص المصاب بالناعور .

**haemophilic** مُحب للدم ، ولوع بالدم

**haemophilic bacteria** جراثيم مستدمية

**haemophilus** المستدمية  
جنس من جراثيم طفيلية عُصوية الشكل ، هوائية غير متحركة سالبة الجرام .

**haemopoiesis** تكوّن الدم ، تَخَلّق الدم

**haemopoietic** مكوّن الدم ، مؤلّد الدم

**haemopoietic marrow** نقي مؤلّد للدم

**haemoptysic = hemoptoic = hemoptic** نفثي الدم ، متعلق بنفث الدم  
متعلق بـ ، أو يتميز ببصق الدم .

**haemoptysis** نَفْثُ الدم ، بصق الدم  
وجود الدم في القشع بسبب نزف في الجهاز التنفسي العلوي أو الرئتين .

**haemorrhage** نَزف الدم  
نَزف داخلي أو نَزف خارجي بسبب رضخ أو تلف الأوعية الدموية . قد يكون نَزفاً عادياً أو نَزفاً شديداً أو نَزفاً مميتاً ، حسب كمية الدم المفقود ؛ وقد يكون نَزفاً أولياً : كالنَزف الذي يحدث وقت إصابة الأوعية الدموية أو نَزفاً تالياً أو نَزفاً ارتكاسياً : كالنَزف الذي يحدث نتيجة عدوى . في النَزف الشرياني يكون لون الدم أحمر لامع ، بينما الدم الوريدي لونه أحمر غامق . يعرف النَزف من الأنف بالرعا (Epistaxis) ؛ ويعرف النَزف من المجرى التنفسي والرئتين بنَفث الدم (Hemoptysis) .



|                              |   |   |
|------------------------------|---|---|
| haemorrhage , delayed        | نزف متأخر   | ظهور الحافة الخارجية للجمجمة في الصور الشعاعية ، في بعض الحالات المرضية مثل الثلاسيميا (Thalassemia) كما لو كان العظم في شكل «قطع الغراب Crewcut» . |
| haemorrhage , dental         | نزف سني   | شُعري ، مُشعّر متعلق بالشعر .   |
| haemorrhage , gingival       | نزف لثوي  | hairy leukoplakia   |
| haemorrhage , post-operative | نزف بعد الجراحة ، نزف بعد المداخلة السنية                           | hairy tongue = black hairy tongue   |
| haemorrhage , primary        | نزف أولي  | لسان ذو حليمات طويلة شبيهة بالشعر . انظر لسان (Tongue) .  |
| haemorrhage , pulpal         | نزف لثوي  | half  |
| haemorrhage , secondary      | نزف ثانوي ، نزف تال   | half and half clasp   |
| haemorrhage , submucosal     | النزف تحت المخاطي   | half-cap crown  |
| haemorrhagic                 | مسبب النزف  | half-value layer  |
| haemorrhagic                 | نزفي  | half veneer crown   |
|                              | متعلق بـ ، أو مصاب بالنزف (Hemorrhage) .                            | half-wave rectification   |
| haemorrhagic cyst            | كيسة نزفية  | haemostat   |
| haemorrhagic disease         | داء نزفي ، مرض نزفي   | 1- ملقط قاطع للنزف .  |
| haemorrhagic disorders       | اضطرابات نزفية  | 2- مادة تستخدم لوقف النزف ، بوضعها مباشرة على الجرح أو مكان النزف .   |
| haemorrhoid                  | باسور   | haemostatic = haemostyptic  |
|                              | جمعها بواسير .  | إرقائي ، مانع للنزف ، مُرقئ   |
| haemorrhoid , lingual        | باسور لساني   | 1- متعلق بإيقاف النزف .   |
|                              | انتفاخ أو تضخم الأوردة في جذر اللسان.                               | 2- مادة تستعمل في إيقاف النزف .   |
| haemostasis = haemostasia    | 1 - إرقاء   | haemostatic drug  |
|                              | إيقاف الدم طبيعياً أو جراحياً أو آلياً .                            | دواء مُرقئ ، عقار قاطع للنزف  |
|                              | 2- اعتراض أو فحص دوران الدم عند أي نقطة بالجسم .                    | haemostatic forceps   |
| haemostat                    | مرقيء   | haemostyptic = haemostatic  |
|                              | 1- ملقط قاطع للنزف .  | إرقائي ، مانع النزف ، مُرقئ   |
|                              | 2- مادة تستخدم لوقف النزف ، بوضعها مباشرة على الجرح أو مكان النزف . | haemotoxin  |
| haemostatic = haemostyptic   | إرقائي ، مانع للنزف ، مُرقئ   | hair  |
|                              | 1- متعلق بإيقاف النزف .   | hair follicle   |
|                              | 2- مادة تستعمل في إيقاف النزف .                                     | hair on end effect  |
| haemostatic drug             | دواء مُرقئ ، عقار قاطع للنزف  |   |
| haemostatic forceps          | ملقط إرقاء الدم   |   |
| haemostyptic = haemostatic   | إرقائي ، مانع النزف ، مُرقئ   |   |
| haemotoxin                   | ذيفان دموي  |   |
| hair                         | شعر   |   |
| hair follicle                | جُرب الشعرة   |   |
| hair on end effect           | علامة شعاعية معينة خاصة بتصوير الجمجمة                              |   |
|                              |   | ظهور الحافة الخارجية للجمجمة في الصور الشعاعية ، في بعض الحالات المرضية مثل الثلاسيميا (Thalassemia) كما لو كان العظم في شكل «قطع الغراب Crewcut» . |
|                              |   | شُعري ، مُشعّر متعلق بالشعر .   |
|                              |   | hairy leukoplakia   |
|                              |   | hairy tongue = black hairy tongue   |
|                              |   | لسان ذو حليمات طويلة شبيهة بالشعر . انظر لسان (Tongue) .  |
|                              |   | half  |
|                              |   | half and half clasp   |
|                              |   | half-cap crown  |
|                              |   | half-value layer  |
|                              |   | half veneer crown   |
|                              |   | half-wave rectification   |
|                              |   | haemostat   |
|                              |   | halimeter   |
|                              |   | halitosis   |
|                              |   | halisteresis  |
|                              |   | halitosis   |
|                              |   | halitosis , chronic   |
|                              |   | halitosis , necrotic lesions  |
|                              |   | halitosis , oral  |
|                              |   | hall tooth  |

|   |   |                                       |  |
|---|---|---------------------------------------|--|
| <b>Haller's ansa</b>  | <b>عُرْوَة هالر</b>                         | <b>hamular notch =</b>                | <b>ثُلْمَة شصية = ثُلْمَة جناحية فكية</b>  |
| نسبة إلى أ. فون هالر ، A.von Haller ، 1777-1708 ،<br>مُشَرَّح سويسري .  |   | <b>pterygomaxillary notch</b>         | ثُلْمَة أو شق يتكون من تلاقي الفك العلوي مع الناتيء الشصّي أو مع الناتيء الجناحي للعظم الوتدي .  |
| العروة المتكونة تحت الثقبَة الإبرية الخشائية بين العصب البلعومي اللساني والفرع اللساني من العصب الوجهي .  |   | <b>hamular process</b>                | ناتيء شصّي ، شاخِصَة شصّية   |
| <b>hallucinatory drug</b>   | <b>دواء هلوسّي</b>                          |                                       | شاخِصَة تشبه الشص تنزّل من الصفيحة الجناحية الإنسية .  |
| عقار يؤدي إلى تخيل أفكار أو أحداث خيالية .  |   | <b>hamulate = hamular</b>             | شص ، معقوف ، كُلابّي   |
| <b>halo head frame</b>  | <b>إطار حلقي رأسي</b>                       | <b>hamulous</b>                       | شصّي ، كُلابّي   |
| طوق معدني ذو تصاميم مختلفة ، يُثبت على الرأس بواسطة مسامير لولبية يتم إدخالها من خلال قُطوع في الجلد حتى تتلامس مع السطح الخارجي للرأس . تستخدم لتثبيت أجهزة التثبيت المختلفة لعلاج كسور العظم الوجهي .   |   |                                       | متعلق بالشص أو الكلاب .  |
| <b>halothane = Fluothane</b>  | <b>هالوثان = فليوثان</b>                    | <b>hamulous notch</b>                 | <b>ثُلْمَة كُلابية</b>   |
| سائل شفاف طيار غير قابل للاشتعال ولا ينفجر ، بخاره مخدر قوي يضاف في طرق التخدير بالاستنشاق لاجداث تخدير سريع واسترخاء للعضلات . يجب عدم تعرّض المرأة الحامل لبخاره ، لاحتمال أن يتسبب ذلك في حدوث إجهاض . |   | <b>hamulus</b>                        | شص ، كُلابية ، عقيفة   |
| <b>hamartoma</b>  | <b>وَرَمٌ مَشُوب ، وَرَمٌ عايب</b>          |                                       | ناتيء شصّي يشبه بالشص أو الخطاف في العظم الوتدي .  |
| شذوذ تطوري أو نمو زائد شبيه بالورم لنسيج ناضج ، مع وجود خلل في ترتيب أنسجته وخلياه .  |   | <b>hamulus , pterygoid</b>            | <b>شص جناحي</b>  |
| <b>hamate</b>   | <b>شبيه الخطاف ، شبه الشص ، شبيه الكلاب</b> |                                       | نَتوء هابط شبيه بالخطاف من الصفيحة الجناحية الأنسية للعظم الوتدي .   |
| <b>Hamilton's bandage</b>   | <b>ضماد هاميلتون</b>                        | <b>Hanau's equation</b>               | <b>معادلة هانو</b>   |
| نسبة إلى ف. ه. هاميلتون ، F.H.Hamilton ، 1886-1813 ، نوع خاص من الضماد مكون من شرائط من نسيج الكتان متصلة بسير جلدي .   |   |                                       | نسبة إلى ل. هانو ، R.L.Hanau ، طبيب أسنان أمريكي معاصر .   |
| <b>Hammond's splint</b>   | <b>جبييرة هاموند</b>                        |                                       | معادلة جبرية ، تستخدم في تركيب المطبق التشريحي . وتوضح حركة بينيت أو علاقة الدوران الزاوي (V) للمسار اللقمي حول محور عمودي بدورانه (H) حول محور أفقي .                     |
| 1- جبييرة تقويمية ، تستعمل لإعادة وضع السن أو الأسنان إلى موضعها الطبيعي .  |   |                                       | $V = H/8 + 12$   |
| 2- قوس سلكية مزدوجة تُثبت على الأسنان ، وتُستعمل لتثبيت كسر الفك .  |   |                                       | حيث V تمثل الانحراف عن المستوى السهمي و H تمثل الانحراف عن المستوى التاجي ، تقاس بالدرجات .  |
| <b>hammer</b>   | <b>مطرقة</b>                                | <b>hand</b>                           | <b>يد</b>  |
| <b>mechanical hammer</b>  | <b>مطرقة آلية</b>                           | <b>hand cutting instruments</b>       | <b>أدوات قاطعة يدوية</b>   |
| <b>hammer , riveting</b>  | <b>مطرقة برشمة</b>                          | <b>hand- foot and mouth disease =</b> | <b>داء اليد والقدم والفم =</b>   |
| <b>hammer , surgical</b>  | <b>مطرقة جراحية</b>                         | <b>vesicular stomatitis</b>           | <b>التهاب الفم الحويصلي ذو الطفح</b>   |
| <b>hamular = hamulate</b>   | <b>شصّي ، كُلابّي</b>                       | <b>with exanthen</b>                  | <b>الظاهر</b>  |
| 1- يشبه الشص أو الخطاف .  |   |                                       | يتسبب عن عدوى فيروسية تتظاهر في حويصلات صغيرة مؤلمة محاطة بهالة التهابية على ظهر أصابع اليد والقدم ، أيضاً تصيب اللسان ومخاطبة الفم في مجموعات صغيرة جداً تزول بعد أسبوع . |
| 2- متعلق بالشص أو الكُلاب .   |   | <b>hand grip</b>                      | <b>إمساك باليد</b>   |
|   |   | <b>hand instruments</b>               | <b>أدوات يدوية</b>   |
|   |   | <b>handicapped</b>                    | <b>مُعَوَّق ، مُعاق</b>  |
|   |   | <b>handicapped child</b>              | <b>طفل مُعَوَّق ، طفل مُعاق</b>  |
|   |   | <b>hand mallet</b>                    | <b>مطرقة يدوية</b>   |

|   |   |
|---|---|
| أداة تستعمل في الجراحة الفموية ، تكون عادة من المعدن ذات رأس اسطواني يمكن الحصول عليه بأثقال مختلفة .   | قَبْضَة مَخْبَرِيَّة  |
| handle  | مقبض ، ممسك   |
| handle , mirror   | مقبض المرآة   |
| handpiece   | قَبْضَة ، قَبْضَة يدوية   |
| الجزء اليدوي من المحرك السني أو آلة الحفر السنية التي يمسك بها الطبيب ويثبت بها السنابل والمثاقيب (Drills) وحوامل الأفراس إلخ ؛ وتتصل بالمحرك السني إما بأنبوب مرن أو بذراع قابل للتعديل .  | قَبْضَة يدوية تتغير فيها الحركة الدورانية إلى حركة تبادلية بحركة رُبْع دورة تبادلية ، مثل القَبْضَة الجيروماتيكية (Giromatic handpiece) ، التي تُستعمل في معالجة أقتية الجذور . |
| أداة تمسك باليد تشتمل على قابض تثبت فيه الأدوات الدوّارة أو الأدوات ذات التردد المختلفة التي تستعمل في قَطْع وتنظيف السن ؛ وتتصل بالمحرك السني إما بذراع قابل للتعديل في حالة القَبْضَة التي تدور بالحبل بواسطة محرك كهربائي ، أو بأنبوب مرن في حالة الدوران بالهواء أي بواسطة الهواء المضغوط . تُسَمَّى القَبْضَة حسب زاوية مقبضها ، إما قَبْضَة مستقيمة أو قَبْضَة ذات زاوية قائمة أو قَبْضَة ذات زاوية معاكسة ، يمكن أيضاً أن يستبدل رأس القَبْضَة برأس مُصَغَّرَة يثبت بها مثاقب أصغر . وذلك للاستعمالات الخاصة . | قَبْضَة يدوية ذات زاوية قائمة   |
| handpiece , air-bearing   | قَبْضَة ذات دفع هوائي   |
| handpiece , air-bed   | قَبْضَة ذات فراش هوائي  |
| handpiece , air-cushion   | (قَبْضَة ذات وسادة هوائية)  |
| handpiece , air-turbine = turbine handpiece   | قَبْضَة ذات توربين هوائي = قَبْضَة توربينية   |
| handpiece , amalgam-vibrator  | قَبْضَة الأملغم المهزّاة  |
| handpiece , ball bearing  | قَبْضَة الكُرَات المتدحرجة  |
| handpiece , air- powered  | قَبْضَة ذات قوة دفع هوائي   |
| handpiece , contra-angle  | قَبْضَة ذات زاوية معاكسة  |
| قَبْضَة برأس ذي زاوية مع المقبض مصمم بشكل خاص ليصل إلى مناطق يصعب الوصول إليها في التجويف الفموي ، خاصة الأرحاء .   | قَبْضَة ذات سرعة فوق عالية  |
| handpiece , double spray  | قَبْضَة ذات رذاذ مضاعف  |
| handpiece , fiberoptic  | قَبْضَة يدوية ذات إضاءة ليفية   |
| انظر إضاءة ليفية (Fiberoptics) .  | قَبْضَة ذات سرعة عالية  |
| handpiece , giromatic = gyromatic   | قَبْضَة ذات دوران متبادل  |
| handpiece   | قَبْضَة عالية السرعة  |
| handpiece , high-speed  | قَبْضَة تعمل بسرعة أعلى من 12,000 دورة في الدقيقة .   |
| handpiece , laboratory  | قَبْضَة مَخْبَرِيَّة  |
| handpiece , micro-motor   | قَبْضَة ذات مُحَرِّك دقيق (قَبْضَة بطيئة السرعة)  |
| handpiece , prophylactic  | قَبْضَة المعالجة الوقائية   |
| handpiece , reciprocating   | قَبْضَة يدوية ذات حركة تبادلية  |
| قَبْضَة يدوية تتغير فيها الحركة الدورانية إلى حركة تبادلية بحركة رُبْع دورة تبادلية ، مثل القَبْضَة الجيروماتيكية (Giromatic handpiece) ، التي تُستعمل في معالجة أقتية الجذور .   | قَبْضَة ذات رأس بزواوية قائمة مع مقبضها .   |
| handpiece , right-angle   | قَبْضَة ذات رأس بزواوية قائمة مع مقبضها .   |
| handpiece , single spray  | قَبْضَة ذات رذاذ مُفرد  |
| handpiece , speed increasing  | قَبْضَة زيادة السرعة  |
| handpiece , speed reducing  | قَبْضَة إنقاص السرعة  |
| handpiece , spraymatic  | قَبْضَة رذاذية  |
| handpiece , standard  | قَبْضَة اعتيادية ، قَبْضَة نظامية   |
| handpiece , straight  | قَبْضَة مستقيمة   |
| قَبْضَة تمسك الأدوات الدوّارة مثل الأداة الصاقلة أو الأداة القاطعة ، يكون رأسها في خط مستقيم مع مقبضها .  | قَبْضَة توربين ، قَبْضَة عنفية  |
| handpiece , surgical  | قَبْضَة جراحية  |
| handpiece , turbine   | قَبْضَة التوربين ، قَبْضَة عنفية  |
| قَبْضَة فيها محرك يدور بالهواء .  | قَبْضَة يدوية توربينية الدفع  |
| handpiece , turbine-driven  | قَبْضَة يدوية توربينية الدفع  |
| قَبْضَة يدوية تدور بواسطة هواء مضغوط ، ذات ماسك ذي قَبْضَة احتكاكية . يدير ضغط الهواء العنفة الصغيرة أو الدوّار الموجودة في رأس القَبْضَة بسرعة عالية جدا . الدوار إما أن يكون محمولاً على سنادين (Bearings) أو محمولاً بالهواء (Airborne) .  | قَبْضَة ذات سرعة فوق عالية  |
| handpiece , ultra highspeed   | قَبْضَة ذات سرعة فوق عالية  |
| handpiece , ultrasonic  | قَبْضَة فوق الصوتية   |
| أداة لقطع السن تستخدم جزيئات أكسيد الألومنيوم بدبذبة 20,000 دورة في الثانية مقابل الطرف القاطع للأداة لتحضير الحفرة .   | قَبْضَة فائقة السرعة  |
| handpiece , ultra-speed   | قَبْضَة فائقة السرعة  |
| أداة تعمل بسرعة 100,000 إلى 450,000 لفة في الدقيقة .  | قَبْضَة ذات توربين مائي   |
| handpiece , water turbine   | قَبْضَة ذات توربين مائي   |
| قَبْضَة يدوية فيها توربين يدور بواسطة ماء تحت الضغط .   | ضغط يدوي  |
| hand pressure   | ضغط يدوي  |
| مقدار الضغط اليدوي الذي يجب أن تطبقه الطبيب لعمل  |   |

حشوة صلبة وكثيفة . في حشو الأملغم ، يحتاج استخدام راص الأملغم ذي الرأس الذي يبلغ قطره 1 ميلليمتر على الأقل إلى ضغط يعادل الرطل .

**Hand-Schuller-Christian's disease** مرض هاند وشيلر وكريستيان  
شكل مختلف من الداء الشبكي البطاني (كثرة المنسجات Histiocytosis) يتميز بعيوب في العظام الوجهية والجمجمة ، وجحوظ العينين ، وغالباً داء القزم واللون البني للجلد .

**hanger** حمالة  
أداة لإمساك الصور الشعاعية ، خلال عمليات إظهار ، وتثبيت ، وتخفيف الصورة .

**hanger , film** حمالة الأفلام الشعاعية

**Hannover's intermediate membrane** غشاء هانوفر الوسيط  
نسبة إلى هانوفر A.Hannover ، 1814-1894 ، مشرّح داتركي .  
طبقة لاخلوية في سن ثديية آخذة بالتطور تفصل الملاط النامي عن عاج الجذر وأرومات المينا . في الجذر مكتمل النمو ، تتمثل في الطبقة اللاخلوية الواقعة بين العاج والملاط .

**Hansen's disease = leprosy** مَرَضُ هانسن = الجُدَام  
نسبة إلى ج. ه. أ. هانسن ، G.H.A.Hansen ، 1841-1912 ، طبيب وعالم جراثيم نرويجي .

**haphalgisia** ألم اللمس  
الإحساس بألم شديد من لمسة خفيفة ، أو في أماكن لا تؤلم عادة .

**haplo-** (سابقة) بسيط ، مفرد ، فردي

**haplodont** ذو أسنان بسيطة مخروطية ، مُسطّح الأسنان ، بسيط الأسنان  
ذو أسنان بتيجان مخروطية لمساء بسيطة ، وجذور بسيطة .  
ذو أرحاء وتدية الشكل .

**haplopathy** اعتلال بسيط

**Hapsburg** هابسبورج

**Hapsburg's jaw** فك هابسبورج = بروز الفك السفلي  
بروز الفك السفلي ، المائل للحالة الوراثية المميزة لأسرة هابسبورج المالكة (Hapsburg dynasty) .

**Hapsburg's lip** شفة هابسبورغ  
فرط نمو الشفة السفلى ، غالباً متصاحب فك هابسبورغ (Hapsburg jaw) .

**hard** صلب ، قاس

**hard fibroma** ورم ليفي صلب

**hard palate** حنك صلب  
الجزء العظمي الأمامي من الحنك والمتكون بالتحام جزئي الفك العلوي في خط الوسط ، تدعّمه النواتئ الحنكية للفك العلوي والعظم الحنكي . تتواجد فيه ثلاثة ثقب تمر من خلالها الأعصاب والأوعية الدموية ناقلة الإحساس والغذاء من وإلى المخاطية الحنكية .

**hard radiation** إشعاع صلب  
(في التصوير الإشعاعي) : يشير مصطلح «الصلابة» بمعناه العام إلى أن نوعية الإشعاع تتعلق بطول الموجه ، حيث أنه كلما كان طول الموجه أقصر ، كان الإشعاع أصعب .

**hard sore** قرحة صلبة ، تقرّح صلب  
قرحة الزهري الأولية .

**hard tissues** نسيج صلبة

**harden = work hardening** يُتسّى ، يُصلد = فعل التصليب ،  
فعل التقسية  
تقسية المعدن بواسطة فعل بارد مثل الشني المتكرر . انظر تقسية فعلية (Work harden) .

**harden , age** تقسية بالزمن  
زيادة صلابة المادة التي تكون عادة من المعدن نتيجة فعل الزمن .

**hardening** تصليب ، تقسية ، تصليد

**hardening heat treatment** التقسية بالمعاملة الحرارية  
عملية المعالجة بالحرارة لزيادة قساوة سطح المعدن وبالتالي يؤثر على خواصه الأخرى .

**hardness** صلابة ، قساوة ، صلادة ، عُسر  
قابلية المادة لمقاومة ثقل من النوع الثاقب .

**hardness scale** مقياس الصلابة ، مقياس القساوة  
مقياس قدرة المادة على مقاومة التثلم والخدش والانسحال والتآكل . المقاييس شائعة الاستعمال هي : مقياس الصلابة لبرينيل أو رقم الصلابة لبرينيل ، وهو مقياس تضغط فيه كرة فولاذية صلبة على السطح المراد اختباره تحت ثقل 6 ، 12 كيلوجرام . ويتم حساب صلابة المادة كما يلي :  
الثقل 6 ، 12 كجم  
رقم الصلابة =  
مساحة المنطقة المثلمة

**hardness number , Brinell's =** رقم الصلابة لبرينيل =  
**Brinell's hardness scale** مقياس الصلابة لبرينيل

اختبار للتحقق من صلابة المادة حيث يتم حساب قطر الانطباع الذي تحدته كرة من الفولاذ ، أو كرة من كربيد التنجستين عندما تضغط على سطح المادة المراد اختبارها بثقل 2، 27 باوند . التثلم الصغير يدل على ارتفاع رقم الصلابة لبرينل ؛ أي على صلابة عالية للمادة تحت الاختبار .

رقم الصلابة لنوب = **hardness number , Knoop's =**  
**Knoop's hardness scale** مقياس الصلابة لنوب  
هرم معين الشكل من الماس ، يضغط على المادة المراد اختبارها ؛ وتحسب درجة الصلابة بواسطة قياس طول المحور الطولي للتلم الناتج .

رقم الصلابة حسب موه ، **hardness number , Moh's =**  
**Moh's hardness scale** مقياس الصلابة حسب موه  
مقياس تجريبي يعتمد على قائمة ترقيم للمعادن مرتبة في ترتيب تكون فيه المادة ذات الرقم الأعلى قادرة على أن تخدش المادة ذات الرقم الأقل كما يلي :

- 1- الطلق (Talk) معدن طري يستخدم في صنع ذرور الوجه ؛ الكاولين (Kaolin) يُعرف بالصلصال الصيني ، صلصال نقي ، أبيض عادة يستعمل في صناعة الخزف .
- 2- ملح الصخور (Rocksalt) وهو الجبس .
- 3- الكالسيت (Calcite) وهي كربونات الكالسيوم المتبلرة .
- 4- الرُخام ، المرمر (Marble) .
- 5- الأباتيت (Apatite) .
- 6- الفيلدسبار (Feldspar) .
- 7- الكوارتز (Quartz) حجر كريم مختلف الأشكال والألوان .
- 8- توباز (Topaz) .
- 9- ياقوت (Corundum) «أكسيد الألومنيوم» .
- 10- ماس (Diamond) .

أي أن الماس له رقم صلابة 10 بحسب موه ، ويمكن أن يخدش مادة أقل منه في الصلابة ، مادة ذات رقم صلابة أدنى بحسب موه ، مثل الكوارتز الذي يكون رقم صلابته 7 ، والجبس 2 إلخ .

رقم الصلابة حسب **hardness number , Rockwell's =**  
**Rockwell's hardness scale** روكويل = مقياس الصلابة  
حسب روكويل  
تقاس صلابة المادة المراد اختبارها بالفرق بين التثلم الناتج عن كرة فولاذية صلبة أو مخروط ماسي مُؤنف تحت ثقلين مختلفين .

رقم الصلابة لفيكر = **hardness number , Vicker's =**  
**Vicker's hardness scale** مقياس الصلابة لفيكر  
تقاس الصلابة بواسطة تثلم المادة بماسة هَرَمِيَّة ذات قاعدة مربعة .

اختبار القساوة ، اختبار الصلابة **hardness test**  
اختبار الصلابة للداعم **hardness test , shore**  
(دعامة الجسر)

سن شديدة القدرة على الاحتمال **hardy tooth**  
نوع من الأسنان الخلفية بحد معدني لزيادة القدرة القاطعة للأسنان غير التشريحية.

علم ، شَفَة الأرنب ، شَقّ الشفة **harelip**  
شق خلقي ، قد يصيب ناحية واحدة أو كلتا الناحيتين في الشفة العليا . انظر فُح الشفة (Cleft lip) .

العلمة المكتسبة **harelip, acquired**  
العلمة الخلقية **harelip, congenital**  
العلمة المزدوجة **harelip, double**  
إبرة شق الشفة ، إبرة العلم **harelip needle**  
أنبوبة رفيعة تُدخل في الجرح أثناء العملية الجراحية لشفة الأرنب ، وتترك في مكانها حيث تثبت بواسطة خيط جراحي .

العلمة (الشفة الأرنبية) المفردة **harelip, single**  
توافق ، انسجام ، تناغم **harmony**  
توافق وظيفي **harmony , functional**  
العلاقة الإطباقية للأسنان المتقابلة في كل الحركات اللامركزية ، والتي تؤدي إلى قدرة مضغية قصوى بدون إجهاد أو رضخ على الأنسجة الداعمة .

توافق إطباق وظيفي **harmony , functional occlusal**  
توافق إطباق **harmony , occlusal**  
علاقة منسجمة للأسنان مع كل الأنسجة المتعلقة بها ؛ مثل : المفصل الفكي الصدغي ، والجهاز العصبي العضلي ، والأنسجة الداعمة السنية .

عملية هارتلي وكراوزه **Hartley-Krause's operation**  
نسبة إلى ف. هارتلي F.Hartley ، 1913-1857 ، جراح أمريكي . وف. ف. كراوزه F.V.Krause ، 1937-1857 ، جراح ألماني .  
عملية جراحية لتخفيف الألم العصبي الوجهي باستئصال عقدة جاسر ، وقد توصل كل منهما إلى هذه العملية بمفرده .

محلول هارتمان **Hartman's solution**  
نسبة إلى ل. ل. هارتمان ، L. L. Hartman ، 1951-1893 ، طبيب أسنان أمريكي .

محلول من الثيمول (Thymol)، وإثير الكبريتيك ،  
والكحول الإيثيلي ؛ يستعمل لإزالة حساسية العاج.  
**hatchet** بليطة  
أداة يدوية ذات حد مستقيم حاد في نفس مستوى المقبض ،  
أي أن حدها مواز للمحور الطولي للمقبض . قد يكون  
وحيد الجلفة أو ثنائي الجلفة ، تستعمل في تشذيب نسيج  
السن الصلب وتنعيم الحفرة المحضرة .  
**hatchet , bibevel** بليطة مضاعفة الجلفة ، بليطة ثنائية الجلفة  
**hatchet , enamel** بليطة الميناء  
نوع من الإزميل مقبضه ذو زاوية عكسية ، مما يعطيه شكل  
البليطة .  
**haustus = draught** جرعة ، بلعة ، شربة (لاتينية)  
تستعمل في كتابة الوصفة الطبية ، تستعمل عادة مع  
الإشارة بالأمر ، أي اشرب أو ابلع (Fiat haustus)  
واختصارها. f. h.  
**haut- mal = epilepsia gravior** نوبة الصرع الكبير  
**Haversian** هافرسني  
نسبة لها فرس .  
**Haversian canal** قناة هافرس  
انظر عظم (Bone) .  
**Haversian bone** عظم هافرسني  
**Haversian system** الجُملة الهافرسنية  
**Hawley's bow** مخلب هاولي  
شكل مختلف لمخلب شفوي قصير له عروة يمكن ضبطها  
في منطقة الناب .  
**Hawley's appliance =** طبقة هاولي = مثبتة هاولي  
**Hawley's retainer**  
نسبة إلى س. أ. هاولي C.A.Hawley ، طبيب أسنان  
أمريكي معاق.  
صفيحة شبيهة بحدوة الحصان فيها ملاقط على الضواحك  
وسلك شفوي على السطح اللساني للقواطع ؛ وهو أكثر  
الطبائق التقويمية النزوعة استعمالاً في تثبيت الأسنان .  
**hay fever = allergic rhinitis** حُمى الكلال = التهاب الأنف  
التحساسي  
تفاعل تحسسي لبعض حبوب اللقاح والأثربة ؛ يتميز  
بالتهاب الغشاء المبطن للممرات الأنفية والتهاب ملتحمه  
العين أحياناً .  
**head** رأس  
1- الجزء الأعلى من الجسم الذي يحتوي على الدماغ  
وأعضاء الحس الخاصة والفم.

2- النهاية العليا من العظم ، خصوصاً العظام الطويلة ؛  
وهو جزء مستدير يتطابق مع تجويف في عظم آخر مشكلاً  
المفصل المتحرك .  
**headache** صداع ، ألم الرأس  
**head band** شريط الرأس  
**head , brachycephalic** رأس قصير  
**headcap = headgear** قبعة الرأس ، غطاء الرأس =  
حزام الرأس ، مترسة الرأس  
1- غطاء جيسي صلب مصنوع من جيس باريس وشرائط  
من الشاش ؛ يحتوي على أسلاك تثبيت ، يستخدم مع  
جبائر الفك المعدنية في علاج كسور الفك أو كسور عظام  
الوجه .  
2- رباط نزوع يوضع على الرأس والرقبة لنقل القوى خارج  
الفم إلى الطبقة التقويمية في داخل الفم .  
3- (في تقويم الأسنان) : غطاء للرأس يصنع من نسيج أو  
شبكة من الأريطة في شكل غطاء رأس ، يستخدم كقاعدة  
تثبيت للشد المرن من خارج الفم ، مثل حزام الرأس ذو  
الشد المائل (Oblique-pull headgear) أو حزام الرأس ذو  
الشد العالي (High-pull headgear) .  
انظر طبائق (Appliances) ؛ حزام رأس ، مترسة الرأس  
(Headgear) .  
**headcap , plaster** غطاء رأس جيسي  
غطاء يُشكل حول الرأس مصنوع من الشاش وجيس باريس  
يستخدم للتعليق والتثبيت الفكي العلوي الوجهي .  
**head , condyle** رأس اللقمة  
رأس لقمة الفك السفلي (Mandibular condyle) .  
**head , dolichocephalic** رأس طويل  
**headgear** حزام الرأس  
(في تقويم الأسنان) : طقم من شريط منسوج أو حزام  
بلاستيكي شبيه بالطوق يثبت بإحكام على الرأس ،  
ويستخدم كقاعدة ارتكاز لطبائق خارج الفم لمنع حركة  
الأسنان المثبتة ، أو لتحقيق حركة الأسنان كنتيجة نهائية في  
تقويم الأسنان . انظر جهاز ، طبقة (Appliance) .  
**headgear , cervical** حزام رأسي عنقي  
جملة حزام رأس تشتمل على شريط حول الرقبة مثبت  
بقوس داخلية وخارجية بواسطة الشد المرن ؛ يوجه القوة  
من منطقة الفقرات العنقية في الرقبة إلى التجويف  
الفموي .

**headgear , high-pull** حزام رأسي عالي الشد  
حزام رأس يتكوّن من شرائط أو غطاء رأس ، يؤدي إلى قوة شدّ عمودية تنتقل إلى جملة قوس داخلية وخارجية مثبتة على خطاطيف في شكل حرف "J" عن طريق الشد المرن .

**headgear , horizontal** حزام رأسي أفقي  
انظر حزام رأسي قفوي (Occipital headgear) .

**headgear , oblique-pull** حزام رأسي ذو شد مائل  
حزام رأس تكون فيه القوى الموجهة المطبقة على الأسنان مائلة من نقطة أعلى الأذن .

**headgear , occipital- pull** حزام رأسي ذو شد قفوي ،  
حزام رأسي قذالي  
مشابه لحزام الرأس العنقي غير أن اتجاه القوة يكون من القذال أو مؤخرة الرأس ، وهذا الجهاز يستخدم غطاء الرأس للثبييت .

**headgear , vertical-pull** حزام رأسي ذو شد عمودي  
حزام رأس يكون فيه اتجاه القوى عمودياً على الأسنان من نقطة أمام الأذن مباشرة .

**head lamp** مصباح الرأس

**head , mesocephalic** رأس متوسط ، رأس مستقيم

**head rest** سناد الرأس ، مسندة الرأس  
جزء من كرسي المعالجة السنية أو كرسي التصوير الإشعاعي ، يستخدم كمسند لرأس المريض .

**heal** يلتئم ، يندمل

**healing** التئام ، اندمال

**healing , abutment** دعامة شفاء

**healing cap** بزّال شفاء

**healing , primary** التئام أولي ، التئام بدئي  
التئام أو تندب الجرح الذي يبدأ بانغلاقه أولاً . انظر انغلاق أولي (Primary closure) حيث ينمو النسيج الظهاري في الفجوة المجهرية الموجودة بين الحواف المجروحة .

**healing , secondary** التئام ثانوي ، التئام تال  
التئام أو تندب الجرح المفتوح ، بتكون نسيج حبيبي قبل التظهرن (التدميم الظهاري: epithelialization) ؛ أي قبل التئام حواف الجرح بواسطة الخلايا الظهارية .

**health** صحّة ، عافية

**health certificat** شهادة صحية

**health, dental** صحة سنية

**health, general** صحة عامة

**health line** خط صحي

خط تحديد يشاهد في الفم الصحي بين اللثة المتصقة ومخاطية الفم داكنة اللون .

**health , oral** صحة الفم

**health , periodontal** صحة النسيج الداعمة السنية

**healthy** صحي

**hearing** سمع

**heart** قلب

عضو عضلي مجوف يوجد في التجويف الصدري ، ي ضخ الدم بانقباضاته وانساقاته الإيقاعية إلى الجهاز الدوراني في الجسم . يتكون قلب الإنسان من أربع حجرات - أذنان (Auricles) (أذين أيسر وأذين أيمن) وبطينان (Ventricles) (بطين أيسر و بطين أيمن) ينفصل كل أذين و بطين عن الآخر بواسطة صمام لمنع رجوع الدم إلى الخلف . المعدل الطبيعي لانقباضات القلب 72 ضربة في الدقيقة ، وتتم توعية عضلة القلب بواسطة الشرايين القلبية .

**heart attack** نوبة قلبية

**heart block** إحصار القلب

**heart burn** حرقة الفؤاد  
زيادة مفرطة في حموضة المعدة .

**heart disease** مرض قلبي

**heart failure** فشل القلب ، توقّف القلب

**heart , rheumatic** قلب روماتيزمي ، قلب رثيوي

**heat** حرارة ، سخونة

**heat-cured polymer** متبلمر بالحرارة ، راتين يتصلّب بالحرارة  
مزيغ من مسحوق (بلمر) وسائل (وحيد التماثر) ، يتصلّب بالحرارة .

**heat , red** حرارة حمراء

**heat , specific** حرارة نوعية

**heat sterilizing** تعقيم بالحرارة  
ذلك باستخدام الموصدة (Autoclave) أو المعقمة بالحرارة الجافة (Dry- heat sterilizer) لقتل الجراثيم الممرضة على الأدوات السنية بعد معالجة المريض . الأدوات التي لا تتحمل درجات الحرارة العالية تنقع في مواد كيميائية مطهرة قاتلة للجراثيم .

**heat , white** حرارة بيضاء

**heater** مُسخّن ، سخّان ، مدفأة

**heater , wax** مُسخّن الشمع

**Heath's operation** عملية هيث  
نسبة إلى س . هيث ، C.Heath ، 1905-1835 ، جراح إنجليزي .

|   |  |   |
|---|--|---|
| عملية جراحية لعلاج التصاق المفصل وذلك بتقسيم الشعبة<br>الصاعدة للفك السفلي بمنشار ، ويتم ذلك من داخل الفم .   | hematoma = haematoma   | ورم دموي  |
| heavy-duty  | متين ، شديد الاحتمال   |   |
| Heck's disease = focal epithelial hyperplasia   | مرض هيك = فرط التنسج البؤري للنسيج الظهاري   | (سابقة) نصف ، نصفي  |
| hect- , hecto-  | نسبة إلى ج. و. هيك ، طيب أسنان أمريكي .  | نصف أو جانب واحد (يمين أو شمال) من الجسم أو العضو أو الجزء .                        |
| Hedstrom's file   | ميرد هيدستروم  | hemiacephalus   |
| ميرد يمك باليد مُستدق مرن ، يشتمل على مجموعة من الشفرات الحادة قمعية الشكل . يستعمل في علاج أقينية الجذور لتنعيم وتنظيف وتوسيع قنوات الجذور .   | ميرد هيدستروم  | مسيخ بنصف دماغ ، منصف الرأس   |
| heel  | 1- مؤخر ، مؤخرة<br>2- عقب  | hemiageusia = hemigeusia =<br>hemialgia   |
| heel of the denture   | مؤخرة البدلة السنية  | فقدان الذوق الشقي   |
| النهاية الخلفية للجهاز السني العلوي أو السفلي ، وهي منطقة الحدبة في البدلة السنية العلوية ، ومنطقة الوسادة الخلفية الرخوية في الجهاز السني السفلي ؛ والجهة الخلفية للنماذج الدراسية التقويمية أيضاً ، التي تُشدب عادة في مستوى واحد ، عندما تكون النماذج في أقصى تداخل إطباقي للحدبات بمساعدة العضة المسجلة . | ميرد هيدستروم  | hemiageusia   |
| Heerfordt's syndrome  | متلازمة هيرفوردت   | فقد أو غياب حاسة التذوق في جانب واحد من اللسان فقط .                                |
| التهاب العينية والنكفية (Uveoparotitis) ، انظر الحمى العنوبية النكفية (Uveoparotid fever) .   | متلازمة هيرفوردت   | hemianaesthesia   |
| height  | ارتفاع ، علو   | تخدير نصفي ، خدر شقي  |
| height of contour   | المحيط الأقصى ، المحيط الأكبر ، المحيط الكبير                                      | hemianalgesia   |
| خط مُحيطي لتاج السن ، يمثل أكبر مُحيط نقطي حول السن .   | ارتفاع ، علو   | تسكين نصفي ، تسكين شقي  |
| height , cusp   | ارتفاع الحدبة ، علو الحدبة   | hemianopia  |
| heloid = ulcer-like   | قَرَحِي الشكل = شبيه بالقرحة   | عمى نصفي ، رؤية نصفية ، عمى شقي   |
| helcosis  | تقرح ، تكون القرحة   | hemiatrophy   |
| heliotherapy  | معالجة بأشعة الشمس   | ضمور نصفي ، ضمور شقي  |
| helix   | حافة الأذن الظاهرة ، حثار الأذن (في علم التشريح) : الحافة المحدبة للأذن الخارجية . | ضمور يصيب نصف عضو أو جزءاً أو جانباً واحداً من الجسم .                              |
| helminth  | طفيلي معوي (دورة طفيلية)   | hemiatrophy , facial  |
| hema- = haema-  | (سابقة) دموي ، دم  | ضمور لساني نصفي   |
| hemangioma = haemangioma  | ورم وعائي  | ضمور لساني نصفي   |
| ورم يتكون من أوعية دموية .  | ورم وعائي  | hemiatrophy, progressive, lingual   |
| hemato- , hemo- = haemato- , haemo-   | (سابقة) دموي ، دم  | متقدم   |
|   |  | صداع نصفي ، الشقيقة   |
|   |  | تعظم الجمجمة النصفي المضخم  |
|   |  | وجهي نصفي ، وجهي شقي  |
|   |  | متعلق بأو يصيب جانباً واحداً من الوجه فقط .   |
|   |  | قصورات وجهية نصفية  |
|   |  | صفر وجهي نصفي   |
|   |  | حالة شاذة من صغر جانب الوجه لقصور في النمو بينما يكون طبيعي التكوين .               |
|   |  | تقلص وجهي نصفي ، تشنج وجهي نصفي   |
|   |  | انقباض مفاجئ لا إرادي وحيد الجانب للعضلات بطول تفرعات العصب الوجهي (Facial nerve) . |
|   |  | فقدان الذوق الشقي   |
|   |  | تذوق بنصف اللسان .  |
|   |  | لساني نصفي ، نصف لساني  |
|   |  | متعلق بـ ، أو يصيب جانباً واحداً من اللسان فقط .                                    |
|   |  | استئصال نصف اللسان  |
|   |  | الإزالة الجراحية لجانب واحد أو نصف اللسان   |
|   |  | التهاب اللسان النصفي ، التهاب نصف اللسان  |
|   |  | التهاب يصيب جانباً واحداً فقط من اللسان .   |
|   |  | شلل اللسان النصفي ، شلل نصف اللسان  |
|   |  | شلل يصيب جانباً واحداً فقط من اللسان .  |



|                              |  |                            |   |
|------------------------------|--|----------------------------|---|
| hemignathia                  | فك نصفى ، انعدام شق الفك<br>غيبية نصف الفك السفلي .  | hemioxia                   | عمى شقي   |
| hemignathus                  | ذوفك نصفى ، عديم شق الفك   | hemipalatalaryngoplegia    | شلل الحنجرة والحنك النصفى   |
| hemihydrate                  | نصف هيدرات ، نصف ماءات<br>هيدرات أو ماءات تتكوّن من جزيء واحد من الماء لكل<br>جزيئين من مادة أخرى في مركب ألفا نصف المائي .<br>يستعمل الجبس نصف المائي المتكلس في جهاز الموصدة عند<br>130 درجة مئوية ، بخلطه مع الماء لأخذ الطبقات السنية .<br>ويستعمل الجبس نصف المائي (Gypsum hemihydrate)<br>المتكلس عند 100 درجة مئوية ، لصب القوالب في<br>المختبرات السننية ويعرف باسم جبس باريس. |                            | شلل يصيب العضلات في جانب واحد من الحنك الرخو<br>والحنجرة .  |
| hemihypalgesia               | نقص حس الألم النصفى  | hemiparalysis              | شلل نصفى  |
| hemihyperesthesia            | فرط حس الألم النصفى  | hemiplegia                 | شلل نصفى ، شلل شقي ، فالج<br>شلل يصيب جانباً واحداً من الجسم .  |
| hemihypermetria              | فرط بروز نصفى ، فرط القياس الشقي<br>تمدد غير طبيعي أو بروز شاذ لنصف عضو أو جزء ما .  | hemiplegia , facial        | شلل وجهي نصفى<br>شلل يصيب جانباً واحداً من الوجه .  |
| hemihyperplasia              | فرط تنسج شقي<br>فرط نمو نسيجي يصيب جانباً واحداً فقط أو نصف عضو<br>أو جزءاً .  | hemiplegia , faciobrachial | شلل وجهي ذراعي نصفى   |
| hemihypertonia               | فرط توتر شقي   | hemiplegia , faciolingual  | شلل وجهي لساني نصفى<br>شلل يصيب جانباً واحداً من الوجه واللسان ، أي يصيب<br>نصف الوجه ونصف اللسان .   |
| hemihypertrophy              | تضخم نصفى ، ضخامة نصفية ،<br>ضخامة شقية<br>ضخامة تصيب جانباً واحداً من الجسم أو نصف الجسم أو<br>عضواً أو جزءاً .   | hemisection = hemisectomy  | تنصيف ، قطع نصفى ،<br>استئصال نصفى ، قطع أحد الجذرين<br>1- إزالة نصف عضو أو تنصيفه .<br>2- (في طب الأسنان) : فصل جراحي لسن متعددة الجذور<br>إلى نصفين وإزالة الجزء المصاب من التاج مصحوباً بالجذر<br>أو بالجذور .                 |
| hemihypoesthesia             | نقص الحس النصفى ،<br>نقص الحس الشقي  | hemisepta defect           | عيب الحواجز النصفى  |
| hemihypogeusia = hemiageusia | نقص حس الذوق النصفى<br>ضعف أو فقدان حاسة التذوق في نصف اللسان .  | hemisepta osseous defects  | عيوب نصف الحواجز العظمية  |
| hemilaryngectomy             | استئصال الحنجرة النصفى   | hemiseptum                 | نصف الحاجز ، شق الحاجز<br>الجزء المتبقي من الحاجز بين السني بعد تلف الجزء الأنسي<br>أو الجزء الوحشي منه نتيجة للاقفة .<br>الجزء المتبقي من العظم بين سنين متلاصقتين في حال<br>وجود آفة داخل العظم في الجانب المجاور للسن الأخرى . |
| hemilingual                  | لساني نصفى ، نصف لساني<br>متعلق بـ ، أو يصيب جانباً واحداً من اللسان فقط ، أي<br>يصيب نصف اللسان .   | hemisphere = hemisphaerium | نصف كرة   |
| hemimacrogllossia            | ضخامة نصف اللسان ، تضخم<br>نصف اللسان<br>فرط النمو الشاذ في الحجم لجانب واحد فقط من اللسان   | hemo- = haemo-             | (سابقة) دموي ، دم   |
| hemimandibulectomy           | استئصال نصف الفك السفلي<br>استئصال جراحي لجانب واحد ، أي نصف الفك السفلي .   | hemoagglutination          | تلازن (راصصة الدم)  |
| hemimaxillectomy             | استئصال نصف الفك العلوي<br>إزالة جراحية لنصف الفك العلوي .   | hemoagglutinin             | ملزنة (تراصص الدم)  |
| hemioptalgia                 | ألم الرأس والعين النصفى ،<br>ألم الرأس والعين الشقي  | hemoblast = hemocytoblast  | خلية دموية بدائية   |
|                              |  | hemocyte                   | خلية دموية  |
|                              |  | hemodent cord              | خيوط سني مرقى ومقبض للثة<br>خيوط متشربة بمحلول قابض يستعمل لإزاحة النسيج<br>اللثوي قبل البدء في إجراء الطبعة ، وأيضا لوقف النز<br>اللثوي أو النزف قبل عملية إصاق التيجان أو الجسور .  |
|                              |  | hemodia                    | فرط حساسية الأسنان  |
|                              |  | hemophilia = haemophilia   | هيموفيليا ، الناعور   |
|                              |  | hemorrhage = haemorrhage   | نزف   |

|                                |   |  |
|--------------------------------|---|--|
| heparin                        | هيبارين   | نصفين . كل نصف يحتوي على عدد من الكروموسومات شبيهة بالعضي التي تحدد شخصية الفرد ، وتحمل الجينات أو العوامل الوراثية .                        |
| hepat- , hepato-               | (سابقة) كبد ، كبدي  | hereditary amelogenesis imperfecta   |
| hepatic                        | كبدي ، مكبود  | الوراثي  |
| hepatitis                      | التهاب الكبد  | hereditary dentogenesis imperfecta   |
|                                | التهاب في الكبد ، يؤدي إلى حالة تعرف باليرقان (Jaundice) .  | سوء تكون العاج   |
| hepatitis , acute infective    | التهاب الكبد العدواني الحاد   | الوراثي  |
|                                | نوع حميد من الالتهاب الكبدي يتسبب عن فيروس التهاب الكبد A ، ويتميز بالحمى أو ارتفاع حرارة الجسم ، واليرقان وضخامة الكبد .   | نقص تمعدن الميناء الوراثي  |
| hepatitis , homologous serum = | التهاب الكبد المصلي   | hereditary enamel hypoplasia   |
| serum hepatitis                | المماثل = التهاب الكبد المصلي   | نقص تنسج الميناء الوراثي   |
| hepatitis , infective          | التهاب الكبد العدواني   | hereditary gingival fibromatosis =   |
|                                | أي نوع من الالتهاب الكبدي سببه فيروس نوعي ؛ ينتشر المرض نتيجة عدوى رذاذية .   | الوراثي = داء القيل اللثوي   |
| hepatitis , infectious         | التهاب الكبد العدواني   | elephantiasis gingivae   |
| hepatitis , serum              | التهاب الكبد المصلي   | hereditary haemorrhagic telangiectasia =   |
|                                | مرض خطير معدّل الموت بسببه عالي ، يحمل فيروس بواسطة الدم ، وينتقل من شخص مريض بواسطة الأدوات والإبر الملوثة . العناية الفائقة مطلوبة في علاج مثل هؤلاء المرضى ويجب الاهتمام التام بطرق التعقيم . يكون بعض المرضى حاملين للمرض دون أن يعلموا أو بدون أعراض ظاهرة للمرض . | الشعرية النزفي الوراثي = Rendu-Osler-Weber's disease   |
| hepatitis , viral              | التهاب الكبد الفيروسي   | مرض ريندو - أوسلر - فيبر   |
|                                | نوعان : التهاب الكبد العدواني (Infectious hepatitis) والتهاب الكبد المصلي (Serum hepatitis) .   | مرض وراثي يتميز بمناطق عديدة من أورام الأوعية الدموية وتوسعها ، على مخاطية الفم والجلد ، التي تصبح نزوفة .                                   |
| herbivorous                    | أكل الأعشاب ، يقتات الأعشاب ، عاشب  | hereditary hypocalcification   |
| Herbst's appliance             | طريقة هربست ، جهاز هربست  | نقص التكمس الوراثي   |
|                                | طريقة تقويمية ثابتة أو نزوة مشابهة للمنشط (Activator) تجبر الفك السفلي في وضع أمامي ليماثل التصحيح السهمي (Sagittal correction) للتصنيف الثاني من سوء الإطباق (Class II malocclusion) .   | hereditary hypoplasia of teeth   |
| hereditary                     | وراثي   | نقص تنسج الأسنان الوراثي   |
|                                | متعلق بالوراثة ، أي بانتقال الصفات الوراثية من جيل إلى جيل . تختص هذه الصفات بشكل الجسم وتركيبه ، وطبيعة الشخص ، ونشاطه الجسماني والعقلي . تتضاعف الخلايا الجنينية للإنسان بعد الإخصاب بتكرار انقسامها إلى  | hereditary , identical   |
|                                |   | وراثية مثيلية  |
|                                |   | داء السلالات المعوي = hereditary intestinal polyposis =  |
|                                |   | الوراثي = متلازمة بيتز وجيفر Peutz-Jegher's syndrome   |
|                                |   | العاج الغميم الوراثي = hereditary opalescent dentine =   |
|                                |   | سوء تكون العاج ، dentinogenesis imperfecta   |
|                                |   | تكون العاج المعيب  |
|                                |   | زهري وراثي hereditary syphilis   |
|                                |   | وراثة heredity   |
|                                |   | انتقال الصفات الوراثية من الوالدين إلى الأطفال أو الأجيال التالية .  |
|                                |   | عصب هيرنج Hering's nerve   |
|                                |   | نسبة إلى هـ . أ . هيرنج H.E.Hering ، 1866 - 1948 ، خبير ألماني بالفيزيولوجيا .   |
|                                |   | فرع الجيب السباتي من العصب اللساني البلعومي .  |
|                                |   | الذباح الهربسي herpangina  |
|                                |   | إصابة التجوف الفموي بفيروس كوكساكي A ، وتظاهر بألم الحلق ، والصداع ، والحرارة ، مع وجود حويصلات صغيرة على اللسان والبلعوم ، تتقرح فيما بعد . |
|                                |   | الهريس ، الحلا herpes  |

|   |   |
|---|---|
| عدوى فيروسية تسبب التهاباً حاداً في الجلد ، تتظاهر بطفح جلدي ذو طبيعة حادة ومجموعات من الحويصلات أو النفطات الصغيرة . يوجد منه نوعان : الهربس النطاقي (Herpes simplex) .  | الجانب الخاطيء ، فيتسبب الرصاص الموجود على ظهر الفلم في حدوث هذا النموذج في الفلم الشعاعي المظهر .  |
| herpes facialis   | الهربس الوجهي ، هربس الوجه  |
| herpes fibrilis   | هربس الحمى  |
| herpes gingivostomatitis  | التهاب الفم واللثة الهربسي  |
| عدوى بفيروس الهربس البسيط ، تتميز بحويصلات في الفم وعلى اللثة الحفافية واللثة المتصقة ، واعتلال العقد اللمفية ، وإحساس عام بالمرض ، وحمى .  | غمد جذر هرتفيج Hertwig's epithelial root sheath   |
| herpes labialis   | هربس شفوي   |
| هربس بسيط على شكل نفطات (Blisters) تظهر على الشفاه . يُسمى أيضا حلاء الشفة أو قُرح باردة (Cold sores)   | الظهاري   |
| herpes recurrent  | هربس ناكس   |
| herpes simplex  | هربس بسيط   |
| عدوى فيروس الهربس يوجد منه نوعان : النوع الأول والنوع الثاني . يظل الفيروس ساكناً في الجلد أو في العقد العصبية حتى حدوث الاندفاعات الهربسية الناكسة ، وتظهر بشكل حويصلات هربسية (Herpes vesicles) تصيب الأغشية المخاطية بشكل خاص ، وتنشأ على حواف الشفاه وفتحتي الأنف ، وهي حالة قليلة الحدة ، لأن البثرات أو الحويصلات ليس لها علاقة بتفرعات الأعصاب .                       | غمد هرتفيج Hertwig's sheath = epithelial root sheath (غمد الجذر الظهاري)  |
| herpes zoster = shingles  | الهربس النطاقي  |
| عدوى فيروسية حادة يسببها فيروس الحماق النطاقي الذي يصيب العقد العصبية الظهرية الجذرية . يتظاهر بحويصلات مؤلمة على المناطق الجلدية التي تعصبها الأعصاب الحسية المحيطة للعقد العصبية الجذرية المصابة . تنتشر حويصلات شديدة الألم على الجلد على مسار الأعصاب الجلدية ، في الصدر والوجه ؛ تحدث إصابة الوجه عندما يصاب العصب القحفي الخامس (العصب مثلث التوائم Trigeminal nerve) . | نسبة إلى ف. أ. و. هرتفيج ، W.A.O.Hertwig ، 1849 - 1922 ، مُشرَح ألماني .  |
| herpetic  | هربسي   |
| متعلق بالعُقْبُول (الهربس : Herpes) .   | امتداد للظاهرة المينائية الخارجية والداخلية عند الحد السفلي لعضو الميناء ، وهو المحفز لتكوين عاج الجذر ويحدد شكل الجذر المستقبلي .                    |
| herpetic gingivitis   | التهاب اللثة الهربسي  |
| herpetic gingivostomatitis  | التهاب الفم واللثة الهربسي  |
| herpetic stomatitis   | التهاب الفم الهربسي   |
| herring-bone pattern  | نموذج عظم الرنكة  |
| نموذج يظهر حينما يتعرض الفلم الشعاعي للأشعة من  | hetero- , hetero  |
|   | مُتباين ، مُتغير ، مُتخالِف ، مُتخالف ، مُنوع   |
|   | heterocellular  |
|   | متنوع الخلايا ، مختلف الخلايا   |
|   | يتكون من أنواع مختلفة من الخلايا .  |
|   | heterodont  |
|   | متنوع الأسنان ، متباين الأسنان  |
|   | مصطلح في علم الإنسان ، يشير إلى حيوان ذي أسنان متنوعة الأشكال مثل : القواطع والأنياب والضواحك والأرحاء إلخ . عكس متماثل الأسنان (Homodont) .          |
|   | heterogeneous   |
|   | متغاير الجنس ، مخالف الجنس ، متغاير ، غيري المنشأ   |
|   | يتكوّن من مواد مختلفة أو يشتق من أجناس مختلفة ، عكس متماثل أو متجانس (Homogenous) .   |
|   | heterogeneous graft = xenograft   |
|   | طعم مغاير ، طعم غيري  |
|   | المنشأ = طعم غريب ، طعم غيري  |
|   | انظر طعم (Graft) .  |
|   | heterograft = xenograft   |
|   | طعم غيري ، طعم مغاير  |
|   | مصطلح قديم يقابل مصطلح طعم غريب أو أجنبي (Xenograft) ؛ طعم يؤخذ من أحد الأجناس ويوضع في جنس آخر . انظر طعم (Graft) ؛ طعم مغاير (Heterogenous graft) . |
|   | heteroplasia  |
|   | تشكّل مغاير ، تنسج مختلف  |
|   | تكوّن نسيج شاذ إما في تركيبه أو في مكان تكوينه .  |
|   | heteroprosopus  |
|   | متغاير الوجهين  |
|   | heterostomy   |
|   | فم متغاير ، فم غير متناظر   |
|   | حالة فم متخالف أو غير متناظر .  |
|   | heterotherapy   |
|   | معالجة متخالفة ، معالجة لانهجية   |

|   |  |                           |   |
|---|--|---------------------------|---|
| heterotopic   | في موضع مغاير  | هيكو                      | فُواق   |
|   | موجود في مكان غير مكانه الطبيعي .  | hiccough                  | فُواق   |
| heterotrophic   | مختلف التغذية ، غيري التغذية   | hiccup = hiccough         | فُواق   |
|   | متعلق بالكائنات التي تحتاج إلى مصدر معقد ، مثل الكربون للتغذية والنمو ؛ على عكس ذاتي التغذية (Autotrophic) .   | hidden braces             | دعامات مُختلفة ، مَشابك مختلفة ، سناد مُقومٍ مُخبأ ، مُقومٍ مُخبأ مصطلح عامي للطبائِق التقويمية اللسانية .  |
| Hewitt's prop   | مُبعد هبوت   | Higginson's syringe       | محقنة هجنسون  |
|   | أنظر مُبعد فمي (Mouth prop) .  |                           | انظر مُحقنة (Syringe) .   |
| hex- , hexa-  | (سابقة) ستّة   | high                      | مُرتفع ، عال  |
| hiatal  | فُرجوي   | high copper amalgam alloy | خليطة الأملغم الغنية بالنحاس  |
|   | متعلق بفوهة ، فتحة ، فرجة .  |                           | انظر خليطة (Alloy) .  |
| hiatus  | فرجة الأذن   | high blood pressure       | ضَغَط دم مُرتفع   |
| hiatus , buccal = transverse facial cleft   | فُرجة فموية =  | high blood urea           | ارتفاع يوريا الدم   |
|   | فلح الوجه المستعرض   |                           | ارتفاع نسبة البول في الدم .   |
| hiatus , ethmoidal = hiatus semilunaris   | فرجة غربالية =   | high fusing               | انصهار عال  |
|   | فتحة عظمية هلالية  |                           | أي نوع من الخزف ينصهر (يسيح أو يبيع) عند درجة حرارة أعلى من درجة انصهار الذهب ، يُسمّى ذو انصهار عال (High fusing) . الأنواع الأخرى من الخزف تصنّف بأنها ذات انصهار منخفض (Low fusing) .  |
| hiatus , facial = hiatus of facial canal = hiatus of canal for greater petrosal nerve | فرجة وجهية = فُرجة القناة الوجهية = فُرجة قناة العصب الصخري الكبير   | high fusing porcelain     | خَزَف مرتفع حرارة الانصهار ، خَزَف ذو انصهار عال  |
| hiatus , facial canal   | فرجة القناة الوجهية  | high groove               | تَلَم مرتفع ، مِيزاب مُرتفع   |
| hiatus , maxillary = hiatus of maxillary sinus  | فرجة الفك العلوي = فرجة جيب الفك العلوي  | high labial bow           | قوس شفوية عالية ، قوس شفوية مرتفعة  |
|   | فتحة على السطح الداخلي للفك العلوي ، تصل التجويف الأنفي والجيب الفكي العلوي . تُسمّى أحياناً الفرجة الهلالية (Semilunar hiatus) .  |                           | سلك صلب سميك من الحديد الصامد ، يثنى ليطابق الناحية الخدية للقوس السنوية العلوية بحيث يكون أعلى من الأسنان العلوية . قد يحمل أسلاكاً أرفع تُلف عليه بشكل نوابض على هيئة حرف "T" أو وزرات نابضة (Apron springs) من أجل شدّ الأسنان القاطعة الأمامية ؛ وتثبت نهايات القوس بالصفحة القاعدية الأكريلكية كطبقة تقويمية نزوعة . |
| hiatus of canal for greater petrosal nerve  | فرجة قناة العصب الصخري الكبير  | high-level fracture       | كسّر ذو مستوي عال   |
|   | فتحة في الجزء الصخري من العظم الصدغي تؤدي إلى القناة الوجهية ، وتحتوي على العصب الصخري الكبير ، وفرع من الشريان السحائي الأوسط (Middle meningeal artery) .                                   |                           | انظر كسر لوفور الثالث (LeFort's III fracture) .   |
| hiatus of canal for lesser petrosal nerve   | فرجة قناة العصب الصخري الصغير  | high lip line             | خط الشفة العلوي   |
|   | فتحة صغيرة في الجزء الصخري من العظم الصدغي يمر من خلالها العصب الصخري الصغير .   |                           | أقصى ارتفاع تصل إليه الشفة العليا في العمليات الوظيفية ، أو حينما يبتسم المريض (كما تقاس على عضّة الشمع الإطباقية) .  |
| hiatus semilunaris  | الفرجة الهلالية  | high noble alloys         | خلاط نفيسة للغاية   |
|   | انخساف طويل منحني ضيق في القناة الوسطى للأنف ؛ يؤدي إلى الجيوب الأنفية المجاورة للأنف : الفتحة العلوية لتصرف الجيب الجبهي ، والفتحة السفلية (فتحة الفك العلوي) تؤدي إلى الجيب الفكي العلوي . |                           | خليطة تحتوي على الأقل 60٪ من المعادن النفيسة . من هذا الجزء من المعادن النفيسة 40٪ على الأقل لابد أن تكون ذهب   |

والباقي 20٪ من معادن نفيسة أخرى . الباقي من الـ 40٪ من الخليطة يتكون من المعادن القاعدية (Base metals) .

|   |  |
|---|--|
| high point  | نقطة مرتفعة  |
| high pressure   | ضغط عال  |
| high pressure sterilization   | تعقيم بالضغط العالي  |
| high pressure sterilizer  | مُعقمة بالضغط العالي   |
| high speed  | عالي السرعة  |
| high surface  | سطح مُرتفع   |
| Highmore , antrum of = maxillary sinus  | جيب هايمور ، غار هايمور = الجيب الفكّي العلوي  |
| highmoritis   | التهاب جيب هايمور ، التهاب الجيب الفكّي  |
|   | نسبة إلى ن. هايمور N.Highmore ، 1685 - 1613 ، مُشرح إنجليزي .  |
|   | التهاب جيب هيومور أو الجيب الفكّي العلوي .   |
| high-speed  | عالي السرعة  |
| hilar   | نقيري ، سُري   |
|   | متعلق بالنقيير أو السرة أو الفجوة (Hilus) .  |
| hillock   | بروز   |
| hilum   | نقيير  |
| hilus = hilum   | نقيير  |
|   | نقرة أو فتحة في عضو ، حيث تدخل الأوعية أو القنوات عادة .   |
| hilus nuclei dentalis   | نقيير النواة السنّية   |
| himantosis  | استطالة اللهاة   |
| hind-brain  | الدماغ الخلفي ، الدماغ المؤخر  |
|   | انظر الخيخ (Cerebellum) .  |
| hinge   | مُفصّلة ، رزة  |
| hinge axis = condylar axis = condyle axis = mandibular axis = transverse axis | محور مفصلي رزي = محور الفك السفلي = محور اللقمة = محور الفك السفلي = محور معترض  |
|   | محور أفقي هو عبارة عن خط وهمي يمر من خلال لُقمتي الفك السفلي ، يدور حوله الفك السفلي أثناء الفتح أو الإغلاق دون أية حركة جانبية أو حركة أمامية . |
| hinge axis point  | النقطة المحورية المفصلية الرزية  |
|   | نُقطة مرجعية على الجلد ، تتطابق مع المحور المفصلي الطرفي للفك السفلي .   |
| hinge axis locating face-bow = hinge bow                                      | قوس وجهية لتعيين المحور المفصلي = قوس رزية   |
|   | انظر قوس وجهية ذات محور-Adjustable axis face-bow (Adjustable axis face-bow) .  |

|                                     |   |
|-------------------------------------|---|
| hinge-bow = adjustable axis         | قوس رزية = قوس وجهية  |
| face-bow = kinematic                | قابلة للتعديل ذات محور =  |
| face-bow                            | قوس وجهية حركية   |
|                                     | قوس وجهية ذات طرفين مُدرجين ، قابلين للتعديل للسماح بتحديد محور دوران الفك السفلي أو المحور البكري لدوران الفك السفلي . |
| hinge joint = Ginglymus             | مفصل رزي  |
|                                     | مفصل يسمح بالحركة حول محور .  |
| hinge movement                      | حركة رزية   |
|                                     | حركة فتح أو غلق الفك السفلي على محور بكري .   |
|                                     | حركة مفصلية تماثل الحركة البكرية أو الرزية ولكنها تسمح بمرونة الحركة أكثر من أن تكون بكرية مستقيمة .                    |
|                                     | يسمح المفصل الفكّي الصدغي بحركة أمامية (حركة قاطعة) ، وحركة جانبية ، وحركة دورانية ، وحركة متراجعة .                    |
| hinge position                      | وضع رزي   |
|                                     | وضع الأجزاء بأسلوب يسمح بحركة بكرية بينها .   |
| hinge position , condylar           | وضع بكرّي لُقمي   |
|                                     | وضع لُقمتي الفك السفلي في الجوف العنابي بحيث تكون الحركة المحورية البكرية ممكنة .                                       |
| hinge position , mandibular         | الوضع البكري للفك السفلي  |
|                                     | وضع الفك السفلي بالنسبة للفك العلوي ، بحيث تكون حركات فتحه وغلقه حول المحور البكري ممكنة .                              |
| hinge position , terminal           | وضع بكرّي نهائي   |
|                                     | وضع الفك السفلي بالنسبة للفك العلوي ، بحيث تتم الحركة المحورية البكرية .  |
| hip                                 | ورك ، مفصل الفخذ  |
| Hirschfeld canal's = nutrient canal | قناة هرشفيلد = قناة سنية مغذية  |
|                                     | نسبة إلى أ. هرشفيلد I.Hirschfeld ، 1965 - 1881 ، طبيب أسنان أمريكي .  |
| Hirschfeld's nerve                  | عصب هرشفيلد   |
|                                     | نسبة إلى ل. م. هرشفيلد L.M. Hirschfeld ، 1876 - 1816 ، مشرّح بولندي .   |
|                                     | الفرع اللساني من العصب الوجهي حيث يمتد ليكون عُروة هالر (Haller's ansa) .   |
| Hirschfeld's points                 | أفمّاع هرشفيلد  |
|                                     | أفمّاع فضية مُدرّجة تستعمل لتسجيل العمق السريري للجيب حول السني على الصور الشعاعية .                                    |

|                                  |  |                                    |   |
|----------------------------------|--|------------------------------------|---|
| <b>hirudiniasis</b>              | داء العلق  | <b>histology = microanatomy</b>    | علم الأنسجة = التشريح الدقيق  |
|                                  | عدوى الفم والمجرى التنفسي العلوي بالعلق (Leeches) .  |                                    | دراسة التركيب المجهرى لأنسجة الجسم باستخدام وسائل صباغية خاصة .   |
| <b>hist- , histio- , histo-</b>  | (سابقة) نسيج ، نسيجي   |                                    | <b>histopathologic = histopathological</b> ، نسيجي مرضي ، هيستوباثولوجي   |
| <b>histamine</b>                 | هستامين  |                                    | متعلق بعلم أمراض النسيج (Histopathology) .  |
|                                  | مادة توجد طبيعياً في شكل غير نشط في معظم أنسجة الجسم ، يفرزها الجسم استجابة للرضح أو للكيمائيات المهيجة أو لدغات الحيوانات أو الأضداد أو مسببات الحساسية . تؤثر على الإفرازات المعوية ، والعضلات ، والأوعية الدموية وتجعلها تتمدد ، وينتج عن ذلك انخفاض في ضغط الدم . تأثيراتها غير المستحبة هي : الانتفاخ أو التورم ، قُصور أو هبوط الدورة الدموية ، وتشنج الشَّعب الهوائية . المضاد الأكثر تأثيراً عليه هو : الأدرينالين . يمكن استعمال مُضادات الهستامين بشكل خاص في التفاعلات الأرجية (Allergic reactions) . |                                    | علم أمراض النسيج ، دراسة باثولوجيا الأنسجة ، بحث التغيرات المرضية في الأنسجة دراسة مجهرية للتغيرات الدقيقة في الأنسجة المريضة ؛ علم الأمراض النسيجية (Histological pathology) .   |
| <b>histiocyte = histoblast</b>   | منسجة  | <b>histopathology , gingivitis</b> | هيستوباثولوجيا التهاب اللثة ، الدراسة النسيجية المرضية لالتهاب اللثة  |
|                                  | خلية بالعة ثابتة (Fixed macrophage) ؛ خلية غير متغيرة في النسيج الضام.   | <b>histoplasma</b>                 | النوسجة   |
| <b>histiocytosis-X</b>           | كثرة المنسجات الإكسية  | <b>histoplasmosis</b>              | داء النوسجات  |
|                                  | مجموعة مركبة من الأمراض ، تشترك في وجود شدوذ في بعض الخلايا الملتهمة الكبيرة (المنسجات Histiocytes) . مجموعة الأمراض هذه هي : الورم الحبيبي اليوزيني (Eosinophilic granuloma) ، داء هاند - شولر - كريستيان (Hand Schuller-Christian's disease) ، ومرض ليتيرير - سيوي (Letterer- Siwe's disease) .  |                                    | عدوى فطرية مُنتشرة تسببها النوسجة المغددة ، تؤدي إلى آفة عقيدية متقرحة ، تشاهد دائماً على الشفتين ، واللسان ، والحنك والغشاء المخاطي .  |
| <b>histoblast</b>                | الأرومة المنسجة  | <b>history</b>                     | تاريخ ، سيرة  |
| <b>histochemistry</b>            | الكيمياء النسيجية  | <b>history , case</b>              | تاريخ الحالة  |
|                                  | استعمال التفاعلات الكيميائية والفسولوجية المعروفة للتعرف على المواد الكيميائية داخل أنسجة الجسم . وهو فرع من أفرع علم الأنسجة .  | <b>history , dental</b>            | التاريخ السني   |
| <b>histochemotherapy</b>         | العلاج الكيميائي للأنسجة   | <b>history , medical</b>           | التاريخ الطبي   |
| <b>histodifferentiation</b>      | تمايز نسيجي  | <b>history , past dental</b>       | التاريخ السني السابق  |
| <b>histogenesis</b>              | تَنسَج ، تكون النسيج   | <b>history , patient's</b>         | سيرة المريض   |
|                                  | تطور الأنسجة في الجنين .   | <b>history , taking</b>            | مُسائلة المريض ، أخذ المشاهدة   |
| <b>histogram</b>                 | صُور نسيجية ، رسم بياني نسيجي ، مخطط توزيع التواتر   | <b>HIV disease</b>                 | داء فيروس العوز المناعي البشري (الإيدز)   |
|                                  | رسم بياني ترسم فيه القيم على شكل مستطيلات .  | <b>hoarseness</b>                  | بُحَّة ، جُشَّة الصوت ، صَحَل   |
| <b>histologic = histological</b> | نُسْجِي ، نَسِجِي ، هيستولوجي  | <b>Hodgkin's disease</b>           | داء هودجكين   |
|                                  | متعلق بعلم دراسة الأنسجة (الهستولوجيا Histology) .   |                                    | ورَم لمفي عُدي متعدد . تضخُّم مترق غير مؤلم للغدد اللمفية في جميع أنحاء الجسم ، مميت غالباً يمكن أن يستمر لفترة طويلة من السنين ، حيث يصاب المريض بالضعف وفقر الدم .  |
| <b>histological chemistry</b>    | كيمياء نسيجية  | <b>hoe</b>                         | قدوم  |
|                                  |  |                                    | أداة يدوية قاطعة مائلة للفأس لها نَصَل ذو حد قاطع عمودي على المحور الطولي للمقبض . (أي يُكوّن زاوية قائمة مع المقبض) ، عادة ما يكون ذا زاوية مضاعفة ويستخدم لإزالة أنسجة السن الصلبة بواسطة حركة سحب ، كما يستعمل للتشذيب ، ولجعل الزوايا الخطية والزوايا النقطية حادة ؛ يستخدم أيضاً في تجريف أسطح الجذور وإزالة الرواسب الجيرية . |
|                                  |  |                                    | انظر الأدوات حول السنينة (Periodontal instruments) .  |

**hoe , periodontal** قدوم النسيج الداعمة  
أداة تستعمل لإزالة القلح والرواسب الأخرى المتكونة على  
سطح السن .

**holder** حامل ، ماسك ، ممسك  
أداة لمسك شوكة عصب قناة الجذر ، والمناديل الورقية ،  
والإبر ، وأفلام التصوير الإشعاعي ، والحاجز المطاطي ،  
إلخ .

**holder, broach** حامل الإبرة الشائكة  
يستخدم أثناء معالجة أقتية الجذور .

**holder, cotton wool** حامل القطن ، علبه القطن

**holder, dental floss** حامل الخيط السني

**holder, matrix band** حامل شريط المسندة

**holder, mercury** وعاء الزئبق

**holder, napkin** حامل الفوطة

**holder, needle** حامل الإبرة

**holder, root canal instrument** حامل أداة معالجة الأقتية

**holder, rubber dam** حامل الحاجز المطاطي

**holding** حمل ، إمساك ، مسكة

**holding arch** قوس مُمسكة ، قوس حاملة  
انظر طبقة قوسية ممسكة (Holding arch appliance) . انظر  
قوس لساني (Lingual arch) .

**holding , instrument** ماسك الأداة

**hollow** مُجوف ، أجوف ، تجويف

**hollow , Sebileau's** تجويف سيبليو

**homalocephalus** مُسطح الرأس  
شخص ذو رأس مُسطح .

**homalouranus = homaluranus** مُسطح الحنك  
شخص ذو قوس حنكية مسطحة غير اعتيادية .

**home-care** عناية منزلية ، عناية بيتية

**homeo- , homo- , homoeo- , homoio-** (سابقة) مائل ،  
متشابه ، شبيه ، مُتجانس

**homeodont** متشابه الأسنان ، متمائل الأسنان

**homeopathy** المعالجة المثلية  
معالجة الداء بإعطاء المصاب جرعات صغيرة من دواء لو  
أعطي لشخص سليم لأحدث عنده أعراضاً مثل أعراض  
المرض المعالج . وهو نظام علاجي يعتمد أساساً على نظرية  
أن الأمراض تعالج بواسطة الأدوية التي تسبب أعراضاً  
مشابهة للأعراض التي يسببها المرض . تعطى الأدوية  
بجرعات صغيرة جداً ، بواسطة التخفيف الزائد للدواء .

**homeotherapy** المعالجة المثلية

**homodont = homeodont** مُتمائل الأسنان ، مُتشابهة  
الأسنان  
مصطلح في الأثروبولوجيا يستخدم للدلالة على أن الحيوان  
ذو أسنان متمائلة ، أي أن له نوع واحد فقط من الأسنان على  
عكس ذوات الأسنان المتباينة أو مختلفة .

**homogeneous** مُتجانس ، مُتمائل  
مُكوّن من نوع واحد أو جنس واحد أو بنية واحدة ؛ عكس  
متباين (Heterogeneous) .

**homogeneous graft = allograft** طعم متمائل  
انظر طعم (Graft) .

**homogeneous** متجانس  
ينحدر من جنس واحد يصبح متمائلاً ؛ على عكس  
متباين ، متغاير (Heterogeneous) .

**homograft = allograft** طعم مثلي  
مصطلح قديم للطعم الغيري (Allograft) . وهو طعم بين  
أشخاص من نفس الجنس ؛ أي طعم يؤخذ من شخص ثم  
يُنقل إلى شخص آخر من نفس الجنس ، انظر طعم (Graft) .

**homograft , isogeneic** طعم متجانس إسوي  
طعم بين أشخاص متمائلين وراثياً (مثل : توأمين  
متمائلين) ؛ طعم متمائل الطراز الجيني (Isograft) .

**homolateral= ipsilateral** متمائل الجانب ، متجانس الجانب

**homologous** مُتشاكل ، متمائل التركيب ، متجانس التركيب  
ذو بنية مماثلة أو مشابه في الوضعية ولكن ليس بالضرورة  
في الوظيفة .

**homology** تنادد

**hood** غطاء ، قُلنسوة ، قُبعة ، مقنعة

**hood crown** تاج ذو قلنسوة ، تاج ذو واقية  
تاج ذو نصف غطاء ، يُغطي السطح اللساني ، والسطح  
الملاصق ، والسطح الإطباق من السن .

**hood , tooth = dental operculum** قُلنسوة السن = وصاد  
سني ، غطاء السن  
جزء من مخاطية الفم تبقى فوق السطح الإطباق لرحى  
خلفية أثناء بزوغها .

**hook** حصّ ، حُطاف ، كُلاب ، صنارة

1- (في طب الأسنان) : أداة مُحنّية من السلك أو من مادة  
مرنة ، تستعمل لتلف حول السن ، إما لتقويته ودعمه أو  
للارتكاز من أجل شد أو سحب سن أخرى .

2- (في الجراحة) : أداة جراحية ذات طرف منحنٍ دقيق

تستعمل لمسك وإبعاد الأنسجة أثناء إجراء المداخلة السنية .  
 3- (في تقويم الأسنان) : عُرْوَة معدنية أو انحناء ممتد من  
 سلك قوسي أو ملتحم ، يلتحم ذاتيا بالسلك القوسي أو  
 بشرط أو بحاصرة . يستخدم الخطاف لتطبيق شد مرن أو  
 لربط الأسنان بالسلك القوسي . انظر حُطَاف ج . هوك  
 . J.Hook

hopeless يائس ، ميؤوس منه  
 hopeless teeth أسنان ميؤوس منها  
 hora decubitus = h.d عند موعد النوم (لاتينية)  
 تُستعمل في كتابة الوصفة الطبية .  
 hora somni = h.s. موعد النوم ( لاتينية )  
 تستعمل في كتابة الوصفة الطبية .  
 horizontal أفقي  
 horizontal angulation تزوُّ أفقي ، مَيْل أفقي  
 (في التصوير الشعاعي) : وضع رأس الأنبوب ، بحيث  
 يكون الشعاع في مستوى أفقي .  
 horizontal direction اتجاه أفقي  
 horizontal group مجموعة أفقية ، فئة أفقية  
 تتعلق بمجموعة الألياف الرباطية .  
 horizontal overbite تراكُّب العَضَّة الأفقي ، تجاوز إطباق  
 أفقي ، تجاوز أفقي ، دفع  
 horizontal overlap = overjet تجاوز أفقي ، دفع ، بروز  
 تجاوز أفقي ، حيث تبرز الأسنان العلوية بعيداً عن الأسنان  
 السفلية في الاتجاه الأفقي .  
 horizontal plane مستوى أفقي  
 انظر مستوى (Plane) .  
 horizontal plate صفيحة أفقية  
 horizontal splint جبيرة أفقية  
 جبيرة معدنية مصبوبة تستعمل لتثبيت القواطع السفلية  
 المتقلقلة ، حيث تمرر بينها وتلصق في مكانها على  
 الأسنان .  
 horizontal surfaces سطوح أفقية  
 hormion النقطة العظمية الأولى ، نقطة القليدي  
 نقطة تلاقي عظم الميكة (Vomer) والعظم الوددي  
 (Sphenoid bone) ، بين جناحي عظم الميكة (Alae of the  
 vomer) ؛ وهي علامة لقياس الجمجمة .  
 hormone هرمون ، خلط ، حائة  
 مادة تفرز بواسطة الغدد الصماء ، أي «الغدد عديمة القناة»  
 وتصب مباشرة في مجرى الدم لتنبيه أعضاء أخرى ؛

تعمل الهرمونات كرسائل كيميائية لتنبيه أو تثبيط بعض  
 أنشطة الأعضاء مثل : النمو ، والتناسل ، والتفاعلات  
 العقلية .

horn قرن  
 نثوء أو بروز مؤثف مُستدق .  
 horn of the pulp قرن اللب  
 انظر قرن اللب (Pulp horn) .  
 horn , pulp قرن اللب  
 أحد الامتدادات التي تشبه القرن من حجرة اللب إلى تاج  
 السن .  
 Horner's teeth أسنان هورنر  
 نسبة إلى و . أ .هورنر ، 1853-1793 ، W.E.Horner ،  
 طبيب أسنان أمريكي  
 أسنان قاطعة ذات أثلام أفقية يسببها عوز ميناء السن .  
 Horner's syndrome متلازمة هورنر  
 اضطراب وحيد الجانب للأعصاب الودية العنقية ، ويتظاهر  
 بتضيق بؤبؤ العين ، واسترخاء الجفن العلوي ، وجفاف  
 الجلد ، نتيجة لعدم إفراز العرق بالجزء المصاب .  
 horny قرني ، مُتقرن  
 horny scales حراشف قرنية  
 horseshoe حدوة الحصان ، نضوة  
 hospital مستشفى ، مشفى  
 hospital , dental مستشفى سني  
 host ثوي للطفيلي ، حاضن ، عائل ، مضيف  
 كائن حي يعيش عليه كائن حي آخر ، مثل الطفيلي .  
 hot حار ، ساخن  
 hot air هواء حار  
 hot air syringe محقنة الهواء الحار  
 أداة تدفع بهواء حار مضغوط من خلال فوهة تعمل  
 بواسطة زناد آلي ، يسخن الهواء كهربائيا حتى لايسبب  
 ألماً حينما تتعرض له الحفرة المحضرة . في السابق كان  
 الهواء يمر فوق مصباح كهربائي معدني لتدفئة الهواء قبل أن  
 يُدفع خارج الفوهة .  
 hot air sterilization التعقيم بالهواء الحار  
 hot air sterilizer مُعقمة الهواء الحار  
 hot water ماء ساخن  
 hot water rinses غسولات الماء الساخن  
 Hotchkiss's operation عملية هوتشكيس  
 نسبة إلى ل . و . هوتشكيس L.W.Hotchkiss ، 1859 ،  
 1926- ، جراح أمريكي .



نوع من ماسكات الإبر الجراحية يستخدم في جراحة ترميم فـلح الحنك .

HTLV III = Human T-cell 3 [مختصر] فيروس

المنجذب للخلية اللمفية T بالإنسان  
Lymphotropic  
Virus three

يعتقد أنه العامل المسبب لمتلازمة عوز المناعة . يُدمر الفيروس آلية جهاز المناعة في الجسم وبذلك يسمح بانتعاش وتكاثر الجراثيم ، التي تسبب التهاب المعدة والأمعاء ، والالتهاب السحائي ، والتهاب الرئة ، والتهاب الدماغ . تظهر الأعراض الفموية للمرض مبكراً ، وتشتمل على ساركومة كابوزي ، والهريس ، وداء المبيضات . انظر أيضاً مرض الإيدز (AIDS) ساركومة كابوزي (Kaposi's sarcoma) .

human إنساني ، بشري ، آدمي

human immuno deficiency virus = فيروس العوز المناعي

HIV البشري

humectant 1 - ترطيب

2- مُرطب ، مُبلل

أي عامل أو مادة ترطيب .

humerus عظم العَضد ، العَضد

عظم الذراع العلوي الممتد من الكتف إلى المرفق .

Humphry's operation عملية همفري

نسبة إلى ج. م. همفري G.M.Humphry ، 1820 - 1896 ،

جراح إنجليزي .

عملية جراحية لاستئصال لقمة الفك السفلي .

Hunter-Schreger's bands = شرائط هنتر وشريجر =

Schreger's lines in enamel خطوط شريجر في ميناء السن

Hurler's syndrome = gargoylism متلازمة هيرلر = داء

الغرقلية

عيب خلقي ولادي استقلابي ، يؤدي إلى التخلف

العقلي ، وتسطح الارتفاع الأنفي . وتشوهات أخرى في

العظم ، وأحياناً الصمم وعيوب قلبية .

Hurter-Driffield's curve = منحنى هيرتر - دريفيلد

H&D curve

رسم بياني لكثافة الفلم الشعاعي بحسب لوغاريتم تعرض

الفلم للإشعاع النسبي . من منحنيات هيرتر ودريفيلد H &

D curves ، يمكن مقارنة الأفلام الشعاعية من حيث تباينها

وسرعتها النسبية .

Hutchinson's incisors قواطع هتشنسون

عملية جراحية لإزالة سرطانة شذقية (Buccal carcinoma) تشتمل على استئصال جزء من الفك السفلي ، وأحياناً جزء من الفك العلوي ، مع جراحة تجميلية ترميمية للخد بظعم من أنسجة العنق .

How's crown تاج هاو

نسبة إلى و. س. هاو W.S.How ، قبل 1883 ، طبيب أسنان أمريكي .

تاج ذو وجه خزفي مثبت بأربعة دبابيس تُثنى حول وتاد في جذر السن ، وتبنى الأجزاء المكشوفة من الأملغم .

Howland-Perry's crown تاج هاولاند وبيري

نوع محسن أو متطور من تاج ماك (Mack crown) ذو ثبات أفضل .

How's pliers زردية هاو

انظر زردية (Pliers) .

Howship's lacunae = جوبات هاوشيب =

resorption lacunae جوبات امتصاصية

نسبة إلى ج. هاوشيب J.Howship ، 1781 - 1841 ، جراح إنجليزي .

جوبات أو انخفاضات في سطح النسيج المتعدن (العظم) نتيجة لامتصاص العظم من قبل ناقضات العظم .

Howe's silver nitrate solution method طريقة محلول

نترات الفضة لهاو

طريقة لتعقيم وتطهير قنوات الجذر (طريقة قديمة ومهملة)

لإزالة حساسية العاج المكشوف بواسطة ترسيب الفضة

المعدنية . باستعمال محلولين (1) -3 جرام نترات الفضة

في 2,5 سم مكعب أمونيا (Ammonia) ، وواحد سم

مكعب ماء مقطر و(2) - جزء واحد فورمالين ، 0.7/37

فورمالدهيد ، وثلاثة أجزاء ماء مقطر . توضع على المنطقة

المكشوفة 3-4 قطرات من محلول الفضة وبعد فترة قصيرة

يوضع المحلول المُخترل . تكرر هذه العملية عدة مرات ، في

آخر عملية اختزال يُستبدل محلول رقم (2) باليوجينول .

نظرياً ، تترسب الفضة في كل قنوات العاج وتصبح

المنطقة أقل حساسية حساسية ، وفي حالات علاج أقتية

الجذور يتم تعقيم وتطهير الحجرة اللبية . يجب الحذر

الشديد عند استعمال طريقة محلول نترات الفضة لهاو لأنه

مُهيج شديد للأنسجة الرخوة .

Hullihen's acutenaculum مقبض هوليهين للإبرة ، ماسك

هوليهين للإبرة

نسبة إلى س.ب. هوليهين S.P.Hullihen ، 1810 - 1857 ،

طبيب أسنان أمريكي .

نسبة إلى السير جوناثان هتشينسون Sir Jonathan Hutchinson ، 1828 - 1913 ، طبيب إنجليزي .  
قواطع دائمة ذات حد قاطع ضيق ومثلّم (Notched) ؛  
توجد عند مرضى الزهري الخلقي (Congenital syphilis) .

**Hutchinson's teeth** أسنان هتشينسون  
انظر سن (Tooth) .

**hyal- , hyalo-** (سابقة) زجاج ، زجاجي ، شفاف

**hyaline** زجاجي ، شفاف ، هيايني

**hyaline cartilage** غضروف زجاجي ، غضروف هيايني  
غضروف متجانس ذو مظهر زجاجي .

**hyaloid** زجاجي الشكل ، شبه الزجاج ، هيايني

**hybrid** هجين ، خلط ، مُولد ، نعل  
اتحاد نوعين مختلفين .

**hybrid denture** بدلة سنينة هجينة ، بدلة سنينة مختلطة  
انظر بدلة سنينة (Denture) .

**hydr- , hydro-** (سابقة) مائي ، ماء

**hydrargyri** زئبق ، زئبقي

**hydrargyria = hydrargyrim** تسمم زئبقي ، زئبقية

**hydrargyrosis** انسمام زئبقي ، زئبقية

**hydrargyrum = mercury** فضة سائلة = زئبق

**hydration** إمهاء ، تميّه ، ماهية  
اتحاد كيميائي بين الماء ومادة أخرى .

**hydrocephalus** استسقاء الرأس ، موه الرأس

**hydrochloric acid** حمض كلور الماء ، حمض الهيدروكلوريك

**hydrocolloid** غرواني مائي  
مادة تتحول حينما تتحدّ مع الماء أولاً إلى محلول غروي ثم إلى هلام تستخدم في طب الأسنان كمادة طبع مرنة . يمكن أن تكون غروية مائية عكوسة تتغير حالتها بواسطة الحرارة أو غروية مائية غير عكوسة تتحول إلى حالة هلامية صلبة غير ذوابة ، وتسمى : ألجينات (Alginate) . تستعمل لأخذ الطبقات السنينة . انظر أجار (Agar) .

**hydrocolloid impression material** مادة طبع غروانية مائية  
مصطلح عام لوصف مواد الطبع وهي الأجار (Agar) والألجينات (Alginate) .

**hydrocolloid , irreversible =** غرواني مائي غير عكوس

**alginate** ألجينات  
غروي مائي يتكوّن من محلول غروي من حامض الألجينيك ، يمكن أن يتغير بواسطة تفاعل كيميائي غير عكوس ليكون ألجينات الكالسيوم غير الذوابة . انظر أيضا ألجينات (Alginate) .

**hydrocolloid , reversible** غرواني مائي عكوس  
غروي مائي من الأغار أغار يمكن أن يصبح سائلاً بالحرارة وهلاماً مرناً بالتبريد .

**hydrocortisone** هيدروكورتيزون  
منتج من قشر الكُظُر الإنساني أو عقار مضاد للالتهاب مصنع ، يُصنّف ضمن الستيرويدات (Steroid) . يستعمل في طب الأسنان كدواء موضعي على القرحة ولب السن الملتهب .

**hydrocortisone lozenge** أقراص هيدروكورتيزون للمص  
كورتيكوستيرويد يطبق موضعياً على القرحة الفموية ، ويتحقق أقصى تأثير له حينما يُترك ليذوب ببطء على القرحة ، فيقلل من أعراضها المؤلمة ولكنه لا يشفيها .

**hydrocyst** كيسة مائية  
مصطلح قديم بطل استعماله . لكيس محتوياته ذات طبيعة مائية .

**hydro-flo technique** طريقة انسياب الماء ، أسلوب التدفق المائي  
مصطلح ابتكره أ. و. تومسون E.O.Thompson ، وهو طبيب أسنان أمريكي ، صمّم أسلوباً أو طريقة لتحضير الحفرة بحيث يكون مجال المداخل السنينة تحت تيار مستمر من الماء الدافئ ، لغسل أو رَحْض الحفرة المحضرة ، ويصرف الماء من الفم بواسطة شفط الماء تحت الضغط .

**hydrogen** هيدروجين ، مُولد الماء

**hydrogen peroxide** أول أكسيد الهيدروجين ، ماء أكسيجيني ، هيدروجين بيروكسايده  
سائل صاف عديم اللون ، عديم الرائحة ، صيغته الكيميائية هي  $H_2O_2$  ؛ ذو خواص مطهرة ومزيل للرائحة يستعمل كغسول للفم في شكل مُخفّف ، وبشكل محلول ذو تركيز 30٪ لتدمير الكائنات الدقيقة اللاهوائية ، ويستعمل أحياناً لغسل أو رَحْض قنوات الجذور السن ، له أيضا خاصية التبييض (Bleaching) ، حيث يستعمل لتبييض الأسنان المتلونة عديمة اللب . يجب حفظه في مكان بارد ويُفضّل حفظه في الثلاجة .

**hydroglossa = ranula** صفيدعة = ورم صفدعي  
مصطلح قديم بطل استعماله .

**hydrolysis** حلْمهة  
تحلل مركّب بواسطة إضافة الماء .

**hydropic = oedematous** موهي ، حزبي ، موزم  
متعلق بالحبن أو الاستسقاء ، مصطلح قديم بطل استعماله .

|  |   |   |  |
|--|---|---|--|
| <b>hydroquinone</b>  | هيدروكينون                                  | <b>hygroscopic expansion</b>  | تمدد استرطابي ، تمدد رطوبي   |
| 1- مُركَّب أبيض مُتبلِّر يستخدم في الطب ، وفي تطهير الصور الفوتوغرافية .   |   | تمدد نتيجة امتصاص الرطوبة . وهي ظاهرة تحدث في منتوجات الجبس ، حينما تتعرض لماء زائد بعد التصلب الأولى .       |  |
| 2- عنصر أساسي من محلول التطهير ، وهو مادة مختزلة بطيئة التأثير تختزل بلورات هاليد الفضة النشطة .   |   | <b>hygrostomia</b>  | إلعاب ، فرط اللعاب   |
| 3- مُثبِّط يستعمل بكميات صغيرة جداً ، لمنع التبلُّر المبكر للميثيل ميثاكريلات .  |   | زيادة سيلان اللعاب المزمّن .  |  |
| <b>hydrostomia = hypersalivation</b>   | سيلان اللعاب ، فرط اللعاب ، إلعاب           | <b>hy-</b> , <b>hyo-</b>  | (سابقة) لامي ، العظم اللامي  |
| حالة تتميز باستمرار سيلان اللعاب من الفم .   |   | يدل على حرف U . (في التشريح) : نسبة إلى العظم اللامي (Hyoid bone) أو القوس اللامية (Hyoid arch) .             |  |
| <b>hydrous</b>   | مائي ، يحوي ماء                             | <b>hyobasioglossus</b>  | لساني قاعدي لامي ، لامي لسان ، مزماري الجزء القاعدي من العضلة اللسانية اللامية . |
| <b>hydroxyapatite</b>  | هيدروكسي أباتيت                             | <b>hyoepiglottic= hyoepiglottidean</b>  | لهاتّي لامي  |
| نوع من فوسفات الكالسيوم القاعدي (Basic calcium phosphate) ، يستخلص منه أملاح العظم .   |   | <b>hyoglossal</b>   | لساني لامي   |
| <b>hygieist = hygienist</b>  | أخصائي بالصحة ، خبير بعلم الصحة             | متعلق بالعظم اللامي واللسان .   |  |
| <b>hygiene</b>   | مبحث الصحة ، علم حفظ الصحة                  | <b>hyoglossus</b>   | عَضَلَة لسانية لامية   |
| قواعد وممارسة النظافة الشخصية والعامة ، لتحسين الصحة ومنع الأمراض .  |   | العضلة التي تسحب جانبي اللسان .   |  |
| <b>hygiene , dental = oral hygiene</b>   | الصحة السنية = الصحة الفموية                | <b>hyoglossus muscle</b>  | عَضَلَة لسانية لامية   |
| <b>hygiene , mouth = oral hygiene</b>  | الصحة الفموية                               | واحدة من زوج من العضلات الخارجية . التي تسحب جوانب اللسان للأسفل .  |  |
| <b>hygiene , oral</b>  | صحة الفم                                    | انظر مدخل عَضَلَة لسانية لامية (Hyoglossus) .   |  |
| قواعد تطبيق الصحة ، بالنسبة للفم ، لتأكيد نظافة الأسنان وتحسين صحة اللثة .   |   | <b>hyoid</b>  | لامّي  |
| <b>hygiene , poor</b>  | صحة سيئة                                    | شبيه بحرف U .   |  |
| <b>hygienic</b>  | صحيّ  | <b>hyoid arch</b>   | قوس لامية  |
| متعلق بحفظ الصحة (Hygiene) .   |   | <b>hyoid artery</b>   | شريان لامي   |
| <b>hygienist</b>   | أخصائي صحة                                  | الشريان اللامي السفلي ، والشريان اللامي العلوي .  |  |
| انظر أخصائي صحة سنية (Dental hygienist) .  |   | <b>hyoid bone</b>   | عظم لامي   |
| <b>hygienist , dental</b>  | أخصائي صحة سنية                             | عظم يشبه حرف U ، يكون قوساً ما بين الحنجرة وقاعدة اللسان ، يدعم اللسان ويعطي مرتكزاً لأربطة بعض عضلات الوجه . |  |
| مساعد طبيب أسنان مُدرّب ليؤدي بعض العمليات الوقائية ، مثل : إزالة القلح ، وتلميع الأسنان ، ولتدريس صحة الفم ، والتطبيق الموضوعي للفلوريد وسادات الشقوق والوهاد ، تحت إرشادات أو توجيه طبيب الأسنان . |   | <b>hyomandibular</b>  | فكي لامي   |
| <b>hygr-</b> , <b>hygro-</b>   | (سابقة) رطوبة                               | 1- متعلق بقوس الفك السفلي والقوس اللامية في الجنين .  |  |
| <b>hygroma</b>   | ورم مائي ، ورم رطب                          | 2- متعلق بالجزء الغضروفي من القوس اللامية في الأسماك .  |  |
| تورّم بسبب سائل يحيط بكيس زليلي ملتهب أو تمدد كيس أو كيسة .  |   | <b>hyoscine = scopolamine</b>   | هيسوسين = سكو بولامين  |
| <b>hygroscopic</b>   | مسترطب ، استرطابي ، شره للماء ، ماص الرطوبة | عقار يمنع تقلص أو تشنج العضلة .   |  |
| يميل إلى امتصاص الرطوبة من الجو المحيط والاحتفاظ بها .   |   | <b>hyosternal</b>   | قصي لامي   |
|  |   | <b>hyothyroid</b>   | درقي لامي  |
|  |   | <b>hyp-</b> , <b>hypo-</b>  | (سابقة) نقص ، قلّة ، ضعف ، نذارة ، تحت ، هبوط ، قُصور ، خمول                     |

|                               |   |  |   |
|-------------------------------|---|--|---|
| hypalgesia = hypalgi          | نقص الإحساس بالألم  | hyperdontia = hyperdontogeny                   | فَرط الأسنان ، كثرة الأسنان الزائدة ، فَرط الإثغار  |
| hypalgesic = hypalgetic       | قليل الألم ، ناقص حس الألم  |  | حالة تتميز بزيادة عدد الأسنان الإضافية في الفم .  |
| hypanisognathism              | تباين أسنان الفكين ، شفي حالة تكون فيها الأسنان العلوية أعرض من الأسنان السفلية ، مما يسبب قصوراً في التناسق بين الفكين .                 | hyperdontogeny = hyperdontia = hyperodontogeny | فَرط الإثغار ، زيادة مجموع الأسنان  |
| hypanisognathous              | مُتباين أسنان الفكين ، أشفي متعلق بتباين أسنان الفكين (Hypanisognathism) .  | hyperemia = hyperaemia                         | تسبُّع فَرط الحس  |
| hyper-                        | (سابقة) زيادة ، فَرط ، أعلى (في التشريح أو علم الحيوان)   | hyperesthesia                                  | الاحساس المَفَرط بالألم ، واللمس ، والعوامل الحسية الأخرى .                                     |
| hyperacidity                  | فَرط الحموضة  | hyperfunction                                  | فَرط الوظيفة  |
| hyperacute                    | مُفَرط الحدّة   |  | زيادة شاذة في النشاط الوظيفي .  |
| hyperaemia = hyperemia        | تسبُّع زيادة كمية الدم في نسيج في الجسم مما يؤدي إلى الاحتقان الموضوعي ، وهي حالة تحدث في المراحل الأولية من الالتهاب .                   | hypergeusia                                    | فَرط الإحساس بالتذوُّق حدّة زائدة حاسة التذوُّق .   |
| hyperaemia of the pulp        | تسبُّع اللب ، احتقان اللب   | hypergigantosoma                               | عملقة ، ضخم الجسم   |
| hyperaesthesia                | فَرط حس الألم ، فَرط الإحساس بالألم   | hyperglycemia                                  | زيادة سكر الدم  |
|                               | فَرط الإحساس الشاذ للألم أو فَرط الإحساس للتنبه المؤلم .  | hypergonadism                                  | فَرط إفراز الغُدُد التناسلية  |
| hyperalgesia                  | فَرط الإحساس بالألم ، فَرط التألم   | hyperhidrosis                                  | فَرط التعرُّق ، زيادة إفراز العرق   |
|                               | مفَرط التألم  | hyperkeratosis                                 | فَرط التقران  |
| hyperalgesic                  | مُفَرط حس الألم   |  | زيادة تكون المادة القرنية على السطح الظهاري .   |
| hyperalgetic = hyperalgesic   | مُفَرط حس الألم ، مفَرط التألم  | hyperkeratosis linguae = black tongue          | فَرط تقران اللسان = لسان أسود   |
| hyperalgia                    | فَرط التألم   | hypermobility                                  | فَرط الحركة   |
| hyperbrachycephalic           | مُفَرط قصر الرأس  |  | زيادة غير طبيعية في حركة جزء تشريحي .   |
|                               | زيادة مُفَرطة في قصر الرأس ؛ ذورأس عريض .   | hypernephroma                                  | وَرَم كلوي مَفَرط (ورم كلوي كظرائني)  |
| hyperbrachycephaly            | فَرط قصر الرأس  | hypernephroma , metastatic                     | وَرَم كلوي مَفَرط منتشر   |
| hypercalcemia                 | فَرط كالسيوم الدم   | hyperodontogeny                                | فَرط الأسنان ، زيادة عدد الأسنان ، فَرط تكون الأسنان  |
| hypercalcification            | فَرط التكلُّس   |  | حالة يحدث فيها بزوغ أسنان إضافية أو زيادة في عدد الأسنان لدرجة اعتبارها إثغاراً ثالثاً كاملاً . |
|                               | زيادة مُفَرطة في ترسُّب أملاح الكالسيوم في أي نسيج متكلس بشكل طبيعي .   | hyperorthognathous                             | فَرط استقامة الفك   |
| hypercalciuria                | فَرط كالسيوم البول  |  | متعلق بـ ، أو يتميز بفَرط استقامة الفك (Hyperorthognathy) .                                     |
| hypercementosis               | فَرط الملاطية ، تضخُّم ملاطي فَرط نمو الملاط على جذور السن .  | hyperorthognathic                              | مُفَرط استقامة الفك   |
|                               | فَرط نمو الملاط أو زيادة تكوُّن الملاط على الأجزاء الجانبية والذروية من جذور الأسنان ، حيث تظهر الجذور بشكل الهرأوة في التصوير الإشعاعي . | hyperorthognathy                               | فَرط استقامة الفك   |
| hypercementosis , generalized | فَرط الملاطية المعمم  |  | زيادة مُفَرطة في استقامة الفك ؛ ذو منسب فكي منخفض جداً .  |
| hyperchromia                  | فَرط الأصبغة ، فَرط الانصباغ  | hyperostosis = exostosis                       | فَرط التعظُّم = عرن   |
| hyperdivergent                | فَرط التباعد  |  | تزايد أو تورُّم أو تضخُّم عظمي .  |
|                               |   | hyperparathyroidism                            | فَرط نشاط نظائر الدرق ، فَرط الدريقات   |

|   |   |
|---|---|
| حالة مرضية تحدث نتيجة فرط نشاط الغدد نظائر الدرق ينتج عنها امتصاص العظم وفقد عام للأملاح المعدنية في عظام الفك ليحل محلها النسيج الليفي أو الورم الحبيبي ذو الخلايا العملاقة أو كلاهما معاً تؤدي إلى مناطق متفرقة منفذة للأشعة .                      | آفة تشاهد بكثرة في الحنك ، وتتميز بحليمات صغيرة حمراء رخوة ، وتلاحظ دائماً عند المرضى الذين لديهم بدلات سنية رديئة الانطباق ، ويندر حدوثها في المرضى الذين لديهم أسنان طبيعية . |
| فرط النشاط الغددي النخامية<br>hyperpituitarism  | فرط تنسج حليمي = فرط<br>hyperplasia , papillary =   |
| فرط نشاط الغدة النخامية .   | تنسج ذو حليمات = فرط<br>papilliferous hyperplasia =   |
| فرط التنسج<br>hyperplasia   | تنسج حليمي التهابي<br>inflammatory papillary<br>hyperplasia   |
| فرط نمو نتيجة لزيادة في عدد الخلايا الطبيعية أو تضاعفها غير العادي في عضو أو نسيج ، حيث تؤدي إلى زيادة في الحجم .   | فرط تنسج الحنك الحليمي<br>hyperplasia , papillary palate  |
| فرط تكون الملاط<br>hyperplasia , cementum =   | فرط تنسج بابيضاض الدم<br>hyperplasia , leukemic   |
| زيادة تكون الملاط الموضوعي على سطح جذر السن .   | فرط تنسج سرطاني<br>hyperplasia , pseudoepitheliomatous  |
| فرط التنسج الناتج عن<br>hyperplasia , denture =   | ظهاري كاذب<br>hyperplasia , pulp  |
| البدلة السنية<br>denture-induced hyperplasia  | فرط تضخم لبني ، فرط ضخامة اللب<br>hyperplasia , unilateral condylar process   |
| فرط التنسج المستحث<br>hyperplasia , denture-induced   | فرط تصنع<br>hyperplasia , unilateral condylar process   |
| بالبدلة السنية  | الناتج اللقمي وحيد الجانب<br>hyperplastic   |
| فرط نمو نسيجي للغشاء المخاطي في الميزاب الخدي والميزاب الشفوي نتيجة تهيج دائم بسبب البدلة السنية الرديئة الانطباق .   | مفرط التكون ، مفرط التشكل ،<br>مفرط التصنع<br>متعلق بفرط التنسج (Hyperplastic) أو مصاب به.  |
| فرط تنسج بتخريش<br>hyperplasia , denture irritation   | فرط التنفس ، سرعة التنفس ، لهث<br>hyperpnoea  |
| البدلة السنية   | زيادة معدل التنفس لتناسب مع زيادة معدل الاستقلاب ، كما هو الحال أثناء التمرين الرياضي . انظر أيضاً فرط التهوية (Hyperventilation) .   |
| فرط تنسج بتناول الديلاتين<br>hyperplasia , delantine  | فرط الإلعاب ، فرط<br>hyperptyalism = hypersalivation  |
| فرط تنسج لشوي ليفي =<br>hyperplasia , fibrous gingival =  | إفراز اللعاب<br>زيادة المفرطة في إفراز اللعاب .   |
| ورام ليفي لشوي<br>gingival fibromatosis   | فرط التلعب ، فرط إفراز<br>hypersalivation = hyperptyalism   |
| فرط تنسج ظهاري بؤري<br>hyperplasia , focal epithelial   | اللعاب  |
| فرط نمو نسيجي يصيب المخاطية الشفوية والمخاطية اللسانية ، وأحياناً قاع الفم ، والحنك ، ومخاطية الخد ؛ ويتميز بحطاطات جلدية لاطئة رخوة ، خصوصاً على الشفة السفلى ؛ عادة ما تُشاهد هذه الحالة في الأطفال ، والمراهقين ، ويمكن أن تمتد فترة الإصابة بها . | فرط الحس ، فرط الإحساس<br>hypersensitivity  |
| فرط تنسج لشوي<br>hyperplasia , gingival   | سن مفرطة الحساسية<br>hypersensitive tooth   |
| تضخم لشوي ، غير التهابي عادة ؛ يمكن أن يكون مستحثاً بالعقار للمرضى الذين يعالجون لفترة طويلة بمضادات التشنج مثل : الفينيتون (Phenytoin) .   | سن تستجيب أكثر من الطبيعي للتنبه مثل : الحرارة ، والبرودة ، والطعم الحلو .  |
| فرط تنسج ليفي<br>hyperplasia , inflammatory fibrous =   | فرط الإحساس<br>hypersensitivity   |
| التهابي = فرط تنسج<br>denture-induced hyperplasia   | فرط الحساسية<br>hypersensitivity = allergy  |
| مستحث بالبدلة السنية  | استجابة أكثر من الطبيعي للمنبه .  |
| فرط تنسج حليمي<br>hyperplasia , inflammatory papillary  | فرط الحساسية الدوائية<br>hypersensitivity , drugs   |
| التهابي   | فرط التحسس<br>hypersensitization  |
|   | فرط التحسس للمضادات<br>hypersensitization , antibiotics   |
|   | الحوية  |
|   | فرط التلعب ، فرط إفراز<br>hypersialosis = hypersalivation   |
|   | اللعاب  |

**hypertelorism** فرط التباعد (بين الأعضاء) المسافة أو البعد غير الطبيعي بين جزئين أو عضوين ؛ مثل : زيادة عرض قنطرة أو جسر الأنف بسبب تشوه في الوجه والجمجمة حيث يتضخم العظم الوتدي ، وينتج عنها زيادة المسافة بين العينين .

**hypertelorism , ocular** فرط التباعد بين العينين تشوه قحفي وجهي ، يتميز بضخامة العظم الوتدي ، واتساع في عرض قنطرة الأنف ، وينتج عن ذلك زيادة المسافة بين العينين .

**hypertelorism , orbital** فرط التباعد بين الحجاجين

**hypertenseness** فرط التوتر ، فرط المقوية

**hypertenseness , muscle** فرط التوتر العضلي ، فرط المقوية العضلية

**hypertension** ارتفاع الضغط ، فرط التوتر الارتفاع غير العادي للتوتر الشرياني ، ويعبر عنه بارتفاع ضغط الدم .

**hypertension , arterial** ارتفاع الضغط الشرياني

**hypertensive** مؤثر ، مفرط الضغط متعلق بارتفاع الضغط (Hypertension) .

**hyperthyroidism** فرط الدراق ، فرط نشاط الدرق ، فرط نشاط الغدة الدرقية حالة تسببها زيادة شاذة في نشاط الغدة الدرقية (Thyroid gland) ؛ يتميز بانخفاض في الوزن ، وضعف ، وتوتر عصبي ، تسبب دائما الدراق الجحوظي (Exophthalmic goitre) .

**hypertonic** مفرط التوتر ، مفرط الضغط ، ذو ضغط إسموزي مرتفع ، مفرط التناطح مصطلح يستعمل لوصف محلول مستواه الحامضي أو القلوي أو قيمته الهيدروجينية (الباهاء) أعلى من مستوى الدم الطبيعي . المحلول الملحي مفرط التوتر الذي توضع فيه خلايا الدم ، يسبب فقداً لمحتويات الخلايا من السوائل ، فتصبح متجعدة أو محززة . ينبغي أن تكون محاليل التخدير الموضعي متساوية التوتر لكي لا تؤثر على توازن السوائل في الأنسجة .

**hypertrichosis** فرط الشعر ، فرط الأشعار

**hypertrophic** متضخم ، ضخامي يتميز بالتضخم أو بالضخامة .

**hypertrophic gingivitis** التهاب اللثة الضخامي

**hypertrophy** ضخامة ، تضخم ، فرط النمو

زيادة متناسقة غير طبيعية في حجم عضو أو جزء من عضو ، بسبب زيادة في حجم خلاياه ، وليس في عددها ، دون وجود آفة مرضية . يحدث هذا التضخم غالباً نتيجة ضغط العمل على الخلايا في هذا العضو أو الجزء ؛ على سبيل المثال : حينما تُستأصل إحدى الكليتين ، تتضخم الكلية الأخرى بسبب قيامها بعمل الكليتين ؛ عكسها الضمور ، الذي يصيب خلايا عضو أو جزء من عضو بسبب عدم استعماله فيصبح صغيراً في الحجم .

**hypertrophy , cementum = فرط نمو الملاط = فرط الملاطية**

**hypercementosis**

**hypertrophy , gingival** ضخامة لثوية

**hyperventilation** فرط التهوية تنفس عميق غير طبيعي ، ذو معدل سريع في وقت الراحة ؛ ويسبب انخفاضاً في تركيز ثاني أكسيد الكربون CO<sub>2</sub> مما قد يؤدي إلى فقدان الوعي .

**hypnodontia** طب الأسنان التنوموي

**hypnodontics = hypnodontia** طب الأسنان التنوموي تطبيق الإيحاء في طب الأسنان .

**hypnosis** تنويم نوم أو إغفاء لشخص ، خاصة حينما يحدث بتأثير الكلام الإيحائي المصطنع أو بالتركيز على بعض الأشياء .

**hypnoterapy** العلاج بالتنويم ، المداواة بالتنويم

**hypnotic** 1- منوم أي عقار ، يؤدي إلى النوم .

2- تنوموي متعلق بالتنويم (المغنطيسي) (Hypnosis) .

**hypnotism** تنويم ، تنويم إيحائي ، تنويم مفتعل أسلوب تطبيق التنويم الإيحائي .

**hypo-** (سابقة) 1- نقص

2- تحت في علم التشريح ، وعلم الحيوان .

**hypoesthesia** نقص الحس انخفاض الحساسية للتنبه المؤلم .

**hypoalgesia** نقص حس الألم

**hypobranchial** تحت الخيشومي ، تحت الأقواس الخيشومية تحت الأقواس الغلصمية (Branchial arches) .

**hypobranchial eminence** البروز تحت الخيشومي ، البارزة تحت الخيشوم نتوء وسطي بين اللسان والأخدود الرغامي الحنجري في

|   |   |   |
|---|---|---|
| الجنين ، يتكون منه لسان المزمار والطيات الطرجهالية<br>الفلكية والثلاث الخلفي من اللسان .  | hypoglandular   | قصور عُديّ  |
| hypocalcification   | نقص التكلّس   | تحت اللسان ، تحت اللساني  |
| 1- نقص أملاح الكالسيوم في نسيج متكلس .<br>2- (في الأسنان) : نقص في المحتوى الطبيعي من أملاح<br>الكالسيوم في ميناء السن بسبب اضطراب أثناء فترة<br>تشكّل السن . | hypoglossal   | القناة تحت اللسان   |
| hypochromia   | نقص الصباغ ، نقص الانصباغ   | القناة اللقمية الأمامية .   |
| hypochondylar   | تحت اللقمة  | عدد تحت اللسان  |
| hypococone  | تحت لقمة الفك الأسفل .  | العصب تحت اللساني   |
| hypococone  | حدبة وحشية لسانية للطاحن العلوي   | العصب القحفّي الثاني عشر ؛ يعصب عضلات اللسان .<br>انظر عضلات اللسان (Hypoglossus) .                             |
| hypococone  | الحدبة الوحشية اللسانية على الضرس الطاحن العلوي .   | آفة العصب تحت اللسان  |
| hypococone  | حدبة وحشية شدقية للطاحن العلوي  | مرض نادر الحدوث ، يصيب نصف اللسان بالشلل<br>والضعف ، حيث ينحرف اللسان نحو الجانب المصاب عند<br>إبرازه من الفم . |
| hypococone  | الحدبة الوحشية الدهليزية على الرحي السفلية .  | hypoglossal nerve lesion  |
| hypococone  | حدبة وحشية خامسة للطاحن العلوي  | التهاب الغدد تحت اللسان   |
| hypococone  | الحدبة الوحشية أو الحدبة الخامسة للرحى العلوية أو حدبة<br>كارابللي .                            | التهاب في الغدد تحت اللسانية .  |
| hypococone  | حدبة وحشية خامسة للطاحن السفلي  | hypoglossitis   |
| hypococone  | الحدبة الوحشية أو الحدبة الخامسة للرحى السفلية . هذه<br>الحدبة توجد عادة على الرحي الأولى فقط . | التهاب تحت اللسان ، التهاب لجام اللسان  |
| hypocrine   | نقص الإفراز الداخلي ، نقص الإفراز الصماوي   | التهاب الأنسجة تحت اللسانية .   |
| hypodermic  | تحت الجلد   | hypoglossitis   |
| hypodermic needle   | إبرة تحت الجلد  | تحت اللسان ، أسفل اللسان  |
| hypodermic syringe  | محقنة تحت الجلد   | 1- السطح السفلي من اللسان .<br>2- كيسة احتباسية تحت اللسان .  |
| hypodivergent   | انظر محقنة (Syringe) .  | hypoglycemia  |
| hypodontia = oligodontia  | نقص الأسنان ، قصور الأسنان  | نقص سكر الدم  |
| غياب خلقي أو غياب تطوري للعديد من الأسنان ؛<br>يُسمّى بالخطأ : فقد الأسنان الجزئي أو غياب الأسنان<br>الجزئي (Partial anodontia) .                             | hypognathous  | بارز الفك السفلي  |
| hypoaesthesia   | نقص الحس  | hypogonadism  |
| انخفاض الإحساس بالألم ، واللمس ، والتنبيهات الحسية<br>الأخرى .  | hypomania   | قصور الغدد التناسلية  |
| hypofibrinogenaemia   | نقص فيبرينوجين الدم   | hypomania   |
| نوع من فقر الدم الفيبرينوجيني (Fibrinogenemia) تكون<br>فيه كمية الفيبرينوجين منخفضة .   | hypomicrognathic  | هوس خفيف  |
| hypofunction  | نقص الوظيفة ، قصور النشاط الوظيفي   | دقيق الفك   |
| hypogenesis   | نقص التكون  | ذو فك سفلي صغير شاذ ، صغير الفك بشكل مفرط .   |
| hypogeusia  | نقص حاسة التذوق ، نقص التذوق  | hypomineralization  |
|   |   | نقص التمعدن   |
|   |   | انخفاض نسبة الأملاح المعدنية في الجسم .   |
|   |   | hypomineralization of the enamel  |
|   |   | نقص تمعدن الميناء   |
|   |   | hypooostosis = bone hypoplasia  |
|   |   | نقص التعظم ، نقص<br>نمو العظم   |
|   |   | hypoparathyroidism  |
|   |   | قصور نظائر الدرق ، قصور الدريقيّة   |
|   |   | hypopharynx   |
|   |   | البلعوم السفلي  |
|   |   | الجزء السفلي أو الجزء الحنجري من البلعوم ؛ وهو<br>مصطلح متروك بطل استعماله .                                    |
|   |   | hypophosphatemia  |
|   |   | نقص فوسفات الدم   |
|   |   | hypophyseal   |
|   |   | متعلق بالغدد النخامية (Hypophysis) ؛ وعلى وجه<br>الخصوص ، متعلق بالغدة النخامية (Pituitary gland) .             |
|   |   | hypophysis  |
|   |   | النخامية  |

|   |  |
|---|--|
| نمو بارز ، يستعمل المصطلح خصوصاً لوصف الجسم النخامي .                                       | مصطلح في علم الحيوان بالنسبة للحيوانات التي لديها فم على الجانب السفلي .   |
| hypopituitarism قصور النخامية   | hypostomia صغر الفم  |
| hypoplasia نقص التنسج   | فم صغير جداً ، يكون عبارة عن شق صغير يؤدي إلى الكيس البلعومي .   |
| قصور التطور أو التطور المعيب أو التطور غير الكامل لنسيج أو عضو .                            | hypostosis نقص التعظم  |
| hypoplasia , congenital syphilitic نقص التصنع الزهري الولادي                                | نقص نمو العظم .  |
| hypoplasia , deciduous dentition نقص تصنع الأسنان اللبنية                                   | hypotelorism نقص البعد ، تقارب   |
| hypoplasia , dental نقص التصنع السني  | نقص المسافة غير الطبيعي بين عضوين أو جزئين .   |
| تكوّن معيب للعاج نتيجة أمراض مثل : الحصبة (Measles) أو نتيجة للجوع .                        | hypotension انخفاض ضغط الدم  |
| hypoplasia , enamel نقص تنسج الميناء  | انخفاض التوتر بشكل غير طبيعي ، خصوصاً انخفاض ضغط الدم غير الطبيعي .  |
| hypoplasia , exanthemata نقص التنسج الطفحي  | hypotensive خافض الضغط ، ناقص الضغط متعلق بضغط الدم .  |
| hypoplasia , fluorosis نقص التنسج في الانسمام الفلوري                                       | hypothermal ناقص الحرارة ، ذو حرارة خفيفة ، فاتر   |
| hypoplasia , heredity نقص التنسج الوراثي  | hypothesis فرضية   |
| hypoplasia , permanent dentition نقص تنسج الأسنان الدائمة                                   | نظرية ينقصها الإثبات .   |
| hypoplasia , vitamin deficiency نقص التنسج في العوز الفيتاميني                              | hypothyroidism قُصور الدرق   |
| hypoplastic ناقص التنسج ، ناقص التشكل ، قاصر النمو متعلق بقصور النمو النسيجي (Hypoplasia) . | حالة تحدث نتيجة نقص في إفراز هرمون الغدة الدرقية ، تسبب انخفاضاً في معدل الأيض ، وجفاف الجلد ، وسقوط الشعر ، والتخلف العقلي . تسبب القدامة (Cretinism) عند الأطفال عند الولادة . |
| hypoptyalism = hyposalivation = نقص اللعاب ، قصور   | hypotonia نقص التوتر ، نقص الضغط   |
| xerostomia التلعّب = نقص إفراز اللعاب = جفاف الفم   | hypotonic 1- ناقص التوتر   |
| hyporeaction نقص التفاعل ، قصور التفاعل   | 2- ناقص الضغط  |
| hyporeactive ناقص التفاعل ، ضعيف التفاعل ، متفاعل نوعاً                                     | لوصف محلول ذي باهاء (pH) ، أو التعادل الحمضي/القلوي منخفضاً عن المستويات الطبيعية المعهودة للدم ، مما يمكن أن يسبب انحلال خلايا الدم .   |
| hyposalivation نقص إفراز اللعاب ، قصور التلعّب  | hypotonicity نقص التوتر ، نقص الضغط  |
| hyposensitive ناقص الحس ، قليل الحس ، حسّي خفيف   | انخفاض توتر العضلات .  |
| hyposiagonarthritis التهاب المفصل الفكي الصدغي  | hypoxia = hypoxaemia = نقص الأكسجين ، قلة الأكسجين   |
| التهاب يصيب المفصل الفكي الصدغي .   | نقص أكسجين الدم  |
| hyposialadenitis التهاب الغدد اللعابية تحت الفك السفلي                                      | انخفاض محتوى الدم من الأكسجين .  |
| التهاب الغدد اللعابية تحت الفك السفلي .   | hypsi-brachycephalic مسنم الرأس العريض   |
| hyposialosis = hyposalivation قصور التلعّب = نقص إفراز اللعاب                               | hypsi-cephalic مسنم الرأس  |
| hypostasis رُكود الدوران  | ذو رأس أعلى من الطبيعي .   |
| hypostatic راكسد الدوران  | hypsi-cephaly تسنم الرأس   |
| hypostomatous سفلي الفم ، ذو فم سفلي ، تحتاني الفم ، متعلق بأسفل الفم                       | hypsi-staphylic = hypsi-staphyline تسنم الحنك الضيق  |
|   | ذو قوس حنكية مرتفعة ومستدقة أكثر من الطبيعي .  |



**hypsistenocephalic** مسنم الرأس الضيق  
ذو رأس عال وضيق غير طبيعي مع بروز الفك السفلي ،  
وتنوء العظام الوجهية .

**hypsocephalous = hypsicephalic** مسنم الرأس

**hypsocephalic** مسنم الرأس

**hypsoodont** مترافع الأسنان  
ذو أسنان طويلة التيجان ، وقصيرة الجذور .

**hysteresis** تلاكؤ  
ظاهرة الاختلاف في درجة الحرارة الضرورية في عملية  
تحول المحلول إلى هلام ، والعكس . بسبب هذه الظاهرة  
يمكن إجراء طبعة أغار للقم عند درجة حرارة يمكن أن  
يتحملها المريض .

**hysteria** هستيريا

**hystericoneuralgi** ألم عصبي هستيري

**hysterics** نُوب الهرع ، نُوب الهسترة ، (هياج انفعالي)

**hyther** التأثير الحراري الرطوبي  
تأثير حرارة ورطوبة الطقس على الكائنات .



|                               |  |
|-------------------------------|--|
| <b>I = iodine</b>             | رمز اليود<br>الرمز الكيميائي لليود .   |
| <b>I = incisor</b>            | [مختصر] قاطع<br>رمز لقاطع دائم (Permanent incisor) .   |
| <b>id = idem</b>              | نفس الشيء<br>تستعمل في كتابة الوصفة الطبية .   |
| <b>IL = incisolingual</b>     | [مختصر] قاطعي لساني  |
| <b>IL a = incisolabial</b>    | [مختصر] قاطعي شفوي   |
| <b>in = inch</b>              | [مختصر] بوصة   |
| <b>in d = in dies</b>         | يومياً<br>تستعمل في كتابة الوصفة الطبية .  |
| <b>IP = incisopalatal</b>     | [مختصر] قاطعي حنكي   |
| <b>IP = incisopulpal</b>      | [مختصر] قاطعي لبي  |
| <b>iamatology</b>             | علم العلاج   |
| <b>-iasis</b>                 | (لاحقة) مرض متميز بشيء معين أو<br>ناشئ عن شيء معين   |
| <b>iateria = therapeutics</b> | معالجة ، فن العلاج ، مداواة  |
| <b>iatro-</b>                 | (سابقة) طب ، طبيب ، تطبيب ، علاج   |
| <b>iatrogenic</b>             | دوائي المنشأ ، علاجي المنشأ<br>تلف أو إصابة المريض بسبب الطبيب أو المعالجة الطبية .  |
| <b>iatrogenic disease</b>     | مرض دوائي المنشأ   |
|                               | مرض أو حالة تحدث كتأثير جانبي لعلاج مرض آخر .  |
| <b>iatrogenic injury</b>      | الأذية علاجية المنشأ   |
|                               | قد يحدث أذية للمرضى أثناء المعالجة السنية بسبب التعامل غير الحذر مع الأنسجة الفموية ؛ مثال ذلك الوذمة التالية بعد العمليات الجراحية ، وقد يحدث نزف وكدمة تمتد إلى الرقبة ثم إلى جدار الصدر ، الحقن داخل العضلة أثناء التخدير الناحي أيضاً يؤدي إلى الضزز . وقد تؤدي أذية الأعصاب أثناء العمليات الجراحية إلى فقد حاسة التذوق بإصابة العصب اللساني أو فقد الإحساس بدرجات متفاوتة بالشفة والذقن بأذى العصب السنخي السفلي أو الشلل الوجهي النصفني بأذى العصب الوجهي . |
| <b>-ic</b>                    | (لاحقة) متعلق بـ   |
| <b>ice</b>                    | ثلج ، جليد   |
| <b>ice-bag</b>                | كيس الثلج ، طاقة الثلج   |
| <b>ice-cap = ice-bag</b>      | غطاء الثلج = كيس الثلج   |
| <b>ice-compress</b>           | رفادة الثلج  |

|  |   |
|--|---|
| <b>ichor</b>                             | غثيث<br>نسيج مائي خفيف القوام يَنْضَحُ من جرح أو قرحة .   |
| <b>ichorous</b>                          | غثيثي<br>متعلق بالصدید .  |
| <b>ichorrhoea</b>                        | ثر غثيثي  |
| <b>ichorrhemia</b>                       | إنتان الدم  |
| <b>ichthyosis</b>                        | سماك  |
| <b>ichthyosis linguae =leukoplakia</b>   | سماك لساني = طولان  |
| <b>linguae = ichthyosis linearis</b>     | لساني = سمك خطي   |
| <b>icterus = jaundice</b>                | يرقان ، صفرار   |
| <b>idea</b>                              | فكرة ، خاطر ، تصور  |
| <b>ideal occlusion</b>                   | إطباق مثالي<br>إطباق يعتمد على شكل الأسنان غير المتأكلة .   |
| <b>idem = id</b>                         | نفس الشيء ، مثله (لاتينية)<br>تستعمل في كتابة الوصفة الطبية .   |
| <b>identical</b>                         | مطابق ، مثيل ، طبق  |
| <b>identification dot</b>                | نقطة التمييز ، نقطة التعيين ، نقطة الشعاع<br>علامة توجد على زاوية الفلم الشعاعي تشير إلى وجه الفلم المواجه للأشعة السينية عند تعرضه لها ؛ وهي عبارة عن نقطة بارزة تواجه رأس الأنبوب الشعاعي أثناء نفوذ الأشعة . |
| <b>ideo-</b>                             | (سابقة) فكرة  |
| <b>idio-</b>                             | (سابقة) ذاتي ، ذاتي المنشأ ، متميز ، منفصل<br>تستعمل في الطب ؛ ذاتي الحدوث .  |
| <b>idiopathic</b>                        | مجهول السبب<br>ينطبق على حالة مجهولة السبب ، تنشأ عفواً أو من علّة غامضة أو مجهولة .  |
| <b>idiopathic anaemia</b>                | فقر دم ذاتي ، فقر الدم مجهول السبب  |
| <b>idiopathic apical resorption</b>      | امتصاص ذروي ذاتي ،<br>امتصاص ذروي مجهول السبب   |
| <b>idiopathic facial pain</b>            | ألم وجهي مجهول السبب<br>انظر ألم وجهي مجهول المصدر (Facial pain of unknown origin)  |
| <b>idiopathic gingival hyperplasia =</b> | فرط التنسج اللثوي   |
| <b>elephantiasis gingivae</b>            | الذاتي ، فرط التنسج اللثوي  |
|  | مجهول السبب = لثة فيلية ، داء الفيل اللثوي  |
| <b>idiopathic odontalgia</b>             | ألم سني مجهول السبب   |
| <b>idiopathy</b>                         | اعتلال ذاتي   |

|  |                               |  |
|--|-------------------------------|--|
| أية حالة مرضية ذاتية الحدوث ، بدون أسباب خارجية ظاهرة أو واضحة .   | imbrication                   | تراكب ، تغطية بأخر (في طب الأسنان) : تراكب الأسنان الأمامية في نفس القوس الفكية .  |
| تحساس ذاتي   | imbrication line              | خط التراكب ، خط تحديدي تلم على سطح ميناء السن ، يحدد حواف خطوط ريتزيوس (Retzius lines) .   |
| حساسية لعقار بعينه ، عند تعاطيه بجرعات علاجية ، ليست له علاقة بخواصه الدوائية بالضرورة .   | imitation                     | محاكاة   |
| داء ، علة ، مرض  | immature                      | غير ناضج ، فح  |
| طعم حرقفي  | immediate                     | فوري ، مباشر   |
| طعم عظمي قشري إسفنجي أو طعم عظم إسفنجي يؤخذ من العظم الحرقفي .   | immediate bridge              | جسر فوري ، جسر مباشر   |
| مضاء ، منار  | immediate denture             | بدلة سننية فوري ، بدلة سننية مباشرة تصنيع بدلة سننية كاملة أو بدلة سننية جزئية نزوعة لاستعمالها في الفم مباشرة بعد خلع الأسنان الطبيعية .                                  |
| إضاءة ، إنارة ، استضاءة  | immediate replacement denture | بدلة سننية تعويضية مباشرة ، بدلة سننية تعويضية فورية   |
| منار   |                               | بدلة سننية جزئية أو كاملة ، تصنع قبل خلع الأسنان الطبيعية ، وتوضع في فم المريض بعد قلع الأسنان مباشرة . انظر بدلة سننية (Denture) ، بدلة سننية فورية (Immediate denture) . |
| جهاز إضاءة .   |                               |  |
| المنار الليفي الضوئي ، منار ليفضوي   | immediate root filling        | حشوة الجذر الفورية إنهاء حشوة قناة الجذر الدائمة ، مباشرة بعد إزالة أنسجة لب السن وتحضير حفرة اللب .   |
| منار المرآة  | immedicable                   | غير قابل للعلاج ، غير قابل للشفاء ، متعذر الشفاء   |
| صورة   | immense                       | هائل ، ضخم   |
| صورة لنموذج بالأشعة على الفلم الشعاعي .  | immerge = immerse             | يغمُر ، يُغَطِّي   |
| صورة مباشرة  | immersion                     | عَمْر ، عَمَس (في سائل)  |
| صورة مزدوجة  | immigrate                     | يهاجر ، مهاجر  |
| صورة كاذبة   | immiscible                    | غير قابل للمزج ، غير قابل للخلط مثال ذلك : الماء مع الزيت .  |
| حقل الصورة ، مساحة الصورة  | immitigable                   | غير قابل للتسكين أو التهدئة  |
| حدود الصورة الشعاعية على مستقبل الصورة .   | immobility                    | توقف   |
| تكثيف الصورة   | immobilization                | تثبيت  |
| طريقة لإخراج صورة شعاعية أكثر وضوحاً من التي نحصل عليها بالأشعة ، تستخدم الإلكترونيات المسرعة والمركزة على ستار تألقي .  |                               | تثبيت طرفي عظم مكسور لمنع حركته حتى يتم التئامه بعظم جديد ؛ يتم ذلك بواسطة التثبيت بالأسلاك أو التثبيت بالجيرة أو التثبيت بالمسامير أو بالتطعيم العظمي .                   |
| صورة مقلوبة  | immobilize                    | يمنع الحركة ، يثبت   |
| طبقة مصورة = أخذود بؤري  | immune                        | مُحصِّن ، منيع ، مُمنَع مُحصِّن ضد مرض معين ، إما بوسائل طبيعية أو بالتلقيح .  |
| جهاز تصوير   |                               |  |
| جهاز الأشعة الذي ينتج الأشعة ، وبعض أنواع المستقبلات مثل فلم التصوير الشعاعي ، وستار المنظار الومضي ، وأجهزة التصوير الشعاعي الجاف التي تصور كثافة الغرض المراد تصويره . |                               |  |
| وهمي ، خيالي ، تخيُّلي   |                               |  |
| وهم ، تخيُّل   |                               |  |
| عجز الاتزان ، قصور الاتزان ، لاتوازن   |                               |  |
| غير مُتوازن  |                               |  |
| متراكب ، مُغَطَّى بأخر   |                               |  |

|                              |   |                          |  |
|------------------------------|---|--------------------------|--|
| immune body                  | جسم مناعي   | impact resistance        | مقاومة الصدمة  |
| immune-deficiency syndrome   | متلازمة فقد المناعة   | impacted                 | مُنحسر، مُنظم، منحصر، مُتناشب ، محشور  |
| immunifacient                | مُمنع ، مُحصّن  | impacted fracture        | كسر مُتناشب ، كسر مُنحسر   |
|                              | دواء أو مادة مُحصّنة أو مانعة .   | impacted tooth           | سن مُنحشرة   |
| immunity                     | مناعة ، حصانة   |                          | انظر سن (Tooth) .  |
|                              | مناعة طبيعية أو مناعة مكتسبة لأمراض أو سموم معينة .   | impaction                | انحشار ، تناشب ، انطمار  |
|                              | حماية داخلية في الجسم ضد العدوى بكائنات دقيقة ممرضة وسمومها ؛ يمكن أن تكون المناعة مناعة طبيعية أو مناعة عرقية ، أو مناعة عائلية ، أو مناعة خلقية أو ولادية ، أو مناعة مكتسبة . |                          | إعاقة أو منع إثغار السن بواسطة حائل طبيعي ، عادة ما يكون سناً أخرى أو أسناناً أخرى .   |
| immunity , acquired          | مناعة مكتسبة  | impaction , canine       | انحشار الناب   |
|                              | يمكن أن تنتج عن إصابة سابقة بمرض أو عن طريق وسائل صناعية ، مثل تكرار الحقن بكميات صغيرة من الديدانات أو الأمصال المضادة للتيتانوس أو اللقاحات التي تنتج الأضداد .               | impaction , dental       | انحشار سني   |
| immunity , active            | مناعة فاعلة   | impaction , food         | انحشار الطعام  |
| immunity , artificial        | مناعة صناعية  |                          | تجمع الطعام بين الأسطح الملاصقة عادة بسبب وجود تماس مفتوح بين الأسنان أو بسبب حدة منخفضة أو بسبب عدم انتظام الارتفاع الحفافي للسن .                      |
| immunity , congenital        | مناعة خلقية   | impaction , horizontal   | انحشار أفقي  |
| immunity , familial          | مناعة وراثية ، مناعة عائلية   | impaction , oblique      | انحشار مائل  |
| immunity , individual        | مناعة فردية   | impaction , third molar  | انحشار الرحي الثالثة   |
| immunity , inherited         | مناع موروثية  | impaction , tooth        | انحشار السن  |
| immunity , local             | مناعة موضعية  |                          | حالة تكون فيها السن في وضع لا يستطيع البزوغ طبيعياً ، بسبب انحشارها مع سن أخرى أو أسنان أخرى ، أو بسبب نمو غير طبيعي للسن أو بسبب وضع السن غير الطبيعي . |
| immunity , natual            | مناعة طبيعية  | impaction , vertical     | انحشار عمودي   |
| immunity , non-specification | مناعة غير متخصصة  | impaction , wisdom tooth | انحشار ضرس العقل   |
| immunity , passive           | مناعة منفعة ، مناعة لفاعلة  | imperfect                | ناقص ، غير كامل ، معيب   |
| immunity , racial            | مناعة عرقية ، مناعة سلالية  | imperfection             | نقص  |
| immunization                 | تحصين ، تمنيع   | imperfectionist          | عديم الإتيقان ، غير مُتقن  |
|                              | جعل الشخص مُحصّناً ، لحمايته ضد بعض الأمراض .   | imperforate              | أرتق   |
| immunize                     | يُحصّن ، يُمنع  |                          | مغلق خلقياً ؛ انسداد فُتحة في بنية ما من المفروض أن تكون مفتوحة طبيعياً .  |
| immuno-                      | (سابقة) منيع ، مُحصّن   | imperforation            | رَتق   |
| immunochemistry              | كيمياء التحصين ، كيمياء مناعية  | imperious                | إجباري ، إكراهي  |
| immunocyte                   | خلية مناعية   | impermeable              | كثيم ، غير مُنفذ للسوائل ، غير نفوذ  |
| immunogenetics               | المناعة الوراثية  |                          | لا يمكن اختراقه ؛ مادة أو نسيج لا تسمح بمرور السوائل من خلالها .   |
| immunology                   | علم المناعة ، دراسة علم المناعة   | impervious               | أصمّ ، غير مُنفذ ، كثيم  |
| impact                       | تصادم ، صدمة ، يَصدم ، يَحشر ، تناشب  | impetigo                 | قوباء  |
| impact force                 | قوة الصدمة  |                          | التهاب جلدي جرثومي قوبائي أو حصفي ، عدوى جرثومية في الجلد تسببها العقديات (Streptococci) ،   |
|                              | القوة الديناميكية أو الحركية التي تحدث أثناء التصادم بين شيئين ؛ مثل : الضربة القارعة للمطرقة الآلية (Mallet) .   |                          |  |
| impact strength              | شدة الصدمة  |                          |  |
|                              | الطاقة المطلوبة لكسر المادة تحت قوة الصدمة .  |                          |  |

|   |   |  |
|---|---|--|
| تحدث بكثرة عند المواليد الصغار والأطفال وتصيب الوجه والأطراف بشكل رئيسي .   | <b>implant denture substructure</b>             | البنية التحتية للبدلة السنية ذات الغرسة  |
| <b>implant</b> طعام ، غرسة ، يغررس  |   | الهيكل المعدني المنظمر تحت الأنسجة الرخوة والملاصق للعظم أو المنظمر في العظم ، والذي تنبثق من خلال السمحاق المخاطي بروزات منه ، بغرض دعم الجزء العلوي للبدلة السنية ذات الزرعة ، انظر أيضا غرسة لبية (Diodontic implant) ، مدخل غرسة رزية فكية سفلية (Mandibular staple implant) . |
| مادة ، هي عبارة عن زرع أو طعام مغاير في طبيعته عن الجسم ، يوضع في الجسم ليحل محل جزء مفقود أو جزء ناقص النمو ناقص التكوين كما في الجراحة التجميلية ؛ صفيحة معدنية أو وتد معدني أو معدن مصبوب يتم إدخاله في العظم السنخي بغرض تثبيت الأسنان أو البدلة السنية التعويضية . | <b>implant denture superstructure</b>           | الجزء العلوي للبدلة السنية ذات الغرسة  |
| <b>implant abutment</b> داعمَة مُنغَرَسَة   |   | الهيكل المعدني الذي يستمد ثباته واستقراره من ركيزة البدلة السنية ذات الغرسة .  |
| ذلك الجزء من الغرسة الفموية الذي يبرز من خلال اللثة داخل الفم وتثبت عليه البدلة السنية .  | <b>implant , endodontic</b>                     | غرسة لبية  |
| <b>implant abutment, subperiosteal</b> دعامَة منغَرَسَة تحت السمحاق ، ركيزة مغروزة تحت السمحاق  |   | دبوس معدني أو وتاد معدني يمتد من خلال قناة الجذر داخل العظم حول الذروي من أجل إطالة وتقوية السن عديمة اللب (Pulpless tooth) .  |
| ذلك الجزء من الغرسة الذي يبرز من خلال مخاطية الفم داخل التجويف الفموي لتثبيت تاج عليه أو كدعامة لبدلة سنية ثابتة أو بدلة سنية نزوعة .   | <b>implant , endosseous = endosteal implant</b> | غرسة داخل العظم = غرسة ضمن العظم أو الغضروف  |
| <b>implant- based orthodontics</b> غرسة ركيزة التقويم السني   |   | غرسة معدنية يتم إدخالها في عظم الفك من خلال العظم السنخي مع ترك جزء منها بارز في الفم ، تثبت عليها طبقة تعويضية أو طبقة تقويمية كما يمكن استخدامها لتثبيت كسور الفك .  |
| <b>implant- borne restoration</b> غرسة تحميل البدلة السنية  | <b>implant , endosseous blade</b>               | غرسة بشكل نصلة داخل العظم  |
| <b>implant, Brånemark's</b> غرسة برنيمارك   |   | غرسة معدنية وتدية الشكل ، رفيعة ، توضع داخل العظم لتوفر دعامة للبدلة السنية الثابتة أو البدلة السنية النزوعة .   |
| <b>implant dehiscence</b> شرخ الغرسة  | <b>implant , endosteal = endosseous implant</b> | غرسة ضمن العظم أو الغضروف = غرسة داخل العظم  |
| شق في الظهار (Epithelium) المغطى للغرسة تاركاً منطقة مكشوفة من الغرسة بالحفرة الفموية .   |   | غرسة ، من المعدن ، تغرز في الفك العلوي أو الفك السفلي مع بروز جزء منها داخل الفم ، يستخدم هذا الجزء كبنية أساسية لجهاز تعويضي .  |
| <b>implant,dental = oral implant</b> غرسة سنّية ، غرسة فموية  | <b>implant , free standing</b>                  | غرسة حرة ثابتة ، غرسة حرة مقاومة   |
| مادة توضع داخل الفك لتثبيت تاج أو جهاز تعويضي ثابت أو بدلة سنّية نزوعة .  |   | في الغرس السنّي : غرسة قادرة على مقاومة قوى المضغ بدون ربطها مع دعامة إضافية .   |
| <b>implant dentist= implantologist =</b> طبيب الغرس السنّي  | <b>implant, interdental</b>                     | غرس بين سنّي   |
| اختصاصي الغرس السنّي  |   | غرسة سنّية بين دعامتين من الأسنان الطبيعية .   |
| <b>implant dentistry =</b> طب غرس الأسنان = مبحث الغرس  | <b>implant, interface</b>                       | ما بين النسيج المحيطي والغرسة السنّية  |
| <b>dental implantology</b> السنّي = علم الغرس السنّي الفموي   |   | التلاصق بين الغرسة والنسيج المحيطة بها .   |
| ذلك الفرع من طب الأسنان الذي يختص بتشخيص وتصميم وإدخال الغرسات السنّية وعمل التعويضات الجزئية الثابتة والنزوعة .  |   | أ - اندخال (اندماج) ليفي (Fibrous integration) : ذلك   |
| <b>implant denture</b> بدلة سنّية ذات غرسة  |   |  |
| بدلة صناعية يعتمد ثباتها واستقرارها على البنية التحتية لقاعدة ارتكاز البدلة السنّية أو هيكل البدلة السنّية الذي يكون مغروساً جزئياً أو كلياً في التواء السنخي تحت السمحاق وتحت الأنسجة الرخوة التي تخرج من خلالها دعامات للبدلة السنّية . انظر بدلة سنّية (Denture) .   |   |  |

بتوضع نسيج صحي كولاجيني كثيف بين الغرسة والعظم .  
 ب - اندماج عظمي (Osseointegration) : يتضمن تلاحق  
 خال من أنسجة غير عظمية بين العظم المتشكل والغرسة ،  
 وبذلك تتوزع قوى المضغ على الغرسة والعظم الداعم لها .  
**implant magnet** غرسة مغناطيسية  
 انظر مغناطيس البدلة السنية (Denture magnet) .  
**implant , mucosal =** غرسة مخاطية = غرسة داخل المخاطية  
**intramucosal insert**  
**implant , oral** غرسة فموية  
 أية غرسة تحت الأنسجة الفموية في الفكين مع بروز بعض  
 الأجزاء داخل الفم ، تستخدم لتثبيت ودعم الأجهزة  
 التعويضية .  
**implant , osseointegrated** غرسة ذات اندخال عظمي  
 غرسة داخل العظم (Endosseous implant) بها فراغات  
 تملأها الخلايا بانية العظم والنسيج الضام وهي إما أن تكون  
 من مادة خزفية أو معدنية أو إكربليكية .  
**implant prosthodontics** طب غرس وتعويض الأسنان ،  
 مبحث زرع الأسنان التعويضي  
 فرع من طب زراعة الأسنان يختص بتصميم وتثبيت  
 التعويضات الثابتة أو المتحركة على الغرسات السنية في فم  
 المريض .  
**implant , submucosal** غرسة تحت المخاطية ، غرسة تحت  
 الغشاء المخاطي  
 إدخال معدن ذو غؤور (Metal undercut) ووضعه في  
 أماكن مختارة من المخاطية جراحياً لاستخدامه في تثبيت  
 البدلات السنية .  
**implant, subperiosteal** غرسة تحت السمحاق  
 غرسة مطابقة لسطح عظم الفك ، ومغطاة بالسمحاق  
 المخاطي ، لها دعائم تبرز في الفم ، تثبت عليها الجسور أو  
 البدلات السنية إلخ .  
**implant substructure ,** الركيزة المغروسة تحت السمحاق =  
**subperiosteal = subperiosteal** الهيكل المغروس تحت  
**implant framrwork** السمحاق  
 هيكل معدني مصبوب ينطبق تماماً على العظم ، تحت  
 السمحاق .  
**implant surgery** جراحة الغرس السني  
 فرع من طب الأسنان يختص بتصميم ووضع الغرسات  
 السنية جراحياً في الفم .  
**implant, transmandibular= TMI** غرس عبر الفك السفلي

غرسة سنية مكونة من صفيحة قاعدية ومسامير قشرية وأوتاد  
 لولبية وبنية علوية مثبتة على الحافة الإرتفاقية عن طريق شق  
 تحت فكي ومثبت بها البدلة السنية (الجهاز التعويضي) .  
 الغرسة الفك السفلي حاملة البدلة السنية مباشرة وهي  
 مصممة للمرضي الذين لديهم ضمور شديد بالارتفاع  
 السنخي للفك السفلي .  
**implant, transosteal** غرسة عبر العظم  
 غرسة سنية مكونة من مسمار ملولب يعبر الفك السفلي  
 ويثبت في مكانه بواسطة وتاد يبرز بالتجويف الفموي  
 ويستخدم كدعامة لبدلة سنية أو طبقة تقويمية .  
**implantation** غرس ، زرع ، تطعيم  
 1- عملية الترفيع أو التطعيم .  
 2- نقل سن سليمة لتحل محل سن مقلوعة .  
 3- وضع مواد غريبة داخل أنسجة الجسم بغرض  
 التعويض .  
**implantation site** مكان الغرسة السنية ، موضع  
**implantodontics = oral** الغرسة السنية  
**implantology =** علم الغرس السني ،  
**implantodontology** مبحث الغرس السني  
 فرع من طب الأسنان يختص بغرس أجهزة صناعية أو مواد  
 داخل العظم والأنسجة الرخوة بغرض تعويض أو علاج أو  
 تشخيص .  
**implantodontist = implantologist** اختصاصي الغرس السني  
 طبيب أسنان اختصاصي في ممارسة الغرس السني .  
**implantodontology =** علم الغرس السني ،  
**implantodontics** مبحث زرع الأسنان  
**implantologist = implant dentist** اختصاصي الغرس  
 السني = طبيب الغرس السني  
**implantology = oral implantology** علم الزرع =  
 علم الغرس الفموي  
**implantology,dental = oral** علم زراعة الأسنان  
**implantology = implantodontics**  
**impregnate** يُشبع ، يُلقح ، يُشرب  
**impregnation** إشباع ، تشرب ، تشريب  
**impression** طبعة ، أثر ، طبع  
 طبعة أو نسخة سالبة للأسنان أو للمناطق الخالية من  
 الأسنان بعد أن تم قلعها ، تؤخذ بواسطة مادة لدنة تتحول  
 وتصبح صلبة أو تتصلب بينما هي متلامسة مع الأنسجة .  
 تقسم الطبقات حسب المواد المستخدمة لأخذ الطبعة إلى :

|  |   |
|--|---|
| طبعة غروية مائية عكوسة طبعة غروية مائية لا عكوسة<br>طبعة لدنة مكيفة ، طبعة جبسية ، طبعة شمعية ، طبعة<br>سيليكونية ، طبعة ثياكول مطاطي .  | طبعة من مادة مرنة ، لها القدرة على تسجيل مناطق غورور<br>معيقة ، يمكن أن ترتد عنها أثناء رفع الطبعة ثم تعود إلى<br>حالتها أو وضعها الأصلي .  |
| impression , alginate طبعة ألجينات ، طبعة المواد اللدنة<br>غير العكوسة   | impression , elastic material طبعة المادة المرنة  |
| impression , anatomic طبعة تشريحية   | impression , final = طبعة نهائية = طبعة رئيسية  |
| impression , anatomic طبعة تشريحية   | master impression طبعة تستعمل لعمل القالب أو المثال النهائي .   |
| impression , anatomic طبعة تشريحية   | impression , fluid wax طبعة الشمع السائل  |
| impression , anatomic طبعة تشريحية   | impression , fluid wax طبعة من شموع مختارة ؛ توضع في حالتها السائلة أو<br>المائعة بواسطة فرشاة ؛ تستخدم هذه الطريقة لعمل طبعة<br>وظيفية .   |
| impression area مساحة الطبعة ، منطقة الطبعة<br>السطح الذي تسجله الطبعة .   | impression , functional طبعة وظيفية   |
| impression , bridge طبقة الجسر   | impression , functional طبعة تؤخذ للأنسجة وهي تحت الضغط (الضغط<br>الوظيفي) ؛ أي أن الطبعة تؤخذ أثناء المضغ أو أثناء البلع ،<br>وبذلك يتم تعديل الطبعة بواسطة القوى الماضغة والحركات<br>العضلية المجاورة ؛ تسمى الآن طبعة الانزياح المخاطي<br>(Muco-displacement impression) . |
| impression , bridge طبقة الجسر   | impression , full mouth طبعة الفم الكاملة   |
| impression , bridge طبقة الجسر   | impression , hydrocolloid طبعة غروية مائية  |
| impression , cleft-palate طبعة فلع الحنك   | impression , hydrocolloid طبعة من مادة غروية مائية ، انظر أجار (Agar) ، مدخل<br>غرواني مائي (Hydrocolloid) .  |
| impression , cleft-palate طبعة للفك العلوي لمرضى لديهم فلع حنكي لاستخدامها<br>في عمل تعويض صناعي للعيب .   | impression , indirect طبعة غير مباشرة   |
| impression , complete denture طبعة البدلة السنية الكاملة   | impression , irreversible hydrocolloid طبعة غروية مائية<br>لا عكوسة   |
| impression , complete denture طبعة للقوقس السنية الدرداء أو للحديد السنخي لغرض<br>تصنيع بدلة سنية كاملة ، وتشتمل على قاعدة الارتكاز<br>والمناطق الحفافية .   | impression , localizing طبعة موضّع ، طبعة موضّعية   |
| impression compound مركّب الطبع  | impression , lower طبعة سفلية   |
| impression compound مادة لدنة تلين بالحرارة وتتصلب بالبرودة ، تستعمل لأخذ<br>الطبعات السنية ؛ وتتكوّن من : أحماض دهنية ، شيلاك ،<br>جليسيرين ، وبعض المواد المالئة مثل : مسحوق التلك<br>[الطلق] أو مسحوق جيس باريس . التركيب الحقيقي لكل<br>مركّب من مركبات الطبع يُعامل تجارياً كسر تجارى . | impression , mandibular = طبعة الفك السفلي =  |
| impression , correctable طبعة قابلة للتصحيح والتعديل   | lower impression طبعة سفلية   |
| impression , correctable طبعة ، يمكن أن تتعدل بإضافة أو إزالة مادة الطبع .   | impression , mandibular = طبعة للفك السفلي أو البنى السنية للفك السفلي ذي الأسنان<br>أو الأدرد .  |
| impression , dental طبعة سنية  | impression , master = طبعة رئيسية = طبعة نهائية   |
| impression , dental طبعة سالبة للأسنان أو لمناطق الدرد أو كليهما بمادة لدنة<br>تتصلب حينما تلامس الأنسجة الفموية ، ثم تملأ بجبس<br>صناعي أو جيس باريز ينتج عنها نموذج موجب مماثل للبنية<br>الفموية .   | final impression انظر طبعة نهائية (Final impression) .  |
| impression , direct طبعة مباشرة  | impression material مادة الطبع  |
| impression , direct bone طبعة مباشرة للعظم   | impression material , compound مادة الطبع المركبة<br>(مركّب الطبع)  |
| impression , direct bone طبعة للعظم المكشوف ، تستعمل في تصنيع غرسات<br>البدلة السنية .   | impression material , compound يطبق عليها مركّب مادة الطبع المتلدن بالحرارة ، أو المركّب<br>وهو مصطلح متروك .   |
| impression , elastic طبعة مرنة   |   |



مادة الطبع الغروية المائية غير العكوسة = الألبينات = irreversible hydrocolloid = alginate impression material ,

مسحوق يتكوّن من الألبينات القابلة للإذابة ومواد مضافة ، يمزج مع الماء بنسب معييرة (عند درجة حرارة الغرفة) ليتصلب المزيج بشكل هلام ، ولا يمكن إعادة استعمالها بعد تصلبها ، يجب أن تتبع تعليمات المزج بدقة للحصول على نتائج دقيقة وسليمة يتبخّر الماء من الطبعة المتصلبة إذا تركت مُعرّضة للهواء لأي فترة من الزمن ، مما يؤدي إلى انكماشها .

مادة طبع (جيس باريس) impression material , plaster of Paris

يحتوي جيس باريس على مواد مثل سلفات البوتاسيوم والبوراكس ، لتقليل زمن التصلب والتمدد يخلط المسحوق مع الماء ويمزج في وعاء مطاطي يستعمل فقط لأخذ طبعة للحالات عديمة الأسنان (الدرد الكامل) .

مادة الطبع مُتعددة الإثير impression material , polyether مادة نظيفة في استعمالها ، تتكوّن أساساً من بلمر عضوي ذي رابطة الإثير تتوفر في الأسواق في أنابيب من معاجين ومُسَرَّع .

مادة الطبع متعددة الكبريت impression material , polysulphide

مادة ذات رائحة مميزة ، أساس تكوينها بلمر عضوي مرتبط مع مجموعات ثنائية الكبريت ؛ يطلق عليها غالباً : قاعدة مطاطية أو ثياكول أو ميركاتين . يستعمل مصطلح قاعدة مطاطية أحياناً بشكل غير صحيح للإشارة إلى المواد متعددة الكبريت . يخلط جزءان من المادة ذات القوام الخفيف أو القوام المتوسط أو القوام العادي أو القوام الثقيل أو السميكة مع الحفاز ؛ تتوفر كلها في أنابيب .

مادة طبع غروية عكوسة = reversible = agar impression hydrocolloid = مادة طبع الأغار = agar material = agar

أغار هلامي مائي يتحول إلى سائل حينما يسخن ثم يتحول ثانية إلى هلام حين يبرد ، وهي مادة طبع تعطي طبعات دقيقة جداً ، تؤخذ على التحضيرات الرطبة ؛ تتوفر في الأسواق في أنابيب أو خراطيش ، يسخن قبل الاستعمال في حمام مائي كهربائي التحكم عند درجات حرارة مختلفة ، وتوضع مادة الطبع في طابع مبرد بالماء داخل الفم .

مادة تلين بالحرارة تحتوي على راتين طبيعي وراتين صناعي ، ومواد مالئة ، ومواد مُلدنة تستعمل بشكل خاص لأخذ الطبعات للقم الأرد تلين بوضعها في ماء ساخن عند درجة حرارة 60 درجة مئوية ، أو بوضعها مباشرة فوق لهب تتوفر في شكل قضبان أو صفائح أو أقماغ هذه المادة غير مرنة بشكل كاف لكي تناسب في مناطق الغُور للحصول على طبعة سالبة دقيقة .

مادة الطبع المطاطية impression material , elastomeric

مادة طبع دقيقة جداً ، تستعمل لأخذ الطبعات للحشوات المصبوبة والتيجان والجسور والوصلات المحكمة ، مفيدة بشكل خاص للتحضيرات متعددة الوحدات ، لها خصائص مشابهة للمطاط ، تخلط بالنسب الموصى بها والزمن المحدّد لتظهر في حالة متجانسة خالية من الخطوط ؛ يجب الالتزام عند خلطها واستعمالها بتعليمات الشركة المنتجة . تتوفر عادة في أنابيب ، وتستعمل لإجراء طبعات للأسنان المحضرة التي يجب أن تكون جافة . هناك ثلاث أنواع رئيسية :

- 1- مادة الطبع الوظيفية .
- 2- مادة الطبع متعددة الإثير .
- 3- مادة الطبع متعددة الكبريت .

مادة الطبع الوظيفية impression material , functional

تستعمل لأخذ طبعة تحتاج إلى وقت طويل قبل أن تتصلب ، وبذلك تسجّل الحركات الوظيفية للأنسجة الرخوة الفموية والعضلية ؛ مثل : الكوتابركا السوداء (Black gutta percha) .

مادة طبع بشكل الأعواد الخضراء ، impression material ,

مادة طبع بشكل القضبان green stick = tracing stick الخضراء = عود الرسم

مادة طبع تلتين بالحرارة لها شكل القُضبان ، تستعمل لبناء حواف الطابع أو حواف الحلقات النحاسية ؛ تتوفر في قضبان ذات ألوان خضراء أو بنية .

مادة الطبع الشمعية impression material , inlay wax للحشوات المصبوبة

شمع يستعمل لعمل نماذج شمعية من أجل الحصول على حشوات مصبوبة . شمع الحشوة المصبوبة الأزرق أصلب من مثيله الأخضر ، وتختلف الخصائص العملية للشمع باختلاف مكوناته ، وهو مزيج من الشموع مثل : شمع البارافين ، وشمع النحل ، وشمع الكوبرنيكي ، وشمع الكائنسبا يتوفر في شكل قضبان أو صفائح وفي أشكال مسبقة الصنع من المشبكات والعارضات .

|   |                                   |   |                                       |
|---|-----------------------------------|---|---------------------------------------|
| <b>impression material , silicone</b>   | مادة طبع سيليكونية                | <b>impression , primary =</b>   | طبعة أولية = طبعة بدئية               |
| مادة مطاطية أساسها سيليكون عضوي متماثراً ، تتماثر المادة بواسطة حافز أوكتان القصدير وسيليكات ألكايل المنشط ، تتوفر المادة في أربعة أنواع من القوام : قوام سميك ، وقوام عادي ، وقوام خفيف ، وتوفر أيضاً كمعجون .     |                                   | <b>preliminary impression</b>   | طبعة البدلة                           |
| <b>impression material , zinc oxide-eugenol</b>   | مادة طبع (أكسيد الزنك واليوجينول) | <b>impression , removable partial denture</b>   | السنينة الجزئية النزوعة (المتحركة)    |
| معجون يستعمل في طبعات تعديل قاعدة أو تبطين البدلة السنينة الكاملة ، يتوفر في أنبوبين : الأنبوبة الأولى تحتوي على أكسيد الزنك ، وزيت ، ومُسرِّع ؛ والانبوبة الثانية تحتوي على راتين مذاب في اليوجينول أو مادة أخرى . |                                   | طبعة للقوس السنينة الدرداء جزئياً ، وذلك لغرض تصنيع بدلة سنينة جزئية نزوعة .  |                                       |
| <b>impression , maxillary =</b>   | طبعة الفك العلوي =                | <b>impression , reversible hydrocolloid</b>   | طبعة غروية مائية                      |
| <b>upper impression</b>   | طبعة علوية                        | عكوسة   |                                       |
| طبعة للفك العلوي والأنسجة المحيطة به ؛ في حالة وجود الأسنان أو في حالة الفك الأدرد .  |                                   | <b>impression , rubber base</b>   | طبعة مطاطية                           |
| <b>impression , modeling plastic</b>  | طبعة لدنة مكيّفة                  | <b>impression , secondary =</b>   | طبعة تالية = طبعة نهائية              |
| <b>impression , mucodis placement</b>   | طبعة الإنزراح المخاطي             | <b>final impression</b>   |                                       |
| <b>impression , mucostatic</b>  | طبعة غير محرّكة للمخاطية ،        | <b>impression , sectional</b>   | طبعة مُجزأة ، طبعة مَقطعية            |
| طبعة المخاطية ساكنة   |                                   | طبعة للقوس السنينة من جزئين أو أكثر ، تنزع من الفم على أجزاء منفصله ، وتجمع خارج الفم قبل صب القالب . مادة الطبع المُجزأة هي جبس الطب .   |                                       |
| طبعة يتم إجراؤها مع الأخذ في الاعتبار تقليل الإزاحة للأنسجة الرخوة ، كانت تسمى سابقاً طبعة وظيفية (Functional impression) .   |                                   | <b>impression , silicone</b>  | طبعة سيليكونية                        |
| <b>impression , non-elastic</b>   | طبعة غير مرنة                     | <b>impression , snap</b>  | طبعة عاجلة ، طبعة تقريبية             |
| <b>impression , partial</b>   | طبعة جزئية                        | <b>impression surface</b>   | سطح الطبعة                            |
| <b>impression , partial denture</b>   | طبعة البدلة السنينة الجزئية       | ذلك الجزء من سطح البدلة السنينة أو محيطها الخارجي الذي يتحدّد بواسطة الطبعة .   |                                       |
| 1- نسخة سالبة للقوس السنينة الدرداء جزئياً أو للمنطقة المهياة لغرض تصنيع البدلة السنينة الجزئية .   |                                   | <b>impression technique</b>   | طريقة أخذ الطبعة ، أسلوب إجراء الطبعة |
| 2- طبعة لجزء أو كل القوس السنينة الدرداء جزئياً بغرض تصميم وتصنيع بدلة سنينة جزئية .  |                                   | <b>impression , thiokol rubber</b>  | طبعة ثياكول مطاطي                     |
| <b>impression paste</b>   | عَجينة الطبع ، معجون الطبع        | <b>impression tray</b>  | طابع ، وعاء الطبعة ، حامل الطبعة      |
| <b>impression plaster</b>   | جبس الطبعة                        | وعاء بشكل حرف U أو حامل معدني أو حامل بلاستيك (في حجم وشكل القوس السنينة تقريبا) ذو شكل ملائم ، توضع فيه مادة الطبع المناسبة وتنقل إلى داخل الفم في المنطقة التي تحتاج إلى إجراء الطبعة لها ، وذلك للحصول على نسخة سالبة لكل تفاصيل البنية السنخية السنينة . قد يكون الطابع مثقباً لتحسين التصاق مادة الطبع به ، وذلك لتقليل احتمالات تشوّه الطبعة عند نزوعها من الفم . |                                       |
| جبس باريس سريع التصلّب ، المصنع خصيصاً لإجراء الطبعات ؛ يتصلّب بعد أخذ الطبعة ، وينكسر بنظافة وينزع من الفم على أجزاء ، ويمكن تجميع القطع المكسورة بسهولة خارج الفم .   |                                   | <b>impression tray , anatomical</b>   | طابع تشريحي ، حامل الطبعة التشريحي    |
| <b>impression , plaster</b>   | طبعة جبسية                        | يستعمل لأخذ طبعة في الحالات عديمة الأسنان (الدرد الكامل) ، وذلك بتشكيله بحيث يغطي منطقة تَمَيُّل البدلة السنينة بشكل تام .  |                                       |
| <b>impression , preliminary =</b>   | طبعة بدئية = طبعة أولية           | <b>impression tray , box</b>  | طابع صندوقي ، حامل الطبعة الصندوقي    |
| <b>primary impression</b>   |                                   | حامل الطبعة الجاهز للاستعمال والمصنّع من المعدن أو  |                                       |
| طبعة للقوس السنينة لعمل قالب بغرض التشخيص أو لتصنيع طابع إفرادي قبل إجراء الطبعة النهائية .   |                                   |   |                                       |

2- يَدْفَع ، يُحَرِّك ببطء أو بصعوبة

incidence

1- حُدُوث ، وقوع ، سقوط

2- وُرُود

في المجال الطبي عدد الحالات المرضية التي تظهر في مكان معين لفترة معينة من الزمن .

incidence angle

زاوية السقوط ، زاوية الورود

incidence point

نقطة السقوط ، نقطة الورود

incidence rate

معدل الحدوث ( للمرض )

incident

1- حادث ، طارئ ، واقع

2- وارد

incineration

ترميد

تحويل إلى رماد بواسطة الحرق .

incipient

وشيك

بداية التسوس أو النخر .

incisal

قاطع

يشير إلى الحافة القاطعة (الحد القاطع) للأسنان القاطعة .

incisal adjustment

تصحيح قاطع

incisal angle

زاوية قاطعة

زاوية متكوّنة من التقاء الحد القاطع مع أي سطح آخر للسن أو جدران الحفرة . وهي الزاوية المتكوّنة من التقاء المستوى الأفقي مع رسم خط في المستوى السهمي ، بين الحدود القاطعة للقواطع المركزية العلوية والقواطع المركزية السفلية ، حينما تكون الأسنان في تداخل إطباق .

incisal angle matrix

مسندة الزاوية القاطعة

incisal canal

قناة قاطعة

incisal edge

حد قاطع

incisal edge of a tooth

الحد القاطع لسن

الحد القاطع أو الحد القاضم أو السطح القاطع للأسنان القاطعة أو الأنياب . تحد الحد القاطع الأسطح الشفوية واللسانية أو الحنكية .

incisal guide = incisal table =

مرشدة قاطعية = صفيحة

anterior guidance

قاطعية = مرشدة أمامية

دليل أمامي وهو ذلك الجزء من المطبق الذي يحافظ على زاوية المنسب القاطعة أو الزاوية القاطعة .

incisal guide angle

الزاوية المرشدة القاطعية

الزاوية المتكوّنة من التقاء المستوى الأفقي مع مرتسم خط في المستوى السهمي بين الحواف القاطعة للثنايا المركزية السفلية والثنايا المركزية العلوية ، حينما تكون الأسنان في إطباق مركزي .

البلاستيك ؛ يستعمل لإجراء طبقات للأقواس السنية الدرداء جزئياً .

impression tray , special طابع خاص ، حامل الطبعة

الخاص ، طابع إفرادي

طابع يُصنَع على النماذج الخاصة للمريض ، وذلك بغرض التحكّم بمادة الطبع لإجراء طبعة أكثر دقة .

impression tray , stock طابع جاهز ، حامل الطبعة الجاهز

حامل معدني أو حامل بلاستيكي ، يستعمل لإجراء طبعة أولية للمريض ، لعمل نموذج لاستخدامه لعمل طابع خاص لهذا المريض .

impression, upper = maxillary طبعة علوية = طبعة الفك

impression

العلوي

impression, wax

طبعة شمعية

improper

خاطئ ، غير مُلائم

improvable

قابل للتحسّن

improve

يُحَسِّن ، يَتَحَسَّن

improved stone

جبس حجري مُحسّن

improvement

تحسّن ، تحسين

impulse

نبض ، دافع ، مُحرك ، حافر

في علم الأشعة: اندفاع الأشعة المتولدة أثناء نصف دورة للتيار المتردد .

impulse , afferent

نبضة واردة

impulse , cardiac

نبضة قلبية

impulse , nervous = nerval impulse

نبضة عصبية

impure

غير نقي ، مشوب

in- = im-

(سابقة) في ، ضمن ، داخل ، لا ، بلا

inankyloglossia = tongue-tie

عقد اللسان ، التصاق

اللسان = ارتباط اللسان

حالة قصر لجام اللسان الولادي أو الخلقى ؛ ويكون فيها اللسان غير قادر على الحركة .

inassimilable

عديم التمثّل ، متعذر التمثّل

inborn

خلقي ، ولادي ، وراثي ، فطري

تكوّن أو تطور في فترة الحمل داخل الرحم .

inbreeding

زواج الأقارب

incapacity

عجز ، عدم قُدرة ، عدم كفاية

inception

بداية ، ابتداء

incessant

متواصل ، مُستمر ، مُتصل

inch

1- بوصة

وحدة قياس الأطوال ؛ تساوي 1/12 من القدم وتساوي 2.45 سنتيمتر .

|   |                             |  |                                |
|---|-----------------------------|--|--------------------------------|
| <b>incisal guidance</b>   | توجيه قاطعي ، إرشاد قاطعي   | <b>incisive fossa</b>  | حفرة قاطعة                     |
| تأثير الأسطح المتلامسة للأسنان الأمامية السفلية مع الأسنان الأمامية العلوية على حركات الفك السفلي ؛ أي التوجيه الذي يحدث بواسطة السطح الحنكي للقواطع العلوية أثناء الحركات الجانبية للفك السفلي .   |                             | حفرة في الفك العلوي خلف القواطع توجد فيها الثقبه القاطعة أو حفرة على الفك السفلي تحت القواطع تنشأ منها العضلة الذقنية ، أو حفرة على السطح الخارجي للفك العلوي تنشأ منها العضلة خافضة الأنف .   |                                |
| <b>incisal pin</b>  | دبوس قاطعي                  | <b>incisive lower nerve</b>  | عصب قاطعي سفلي                 |
| <b>incisal rest</b>   | سناد قاطعي                  | عصب العضلة القاطعية السفلية .  |                                |
| بروز أو امتداد صلب لبدلة سنية جزئية ، يرتكز على الحد القاطع لسن أمامية . انظر سناد (Rest) .   |                             | <b>incisive papilla</b>  | حليمة قاطعة                    |
| <b>incisal table</b>  | صفيحة قاطعية                | ذلك الجزء المرتفع من النسيج الرخو الذي يغطي الثقبه القاطعة للقناة القاطعة أو ثقبه القناة الأنفية الحنكية في الحنك الصلب .  |                                |
| <b>incisal wall</b>   | جدار قاطعي                  | <b>incisus labii inferioris</b>  | العضلة القاطعة الشفوية السفلية |
| جدار الحفرة الموازي للحد القاطع للسن .  |                             | جزء من العضلة الدويرية الفموية ، تمتد من منطقة الناب السفلي إلى زاوية الفم .   |                                |
| <b>incision</b>   | خط ألملتقى ، خط التقاء      | <b>incisus labii superioris</b>  | العضلة القاطعة الشفوية العلوية |
| خط التقاطع بين المستوى الأوسط والمستوى الإطباق للفك السفلي .  |                             | جزء من العضلة الدويرية الفموية ، تمتد من منطقة الناب في الفك العلوي إلى زاوية الفم .   |                                |
| <b>incision</b>   | شق ، بضع                    | <b>inciso-</b>   | (سابقة) حافة قاطعة ، سطح قاطع  |
| 1- عملية القطع بالأسنان القاطعة .   |                             | <b>incisolabial</b>  | شفهي قاطعي                     |
| 2- (في الجراحة) : جرح أو قطع في أنسجة الجسم .   |                             | متعلق بالحد القاطع والسطح الشفوي لسن أمامية ؛ التقاء السطح القاطع بالسطح الشفوي لسن في نقطة أو خط .  |                                |
| <b>incision , mucosal</b>   | قَطْع مخاطي                 | <b>incisolingual</b>   | لساني قاطعي                    |
| <b>incisional biopsy</b>  | خزعة قاطعية ، خزعة اقتطاعية | متعلق بالحافة القاطعة والسطح اللساني لسن أمامية ؛ ينتج عن التقاء الحد القاطع بالسطح الشفوي لسن أمامية في زاوية نقطية أو زاوية خطية .   |                                |
| قطعة من الجزء المريض تؤخذ لفحصها عياناً ومجهرياً ، انظر خزعة ، خُطيفة ، قطعة (Biopsy) .   |                             | <b>incisopalatal</b>   | حنكي قاطعي                     |
| <b>incisive</b>   | 1- قاطع ، شاق               | <b>incisoproximal</b>  | جانبي قاطعي ، ملاصق قاطعي      |
| 2- قاطع   | قادر على القطع .            | متعلق بالحافة القاطعة وبالسطح الوحشي أو السطح الإنسي لسن أمامية .  |                                |
| متعلق بالأسنان القاطعة .  |                             | <b>incisor</b>   | قاطعي (سن قاطعة)               |
| <b>incisive canal</b>   | قناة قاطعة                  | سن ذات جذر واحد بحافة قاطعة أو حافة قاصية توجد أربعة قواطع في كل من الأسنان الأولية والأسنان الدائمة ؛ وهي أكثر أربع أسنان علوية وسفلية تقدماً إلى الأمام ؛ تقسم إلى قواطع مركزية (ثنايا) وقواطع جانبية (رباعيات) تنمو وتبزغ القواطع العلوية في طليعة الفك العلوي وتتلامس معها القواطع السفلية حين انغلاق الفم . القواطع الجانبية تقع على جانبي القواطع المركزية وتحدها الأنياب ؛ تستعمل لقطع وتمزيق الطعام في الإنسان . |                                |
| قناة عظمية تصل ما بين الثقبه القاطعة في الجهة السفلية الأمامية للفك العلوي خلف الثنايا (Central incisors) وقاع التجويف الأنفي يمر من خلالها العصب الحنكي الوتدي الطويل ، والأوعية الدموية والأوعية اللمفاوية .  |                             |  |                                |
| <b>incisive canal cyst</b>  | كيسة القناة القاطعة         |  |                                |
| انظر كيسة أنفية حنكية (Nasopalatine cyst) .   |                             |  |                                |
| <b>incisive foramen</b>   | ثقبه قاطعة                  |  |                                |
| تتكوّن من فتحتين إلى أربع فتحات للقناة القاطعة وتوجد في قاع الحفرة القاطعة التي تقع في أقصى الأمام من الخط المنصف للحنك الصلب ، حيث تنفذ من خلالها الأوعية الدموية والأعصاب الحنكية الأنفية ، وهي علامة ذات أهمية كبيرة وخطيرة في جراحة الغرس (الزرع) السني (Implant surgery) . انظر ثقبه (Foramen) . |                             |  |                                |

|                                 |   |  |  |
|---------------------------------|---|--|--|
| incisor classification          | تصنيف قاطعي ، تقسيم قاطعي ، ترتيب قاطعي   | inclination , lateral condylar         | مَيْل لُقْمِي جانبي  |
|                                 | انظر سوء الإطباق (Malocclusion) .   | inclination , lateral condylar incisor | مَيْل قاطعي لُقْمِي جانبي  |
| incisor tooth                   | سن قاطعة  |  | اتجاه المسار اللقمي الجانبي .  |
|                                 | سن قاطعة في منتصف القوس السنية ؛ يوجد قاطعان في كل ربع من القوس السنية في حالتي الأسنان اللبنية والأسنان الدائمة عند الإنسان : سن مركزية (ثنية) وسن جانبية (رباعية) . | inclination , teeth                    | مَيْل الأسنان  |
| incisor , central               | قاطع مركزي ، ثنية   |  | مَيْل محاور الأسنان .  |
| incisor , Hutchinson's          | قاطع هتشينسون   | incline                                | مَيْل ، انحراف   |
|                                 | قَاطِع ذو شكل محدَّب فيه انخفاض في وسط السطح القاطع ، ويوجد في حالة الزهرى الوراثي .  | inclined plane                         | مستوى مائل   |
| incisor , lateral               | قاطع جانبي ، رباعية   |  | 1 - مستوى يضاف إلى الطليقة المتحركة العلوية في الجهة الخنكية لتحقيق بروز فكي وعدم انطباق للفك السفلي أو بروز أمامي للأسنان الأمامية السفلية أو كلاهما معاً .                           |
| incisor relation                | علاقة قاطعة   |  | 2 - وصف مَيْل أسطح الحدبات للأسنان الخلفية ؛ علاقة المستويات المائلة للأسنان المتقابلة التي تحدد نوع النسب الوظيفي للأسنان وعدم انطباقها .   |
|                                 | (في تقويم الأسنان) : يعتمد التصنيف على العلاقة الأمامية الخلفية للقواطع.  | inclusion                              | اشتمال ، اندماج ، تحديد ، دَمَج ، حَصْر  |
|                                 | التصنيف الأول : حينما تنطبق الحواف القاطعة للقواطع السفلية على الجزء المركزي ، أو الارتفاع اللساني اللثوي للقواطع المركزية العلوية .                                  |  | في طب الأسنان : انطمار السن في العظم السنخي إلى حد يمنعها من البروز .  |
|                                 | التصنيف الثاني : حينما تقع الحواف القاطعة للقواطع السفلية خلف الارتفاع اللساني اللثوي للقواطع المركزية العلوية .  | inclusion cyst = fissural cyst         | كيسة اشتمالية = كيسة شقّية   |
|                                 | التقسيم الأول : الإمالة الأمامية للقواطع المركزية العلوية مع زيادة البروز الأفقي .  |  | أية كيسة تنشأ من بقايا الخلايا الظهارية ضمن الأنسجة الضامة ؛ مثل الأكياس التي توجد في العظم عند خطوط الالتحام . انظر كيسة شقّية (Fissural cyst) .                                      |
|                                 | التقسيم الثاني : الإمالة الخلفية للقواطع المركزية العلوية .   | incompatible                           | غير مُتوافق ، مُناقض ، مُخالف  |
|                                 | التصنيف الثالث : تقع حواف القواطع السفلية أمام حواف القواطع العلوية ، ويوجد انخفاض للبروز الأفقي أو بروز أفقي عكسي .  | incompetent lips                       | شفاه عاجزة ، شفاه قاصرة  |
| incisors                        | قواطع ، ثنايا   |  | حالة تظل فيها الشفاه بعيدة عن بعضها عندما تسترخي عضلات الوجه المعبرة ويكون الفك السفلي في وضع الراحة ؛ تؤدي هذه الحالة إلى تنفس فموي ومشاكل في الأنسجة الداعمة السنية ومشاكل تقويمية . |
| incisura = incisure             | ثُلْمَة   | incomplete                             | ناقص ، غير تام   |
|                                 | انظر ثُلْمَة ، ثَلْم ، ميزاب ، فُرْضَة (Notch) .  | incomplete overbite                    | تراكِب العَضَّة الناقص   |
| incisure = incisura             | ثُلْمَة   |  | تظهر حينما تكون الأسنان الخلفية في وضع إطباقها والقواطع السفلية غير منطبقة مع القواطع العلوية أو مع مخاطية الخنك .   |
| incitation                      | تحريض ، حَثّ ، المُحَرِّض ، المسبب  | incomplete parakeratosis               | نظير التقرن غير التام ،  |
| inclination = inclinatio        | مَيْل ، انحراف ، انعطاف ، ميلان   |  | نظير التقران الناقص  |
|                                 | مَيْل السن عن الاتجاه العمودي أو أي اتجاه آخر .   | inconsistent margins = osseous defects | حواف غير متساوية ، حواف غير منتظمة = عيوب عظمية  |
| inclination , axial             | مَيْل محوري   | incoordination                         | عدم توافق ، عدم تناسق  |
| inclination , condylar guidance | مَيْل الدلالة اللقمية ، ميل الدليل اللقمي   | incorporated                           | مُتحد ، مُضم   |
| inclination , condylar guide    | مَيْل المنسب اللقمي ، ميل الدليل اللقمي   |  |  |

|   |   |  |
|---|---|--|
| incorporation   | اندماج ، اتحاد ، انضمام   | الثقل . انظر صلابة (Hardness) ، مدخل مقياس الصلابة   |
| increase  | زيادة   | حسب برينيل (Brinell hardness scale) .  |
| increase , occlusal vertical dimension = increase , rest vertical dimension | زيادة البعد العمودي الإطباقية = زيادة البعد العمودي في وضع الراحة   | 1- مُسنن ، مُثلّم ، مُنقّر ، مُحزّز<br>2- ذو نُقرة ، ذو أخدود  |
| increase , vertical dimension   | زيادة البعد العمودي   | 1- مؤشّر ، علامة ، مُعامل ، مُنسب<br>2- منسب ، فهرس<br>3- قرينة  |
| increment   | 1- زيادة ، إضافة ، تزايد ، علاوة<br>2- كمية الزيادة في خلال فترة معينة .<br>3- مقدار ، كمية                                     | 1- قلب أو قالب يُصنّع عادة من الجبس أو من مُركّب الطبع ، ويستخدم لتسجيل أو حفظ الوضع النسبي للسن أو الأسنان بالنسبة لسن أخرى أو أسنان أخرى .<br>2- دليل (Guide) ، يكون عادة مصنوعاً من جبس باريس ، يستخدم لإعادة وضع الأسنان أو النماذج أو الأجزاء وترتيبها في أوضاعها الأصلية .<br>3- السبابة أو إصبع الإشارة ؛ الإصبع التي بين الإبهام والوسطى .<br>4- عدد أو معادلة للتعبير عن النسبة بين بعدين لجزء ؛ يستعمل بشكل خاص في قياسات الجمجمة .<br>5- عدد أو معادلة للتعبير عن درجة الشمول في حالة المرض ، لأغراض المقارنة ، على سبيل المثال في تقييم الأمراض حول السنية .<br>6- طريقة لتسجيل تقدم المرض باستخدام معيار مُوحّد . |
| incremental   | تزايدية   |  |
| incremental lines   | جرعة صغيرة إضافية من عقار تعطى على فترات .<br>خطوط تراكمية ، خطوط التطبّق ، خطوط فترية  |  |
| incremental lines of dentine  | خطوط العجاج التراكمية   |  |
| incremental lines , Retzius   | خطوط رتزيوس التراكمية   |  |
| incretion   | إفراز داخلي   |  |
| incrustation  | 1- تكوّن القشرة ، تجلّب<br>2- غطاء خارجي  |  |
| incubation  | حضانة   |  |
|   | 1- عملية نمو البيض (Egg development) .<br>2- نمو (مزرعة) مُستنبت جرثومية (Bacterial culture) .                                  |  |
| incubation period   | فترة الحضانة ، دور الحضانة  |  |
|   | 1- الفترة بين التعرّض للعدوى وظهور أعراض المرض .<br>2- علم الجراثيم (البكتيريولوجيا) : الفترة اللازمة لنمو المُستنبت الجرثومي . |  |
| incubator   | مُحضّن ، حاضنة ، جهاز الحضانة   |  |
|   | جهاز يمثّل الفَرن يستعمل لنمو الكائنات الدقيقة والأنواع الأخرى من الخلايا الحية في وسط صناعي .                                  |  |
| incurable   | غير قابل للشفاء ، مُستعص ، عُصّال ، عُقام   |  |
| incurvation   | تقوّس ، انحناء داخلي  |  |
| incus = Anvil   | عظم السنندان ، السنندان   |  |
|   | إحدى عظيمات الأذن .   |  |
| indentation   | 1- تَسَنُّن ، تَتَلُّم ، تَسَنِين ، تحزير<br>2- نُقرة ، فَجوة ، حُفرة ، أخدود   |  |
| indentation hardness test   | اختبار الصلابة بالتسنن  |  |
|   | اختبارات لقياس قُدرة المادة على مقاومة الاختراق تحت   |  |
|   |   | نسبة $\frac{\text{عرض الجُمجمة} \times 100}{\text{طول الجُمجمة}}$<br>للدلالة عن شكل وحجم الرأس .   |
|   |   | منسب رأسي حجاجي  |
|   |   | منسب رأسي ، منسب   |
|   |   | منسب الفضلات =   |
|   |   | منسب الصحة الفموية   |
|   |   | انظر منسب الصحة الفموية (Oral hygiene index) .   |

index , dental= Flower's index = منسب سني ، مؤشر سني

$$\text{منسب فلور} = \frac{\text{الطول السني} \times 100}{\text{الطول القاعدي الأنفي}} \text{ (ratio)}$$

index , facial منسب وجهي ، مؤشر وجهي

$$\text{نسبة} = \frac{\text{الطول الوجهي} \times 100}{\text{الاتساع الوجهي (عَرْض الوجه)}}$$

index , Flower's = dental index = منسب فلور =

index , gingival = GI منسب لثوي

منسب لتقييم مدى وشدة المرض اللثوي للمرضى ؛ يتم قياس اللثة حول السن في أربع مناطق منفصلة ، ويقسم مجموع القياسات على 4 فيتم الحصول على التقييم النسبي من خلال قسمة المجموع الكلي لعدد نقاط السن على عدد الأسنان الموجودة .

index , ginival periodontal منسب الأنسجة اللثوية حول السنية

منسب لقياس حالة الأنسجة الداعمة والحالة اللثوية في فم المريض ، وذلك بتقييم صحة اللثة في كل قوس سني في الجزء الأمامي والجزئين الخلفيين ، تعتمد أعلى معدلات في الجزء كعوامل لهذا الجزء ، على مقياس من صفر إلى 3 ؛ تقاس صحة الأنسجة حول السنية بحسب عمق الجيب اللثوي بمقياس من صفر إلى 6 ، ووجود فضلات الطعام أو القلح بمقياس من صفر إلى 3 ؛ يمكن الحصول على القيمة النهائية في كل إحصاء بقسمة المجموع الكلي على عدد الأجزاء .

index , gnathic منسب فكي ، مؤشر فكي

$$\text{نسبة} = \frac{\text{طول الوجه} \times 100}{\text{الطول القاعدي الأنفي}} \text{ (ratio)}$$

index , Greene-Vermillion's = منسب الزنجفورية الخضراء (صبغ كبريتورالزئبق) = simplified oral hygiene

index (OHI-S) منسب صحة الفم البسيط

index , morphologic face = منسب تشكّل الوجه =

craniometric index منسب قياس الجُمعُمة

$$\text{نسبة نقطة القاعدة - بعد نقطة الأنف} = 10 \times \frac{\text{ضعف العرض الوجني}}{\text{نسبة نقطة القاعدة - بعد نقطة الأنف}}$$

index , nasal منسب أنفي

index of treatment needs , منسب الاحتياجات العلاجية

community periodontal للنسج الداعمة في المجتمع

منسب صمم من قبل منظمة الصحة العالمية ، لتقييم احتياجات العلاج أكثر منه لتقييم حالة النسج الداعمة ؛ ويمكن استخدامه في مسح الأمراض البوابة أو لفحص الصحة الفموية للأفراد . يتم الفحص ، باستخدام مسبر منظمة الصحة العالمية ، وهو المسبر حول السني ذو الرأس الكروية ، يعتمد على ثلاث قراءات علوية وثلاث سفلية ، أي قراءة سداسية للفم ، عدا الأرحاء الثالثة ؛ يُسجل صفر = لا دلائل مرضية ، 1 = نَزف لثوي ، 2 = قَلح تحت لثوي أو قَلح فوق لثوي ، 3 = جيب مَرَضِي من 4 ملم إلى 6 ملم ، 4 = تَجَبُّب مَرَضِي 6 ملليمتر أو أكثر ؛ وتسجل احتياجات العلاج كما يلي : صفر = لا علاج ، I = تحسُّن الصحة الفموية الشخصية (الرمز 1) ، II تقليح . (الرمز 2 والرمز 3) ، ، I + II + III = علاج مركب (الرمز 4) .

index , oral hygiene = OHI دليل صحة الفم

مؤشر كمي (مقداري) لتقييم صحة الفم في مجموعات المرض ، وتستمد الإحصاءات فيه من مؤشر الفضلات ومؤشر القلح لقياس كمية الفضلات والقلح بمقياس عددي على كل من السطح الشدقي والسطح اللساني للأسنان وذلك على ثلاثة أجزاء لكل قوس سنية .

index , orbital منسب حجاجي

index , PMA منسب الحليمات بين السنية

واللثة الحفافية واللثة الملتصقة

منسب لقياس التهاب اللثة بإحصاء الحليمات بين السنية ، واللثة الحفافية ، واللثة الملتصقة ؛ حيث يعني صفر = غياب الالتهاب ، 1 = وجود الالتهاب ؛ وتكون قيمة المؤشر = مجموع عدد النقاط الكلي لكل قوس سنية .

index , palatal منسب حنكي ، مؤشر حنكي

$$\text{نسبة} = \frac{\text{عرض (اتساع) الحنك} \times 100}{\text{طول الحنك}}$$

للدلالة على شكل وحجم الحنك .

index , palatine = palatal index = منسب حنكي =

palatomaxillary index فكي حنكي

index , periodontal disease = PDI منسب مرض الأنسجة السنية الداعمة

منسب كمي لحالة النسيج السنية الداعمة للأفراد أو الجماعات من المرضى ؛ يتم التقييم بفحص ست أسنان ، ثلاثة في كل قوس سنية ، ويشير المعدل من صفر إلى 3 إلى وجود الالتهاب اللثوي ، بينما يشير المعدل من 4 إلى 6 إلى وجود الالتهاب اللثوي والمصاحب للتجيب .

index , periodontal = PI منسب النسيج السنية الداعمة

منسب كمي لتقدير درجة مرض اللثة والأنسجة الداعمة في فم المرضى ، تتراوح المعدلات من صفر (عدم وجود مرض) إلى 8 (تلف متقدم وفقد الوظيفة) ، وتحسب القيمة من مجموع عدد النقاط للمريض مقسومة على العدد الكلي للأسنان الموجودة في الفم .

index , plaque منسب اللويحة الجرثومية

منسب لتقييم كمية اللويحة للمرضى كل على حدة ، أو لمجموعة من المرضى ، يعتمد على استخدام غسول كاشف أو أقراص كاشفة للويحة الجرثومية ، ويتم إحصاء النقاط بمقياس من صفر إلى 5 لكل سن ، عدا الأرحاء الثلاثة ؛ وتقدر القيمة النهائية بقسمة مجموع النقاط لكل الأسنان على عدد الأسنان الموجودة ؛ طريقة أخرى للتقييم وتكون بفحص سطح السن عند الحافة اللثوية المحيطة بمقياس من صفر إلى 3 ، ومرة أخرى تقسم النقاط الكلية على عدد الأسنان الموجودة .

index , refraction منسب الانكسار ، قرينة الانكسار

index , retention منسب الثبات

منسب لتقييم قدرة أسطح السن على الاحتفاظ بفضلات الطعام ، يتم الإحصاء لكل سن حول الحافة اللثوية ، في أربع مناطق ، بمقياس من صفر إلى 3 ؛ يعتمد القياس على وجود القلح والحفر المتسوسة (النخرة) وعلى حالة حواف أية حشوات موجودة في الفم ؛ يقسم مجموع النقاط لكل سن على 4 ، ويقسم مجموع النقاط الكلي على عدد الأسنان الموجودة بالفم .

index , Ramfjord's = منسب رامفجورد = منسب النسيج السنية الداعمة

index , Russell's = periodontal منسب راسل = منسب مرض النسيج الداعمة

index , Schour-Massler's = منسب سكور-مسلسر = منسب الحليمات السنية والحافة اللثوية

PMA index

واللثة الملصقة

index , simplified oral hygiene = منسب صحة الفم

OHI-S = Greene-Vermillion's index البسيط = منسب

الزنجفورية الخضراء ، مؤشر صباغ كبريتور الزئبق منسب مماثل لمنسب صحة الفم (OHI) ، ولكن يعتمد على فحص عدد أقل من الأسطح ، وإحصاء معدلات أقل ، تحسب القيمة بالمجموع الكلي لمنسب الفضلات ومنسب القلح وقسمة الناتج على 6.

Indian hemp قنب هندي

indicated مُستطَب ، مُشار به ، مُبين

indication استطباب ، دواعي الاستعمال ، دلالة ، علامة

(في الطب) : اعتقاد بضرورة اللجوء إلى فترة علاج محددة ، أو استخدام خطة علاجية معينة ؛ انظر أيضاً موانع الاستعمال .

indicator مؤشر ، دليل مُشعر ، الإصبع السبابة

indicator,occlusal مؤشر إطباق

ورق عَض (Articulating paper) يستعمل لتحديد النقط الإطباقية الرضحية .

indices = indexes دلائل ، مؤشرات ، نُسب ، مُعدلات

جمع منسب ، مؤشر ، منسب ، مُعدل .

in dies = in d يومياً (لاتينية)

تستعمل في كتابة الوصفة الطبية .

indigenous مَحلي ، بَلدي ، أصلي ، أهلي

خاص بالبلد أو بالمنطقة على وجه الخصوص أو يوجد طبيعياً في منطقة واحدة .

indirect غير مُباشر ، مُستتر ، مُنحرف

ينشط من خلال عامل وسيط .

indirect bonding التحام غير مباشر ، ارتباط غير مباشر

انظر . التحام غير مباشر (Bonding, indirect) .

indirect crown technique طريقة التاج غير المباشر

indirect fracture كسر غير مباشر

انظر كسر (Fracture) .

indirect inlay technique طريقة الحشوة المصبوبة غير

المباشرة

indirect method طريقة غير مباشرة ، أسلوب غير مباشر

indirect pulp capping تغطية اللب غير المباشرة

انظر تغطية اللب (Pulp capping) .

indirect restoration حشوة غير مباشرة ، تعويض غير مباشر

حشوة من الخزف أو الذهب يتم تصنيعها خارج الفم ، أي تصنع في المختبر السني بعد أخذ طبعة دقيقة للحفرة المحضرة في السن ، ويتم لصقها بمادة لاصقة في السن .



|                                     |  |  |  |
|-------------------------------------|--|--|--|
| <b>indirect retainer</b>            | مُثَبِّتة غير مباشرة   | <b>inert</b>                           | خامل ، غير فعّال<br>سَاكِن أو غير نشط ، ليس له تفاعلات كيميائية .  |
|                                     | جزء من بدلة سنوية جزئية يساعد المثبتات المباشرة في منع زَحْرَحة الامتداد الوحشي لقاعدة الجهاز السني لأنها تعمل كعَتَلَة في الجانب المقابل لخط الارتكاز . | <b>inertia</b>                         | عَطَالَة   |
| <b>indirect retention</b>           | تثبيت غير مباشر  | <b>infancy</b>                         | طُفُولَة ، صبا   |
|                                     | تثبيت البدلة السنوية الجزئية المتحركة باستخدام المثبتات غير المباشرة . انظر مثبتة غير مباشرة (Indirect retainer) ، مدخل تثبيت (Retention) .              | <b>infancy ring</b>                    | حلقة الطفولة   |
| <b>indirect technique</b>           | أسلوب غير مباشر ، طريقة غير مباشرة   |  | الحلقة أو الخط المحدد لتوقف تكلس ميناء السن ، يتكوّن في حوالي الشهر الثاني عشر من العمر .  |
|                                     | طريقة لصب الذهب حيث يتم عمل نموذج الشمع على السن المحضرة على نموذج الجبس ، وليس على السن المحضرة داخل الفم .   | <b>infantile</b>                       | طفلي ، طفولي   |
| <b>indirect veneer</b>              | وجه تجميلي غير مباشر   | <b>infantile cortical hyperostosis</b> | تَضَخُّم العظم القشري<br>الطفولي   |
|                                     | وجه رقيق من الخزف يصنع في المختبر السني على المثال الرئيسي ، ثم يلصق على سن المريض في العيادة السنوية .  |  | انظر مرض كافي (Caffey's disease) .   |
| <b>indisposition</b>                | تسوُّعُك   | <b>infarct</b>                         | احتشاء   |
| <b>indissoluble</b>                 | غير مُنحل ، غير ذواب   |  | مُوت نسيجي نتيجة انسداد الوعاء الدموي المغذي للنسيج بسبب انحشار سداة .   |
| <b>indococcus</b>                   | مُكَوَّرَات داخلية   | <b>infarction</b>                      | احتشاء   |
|                                     | نوع من الجراثيم المكورة يوجد بالفم .   | <b>infect</b>                          | يُعدّي ، يصيب بالعدوى<br>يتلوّث بجراثيم ضارة .   |
| <b>indolent</b>                     | 1- بطيء ، كسول<br>2- غير مؤلم ، غير فعّال  | <b>infected</b>                        | مصاب بالعدوى   |
| <b>induced</b>                      | مُفتعل ، مُحرض ، متأثر ، مُستحث  | <b>infected tooth</b>                  | سن مصابة بالعدوى   |
| <b>induced current</b>              | تيار مُحرض   | <b>infection</b>                       | عدوى ، مرض معد<br>انتقال المرض نتيجة لغزو أنسجة الجسم بواسطة كائنات دقيقة نوعية ممرضة .  |
| <b>induction</b>                    | تحريض  | <b>infection , acute</b>               | عدوى حادة  |
|                                     | تنشيط بمنبه غير مباشر . في علم الأجنة : تفاعل متبادل بين مشتقات مختلف الطبقات التنشئية لتؤدي إلى تكوين أعضاء ؛ مثل الفم ، والفكين ، والأسنان .           | <b>infection , bacterial</b>           | عدوى جرثومية   |
| <b>induction of anaesthesia</b>     | تحريض التخدير  | <b>infection , bone</b>                | عدوى تصيب العظم  |
|                                     | المراحل الأولى في التخدير العام ، حيث يمر المريض بهدوء من حالة الوعي إلى حالة اللاوعي .  | <b>infection , chronic</b>             | عدوى مزمنة   |
| <b>induction , root end closure</b> | حَث لغلغق نهاية الجذر  | <b>infection control</b>               | مكافحة العدوى ، منع العدوى   |
|                                     | انظر تكلس الذروة (Apexification) .   |  | مكافحة ومنع انتقال الأمراض المعدية من الحيوان للإنسان ومن الإنسان للإنسان ومن المريض للطبيب أو العكس ، عن طريق وسائل منع العدوى .  |
| <b>indurated</b>                    | جاسيء  | <b>infection control in dentistry</b>  | مكافحة العدوى في طب<br>الأسنان   |
| <b>induration</b>                   | جساوة  |  | يتعرض أطباء الأسنان ومساعدتهم لخطر العدوى المهنية ، ولخطر انتقال الأمراض الخطيرة مثل الإيدز والالتهاب الكبدي الوبائي والسل وغيرها من الأمراض ؛ ويتعرض فنيو الأسنان للعدوى عن طريق المواد الملوثة والمرسلة إلى مختبراتهم من عيادات الأسنان ، حيث وجد أن الفيروسات المسببة لمرض الالتهاب الكبدي العدوائي "B" (Hepatitis B) . تعيش لعدة ساعات وحتى عدة أيام في مواد الطبع المرنة والألجينات ؛ |
|                                     | 1 - حالة التصلب أو عملية التحول إلى التيبس .<br>2 - منطقة من نسيج صلب أو تصلب شاذ لعضو أو نسيج .   |  |  |
| <b>industry</b>                     | صناعة  |  |  |
| <b>inelastic</b>                    | غير مرّن   |  |  |

|   |   |
|---|---|
| لذلك يجب الالتزام بوسائل منع العدوى لأطباء الأسنان<br>والعاملين الآخرين ، كغيرهم من العاملين في الحقل الطبي<br>لحظر العدوى المهنية .                      | المرض الذي ينتقل من شخص إلى آخر ، إما بالتلامس<br>المباشر أو بعدوى رذاذية أو بحامل المرض .  |
| infection control methods ، طرق مكافحة العدوى ،<br>وسائل منع العدوى   | التهاب الكبد العدوائي<br>infectious hepatitis   |
| طرق أو وسائل للحد من انتشار العدوى الجرثومية<br>والفيروسية للأمراض المعدية باتباع النظافة والتطهير<br>والتعقيم .  | داء وحييدات النواة العدوائي<br>infectious mononucleosis   |
| عدوى متصالبة ، عدوى مزدوجة<br>عدوى تنتقل من مريض إلى آخر أثناء الجراحة أو في غرفة<br>الانتظار أو أثناء العلاج بأجهزة ومواد أو أدوات غير تامة<br>التعقيم . | مُعد ، مُنتن<br>infective   |
| infection , cross- عدوى متصالبة ، عدوى مزدوجة   | التهابُّ بطانة القلب المعدية ،<br>التهابُّ بطانة القلب الإبتائي<br>infective endocarditis ، انظر التهاب بطانة القلب الجرثومي (Bacterial endocarditis) .   |
| عدوى تنتقل من مريض إلى آخر أثناء الجراحة أو في غرفة<br>الانتظار أو أثناء العلاج بأجهزة ومواد أو أدوات غير تامة<br>التعقيم .                               | داء وحييدات النواة المعدية ،<br>داء وحييدات النواة الإبتائي<br>infective mononucleosis ، انظر الحمى الغدية (Glandular fever) .  |
| infection , dental عدوى سنية  | حالة العدوى ، الإبتائية<br>infectivity = infectiousness   |
| infection , dento-alveolar عدوى سنية سنخية  | سُفلي ، تحتاني ، أسفل<br>inferior (في التشريح) : أنسجة تحت أو أسفل أنسجة أخرى في<br>الجسم ، أو البنى القريبة من الأقدام ؛ عكسها علوي .  |
| infection , droplet = droplet infection عدوى رذاذية<br>تنتشر عن طريق السعال أو العطس أو الكلام .  | شريان سنخي سفلي<br>inferior alveolar artery   |
| infection , focal عدوى بُؤرية   | تخدير إحصاري سنخي سفلي<br>inferior alveolar block أسلوب أو طريقة لحقن التخدير الموضعي ، حيث يوضع<br>الحلول عند نقطة دخول العصب السنخي السفلي في الفك<br>السفلي .  |
| infection , fusospirochaetal عدوى بالملتويات المغزلية   | inferior alveolar canal قناة سنخية سفلية<br>تشاهد في الصور الشعاعية كشرط مُنفذ للأشعة في منطقة<br>الأرحاء والضواحك السفلية ، التي يمر فيها العصب السنخي<br>السفلي والشريان السنخي السفلي والوريد السنخي<br>السفلي . |
| infection , oral عدوى فموية   | inferior alveolar nerve العَصَب السنخي السفلي   |
| infection , post-operative عدوى تالية للجراحة   | inferior border حافة سفلية  |
| infection , secondary عدوى ثانوية ، عدوى تالية  | inferior dental block تخدير إحصاري سني سفلي   |
| infection , soft tissues عدوى تصيب النسيج الرخوة  | inferior dental canal القناة السنية السفلية   |
| infection , subacute العدوى تحت الحادة  | inferior maxilla = mandible تحت الفك العلوي =<br>الفك السفلي  |
| infection , suppurative عدوى قيحية  | inferior orbital fissure شقَّ حجاجي سفلي  |
| infection , trismus عدوى سزرزية<br>تسبب انغلاق الفك العدوائي ، حيث تتقلص عضلة المضغ<br>مع انطباق الفكين .   | inferior palpebral جفني سفلي  |
| infection , Vincent's = عدوى فُتسان ،<br>التهاب لشوي تقرحي<br>acute ulcerative gingivitis   | inferior sagittal sinus جيب وريدي يتصل بالوريد الدماغي الكبير ليكون الجيب<br>المستقيم . انظر جدول الأوردة (Veins) ، مدخل جيب<br>سهمي سفلي (Sinus sagittalis inferior) .   |
| infection , viral عدوى فيروسية  | inferior turbinate قُرْن سفلي ، عرف سفلي  |
| infection , virus عدوى بالفيروسات   |   |
| infection , wound عدوى تصيب الجرح   |   |
| infectious = infective مُعد ، إبتائي ، عدواني<br>مُتعلق بالعدوى أو مسبب لها .   |   |
| infectious arthritis التهاب مفصلي معد<br>حالة التهابية حادة بالمفصل يتسبب عن عدوى جرثومية أو<br>فيروسية .   |   |
| infectious disease = contagious = مرض معد ، مرض منتقل<br>داء عدوائي = مرض<br>disease = communicable disease قابل للانتقال                                 |   |

|                                 |   |   |   |
|---------------------------------|---|---|---|
| <b>inferior vena cava</b>       | وريد أجوف سفلي  | <b>inflammation , bone marrow</b>           | التهاب نقي العظم  |
|                                 | وريد رئيسي تصب فيه الأوردة من الجهة السفلية من الجسم والجذع ينقل الدم مختزل الأكسجين ليدخل الأذين الأيمن للقلب .  | <b>inflammation , chronic</b>               | التهاب مزمن   |
| <b>inferolateral</b>            | جانبي سفلي  |   | التهاب ذو التمام بطيء يبقى لفترة طويلة ، وهو أقل في شدة الأغم ، لأنه يُصَرَّف من خلال ناسور .   |
|                                 | موجود أسفل وعلى أحد الجوانب .   | <b>inflammation , diffuse</b>               | التهاب منتشر  |
| <b>inferomedian</b>             | متوسط سفلي  | <b>inflammation , gingival = gingivitis</b> | التهاب لثوي = التهاب اللثة  |
|                                 | موجود أسفل وفي الوسط .  | <b>inflammation , local</b>                 | التهاب موضعي  |
| <b>inferoposterior</b>          | خلفي سفلي   | <b>inflammation , periapical</b>            | التهاب ماحول الذرورة ،  |
|                                 | موجود أسفل وللخلف .   |   | التهاب حول ذرورة جذر السن   |
| <b>infiltrate</b>               | 1- يَرشَح ، يرتشح   | <b>inflammation , pulpal</b>                | التهاب لُبي = التهاب اللب   |
|                                 | مرور أو تسرب داخل الخلية أو النسيج أو الفراغ بين الخلوي ، مثل السائل أو الخلايا .   | <b>inflammation , salivary glands</b>       | التهاب الغدد اللعابية   |
|                                 | 2- رشيحة  | <b>inflammation , subacute</b>              | التهاب تحت الحاد  |
|                                 | المادة المارة أو المتسربة .   | <b>inflammation , suppurative</b>           | التهاب قيحي   |
| <b>infiltration</b>             | ارشاح ، ارتشاح  | <b>inflammation , tongue</b>                | التهاب اللسان   |
|                                 | عملية دخول مادة أو سائل في الخلية أو الأنسجة أو الفراغ بين الخلايا ؛ وهي إما أن تكون كمية شاذة من مادة طبيعية أو بعض المواد الغريبة .   | <b>inflammatory</b>                         | التهابي   |
|                                 |   |   | متعلق بالالتهاب أو يتميز به .   |
| <b>infiltration analgesia</b>   | تسكين بالارتشاح   | <b>inflammatory cells</b>                   | خلايا التهابية  |
|                                 | طريقة حقن موضعي لحلول مخدر في الأنسجة الرخوة ، حيث يتم ارتشاحه من خلال العظم ليصل إلى العصب المغذي للسن أو الأسنان المراد تخديرها .   | <b>inflammatory exudate</b>                 | نضحة التهابية   |
| <b>infiltration anaesthesia</b> | تخدير ارتشاحي   |   | سائل يتحرر في مكان الالتهاب الحاد ليخفف الالتهابات ، وأية مهيّجات موجودة ، ويسمح بوجود الخلايا الملتزمة في المكان ، ويسبب التورم أيضاً .              |
|                                 | تخدير موضعي عن طريق ارتشاح المادة المخدرة داخل النسيج المحيط بالعصب المراد تخديره .   | <b>inflammatory infiltration</b>            | ارتشاح التهابي  |
| <b>inflammation</b>             | التهاب  | <b>inflammatory papillary hyperplasia</b>   | فَرط نمونسيجي   |
|                                 | استجابة وقائية من الجسم لإصابة ؛ علاماته وأعراضه الإكلينيكية : الاحمرار ، والأغم ، والتورم ، وارتفاع حرارة المنطقة الملتهبة ؛ استجابة الأنسجة الحية للإصابة أو لغزو الكائنات الدقيقة الممرضة أو لرضح كالجروح ، والحروق أو المواد الكيميائية ، إما أن يكون حاداً أو مزمناً ؛ ويتميز بخمس علامات رئيسية هي : الاحمرار والتورم والأغم وارتفاع الحرارة وفقد الوظيفة ؛ وهي العلامات التي تميز الالتهاب الحاد ، أما في الالتهاب المزمن فيرافق العلامات الرئيسية ارتشاح الخلايا الالتهابية ، والعمليات الترميمية . |   | حُلُمي التهابي  |
| <b>inflammation , acute</b>     | التهاب حاد  |   | حالة تصيب الحنك تتميز ببروزات حليمية حمراء متعددة ، ترافق وجود تعويضات سننية جزئية أو كاملة غير منطبقة أو متقلقلة . انظر فرط نمونسيجي (Hyperplasia) . |
|                                 | التهاب يحدث بسرعة ، ذو أعراض شديدة ، وذو فترة زمنية قصيرة الأمد بشكل عام .  | <b>inflammatory reaction</b>                | تفاعل التهابي   |
|                                 |   | <b>inflation</b>                            | انتفاخ ، تَضخُّم  |
|                                 |   |   | امتلاء بالغاز ، خصوصاً بالهواء .  |
|                                 |   | <b>inflexible</b>                           | غير مرن   |
|                                 |   | <b>influenza</b>                            | نَزلة وافدة   |
|                                 |   |   | عدوى فيروسية تُسبب حُمى ، والتهاب الجرى التنفسي ، وألم الأطراف والظهر .   |
|                                 |   | <b>infoldings</b>                           | تَجَعُّدات ، طيات   |
|                                 |   | <b>infra-</b>                               | (سابقة) تحت ، أسفل ، سفلي   |
|                                 |   | <b>infra-bony defect</b>                    | العيب تحت العظمي  |
|                                 |   |   | انظر العيوب العظمية تحت العظمية (Infra-bony osseous defects) .  |

**infra-bony pocket** ، الجيب تحت العظمي ، جيب رَعْلِي ، جيب نُساعي  
جيب قاعدته تحت مستوى العظم السنخي . انظر جيب تحت العظم (Intra-bony pocket) وهو المصطلح المُفضل .

**infrabulge = undercut** ، البروز السفلي ، منطقة الانحصار ، منطقة التقارب العُنُقِي = عُوُور مُثَبَّت ، بُروز مُعِيق  
جزء من التاج أو السن يقع أسفل خط التحديد أو الارتفاع المحيطي ، منطقة تقارب سُطوح التاج المحورية باتجاه العنق تعرف أيضاً بمنطقة العُوُور المثبتة عند تصميم البدلة السنية الجزئية النزوعة ؛ يقع الطرف المثبت للمشبكة في هذه المنطقة فقط ، انظر عُوُور مُثَبَّت ، بُروز مُعِيق (Undercut) ، وهو المُصطلح المُفضل .

**infracclusion = infra-occlusion** ، إطباق سفلي ، إطباق تحتي ، تحت الإطباق  
نوع من سوء الإطباق تكون فيه الأسطح الإطباقية للأسنان أسفل المستوى الإطباق الطبيعي ؛ غالباً ما يكون بسبب وجود التحام بالفصل .

**infracondylism** ، لُقمية سفلية  
انحراف لُقمي الفك السفلي في الاتجاه السفلي .

**infracrown** ، كسر غير تام ، كسر ناقص ، كسر جزئي

**infradentale** ، النقطة تحت السنية  
أقصى نقطة أمامية على النتوء السنخي للفك السفلي ، تقع بين الأسنان القاطعة المركزية السفلية ، وهي علامة ثابتة سهمية منصفة للقياس الرأسي .

**infraglottic** ، تحت المزماري

**infrayoid** ، تحت اللامي  
أسفل العظم اللامي .

**infrayoid artery** ، الشريان تحت اللامي  
فرع من الشريان الدرقي العلوي ، يغذي العضلة الدرقية اللامية . انظر تحت اللامي (Infrayoid) .

**inframandibular** ، تحت الفك السفلي

**inframarginal** ، تحت الحافة

**inframaxillary** ، تحت الفك العلوي

**infracclusion = infraocclusion** ، تحت الإطباق (تحت مستوى الإطباق)  
تحت الإطباق عبارة عن سوء إطباق أو سوء توضع لإحد الأسنان أو لأكثر من سن غير كاملة البزوغ حتى تصل إلى المستوى الإطباق ، وبالتالي هي ليست في وضع إطباق مع الأسنان المقابلة لها ، انظر أسنان غائرة (Submerging teeth) .

**infraorbital** ، تحت الحجاج  
يستقر تحت قاع الحجاج (Orbital floor) .

**infraorbital artery** ، الشريان تحت الحجاج  
فرع من الشريان الفكي العلوي ، يغذي الشفة العلوية ، وجانب الأنف ، وجفن العين السفلي ، والكيس الدمعي . انظر مدخل تحت الحجاج (Infraorbitalis) .

**infraorbital block** ، تخدير حاجزي تحت الحجاجي

**infraorbital canal** ، قناة تحت الحجاج  
قناة عظمية تمر خلال الفك العلوي تحت الحجاج ، ويمر خلالها الشريان تحت الحجاجي ، والعصب الفكي العلوي المتفرع من العصب مثلث التوائم حاملاً النبضات العصبية الواردة من جميع الأسنان العلوية .

**infraorbital foramen** ، الثقبية تحت الحجاج

**infraorbital groove** ، التلم تحت الحجاج

**infraorbital injection** ، حقنة (الحقن) تحت الحجاج

**infraorbital nerve** ، العصب تحت الحجاج  
عصب حسي يُغذي جفن العين السفلي ، والجلد ومخاطية الأنف ، والشفة العلوية ، والأسنان العلوية ، انظر مدخل تحت الحجاج (Infraorbitalis) .

**infraorbital pointer = infraorbital indicator** ، المؤشر تحت الحجاجي  
1 - نقطة مرجعية ثالثة على الوجه (تحت العين) تستخدم في حالة استعمال القوس الوجهية الناقلة للنقطتين المرجعيتين الآخرين وهما مركزا لُقمي الفك السفلي .  
2 - جزء من القوس الوجهية لتحديد الثلمة تحت الحجاج ، وجعلها موازية لمستوى فرانكفورت .

**infraorbital plexus of nerves** ، الضفيرة العصبية تحت الحجاج

**infraorbital process** ، الناتئ تحت الحجاج ، الشاخصة تحت الحجاج

**infraorbital region** ، المنطقة تحت الحجاج

**infraorbital ridge** ، الحافة تحت الحجاج

**infraplacement** ، توضع سفلي

**infrared** ، تحت الحمراء

**infrared rays** ، الأشعة تحت الحمراء

**infrastructure = substructure** ، بنية تحتية ، أساس ، وطيدة  
الجزء من الغرسة (Implant) الذي يقع تحت النسيج الرخو . انظر بنية تحتية (Substructure) .

**infratemporal** ، تحت الصدغي  
أسفل العظم الصدغي (Temporal bone) .

|  |  |   |
|--|--|---|
| <b>infratemporal fossa</b>                                 | الحفرة تحت الصدغية   | ترشيح لا يمكن تحاشيه بسبب مكونات أنبوب الأشعة كما في زجاج الأنبوب .   |
| <b>infratemporal surface</b>                               | السطح تحت الصدغي ،<br>السطح الصدغي السفلي  | وراثي ، موروث ، مُتوارث   |
| <b>infratemporale</b>                                      | النقطة تحت الصدغية   | تشبيط ، كبح   |
|  | نقطة تستخدم في قياس الجمجمة ، توجد على الجناح الكبير للعظم الوتدي ، أسفل الصدغ .   | مُثبط ، كايح  |
| <b>infratonsillar</b>                                      | تحت اللوزة   | أية مادة تمنع أو تبطيء حدوث عملية معينة أو تفاعل كيميائي ، مثال ذلك عملية الأيض أو النمو الجرثومي .   |
| <b>infratrochlear</b>                                      | تحت البكري   | قمحودي  |
| <b>infratrochlear nerve</b>                                | العصب تحت البكري   | قمحودي  |
|  | عصب يغذي الجلد فوق جسر الأنف . انظر مدخل تحت البكري (Infratrochlearis) .   | متعلق بالقمحودية ، الحذبة القذالية الوحشية .  |
| <b>infraversion = infraclusion</b>                         | انزياح سفلي ، مَيَلٌ تحتي =<br>تحت الإطباق   | <b>inion = posterior occipital protuberance</b><br>الخلفية  |
| <b>infundibulum, ethmoidal</b>                             | القمع المصفوي  | أكثر النقط بُروزاً على الحذبة القذالية الخلفية على الخط المنصّف للجسم ؛ علامة لقياس الجمجمة .   |
| <b>infusible</b>   | غير صّهور ، غير قابل للانصهار  | <b>initial</b><br>أولي ، بسدئي  |
| <b>ingate</b>  | المصبّ ، فتحة الصب ، مدخل الصّب  | <b>initial contact</b><br>انظر تماس مُبكر ، تلامُس قبل الأوان (Premature contact)   |
| <b>ingestion</b>   | ابتلاع ، ازدراد  | <b>initial occlusal contact</b><br>تماس إطباق أولي  |
|  | 1- طريقة تناول الطعام داخل الجسم .<br>2- عملية امتصاص الخلية لأية مادة غريبة .   | أول تلامُس للأسنان المتقابلة حينما يتقارب الفك السفلي باتجاه الفك العلوي للانغلاق .   |
| <b>ingot</b>   | 1- قالب ( لصب المعادن )<br>2- الصبّة   | <b>initial preparation</b><br>تحضير أولي  |
|  | كتلة معدنية مصبوبة بالحجم والشكل المطلوب .   | <b>initial therapy</b><br>معالجة أولية ، معالجة بدئية   |
| <b>Ingrassia's wing = lesser wing of the sphenoid bone</b> | جناح إنجراسيا = الجناح الصغير للعظم الوتدي   | <b>initiation</b><br>بدء ، بداية  |
|  | نسبة ج. ف. إنجراسيا ، 1510 - 1580 ، G.F.Ingrassia ، مشرّح إيطالي .   | <b>initiator = initiative</b><br>افتتاحي ، تمهيدي ، أولي ، ابتدائي ، مبدئي ، مفتح   |
| <b>ingredient</b>  | جزء ، عنصّر ، مكون   | أية مادة تنشط عملية معينة أو تفاعل كيميائي .  |
| <b>inhalation = inspiration</b>                            | استنشاق  | <b>inject</b><br>يحقن ، يزرُق   |
|  | 1- عملية سحب الهواء داخل الرئتين من خلال الفم والأنف .<br>2- استنشاق غاز أو بخار أو رذاذ ، لعلاج عدوى بالمجرى التنفسي العلوي . | <b>injectable</b><br>قابل للحقن ، حقون  |
| <b>inhalation anaesthesia</b>                              | تخدير بالاستنشاق   | <b>injected</b><br>محقون ، مزروق ، مُحقن  |
|  | تخدير عام عن طريق مادة مخدرة غازية أو مادة مخدرة سائلة متطايرة ، انظر مخدر (Anesthetic) .                                      | <b>injection</b><br>1- حقن - حقنة - السائل المحقون ، زرق  |
| <b>inhale</b>  | يسْتنشق  | إدخال سائل تحت الضغط داخل نسيج في الجسم بواسطة الحقنة . الطرق الشائعة للحقن هي : عن طريق الجلد (الحقن داخل الجلد أو الحقن داخل الأدمة) ؛ وفي الرباط حول السنني لإحداث التسكين اللحظي (Instant analgesia) . الحقن داخل الرباط ؛ وفي العضل (الحقن داخل العضل) ؛ وفي العظم الإسفنجي (الحقن داخل العظم) ؛ أو مباشرة في الوريد (الحقن داخل الوريد) . انظر . . حقن الكحول (Alcohol injection) . |
| <b>inherent</b>  | متأصل  |   |
| <b>inherent filtration</b>                                 | ترشيح متأصل  |   |

|  |  |   |  |
|--|--|---|--|
| injection molding                                  | قوالب بالحقن   | إبرة الحقن  | إبرة مَجوّفة ذات طرف مشطوف حاد ، تستخدم لإدخال السائل داخل الجسم .                                       |
|  | تهيئة مادة بلاستيكية لأخذ الشكل الداخلي لقالب مُغلق ، وذلك بإدخال المادة تحت الضغط داخل القالب من خلال مدخل مناسب ، انظر أيضا قوالب بالضغط (Compression molding) . | محقنة   |  |
| injection , anterior infraorbital                  | الحقنة تحت الحجاج الأمامية   | محقنة سنّية   |  |
| injection , anterior palati                        | الحقنة الحنكية الأمامية  | إصابة ، أذية  |  |
| injection , extra-oral                             | حقنة من خارج الفم  | إصابة النسيج الداعمة  |  |
| injection , gingival                               | حقنة لثوية   | إصابة اللب  |  |
| injection , hypodermic                             | حقنة تحت الجلد   | إصابة السن  |  |
| injection , infra-orbital                          | حقنة تحت الحجاج  | حشوة مصبوبة   |  |
| injection , intracutaneous = intradermal injection | حقنة داخل الجلد = حقنة داخل الأدمة   | حشوة سنّية يتم تشكيلها من الشمع لتأخذ شكل الحفرة المحضرة ، ثم تصب وتُلمّع وتُلصق داخل الحفرة بالسن . الحشوات المصبوبة إما أن تكون من الذهب أو من الخزف .  |  |
| injection , intraligamentary                       | حقنة داخل الرباط   | حشوة ذهب مصبوبة   |  |
|  | حقن داخل الرباط حول السنّي مما يسبب التسكين اللحظي للألم .   | حلقة مصبوبة   |  |
| injection , intramuscular                          | حقنة داخل العضل  | شمع الحشوة المصبوبة   |  |
| injection , intra-osseous                          | حقنة داخل العظم  | مزيج من شمع النحل ، وشمع البارافين ، وشمع راتيني يستعمل لإنتاج نموذج دقيق للحفرة المحضرة ؛ يكسى نموذج الشمع ثم يزال بالحرق تاركا القالب المفرغ لصب الذهب داخله . انظر مادة الطبع (Impression material) والشمع (Wax) . |  |
| injection , intraseptal                            | حقنة داخل الحاجز   | inner   | داخلي  |
| injection , intravenous                            | حقنة داخل الوريد   | inner dental epithelium   | ظهارة سنّية داخلية   |
|  | حقن مباشر داخل الوريد .  | inner enamel cells  | خلايا مينائية داخلية   |
| injection , jet                                    | حقن بالنفث ، حقن بالدفع الشديد   | inner epithelial zone   | منطقة الظهارة الداخلية   |
| injection , mandibular                             | حقنة الفك السفلي   | innervation   | إعصاب ، تعصيب  |
| injection , maxillary                              | حقنة الفك العلوي   |   | نظام عصبي يشمل مساحة من الجسم أي الإمداد العصبي أو توزيع الأعصاب في عضو أو جزء من الجسم .                |
| injection , maxillary nerve                        | حقنة العصب الفكي العلوي  | innocent  | حميد ، سليم ، غير خبيث   |
| injection , mental                                 | حقنة ذقنية   | innocent tumor = benign tumor   | ورم حميد ، ورم غير خبيث  |
| injection , mental foramen                         | حقنة الثقبية الذقنية   |   | بلاسم ، بدون اسم ، عُقْل ، لامسمى  |
| injection , palatal                                | حقنة حنكية   | innominate  | الشريان اللامسمى   |
| injection , posterior infra-orbital                | حقنة تحت الحجاج الخلفية  | innominate artery   | الجذع العَضْدي الرأسي (Brachiocephalic trunk) . انظر مدخل جَذع عَضْدي رأسي (Truncus brachiocephalicus) . |
| injection , posterior palatal                      | حقنة حنكية خلفية   |   | وريد بلاسم   |
| injection , pterygomandibular                      | حقنة جناحية فكية سفلية   | innominate vein   | الوريد العَضْدي الرأسي .   |
| injection , subcutaneous = hypodermic injection    | حقنة تحت الجلد   |   |  |
| injection , tuberosity                             | حقنة حدة الفك العلوي ،   |   |  |
|  | حقنة الحدة الفكية  |   |  |
| injection , zygomatic                              | حقنة وجنية   |   |  |

|                                |   |                                       |   |
|--------------------------------|---|---------------------------------------|---|
| <b>inoculation</b>             | تلقيح ، تطعيم ، تحصين   | <b>inserting line</b>                 | خط الإدخال  |
|                                | إدخال كائنات دقيقة داخل قِطْع في الجلد أو في الغشاء المخاطي مثل ما يحدث في العدوى ؛ تستخدم هذه الطريقة بتعمد كإجراء وقائي من بعض الأمراض مثل مرض التيفويد ؛ وذلك بحقن جراثيم ميتة أو سلالة موهنة داخل الأنسجة لإنتاج الأضداد وبالتالي يكتسب الجسم مناعة . | <b>insertion</b>                      | 1- إدخال ، إيلاج<br>2- حَشْو ، عَرَز ، إدراج<br>3- ارتكاز ، مُرتكز  |
| <b>inoperable</b>              | غير قابل للجراحة ، عَصِيّ الجراحة لا يمكن علاجه عن طريق الجراحة .   |                                       | 1- إدخال جهاز سني تعويضي داخل الفم ، أو حشوة مصبوبة داخل الحفرة المحضرة في السن .<br>2- مكان التثبيت للجزء الوحشي من العضلة في العظم .<br>3 - عملية زرع شيء ما ، غرسة (Implant) .<br>4 - (في التشريح) : نقطة تثبيت العضلة بالجزء الذي تحركه . |
| <b>inorganic</b>               | لا عضوي ، غير عضوي  | <b>insertion , appliance</b>          | إدخال الجهاز  |
|                                | 1 - ليس عضوي المنشأ أو متعلق بمواد ليست عضوية المنشأ .<br>2- (في الكيمياء) : متعلق بمواد لا تحتوي على الكربون ماعدا الكربونات والسيانيد .   | <b>insertion , path of</b>            | مسار الإدخال ، خط الإدخال ، ممر الإيلاج   |
| <b>inorganic chemistry</b>     | كيمياء لاعضوية  |                                       | الاتجاه الذي يتم فيه إدخال الجهاز التعويضي ونزعه عن الأسنان الداعمة .   |
| <b>inosculation</b>            | مفاغمة  | <b>inside</b>                         | داخل ، من الداخل  |
| <b>inostosis</b>               | ترمم عظمي   | <b>inside cutting disk</b>            | قُرص ذو وجه قاطع داخلي  |
|                                | عملية يعاد فيها تكوين النسيج العظمي ليحل محل النسيج الذي يتلف .   | <b>insidious</b>                      | مُخادع ، ماكر ، مُضلل ، مخاتل يتحدث ببطء .  |
| <b>inostosis , cementum</b>    | تملظ معاكس ، ترميم عظمي ملاطي   | <b>insignificance = insignificant</b> | غير هام ، ضئيل  |
|                                | حالة مرضية تتميز بالنمو المتزايد في سماكة الملاط داخل العاج .   | <b>in situ</b>                        | في موضعه ، لابد   |
| <b>in - out tooth position</b> | وضع سني داخلي خارجي   | <b>insoluble</b>                      | غير قابل للذوبان ، غير منحل   |
|                                | العلاقة الوجهية اللسانية (Faciolingual relationships) للأسنان بالنسبة للمستوى الإطباق . الانزياح الوجهي أو اللساني للأسطح الشفوية لتيجان الأسنان .  | <b>inspection</b>                     | فحص ، معاينة  |
| <b>inpatient</b>               | مريض مقيم (في المستشفى)   |                                       | فحص بالعين للجسم أو أي جزء منه .  |
|                                | مريض سُمح له بدخول المستشفى وظل فيها طوال الليل وذلك بغرض الفحص ، والملاحظة أو للعلاج أو للغرضين معاً . انظر أيضاً مريض نهاري (Day-patient) ، ومريض العيادة الخارجية [مريض خارجي (Outpatient)] .  | <b>inspiration</b>                    | شَهيق   |
| <b>insalivation</b>            | استلعاب   | <b>inspiratory</b>                    | شَهيق ، تنفسي   |
|                                | مزج وترطيب الطعام باللعاب .   | <b>inspissation</b>                   | تجفيف بالتبخير ، تكثيف بالتبخير ، تغليظ القوام  |
| <b>insanitary</b>              | غير صحي   |                                       | تغليظ القوام بتجريد المادة من السوائل .   |
| <b>insert</b>                  | 1- يغرز<br>2- مغرز  | <b>instability</b>                    | عدم استقرار   |
|                                | تتصل (العضلة) بالعضو المراد تحريكه .  | <b>instillation</b>                   | تستيل   |
| <b>insert , intramucosal</b>   | غرز داخل المخاطية   | <b>instructions</b>                   | تعليمات ، إرشادات   |
|                                | وتد معدني متصل بالبدلة السنية ينطق داخل جيب محضر في المخاطية الفموية لتحسين ثباته بالفم .   | <b>instrument</b>                     | أداة  |
| <b>inserting</b>               | غرز   |                                       | أداة صغيرة أو جهيزة أو جهاز لتأدية عمل دقيق أو خاص . معظم الأدوات تُسمى حسب استعمالها أو حسب شكلها .  |
|                                |   | <b>instrumental</b>                   | بالأداة ، بواسطة الأداة ، أدوي ، آلي ، أداتي  |
|                                |   | <b>instrumentation</b>                | مُدخالحة بالأدوات ، استعمال الأدوات   |
|                                |   |                                       | استخدام الأدوات في العلاج .   |
|                                |   | <b>instruments</b>                    | أدوات   |
|                                |   | <b>instruments, amalgam</b>           | أدوات الأملغم   |

instruments, bands أدوات الأطواق

instruments, Black's cutting أدوات بلاك القاطعة

instruments , cone-socket أدوات ذات مخروط وتجويف  
أداة تكون فيها الساق والنصلة أو الرأس منفصلة عن الحامل أو الساعد وتثبت بها .

instruments , crowns أدوات التيجان

instruments , dental أدوات سنية  
أية أداة من الأنواع المختلفة من الأدوات المستعملة في طب الأسنان والتي تمسك باليد أو بواسطة القبضة عند ممارسة طب الأسنان .

instruments , double-ended أدوات مُزدوجة النهاية ،  
أدوات ذات طرف مزدوج  
أدوات ذات نصلة أو رأس في كل من طرفي نهايتي اليد .

instruments , gingivectomy أدوات قطع اللثة  
تستعمل في استئصال اللثة المريضة .

instruments , hand أدوات يدوية  
أدوات مصنوعة من حديد مقسى أو من البلاستيك وهي مكونة من ثلاثة أجزاء :  
1 - مقبض أو ساعد : للمقبض عليها بواسطة الأصابع أو اليد .  
2 - ساق أو عنق : الجزء المؤلف بين المقبض ونهاية أو طرف الأداة .  
3 - رأس أو نصلة أو طرف : الجزء العامل الذي يوجد في طرف الأداة .

instruments , hand cutting أدوات قاطعة يدوية

instruments , laboratory أدوات مخبرية

instruments , long-handled أدوات طولانية المقبض  
أداة ذات مقبض وساق ونصلة ، مصنوعة من قطعة معدنية واحدة .

instruments , measuring أدوات قياس

instruments , periodontal أدوات النسيج الداعمة

instruments , plastic filling أدوات حشو المواد اللدنة

instruments , rotary أدوات دوّارة  
أدوات تدور بواسطة المحرك السني أو عنفة التوربين بضغط الهواء ، مثال ذلك المثاقب .

instruments sterilization تعقيم الأدوات

instruments tray صينية الأدوات

instruments , wax أدوات الشمع

instruments formula صيغة الأدوات ، توصيف الأدوات ، دليل الأدوات

ابتكرت صيغة الأدوات ، بواسطة ج. ث. بلاك G.Black كوسيلة للتفريق بين الأحجام والأنواع المختلفة للأدوات اليدوية السنية ، وتشتمل صيغة الأدوات على ثلاثة أرقام تمثل ثلاثة قياسات : عرض نصل أو شفرة الأداة وتقاس بأعشار من الملم ؛ وطول نصل الأداة بالملم ؛ وزاوية العنق بالدرجات ، وبينما يوجد رقم رابع بين قوسين بعد الرقم الأول يمثل زاوية الحد القاطع للنصلة مع الساق أو العنق بالدرجات يشاهد عادة على مقبض أدوات شطب الحافة .

فُصور ، عجز ، عدم كفاية insufficiency

فُصور وظيفي insufficiency , functional

فُصور عَضوي ، فُصور جهازي عام insufficiency , systemic

قاصر ، ناقص ، غير كاف ، غير كفوْ insufficent

عزل ، إفراد insulation

إنسولين insulin = insuline  
إفراز داخلي للبنكرياس ، ينظم استقلاب الكربوهيدرات ويتحكّم في مستوى سكر الدم واحتراق الدهن . يفرز مباشرة في مجرى الدم ويستخدم في علاج الداء السكرى .

سليم ، غير مُصاب intact

نَحْت عميق intaglio  
نَحْت في المواد الصلبة ؛ ويستخدم في نَحْت النموذج أو المثال السني عند تصنيع البدلة السنية .

كامل ، كلي ، تام integral

جُرعة امتُصّت كلياً integral absorbed dose  
انظر جرعة كلية (Integral dose) .

جُرعة كلية integral dose  
الطاقة الكلية الممتصة بواسطة شيء ما ، أثناء التعرض للإشعاع .

غلاف ، غطاء integument  
جلد ، غشاء ، قشرة .

غلافي ، غطائي integumental  
جلدي ، غشائي ، قشري .

جلدي ، غطائي integumentary  
متعلق بالغطاء أو الغلاف أو الجلد .

حاجز مُكثف ، دريئة مكثفة intensifying screen  
صفيحة بلاستيكية مغطاة ببلورات تنجستين الكالسيوم توضع ملاصقة لفلم شعاعي غير مغلف في محفظة الفلم الشعاعي ؛ تنفذ الأشعة من خلال الحاجز أثناء تعرّضه للأشعة وتجعله يتوهج لتوضيح الصورة على الفلم .

شدة ، كثافة intensity



(في علم التصوير الإشعاعي) : درجة كثافة وتباين الصورة  
على الفلم الشعاعي .  
**intensive** شديد ، عَنيف ، مُرْكَز  
**intensive care unit** وحدة العناية المركزة  
**intention** 1- مأرب ، مَقْصِد ، هَدَف  
2- النَّدب ، تَدْبُ ، التَّام الجرح .  
**intention , healing by first** الشفاء بالالتئام الأولي  
التئام طبيعي للجرح أو لقطع جراحي عبر الحواف المكشوفة  
للجرح .  
**intention , healing by second** الشفاء بالالتئام الثانوي  
يحدث حينما يتحبَّب الجرح المفتوح من قاعدته ليتمتلىء  
الجزء الناقص من الجرح من الأسفل إلى الأعلى .  
**inter-** (سابقة) ضَمْن ، بين ، ما بين  
**interalveolar** بين السنخي ، بين الدرْدري  
**inter alveolar distance =** المسافة بين السنخين = المسافة  
**inter-ridge distance** بين الحيدين  
المسافة العمودية ، عند البعد العمودي الإطباق ، بين  
نقطتين ثابتتين على الارتفاعين السنخين العلوي والسفلي .  
**interalveolar septum** الحاجز بين السنخي  
جدار عظمي يفصل بين سنخي سنين أو سنخي جذرين  
لسن واحدة .  
**interarch distance =** المسافة بين القوسين = المسافة بين  
**interridge distance** الحيدين  
1- المسافة العمودية بين قوس الفك العلوي وقوس الفك  
السفلي (القوس السنخية أو القوس المتبقية) ، عند بعد  
عمودي مُعَيَّن .  
2- المسافة العمودية بين الحيد العلوي والحيد السفلي .  
انظر أيضا المسافة المختزلة بين القوسين (Reduced  
interarch distance) .  
**interarch space** المسافة بين القوسية  
انظر مسافة (Space) .  
**interarticular** ضمن المفصل ، بين المفصلي  
موجود بين سطحي المفصل ؛ مثال : القرص الغضروفي بين  
اللقتين يوجد بين الجوف العنابي ولُقمة الفك السفلي في  
المفصل الفكي الصدغي .  
**intercalated ducts** أفتية مُقْحمة  
أفتية لأغاية مخصورة أو عنبية العُنق .  
**intercavernous sinus** الجيب بين الكهفي ، الجيب بين  
التجويفين  
أحد جيبي يتصلان مع الجيوب الكهفية مكونين حلقة

حول الحفرة النخامية ، انظر مدخل الجيب بين الكهفي  
(Sinus intercavernosus) .  
**intercellular** بين الخلوي ، بين الخلايا  
بين الخلايا في النسيج ؛ يمكن أن ينطبق على النسيج الضام  
أو السائل الموجود بين الخلايا .  
**intercellular bridge** جسر بين الخلايا  
**intercellular fluid** سائل بين الخلايا  
**intercellular spaces** مسافات بين الخلايا ، فراغات بين  
الخلايا  
**intercellular substance** مادة بين الخلايا  
**interception** اعتراض ، مقاطعة  
**interceptive** 1- معترض ، محصور  
2- توقعي  
**interceptive occlusal contact** تلامس إطباق اعتراضي  
1- تلامس أولي للأسنان ، يوقف أو يحرف حركة الفك  
السفلي الطبيعية ، انظر أيضا تخالف إطباق (Occlusal  
disharmony) .  
2- تلامس متعارض أو تلامس مبكر بين الأسنان المتقابلة ،  
يمنع التداخل التام للحدبات .  
**interceptive occlusion** إطباق توقوعي ، إطباق اعتراضي  
**interceptive orthodontics** تقويم الأسنان التوقوعي  
طريقة تستخدم في علم التقويم السني ، لمنع سوء الإطباق  
للأسنان الدائمة تطبق بشكل عام خلال فترة إثمار الأسنان  
المختلط .  
**intercondylar** بين اللقمتين  
**intercondylar axis** المحور بين اللقمتين  
الخط الذي يصل بين مركزي دوران اللقمتين .  
**intercondylar disc** قرص بين اللقمتين  
قرص بيضوي غُضروفي ليفي ، حوافه ملتحمة مع رباط  
محافظة المفصل الفكي الصدغي ، يقسم المفصل إلى  
فجوة علوية وفجوة سفلية .  
**intercondylar distance** المسافة بين اللقمتين  
المسافة بين المراكز الدورانية لكل لُقمة .  
**intercuspal occlusion =** الإطباق بين الحديبي = الإطباق  
**centric occlusion** المركزي  
انظر إطباق (Occlusion) .  
**intercuspal position =** الوضع بين الحديبي ، وضع بين  
**intercuspal occlusion** الحديبتين = إطباق بين الحديبي  
وضع تكون فيه الأسنان العلوية في تطابق تام أو أقصى

|   |   |  |
|---|---|--|
| تطابق مع الأسنان السفلية ؛ يسمى أيضاً الإطباق المركزي (Centric occlusion) أو الإطباق الوظيفي (Functional occlusion) .   | <b>interdental septum</b>                         | الحاجز بين السني   |
| وضع الفك السفلي حينما تكون الأسنان في الإطباق بين الحديبي .   | <b>interdental space</b>                          | الفراغ بين السني ، المسافة بين السنية  |
| <b>intercusation</b> تداخل الحديبات ، تشابك الحديبات  |   | فراغ يقع تحت منطقة تماس سطحين متلاصقين لسنين متجاورتين .   |
| 1- التعشيق بين الحديبات للأسنان المتقابلة .   | <b>interdental splint</b>                         | الجبيرة بين السنية   |
| 2- علاقة طبيعية متبادلة بين الأسنان ، تشابك فيها حديبات الأسطح الإطباقية للأسنان الخلفية في أحد الفكين مع الوهاد المناظرة لها على الأسنان المقابلة في الفك المقابل عند الإطباق .                                      |   | نوع من الجبائر التي تستخدم في تثبيت كسور الفك عن طريق مرور الأسلاك حول الأسنان .   |
| 3- إطباق ثابت يعتمد على علاقة الحدية مع الحفرة وعلاقة المستوى المائل للأسطح الإطباقية للأسنان العلوية والسفلية .  | <b>interdental splinting</b>                      | التثبيت بين السني  |
| <b>intercusation,maximum</b> أقصى تداخل للحديبات  | <b>interdental stick = interdental wood point</b> | تثبيت الأسنان المتقلقلة مع الأسنان الثابتة غير المتقلقلة الأخرى ، بواسطة الأسلاك أو الجبائر أو المواد اللاصقة .  |
| <b>intercuspidation = intercusation</b> تداخل الحديبات ، تشابك الحديبات   | <b>interdental stimulators</b>                    | القضيب بين السني = الوتد الخشبي بين السني  |
| <b>interdental</b> بين السني ، بين الأسنان  | <b>interdental stripper</b>                       | المنشطات بين السنية  |
| موجود بين الأسطح الملاصقة للأسنان في نفس القوس السنية أو بين أي سنين في نفس القوس السنية .  |   | أداة التعرية بين السنية  |
| <b>interdental brush</b> الفرشاة بين السنية   |   | أداة تمسك باليد ذات فصل ساحل يمكن استبداله تستعمل لتقليل العرض الإنسي الوحشي للسن .  |
| فرشاة مصممة لإزالة اللويحة من المسافات بين السنية ؛ وهي تشبه فرشاة الزجاجاة ولكنها صغيرة حتى يمكن تمريرها بين الأسنان .   | <b>interdental tissue</b>                         | النسيج بين السني   |
| <b>interdental canal</b> القناة بين السنية  | <b>interdental wedge</b>                          | الوتد بين السني  |
| <b>interdental crater</b> الفوهة بين السنية   |   | وتد يوضع بين سنين متجاورتين .  |
| <b>interdental eyelet wiring</b> التثبيت بين السني بالأسلاك ذات العروة  | <b>interdental wiring</b>                         | التثبيت السلكي بين السني   |
| طريقة لتثبيت الفكين باستخدام أسلاك ذات عروة سابقة التجهيز ؛ يتم إمرار أسلاك الربط بين الفكين من خلال عروة في الفك العلوي وعروة في الفك السفلي وتربط أطرافها معا بإحكام ؛ وبذلك يتم تثبيت الفك السفلي مع الفك العلوي . |   | تثبيت كسر الفك بأسلاك تمرر بين الأسنان الموجودة على جانبي الكسر .  |
| <b>interdental implant</b> غرس بين سني  | <b>interdental wood point</b>                     | الوتد الخشبي بين السني ، الرأس الخشبي بين السني  |
| غرس داخل العظم بين أسنان طبيعية .   |   | قطعة من الخشب الصلب أو الخشب اللين تستعمل لإزالة اللويحة (Plaque) من المسافات بين السنية تحت ملاحظة جراح الأسنان أو أخصائي صحة الفم .  |
| <b>interdental ligament</b> الرباط بين السني  | <b>interdentale</b>                               | النقطة بين السنية (السنيني)  |
| <b>interdental papilla</b> الحليمة بين السنية   |   | النقطة على الخط المنصف للفم بين القواطع المركزية على قمة الحاجز السنخي في الفك العلوي وتسمى أيضاً : النقطة العلوية بين السنية (Interdentale superius) ، وفي الفك السفلي تسمى : النقطة السفلية بين السنية (Interdentale inferius) . |
| بروز من اللثة يملأ الفراغ الذي يقع في المسافة بين السنية أي بين الأسطح الملاصقة لسنين متجاورين . انظر حليمة (Papilla) .   | <b>interdentale inferius</b>                      | النقطة السفلية بين السنية  |
|   | <b>interdentale superius</b>                      | النقطة العلوية بين السنية  |
|   | <b>interdentium</b>                               | بين الأسنان  |
|   |   | الفراغ بين سنين متجاورتين.   |

**interdigitation = intercuspatation** = تعشيق ، تشابك =  
تداخل الحدبات  
تعشيق الأسنان أو عملية تشابك الأسنان (Interlocking)  
كما في تعشيق أصابع اليد .  
توشيح أو تطابق الأجزاء المتقابلة معاً . مثال : تطابق  
حدبات الأسنان السفلية مع وهاد الأسنان العلوية .

**interfacial surface tension** التوتر السطحي بين الوجهي  
توتر أو مقاومة الانفصال لوجود غشاوة سائل رقيق بين  
سطحين منطبقين تماما ، كما في الغشاوة الرقيقة من  
اللعاب بين قاعدة البدلة السنية والأنسجة .

**interference** تعارض ، تداخل  
مناطق التداخل ، مناطق العُور

**interference areas** تعارض الحدبات  
تلامس حدبة سن مع حدبة في السن المقابلة بما يمنع  
تلامس الحدبات الأخرى للأسنان المتقابلة .

**interference , cuspal** تداخل إطباق  
بين جزئي العظم الجبهي .

**interference , occlusal** تعارض الجبهي  
بين جذور السن الثلاث

**interfrontal** بين الكريات ، بين الكريوى  
بين الكريات .

**interfurca** العاج بين الكريات  
أقنية بين الكريات

**interglobular** المسافة بين الكريات ، الفراغات الكهفية  
فراغات في عاج السن قريبة من الموصل العاجي المينائي ناتجة  
عن عدم التكلس .

**interglobular dentine** المسافة بين الكريات  
عاج بين الكريات

**interglobular ducts** أقنية بين الكريات

**interglobular space** الفراغات الكهفية ، الفراغات الكهفية  
عاج قريب من الموصل العاجي المينائي ناتجة  
عن عدم التكلس .

**intergonial = gonia** بين زوايا الفك السفلي ، بين زاويتي الفك  
مؤقت

**interim** مؤقت

**interim cementation** إلصاق مؤقت

**interim denture = provisional** بدلة سنية مؤقتة =  
**denture = temporary denture** بدلة سنية وظيفية  
جهاز سني تعويضي يستعمل لفترة قصيرة من أجل  
تعويض ناحية جمالية أو للمضغ أو للدعم الإطباقى أو  
لتأهيل المريض لقبول بديل صناعي عن الأسنان الطبيعية  
المفقودة إلى أن يتم تحديد المعالجة التعويضية التي يمكن أن  
تقدم للمريض ، أو إلى أن يتم تصنيع الجهاز التعويضي  
اللازم .

**interior** داخلي ، ضمن  
داخل ، يوجد داخل عضو أو جزء أو تجويف .

**interlabial** بين الشفتين

**intermandibular** بين نصفي الفك السفلي

**intermandibular suture = =** الدرز بين نصفي الفك السفلي =  
الوصل الذقني

**symphysis menti** الوصل الذقني

**intermaxilla =** عظمي الفك العلوي = العظم بين عظمي

**intermaxillary bone** الفك العلوي

**intermaxillary** بين عظمي الفك العلوي  
توجد بين الفكين أو تمر بين الفكين .

**intermaxillary anchorage** إرساء بين الفكين  
استخدام القوس السني العلوي كمرتكز لجذب وتثبيت  
القوس السني السفلي .

**intermaxillary bone = =** عظم ما بين عظمي الفك العلوي =  
عظم جونه  
أحد العظام الصغيرة الموجودة في وسط الفك العلوي  
للجنين والتي تلتحم بعد البلوغ .

**intermaxillary elastic traction** جر مرن ما بين الفكين ،  
سحب مرن ما بين الفكين

**intermaxillary fixation** تثبيت ما بين عظمي الفك العلوي  
طريقة لتثبيت الفك السفلي والفك العلوي في علاقة إطباقية  
طبيعية لفترة من الزمن (عادة لتحفيز التئام الكسر).

**intermaxillary relation** العلاقة بين الفكية ، العلاقة بين  
الفكين  
أية علاقة من العلاقات الكثيرة بين الفك السفلي والفك  
العلوي ؛ مثل : علاقة الفك السفلي والعلوي المركزية ،  
وعلاقة الفك السفلي والعلوي اللامركزية ، إلخ .

**intermaxillary space** المسافة بين الفكين  
مسافة بين الفك العلوي والفك السفلي حينما يكون الفك  
السفلي في وضع الراحة .

**intermaxillary traction** سَحَب بين الفكين ، جَدْب بين  
الفكين  
(في تقويم الأسنان) : طريقة علاجية لتحريك إحدى  
القوسين السنيين أو الاثنتين بواسطة استعمال الأطواق المرنة  
التي توضع بين حاصرات مثبتة على الأسنان في القوسين  
السنيين المتقابلتين . تقسم إلى ثلاثة أصناف :  
الصف الأول : يتم تطبيق القوة بين القوس العلوية  
والقوس السفلية لتحريك إحدى القوسين أو كليهما  
الصف الثاني : يتم تطبيق القوة من الجزء الخلفي للقوس  
السفلية إلى المنطقة الأمامية في القوس العلوية . الصف  
الثالث : يتم تطبيق القوة من الجزء الأمامي للقوس السفلية  
إلى الجزء الخلفي في القوس العلوية .

|   |   |  |  |
|---|---|--|--|
| <b>intermaxillary wiring</b>  | تثبيت سلكي بين الفكين<br>نوع من تثبيت كسور الفك باستخدام أسلاك لربط الفك السفلي بالفك العلوي .  | <b>internal auditory meatus</b>                | الصماخ السمعي الداخلي ،<br>مجرى السمع الداخلي  |
| <b>intermediary</b>   | وسيط ، متوسط  | <b>internal branches</b>                       | شُعَب باطنة ، أفرع إنسية   |
| <b>intermediary jaw movement</b>                                    | حركة الفك المتوسطة<br>كل الحركات التي تقع بين الحركات الانزلاقية القصوى للفك السفلي .   | <b>internal finishing line</b>                 | خط الإنهاء الداخلي   |
| <b>intermediate</b>   | مُتوسط<br>1- موجود بين شيئين ، في وضع متوسط .<br>2- (في طب الأسنان) : أية مادة غير موصلة تستخدم لتبطين حفرة محضرة في السن ، قبل حشوها بالذهب أو بالأملغم لحماية لب السن .   | <b>internal fistula</b>                        | ناسور داخلي<br>قناة مرضية تصل ما بين عضوين أو تجويفين بدون فتحة على السطح الخارجي .  |
| <b>intermediate abutment</b>  | دعامة متوسطة  | <b>internal lateral ligament</b>               | رباط جانبي إنسي  |
| <b>intermediate cementum layer</b>                                  | طبقة ملاطية متوسطة  | <b>internal maxillary artery</b>               | الشريان الفكي الباطن   |
| <b>intermediate membrane</b>  | غشاء مُتوسط   | <b>internal oblique line</b>                   | الخط المنحرف الباطن  |
| <b>intermediate membrane , Hannover's</b>                           | غشاء هانوفر المتوسط   | <b>internal oblique ridge</b>                  | الحافة المنحرفة الباطنة ، الحيد المنحرف الباطن   |
| <b>intermediate plexus</b>  | ضفيرة متوسطة ، شبكة متوسطة  | <b>internal pterygoid muscle</b>               | العَضلة الجناحية الإنسية   |
| <b>intermedius</b>  | متوسط ، وسيط  | <b>internal pterygoid tubercle</b>             | الحُدبية الجناحية الإنسية ،<br>التواء الجناحي الإنسي   |
| <b>intermedius nerve</b>  | العصب المتوسط   | <b>internal resorption</b>                     | امتصاص داخلي ، ارتشاف داخلي<br>انظر امتصاص (Resorption) .  |
| <b>intermittent</b>   | يعصب غدد الأنف والفم ، وبراعم التذوق .<br>متناوب ، متقطع ، غير مُستمر<br>يحدث على فترات ، مع فترات توقف ؛ عكس مستمر .   | <b>internal rest</b>                           | سناد داخلي<br>بروز معدني صلب لبدلة سنية ثابتة أو نزوعة ، يستند على حشوة مصبوبة محضرة داخل تاج السن .   |
| <b>intermittent force</b>   | قوة متقطعة ، قوة غير مستمرة<br>(في تقويم الأسنان) : القوة التقويمية النشطة للجهاز التقويمي حيث تتضائل إلى الصفر أو قريباً من ذلك قبل الموعد التالي مع طبيب تقويم الأسنان .  | <b>internal secretion</b>                      | إفراز داخلي  |
| <b>internal</b>   | 1- داخلي ، باطني<br>2- إنسي   | <b>internal skeletal fixation</b>              | تثبيت هيكل داخلي<br>انظر تثبيت (Fixation) .  |
| <b>internal attachment = frectional attachment = key and keyway</b> | وُصْلَةٌ داخلية = وُصْلَةٌ احتكاكية = وُصْلَةٌ المزلج والميزاب = وُصْلَةٌ متوازية = وُصْلَةٌ محكمة = وُصْلَةٌ مشقوقة  | <b>internal surface</b>                        | سطح داخلي ، وجه باطن   |
| <b>attachment = parallel</b>  |   | <b>internal wire suspension</b>                | تعليق سلكي داخلي<br>طريقة تثبيت كسر في الهيكل العظمي الوجهي عن طريق أسلاك تمرر فوق منطقة الكسر ، ثم تدخل من خلال الأنسجة الرخوة إلى داخل الفم لتثبيت العارضات القوسية أو الجبائر . |
| <b>attachment = precision</b>                                       |   | <b>internarial</b>                             | بين المنخرين<br>بين فتحتي الأنف .  |
| <b>attachment = slotted attachment</b>                              | مثبتة تستخدم في تصنيع البدلة السنية الثابتة والنزوعة ؛ تشمل على جزأين : الجزء الأول على هيئة وعاء يوضع ضمن محيط التاج للسن الداعمة والجزء الثاني مطابق تماماً للجزء الأول ، يتصل بالداعمة أو بهيكل الجهاز السني . | <b>internasal</b>                              | بين عظمتي الأنف  |
|   |   | <b>international unit system = IUS</b>         | نظام الوحدات العالمي<br>نظام وحدات يستخدم في الأعمال العلمية العالمية يعتمد على النظام المترى .  |
|   |   | <b>interocclusal</b>                           | بين إطباق ، بين القوسين السنيتين<br>يقع بين الأسطح الإطباقية للأسنان المتقابلة في الفكين .   |
|   |   | <b>interocclusal clearance = freeway space</b> | مسافة فاصلة بين إطباقية = مسافة حرة ، مسافة استرخائية  |



|                                |  |                                |   |
|--------------------------------|--|--------------------------------|---|
| <b>interproximal surfaces</b>  | أسطح متلاصقة<br>انظر سطح ملاصق (Approximal surface) .  | <b>interstitial surface</b>    | سطح بيني ، سطح مُلاصق ، سطح مُجاور<br>انظر سطح ملاصق (Approximal surface) .   |
| <b>interpupillary</b>          | بين الحدقتين   | <b>interstitial tissue</b>     | نسيج خلالي  |
| <b>interradicular</b>          | بين الجذور<br>منطقة توجد بين جذور الأسنان متعددة الجذور .  | <b>intertriginous</b>          | سَحْجِي ، مَذْحِي<br>متعلق بسحج أو تسلُّخات الجلد .   |
| <b>interradicular group</b>    | الزمرة بين الجذرية ، المجموعة بين الجذرية  | <b>intertubular</b>            | بين القُنَيوي ، بين القُنَيَات ، بين النبيات  |
| <b>interradicular pocket</b>   | جيب بين الجذور   | <b>intertubular dentine</b>    | عاج بين القُنَيوي ، عاج بين القُنَيَات  |
| <b>interradicular retainer</b> | المُثبِتة بين الجذرية ، مُثبِتة جَذرية   | <b>interval</b>                | 1- فُسْحَة ، فُرْجَة<br>2- فاصل   |
| <b>interradicular septa =</b>  | الحواجز بين الجذرية = الحاجز بين الجذري ، حاجز بين الجذور  | <b>intervascular</b>           | بين الأوعية<br>توجد بين الأوعية (Vessels) .   |
| <b>interradicular septum</b>   | الجزء أو حاجز عظمي ، يوجد بين جذور الأسنان مُتعددة الجذور .  | <b>intervention</b>            | مُدَاخِلَة ، تَدْخُل  |
| <b>interridge distance =</b>   | المسافة بين الحافتين السنخيتين =   | <b>intervention , surgical</b> | مداخلة جراحية ، تدخل جراحي  |
| <b>interarch distance</b>      | المسافة بين القوسين<br>1- المسافة العمودية بين القوس العلوية والقوس السفلية (القوس السنخية أو القوس المتبقية) والتي تحدد البعد العمودي .<br>2- المسافة العمودية بين الحيد العلوي والحيد السفلي ، انظر أيضاً نقص المسافة بين القوسين (Reduced interarch distance) .             | <b>intestine</b>               | المعي ، الأمعاء<br>ذلك الجزء من القناة الهضمية الذي يمتد من المعدة إلى فتحة الشرج ، طول الأمعاء الدقيقة حوالي 6 أمتار ، والأمعاء الغليظة حوالي مترين . تقوم الأمعاء بعملية الهضم وإزالة الفضلات الناتجة .               |
| <b>interridge distance =</b>   | المسافة بين الحافتين السنخيتين =   | <b>intima</b>                  | باطنة ، طبقة الشريان الباطنية<br>1- أعمق طبقة رقيقة من الخلايا المبطنة للشرايين والأوردة ؛ تتألف من الطبقة البطانية للأوعية ، وتبطن تجويف الأوعية الدموية .<br>2- أعمق طبقة لمختلف الأعضاء أو الأجزاء الأخرى من الجسم . |
| <b>interrupted suture</b>      | خياطة مُتقطعة ، درز متقطع ، غَرزَة<br>انظر دَرز ، خياطة (Suture) .   | <b>intolerance</b>             | عدم احتمال  |
| <b>interrupted force</b>       | قوة متقطعة<br>انظر ، قوة متقطعة (Intermittent force) .   | <b>intorsion</b>               | التواء  |
| <b>intersection</b>            | تَقاطُع  | <b>intoxication</b>            | تسمم  |
| <b>interseptal</b>             | بين حاجزين   | <b>intra -</b>                 | (سابقة) داخل  |
| <b>interseptum</b>             | حاجز بيني ، حجاب بيني  | <b>intra - alveolar septum</b> | الحاجز داخل السنخ ، الحاجز بين السنخ  |
| <b>interstitial</b>            | خلالي ، بين الخلوي<br>متعلق بالفجوات أو يوجد داخل الفجوات لجزء أو نسيج في الجسم .<br>1- بين الأنسجة الخاصة مثل النسيج الضام أو السائل الخلالي المار خلال خلايا الجسم .<br>2- (في طب الأسنان) : المسافة الفاصلة بين التيجان الإكلينيكية للأسنان المتجاورة أو الأسنان المتماصة . | <b>intra - arch</b>            | داخل القوس الفكي  |
| <b>interstitial cavity</b>     | حُفْرَة بينية ، حُفْرَة ملاصقة<br>حفرة في السطح الإنسي أو السطح الوحشي للسن .  | <b>intra - arterial</b>        | داخل الشريان  |
| <b>interstitial growth</b>     | النمو بين الخلوي   | <b>intra - articular</b>       | داخل المفصل<br>يوجد داخل فجوة المفصل .  |
|                                |  | <b>intra - aural</b>           | داخل الأذن  |
|                                |  | <b>intrabony defect</b>        | عيب داخل العظم<br>انظر عيوب عظمية داخل العظم (Osseous defects, intrabony) .   |
|                                |  | <b>intrabony pocket</b>        | جيب داخل العظم  |

|  |                                  |   |
|--|----------------------------------|---|
| الجيب حول السني الذي توجد قاعدته أسفل حافة العظم السنخي المحيط بالسن ؛ ويوصف وفقاً لما يشتمل عليه من واحد أو اثنين أو ثلاثة جدران عظمية ؛ مصطلح جيب داخل العظم (Infrabony pocket) مصطلح قديم وغير مستعمل .         | intragingival                    | داخل الرباط ، داخل الوتر  |
| داخل الفم ، داخل الخد  | intraoral                        | داخل اللسان   |
| داخل التجويف الفموي أو داخل الخد أو الشدق .  | intraosseous                     | ضمن اللسان .  |
| داخل المحفظة   | intraosseous                     | داخل الفصيبي ، داخل الفصيبي   |
| توجد ضمن المحفظة .   | intraosseous canals              | الأقنية داخل الفصيبي  |
| كسر داخل المحفظة   | intraosseous foramina            | داخل الفك العلوي  |
| داخل الخلية ، في الخلية  | intraosseous space               | ضمن الفك الواحد ؛ بعكس بين الفكين .   |
| يوجد ضمن الخلية أو الخلايا .   | intraosseous traction            | سحب داخل الفك العلوي ،  |
| هضم داخل الخلية  | intraosseous wiring              | جذب أو سحب بين مجموعة من الأسنان توجد في القوس السنية الواحدة فقط .   |
| داخل الرأس ، داخل الدماغ   | intramedullary                   | داخل النقي ، داخل نخاع العظم  |
| داخل اللقمة  | intramedullary fixation          | ضمن نقي العظم .   |
| داخل التاج   | intramedullary fixation          | التثبيت داخل النقي  |
| متعلق بما هو داخل التاج أو الجزء التاجي للسن الطبيعية مثال ذلك : الحشوة المصبوبة عبارة عن تعويض أو حشوة داخل التاج ، بعكس التاج الصناعي الذي يعد تعويضاً خارج التاج . انظر أيضاً وصلة محكمة (Precision attachment) | intramedullary fixation          | طريقة تثبيت كسور العظام بواسطة مسامير معدنية داخل الفراغ النخاعي للعظم . انظر تثبيت (Fixation) .                        |
| وُصلة داخل التاج   | intramedullary wiring            | الخياطة السلوكية داخل النقي ،   |
| وُصلة محكمة ، أحد أجزائها (عادة الجزء الأثني) منطراً داخل حشوة أو داخل تعويض في تاج السن .   | intramedullary wiring            | خياطة سلوكية عظمية  |
| حشوة داخل التاج ، تعويض  | intramembranous                  | داخل الغشاء ، ضمن الغشاء  |
| داخل التاج   | intramolecular                   | داخل الجزيء   |
| حشوة أو تعويض يوجد داخل تاج السن المرتمة .   | intramucosal inserts = subdermal | غرز داخل المخاطية =   |
| مُثبتة داخل التاج  | implant = mucosal inserts        | غرسة تحت الجلد =  |
| داخل الجمجمة ، داخل القحف  |                                  | مغازز مخاطية  |
| ضمن الجمجمة أو القحف .   |                                  | إدخال معدن فيه غُور مثبت (Undercuts) ، ليستقر داخل مكان مختار مجهز جراحياً في المخاطية لتثبيت إضافي لبدلة سنية متحركة . |
| الضغط داخل القحف   | intramuscular                    | داخل العضل  |
| يقاس ضغط السائل النخاعي بواسطة إبرة تدخل داخل حيز السائل النخاعي المحيط بالمخ ، لتبين الضغط داخل الجمجمة .   | intramuscular                    | ضمن العضل أو العضلات .  |
| 1- غير طروق ( للمعدن )   | intramuscular injection          | حقن داخل العضل ، حقنة عضلية   |
| يصعب تطبيقه أو ترقيقه مثل : معادن غير طروقة .  | intramuscular injection          | انظر حقن (Injection) .  |
| 2- معند ( للألم ) على العلاج   | intranarial                      | داخل فتحتي المنخر   |
| مثل : ألم عسير التسكين (Intractable pain) .  | intranarial                      | ضمن فتحة الأنف الخارجية .   |
| الحقن داخل الرباطي   | intranasal                       | داخل الأنف  |
| انظر حقن (Injection) .   | intranasal                       | ضمن الأنف .   |
|  | intranasal antrostomy            | فغر الغار عبر الأنف   |
|  | intranasal antrostomy            | عملية جراحية ، لعمل فتحة من خلال الصماخ السفلي للأنف داخل الجيب الفك العلوي.  |
|  | intranuclear                     | داخل النواة   |
|  | intraocclusion                   | بين الإطباق ، داخل الإطباق  |
|  | intraocclusion                   | وضع السن أو الأسنان أسفل المستوى الإطباق الطبيعي .  |

|                                   |   |                                  |  |
|-----------------------------------|---|----------------------------------|--|
| <b>intraoral</b>                  | داخل الفم   | <b>intraosseous wiring</b>       | خياطة سلكية داخل العظم   |
|                                   | ضمن الفم أو ضمن الحفرة الفموية .  | <b>intrapulpal</b>               | داخل اللب  |
| <b>intraoral anaesthesia</b>      | تخدير داخل الفم   | <b>intrapulpal anaesthesia</b>   | التخدير داخل اللب  |
|                                   | طريقة للتخدير الموضعي بواسطة حقن السائل المخدر في أنسجة الفم من داخل التجويف الفموي .   | <b>intraseptal</b>               | داخل الحاجزي ، ضمن الحاجزي   |
| <b>intraoral anchorage</b>        | ارتكاز داخل الفم ، ارساء بداخل الفم   | <b>intraseptal anaesthesia</b>   | تخدير ضمن الحاجزي  |
|                                   | تشبيت من داخل الفم ؛ أي بواسطة الأسنان أو من مكونات الفم الأخرى .   | <b>intrastitial</b>              | 1- داخل الخلايا<br>2- داخل الألياف   |
| <b>intraoral camera</b>           | آلة تصوير داخل الفم   |                                  | ضمن خلايا النسيج أو ضمن ألياف النسيج .   |
| <b>intraoral cassette</b>         | محفظة الفيلم الشعاعي داخل الفم  | <b>intrathecal</b>               | داخل الغمد   |
|                                   | تستخدم محفظة صغيرة للأفلام الشعاعية الإطباقية ، لتوضع داخل الفم . تستعمل لخفض زمن التعرض للأشعة لاحتوائها على حواجز مكثفة للصور الشعاعية .            |                                  | ضمن الغمد .  |
| <b>intraoral examination</b>      | الفحص داخل الفم   | <b>intratracheal</b>             | داخل الرغامى ، ضمن الرغامى   |
| <b>intraoral force</b>            | قوة داخل الفم   |                                  | ضمن القصبة الهوائية .  |
|                                   | (في تقويم الأسنان) : قوة تنشأ عن وجود جهاز تقويمي في الفم .   | <b>intratracheal anaesthesia</b> | تخدير داخل الرغامى   |
| <b>intraoral pocket</b>           | جيب داخل الفم   | <b>intratracheal intubation</b>  | تنبيب داخل الرغامى   |
|                                   | (في الجراحة التجميلية للفم) : يتم تخليق جيب داخل الفم ثم يُبطن بغرسة جلدية لدعم تعويض صناعي لإصلاح مظهر الوجه الناتج عن فقدان جزء هام من عظام الوجه . |                                  | انظر تنبيب داخل القصبة الهوائية [الرغامى] (Endotracheal intubation) .                                      |
| <b>intraoral radiograph</b>       | صورة شعاعية داخل الفم   | <b>intravascular</b>             | داخل الوعاء  |
|                                   | التقاط صورة شعاعية للأسنان والأنسجة المحيطة ، بوضع الفيلم داخل الفم خلال التعرض للأشعة .  |                                  | ضمن الوعاء الدموي أو الوعاء اللمفي .   |
| <b>intraoral tracing</b>          | رسم من داخل الفم  | <b>intravenous</b>               | داخل الوريد  |
|                                   | عمل رسم من داخل الحفرة الفموية . انظر رسم (Tracing) .   |                                  | ضمن الوريد أو في الوريد .  |
| <b>intraoral tube</b>             | أنبوب داخل الفم   | <b>intravenous anaesthesia</b>   | تخدير داخل الوريد ، تخدير وريدي  |
|                                   | أنبوب أشعة صغير يوضع داخل فم المريض حين التقاط صورة شعاعية سنية بانورامية .   |                                  | طريقة للتخدير الكلي ، بحقن المادة المخدرة في الوريد لتدخل في مجرى الدم مباشرة . انظر مُخدّر (Anesthetic) . |
| <b>intraoral wiring</b>           | خياطة سلكية من داخل الفم  | <b>intravenous injection</b>     | حقن داخل الوريد ، حقنة وريدية  |
| <b>intraorbital</b>               | داخل الحجاج   |                                  | انظر حقن (Injection) .   |
| <b>intraosseous = intraosteal</b> | داخل العظم ، ضمن العظم  | <b>intravenous sedation</b>      | تهديئة بالحقن داخل الوريد  |
| <b>intraosseous anaesthesia</b>   | تخدير داخل العظم  | <b>intraventricular</b>          | داخل البطين  |
|                                   | تخدير السن عن طريق حقن المحلول المخدر مباشرة في العظم السنخي في منطقة الذروة .  |                                  | ضمن البطين .   |
| <b>intraosseous injection</b>     | حقنة داخل العظم   | <b>intraversion</b>              | ضيق القوس السني  |
|                                   | انظر حقن (Injection) .  | <b>intrinsic</b>                 | داخلي ، داخلي المنشأ   |
|                                   |   | <b>intrinsic factor</b>          | عامل داخلي   |
|                                   |   | <b>intrinsic muscle</b>          | عضلة غائرة   |
|                                   |   | <b>intrinsic nerve</b>           | عصب داخلي  |
|                                   |   | <b>intro-</b>                    | (سابقة) داخلي ، في ، وسط   |
|                                   |   | <b>intrusion</b>                 | انغراس ، كبح التبارز   |
|                                   |   |                                  | (في تقويم الأسنان) : أسلوب لتحريك السن باتجاه قاطعي لثوي (Incisogingivally) ، على امتداد محورها الطولي     |



بعيداً عن المستوى الإطباقى وداخل التواء السنخي السني .  
حالة من انغراز السن داخل السنخ ؛ يمكن أن تنتج عن  
حالة مرضية أو يمكن أن تكون جزءاً من علاج تقويمي .

**intrusion , tooth** انغراس السن

**intubation** تنبيب  
إدخال أنبوب من خلال الفم أو الأنف ، للسماح بمرور  
الهواء أو الغاز أو البخار أو المخدر الإنشاقى داخل الرئتين .

**intubation , endotracheal** تنبيب داخل القصبة الهوائية

**intubation , nasal** تنبيب أنفي

**intubation , oral** تنبيب فموي

**invaginate** يُغمد ، يُغلف  
يُغطى بغمد أو غلاف .

**invagination** انغماد ، إغماد ، انغلاف  
دخول اثناء أحد أجزاء النسيج ، داخل جزء آخر وبذلك  
يصبح الجزء الأول مغلفاً بالجزء الثاني .

**invasion** غزو (جراثيم)  
انتشار الورم بغزو الأنسجة القريبة .

**invasive** هُجومي ، غزوي  
يميل للانتشار واجتياح الأنسجة المحيطة .

**inverse** مَعكوس ، مَقْلوب

**inverse bevel incision** قطع ذو جلفه مَعكوسة  
قطع داخلي يستخدم في الشريحة الجراحية حول السنية  
لإنجاز حافة رقيقة للشريحة ، وبذلك يقي من تكوّن النسيج  
المتقرن ، ويزيل النسيج الظهاري الميزابي ، بتقليل الثخانة من  
سطحها الداخلي .

**inverse square law** قانون التربيع المعكوس  
1- تعبير عن العلاقة بين شدة الأشعة وبعد الفلم البؤري  
تنص على أن شدة الأشعة تتغير عكسياً بالنسبة لمربع بُعد  
الفلم البؤري .  
2- (في علم الأشعة) : قاعدة تُص على أن شدة الأشعة من  
نقطة المصدر تتغير عكسياً مع مربع المسافة من نقطة  
المصدر ، على اعتبار عدم امتصاص أو تشتت الأشعة  
بواسطة جهاز الأشعة .

**inversion** انقلاب ، عكس ، انعكاس ، تَعاكُس

**inversion , tooth** انقلاب السن  
حالة بزوغ السن وجذرها للأعلى ، حيث يكون جذر السن  
مُتجهاً ناحية العظم السنخي ، في وضع عكسي . بزوغ  
السن بجذرها أولاً .

**inverted** مَقْلوب

**inverted bevel incision** قطع ذو جلفه معكوسة  
انظر قطع ذو جلفه معكوسة (Inverse bevel incision) .

**inverted cone** قَمْع مقلوب ، مخروط مقلوب

**inverted L osteotomy** قَطْع العظم بشكل L معكوسة  
عملية جراحية لتصحيح بروز الفك أو تراجع الفك .

**invest** يَكسو ، يُغلف  
يحيط أو يغلف أو يطمر في مادة كاسية ؛ كما في حالة  
تصنيع البدلات السنية الصناعية أو التيجان والجسور .

**investigation** استقصاء ، تحقيق

**investing** كَسو ، تَغْلِيف  
عملية تغطية أو تغليف ، كلي أو جزئي لشيء مثل بدلة سنية  
أو سن أو شكل شمعي أو نموذج شمعي لحشوة مصبوبة أو  
تاج إلخ . بمادة كاسية مقاومة للحرارة قبل عمليات  
التصليب أو لحام أو صب الأجهزة التعويضية الكاملة أو  
الجزئية وذلك بتغليفها بواسطة الجبس في مرحلة الشمع في  
بوتقة معدنية .

**investing , vacuum** كسو فراغي (كسو بالتفريغ)  
أسلوب لكسو النموذج داخل الفراغ ، أي بتفريغ الهواء ؛  
حيث تتعرض المادة الكاسية للتفريغ قبل صبها أو في  
بعض الحالات أثناء صبها داخل أسطوانة الصب حول  
النموذج ، وبذلك تزال فقاعات الهواء من المزيج .

**investment = investment material** مسحوق كاس = مادة كاسية  
1- أية مادة تستعمل في طب الأسنان : لإكساء شيء ما .  
2- مادة مقاومة للحرارة تستخدم لتغليف نموذج شمعي  
لحشوة سنية أو بدلات سنية أو تيجان أو حشوات  
مصبوبة ، لعمل قالب بعد إزالة الشمع ، بغرض صبها  
بمعدن أوراتين أكريليكي .  
3- أية مادة تستخدم لإحاطة ودعم الأجزاء المعدنية ،  
والحفاظ على العلاقة بينهما أثناء عملية اللحام للأجزاء  
المنفصلة .

**investment cast = refractory cast** قالب مصبوب بمادة  
كاسية = قالب مقاوم للحرارة  
مثال أو قالب من مادة مقاومة للحرارة العالية دون أن  
تتحلل أو تتفكك .

**investment , coarse** مسحوق كاس خشن

**investment , fine** مسحوق كاس ناعم

**investment , hydroscopic** مسحوق كاس مائي  
مسحوق كاس ذو تمدد محدد حينما يوضع في الماء ، بعد  
أن يخلط وقبل أن يتصلب .

**investment material** مادة كاسية  
مادة جبس خاصة قادرة على مقاومة الحرارة العالية . انظر مسحوق كاسي (Investment) .

**investment mixture** مزيج كاس ، مخلوط كاس

**investment , phosphate-bonded** مسحوق كاس فسفاتي  
الربط ، مسحوق كاس ذو ربط فسفاتي

**investment , refractory** مسحوق كاس صامد ، مسحوق كاس مقاوم للحرارة  
مادة كاسية تستطيع مقاومة درجات الحرارة العالية ، وتستخدم في عمليات الصب واللحام .

**invisalign** نظام تقويمي تدريجي  
نظام تقويمي لتحريك الأسنان بدون استخدام الحاصرات الاعتيادية والأقواس السلوكية ، يعتمد أساساً على مجموعة متتالية من الطابعات البلاستيكية الشفافة والمصنعة بمساعدة الكمبيوتر ، يتم تطبيق طابع بعد الآخر لتحريك الأسنان تدريجياً حتى تصل للوضع المراد . يعمل هذا النظام التقويمي أفضل للتحريك البسيط للأسنان .

**inviscation** إرضاب  
مزج الطعام باللعباب .

**invisible braces** حاصرات مخفية ، حاصرات غير منظورة ، حاصرات غير مرئية  
مصطلح يطلق على الأجهزة التقويمية التي تثبت على الأسطح اللسانية للأسنان وتشتمل على حاصرات شفافة أو نصف شفافة .

**in vitro** مَعْمَلِي ، في المختبر ، في الأنبوب  
وصف تجريبية تتم خارج الجسم الحي أي ما يحدث في أنبوب الاختبار أو طبق الاستنبات ، وتسجيل الملاحظات في داخل المختبر ؛ عكس في الأحياء (In vivo) .

**in vivo** في الأحياء ، في الكائن الحي  
وصف تجريبية أو ملاحظة في أجسام كائنات حية ، أي ما يحدث أو يلاحظ داخل الكائن الحي ؛ عكس في المختبر (In vitro) .

**involutcrum** قناب  
منطقة من نمو عظم جديد ملتئم حول بؤر من العظم المنتخر ، يشاهد في التهاب نقي العظم .

**involuntary** لإرادي ، غير اختياري

**involuntary movements** حركات لإرادية

**involuntary muscle** عَضَلَة لإرادية  
أحد الأنواع الثلاثة الرئيسية من العضلات التي تنقبض

بذاتها ولا تكون تحت السيطرة الإرادية ؛ وهي عضلات غير مخططة أو ملساء ، حينما تفحص تحت المجهر ، توجد في الجهاز الهضمي ، والأوعية الدموية ، والغدد .

**involution** أنكماش

**involution , buccal** أنكماش الشدق ، أو ب فموي  
انطواء داخلي للأدمة الظاهرة في الجنين ، ينتج عنه تكون فتحة الفم البدئية .

**involve** يستعمل ، يتضمن ، يشمل ، يؤثر في

**involved** مُستعمل ، مَشْمُول

**iodide** يودور ، يوديد (دواء)

**iodine** يود (دواء)  
يستعمل على هيئة صبغة كمحلول مطهر موضعي ومحلول قاتل للجراثيم ، ومحلول كاشف للويحة الجرثومية .

**iodine , tincture** صبغة اليود

**iodo- = iod** (سابقة) يود

**iodoform = tri-iodomethane** يودوفورم = يودوميثان ثلاثي  
مسحوق أصفر متبلور مانع للعفونة يحتوي على اليود له رائحة نفاذة مميزة ؛ وله قوة تطهير ضعيفة ، يستعمل كمطهر خفيف ومسكن للألم يستعمل عادة كضمد في مكان الخلع ، لم يعد يستعمل الآن بسبب سميته حينما يمتص .

**ion** أيون  
شحنة كهربائية [ سالبة (-) أو موجبة (+) ] لجزء من المادة .

**ionization** تأين ، تشريد ، تشارد  
العملية التي يكتسب فيها أو يفقد الاستقرار الكهربائي أو الذرة المتعادلة أو الجزيء الإلكترونيات ، وبالتالي يكتسب إما شحنة سالبة أو شحنة موجبة .

**ionization chamber** عُرفَة التأيّن  
أداة تستخدم لقياس كمية الإشعاع وذلك بتعيين مقدار التأين الذي يحدث في حجم محدد من الهواء .

**ionizing radiation** إشعاع متأين ، إشعاع مؤين  
إشعاع ينتج أيونات في الأنسجة المعرضة له . انظر إشعاع (Radiation) .

**ions** أيونات

**iontophor** علاج أيوني سني  
علاج سني بإدخال عقار خلال عاج السن باستخدام تيار كهربائي لعلاج فرط حساسية عاج السن المكشوف .

**iontophoresis = iontherapy =** مُداواة بالأيونات ،

**ionic medication** العلاج الأيوني

علاج طبي بواسطة إدخال كهربائي للأيونات داخل أنسجة الجسم .

**ipsilateral** ذات الجانب ، نفس الجانب

**ipsilateral side** الجانب الممثل

في طب الأسنان التعويضي : الجانب العامل ، انظر جانب عامل (Working side) .

**iron = Fe** حديد

عنصر معدني رمزه الكيميائي (Fe) ؛ صلب ، قابل للسحب ، وقابل للتطبيق .

**iron balance** توازن الحديد

**irradiation** إشعاع ، تشعُّع

تعرض الشخص للإشعاع ؛ وتستخدم للعلاج بالأشعة تحت الحمراء ، أو الأشعة فوق البنفسجية ، أو أشعة جاما أو الأشعة السينية .

**irreducible** مُتَعَسِّرُ الرِّد ، غير قابل للرد

**irreducible fracture** كسر مُتَعَسِّرُ الرِّد

**irreducible pulp congestion** احتقان لبني متعسر الرد

**irregular** غير منتظم ، شاذ ، غير قياسي

**irregular dentine** عاج غير منتظم

**irregularity** عدم انتظام ، شذوذ

**irregularity index** منسوب عدم الانتظام ، مؤشر عدم الانتظام لتقدير ازدحام الأسنان الأمامية .

**irreversible** لا عكوس ، غير قابل للعكس

**irreversible hydrocolloid = alginate** عَرُوي مائي غير عكوس = الجينات

مادة عَرُوية مائية تحتوي على محاليل عروية من حمض الألبينيك ، تتغير بواسطة تفاعل كيميائي غير عكوس فتكون الجينات الكالسيوم غير الذوابة ، انظر أيضاً الجينات .

**irreversible hydrocolloid** مادة طبع عروية مائية غير عكوسة

**impression material** انظر مادة الطبع (Impression material) .

**irrigate** يروى

**irrigation** إرواء

عملية غسل حفرة بتيار مائي ، غسل جرح أو عضو مُجَوَّف بالماء أو بمحلول مطهَّر لإزالة الفضلات وتقليل الالتهاب ؛ تستخدم محقنة هنت (Hunt's syringe) أو محقنة بلاستيكية نبوذة لغسل الأسناخ والفجوات الكيسية ، وتستخدم محقنة ثلاثة في واحد لغسل الفضلات أثناء تحضير الحفرة في السن ، والمحقنة تحت الجلد لغسل الحفرة اللبية أثناء معالجة أقنية الجذر . انظر أيضاً محقنة (Syringe) .

**irrigation , chemical** غسل كيميائي

**irrigation , water** إرواء ، غَسْل بالماء

**irrigator** مَرْحَضَة ، مروء

أداة الغسل .

**irrigator , mouth** مروء الفم

**irrigator , root canal** مروء قناة الجذر

**irrigator , teeth** مروء الأسنان

**irritant** مُهَيِّج ، مُخَرِّش

أية مادة تتسبب في تهيج أنسجة الجسم .

**irritant substance** مادة مُخَرِّشة ، مادة مُهَيِّجة

**irritation** تَهَيِّج ، تخريش ، تنبيه ، إثارة

حالة من الإثارة الزائدة والحساسية المفرطة .

**irritation , calculus** تَهَيِّج فَلَحي

**irritation , chemical** تَهَيِّج كيميائي

**irritation , denture** تهيج ناتج عن البدلة السنية

**irritation , drug** تَهَيِّج دوائي

**irritation , mechanical** تَهَيِّج آلي

**irritation point** نقطة التَهَيِّج ، نقطة الإثارة

في حالة فحص حيوية لب السن بواسطة تيار كهربائي ؛ هي عبارة عن القراءة المتوسطة التي يشعر عندها المريض بإحساس وخزي بسبب التيار وقبل الإحساس بالألم مباشرة .

**irritation , pulp** تَهَيِّج اللب ، إثارة لبية

**ischaemia** فقر دم موضعي ، إقفار

نقص الدم الموضعي في نسيج أو جزء تشريحي من الجسم ، ينتج عن انخفاض انسياب الدم الناتج عن انسداد أو انخفاض الإمداد الدموي ؛ يلاحظ تأثير العقاقير القابضة للأوعية الدموية التي تحتوي عليها محاليل التخدير الموضعي ، حينما يتحول لون الأنسجة إلى الأبيض أو تفتقر للدم بعد الحَقْن مباشرة .

**ischaemic** إقفاري

**iso-, is-** (سابقة) متساو ، متعادل ، متماثل

**isocellular** متماثل الخلايا

نسيج يشتمل على خلايا متماثلة وذات حجم متساو .

**isodont = isodontic** متماثل الأسنان

ذو أسنان متماثلة في الحجم والشكل .

**isognathic** متماثل الفكوك

ذو فكوك متساوية في الحجم .

**isognathous** متماثل الفكين

ذو فكين متماثلين في الحجم والشكل .

**isograft** طعم إسوي  
طعم يؤخذ من أحد التوائم وينقل إلى التوأم الآخر . انظر  
رقعة أو طعم إسوي المنشأ أو الأصل (Isogenic) .

**isolated hypoplasia** نقص التنسج المنعزل  
(سن تيرنر) (Turner tooth)  
تعرض السن المؤقتة (اللبنية) إلى الرضح يؤدي إلى نقص  
التنسج في السن الدائمة البديلة وحدوث تشوه واضح (سن  
تيرنر) .

**isometric** تشابهي ، متشابه الأشكال ، مُتساوي الأجزاء ،  
متساوي القياس

**isometric contraction** انقباض مُتساو ، تقلُّص متساو  
انقباض عضلي دون تغيير في طول العضلة .

**isomorphism** متشابه الشكل

**isomorphous** متشابه الشكل أو الهيئة

**isothermal = isothermic** متساوي الحرارة

**isotonic** متعادل التوتر ، متساوي التوتر  
لوصف محلولين لهما نفس قوة الانتشار ؛ يمكن أن يخلط  
المحلول المتعادل أو المحلول الطبيعي ، مع سوائل الجسم دون  
أن يسبب لها أي خلل ؛ تتسبب المحاليل ناقصة التوتر أو  
الضغط في انحلال الدم أو انفجار خلايا الدم ؛ بينما  
تتسبب المحاليل مفرطة التوتر أو مفرطة الضغط في انكماش  
أو تحزُّز أو تسنُّن الخلايا .

**isotonic contraction** انقباض مُتساوي التوتر ، تقلص  
إسوي التوتر  
انقباض عضلي ، يسبب قصراً في طول العضلة بينما  
تحافظ العضلة على ثبات توترها .

**isotonic saline** محلول ملحي معادل التوتر

**isotopes** نظائر مُشعة  
عنصر كيميائي له نفس العدد الذري ولكنه مختلف في  
الكتلة الذرية عن نظيره غير المشع . تستخدم النظائر المشعة  
ذات النشاط الإشعاعي في تتبع الأثر في الجسم .

**isthmus** بَرزُخ  
عنق . (في التشريح) : جزء ضيق أو شريط ضيق من  
النسيج ، يصل جزئين كبيرين أو تجويفين .

**isthmus , dental cavity** بَرزُخ الحفرة السنية

**isthmus , distal** بَرزُخ وحشي

**isthmus , mesial** بَرزُخ إنسي

**isthmus width** عرض المضيق ، عرض البرزُخ

**itch** حكة ، يحك ، يهرش

**itching** حَك ، هَرش ، حُكَاك

**iter** مَعبر

**iter dentium** معبر سني  
الممر الذي تسلكه السن الدائمة أثناء البزوغ .

**-itis** (لاحقة) التهاب  
يعني المرض أو الالتهاب .

**ivory = dentine** ناب عاج الفيل = عاج  
مادة شبيهة بالعظم مصطلح يقتصر عادة على أسنان  
وأنياب الأفيال والحيوانات الثديية الكبيرة الأخرى .

**ivy's loop** عُرْوَة تعشيق ، عُرْوَة آيشي  
نوع من التثبيت بالأسلاك تُثبت فيه العرى الصغيرة من السلك  
على الأسنان ، ومن خلالها يتم تثبيت ما بين الفكين .

**jacket crown** تاج مُغلّف  
تاج من الأكريليك أو الخزف يستقر على ويغطي تاج السن الطبيعية المحضرة . انظر تاج (Crown) .

**jacket crown , acrylic resin** تاج جاكيت من الراتين المركّب

**jacket crown , porcelain** تاج جاكيت خزفي

**jackscrew** مرفاع لولبي  
اسم قديم لطريقة تقويمية ، تستخدم لتوسيع القوس السنية بواسطة بُرغي داخل تجويف ذو نُتوء لولبي ، يستخدم في الطباق الثابتة أو المتحركة لتوسيع القوس الهيكلية أو القوس السنية أو كليهما معا ، يكون عادة التوسيع في اتجاه مستعرض .

**Jackscrew key** مفتاح المرفاع اللولبي

**Jackscrew orthodontic device** جهاز المرفاع اللولبي التقويمي

**Jackson's appliance =** طبقة جاكسون = ضمة جاكسون

**Jackson's crib**  
نسبة إلى ف. هـ. جاكسون V.H.Jackson ، 1850-1929 ، طبيب أسنان أمريكي .  
طريقة تقويمية مكونة من سلك هيكلي يمر حول كل من الأسطح الشدية واللسانية لجميع الأسنان في قوس واحدة في أحد الفكّين ، ويلتحم السلكان على مسافات متباعدة وذلك لتأمين ثباته في مكانة بالفك . ويستخدم كقاعدة لإضافة ضغط على سن معينة أو على الأسنان جميعاً ليؤدي أية حركة مطلوبة للسن أو للأسنان .

**Jackson's crib =** ضمة جاكسون ، مشبك جاكسون

**Jackson's appliance** طبقة جاكسون

**Jackson's paralysis =** شلل جاكسون = متلازمة ماكينزي

**Jackson-Mackenzie's syndrome =** -جاكسون = متلازمة  
ماكينزي  
نسبة إلى ج. هـ. جاكسون ، J.H.Jackson ، 1835-1911 ، أخصائي أعصاب إنجليزي ، وسيرس . ماكينزي ، 1844-1909 ، Sir S.Mackenzi ، طبيب إنجليزي .  
شلل ناتج عن احتشاء جذع الدماغ

**Jackson's sign** علامة جاكسون  
(عند فحص الصدر بالسمع)

**Jacobson's nerve = tympanic nerve =** عَصَب ياكوبسون = العَصَب الطبلي

نسبة إلى ل. ل. ياكوبسون ، L.L.Jacobson ، 1843-1874 ، طبيب ومشرّح داغركي .

**Jacobson's organ** عُضْو جاكوبسون

**Jacob's ulcer** قُرحة جاكوب  
نسبة إلى أ. جاكوب ، A.Jacob ، 1874-1790 ، جراح عيون أيرلندي .  
قُرحة أكلة تصيب الوجه والجفن .

**Jacquette's scaler** مقْلح جاكيتي  
انظر أدوات الأنسجة الداعمة السنية (Periodontal instruments) .

**Jadassohn-Tieche's naevus =** = وحة نيك ياداسون  
**blue naevus** الوحة الزرقاء  
نسبة إلى ي. ياداسون ، J.Jadassohn ، 1863-1936 ، أخصائي جلد ألماني ، وم. تيك M.Tieche .

**janiceps** مَسِيخ ذو وجهين ، توأمين متحدي الرأس

**jaquette = jaquette's scalers** أدوات تقليح سطح الجذر ،  
مقالح جاكيتي  
أدوات تشذيب سطح الجذر من القْلح تستخدم لإزالة القْلح تحت اللثوي . وصلل سطح الجذر بإزالة الطبقة السطحية من الملاط .

**jaundice = icterus** يَرَقَان  
مرض يتميز بتبدل لون الجلد والأغشية المخاطية ، وقرنية العين إلى الأصفر بسبب زيادة غير طبيعية للبيلبيرين (صبغ الصفراء) في الدم .

**jaundice , catarrhal** يَرَقَان نَزْلِي

**jaundice , haemolytic** يَرَقَان انحلال الدم

**jaundice , local anaesthesia** يَرَقَان التخدير الموضعي

**jaw** فْكَ  
مسمى عام يطلق على الفك العلوي ويشمل الفك العلوي وطلية الفك العلوي ، أو الفك السفلي .

**jaw , accessory** فْكَ إَضَافِي  
عيب خلقي أو وُلادي ، يتميز بوجود جزء مكرر من الفك العلوي أو السفلي ، مع وجود أسنان زائدة عن العدد الطبيعي أحياناً .

**jaw augmentation procedure** عملية زيادة الفك  
عملية جراحية تستخدم فيها مواد مختلفة مثل مادة العظم ذاتي المنشأ أو الغضروف لتطعيم الفك وزيادة حجمه .

jaw , big = actinomycosis فك كبير = داء الشعبيات  
 jaw bone عظم الفك  
 إما عظم الفك العلوي ، أو ، وهو الأكثر شيوعاً ، عظم الفك السفلي .  
 jaw chattering اصطكاك الفك  
 تشنُّج ارتعاشي (Clonic spasm) لعضلات الفك يمكن أن يحدث مع النواقص أو التقلُّص الاعتيادي للعضلات .  
 jaw, cleft فك مشقوق ، شق الفك  
 jaw, clicking = crackling jaw طقطقة الفك ، فرقة الفك  
 jaw clonus reflex = jaw jerk reflex = منعكس رجفاني فكي = منعكس نفضة الفك ، منعكس اختلاجي فكي  
 jaw- closing reflex منعكس انغلاقي فكي  
 انغلاق الفك السفلي كمنعكس يتبع لتنبيه مركز معين فموي أو وجهي .  
 jaw , crackling = clicking jaw طقطقة الفك ، فرقة الفك  
 خلع جزئي مزمن للفك السفلي .  
 jaw cyst كيسة فكية  
 jaw development نمو الفك ، تطور الفك  
 jaw disease مرض الفك ، داء الفك  
 تنخر الفك في الانسمام الفسفوري .  
 jaw , edentulous فك أدرد  
 jaw fibrous dysplasia عجز النمو أو عسر التشكل اللبني للفك  
 كسر الفك  
 jaw fracture كسر الفك  
 jaw giant cell lesion آفة الفك ذات الخلايا العملاقة  
 فك هابسبورج = بروز الفك السفلي  
 jaw , Hapsburg's = mandibular prognathism  
 بروز الفك السفلي المشابه للحالة الوراثية التي تميَّزت بها سلالة هابسبورج الحاكمة (Hapsburg's dynasty) .  
 jaw-jerk نفضة الفك ، رجفة الفك  
 انغلاق الفك الانعكاسي الذي يحدث نتيجة انبساط أو تمدد عضلات اغلاق الفك .  
 jaw jerk reflex = jaw clonus reflex = منعكس نفضة الفك = منعكس رجفاني فكي ، منعكس اختلاجي فكي  
 انقباض ارتعاشي لعضلات المضغ واهتزاز الفك السفلي للأعلى ، نتيجة ضربة بالاتجاه الأسفل على فك مفتوح ومُسترخ . وتلاحظ أيضاً في حالات تصلب الأعمدة الجانبية للحبل الشوكي .  
 jaw , lock- = trismus انغلاق الفك = كرز ، صرر  
 تقلُّص عضلة المضغ مع انطباق الفكين .

فك سفلي  
 jaw , lower = mandible  
 فك مُتكتل ، فُطار شُعبي عُنقي  
 jaw , lumpy = actinomycosis  
 وجهي = داء الفطر الشعاعي  
 سوء توضع الفك  
 jaw malposition  
 أي وضع شاذ للفك السفلي .  
 حركة الفك  
 jaw movement  
 1- حركات الفك السفلي .  
 2- أية تغيرات ممكنة في وضع الفك السفلي .  
 حركة الفك المتوسطة  
 jaw movement , intermediary  
 كل الحركات التي تقع بين الحدود القصوى لحركات الفك السفلي .  
 المظهر الجانبي لحركة الفك  
 jaw movement profile  
 1- رسم بياني لوضع الفك السفلي مقابل الزمن .  
 2- مرتسم حركة الفك على المستوى التاجي أو المستوى السهمي .  
 ورم الفك ، نامية الفك  
 jaw neoplasm  
 تليين عظام الفك  
 jaw osteomalacia  
 التهاب العظم والنقي في الفك  
 jaw osteomyelitis  
 فك الببغاء ، فك ببغائي  
 jaw, parrot  
 هيئة الوجه الشاذة أو غير الطبيعية ، نتيجة بروز شديد للفك العلوي يرافقه بروز الأسنان ، وبالتالي وجود علاقة غير طبيعية للأسنان الأمامية .  
 فك فسفوري = نخر  
 jaw , phossy = phosphonecrosis  
 فسفوري ، تنخر الفك الفسفوري  
 تنخر عظام الفك بسبب التسمم الفسفوري .  
 فك غليوني  
 jaw , pipe  
 حالة من الألم الشديد بالفك نتيجة استمرار القبض بالأسنان على الغليون بين الفكين .  
 مُبعد الفكين  
 jaw , prop  
 أداة لجعل الفكين مفتوحين «متباعدين» خلال المداخلة السنوية التي تُجرى تحت التخدير العام .  
 فك سفلي بارز  
 jaw , protruding lower  
 بروز الفك  
 jaw protrusion  
 1- الفك ، بروز الذقن للأمام .  
 2- بروز وجهي ، الفك .  
 تنخر إشعاعي فكي  
 jaw radionecrosis  
 مُنعكس فكي  
 jaw reflex  
 فعل انعكاسي للعضلات المحركة للفكين ناتج عن تنبيه التجويف الفموي أو المنطقة الوجهية الفموية .

|  |  |   |
|--|--|---|
| jaw relation   | علاقة فكّية  | تعديل علاقة الفكّين ، إعادة وضع الفكّين ،<br>تصحيح وضع الفكّين  |
| jaw relation , centric   | علاقة الفكّين المركزية   | تغيير أو تعديل وضع الفكّ السفلي بالنسبة للفكّ العلوي ،<br>عادة بإعادة الوضع الإطباقى للأسنان الطبيعية أو الصناعية .   |
| jaw relation , eccentric   | علاقة الفكّين اللامركزية ،<br>علاقة الفكّين المنحرفة                         | علاقة فكّ لفكّ  |
| jaw relation , median  | علاقة الفكّين المتوسطة   | سن فكّية = رحي فكّية  |
| jaw relation , posterior border  | علاقة الحافة الخلفية للفكّين   | نقص نمو الفكّ ، نقص تطور الفكّ  |
| jaw relation , protrusive  | علاقة الفكّين الاندفاعية ،<br>علاقة الفكّين البارزة ، علاقة الفكّين المتقدمة | فكّ علوي  |
| jaw relation record  | تسجيل علاقة الفكّين  | غمز الفكّ ، طرفة الفكّ  |
| jaw relation , rest  | علاقة الفكّين المستقرة ، علاقة الفكّين (الوضع الراجح للفكّين)                | حركة لاإرادية للفكّ السفلي ترافقها حركة لاإرادية<br>للأجفان .   |
| jaw relation , unstrained  | علاقة الفكّين غير المجهدّة ،<br>العلاقة غير المتوترة للفكّين                 | فكّ الذئب   |
| 1 - علاقة الفكّ السفلي بالجمجمة في حالة التوتر العضلي<br>السوي والمتوازن للعضلات المشتركة بينهما .                           |  | فلح ثنائي الجانب يمتد خلال قبة الحنك والفكّ والشفة .  |
| 2 - أية علاقة للفكّين تتحقق دون تأثير قوة غير طبيعية أو غير<br>مناسبة ، بحيث لا تسبب أي تشوه لأنسجة المفصل<br>الفكي الصدغي . |  | فكّ متخشّب ، فكّ<br>متبيّس = داء الشعيات  |
|  |  | عديم الفكّ<br>يُهلّم ، يتهلّم<br>يصبح ذا قوام هلامي .   |
|  |  | هلام ، جمّد<br>نفضة ، رجفة ، هزة مفاجئة   |
|  |  | نفضة الذقن<br>نفضة الفكّ<br>نفضة الركبة<br>نفضة الوتر   |
|  |  | تفجّر ، انبثاق ، تدفق ، نفث<br>دفع شديد أو انبثاق الماء أو الغاز أو البخار من فتحة ضيقة .   |
|  |  | حقن بالنفث ، حقن نفاث<br>حقن كمية صغيرة من المحلول مباشرة داخل الأنسجة تحت<br>ضغط عال نفاث بواسطة محقنة بدون إبرة .   |
|  |  | محقنة نفاثة<br>نوع من الحقن بدون إبرة ، بها دافع ضاغط لدفع المحلول<br>بكميات صغيرة مباشرة داخل أنسجة الجسم على شكل دفع<br>دقيق تحت ضغط عال .                            |
|  |  | مبّرد الصانغ<br>أحمر صقل الصانغ   |
|  |  | صنارة على شكل حرف J   |
|  |  | شخص على شكل حرف J يستخدم بواسطة أخصائي التقييم<br>لتطبيق قوة مائلة علوية خلفية على الأسنان الأمامية العلوية ،<br>من خلال القوس السلوكية ، أو طبقة نزوغة بالفكّ العلوي . |

ينطبق الشص داخل عروة توجد في القوس السننية الشفوية على كلا الجانبين بين القاطع المركزي والقاطع الجانبي . وهو جزء من طبقة تقويمية للشد خارج الفم يستخدم لنقل القوى خارج الفم من حزام الرأس إلى الطبقة التقويمية في الفم .

**jiffy tube** أنبوبة فورية  
أنبوب صغير من البلاستيك أو السيلوليد له طرف مسحوب دقيق «رفيع» ، يستخدم لإدخال الضمادات ، والإسمنت ، ومواد حشو الجذر داخل قناة الجذر .

**jiggling** 1- تَهْزُهُزْ ، يَتَهَهَزُ  
2- تَقْلُقُلْ ، مُتَقَلِّقِلْ

**Johnson's band** طوق جونسون ، شريط جونسون  
نسبة إلى ج .إ . جونسون J.E.Johnson ، 1888-1969 ، أخصائي تقويم أميركي .  
نموذج لشريط معدني يمكن تعديله بواسطة زردية لإحكام انبعاثه حول السن .

**Johnson's contouring pliers** زردية جونسون لتشكيل الحواف

**Johnson's twin wire arch** قوس جونسون توأمية السلك ، قوس جونسون ذات السلكين  
قوس سلكية تقويمية تشمل سلكين دقيقين متوازيين من الصلب الصامد مثبتين بمشابك على أطواق ملصقة بالإسمنت على الأسنان ، يستخدم لتصحيح سوء انتظام أو سوء ارتصاف الأسنان داخل القوس السننية .

**joint** مَفْصَل ، وَصْلَة  
موضع التقاء عظمين أو أكثر ، يسمح بحركة بسيطة ؛ التَمَفُّصَل (Articulation) . مثل : المَفْصَلِ الفكي الصدغي .

**joint ankylosis** التحام المَفْصَل ، قسط المَفْصَل

**joint , arthrodiar = plane joint** مُسَطِّح المَفْصَل = مَفْصَلِ سطحي

**joint , ball and socket = spheroidal joint** مَفْصَل الكرة والتجويف = مَفْصَل كروي

**joint , bar** عارضة مَفْصَلية  
(في طب الأسنان التعويضي) : أداة تثبيت على عارضة ارتكاز صممت لتسمح بالحركة بين جزئين من البدلة السننية .

**joint , biaxial** مَفْصَل ثنائي المحور ، مَفْصَل ذو محورين  
مَفْصَل يمكن أن يتحرك في مستويين من المستويات العمودية الثلاثة .

**joint , bilocular** مَفْصَل ثنائي الفجوة ، مَفْصَل ذو فجوتين نوع  
من المَفْصَل الزليلي ينقسم إلى حفرتين بواسطة قُرص داخل المَفْصَل ؛ المَفْصَل الفكي الصدغي هو مَفْصَل ثنائي الفجوة .

**joint , butt** مَفْصَل الوصل (مفصل تناكبي)  
مَفْصَل تكون نتيجة التقاء نسيجين طرفاً لطرف . أي مُلتَقَى شئيين أو نقطة اتصال بينهما .

**joint , cartilaginous** مَفْصَل عُضْرُوفِي  
مَفْصَل بين عظمين بينهما صفيحة صلبة أو شريط عُضْرُوفِي .

**joint clicking** طَقْطَقَة المَفْصَل

**joint , condylar** مَفْصَل لُقمِي

**joint , condyloid = condylar joint** مَفْصَل شَبه لُقمِي  
مَفْصَل الكرة والتجويف ثنائي المحور وهو نوع من المفاصل الزليلية .

**joint crackling = joint clicking** طَقْطَقَة المَفْصَل ، فَرَقعة  
المَفْصَل

**joint , dental wrist-** مَفْصَل المعصم السنني  
مَفْصَل ذراع المحرك السنني .

**joint , diarthrodial = synovial joint** مَفْصَل زليلي

**joint dislocation** خَلَع المَفْصَل

**joint , false=pseudarthrosis** مَفْصَل كاذب = فصال كاذب

**joint , fibrocartilaginous = symphysis** مَفْصَل عُضْرُوفِي ليفي = ارتفاع

**joint , fibrous** مَفْصَل ليفي  
أي مَفْصَل أو التقاء بين عظمين يحدث التحام بينهما بالنسيج الليفي ، مثال ذلك : الدرز الالتحام (Suture) .

**joint , fixed** مَفْصَل ثابت

**joint fixing** تثبيت المَفْصَل

**joint , ginglymus = ginglymus** مَفْصَل رزي ، مَفْصَل بكري = مَفْصَل وحيد الحركة  
مَفْصَل يتحرك في مستوى واحد .

**joint , gliding = plane joint = arthrodiar joint** مَفْصَل منزلق = مَفْصَل سطحي = متسطح المَفْصَل

**joint , hinge** مَفْصَل بكري

**joint injuries** إصابات المَفْصَل ، أذى المَفْصَل

**joint , ligamentous = syndesmosis** مَفْصَل رباطي = مرتبط

**joint , mandibular = temporomandibular joint** مَفْصَل الفك السفلي = المَفْصَل الفكي الصدغي

**joint meniscectomy** استئصال عُضْرُوف الهلالة المفصالية

**joint , multiaxial** مَفْصَل متعدد المحاور  
مَفْصَل يمكن أن يتحرك في ثلاثة مستويات .

**joint noise** ضجيج المَفْصَل



|   |  |   |
|---|--|---|
| مصطلح عام يتعلق بحدوث قرقعة أو طقطقة بالمفصل الفكي الصدغي .   | joint trismus  | سزز المفصل                                    |
| زيت المفصل  | joint , trochlear  | مفصل بكرّي                                    |
| السائل الزليلي في المفصل وهو سائل لتزليق المفصل يساعد في حركة المفصل .  | joint , trochoid = trochoid joint  | مفصل مدوري                                    |
| مفصل مداري ، مفصل ارتكازي = مفصل مدوري  | joint , uniaxial   | مفصل وحيد المحور                              |
| مفصل سطحي   | joint , unilocular   | مفصل أحادي المسكن ، مفصل وحيد المسكن          |
| نوع من المفصل الزليلي أحادي المحور حيث تكون معظم العظام المتقابلة مسطحة .   | joint , wrist  | مفصل زليلي بحفرة مفصليّة واحدة فقط .          |
| مفصل دوار = مفصل مدوري  | Jones towel clamp  | مشبك الفوطة لجونز ، مشبك المنشفة لجونز        |
| مفصل سرجي   | joint , solder   | مشبك فوطة معقمة تستعمل في العمليات الجراحية . |
| نوع من المفاصل الزليلية ثنائي المحور حيث يكون سطح العظم المتقابل سرجي الشكل .   | joule  | جول وحدة عمل وطاقة .                          |
| وصلة اللحم  | jowl   | الخد  |
| التحام قطعتين من المعدن معا .   | Jourdain's disease =   | داء جوردان = التقيح السنخي                    |
| مفصل كروي   | pyorrhea alveolaris  | السنخي ، التقيح السنخي                        |
| نوع من المفصل الزليلي متعدد المحاور تكون نهاية أحد العظمين فيه كروية الشكل ، وتنطبق تماما في التجويف المفصلي للعظم المقابل .  | نسبته إلى أ. ل. ب. جوردان A.L.B.Jourdain ، 1816-1734 ، طبيب فرنسي .                      |   |
| صلابة المفصل ، تيبس المفصل  | juga   | حواف الالتحام                                 |
| خلع مفصلي بسيط ، خلع مفصلي جزئي   | juga alveolaria  | ارتفاعات سنخية ، أحاديدي سنخية (لاتينية)      |
| أعراض المفصل  | jugal  | وجني  |
| مصطلح عام للدلالة على اختلال وظيفة المفصل الفكي الصدغي (TMJ dysfunction) .  | متعلق بملحم (Jugum) أو نير (Yoke) ، خاصة في العظم الوجني .                               |   |
| مفصل ثابت   | jugal bone = malar bone =  | العظم الوجني                                  |
| مفصل موثق بالنسيج   | zygomatic bone   |   |
| الليفي المتشابك ، مفصل ليفي التشابك   | jugal point  | النقطة الوجنية                                |
| متلازمة المفصل ، تناذر المفصل   | jugale   | النقطة الوجنية (الوجيني)                      |
| مفصل زليلي  | نقطة لقياس الرأس عند زاوية التقاء حافة الفك العلوي للعظم الوجني مع حافة العضلة الماضغة . |   |
| مفصل حر الحركة ، حيث يوجد فراغ بين العظمين المتقابلين ، اللذين يكون سطحهما مغطى بغضروف مفصلي ، وتكون حفرة المفصل مغلقة برباط محفظي ، والوجه الداخلي لها مبطن بالغشاء الزليلي . يفرز الغشاء الزليلي سائل التزليق داخل حفرة المفصل . بعض المفاصل الزليلية ، مثل المفصل الفكي الصدغي ، لها أيضا قرص غضروفي ليفي يقسم حفرة المفصل إلى نصفين . | جوجني فكي  |   |
| المفصل الفكي الصدغي   | متعلق بالعظم الوجني وعظم الفك العلوي .   |   |
| مفصل زليلي بين الفك السفلي والعظم الصدغي ؛ وهو أحد زوجي مفاصل الإطباق للفك السفلي .   | وجني أنفي  |   |
|   | طية وجنية أنفية  |   |
|   | وداجي ، عُنقي  |   |
|   | متعلق بالرقبة أو يُغذي الرقبة أو الحلق .   |   |
|   | الثقب الوداجية   |   |



**K = potassium = kalium** رمز البوتاسيوم

رمز كيميائي للبوتاسيوم أو الكالسيوم .

**K = kelvin** رمز الكلفن

رمز ميزان كلفن (Kelvin scale) : ميزان الحرارة المطلقة الذي تُعادل درجة الصفر فيه - 273.16 مئوية .

**kaolin = Fuller's earth =** غَضار ، صَلصال ، سيليكات

**terra alba** = الألومنيوم ، كاولين = تراب القصار = الطين الأبيض

صَلصال صيني نقي ، أبيض ناعم (سيليكات الألومنيوم المائية Hydrated aluminum silicate) يستعمل في صناعة الخزف السني لزيادة قوة أسنان القالب قبيل خبزها . ولتكتسب المتانة وتكون ظلييلة عندما تستخدم كخزف منصهر مع الذهب .

**Kaposi's sarcoma** ساركومة كابوزي

م . كابوزي كاهن M.Kaposi-Kahn ، 1902-1837 ، أخصائي أمراض جلدية أسترالي . ورم خبيث يصيب الأوعية الدموية ، والأوعية اللمفاوية والأنسجة الليفية ، ترافقه العديد من العقد الورمية (Neoplastic nodules) الحمراء أو البنية الداكنة والقابلة للتقرُّح . ونادراً ما تكون إصابة التجويف الفموي إصابة أولية ، ولكن يمكن حدوثها كآفات تالية على اللسان ، ومخاطية الفم ، والشفة السفلى . ويعتقد أن الحالة ترافق فيروس العوز المناعي البشري (HTLV III virus) .

**karyokinesis = mitosis =** الحرائك النووية = تحرك

النواة = تقفل ، الانقسام النووي

**karyolysis** انحلال النواة

**katabolism = catabolism** أيض هَدْمِي ، تقويض

**kauri gum (or resin)** صمغ الكوري (أو الراتين)

صمغ طبيعي يستعمل أحياناً كأحد مكونات مركب الطبع . استبدل الآن بالراتين الصناعي .

**kazanjan's operation** عملية كازانجيان

نسبة إلى ف . هـ . كازانجيان V.H.Kazanjan ، 1974-1879 ، أرميني المولد ، جراح تجميل أمريكي وجراح فكين .

عملية جراحية للترميم الدهليزي لزيادة ارتفاع الحيد وذلك بعمل قطع في المخاطية الشفوية (Labial mucosa) وإعادة وضع الشريحة ذروياً .

**kebocephaly = cebocephaly** تنسُس الرأس

في الجنين - سوء تكون الرأس خلقياً ، بتقارب العينين وتراجع الأنف .

**kelectome** مخزعة

أداة تستخدم في أخذ عينة أو خزعة من نسيج ورمي في الجسم لفحصها في المختبر .

**keloid = cheloid = kelis =** جُدْرَة (ج . جُدْر)

**keloma = kelos**

**kelvin = k** كلفين

نسبة إلى لورد كلفن Lord Kelvin ، 1907-1824 ، عالم بالطبيعات «فيزيائي» اسكتلندي .

يعرّف النظام الدولي لوحدات الحرارة الكلفن كجزء 1/273.16 من ثلاث نقاط مضاعفة من حرارة الماء ، بحيث تكون درجة الحرارة في كلفن (Kelvin) مساوية للحرارة المئوية مضافاً إليها 273.15C درجة مئوية «ستيجرادي» .

**kelvin scale** سُلَّم كلفن ، ميزان كلفن (الدرجات المطلقة)

مقياس حرارة مطلق ، يماثل الميزان المشوي (Celsius) ، ولكن نقطة التجمّد فيه هي 273.35 درجة ونقطة الغليان 373.13 درجة .

**kennedy's bar = continuous bar** عارضة كندي = مثبتة

العارضة المستمرة = عارضة لسانية

**lingual bar** رابطة ، قوس لسانية واصلة

نسبة إلى إ . كندي E.Kennedy ، 1952-1883 ، طبيب أسنان أمريكي .

عارضة معدنية ترتكز عادة على الأسطح اللسانية للأسنان للمساعدة على ثباتها ، واستقرارها ، تعمل أيضاً كمثبتة غير مباشرة . وتساعد على ثبات الامتداد الوحشي للبدلة السنية الجزئية .

جزء من الجهاز الجزئي الاصطناعي وهو العارضة المعدنية الدقيقة التي تمس الأسطح اللسانية للأسنان القاطعة الأمامية السفلية والتي تربط سرجي الجهاز الجزئي ، ويمكن أن تساعد في ثبات غير مباشر للأسنان .

**kennedy's classification** تصنيف كندي

نسبة إلى إ . كندي ، E.Kennedy ، 1952-1883 ، أخصائي أسنان أمريكي .

طريقة تصنيف للدرد الجزئي في الفم ، وأيضاً للأجهزة المتحركة الاصطناعية المستخدمة لتعويض هذه المناطق

الخالية ، يعتمد على مكان وعدد المناطق الخالية من الأسنان «مناطق الدرد» في القوس السنية وعلاقتها بالأسنان الطبيعية الموجودة أو المتبقية .

الصف الأول : منطقة الدرد ثنائية الجانب خلف الأسنان الطبيعية المتبقية بالقوس السني .

الصف الثاني : منطقة الدرد وحيدة الجانب خلف الأسنان الطبيعية المتبقية في القوس السنية .

الصف الثالث: منطقة الدرد بين الأسنان الطبيعية الأمامية والخلفية المتبقية ، إما أن تكون ثنائية الجانب أو وحيدة الجانب في القوس السنية .

الصف الرابع : منطقة الدرد المفردة تعبر الخط الأوسط للقوس السنية .

kephal (o)- = cephal (o)- (سابقة) رأس

kerat- , kerato 1- (سابقة) التقرن ، جلد قرني أو نسيج قرني

keratin 2- القرنية (في العين) كيراتين ، مادة قرنية

بروتين غير ذواب ، وهو المكوّن الأساسي للأنسجة القرنية ، والبشرة ، والهيكل العضوي لمينا السن . يوجد نوعان من الكيراتين :

كيراتين صلب (Hard keratin) : يوجد في الأظافر والشعر .

كيراتين لين (Soft keratin) : هو جزء من الطبقة العلوية من الجلد أي البشرة .

keratinization تَقْرُن

keratinize يتقرن ، يُقرن

keratinized متقرن

جزء السطحي من النسيج الذي يتصلّب بتكون الكيراتين .

keratinized epithelium ظهارة متقرنة

keratinized gingiva لثة متقرنة

keratinous مُتقرن ، مُقرن

keratinous layer طبقة قرنية ، طبقة مُتقرنة

keratinogenesis = القرنية ، تكون المواد المتقرنة ، تكون الكيراتين

keratogenesis تكون الكيراتين

keratoconjunctivitis التهاب القرنية والملتحمة

انظر متلازمة شوجرين (Sjogren's syndrome) .

keratocyst كيسة قرنية

1- كيسة بدئية أو كيسة تنشئية (Primordial cyst) .

2- كيسة قرنية سنية المنشأ (Odontogenic keratocyst) .

keratocyst , odontogenic كيسة قرنية سنية المنشأ

كيس عظمي في الفك يملأ تجويفه الكيراتين ، ويوجد عادة

في منطقة الرحي الثالثة ومنطقة رآد الفك السفلي ، وهو كيس وحيد المسكن أو كيس متعدد المساكن .

keratogenesis = keratinogenesis تكون المادة القرنية

keratogenous مولد المواد المتقرنة

keratohyalin كيراتوهيالين

إحدى مكونات طبقة الجلد المحببة .

keratohyalin granules حبيبات كيراتوهيالينية

keratoglossus لساني قرني

جزء من العضلة اللامية اللسانية ينشأ من القرن الأكبر للعظم اللامي .

keratolysis انحلال الطبقة القرنية

keratolytic 1- حال الطبقة القرنية

2- متعلق بانحلال الطبقة القرنية .

keratomycosis فطار القرنية

keratomycosis linguae = داء الفطر القرني اللساني =

black tongue اللسان الأسود

keratosis تقران

1 - مصطلح عام لآفة ظاهرية تتميز بزيادة الكيراتين .

2- أية حالة تتميز بوجود هذا النوع من التقرن .

keratosis labialis تقران شفوي

حالة مرضية تتميز ببقع قرنية على مخاطية الشفتين .

keratosis linguae = leukoplakia تقران لساني = طلوان (linguae)

keratosis pharyngeus تقران حلقومي

keratosis , sublingual التقران تحت اللساني

تقرن قاع الفم ، ويصنف من الحالات ما قبل السرطانية .

kerma وحدة الطاقة الحركية في المادة

كمية الطاقة الحركية المنتقلة التي تحملها جزيئات في وحدة الكتلة من وسط غير مشع .

ketone كيتون

مادة تحتوي على المجموعة CO=.

ketone bodies أجسام كيتونية

مرکبات من حمض الخليك وحمض بيتا-هيدروكسي بوتريك والأستون ، وتتكوّن في الكبد ثم تُفرز في الدم والبول خلال تناول الدهون بكثرة ، وفي حالات مرض السكر .

key مفتاح

1 - أداة لفتح وغلق قفل ، أو دارة كهربائية وتشمل أيضاً ، فتح وإغلاق أي جهاز آلي « ميكانيكي » .

2- (في طب الأسنان) : أداة قديمة كانت تستخدم لخلع الأسنان ، سميت بذلك لأنها تشبه مفتاح الباب .  
 مثبتة تستخدم ضمن مكونات الأجهزة النزوعة الثابتة «التيجان والجسور» والنزوعة (المتحركة) «الأجهزة الجزئية» ، وتشمل الميزاب المعدني ومزلاج محكم الانطباق فيها . الأول يكون ضمن محيط تاج «مثبتة» السن الداعمة ، والأخير متصل بالجاسرة أو هيكل البدلة .

**key jackscrew** مفتاح المرفاع اللولبي  
 سلك أو قضيب يستخدم لفتح أو غلق جهاز المرفاع اللولبي التقويمي .

**key ridge** ضلع المفتاح ، قمة المفتاح  
 (في وُصلة الإحكام) : الجزء البارز من الوصلة (Attachment) الذي ينزلق بإحكام في الميزاب أو ميزاب الأداة «الوصلة» . المفتاح في هيكل الجهاز التعويضي النزوع .

**key , torquing** مفتاح عزم التدوير ، مفتاح عزم اللي  
 أداة تستخدم لزيادة أو إنقاص إلتواء السلك الجانبي التقويمي مؤقتاً ، حتى يشبك في الحاصرات المستقبلية .

**keyridge = (kr)** النقطة (kr)  
 (في التصوير الشعاعي والتشريحي لقياس الرأس) : أقصى نقطة سفلية على الحافة البارزة والمتكونة بواسطة النتوء الطاحن ، والتي تفصل الحفرة النابية عن الحفرة تحت الصدغية على السطح الجانبي للفك العلوي .

**key attachment** مزلاج الوصلة

**keyway = dovetail** ميزاب ، ميزاب ذنب الحمام (شكل)

**keyway attachment** ميزاب الوصلة

**kidney = ren** كُلية ، كُلو

إحدى الغدد المفرزة للبول في المنطقة القطنية من الظهر .

**kidney dish** وعاء كُلو

وعاء هلال الشكل لاستقبال القطيقات الملوثة والأدوات الملوثة . ويوضع تحت الذقن خلال غسل الفم .

**kidney-shaped** كُلو الشكل ، بشكل الكلية

**kidney-shaped restoration** حشوة كُلو الشكل

**kieselguhr = diatomaceous earth** كسلجر = تراب المشطورات

أرض تحتوي على دياتوم أو بقايا متحجرة . الدياتوم (Diatom) طحلب بحري أو نهري مجهري أحادي الخلية جدرانه مشبَّعة بالسليكا .

**kill** يحد ، يوقف ، يخفض ، يسكن

(في طب الأسنان) : عملية تعديل أو ضبط القوس السلكية .

**kilo-** (سابقة) كيلو = ألف = 1000

**kilogram = kg** كيلوجرام = ألف جرام

**kilovolt = kv** كيلوفولط = الف فولط

فرق الجهد الذي يساوي 1000 فولط ، يحدد الكيلوفولط نوعية الأشعة الناتجة بواسطة أنبوب الأشعة . وبالتالي جودة صورة الأشعة النهائية .

**kin- , kine- , kino- , kineto- = cine-** حركة ، تحرك  
**kinematic , kinematical** حركي

متعلق بعلم الحركة المجردة .

**kinematic face-bow , adjustable** قوس وجهية ناقلة الحركة  
**axis face-bow** قابلة للتعديل ، قوس وجهية خاصة بالحركة ،

**hinge-bow** قوس وجهية محورية ، قوس زاوية  
 قوس وجهية تُستخدم لتعديل المفصلة لعمل جهاز نزوع . يمكن تعديل نهايتي القوس الوجهية لتحديد وضع محور دوران الفك السفلي .

**kinematics** علم الحركة المجردة

فرع من الديناميكا يعني بالحركة بصرف النظر عن اعتبارات الكتلة . دراسة الحركة والقوى اللازمة لإنتاجها .

**kinesis** (لاحقة) تحرك ، حركة أو قوة جسدية

**kinetic** حركي ، مُحرك

**Kingsley's splint** جبيرة كنجزلي

نسبة إلى ن. و. كنجزلي N.W.Kingsley ، 1913-1829 ، طبيب أسنان أمريكي .

جبيرة فموية من المطاط المُقسَّى تجهز على نموذج للفك المكسور بعد إرجاعه إلى وضعه الصحيح ؛ وفي طرفي الجبيرة أسلاك تمتد خارج فم المريض تثبت في ضمادة رأسية .

**Kirkland's knives =** مشارط كبير كلاند = مشرط قطع اللثة

**gingivectomy knife**

مشرط جراحي وهو من الأدوات الزوجية ، (مثل مشرط رقم 15 و مشرط رقم 16) يستخدم أساساً في عمليات قطع اللثة الجراحية .

**Kirschner's wire** سلك كيرشنر

سلك قوي من الفولاذ الصلب يستخدم لتثبيت كسور العظام بواسطة التثبيت داخل النقي .

**kiss of life** قبلة الحياة ، التنفس الاصطناعي « فم لفم »

في الحالات الطارئة ، يكون التنفس الاصطناعي ( فم لفم ) ضرورياً للحفاظ على الحياة . يدفع الهواء عن طريق الفم داخل رئتي الضحية حتى تمتلئ بالهواء ، ثم حدوث الزفير آلياً . تُكرر هذه العملية حوالي 20 مرة في الدقيقة .

**kit** 1- طقم أدوات ، مجموعة أشياء

2- عُدّة ، حقيبة العدة

|  |   |   |
|--|---|---|
| kit , instrument                       | مجموعة أدوات  | نظام لقياس مدي صلابة المادة بمقاومتها لاختراق أداة من الماس تترك ثلماً أو فجوةً ، وتقاس صلابة أو قساوة المادة بمدى عمق الثلم (Indent) . انظر الصلابة (Hardness) .   |
| Klein's muscle = Krause's muscle       | عضلة كلاين = عضلة كروز  | عُقدة ، رِبطة ، ضمادة   |
|  | نسبة إلى إ.إ. كلاين ، E.E.Klein ، 1844-1925 ، أخصائي أنسجة عضوية مجرى «هنجاري» .  | عُقدة الميناء ، عُقدة مينائية   |
| Kloehn's headgear                      | حزام الرأس لكلوهن   | تجمع خلوي ظهاري عند قاعدة عضو الميناء ، لم يتميز بعد إلى شبكة نجمية .   |
|  | جهاز خارج الفم بهيئة القوس الوجهية يحدث قوة نشطة ثنائية الجانب على الرحي الخلفية العلوية مع قوة استجابية تنتقل خلف الرقبة . | عُقدة الجراح  |
| kneading                               | يَدْلُكُ ، يَعْجُنُ ، عَجَن   | مُعَقَّد ، ذو عَقَد   |
| knife                                  | سكين  | عكيدة   |
|  | آلة قاطعة تختلف في الشكل والحجم ، وتستخدم في الجراحة والتشريح .   | نتوء صغير أو بروز ، أو حذبة في مقبض الأداة يؤمن إمساكاً جيداً لها وجعل قبضتها ثابتة عند الاستعمال .   |
| knife , Bard-Parker's                  | سكين بارد وباركر  | عملية كوتشر   |
|  | ساعد سكين بارد وباركر ونصلاته المختلفة .  | نسبة إلى أ.ت. كوتشر ، E.T.Kocher ، 1841-1917 ، جراح سويسري .  |
| knife blade                            | نصلة السكين   | عملية استئصال اللسان من خلال قطع يجري من النتوء الخشائي إلى العظم اللامي وإلى ارتفاع الفك السفلي .  |
| knife , Buck's                         | سكين بك   | نشوء كوليكور السني  |
| knife , cautery                        | سكين الكي   | نسبة إلى ر.أ. فون . كوليكور ، R.A. von Kolliker ، 1817-1905 ، مشرّح سويسري .  |
| knife , double-blade                   | سكين ذو حدين  | جزء من الحافة السنخية في الفك العلوي وهو مكان نشأة ويزوغ القواطع العلوية .  |
| knife edge                             | حافة السكين ، حد السكين   | مانع التعفن   |
| knife , electric                       | سكين كهربائي  | قمعي  |
| knife , electronic                     | سكين إلكتروني   | علم الغبار  |
| knife , electro-surgical               | سكين جراحي كهربائي  | بُقَع كويليك  |
| knife , gingivectomy = Kirkland knives | سكين قطع اللثة = مشارط كركلان   | نسبة إلى ه. كوبليك ، H.Koplik ، 1858-1927 ، طبيب أمريكي .   |
| knife , gold                           | سكين الذهب  | بُقَع بيضاء مزرقة صغيرة محاطة بحدود حمراء تظهر على الغشاء المخاطي للفم الشدقي واللساني في المراحل المبكرة للإصابة بالحصبة ، عادة في اليوم الثاني أو الثالث من بداية المرض قبل حدوث الطفح الجلدي العام ، تستخدم في التشخيص المبكر للحصبة . |
| knife , gold foil                      | سكين رفاقة الذهب  | ألياف كورف  |
| knife , gum                            | سكين اللثة  | نسبة إلى ك. فون كورف ، K.von Korff ، من القرن التاسع عشر ، مشرّح ألماني .   |
| knife , loop                           | سكين ذات عروة   | ألياف ما قبل كولاجينية في اللب السني ، تمر بين أرومات العاج في العاج المتشكل وتتحول إلى اليف كولاجينية وتندمج ضمن النسيج العاجي الصلب .   |
| knife , modelling                      | سكين النحت ، سكين التشكيل   | قمة الناتي المنقاري في الفك السفلي ، (الكليلى)  |
|  | تستخدم في نحت الشمع في عملية التشميع للتيجان والجبسور ، والتركيبات الصناعية المتحركة وخلافه .                               |   |
| knife , plaster                        | سكين الجبس  |   |
| knife , single-blade                   | سكين ذو حد واحد   |   |
| knife , spear-shaped                   | سكين رُمحية الشكل   |   |
| knife , wax                            | سكين الشمع  |   |
| knitting                               | تجبير الكسور ، التثام الكسر   |   |
|  | عملية التحام العظم المكسور .  |   |
| knob                                   | عُقدة ، بَشرة ، نُتوء مستدير ، حَيدة ، كعبرة ، كتلة   |   |
| knoblike                               | عُقدي ، شبه العقدة  |   |
| Knoop's hardness                       | مقياس نوب للصلابة   |   |

**Koyter's muscle = corrigator** عضلة كويتر = العضلة  
supercilii muscle ، المجددة للحاجب العلوي ،  
العضلة المغضنة للحاجب العلوي  
نسبة إلى ف. كويتر ، V.Koyter ، 1600-1534 ، مشرّح  
هولندي .  
العضلة المجددة للحاجب العلوي .

**Krause's corpuscles** جسيمات كراوزه  
نسبة إلى ك. ف. ت. كراوزه ، K.F.T.Krause ،  
1868-1797 ، مشرّح وجراح ألماني .

**Krause's muscle = lip muscle** عضلة كراوس = عضلة  
الشفة

**Krause's operation** عملية كراوس  
نسبة إلى ف. ف. كروس ، F.V.Krause ، 1937-1857 ،  
جراح ألماني .  
عملية جراحية لتخفيف آلام الوجه العصبية عن طريق فصل  
العقدة الجاسرية - كراوزه ، وقد استحدثها هارتلي وكراوس  
وسميت بعملية هارتلي - كراوزه (Hartley-Krause's  
operation) .

**Krimer's operation** عملية كريمير  
نسبة إلى ج. ف. و. كريمير ، J.F.W.Krimer ،  
1834-1795 ، جراح ألماني .  
عملية جراحية لسد الشق الخنكي بواسطة شريحة سمحاقية  
مخاطية عريضة ترتق عند الخط الأوسط .

**Krompecher's tumour = rodent ulcer** ورم كرومبتشر =  
القرحة القارضة  
نسبة إلى إ. كرومبتشر ، E.Krompecher ، 1926-1870 ،  
خبير بعلم الأمراض مجرى الأصل .

**kryo- = cryo-** (سابقة) بارد ، ثلجي

**Kuhnt's operation** عملية كانت  
نسبة إلى ه. كانت ، H.Kuhnt ، 1925-1850 ، أخصائي  
أمراض عين ألماني .  
عملية جراحية لعلاج مرض الجيب الجبهي بإزالة الجدار  
الأمامي وكحت الغشاء المخاطي .

**kv = kilovolt** مختصر كيلوفولت

**kyphosis** الحداب  
تقوس العمود الفقاري للخلف .





# L

|                          |  |
|--------------------------|--|
| L = lingual              | [مختصر] لساني  |
| l = litre , left         | [مختصر] لتر ، يسار   |
| La = labial              | [مختصر] شفوي ، شفهي  |
| LA = linguoaxial         | [مختصر] محوري لساني  |
| LaC = labiocervical      | [مختصر] عُنُقِي شفوي   |
| LAC = linguoaxiocervical | [مختصر] عُنُقِي محوري لساني  |
| LaG = labiogingival      | [مختصر] لشوي شفوي  |
| LAG = linguoaxiogingival | [مختصر] لشوي محوري لساني   |
| LaI = labioincisal       | [مختصر] قاطعي شفوي   |
| LaL = labiolingual       | [مختصر] لساني شفوي   |
| Ib = libra , a pound     | [مختصر] ليرة ، رطل   |
| LC = linguocervical      | [مختصر] عُنُقِي لساني  |
| LD = linguodistal        | [مختصر] وحشي لساني   |
| LG = linguogingival      | [مختصر] لشوي لساني   |
| LI = linguoincisal       | [مختصر] قاطعي لساني  |
| LM = linguomesial        | [مختصر] إنسي لساني   |
| LO = linguo-occlusal     | [مختصر] إطباقِي لساني  |
| LP = linguopulpal        | [مختصر] لبي لساني  |
| labia                    | شفاه   |
| labial                   | شفوي ، شفهي  |
|                          | 1- متعلق بالشفه (Lip) .  |
|                          | 2- باتجاه الشفه .  |
|                          | 3- سطح السن المواجه للشفه .  |
| labial abscess           | خُراج شفوي   |
| labial angle             | زاوية شفوية  |
|                          | أية زاوية تنشأ عن تلاقي السطح الشفوي للسن أو الجدار الشفوي لحفرة محضرة مع سطح أو جدار آخر .  |
| labial arch = labial bow | قوس شفوية  |
|                          | (في تقويم الأسنان) : سلك يعبر الأسطح الشفوية للأسنان .   |
| labial artery            | الشريان الشفوي   |
|                          | فرع من الشريان الوجهي ، يغذي الشفتين والحاجز الأنفي ؛ يتفرع إلى فرعين : الشريان الشفوي السفلي ، والشريان الشفوي العلوي . 1. نظر مدخل شفوي (Labialis) . |
| labial bar= labial arch  | عارضة شفوية  |
|                          | وصلة كبرى توضع في الجهة الشفوية من القوس السنية ، تصل جزئين أو أكثر من بدلة سنية جزئية نزووعة .  |

|                          |   |
|--------------------------|---|
| labial bow = labial arch | قوس شفوية   |
|                          | انظر قوس (Bow) .  |
| labial caries            | نُخر شفوي ، تسوس شفوي   |
| labial cavity            | حُفرة شفوية   |
|                          | حفرة في السطح الشفوي للسن ؛ حفرة من الصنف الخامس (Class V) .  |
| labial commissure        | الملتقى الشفوي ، الصوار   |
|                          | التقاء الشفة العليا ، بالشفة السفلى .   |
| labial compaction        | رص شفوي ، اندماج شفوي   |
| labial diphtheria        | حناق شفوي   |
|                          | نوع من الدفتيريا الموضعية ، يتكون فيها الغشاء الدفتيري على حافة الشفة الخارجية ، نتيجة التهاب مزمن في الشفتين غالباً .  |
| labial embrasure         | مسافة شفوية ، فرجة شفوية  |
|                          | فراغ بين الأسطح المتلاصقة للقواطع والأنياب .  |
| labial facing            | وجه شفوي  |
| labial filling           | حشوة شفوية  |
| labial fistula           | ناسور شفوي  |
|                          | انخفاض خلقي أو مرمّدق على حافة الشفة السفلى .   |
| labial flange            | جَنَاح شفوي   |
|                          | ذلك الجزء من جناح البدلة السنية الذي يشغل الدهليز الشفوي للفم .   |
| labial frenum            | لجام شفوي   |
|                          | شريط نسيجي ليفي يمر من الشفة العليا أو الشفة السفلى إلى المخاطية السنخية يرتكز عادة في الناتئ السنخي بين القاطعتين المركزيتين العلوية والسفلية . انظر لجام (Frenum) . |
| labial glands            | عُدَد شفوية   |
| labial groove            | تلم شفوي ، ميزاب شفوي ، حَز شفوي  |
|                          | تخز في الصفيحة الشفوية الجنينية ، يتطور ليكون الفم .  |
| labial mounting          | إرساء شفوي  |
|                          | إرساء وعرض الصور الشعاعية المظهرة ، بحيث أنه حينما ينظر الطبيب إلى فم المريض ليكون الجانب الأيمن للمريض على الجانب الأيسر لشاشة العرض .                               |
| labial movement          | حركة شفوية  |
| labial nerves            | أعصاب شفوية   |
|                          | تعصب جلد الشفاه والحد .   |
|                          | انظر شفوي (Labialis) .  |

|                                      |   |                                       |   |
|--------------------------------------|---|---------------------------------------|---|
| <b>labial occlusion</b>              | إطباق شفوي  | <b>labiogingival angle</b>            | زاوية شفوية لثوية   |
|                                      | مصطلح يعني وضع قاطع أو ناب ليكون أمام خط الإطباق العادي .   |                                       | الزاوية المتكوّنة من التقاء الجدار الشفوي مع الجدار اللثوي لحفرة محضرة في السن ؛ وهي زاوية خطية (Line angle) .      |
| <b>labial phimosis</b>               | رتق شفوي  | <b>labioglossolaryngeal</b>           | شفوي لساني حنجري  |
|                                      | تضيّق أو انعدام الفتحة الفموية .  |                                       | متعلق بالشفاه ، واللسان ، والحنجرة .  |
| <b>labial restoration</b>            | تعويض شفوي ، ترميم شفوي ، حشوة شفوية  | <b>labioglossolaryngeal paralysis</b> | شلل شفوي لساني حنجري  |
|                                      |   | <b>labioglossopharyngeal</b>          | شفوي لساني بلعومي   |
| <b>labial ridge</b>                  | ارتفاع شفوي ، حرف الشفة   |                                       | متعلق بالشفاه ، واللسان ، والبلعوم .  |
| <b>labial sulcus</b>                 | ثلم شفوي  | <b>labiogression</b>                  | تجاوز شفوي ، بروز شفوي  |
| <b>labial surface</b>                | سطح شفوي  |                                       | حالة من بروز أو تجاوز أمامي باتجاه الشفة للأسنان الأمامية عن وضعها الطبيعي في القوس السنية .                        |
|                                      | سطح السن الملامس للشفة ، ينطبق على الأسنان الأمامية ، مثل القواطع والأنياب .  | <b>labioincisal</b>                   | شفوي قاطعي  |
| <b>labial version</b>                | تحول شفوي ، انقلاب شفوي   |                                       | متعلق بالسطح الشفوي والحد القاطع لسن أمامية .   |
| <b>labial vestibule</b>              | الدلهيز الشفوي  | <b>labioincisal angle</b>             | زاوية شفوية قاطعية  |
|                                      | ذلك الجزء من التجويف الفموي المحاط من أحد جوانبه بالأسنان ، واللثة ، والحيد السنخي (في الفم الأدردي يسمى الحيد المتبقي) ؛ ومن الجانب الآخر بالشفتين ، والحدين . |                                       | زاوية متكوّنة من تلاقي الجدار الشفوي والجدار القاطع لحفرة محضرة في السن ؛ وهي زاوية خطية (Line angle) .             |
| <b>labial wall</b>                   | جدار شفوي   | <b>labiolateral</b>                   | شفوي جانبي ، شفوي وحشي  |
|                                      | جدار الحفرة المحضرة في السن ، المواجه للسطح الشفوي للسن .   | <b>labiolingual</b>                   | شفوي لساني  |
| <b>labially</b>                      | شفويا ، باتجاه الشفة ، نحو الشفة  |                                       | متعلق بالشفاه واللسان أو متعلق بالسطح الشفوي والسطح اللساني لسن ، حركة الأسنان الأمامية في الاتجاه الأمامي الخلفي . |
| <b>labio-</b>                        | (سابقة) شَفَّة ، شفوي   | <b>labiolingual appliance</b>         | طبقة شفوية لسانية   |
|                                      | متعلق بالشفة أو الشفاه أو باتجاه الشفة أو الشفاه .  |                                       | طبقة تقويمية ثابتة تشتمل على أقواس شفوية ولسانية علوية وأقواس شفوية ولسانية سفلية . انظر طبقة (Appliance) .         |
| <b>labioalveolar</b>                 | شفوي سنخي   | <b>labiolingual diameter</b>          | قطر شفوي لساني  |
|                                      | متعلق بالشفاه والتوء السنخي ، أو متعلق بالجانب الشفوي من التوء السنخي السني .   | <b>labiolingual diameter of crown</b> | القطر الشفوي اللساني للتاج  |
| <b>labiobuccal</b>                   | شفوي خدي ، شفوي فمي ، شفوي شدقي   | <b>labiolingual diameter of neck</b>  | القطر الشفوي اللساني للعنق  |
| <b>labiocervical = labiogingival</b> | شفوي عنقي = شفوي لثوي   |                                       | مستوى شفوي لساني  |
|                                      | متعلق بالشفة وعنق السن .  | <b>labiomental</b>                    | شفوي ذقني   |
| <b>labiochorea</b>                   | تشنج الشفاه المزمن  |                                       | متعلق بالشفاه والذقن .  |
| <b>labioinclination</b>              | منحرف نحو الشفة   | <b>labiomental sulcus</b>             | ميزاب شفوي ذقني   |
| <b>labioocclusion</b>                | إطباق شفوي  |                                       | شفوي إنسي   |
| <b>labiodental</b>                   | شفوي سني  | <b>labiomesial</b>                    | داء الفطر الشفوي ، فطار الشفة   |
|                                      | متعلق بالشفتين والأسنان إخراج الصوت ، بتلامس الأسنان مع الشفاه .  | <b>labiomycosis</b>                   | أي مرض فطري يصيب الشفاه .   |
| <b>labiodental sulcus</b>            | ثلم شفوي سني ، أخدود شفوي سني   | <b>labionasal</b>                     | شفوي أنفي   |
| <b>labiodistal</b>                   | شفوي وحشي   |                                       | متعلق بالشفة والأنف .   |
| <b>labiogingival = labiocervical</b> | شفوي لثوي = شفوي عنقي   | <b>labiopalatine</b>                  | شفوي حنكي   |
|                                      | متعلق بالجدار الشفوي والجدار اللثوي لحفرة إنسية أو حفرة وحشية أو حفرة قاطعة ملاصقة في قاطع أو ناب .   |                                       | متعلق بالشفاه والحنك .  |

|                                    |  |                                   |   |
|------------------------------------|--|-----------------------------------|---|
| <b>labioplacement</b>              | توضّع شفوي   | <b>labyrinthine artery</b>        | الشريان التيهي  |
|                                    | انزياح السن في الاتجاه الشفوي .  |                                   | يُغذي الأذن الداخلية ؛ ويُسمّى أيضاً الشريان السمعي الداخلي (Internal auditory artery) أو الشريان السمعي (Auditory artery) . انظر أتياه ، دهاليز (Labyrinthi) . |
| <b>labioplasty = cheiloplasty</b>  | تصنيع الشفة ، رأب الشفة  | <b>lacerated</b>                  | ممزق ، مُتهتك ، مُشرط   |
|                                    | جراحة تجميلية لترميم أو ترقيع شفة مشوهة .  | <b>lacerated wound</b>            | جرح ممزق ، جرح مُتهتك   |
| <b>labioproximal</b>               | شفوي ملاصق   | <b>laceration</b>                 | تهتك ، تمزق   |
| <b>labiotenaculum</b>              | ملقط الشفة   |                                   | جرح ذو حواف مسننة ممزقة ، بقطع غير نظيف ، نتيجة تمزق .  |
|                                    | أداة تستعمل للإمساك بالشفة أثناء إجراء العملية الجراحية .  | <b>lachrymal = lacrimal</b>       | دمعي  |
| <b>labioversion</b>                | انزياح شفوي ، انحراف شفوي  | <b>lachrymal nerve</b>            | العصب الدمعي  |
|                                    | تحرك أو انزياح السن في الاتجاه الشفوي .  | <b>lachrymation = lacrimation</b> | دُمع  |
| <b>labium</b>                      | شفة (لاتينية)  |                                   | انهمار الدمع .  |
|                                    | (الجمع شفاه Labia) .   | <b>lachrymose = lacrimose</b>     | مدمع  |
| <b>labium inferius oris</b>        | شفة الفم السفلية   | <b>lack</b>                       | فقد ، غياب ، نقص  |
| <b>labium leporinum = hare-lip</b> | شقّ الشفة = الشفة المشقوقة ، الشفة الأرنبية = العَلَم  | <b>lacrimal</b>                   | دمعي  |
| <b>labium oris</b>                 | شفة الفم   |                                   | متعلق بالدموع أو الدمع .  |
| <b>labium superius oris</b>        | شفة الفم العلوية   | <b>lacrimal artery</b>            | الشريان الدمعي  |
| <b>labrale</b>                     | النقطة الشفوية ، (الشفهيه)   |                                   | يغذي الخد والجفن وعضلات العين والغدة الدمعية ، انظر دمعي (Lacrimalis) .   |
|                                    | علامة على النسيج الرخوي للشفة ، وهي أكثر النقاط بروزاً ، وتستخدم في قياسات الجمجمة ؛ وهما نقطتان : نقطة على الشفة العليا تعرف بالنقطة الشفوية العلوية ونقطة على الشفة السفلى وتعرف بالنقطة الشفوية السفلية . | <b>lacrimal bone</b>              | العظم الدمعي  |
| <b>labrale inferius =</b>          | النقطة الشفوية السفلية   |                                   | عظم رقيق جداً في الجزء الأمامي العلوي للحجاج ، يتم فصل مع العظم الغربالي ، والعظم الجبهي ، والعظم الفكّي العلوي .   |
| <b>labrale inferior</b>            | (الشفهيه السفلية)  | <b>lacrimal canal</b>             | القناة الدمعية  |
|                                    | أخفض نقطة على الخط المنصف بالحافة الحمراء (Vermillion margin) للشفة السفلى .   | <b>lacrimal duct</b>              | المجرى الدمعي   |
| <b>labrale superius =</b>          | النقطة الشفوية العلوية (الشفهيه العلوية)   | <b>lacrimal gland</b>             | غدة دمعية   |
| <b>labrale superior</b>            | أعلى نقطة على الخط المنصف بالحافة الحمراء للشفة العلوية .  | <b>lacrimal nerve</b>             | العصب الدمعي  |
|                                    |  |                                   | يعصب الجلد حول الشق الوحشي للعين . انظر مدخل عصب دمعي (Lacrimalis) .  |
| <b>laboratory</b>                  | مختبر ، مُختبر   | <b>lacrimal notch</b>             | ثلمة دمعية  |
| <b>laboratory , dental</b>         | مختبر سني ، مُختبر التعويض السني   | <b>lacrimal secretion</b>         | إفراز دمعي ، إفراز الدمع  |
| <b>laboratory lathe</b>            | 1-مخرطة سنّية  | <b>lacrimonasal</b>               | دمعي أنفي   |
|                                    | 2- محرك مخبري  | <b>lactase</b>                    | اللكتاز   |
| <b>laboratory turbine</b>          | توربين مخبري   |                                   | إنزيم في اللبن يحول اللاكتوز إلى جلوكوز وجلاكتوز .  |
| <b>laboratory work</b>             | عمل مخبري  | <b>lactation</b>                  | إرضاع   |
| <b>labyrinth</b>                   | التيه ، الدهليز  | <b>lactic acid</b>                | حمض اللاكتيك  |
|                                    | الأذن الداخلية .   |                                   | حمض يهاجم سطح ميناء السن ، ينتج عن تحول الكربوهيدرات .  |
| <b>labyrinth, acoustic</b>         | التيه السمعي   |                                   |   |

|  |   |   |  |
|--|---|---|--|
| <b>lactobacillus</b>   | الملبنة   | <b>lambda</b>   | يافوخ لامي ( اللامية )                     |
| عُصية عصوية الشكل ، من فصيلة الملبنات ؛ عصويات موجبة الجرام ، ليست بوغية ، غير متحركة ، لاهوائية أو هوائية مخيرة ، قادرة على تكوين حمض اللكتيك ، وثاني أكسيد الكربون من الكربوهيدرات ؛ ليست ممرضة وتصاحب النخر السني . |   | ملتقى الدرز اللامي مع الدرز السهمي وهو مكان اليافوخ الخلفي ؛ علامة لقياس الجمجمة.   |  |
| <b>lactobacteriaceae</b>   | الجراثيم الملبنة  | <b>lambdoid suture</b>  | درز لامي                                   |
| جراثيم من جنس العصوية اللبنة .   |   | <b>lamella</b>  | صفاحة                                      |
| <b>lactose</b>   | لاكتوز  | <b>lamellae</b>   | صفاحات                                     |
| ثنائي سكريد يوجد في اللبن ، ينحل فينتج الجلوكوز .  |   | <b>lamella , enamel</b>   | صفاحة الميناء ، قشيرة الميناء              |
| <b>lacuna</b>  | جوية  | رقاقة مينائية وهي إحدى الأشرطة العضوية المسطحة التي تمر مستعرضة عبر ميناء السن .  |  |
| (في التشريح السني) : فجوات أو فراغات أو مساحات تحوي أرومات الملاط .  |   | <b>lamellar</b>   | صفيحي ، صفائحي                             |
| <b>lacuna , absorption=</b>  | جوية امتصاص = جوية امتصاصية   | ذو شرائح أو متعلق بالصفيحة أو الشريحة .   |  |
| <b>lacuna , resorption lacuna</b>  | جوية امتصاصية   | <b>lamellar bone = lamellated bone</b>  | عظم صفاحي                                  |
| <b>resorption = absorption lacuna</b>  | إحدى فجوات الامتصاص الموجودة في العظم ، وهي تجاويف هلالية (Semi-lunar hollows) تشغلها الخلايا ناقضة العظم . | <b>lamellated bone</b>  | عظم صفائحي ، عظم ذو شرائح                  |
|  |   | <b>lamina</b>   | صفيحة                                      |
|  |   | صفائح ، رقائق ، قُشور (الجمع Laminae) .   |  |
|  |   | <b>lamina , buccal =</b>  | صفيحة خدية = صفيحة                         |
|  |   | <b>buccogingival lamina =</b>   | لثوية خدية = صفيحة دهليزية                 |
|  |   | <b>vestibular lamina</b>  |  |
|  |   | <b>lamina , dental</b>  | صفيحة سنية                                 |
|  |   | حافة من الظهارة السميكة على طول حد اللثة في الجنين يتكون منها عضو الميناء .   |  |
| <b>lacuna , Howship's</b>  | جوية هوشيب  | <b>lamina , dentogingival =</b>   | صفيحة لثوية سنية =                         |
| فجوات أو فراغات في العظم .   |   | <b>dental lamina</b>  | صفيحة سنية                                 |
| <b>ladderlike</b>  | سلمي الشكل  | <b>lamina densa</b>   | صفيحة كثيفة                                |
| يأخذ شكل السلم .   |   | ذلك الجزء من الصفيحة القاعدية المجاور لميناء السن .   |  |
| <b>ladle</b>   | مغرفة   | <b>lamina dentalis = dental lamina</b>  | صفيحة سنية ( لائينية )                     |
| <b>ladle , melting</b>   | مغرفة الصهر   | <b>lamina dura</b>  | الصفيحة القاسية ، الصفيحة الجافية          |
| <b>laevocondylism</b>  | انحراف لقمي أيسر  | طبقة رقيقة من العظم القشري تبطن سنخ السن ، لها أهمية عند الفحص الشعاعي ، لأنها تظهر كخيوط رفيع أبيض .                                   |  |
| انحراف لقمي السفلي إلى جهة اليسار .  |   | خط ظليل رفيع يظهر في الصور الشعاعية السنية حول جذور الأسنان ، يدل هذا الخط على طبقة العظم السنخي الكثيفة المكونة للجدار الداخلي للسنخ . |  |
| <b>lag tooth</b>   | ضرس العقل ، الرحي الثالثة   | <b>lamina, labiodental</b>  | الصفيحة الشفوية السنية                     |
| <b>lagocheilus = lagostoma =</b>   | علم ، شق الشفة = شق الفم =  | <b>lamina, labiogingival</b>  | الصفيحة الشفوية اللثوية                    |
| <b>hare-lip</b>  | الشفة الأرنبية  | <b>lamina muscled mucosae</b>   | صفيحة مخاطية عضلية                         |
| <b>lagostoma = hare-lip</b>  | علم ، شق الفم = شق الشفة  | <b>lamina propria</b>   | صفيحة خاصة ، طبقة خاصة                     |
| <b>Lain's disease</b>  | داء لين ، مرض لين   | نسيج ضام لثوي يشتمل أساساً على ألياف كولاجينية كثيفة مولدة للغراء .   |  |
| نسبته إلى إ. س. لين ، ESLain ، 1970-1876 ، اختصاصي أمراض جلدية أمريكي .  |   | <b>lamina submucosa</b>   | الصفيحة تحت المخاطية ، الطبقة تحت المخاطية |
| مرض يتميز بحرقة في اللسان والأنسجة الرخوة في الفم ، بفعل تيار كهربائي جلفاني ناتج عن وجود ترميمات سنية من معادن غير متشابهة في الفم ؛ مثل الحشوات ، والتيجان ، والبدلات السنية إلخ .                                   |   |   |  |
| <b>laliatry</b>  | علم الكلام ، طب الكلام  |   |  |

|                           |  |                          |  |
|---------------------------|--|--------------------------|--|
| lamina , vestibular       | الصفحة الدهليزية   | lancinating              | رامح   |
|                           | الأدمة الظاهرة الفموية التي تنقسم بعد ذلك لتكون دهليز التجويف الفموي .   |                          | مصطلح يستعمل لوصف الألم .  |
| laminae                   | صفائح ، رقائيق   | lancinating pain         | ألم رامح   |
| laminagraph               | تصوير مقطعي  | land                     | مساحة  |
|                           | صورة شعاعية تؤخذ للنسيج عند عمق محدد من سطح الجسم ، وذلك بتحريك الفلم الشعاعي ومصدر الأشعة في مستويات متوازنة وفي اتجاه معاكس حول محور متحرك ، عند المستويات المراد تصويرها . حركة مصدر الأشعة والفلم بالنسبة للغرض الثابت المراد تصويره ، تمحو كل الصورَ عدا الغرض المراد تصويره ، أي أن الصورة الشعاعية للغرض ذي الأبعاد الثلاثة ، تظهر بوضوح في المستوى المحدد سابقا بينما تُمحي أو تهمل البنى الأخرى المتراكبة ؛ تسمى أيضا صور شعاعية مقطعية (Tomograms) . |                          |  |
| laminagraphy = tomography | تصوير شعاعي مقطعي  | Land's crown             | تاج لاند   |
| laminar                   | يصفح ، يرقق على شكل صفيحة  |                          | نسبة إلى س. هـ. لاند ، C.H.Land ، 1922-1847 ، طبيب أسنان أمريكي ، كندي المولد . أول نوع من التاج الفلنيسوي الخزفي (Porcelain jacket crown) .   |
|                           | وجه رقيق من البلاستيك أو الخزف يصنع في مختبر الأسنان ثم يلصقه طبيب الأسنان على السطح الشفوي للسن .   | landmark                 | 1- علامة سطحية ، معالم ، تخوم<br>2- حدث ، تطور   |
| laminar veneer            | وجه قشري ، صفيحة قشرية   |                          | علامة في الهيكل العظمي أو علامة في النسيج الرخو أو كليهما معاً ، يمكن التعرف عليهما بسهولة ، لأنها تستخدم كنقطة مرجعية للقياس أو لأغراض أخرى . |
|                           | وجه رقيق من الراتين المركب أو الخزف يلصق على السطح الشفوي للسن لتعويض عيب أو تغير لون السن .   | landmark , bilateral =   | علامة ثنائية الجانب = علامة  |
| laminated                 | صفائحي   | nonmidsagittal landmark  | لا سهمية منصفّة  |
|                           | يشتمل على طبقات رقيقة أو صفائح .   |                          | علامة أو سمة تشريحية تقع على جانبي الجسم نتيجة التناظر ثنائي الجانب .  |
| laminated gold foils      | رقاقات الذهب الصفائحية   | landmark , bony          | علامة عظمية  |
| lamination                | اصطفاح   |                          | علامة توجد على العظم للهيكل العظمي .   |
|                           | بنية تشتمل على طبقات رقيقة مختلفة .  | landmark , dental        | علامة سنية   |
| laminogram                | صورة شعاعية مقطعية   |                          | علامة توجد على سن أو أكثر من سن .  |
| laminography = tomography | تصوير شعاعي مقطعي  | landmark , fixed         | علامة ثابتة  |
| lamp                      | مصباح ، قنديل  |                          | علامة توجد نتيجة تقاطع خطين أو مستويين أو أكثر ، لا يتغير وضعها في الفراغ بتغير الاتجاه .  |
| lamp , alcohol lamp       | مصباح كحولي  | landmark , midsagittal   | علامة سهمية منصفّة   |
| , head                    | مصباح الرأس  |                          | علامة توجد على المستوى السهمي المنصف للجسم .   |
| lamp , mouth              | مصباح الفم   | landmark , shadow        | علامة ظليلة  |
| lamp , operation          | مصباح منطقة العمل  |                          | علامة في الصورة الشعاعية ، تنشأ عن انضغاط صورة لغرض ذي ثلاثة أبعاد فوق فلم مسجل عليه صورة ثنائية الأبعاد .                                     |
| lampas                    | ورم مخاطية الحنك   | landmark , soft tissue = | علامة نسيج رخو   |
| lance                     | 1- مبضع ، مشرط ذو حدين<br>2- يشق ، يضع   | soft tissue landmark     |  |
| lancet                    | مبضع   |                          | علامة توجد على النسيج الرخو الذي يغطي العظم ، غالباً ما تتعلق بالعلامة العظمية (Bony landmark) .   |
|                           | سكين جراحي ذو حدين ، يستعمل لقطع الأنسجة الرخوة .  |                          |  |

landmark , spacially related علامة ذات علاقة خاصة  
 علامة يتغير موضعها على السطح بتغير توجه الجسم .  
 نقطة لاتحدد بواسطة تقاطع خطين أو مستويين أو أكثر .  
 Lane's centre prop = mouth prop = مُبَعَد لان المركزي =  
 المُبَعَد الفموي ، المسبر الفموي  
 laniary نابي ، قاطع ، ناب (ممزق)  
 سن شبيهة بالخنجر ، مصطلح يستعمل لوصف نوع من  
 ناب السن .  
 lapis = stone قَلَح ، حصاة  
 lapis dentalis = dental calculus قَلَح سني  
 lapis divinus الحجر المبارك ، الحجر المُقدس (النحاس)  
 نحاس كبريتي نشادري يستعمل لداء الرمد .  
 lapis imperialis = lapis lunaris = الحجر الملوكي  
 lapis infernalis (حجر نترات الفضة) = حجر جهنم  
 laryngeal حَنجَري  
 متعلق بالحنجرة .  
 laryngeal artery شريان حَنجَري  
 يُغذي الحنجرة ؛ يتفرع إلى فرعين شريان حنجري سفلي ،  
 وشريان حنجري علوي ، انظر مدخل حَنجَري  
 . (Laryngea)  
 laryngeal muscles عَضَلات حَنجَرية  
 laryngeal nerves أعصاب حَنجَرية  
 تعصب الحنجرة ، والمنطقة الحلقية الدرقية ، انظر حنجري  
 . (Laryngeus)  
 laryngeal reflex منعكس حنجري  
 سعال انعكاسي يحدث نتيجة لإثارة الحنجرة .  
 laryngeal spasm تقلص حنجري ، تشنج حنجري  
 تقلص الحنجرة .  
 laryngectomy استئصال الحنجرة  
 laryngitis التهاب الحنجرة  
 laryng- , laryngo- (سابقة) حَنجَري ، حَنجَري  
 laryngology علم الحنجرة ، مَبْحَث الحنجرة  
 laryngopharyngeal حَنجَري بُلُعموي  
 laryngopharyngeal sicca جفاف بُلُعموي حنجري  
 laryngopharyngectomy استئصال الحنجرة والبلعوم  
 laryngopharyngitis التهاب الحنجرة والبلعوم  
 laryngopharyngitis sicca التهاب حنجري بُلُعموي جاف  
 التهاب وجفاف الأغشية المخاطية للحنجرة والبلعوم ؛ جزء  
 من مركب يعرف بمتلازمة شُوجرين (Sjögren's syndrome)

laryngopharynx حَنجَرة بُلُعموية ، بُلُعم حنجري  
 laryngoscope منظار الحنجرة ، مكشاف الحنجرة  
 أداة تستخدم لفحص الحنجرة أو للمساعدة على إدخال  
 أنبوب داخل القصبة الهوائية بغرض التخدير.  
 Laryngospasm تشنج الحنجرة ، تقلص الحنجرة  
 تقلصات تشنجية للحنجرة .  
 larynx حنجرة  
 العضو الذي ينتج عنه الصوت ؛ وهو تركيب غضروفي  
 عضلي يوجد عند النهاية العلوية للقصبة الهوائية بين  
 الرغامى والبلعوم ، ويحتوي على الحبال الصوتية المكونة  
 من نسيج مرن مشدود ، يسبب مرور الهواء تذبذب الحبال  
 محدثاً الأصوات .  
 larynx muscles عضلات الحنجرة  
 laser ليزر  
 تستخدم جهيزة لتكثيف الطاقة إلى شعاع ضوئي شديد ذي  
 تركيز عال هو شعاع الليزر يستخدم في الإجراءات  
 التشخيصية والعمليات الجراحية .  
 laser beam شعاع الليزر  
 laser photocoagulator مخثر ضوئي ليزري  
 lassitude إنهاك  
 حالة من الضعف أو الإرهاق .  
 last molar ضرس العقل  
 مزلاج الزاوية العكسية  
 latch , contra-angle قبضة يدوية ذات زاوية عكسية وسرعة منخفضة تستخدم  
 المزلاج كأداة تثبيت للمثاقب ، والأحجار ، وحامل  
 الأفراس في الأداة ؛ بعكس المسكة بالاحتكاك (Friction grip)  
 .  
 latent كامن ، مُستتر  
 يوجد بشكل غير نشط أو غير تام .  
 latent image صورة مستترة  
 مصطلح يطلق على الفلم الشعاعي بعد تعرضه للأشعة ؛  
 تصحح الصورة المستترة مرئية بعد تظهير الفلم .  
 latent period فترة كامنة ، دور الكمون  
 الفترة المنصرمة بين تعرض كائن حي للأشعة ، وظهور  
 علامات التغيير التي سببتها الأشعة .  
 lateral = lateralis جانبي ، وحشي  
 1- متعلق بجانب العضو أو يقع على جانب العضو .  
 2- (في التشريح) : متعلق ببنية أو جزء من الجسم بعيد عن  
 المستوى الأوسط للجسم . عكس متوسط أو إنسي أو  
 مركزي .

|   |  |   |   |
|---|--|---|---|
| <b>lateral canal = accessory canal</b>  | قناة جانبية = قناة إضافية  | <b>lateral periodontal abscess</b>        | خراج دواعم السن الجانبي   |
|   | انظر قناة إضافية (Accessory canal) .   | <b>lateral periodontal cyst</b>           | الكيسة حول السنية الجانبية ، كيسة الأنسجة الداعمة الجانبية ، كيسة دواعم السن الجانبية                                       |
| <b>lateral cephalometric radiograph</b> | تصوير شعاعي سيفالومتري جانبي   |   | كيسة تطويرية أو كيسة التهابية ، توجد بجانب السن .   |
|   | تؤخذ الصورة الشعاعية بحسب القواعد السيفالومترية حيث مصدر الأشعة يواجه الجانب الأيمن من الوجه وعمودياً على المستوى السهمي المنصف ، فلم الأشعة يواجه الجانب الأيسر من الوجه . تستخدم لتقدير وقياس العلاقة الوجهية الفكية . | <b>lateral pharyngeal</b>                 | بلعومي وحشي   |
| <b>lateral checkbite =</b>              | عضة التحقق الجانبية = التسجيل بين  | <b>lateral profile</b>                    | منظر وحشي ، منظر جانبي  |
| <b>lateral interocclusal record</b>     | الإطباقي الجانبي   | <b>lateral protrusion</b>                 | بروز جانبي  |
|   | تسجيل وضع الفك اللامركزي الجانبي .   | <b>lateral pterygoid muscle</b>           | عضلة جناحية وحشية ، عضلة جناحية جانبية  |
| <b>lateral condylar inclination</b>     | ميل لقمي جانبي   | <b>lateral relation</b>                   | علاقة جانبية  |
|   | اتجاه مسار اللقمة الجانبي .  |   | علاقة الفك السفلي بالفك العلوي ، حينما يكون وضع الفك السفلي على أحد جانبي العلاقة المركزية .                                |
| <b>lateral condyle path</b>             | مسار اللقمة الجانبي  | <b>lateral skull projection</b>           | عرض جانبي للجمجمة ، ارتسام جانبي للجمجمة  |
|   | مسار اللقمة في الجوف العنابي ، حينما تكون حركة الفك السفلي جانبية .  |   | انظر تصوير شعاعي (Radiography) .  |
| <b>lateral excursion</b>                | انزلاق جانبي ، زيغان جانبي   | <b>lateral sliding flap</b>               | شريحة مُنزقة جانبياً ، شريحة مُزاحة جانبياً   |
|   | حركة الفك السفلي في الاتجاه الجانبي ، أي إلى الجانبين .  |   | انظر تحت شريحة (Flap) .   |
| <b>lateral incisor</b>                  | قاطع جانبي ، رباعية  | <b>lateral spreader</b>                   | ناشرة جانبية ، ناشرة جانبية ، مؤزّع جانبي   |
|   | القاطع الثاني ، الرباعية .   |   | انظر ناشرة قناة الجذر (Root canal spreader) .   |
| <b>lateral interocclusal record =</b>   | التسجيل بين الإطباقي الجانبي =   | <b>lateral stress</b>                     | ضغظ جانبي   |
| <b>lateral checkbite</b>                | عضة تحقق جانبية  | <b>lateral surface</b>                    | سطح جانبي   |
|   | تسجيل وضع الفك اللامركزي الجانبي ، انظر التسجيل بين الإطباقي (Interocclusal record) .  | <b>lateral transcranial projection</b>    | بروز جانبي عبر القحف  |
| <b>lateral lingual tubercles</b>        | العُقيدات اللسانية الجانبية  |   | انظر البروز عبر القحف (Transcranial projection) .   |
| <b>lateral middle third fracture</b>    | الكسور الجانبي للثلث الأوسط  | <b>lateral transpharyngeal projection</b> | بروز جانبي عبر البلعوم  |
|   | انظر كسر (Fracture) .  |   | انظر البروز عبر البلعومي (Transpharyngeal projection) .   |
| <b>lateral movement</b>                 | حركة جانبية  | <b>lateral wall</b>                       | جدار جانبي ، جدار وحشي  |
|   | حركة إما إلى يمين أو يسار المستوى السهمي المنصف .  | <b>latero-</b>                            | (سابقة) جانب ، جانبي ، وحشي   |
| <b>lateral nasal cartilage</b>          | عُضروف أنفي جانبي  |   | جانب أو باتجاه الجانب .   |
|   | أحد امتدادات العُضروف الأنفي شبيه الجناح ؛ يتصل بالعظام الأنفية وعظام الفك العلوي .  | <b>laterodetrusion</b>                    | دفع جانبي   |
| <b>lateral nasal process</b>            | نُتوء أنفي جانبي   |   | حركة الفك السفلي عند بدء المضغ ، إلى الخلف ، والأسفل ، والجانب .  |
| <b>lateral oblique projection</b>       | عرض جانبي مائل ، ارتسام جانبي مائل   | <b>laterodeviation</b>                    | انحراف جانبي  |
|   | انظر تصوير شعاعي (Radiography) .   | <b>laterognathia</b>                      | الانحراف الجانبي للفك   |
| <b>lateral occlusion</b>                | إطباق جانبي  |   | انحراف ، إما الفك العلوي أو الفك السفلي إلى أحد جانبي الخط المنصف للرأس ، وينتج عن ذلك عدم تناسق جمالي أو عدم توافق وظيفي . |
|   | إطباق الأسنان حينما يتحرك الفك السفلي إلى اليمين أو اليسار في وضع إطباق لامركزي ؛ أي ليس في وضع الإطباق المركزي .  | <b>laterognathism</b>                     | الانحراف الجانبي للذقن  |

|   |                          |   |
|---|--------------------------|---|
| عدم تناسق الذقن نتيجة لفرط النمو أو نقص النمو للجانب واحد من الفك السفلي بالمقارنة بالجانب الآخر أو بسبب رضخ أو مرض .   | layer , basement =       | = الطبقة القاعدية   |
| lateroretrusion   | basement membrane        | الغشاء القاعدي  |
| تقهقر جانبي   | layer , covering         | طبقة مغطّية   |
| أية حركة خلفية أو حركة جانبية للفك السفلي ، خاصة أثناء المضغ .  | layer , enamel =         | طبقة مينائية = طبقة أرومات الميناء  |
| 1-مخرطة   | ameloblastic layer       | طبقة أرومات العاج   |
| آلة لإمسك وتوجيه مادة مقابل أداة قاطعة لتشكيلها وصلها .   | layer , odontoblastic    | طبقة من الخلايا المبطنة للتجفيف اللبي ، ترسل الألياف داخل العاج .   |
| 2- محرك   | layer of Weil            | طبقة فايل   |
| آلة ينتج عنها حركة دورانية ، مثل المحرك السني المخبري الذي يعمل بالكهرباء ؛ عمود دوّار ذو طرفين مزودين بقابضين معدنيين بمسكان المثاقب ، والأحجار ، والفراشي الصاقلة (فرشاة الوبر ، وفرشاة اللباد ، وفرشاة الكتان) ، وأقماع اللباد ، والعجلات الساحلة) . | layer , prickle-cell     | طبقة الخلية الشائكة   |
| خليطه أملغم مقطعة بالمخرطة  | layer , submantle        | الطبقة المنتشة لبشرة الجلد أو الظهارة الصدفية ، باستثناء الخلايا القاعدية .   |
| انظر خليطه ، سبيكة (Alloy) .  | layer , subodontoblastic | الطبقة تحت القشرية  |
| الغاز الضاحك  | layer , basal layer      | طبقة رقيقة من العاج بين الكريوي ، أسفل العاج القشري مباشرة .  |
| غاز مُخدر . انظر أكسيد النتروز (Nitrous oxide) : الغاز الضاحك .   | LD-50 Dose               | طبقة ماتحت أرومات العاج   |
| غَسَل ، رَحَض   | LD-50                    | طبقة شفافة من خلايا النسيج الضام ، تحت طبقة أرومات العاج في لب السن تُسمّى أيضاً طبقة فايل القاعدية (Weil's basal layer) .  |
| عملية غسل أو إرواء بسائل أو محلول ، لعضو أو لحفرة محضرة في السن .   | LD-50 Dose               | انظر تحت جرعة (Dose) .  |
| قاعدة ، قانون ، مجموعة قواعد  | lead = Pb                | رصاص  |
| في الطب وفي طب الأسنان ؛ قاعدة أو قانون أو صيغة تعبر عن حقيقة تعتمد على التجربة .   | lead = Pb                | معدن ثقيل لين رمادي مزرق ، رمزه الكيميائي Pb ، غير منفذ للإشعاع نسبياً ، وهو عنصر أملاحه سامة يكون العديد من المركبات السامة ، ويستخدم بكثرة في الخلائط واللحام . |
| تاج لورنس = تاج فوستر   | lead apron               | مئزر رصاصي  |
| نسبة إلى هـ. لورنس ، H.Lawrence ، قبل 1849 ، طبيب أسنان أمريكي .  | lead apron               | مئزر واق يوضع على المرضى خاصة أثناء فترة الحمل لحماية العمود الفقري والأعضاء التناسلية من الإشعاع الزائد ، أثناء إجراء الصور الشعاعية .                           |
| تاج مماثل تماما لتاج فوستر (Foster's crown) .   | lead drape = lead apron  | ستارة رصاص معقمة ، حاجز   |
| طبقة ، رقيقة  | lead drape = lead apron  | رصاصي معقم = مئزر رصاصي معقم  |
| صفحة من مادة أو نسيج من سماكة متماثلة .   | lead drape = lead apron  | مئزر مطاطي مشبع بالرصاص ، يستخدم من أجل حماية المريض من الإشعاع .   |
| طبقة مينائية ، طبقة صلبة = الميناء ،  | lead dioxide             | ثاني أكسيد الرصاص   |
| ميناء السن  | lead dioxide             | مفعّل بني اللون ، حين يمزج بشكل عجينة مع محلول حامل مناسب ، يؤدي إلى تصلب المادة المطاوية متعددة السلفات ويُسمّى خطأ المسرّع ، ولكنه في الواقع مفعّل التصلّب .    |
| طبقة أرومات الميناء   | layer , adamantine =     |   |
| طبقة خلوية تنشأ من الظهارة المينائية ، يتطور منها ميناء السن .  | enamel                   |   |
| طبقة قاعدية   | layer , ameloblastic     |   |
|   | layer , basal            |   |



|  |  |
|--|--|
| <b>lead gingivitis</b>                       | التهاب اللثة الرصاصي   |
| <b>lead intoxication</b>                     | انسامام رصاصي  |
| <b>lead line</b>                             | خط رصاصي   |
|  | خط مزرق على حافة اللثة ، يشاهد في حالات التسمم بالرصاص .   |
| <b>lead poisoning</b>                        | تسمم رصاصي   |
|  | ينتج عن امتصاص أملاح الرصاص يشاهد في الفم كخط أسود مزرق على حواف اللثة .   |
| <b>lead silicate</b>                         | سيليكات الرصاص   |
|  | مادة تستخدم مع سلفات الكالسيوم كعامل مصلب لمواد الطبع الألبينات .  |
| <b>lead stomatitis</b>                       | التهاب الفم الرصاصي  |
| <b>leaflike</b>                              | ورقي الشكل   |
|  | على شكل ورقة الشجرة .  |
| <b>leakage</b>                               | تسرب ، ارتشاح  |
| <b>leakage , marginal = marginal leakage</b> | تسرب حفاقي   |
|  | تسرب عند الحواف .  |
| <b>leakage radiation</b>                     | تسرب إشعاعي  |
|  | تسرب إشعاعي من رأس أنبوب الأشعة وليس من خلال فتحة الأنبوب .  |
| <b>Le Cron's carver</b>                      | منحثة لوكرون   |
|  | انظر منحثة (Carver) .  |
| <b>ledge</b>                                 | إفريز ، حيد ، صفيحة  |
| <b>ledging</b>                               | تفريز ، تصفيح  |
|  | في تصنيع البدلة السنوية الجزئية النزوعة (1) عملية تشكيل إفريز داخل سماكة الشمع الخارجية المحيطة بالسن الداعمة ، وهي المنطقة التي تشغلها النهاية المثبتة للمشبكة (2) طريقة عمل إفريز في الشمع على السطح اللساني للتاج ليشغله الذراع المكافئ للمشبكة المحيطة .   |
| <b>leeway space</b>                          | مسافة الانحراف ، فراغ انحرافي  |
|  | متوسط فرق المسافة التي يشغلها الناب اللبني والرحوين اللبنتين وتلك التي يشغلها الناب الدائم والضاحكين الدائمين في كلتا الناحيتين من القوس السنوية 1.5 ميلليمتر على كل جانب من الفك العلوي ، 1.7 ميلليمتر على كل جانب من الفك السفلي . تغلق هذه المسافة عادة بواسطة الانحراف الإنسي للرحى الدائمة الأولى عندما تحل الأسنان الدائمة محل الأسنان اللبينة . |
|  | انظر مسافة نانس الانحرافية (Nance's leeway space) .  |
| <b>Le Fort's classification</b>              | تصنيف لوفور  |

تصنيف يُعرّف كسور الثلث الأوسط من الهيكل العظمي الوجهي .

كسر لوفور الأول : ويعرف باسم كسر جيران ، يمتد خط الكسر فيه أفقياً في الفك العلوي أعلى ذرى جذور الأسنان مباشرة وقبة الحنك ، وبذلك ينفصل هذا الجزء عن باقي الفك العلوي ، ويُسمى بالكسور العائمة .

كسر لوفور الثاني : وهي الكسور الهرمية حيث يحدث الكسر في المنطقة الوسطى من الثلث الأوسط للهيكل العظمي الوجهي ويمر خلال قنطرة الأنف إلى الخلف أسفل العظام الوجنية .

كسر لوفور الثالث : كسر ذو مستوى عال أو كسر بانفصال جُمجمي جبهي .

كسر عرضي (أفقي) للعظام القحفية الوجهية فوق العظام الوجنية ، ويطلق عليه اسم الكسور المعترضة (Transverse fracture) .

#### Le Fort's fracture كسر لوفور

نسبة إلى ل. س. لوفور ، LCLFort ، 1829-1893 ، جراح فرنسي .

أحد ثلاثة أصناف رئيسية من كسور الفك العلوي .  
الصنف الأول : كسر عرضي يصيب النتوء السنخي ، والحنك ، والنواتئ الجناحية .

الصنف الثاني : كسر عرضي يمتد خلال العظام الأنفية ، ويصيب النتوء الجبهي الفكي العلوي ، وسقف الحجاج ، نزولاً خلال جيب الفك العلوي ليعبر إلى النتوء الجناحي ؛ وهو كسر هرمي .

الصنف الثالث : الكسور التي تصيب قنطرة الأنف ، والحجاج ، والنواتئ الهرمية للفك العلوي ، مع بقاء عظم الوجنة متصلاً ؛ وهو انفصال جُمجمي وجهي- (Cranio-facial dysjunction) .

#### Le Fort's surgical procedure عملية لوفور الجراحية

عمليات جراحية لفصل أجزاء من الوجه العلوية بالكامل عن البنية التحتية الداعمة لها وإعادة تصحيح وضعها .

عملية لوفور الأولى : عملية فصل وإعادة وضع الأسنان العلوية والنتوء السنخي الداعم لها على قاعدتها العظمية .

عملية لوفور الثانية : تسمى عملية الكسر الهرمي (Pyramidal fracture) حيث تفصل الفكوك العلوية (Maxillae) عن قاعدتها عند التحام العظم الأنفي والعظم الجبهي مع حواف الحجاج ، تاركاً الحافة الحجاجية الوحشية والشواخص الأنفية سليمة .

|  |  |  |
|--|--|--|
| عملية لوفور الثالثة : عملية فصل مجموعة العظام الوجهية بالكامل عن القاعدة القحفية . | length , root canal  | طول قناة الجذر   |
| left   | يسار ، شمال  | البعد بين الدعمتين ، طول الفجوة بين السنية   |
| left- handed   | أعسر ، أشول  | مُسَكَّن ، مُخَفَّف ، مُلَطَّف   |
| left incisor   | شخص يستعمل يده اليسرى .  | عدسة ، البلورية (عدسة العين)   |
| left lateral occlusal relation   | قاطع أيسر  | عدسة مُكبَّرة  |
| left mandible  | علاقة إطباقية جانبية يسرى  | غدة عدسية الشكل  |
| left maxilla   | فك سفلي أيسر   | غدة صغيرة مستديرة محدبة الجانبين تشبه العدسة ، خصوصاً الغدة الموجودة عند قاعدة اللسان .  |
| leio-  | فك علوي أيسر   | لenticular   |
| leiomyoma  | (سابقة) أملس ، ناعم ، لين  | على شكل عدسة ، متعلق بالعدسة البلورية .  |
| leiomyosarcoma   | ورم عضلي أملس  | الأداة الحاشية لقناة الجذر   |
| leiomyosarcoma   | ورم عضلي حميد يصيب الألياف العضلية للمساء .  | أداة حلزونية مرنة ، تستخدم عادة على القبضة اليدوية لحمل إسمنت قناة الجذر وإدخاله في قناة الجذر .   |
| leiomyosarcoma   | ساركومة العضلات للمساء ، ورم عفلي عضلي أملس  | الأداة الحاشية لقناة الجذر   |
| lemon juice  | نوع خبيث نادر من أورام العضلات للمساء .  | الأداة الحاشية لقناة الجذر   |
| lemon juice decalcifying action  | عصير الليمون   | انظر ناقل معجون قناة الجذر (Root canal paste carrier) .  |
| lemon juice decalcifying action  | تأثير عصير الليمون في زوال الكلس ، التأثير المزيل للكلس في عصير الليمون  | الجهاام  |
| length   | طول ، بعد ، مدي  | مرض يصيب عظام الرأس بالتضخم ، وخصوصاً عظام الفكين ، والوجه ، وبالتالي يعطي للوجه سحنة الأسد الجهامية .   |
| length   | 1- البعد السني : هو المسافة من السطح الإنسي للضاحك الأول إلى السطح الوحشي للرحى الأخيرة في القوس السنية للفك العلوي .        | جهم عظمي ، سحنة أسدية عظمية  |
| length   | 2- (في البدلة السنية الجزئية النزوعة) : هو عامل مؤثر في مرونة الوصلات الرئيسية والمشبكات .                                   | ضخامة عظام الجُمجمة ، وخاصة الفك العلوي والعظام الوجهية مما يعطي الوجه تعابير مشابهة للأسد .   |
| length , arch  | طول القوس  | انحياز أيسر ، من اليمين إلى اليسار   |
| length , arch  | طول القوس السنية هو البعد بين أقصى أسنان خلفية من أحد الجوانب إلى أقصى أسنان خلفية في الجانب الآخر ؛ يقاس حول القوس السنية . | متعلق باتجاه عكس اتجاه عقارب الساعة ؛ أي التحول من اليمين لليسر .  |
| length , basal veolar  | الطول القاعدي السنخي   | الجُدَام   |
| length , basal veolar  | البعد من نقطة القاعدة إلى قمة التواء السنخي عند النهاية السفلى للدرز بين الفكين العلويين .                                   | عدوى ورمية حبيبية مزمنة تسببها المتفطرة الجذامية (Mycobacterium leprae) ، وتسبب آفات فموية على اللسان ، والشففتين ، والحنك وأحياناً حدوث فرط التنسج اللثوي . |
| length , basinasal   | الطول القاعدي الأنفي   | lepto-, lept-  |
| length , basinasal   | البعد من نقطة القاعدة إلى النقطة الأنفية .   | نحيف الرأس واستطالته   |
| length , crown   | طول التاج  | leptocephalia  |
| length , dental  | البعد السني  | leptocephalic = leptocephalous =   |
| length , dental  | المسافة بين السطح الإنسي للضاحك الأول والسطح الوحشي للرحى الأخيرة في ربع واحد من قوس الفك العلوي .                           | leptocephalus  |
| length , overall   | الطول الكامل   | leptocyte  |
| length , overall   | طول الجذر  | leptodont  |
| length , root  | طول الجذر  | leptodontous   |
| length , root  | طول الجذر  | نحيف الأسنان   |
| length , root  | طول الجذر  | ذو أسنان رفعية بشكل شاذ .  |

|                              |   |                                 |   |
|------------------------------|---|---------------------------------|---|
| leptomeningitis              | التهاب السحايا الرقيقة  | lesion , erosion                | آفة تآكلية ، آفة تآكل   |
| leptomicrognathous =         | نحافة الفك  | lesion , fatal                  | آفة مميتة   |
| leptomicrognathus            | درجة خفيفة من صغر الفك ؛ ذو فك صغير قليلاً .  | lesion , focal                  | آفة بُؤرية  |
| leptophonia                  | رقة الصوت ، ضعف الصوت   | lesion , gingival               | آفة لثوية   |
| leptophonic                  | رفيع الصوت ، رقيق الصوت   | lesion , initial                | آفة أساسية ، آفة بدئية  |
| leptoprosopia                | ضيق ونحافة الوجه  | lesion , irritative             | آفة مهيجة ، آفة مخرشة   |
| leptoprosopic = leptoprosope | طويل ورفيع الوجه ، طويل وضيق الوجه  | lesion , local                  | آفة موضعية  |
|                              | ذو وجه طويل ونحيل أو ذو وجه طويل وضيق .   | lesion , macroscopic            | آفة مرئية ، آفة عيانية  |
| leptospira                   | البريمية  | lesion , marginal               | آفة حفافية  |
|                              | جنس من الجراثيم من فصيلة الملتويات ، تشاهد كملفات متحركة ، هوائية ، وقادرة أن تبقى حية في الماء .   | lesion , precancerous           | آفة قبل سرطانية   |
| leptostaphyline              | نحافة الحنك   | lesion , primary                | آفة بدئية ، آفة أولية   |
|                              | ذوقبة حنك ضيقة .  |                                 | تتمثل في الخراجات والقروح والأورام .  |
| Leptothrix = leptotrichia    | الفغرية   | lesion , secondary              | آفة تالية ، آفة ثانوية  |
|                              | نوع من الجراثيم الشعرية الرقيقة التي توجد في الفم .   |                                 | تتمثل في التندبات أو القشور الميتة الناتجة عن الإصابة الأولية .                                   |
| Leptotrichia                 | الفغارية  | lesion , systemic               | آفة جهازية ، آفة عامة   |
|                              | جنس من فصيلة العصوانيات الجرثومية كخيوط مستقيمة أو خيوط منحنية ، غير متفرعة وذات نهايات مستديرة أو مستدقة ، سالبة الجرام ، لاهوائية ، عديمة الحركة ، توجد في التجويف الفموي للرجل . | lesion , traumatic              | آفة رضحية ، آفة رضية  |
| Leptotrichia buccalis        | الفغارية الفموية  | lesion , trophic                | آفة غذائية  |
|                              | نوع من الجراثيم غير الممرضة ، يتواجد في التجويف الفموي ، خاصة في اللويحة السنية .   | lesion , vascular               | آفة وعائية  |
| Leptotrichia placoides       | الفغارية الجذرية  | LET = linear energy transfer    | [مختصر] انتقال الطاقة الخطي ، الانتقال الخطي للطاقة   |
|                              | نوع من الجراثيم ، يوجد في قناة الجذر .  | lethal                          | ميت ، قاتل ، مهلك   |
| lesion                       | آفة ، إصابة ، أذى ، مرض   |                                 | يسبب الموت .  |
|                              | جرح أو إصابة ، أو بقعة لمرض جلدي ؛ أو تغيير مرضي في وظيفة النسيج .  | lethal dose                     | جرعة مميتة ، جرعة قاتلة   |
| lesion , actinic             | آفة شعاعية  |                                 | انظر جرعة (Dose) .  |
| lesion , carious             | آفة تسوسية ، آفة التسوس   | Letterer-Siwe's disease         | مرض ليتيرير - سيوي  |
| lesion , degenerative        | آفة استحالية ، آفة تنكسية   |                                 | التعدد المفرط للخلايا النسيجية في العقد اللمفية والدم .   |
| lesion , diffuse             | آفة منتشرة  | leuc- , leuco- , leuk- , leuko- | (سابقة) أبيض ، باهت ، بلا لون   |
|                              |   | leucaemia = leukaemia           | ابيضاض الدم ، سرطان الدم  |
|                              |   | leucoblast                      | الأرومة البيضاء   |
|                              |   |                                 | خلية الدم البيضاء غير الناضجة .   |
|                              |   | leucocyte = leukocyte           | خلية بيضاء ، كُرية بيضاء  |
|                              |   |                                 | خلية دموية بيضاء عديمة اللون ، يوجد منها نوعان رئيسيان : خلية بيضاء محببة وخلية بيضاء غير محببة . |
|                              |   | leucocyte , granular            | خلية بيضاء محببة  |
|                              |   |                                 | تشتمل على الخلايا البيض المتعددة النوى ، والخلايا البوزينية ، والخلايا القعدة .                   |
|                              |   | leucocyte , non-granular        | خلية بيضاء غير محببة  |

|   |   |
|---|---|
| تشتمل على الخلايا البيضاء وحيدة النواة ، والخلايا البيضاء .   | والغشاء المخاطي الخدي (طلاوة الفم Leukoplakia buccalis) ؛ تجنب أحيانا إلى الخبثاء .   |
| فرط الكريات البيضاء ، كثرة الكريات البيض leucocytosis   | طلوان الفم leukoplakia buccalis   |
| زيادة وقتية في عدد كريات الدم البيضاء في الدم .   | آفة قبل سرطانية ، يمكن أن تجنب أحيانا نحو الخبثاء .   |
| نُدرة الكريات البيض ، قلة الكريات البيض leucopenia  | طلوان اللسان (لاتينية) leukoplakia linguae  |
| انخفاض في عدد كريات الدم البيضاء في الدم .  | طلوان تنكسي خبيث leukoplakia malignant degenerative   |
| ابيضاض الدم leukaemia   | طلوان اللسان leukoplakia of the tongue  |
| مرض مميت يصيب الأعضاء المكونة للدم ، يتميز بزيادة في كريات الدم البيضاء الشاذة ، ونقص في عدد كريات الدم الحمراء ، والصفائح الدموية في الدم ، وحدوث تغيرات واضحة في الطحال ، ونقي العظم ، والغدد اللمفية ؛ في التجويف الفموي : تتضخم اللثة ويصبح لونها أحمر داكناً وتكون معرضة للنزف المستمر . | طلوان فموي leukoplakia oral   |
| ابيضاض الدم اللمفاوي leukaemia , lymphatic  | طلوان الحنك ، طلوان قبة الحنك leukoplakia palatal   |
| ابيضاض الدم اللمفاوي (سابقة) أبيض ، عديم اللون leuko-, leuk-  | طلوان التدخين leukoplakia smoking   |
| خلية بيضاء ، كُرْبَة بيضاء leukocyte  | طلوان اللسان leukoplakia tongue   |
| إحدى الكريات البيضاء الموجودة في الدم ، ينتجها نقي العظم ، والعقد اللمفاوية ، وهي جزء من آلية دفاع الجسم .  | ليشان levan   |
| وذمة بيضاء (في مخاطية الفم) leukoedema  | ناخج تأثير العقديّات الطافرة على السكروز «سكر القصب» ، تغذى عليه الكائنات الدقيقة في عمق اللويحة (Plaque) .   |
| حالة حميدة ، تصيب المخاطية الخدية عادة على جانبي الوجه ؛ وتشبه الطلاوة ، وتتميز بقشرة رقيقة بيضاء رمادية على الغشاء المخاطي للخد ، تترافق بوذمة داخل خلوية .  | 1- رافع ، رافعة ( لاتينية ) levator   |
| تقرن الغشاء المخاطي الفموي = leukokeratosis mucosae oris  | 2- عَضَلَة رافعة levator menti muscle   |
| الأبيض = طلوان مخاطية الفم leukoplakia ( buccalis)  | عَضَلَات رافعة levator muscles  |
| التقرن النيكوتيني الحنكي leukokeratosis nicotina palati   | عضلة رافعة الجفن levator pulpebrae  |
| الأبيض  | عضلة رافعة حنكية levator palati muscle  |
| نوع من التقرن الأبيض أو الطلوان يحدث عند المدخنين ، ويتميز بالتهاب المخاطية الحنكية الذي يتبعه ظهور عُقيدات مَبِيضَة عديدة ، ثم تقرن وثخانة في الظهارة الحنكية .  | مستوى ، مركز مخي شوكي level   |
| 1- عُفَاءَة ، ( كثافة القرنية ) leukoma   | (في تقويم الأسنان) : استواء منحنى التعادل في الفك العلوي أو منحنى سببي في الفك السفلي أو الاثنين معا ، من خلال بروز أو ارتداد الأسنان .                             |
| ظلالية مَبِيضَة للقرنية ، ابيضاض مُعْتَم للقرنية .  | استواء leveling   |
| 2- طلوان الفم leukoplakia (buccalis)  | (في تقويم الأسنان) : المرحلة البدئية في العلاج التقويمي الشامل باستخدام طباق ثابتة صممت لتغيير خط التداخل الحدي من منحنى إلى خط مستقيم لصف الأسنان في نفس المستوى . |
| قلة الكريات البيض ، نُدرَة الكريات البيض leukopenia   | سلك الاستواء leveling wire  |
| انخفاض غير طبيعي في عدد كريات الدم البيض في الدم .  | سلك تقويمي دائري (في مقطعة العرضي) ، يستعمل في مرحلة الاستواء في المعالجة التقويمية .   |
| طلوان leukoplakia   | رافعة ، عَتَلَة ، يرفع أو يحرك بعنلة lever  |
| لطخات بيضاء سميكة تنمو على اللسان (طلاوة لسانية Leukoplakia linguae) وعلى اللثة ، والحنك ،  | عارضَة أو أي جسم صلب آخر يكون قادراً على الدوران حول محور ويحتوي نقطتين إضافيتين لتطبيق القوي .   |
|   | رافعة من التصنيف الأول lever , first-class  |
|   | رافعة ، تقع نقطة ارتكازها بين مصدر القوة والعمل   |

|   |  |
|---|--|
| الناج . هذا النوع من الروافع غير مرغوب فيه في تصميم البدلة السنية الجزئية النزوعة .   | حزاز متصلب ضموري مجهول السبب ونادر الحدوث ، يتميز بوجود آفات بقعية بيضاء على الجلد يترافق عادة مع ضمور في المخاطية الشدقية مع أو بدون وجود آفات جلدية أو تناسلية مسابرة للآفات الفموية . |
| <b>lever , second-class</b> رافعة من التصنيف الثاني   | <b>lichenoid</b> حزازي الشكل   |
| رافعة يكون ذراع القوة أطول من ذراع ناتج عمله ، هذه الرافعة مرغوب بها في تصميم البدلة السنية الجزئية النزوعة .   | 1- شبه الحزاز (Lichen-like) .  |
| <b>lever , third-class</b> رافعة من التصنيف الثالث  | 2- حالة في اللسان ، تحدث عند الشباب ؛ وتتميز ببقع مبيضة محاطة بحلقات صفراء .   |
| رافعة ، يكون المحور عند أحد طرفيها ، بينما يكون الثقل عند الطرف الآخر ، ويبذل الجهد في اتجاه يقع فيما بينهما .  | <b>lichenoid lesions</b> الآفات حزازية الشكل   |
| <b>leverage</b> 1- فعالية ، قو ، نفوذ   | <b>lichenoid tongue</b> لسان حزازي الشكل   |
| 2- تأثير عتلي   | لسان عليه بقع بيضاء محاطة بحلقات صفراء عند البالغين .  |
| ميزة آلية مكتسبة من استخدام الرافعة ؛ وهو عامل ضمن الضغوط التي تحدث بواسطة الامتداد الوحشي لبدلة سنية جزئية نزوعة .   | <b>lid</b> جفن ، غطاء  |
| <b>levocondylism = laevocondylism</b> انحراف لُقمي أيسر   | <b>lidless eyes</b> عيون بلا أجفان   |
| <b>lichen planus</b> حزاز منبسط ، حزاز مسطح ، طفح جلدي حزازي  | <b>life</b> حياة ، أجل   |
| مرض جلدي التهابي ، يتميز بطفح حطاطي منبسط ؛ قد تظهر آفات بيضاء في الفم على مخاطية الفم ، واللسان أو بصورة أقل على الشفاه .  | <b>life , average</b> متوسط الحياة   |
| <b>lichen planus , atrophic =</b> حزاز مسطح ضموري =   | <b>life , shelf</b> مدى استمرار فعالية المادة  |
| <b>erosive lichen planus</b> حزاز مسطح أكال   | مدى احتفاظ المادة بفعاليتها .  |
| ظهور بقع بيضاء على المخاطية الشدقية وقد تشمل الآفات ظهر اللسان وحوافة الجانبية وتلاحظ آفات ضمورية متوسفة الخليمات وفي شكل تآكلات غير منتظمة وغالباً على المخاطية الشدقية حيث تكون آفات مستديمة يعانى منها المريض لعدة سنوات ، وقد يكون الشكل الأكال والشكل الضموري من الحزاز المسطح آفات قبيل سرطانية . | <b>lifting</b> رفع ، نزع ، إزالة   |
| <b>lichen planus, bullous =</b> حزاز مسطح فقاعي = حزاز  | <b>ligament = ligamentum</b> رباط ، وتر  |
| <b>erosive lichen planus</b> مسطح أكال  | نسيج ليفي مرن قوي ، يحتوي على الألياف المرنة ، والألياف غير المرنة ، يعمل على ربط العظام والغضاريف ، وتقوية المفاصل ، ودعم الأوعية الدموية .   |
| <b>lichen planus, erosive</b> حزاز مسطح أكال  | <b>ligament , alveolodental =</b> الرباط = الرباط السنخي   |
| <b>lichen planus, non-erosive-</b> حزاز مسطح غير أكال   | <b>periodontal ligament</b> حول السنخي   |
| <b>lichen planus, oral</b> حزاز مسطح فموي   | <b>ligament , capsular = capsule</b> المحفظة = الرباط المحفظي  |
| من الأمراض الشائعة مجهول السبب وعديم الأعراض في الغالب ، يتميز بوجود آفات بيضاء في الفم ، حيث تشاهد الحطاطات البيضاء على المخاطية الشدقية بشكل ثنائي الجانب .   | رباط يغلف المفصل تماماً .  |
| <b>lichen sclerosus</b> حزاز متصلب  | <b>ligament , odontoid</b> الرباط النائي السنخي  |
|   | <b>ligament , periodontal</b> الرباط حول السنخي السنخي   |
|   | غلاف نسيجي ضام يتكون من ألياف كولاجينية ، تشكل الألياف الأساسية ، وتحيط بجذر السن وتتصل بالملاط والعظم السنخي واللثة الحرة ، وتدعم السن في سنخها .                                       |
|   | <b>ligament , sphenomandibular</b> الرباط الوتدي الفك السفلي   |
|   | رباط إضافي للمفصل الفك السفلي ، يمتد من شوكة العظم الوتدي إلى أسن الفك السفلي .  |
|   | <b>ligament , stylomandibular</b> الرباط الإبري الفك السفلي  |
|   | رباط إضافي للمفصل الفك السفلي ، يمتد من النتوء الإبري للعظم الصدغي إلى زاوية الفك السفلي .   |
|   | <b>ligament , stylohyoid</b> الرباط الإبري اللامي  |

**ligament , synovial** رباط زليلي

**ligament , temporomandibular** الرباط الفكي السفلي الصدغي

الرباط الذي يساعد على منع انزياح لقمة الفك السفلي ؛ وهو عبارة عن زيادة في ثخانة محفظة المفصل ، تمتد أليافه من الجهة الوحشية للشامخة المفصالية إلى الجهة الخلفية لعنق اللقمة .

**ligamentous** رباطي

متعلق بأربطة المفصل .

**ligamentous position** وضع رباطي

انظر وضع التلامس التقهقري (Retruded contact position) .

**ligate** يربط

يربط برباط .

**ligation** ربط ، تربيط

(في تقويم الأسنان) : عملية ربط الأسنان معا مباشرة أو من خلال الوصلات التقويمية أو الأسلاك القوسية باستخدام الأسلاك الفولاذية ، والخيط المرنة أو مواد أخرى .

**ligation , blood vessel** ربط الوعاء الدموي

ربط طرفي وعاء دموي مقطوع بمادة خياطة ، من أجل وقف النزف .

**ligation , tooth** ربط السن

ربط سلك فولاذي صامد حول عنق السن وذلك بغرض تثبيت السن أو بغرض سحب السن ؛ كما يحدث في ربط سن منطمرة وذلك للأغراض التقويمية .

**ligation wire** سلك الربط

**ligation , wire** الربط بالسلك

**ligature** 1-رباط جراحي وعائي

خيط جراحي يستعمل لربط الأوعية الدموية أو لخياطة الأنسجة معا . حينما يستعمل خارجياً ، يجب أن يكون من مادة عالية التحمل ، مثل الحرير أو القطن ، وينزع بعد التئام الجرح ؛ أما حينما يستعمل داخلياً ، فيكون من نسج حيواني ، مثل القصابة (Cutgut) (نوع من الخيوط الجراحية يصنع من أمعاء الغنم) ، قابل للامتصاص .

2- رباط سني

(في تقويم الأسنان) : سلك لين رفيع طيِّع أو خيط مرن ، يستعمل لربط الأسلاك القوسية بالخاصرات أو لربط الأسنان معاً ، لاستخدامها كوحدة تثبيت .

3- ربط ، تربيط

عملية الربط بحبل أو بخيط .

**ligature and pin cutting pliers** زردية قاطع الدبوس والرباط

انظر زردية (Pliers) .

**ligature director** موجه ربط

(في تقويم الأسنان) : أداة تستخدم للف النهايتين المقطوعتين للرباط الفولاذي تحت أو خلف السلك القوسي ، وبذلك تقي الأنسجة الرخوة من التمزق بواسطة نهاية السلك المقطوعة الحادة بعد الربط .

**ligature , Grassline's** رباط جراسلين

**ligature locking pliers** زردية غلق الرباط ، زردية تثبيت الرباط

انظر زردية (Pliers) .

**ligature , steel** رباط فولاذي

**ligature wire** سلك الربط

سلك لين مقاوم للتآكل يستخدم في تثبيت الفك ، وتجيير الأسنان الطبيعية ، انظر أيضاً الربط بين السني بالأسلاك ذات العروة (Interdental eyelet wiring) .

**light** 1- ضوء ، نور

2- خفيف

عتامة أو سحابة ، على الفلم الشعاعي الذي تعرّض عفويّاً للضوء ، قبل أو أثناء عملية تظهير الفلم .

**light , fiber optic dental** ضوء سني ذو ألياف بصرية

**light , handpiece attached** الضوء الملحق بالقبضة ، ضوء مثبت على القبضة

**light , mouth mirror attached =** الضوء الملحق بمراة الفم

**light , operating** منار ساحة العمل ، جهاز إضاءة ساحة العمل

**light wire pliers** زردية السلك الخفيف

انظر زردية منقار الطائر (Bird beak pliers) .

**lighter** 1- أفتح لوناً ، أكشف لوناً

2- أخف وزناً

**lightning pain** ألم خاطف ، ألم برقي

**lightning strip** شريط براق

انظر شريط (Strip) .

**lightweight** خفيف الوزن

**lignocaine** ليجنوكاين

مادة للتخدير الموضعي للأسنان تستعمل بشكل محلول 2٪ ، بدون أو مع قابض للأوعية الدموية من الأدرينالين أو النورأدرينالين ، متوفر تحت الأسماء التجارية لجنوستاب (Lignostab) ، ونيوليدوكتون (Neo-Lidocaton) ،

|  |  |   |
|--|--|---|
| وزيلوكين (Xylocaine) ، زيلوتوكس (Xylotox) ، يستعمل أيضاً على هيئة معجون ، كمخدر سطحي بشكل مرهم ليجنوكاين 5 % ، وكغسول للفم (غسول للفم اللزج لجنوكاين) .  | <b>line , alveolar</b>   | الخط السنخي ، الخط الدردي (في قياسات الجمجمة) : خط من النقطة السنخية إلى النقطة الأنفية .             |
| <b>limbs alveolaris</b> حافة سنخية (لاتينية) الحافة الحرة للتوء السنخي .   | <b>line , alveolingual</b>                                       | خط لساني سنخي   |
| <b>lime = quicklime = unslaked lime</b> جبس ، كلس ، أكسيد الكالسيوم  | <b>line , alveolobasilar</b>                                     | خط قاعدي سنخي (في قياسات الجمجمة) : خط من النقطة السنخية إلى نقطة القاعدة .                           |
| 2- عصير الليمون ، ليمون هندي ، لايم  | <b>line , alveologingival</b>                                    | خط لثوي سنخي  |
| <b>limit</b> حد ، تخم  | <b>line , alveolonasal = alveolar line</b>                       | خط أنفي سنخي = خط سنخي  |
| <b>limit , elastic</b> حد المرونة  | <b>line , axillary</b>   | خط محوري  |
| <b>limit , proportional</b> حد التناسب ، حد التناسب الحد الأقصى للإجهاد المطبق على مادة ما .   | <b>line , axis</b>   | خط المحور ، خط محوري  |
| <b>lincomycin = lincocin</b> لينكوميسين = لينكوسين   | <b>line axis</b>   | محور خطي  |
| مضاد حيوي يماثل في تأثيره عقار إريثروميسين ؛ قد يسبب إسهالاً شديداً ، وبعض التأثيرات الجانبية الأخرى . يعطي بشكل كبسولات أو بالحقن الباطن .  | <b>line , base</b>   | خط القاعدة  |
| <b>line</b> خط ، حد فاصل (في التشريح والتصوير الشعاعي) : خط تخيلي يصل بعض العلامات على الجسم أو يمر من خلالهما . انظر أيضاً الخطوط المميزة (Specific lines) .  | <b>line , basialveolar</b>                                       | خط سنخي قاعدي (في قياسات الجمجمة) : الخط الذي يصل نقطة القاعدة مع النقطة السنخية .                    |
| <b>line , abnormal</b> خط شاذ  | <b>line , basinasal</b>  | خط أنفي قاعدي (في قياسات الجمجمة) : خط من نقطة القاعدة إلى النقطة الأنفية .                           |
| <b>line , actual</b> خط حقيقي  | <b>line , basophilic</b>   | خط قاعدي (خط أساسي للتفاعل)   |
| <b>line , adaptation</b> خط الانطباق   | <b>line , blow</b>   | خط النفخ (في البدلات السنوية الكاملة) : هو الحافة الأمامية للمنطقة السادة الحنكية الخلفية على الحنك . |
| <b>line angle</b> زاوية خطية الزاوية المتكونة من التقاء سطحين من السن أو جدارين من الحفرة المحضرة في السن ، ويتحدد اسم الزاوية في اسم الأسطح أو الجدران المكونة لها . انظر زاوية (Angle) ، انظر أيضاً خط ولادي (Neonatal line) ، وخط التحديد (Survey line) . | <b>line , blue = lead line</b>                                   | خط أزرق = خط رصاصي خط أزرق يوجد على اللثة في حالة الانسمام الرصاصي .                                  |
| <b>line , antero-post-fulcrum</b> خط ارتكاز أمامي خلفي في البدلة السنوية الجزئية النزوعة ، خط تخيلي للدوران ، من منطقة ارتكاز لأقصى سن داعمة وحشية إلى منطقة الوسادة خلف الرحوية .   | <b>lines , calcification = incremental lines = Retzius lines</b> | خطوط التكلس = خطوط التطبيق = خطوط ريتزيوس   |
| <b>line , ala-tragal = Camper's line</b> خط جناح وتدة الأذن ، خط الأذن الأنفي = خط كامبر الخط من الحافة السفلية لجناح الأنف إلى الحافة العلوية من وتدة الأذن .   | <b>line , Camper's = ala-tragus line</b>                         | خط كامبر = خط جناح وتدة الأذن   |
| <b>line , algesia</b> خط الألم   | <b>line , cervical</b>   | خط عنقي الخط المتكون بالملتقي المينائي الملاطي . انظر عنقي (Cervical) .                               |
|  | <b>line , clasp guide</b>  | خط الإرشاد إلى موقع المشبكة   |
|  | <b>line , condensing force</b>                                   | خط قوة الرص ، خط قوة الحشو  |
|  | <b>line , copper = copper line</b>                               | خط نحاسي خط مخضر أو خط أحمر على حافة اللثة ، يظهر في الانسمام بالنحاس .                               |
|  | <b>line , cross arch fulcrum</b>                                 | خط ارتكاز القوس المعترضة  |

(في البدلات السننية الجزئية النزوعة ذات الامتداد  
الوحشي): الخط الموصل لأقصى أسنان خلفية داعمة ،  
الذي تدور حوله البدلة السننية .

**line , curved** خط مُنحَن

**line , decalcification** خط زوال الكلس ، خط فقد التكلس

**line , external** خط خارجي

**line , external oblique** خط منحرف ظاهر = خط مائل خارجي

**line , facial = Camper's line** خط وجهي = خط كامبر

**line , finishing** خط الإنهاء  
(في تحضير الحفرة) : خط تحديد بين مادة السن المحضرة ،  
ومادة السن التي لم تمس بأدوات الحفر .

**line , force** خط القوة

**line , frame** خط هيكل

**line , fulcrum** خط الارتكاز العتلي  
خط وهمي ، تدور حوله البدلة السننية الجزئية النزوعة .

**line , gingival = gingival margin** خط لثوي = حافة لثوية

**line , guiding** خط الدلالة ، خط إرشادي

**lines , harmony** خطوط التوافق ، خطوط الانسجام

**line , high lip** خط الشفة العليا ، منحسر الشفة العليا

**line , imbrication** خط التراكم ، تغطية خط بآخر  
أحد الأتلام على سطح ميناء السن ، التي تحدد حواف  
خطوط ريتزوس في الميناء .

**line , incremental** خط التطبق ، خط ترسبي  
أحد الخطوط الفاصلة بين الطبقات ، التي تظهر التركيب  
الصفاتحي ، لميناء ، وعاج السن .

**line , inserting** خط الإدخال ، خط الإيلاج

**line , internal** خط داخلي ، خط باطني

**line , internal oblique** الخط المنحرف الباطن

**line , lead = blue line** الخط الرصاصي = الخط الأزرق  
خط مزرق على الحافة اللثوية ، يظهر في حالات التسمم  
بالرصاص .

**line , lip** خط الشفة ، منحسر الشفة ، خط ملتقى الشفتين

**line , low lip** خط الشفة السفلى ، منحسر الشفة السفلى

**line , median** الخط الأوسط ، الخط المتوسط

**line , mylohyoid =** الخط الضرسى اللامي ، الارتفاع الضرسى  
اللامي = الخط المنحرف الباطن  
ارتفاع مائل على السطح الداخلي للفك السفلي ، يمتد من  
الشعبة الصاعدة للفك إلى الذقن ، تنشأ منه العضلة  
الضرسية اللامية ، والعضلة البلعومية القابضة العلوية .

**line , nasal** الخط الأنفي  
خط أو أخذود مار من جناح الأنف إلى زاوية الفم على  
جانبي الوجه.

**line , nasobasilar = basinasal line** الخط القاعدي الأنفي

**line , nasolabial = nasolabial line** الخط الشفوي الأنفي  
خط يصل جناح الأنف مع زاوية الفم على نفس جانب  
الوجه .

**line , neonatal** خط ولادي  
أحد خطوط التطبق المتكونة في العاج وميناء السن داخل  
الرحم ، والتي تدل على تطور البنية السننية حتى وقت  
الولادة .

**line , occlusal** الخط الإطباق

**line , occlusion** خط الإطباق

**line of the mandible , oblique** الخط المائل للفك السفلي  
ارتفاع على السطح الخارجي للفك السفلي ، يمتد إلى  
أعلى من الحديبة الذقنية (Mental tubercle) حتى يصل إلى  
الحافة الأمامية للشعبة الصاعدة للفك السفلي .

**line of occlusion** خط الإطباق  
تنضيد الأسطح الإطباقية للأسنان في مستوى أفقي . انظر  
مستوى إطباق .  
مصطلح استعمال بواسطة أنجل (Angle) ، يعني الخط الذي  
يصل مناطق تلامس الأسنان عند الإطباق الطبيعي .

**line , retentive fulcrum** خط الارتكاز العتلي المثبت

**line , Schreger's** خط شريجر

**line , sharp** خط حاد

**line , skin** خط جلدي  
انظر خطوط جلدية (Skin lines) .

**line , smile = smile line** خط الابتسام  
انظر خط الشفة العلوي (High lip line) .

**line , stabilizing fulcrum** خط الارتكاز العتلي المستقر

**line , straight** خط مستقيم

**line , survey** خط المسح  
رسم خط بأداة تعليم على السن الداعمة بواسطة مسح  
وذلك لتعيين أقصى ارتفاع محيطي لهذه السن في  
المستوى الأفقي . انظر منطقة التقارب العنقي (Infrabulge) .

**line , vibrating** خط الاهتزاز ، خط الاتصال الحنكي  
1- خط وهمي عبر الحنك يفصل نسبياً بين النسيج المتحرك  
والنسيج غير المتحرك .  
2- أقصى جزء خلفي من منطقة السد الحنكي الخلفي .



**linea alba buccalis** خط خدي مبيّض ، خط شدي مبيّض  
خط تخين مبيض على المخاطية الشدية عند مستوى إطباق  
الأسنان ، يبدأ من زاوية الفم ويمتد حتى منطقة الأسنان  
الخلفية ؛ يعتقد أنه نتيجة رضخ خفيف .

**linear** خطي ، طولي  
متعلق بالخط أو بمائل الخط .

**linear distance** مسافة خطية ، مسافة طولية

**linear energy transfer = LET** انتقال الطاقة الخطي  
معدل فقد الطاقة الخطي عن طريق تأين الجزيء العابر  
لوسط الانتقال الخطي المنخفض للطاقة من مميزات أو  
خصائص الجزيئات ذات الكتلة المنخفضة مثل الإلكترونات ،  
والأشعة السينية ، وأشعة جاما .  
معدّل تحول الطاقة المنتقلة إلى وسط بواسطة جزيء  
مشحون بطاقة معينة لكل وحدة مسافة يعبرها الجزيء .

**linear gingival erythema** حمامى لثوية خطية

**liner** مُبطن ، بطانة

1- مادة توضع على الجدران الداخلية للحفرة لحماية ووقاية  
لب السن من التهيج بمواد الحشو؛ مثل الورنيشات أو  
المعلقات المائية من هيدروكسيد الكالسيوم في سيلولوز  
الميثيل أو محاليل راتينية في مُذيب عضوي . أو أكسيد  
الزنك في مُعلّق . المبطنات هي شكل من القواعد  
(Bases) قليلة الشخانة، إلا أن بعض المراجع تحدد  
تسميتها حسب ثخانتها ، فإذا بلغت ثخانتها 0,5 ميليمتر  
تُسمّى المُبطن (Liner) ، أما إذا زادت ثخانتها عن ذلك  
فُتُسمّى القاعدة (Base) . انظر أيضا مبطن الحفرة (Cavity  
liner) .

2- مادة مثل الأميانت (Asbestos) توضع في داخل حلقة  
الصب ؛ بطانة الأميانت (Asbestos liner) .

**liner , asbestos** بطانة الأميانت

**liner , casting ring** مبطن حلقة الصب

**liner , cavity** مُبطن الحفرة ، بطانة الحفرة

مادة تستعمل في طب الأسنان لحماية وعزل أنسجة السن  
بعد تجريف التسوس وقبل وضع الحشوة في الحفرة  
المحضرة .

**liner , waste can** مُبطن وعاء القمامة

**lines , accretion =** خطوط النمو = خطوط الترسيب ، خطوط

**incremental lines =** التطبيق = خطوط ريتزيوس

**Retzius lines**

**lines , Owen's contour** خطوط أوين التشكيلية

**lines , Retzius'** خطوط ريتزيوس ، خط التكلّس بالمينا  
لسان (لاتينية)

**lingua = tongue**  
**lingua fraenata = ankyloglossia** لجام اللسان = التصاق  
اللسان

**lingua geographica** لسان جغرافي  
تبّع ظهر اللسان مثل الخارطة .

**lingua nigra** لسان زنجي ، لسان أسود

**lingua plicata** شق اللسان ، اللسان المشقوق

**lingua villosa nigra = black tongue** لسان أسود مشعر  
تبّع صبغي أسود على اللسان يشتمل على حُليمات  
متضخمة وجراثيم .

**lingual = lingualis** لساني  
متعلق باللسان أو مُجاور أو ملاصق أو مقابل أو مواجه  
اللسان .

**lingual abscess** خراج لساني

**lingual angle** زاوية لسانية

أي زاوية متكوّنة من التقاء السطح اللساني للسن أو  
للحفرة المحضرة مع أي سطح آخر للسن أو للحفرة .

**lingual appliance** طبيقة لسانية

(في تقويم الأسنان) : طبيقة تقويمية تثبت بالسطح اللساني  
للأسنان .

**lingual arch** قوس لسانية

(في تقويم الأسنان) : طبيقة لتقويم الأسنان يتكون من  
قوس سلكية ذات قطر سميك متصلة بأطواق على الأسنان  
الخلفية ، وبمحاذاة الجهة الخنكية أو الجهة اللسانية للأسنان  
الموجودة . انظر طبيقة القوس اللسانية (Lingual arch  
appliance) .

**lingual artery = gustatory artery** = الشريان اللساني

الشريان التذوقي  
يغذي الغدة اللعابية تحت اللسانية ، واللسان ، واللوزتين ،  
ولسان المزمار ، يسمّى أيضا الشريان التذوقي (Gustatory  
artery) .

**lingual bar** عارضة لسانية ، قوس لسانية

واصلة كبرى توجد في الجهة اللسانية من القوس السنية  
تصل بين جزئين جانبيين أو أكثر من البدلة السنية الجزئية  
الزروعة .

واصلة كبرى لبدلة سنية جزئية سفلية ، توجد بين قاع الفم  
والحافة اللثوية .

**lingual block** تخدير إحصاري لساني ، تخدير ناي لساني

**lingual button = lingual cleat =** ، زُرُّ لساني = مهماز لساني ،  
**lingual lug** ، عروة لسانية ، مسك لساني = سناد لساني ،  
 مسكة لسانية  
 وصلة تقويمية توجد على الجهة اللسانية للسن ، يثبت بها  
 سلك أو خيط مرن .

**lingual cavity** حُفرة لسانية  
**lingual cleat = lingual button** مهماز لساني ، مسك  
 لساني = زُرُّ لساني  
 انظر زُرُّ لساني (Lingual button) .

**lingual connector** وصلة لسانية  
 توجد في الجهاز السني الجزئي السفلي .

**lingual contour** محيط لساني ، كفاف لساني  
**lingual cusp** حَدْبَة لسانية  
**lingual dovetail** دُكْب حمام لساني  
**lingual embrasure** مسافة لسانية ، نُغرة لسانية  
 فُرجة بين سنين تُنتفح باتجاه اللسان (Tongue) .

**lingual flange** جَنَاح لساني ، حافة لسانية  
 ذلك الجزء من جناح البدلة السنية السفلية الذي يشغل الحيز  
 المجاور للسان .

**lingual foramen** نُقْبة لسانية  
 منطقة نفوذية شعاعية تظهر في الصور الشعاعية أسفل  
 ذرى القواطع المركزية السفلية في منتصف الحديبة الذقنية  
 تمثل الثقب على السطح اللساني عند الخط المنصف للفك  
 السفلي .

**lingual fossa** جوف لساني ، حُفرة لسانية  
**lingual frenum** لجام لساني  
 انظر لجام (Frenum) .

**lingual goitre** دُرَّاق لساني  
 ورمٍ درقي في النهاية العلوية للقناة اللسانية الدرقية الأصلية  
 ، عند النهاية الخلفية لظهر اللسان .

**lingual groove** تَلَم لساني ، ميزاب لساني  
**lingual haemorrhoid** دوالي اللسان  
 ضخامة الأوردة عند قاعدة اللسان .

**lingual hematoma** الورم الدموي اللساني  
**lingual hemiatrophy** الضمور الشقي اللساني  
**lingual hemihypertrophy** الضخامة الشقية اللسانية  
**lingual laceration** تهتك اللسان  
**lingual lock** قُفل لساني ، حابس لساني  
 تعديل في السطح اللساني للسن أو عند تحضير الحفرة ،

بغرض زيادة التثبيت أو للمساعدة في رص وتكثيف  
 الحشوة النهائية .

**lingual lug =** عروة لسانية ، مسكة لسانية =  
**lingual button** زُرُّ لساني  
 انظر الزُرُّ اللساني (Lingual button) .

**lingual margin** حافة لسانية  
**lingual movement** حركة لسانية  
**lingual , Muscletransversus** عضلة مستعرضة لسانية  
**lingual , Muscleverticalis** عضلة عمودية لسانية  
**lingual muscles** عضلات لسانية  
 عضلات لسانية سفلية وعضلات لسانية علوية : عضلة  
 طولية سفلية وعضلة طولية علوية .  
 عضلات لسانية مستعرضة وعضلات لسانية رأسية : عضلة  
 لسانية مستعرضة وعضلة لسانية رأسية .  
 انظر جدول العضلات (Muscles) .

**lingual nerve** عَصَب لساني  
 يعصب مخاطية الجزء الأمامي من اللسان ، وقاع الفم ،  
 انظر جدول الأعصاب (Nerves) ، مدخل لساني  
 (Lingualis) .

**lingual occlusion** إطباق لساني  
**lingual opening** فتحة لسانية  
**lingual papilla** حُلَيْمة لسانية  
 أية حليلة من الحليمات التي توجد على ظهر اللسان .  
**lingual papillae** حُلَيْمات لسانية  
**lingual pit** وهدة لسانية  
**lingual plate = linguoplate** صفيحة لسانية  
 واصلة كبرى لبدلة سنية جزئية نزوعة تمتد لتلامس  
 الأسطح اللسانية للأسنان الأمامية ، وفي بعض الأحيان ،  
 الأسطح اللسانية للأسنان الخلفية .

**lingual plexus** ضفيرة لسانية  
 ضفيرة عصبية تحيط بالشريان اللساني .

**lingual quinsy = peritonsillar** التهاب اللوزتين التقيحي ،  
**abscess** خراج لوزي لساني = خراج حول اللوزة  
 التهاب تقيحي للعقد اللمفاوية في قاعدة اللسان .

**lingual raphe** التحام لساني ، أخدود لساني ، رفاء لساني  
 الشق الموجود على الخط الأوسط على ظهر اللسان موافقاً  
 للحاجز الليفي الذي يقسم اللسان إلى جزأين .

**lingual rest** سناد لساني ، مُرتكز لساني  
 امتداد معدني لهيكل البدلة السنية الجزئية النزوعة ، ينطبق

|  |  |
|--|--|
| على مرتكز لساني مُجهَّز أفقياً في السن الداعمة ، يعطي البدلة السنية الدعم والتثبيت غير المباشر .<br>مُرتكز إطباقِي يوجد على السطح اللساني للسن . | نقطة في النهاية العلوية للارتفاق الفكي السفلي على السطح اللساني .<br>أعلى نقطة عند التحام جزئي الفك السفلي من ناحية السطح اللساني له . |
| lingual restoration حَسوة لسانية   | lingualis = lingual لساني ، متعلق باللسان  |
| lingual retainers حَسوة بالسطح اللساني للسن .  | lingualis muscle عَضَلَة لسانية  |
| lingual septum مشبَّات لسانية  | lingually صوب اللسان ، في اتجاه اللسان ، نحو اللسان  |
| lingual retention تثبیت لساني  | linguiform لساني الشكل   |
| lingual septum حاجز لساني  | lingula لُسين ، يشبه اللسان الصغير   |
| lingual side جانب لساني  | بروز صغير من العظم يشبه اللسان ؛ ثقبَة الفك السفلي يحميها لُسين من العظم .   |
| lingual , sub تحت لساني  | lingula mandibulae لُسين الفك السفلي = شوكة سيكس   |
| lingual sulcus ثَلَم لساني ، ميزاب لساني ( لائينية )   | الطرف السفلي الحاد والرفيع من العظم عند الثقبَة السنية السفلية في الفك السفلي .  |
| lingual sulcus , medial ميزاب لساني أوسط ، أخدود لساني أوسط  | lingular لُسيني  |
| شق ضيق غير عميق على ظهر اللسان عند خط الوسط .  | متعلق باللسان (Lingula) .  |
| lingual sulcus , terminal أخدود لساني خلفي ، ثَلَم لساني خلفي  | linguo- (سابقة) لسان ، لساني   |
| شق ضيق ضحل على ظهر اللسان بين الجزء الأمامي من اللسان وجذره .  | باتجاه أو صوب اللسان أو قريب من اللسان .   |
| lingual surface سطح لساني  | لساني محوري  |
| أي سطح لعضو ما مجاور للسان .   | متعلق بالجدار اللساني والجدار المحوري في الجزء الإنسي أو الجزء الوحشي لحفرة جانبية إطباقية ؛ متعلق بالسطح اللساني والسطح المحوري .     |
| lingual thyroid = lingual goitre دراق لسانية   | linguoaxial angle زاوية لسانية محورية  |
| حالة تطورية نادرة للنسيج الدرقي عند السطح العلوي الخلفي من اللسان .  | زاوية خطية متكونة من التقاء الجدار اللساني والجدار المحوري لحفرة محضرة في السن .   |
| lingual thyroid glands عُدد درقية لسانية   | linguoxiingival لساني محوري لثوي   |
| lingual tonsil لوزة لسانية   | متعلق بالجدار اللساني والجدار المحوري والجدار اللثوي لحفرة مُحضرة في السن .  |
| مصطلح عام للعقد المكوّنة من الحويصلات اللسانية التي توجد عند الجزء البلعومي من ظهر اللسان .  | linguoxiingival angle زاوية لسانية محورية لثوية  |
| lingual traumatic ulcer, selfinduced القرحة الرضحية اللسانية ذاتية المنشأ  | زاوية نقطية تتكوّن من تلاقي الجدار اللساني والجدار المحوري والجدار اللثوي لحفرة مُحضرة في السن .                                       |
| lingual varicosities احتقان الأوردة اللسانية (دوال لسانية)   | linguocclusal = لساني إطباقِي ، لساني طاحن   |
| lingual version تحوّل لساني ، انقلاب لساني   | linguo-occlusal متعلق بالجدار اللساني والجدار الإطباقِي لحفرة مُحضرة في السن . متعلق بالسطح اللساني والسطح الطاحن للسن .               |
| تعني سوء وضع سن أو أكثر من سن في وضع لساني . انظر ميل لساني ، انحراف لساني (Linguocclusion) .  | linguocclusal angle = زاوية لسانية إطباقية ،   |
| lingual wall جدار لساني  | linguo-occlusal angle زاوية لسانية طاحنة   |
| جدار الحفرة السنية المواجه للسطح اللساني للسن .  | زاوية خطية متكونة من التقاء السطح اللساني والسطح الإطباقِي للسن .  |
| linguale نقطة لسانية (اللسيني)   |  |

|   |  |   |   |
|---|--|---|---|
| <b>linguocervical = linguoingival</b>   | لساني عُنُقِي = لساني لثوي               | <b>linguogingival ridge</b>   | الارتفاع اللثوي اللساني ،<br>الحرف اللساني اللثوي |
| متعلق بالجدار اللساني والجدار العُنُقِي لحفرة محضرة في السن . متعلق بالسطح اللساني والسطح العُنُقِي للسن .  |  | <b>linguoincisal</b>  | قاطع لساني  |
| <b>linguocervical angle =</b>   | الزاوية اللسانية العُنُقِيَّة = الزاوية  | متعلق بالسطح اللساني والحافة القاطعة لسن أمامية أو متعلق بجدار لساني وجدار قاطعي لحفرة في السن .  |   |
| <b>linguogingival angle</b>   | اللسانية اللثوية                         | <b>linguoincisal angle</b>  | زاوية قاطعة لسانية                                |
| زاوية خطية تتكون من تلاقي الجدار اللساني والجدار العُنُقِي لحفرة مُحضَّر في السن .  |  | زاوية خطية متكونة من التقاء السطح اللساني والسطح القاطع لحفرة محضرة .   |   |
| <b>linguocervical ridge</b>   | ارتفاع لساني عُنُقِي ، حيد لساني عُنُقِي | <b>linguolateral</b>  | جانبي لساني ، وحشي لساني                          |
| ارتفاع على السطح اللساني لسن أمامية قُرب عُنُق السن .   |  | <b>linguomaxillary</b>  | فكي علوي لساني                                    |
| <b>linguoclination</b>  | مِيل لساني ، انحراف لساني                | <b>linguomaxillary reflex</b>   | مُنْعَكس فكي لساني                                |
| مِيل السن في الاتجاه اللساني .  |  | <b>linguomesial</b>   | إنسي لساني  |
| <b>linguocclusion</b>   | إطباق لساني                              | متعلق بالسطح اللساني والسطح الإنسي للسن أو بالجدار اللساني والجدار الإنسي في الجزء الدرجي لحفرة جانبية إطباقية .                            |   |
| <b>linguodental</b>   | سني لساني                                | <b>linguomesial angle</b>   | الزاوية الإنسية اللسانية                          |
| 1- متعلق باللسان والأسنان .   |  | زاوية خطية متكونة من التقاء الجدار الإنسي والجدار اللساني لحفرة محضرة في السن أو التقاء السطح الإنسي والسطح اللساني للسن .                  |   |
| 2- صوت الكلام الذي يخرج بواسطة كل من اللسان والأسنان .  |  | <b>linguo-occlusal</b>  | لساني طاحن ، لساني إطباقِي                        |
| <b>linguodistal</b>   | وَحْشِي لساني                            | متعلق بالسطح الإطباقِي والسطح اللساني لرحى أو لسن ضاحكة أو لحفرة تشمل هذه الأسطح .  |   |
| 1- وحشي ، في اتجاه اللسان .   |  | <b>linguo-occlusion</b>   | إطباق لساني                                       |
| 2- متعلق بالسطح اللساني والسطح الوحشي للسن ، أو الجدار اللساني والجدار الوحشي في الجزء الدرجي من الحفرة الجانبية الإطباقية .                          |  | سوء إطباق ، يحدث فيه انزياح لسن أو للأسنان نحو اللسان .   |   |
| <b>linguodistal angle</b>   | زاوية لسانية وَحْشِيَّة                  | <b>linguopapillitis</b>   | التهاب الحليمات اللسانية                          |
| زاوية خطية متكونة من تلاقي الجدار اللساني والجدار الوحشي .  |  | التهاب وتقرح حليمات اللسان .  |   |
| <b>linguofacial</b>   | وَجْهِي لساني                            | <b>linguopacement</b>   | انزياح لساني ، انحراف لساني                       |
| <b>linguofacial trunk</b>   | جذع وَجْهِي لساني                        | انزياح أو انحراف السن عن وضعها الطبيعي باتجاه اللسان .  |   |
| الجزء المشترك الذي يتفرع منه الشريان الوجهي والشريان اللساني وهو ذاته متفرع من الشريان السباتي الظاهر .   |  | <b>linguoplate = lingual plate</b>  | الصفيحة اللسانية                                  |
| <b>linguogingival = linguocervical</b>  | لثوي لساني = عُنُقِي                     | واصلة كبرى لبدلة سنية جزئية نزوعة (متحركة) تمتد لتلامس الأسطح اللسانية للأسنان الأمامية ، وفي بعض الحالات الأسطح اللسانية للأسنان الخلفية . |   |
| 1- متعلق باللسان واللثة .   |  | <b>linguoproximal</b>   | مُلاصق لساني                                      |
| 2- متعلق بالجدار اللساني والجدار اللثوي للحفرة الإنسية أو الحفرة الوحشية أو الحفرة الجانبية القاطعة أو في الجزء الدرجي من الحفرة الجانبية الإطباقية . |  | <b>linguopulpal</b>   | لُبِّي لساني                                      |
| <b>linguogingival angle</b>   | زاوية لثوية لسانية                       | متعلق بالجدار اللساني والجدار اللبي لحفرة إطباقية أو للجزء الدرجي من حفرة جانبية إطباقية .  |   |
| زاوية خطية متكونة من التقاء الجدار اللثوي والجدار اللساني .   |  | <b>linguopulpal angle</b>   | زاوية لبية لسانية                                 |
| <b>linguogingival fissure</b>   | شَقٌّ لثوي لساني                         |   |   |
| <b>linguogingival groove</b>  | تَلَمٌّ لثوي لساني ، ميزاب لثوي لساني    |   |   |

|  |   |
|--|---|
| زاوية خطية تتكون من التقاء الجدار اللساني والجدار الليبي<br>حفرة محضرة في السن .   | <b>lip , double</b> شفة مزدوجة ، شفة مضاعفة<br>نسيج زائد مغطى بغشاء مخاطي يتكون أسفل الحافة<br>القرمزية للشفة .   |
| <b>linguotrite</b> ماسك اللسان ، قابض اللسان   | <b>lip fissure = hare-lip</b> شق الشفة = شفة الأرنب (علم)<br>شق خلقي في الشفة العليا .  |
| <b>linguoversion</b> تحويل لساني ، انحراف لساني ، ميل لساني<br>انزياح السن باتجاه اللسان في وضع غير اعتيادي .  | <b>lip function</b> عمل الشفة ، وظيفة الشفة   |
| <b>lining</b> 1- تبطين<br>تغطية الجدران الداخلية لحفرة مُحضرة .<br>2- مُبطن  | <b>lip furrow band =</b> الشريط الأحدودي الشفوي ، صفيحة<br><b>vestibular lamina</b> أهدود اللثة = الصفيحة الدهليزية   |
| مادة مبطنه ، تحتوي عادة على هيدروكسيد الكالسيوم ،<br>توضع على الجدران الداخلية للحفرة المحضرة لسد<br>القنوات العاجية وحماية اللب السني والمساعدة على نمو<br>العاج المرمم . انظر أيضا إسمنت أكسيد الزنك واليوجينول<br>(Zinc oxide-eugenol cement) وإسمنت فوسفات الزنك<br>(Zinc phosphate cement) .  | <b>lip , Hapsburg's</b> شفة هابسبورج<br>نموزائد في الشفة العليا حيث تصبح سميقة ، تصاحب<br>فك هابسبورج (Hapsburg's jaw) ويقال أنها مشابهة<br>للشفة المميزة لفكوك أفراد سلالة هابسبورج الحاكمة في<br>أمويبا (Hapsburg monarchs) . |
| <b>lining , cavity</b> تبطين الحفرة  | <b>lip , hare- = cleftlip</b> شفة أرنبية ، شق الشفة ، فلع الشفة<br>انظر فلع الشفة (Cleft lip) .   |
| <b>lining , denture</b> تبطين البدلة السنية  | <b>lip herpetic infection</b> عدوى الشفة الهربسية   |
| <b>lining membrane</b> غشاء مُبطن  | <b>lip incompetence</b> قصور الشفة ، عجز الشفة<br>وجود مسافة بين الشفة العليا والشفة السفلى نتيجة لنقص<br>الإتران العمودي للأسجة الرخوة والصلبة بالفك العلوي<br>والسفلي .   |
| <b>lining mucosa</b> مخاطية مُبطنه   | <b>lip , lateral cleft</b> فلع الشفة الجانبي  |
| <b>lining , protective</b> تبطين وقائي ، تبطين واق   | <b>lip line</b> خط الشفة<br>انظر خط الشفة العلوي (High lip line) .  |
| <b>lining , therapeutic</b> تبطين علاجي  | <b>lip line , high</b> خط الشفة العلوي<br>أقصى ارتفاع تصل إليه الشفة العلوية عند تأدية وظيفتها .  |
| <b>linkage</b> ارتباط  | <b>lip line , low</b> خط الشفة السفلي<br>1- أقصى وضع منخفض للشفة السفلية أثناء الابتسام أو<br>أثناء شد الشفة الإرادي .<br>2- أقصى وضع منخفض للشفة العلوية عند الراحة .  |
| <b>lip</b> شفة<br>1- الطية اللحمية المحيطة بالمدخل الخارجي للتجويف<br>الفموي .<br>2- بادئة توضع سابقة للكلمة ، وتعني شحم أو دهن .  | <b>lip , median cleft</b> فلع الشفة المتوسط<br>تملن الشفة ، فرط ميلانين الشفة   |
| <b>lip biting</b> عض الشفة   | <b>lip melanosis</b> ورم الشفة المختلط  |
| <b>lip bumper =</b> صاد الشفة = الطبقة الصادة للشفة ،<br><b>Lip bumper appliance</b> الطبقية الكابحة للشفة<br>نوع من الطبايق التقويمية ؛ جهاز وظيفي عضلي ، يؤثر<br>على الأسنان في القوس السنية العلوية أو السفلية فقط .<br>يثبت بالأسنان ويستخدم مقاومة الشفاء للجزء من الجهاز<br>المصمم لإزاحة الشفة عن وضع الراحة ، انظر الطبقة صادة<br>الشفة (Lip bumper appliance) . | <b>lip mixed tumour</b> قيلة الشفة المخاطية   |
| <b>lip carcinoma</b> سرطانة الشفة  | <b>lip mucocele</b> تصبغ الشفة  |
| <b>lip chancre</b> قرحة الشفة ، تقرح الشفة   | <b>lip pigmentation</b> وهدة الشفة  |
| <b>lip , cleft = hare-lip</b> فلع الشفة ، علم = شفة الأرنب<br>انظر فلع (Cleft) ، وكذلك فلع الشفة (Cleft-lip) .   | <b>lip pit</b> مُربل الشفة ، مُرم الشفة ، حاشي الشفة ،<br>مُبرز الشفة   |
| <b>lip congenital fistula</b> ناسور الشفة الولادي  | <b>lip plumper</b> تصنيع وبناء الجناح الشفوي للبدلة السنية أو للسدادة ،<br>لكي يعمل كدعامة للخدين والشفة ، ويحافظ على<br>وضعها الطبيعي .  |
| <b>lip contour</b> مُحيط الشفة ، كفاف الشفة  |   |

|                              |   |                    |   |
|------------------------------|---|--------------------|---|
| lip reading                  | قراءة الشفاه  | liquefaction       | تَمَيُّعٌ ، إِسَالَةٌ ، إِذَابَةٌ<br>التحول إلى الحالة السائلة .  |
|                              | قدرة الأفراد الصُّم على فهم الكلمات المنطوقة بملاحظة حركة الشفتين والعضلات الوجهية المصاحبة للنطق .   | liquid = fluid     | مائع = سائل   |
| lip shadow                   | ظل الشفة ، خيال الشفة   | lisp               | لُثْغَةٌ ، لُكْنَةٌ<br>تلفظ الأحرف بطريقة خاطئة كما في حالة حرف السين والزال .  |
| lip shave                    | حلق الشفة   | Liston's operation | عملية ليستون<br>نسبة إلى ر. ليستون ، R.Liston ، 1847-1794 ، جراح اسكتلندي .   |
|                              | طريقة أو أسلوب جراحي لإزالة الأنسجة الظهارية وتحت الظهارية للشفة نتيجة لتغيرات مرضية في هذه الأنسجة . |                    | عملية جراحية لاستئصال الفك العلوي .   |
| lip squamous cell carcinoma  | سرطانة الشفة حرشفية الخلايا   | lithiasis          | تَحَجَّرٌ ، تَشَكُّلُ الحِصَاةِ ، تَحْصِيّ<br>تكوّن الحصى داخل الجسم .  |
| lip trauma                   | رَضْحُ الشِّفَةِ  | litho-, lith-      | (سابقة) حِصَاةٌ ، قَلْحٌ  |
| lip traumatic ulcer          | قَرْحَةُ الشِّفَةِ الرُّضْحِيَّةِ   | liter = litre      | لتر = 1000 سم <sup>3</sup>  |
| lip ulceration               | تَقْرُحُ الشِّفَةِ  | litre = liter      | لتر = 1000 مل «1000 millilitres» = ديسيمتر مكعب (cubic decimetre) .   |
| lipase                       | ليباز   | litmus             | صبغة عباد الشمس<br>صبغة زرقاء إما أن تكون في محلول أو على ورق ماص ، تستعمل بغرض التحري عن حامضية أو قلوية السوائل ؛ تتحول صبغة عباد الشمس الزرقاء إلى الأحمر في الأحماض ولا يتغير لونها في القلويات . |
|                              | تفرز في العصارة البنكرياسية التي وتهضم الدهون لتكوّن الأحماض الدهنية والجلسيرول .                     | liver              | كَبِدٌ<br>عُدَّةٌ كبيرة حمراء داكنة توجد في المنطقة العلوية اليمنى من البطن تحت الحجاب الحاجز مباشرة . الوظائف الرئيسية للكبد هي :  |
| lipids                       | شُحُومٌ ، دَسَمٌ  |                    | 1- إفراز الصفراء (سائل أصفر يساعد على تحلل الدهون وهضمها) .   |
| lipo-                        | (سابقة) دهن ، شحم   |                    | 2- الصيانة والحفاظ على مكونات الدم .  |
| lipocyte                     | خلية دهنية ، كُرْبِيَّةٌ شَحْمِيَّةٌ  |                    | 3- تنظيم أيض الجسم .  |
| lipofibroma                  | وَرَمٌ ليفي شحمي  |                    | 4- تخزين وفترة الدم .   |
|                              | وَرَمٌ يشتمل على خليط من الأنسجة الدهنية والأنسجة الليفية .   | livid              | داكن ، داكن اللون ، مزرق اللون<br>بلون رصاصي ؛ أسود وأزرق متغير اللون ، كما يحدث نتيجة الاحتقان أو الكدمة ، حيث تتلون المنطقة بلون أسود أو رصاصي مُزْرَقٌ .   |
| lipogenesis                  | تَكَوُّنُ الشَّحْمِ   | Lizar's operation  | عملية ليزار<br>نسبة إلى ج. ليزار ، 1860-1787 ، جراح اسكتلندي .  |
| lipoid = lipoidal = lipoidic | شحماني  |                    | عملية جراحية لاستئصال الفك العلوي عن طريق قَطْعِ منحني يبدأ من زاوية الفم إلى العظم الوجني .  |
| lipoid metabolism            | استقلاب شحماني  |                    |   |
| lipoma                       | وَرَمٌ شحمي   |                    |   |
|                              | وَرَمٌ حميد يتكون من الأنسجة الشحمية المحتوية على خلايا دهنية ، يصيب أي مكان من الجسم .               |                    |   |
| lipomatoid                   | نظير الورم الدهني أو الشحمي ، شبيه بالورم الشحمي ، ورام شحمي  |                    |   |
| lipomatosis                  | فرط التجمع المرضي للدهون في أنسجة الجسم .   |                    |   |
| lipomatous                   | مصاب بالورم الشحمي ، متعلق بالورم الشحمي  |                    |   |
| lipometabolism               | استقلاب الشحم   |                    |   |
| ipomyoma                     | وَرَمٌ عَضَلِيٌّ شحمي   |                    |   |
|                              | وَرَمٌ يشتمل على خليط من نسيج دهني ونسيج عضلي .   |                    |   |
| liposarcoma                  | ساركومة شحمية   |                    |   |
|                              | وَرَمٌ خبيث نادر مكون من ورم شحمي .   |                    |   |
| lipostomy                    | انعدام الفم   |                    |   |

**load** حَمولة ، تَحْمِيل ، ثَقْل ، شِحنة

**load , occlusal** تَحْمِيل إطباقِي  
القوة الضاغطة على الأسطح الإطباقية للأسنان الخلفية أثناء المضغ .

**lobar** فَصِّي  
متعلق بالفص (Lobe) .

**lobar ducts** أفنية فصية

**lobe** 1 - فص  
جزء مستدير أو بروز من عضو ؛ محدد بحز أو تضيق .

2- انقسام بدئي تخليقي  
انقسام بدئي أثناء تكوّن تاج السن .

**lobe , frontal** فَص جَبْهِي

**lobe , occipital** فَص قَفْوِي ، فَص قَدَالِي

**lobe of ear** شحمة الأذن

**lobe , parietal** فَص جِدَارِي

**lobe , temporal** فَص صَدْغِي

**lobular** فَصِّي ، فُصِيصِي  
متعلق بالفصوص أو بالفصيصات .

**lobulated** مُفَصَّص ، ذُو فُصُوص  
مكوّن من فُصُوص أو فصيصات .

**lobule** فُصِيص  
فصّ صغير أو أحد أقسام الفص .

**local** موضعي  
غير منتشر ، مقتصر على منطقة واحدة فقط ، أو يُصيب جزءاً واحداً فقط . عكس عام ، شامل (General) .

**local anaemia** فقر دم موضعي

**local analgesia** تسكين موضعي  
إبطال الإحساس الموضعي بالألم .

**local analgesic cartridge** خرطوشة مُخدر موضعي  
قارورة زجاجية تحتوي على محلول مُخدر معقّم لاستعماله في محقنة الخرطوشة .

**local analgesic solution** محلول مخدر موضعي  
محلول يستعمل لمنع توصيل نبضات الألم من مستقبلات الألم في الأطراف العصبية قبل أن تصل إلى الدماغ ، يشتمل المحلول المخدر الموضعي على محلول رنجر (Ringer's solution) ، الذي يحتوي على 2/ أو 3/ ليجنوكاين (Lignocaine) ، أو بروكاين (Procaine) أو بريلوكاين (Prilocaine) ، مع كمية قليلة جداً من مضاد لنمو الجراثيم ، وأملاح معادلة ؛ ويمكن أن يحتوي على كمية قليلة من قابض للأوعية الدموية .

**local anaesthesia / local analgesia** تسكين موضعي أو تخدير موضعي أو  
تداخل كيميائي لتخدير أنسجة الجسم ، من أجل إجراء عملية جراحية مؤلمة ، بدون ألم . مصطلح تسكين وتخدير يستعملان بالتبادل بشكل دائم ، وهذا غير صحيح . التخدير الموضعي : هو الغياب الموضعي التام للإحساس والشعور ويشمل الألم ، والضغط ، والحرارة ، واللمس . أما التسكين الموضعي : فهو غياب الإحساس الموضعي بالألم فقط .

**local anaesthetics** مُخدّرات موضعية

**local complications** مُضاعفات موضعية ، اختلاطات موضعية

**local contra-indications** مُضادات استطباب موضعية ، موانع استعمال موضعية

**local factors** عوامل موضعية

**local indications** استطبابات موضعية

**local injection** 1- حقن موضعي  
2- حقنة موضعية

**local therapy** مُعالجة موضعية

**localization** تَوْضُوع

**localized** موضعي ، محصور ، مُستقر  
يحفظ داخل منطقة محدودة .

**localized alveolar osteitis = dry socket = septic socket** التهاب عظمي سنخي موضعي = سنخ جاف = سنخ عقن  
التهاب شديد الألم في سنخ السن بعد الخلع .

**localized gingival recession** انحسار اللثة الوضعي

**localized exposure** تَعَرُّض موضعي  
قياس الأشعة في منطقة من الجسم ، تكون في مسار الأشعة المباشرة .

**localized oral purpura** الفرورية الفموية الموضعية

**localizing** مُوَضِّع

**localizing impression** طبعة مُوَضِّعة ، طبعة جامعة

**location** مَوْقع ، مَرَكز ، مَوْضع ، مكان

**locator = localizer** مُوَضِّعة ، مُكتشف المَوْضع ، مُحدِّدة المَوْضع  
أداة تحدد الموضع الحقيقي لشيء ما مثل : إبرة مكسورة في النسيج .

**lock** 1- يَقْلُف  
2- قُفْل ، مَحْبَس

1- (في تقويم الأسنان) : أداة ذات لولب وجوزة توضع على القوس السلوكية لتحديد حركة السلك أو لتعمل كمرتكز أو كمهماز للأطواق المرنة ، أداة تستخدم في تقويم الأسنان لربط سلك الطليقة التقويمية بطوق مثبت على السن .

2- ذلك الجزء من الحفرة المحضرة في السن الذي يزيد من ثبات الحشوة .

**lock , bite** قفل العضة

أداة لتثبيت الارتفاعين الشمعيين للبدلة السنوية في وضعهما داخل الفم ، والمحافظة عليها في نفس الوضع أو في نفس العلاقة خارج الفم .

**locked bite** عضة مقلبة

تشابك الأسنان العلوية والسفلية مع بعضهما مما يحد من الحركة الفكية الجانبية أو يمنعها .

**locking tweezers** ملقط حابس ، ملقط ذو محبس

**locking bar** عارضة حابسة

عارضة معدنية ذات مسمار مُحلزن في طرفيها ، لتثبيت الجبائر السنوية المنفصلة في حالات كسور الفك . تتضمن العارضة الجبائر السنوية المنفصلة إلى بعضها لتصبح أجزاء العظم المكسورة وحدة واحدة بغرض التثام الكسر في وضعه الطبيعي .

**lockjaw = trismus = tetanus** فك مقل ، ضَرَز = تَكَرَز

مصطلح عام للتَكَرَز ، انظر تَكَرَز (Tetanus) ، وضرز (Trismus) .

**locomotor** حركي ، تحركي

**locomotor system** جهاز حركي

نظام يشتمل على العظام ، والمفاصل بالإضافة إلى الهيكل العضلي ، يختص بالحركة (Movement) .

**locular** كهفي ، ذو كهوف ، ذو فجوات ، ذو مساكين

متعلق بالفجوات أو يتميز بالفجوات .

**loculated** ذو فجوات ، ذو مساكين

مشمتمل على عدد من الفجوات .

**loculi** فجوات ، ذو مساكين

**loculus** فجوة ، مسكن (مفرد)

**loculus** فجوة ، كهف ، مسكن

(في التشريح) : فراغ أو فجوة صغيرة .

**logan's crown** تاج لوجان

نسبة إلى م. ل. لوجان ، MLogan ، 1844-1885 ، طبيب أسنان أمريكي .

تاج خَرَف ذو قاعدة مُقَعَّرة ، يثبت بالسن بواسطة وتد بلايني مخبوز في الخرف .

**Logan's bow** قوس لوجان

طريقة تستخدم في جراحة فلع الشفة بعد الخياطة ، لتثبيت جزئي الشفة للأمام حتى يلتئم الجرح على هذا الوضع ، ولمنع أي شد على الخياطة .

(لاحقة) علم ، مَبْحَث ، دراسة **-logy , -ology**

تشير إلى مجال دراسة أو موضوع علمي .

**long** طويل ، طُولاني ، طولي

**long axis** محور طُولاني ، محور طولي

**long cone** مخروط طويل ، قَمْع طويل

مصطلح يشير إلى الأجهزة الدالة على الوضع ، وباستخدام المخروط الطُولاني في أجهزة الأشعة يكون البعد البؤري للفيلم هو 16 بوصة أو أكثر .

**long cone technique** طريقة المخروط الطويل

انظر طريقة التوازي (Paralleling technique) .

**long- face syndrome** متلازمة الوجه الطويل

متلازمة وجهية قحفية (Craniofacial syndrome) ، تتميز بوجه طريل ورفيع وزيادة زاوية المستوى الفكي وعضة مفتوحة من سوء الإطباق وقصور الشفة (Lip incompetance) . يظن أنه ناتج جزئياً عن عدم كفاءة الممر الهوائي التنفسي .

**long-handled instrument** أداة طويلة المقبض

أداة ذات مقبض وساق ونصلة تتكون من قطعة معدنية واحدة .

**longer** أطول ، أكثر طولاً

**longissimus** طولي ، أطول (لاتينية)

**longissimus capitis muscle** عضلة طولية رأسية

تُطيل العمود الفقري ؛ تُسمّى أيضاً بالعضلة العُنُقِيَّة الخشائية ، انظر جدول العضلات (Muscles) .

**longissimus cervicalis muscle** عضلة طولية عُنُقِيَّة

تطيل العمود الشوكي ؛ تُسمّى أيضاً بعضلة مستعرضة (M.transversus colli) ،

**longitudinal** طولي ، طُولاني ، متطاول

**longitudinal axis** محور طُولاني

خط وهمي أمامي خلفي يمر خلال لُقمتي الفك السفلي يدور حوله الفك السفلي في حركة دورانية .

**longitudinal fibres** ألياف طولية

**longitudinal plane** مستوى طُولاني

انظر مستوى سهمي (Sagittal plane) .



|                          |   |                                  |   |
|--------------------------|---|----------------------------------|---|
| longitudinal lamellae    | صَفَائِح طَوَلِيَّة   | loop , wire                      | عُرْوَة سَلْكِيَّة  |
| longitudinal muscles     | عَضَلَات طَوَلَانِيَّة  | loose                            | 1- مُتَقَلِّقِل<br>2- سَائِب  |
|                          | زوج من العضلات الداخلية للسان ، تغيّر من شكله ؛ تُسمّى أيضاً عضلات لسانية ، انظر عضلة طولانية (Longitudinalis) .                      | loose teeth                      | أَسْنَان مُتَقَلِّقِلَة   |
| longitudinal section     | مَقْطَع طَوَلِي   | loosening                        | تَقَلُّقِل ، قَلْقَلَة  |
| longitudinalis           | طَوَلَانِي  | loosening , inlay                | تَقَلُّقِل الحَشْوَة المَصْبُوبَة   |
| longus                   | طَوِيل ( لَاتِينِيَّة )   | loosening , tooth                | تَقَلُّقِل السِّن   |
| longus capitis muscle    | عَضَلَة طَوَلِيَّة رَأْسِيَّة   | lophodont                        | قَنْزَعِي الأَسْنَان<br>أَسْنَان ذات تيجان في شكل ارتفاعات أو أعراف .   |
|                          | تتحكم في حركة الرأس والرقبة .   | loss                             | فَقْد ، ضِيَاع  |
| longus cervicis muscle = | عَضَلَة طَوَلِيَّة عُنُقِيَّة   | loss , connective tissue         | فَقْد النَسِيج الضَام   |
| M.Longus colli           |   | loss , tooth = tooth loss        | فَقْد السِّن  |
| longus colli muscle =    | عَضَلَة طَوَلِيَّة عُنُقِيَّة   | loss wax casting technique       | طَرِيقَة الصَّب بِفَقْد الشَّمْع  |
| M longus cervicis        |   |                                  | عَمَلِيَّة صَب ؛ يَتِم فِيهَا عَادَة عَمَل نَمُودَج من البلاستيك أو الشمع ، ثم طمره في مادة كاسية ، وبعد ذلك تتم إزالته بواسطة الحرارة ليبقي قالب ، ثم يصب داخله المعدن المنصهر . |
|                          | تساعد على ثني العمود الفقري ؛ تُسمّى أيضاً عضلة طولية عنقية (M.longus cervicis) .   | lotion                           | دَهُون  |
| loop                     | عُرْوَة   |                                  | مَحْلُول طَبِي يَسْتَعْمَل لَغَسَل أو لَعْمَل حَمَام أَجْزَاء الجِسْم الخَارِجِيَّة .   |
|                          | حلقة أو منحني في سلك قوسي تقوي .  | loupe                            | عَدْسَة مُكَبِّرَة  |
| loop , closing           | عُرْوَة إِغْلَاق  |                                  | عَدْسَة مُكَبِّرَة مَزْوَجَة التَحَدِّب .   |
|                          | عُرْوَة غَلَق فِي شَكْل دَبُوس شَعْرِي فِي السَلْك القُوسِي التَقْوِيْمِي تَسْتَعْمَل لِغَلَق المَسَافَات بَيْن الأَسْنَان .          | loupe , binocular                | عَدْسَة مُكَبِّرَة ثَنَائِيَّة العَيْن<br>مَجْمُوعَة من العَدْسَات المُكَبِّرَة مُرَكَّبَة فِي إِطَار النَظَارَة .  |
| loop , horizontal        | عُرْوَة أَفْقِيَّة  | low                              | مُنْخَفِض   |
|                          | عُرْوَة بِشَكْل حَرْف U فِي سَلْك قُوسِي تَقْوِيْمِي ، فِي مَسْتَوِي أَفْقِي ، تَسْتَعْمَل لِتَحْرِيك الأَسْنَان رَأْسِيَا .          | low fusing                       | مُنْخَفِض الذُوبَان ، مُنْخَفِض دَرَجَة الانصَهَار<br>ذو دَرَجَة حَرَارَة ذُوبَان مُنْخَفِضَة .   |
| loop , Ivy's             | عُرْوَة أَيْفِي   | low-fusing alloy = fusible alloy | خَلِيطَة ذات انصَهَار<br>مُنْخَفِض = خَلِيطَة صَهُورَة  |
| loop knife               | سَكِين ذات عُرْوَة  |                                  | خَلِيطَة مَكُونَة من القَصْدِير ، والبَزْمُوت ، والأَتِيمُون ، تنصهر عند درجة حرارة أقل من 100 درجة مئوية . وتستخدم في عمل النماذج والقوالب .                                     |
| loop , " L "             | عُرْوَة ذات شَكْل "L"   | low lip line                     | خَط الشِّفَة المُنْخَفِض  |
|                          | عُرْوَة بِشَكْل حَرْف L ، تَنَدْمِج مَكُونَاتِهَا الرَأْسِيَّة والأَفْقِيَّة فِي السَلْك القُوسِي التَقْوِيْمِي .                     |                                  | 1- أَخْفِض وَضْع لِلسِّفَة السِّفَلِيَّة أَثْنَاء الإِبْتِسَام .<br>2- أَخْفِض وَضْع لِلسِّفَة العُلُويَّة عِنْد الرَاحَة .   |
| loop matrix              | مَسْنَدَة ذات عُرْوَة   | low silver amalgam alloy         | خَلِيطَة الأَمْلِغَم مُنْخَفِضَة الفِضَّة<br>انظُر خَلِيطَة (Alloy) .   |
| loop , opening           | عُرْوَة فَتْح   | lower                            | أَسْفَل ، سُّفْلِي  |
|                          | عُرْوَة فَتْح بِشَكْل دَبُوس شَعْر تَسْتَعْمَل لِفَتْح المَسَافَات بَيْن الأَسْنَان .   | lower canine                     | نَاب سُّفْلِي   |
| loop , " T "             | عُرْوَة ذات شَكْل " T "   | lower central incisor            | قَاطِع مَرَكْزِي سُّفْلِي ، ثَنِيَّة سِّفَلِيَّة  |
|                          | عُرْوَة بِشَكْل حَرْف T ذات مَكُونِيْن أَفْقِيِيْن وَمَكُونٍ وَاحِدٍ رَأْسِي .  |                                  |   |
| loop , vertical          | عُرْوَة رَأْسِيَّة  |                                  |   |
|                          | عُرْوَة بِشَكْل حَرْف U فِي المَسْتَوِي الرَأْسِي فِي السَلْك القُوسِي التَقْوِيْمِي ، تَسْتَعْمَل لِتَحْرِيك الأَسْنَان أَفْقِيَاً . |                                  |   |

|   |  |
|---|--|
| lower cuspid                                | ناب سفلي   |
| lower dental arch                           | قوس سنية سفلية   |
| lower first bicuspid                        | ضاحك أول سفلي  |
| lower first molar                           | رحى أولى سفلية   |
| lower first premolar                        | ضاحك أول سفلي  |
| lower impression =<br>mandibular impression | طبعة سفلية = طبعة فكسية سفلية  |
|   | طبعة للفك السفلي أو للبنى السنية في الفك السفلي .  |
| lower jaw                                   | الفك السفلي  |
| lower lateral incisor                       | قاطع جانبي سفلي ، رباعية سفلية   |
| lower lip                                   | الشفة السفلية  |
| lower second bicuspid                       | ضاحك ثان سفلي  |
| lower second molar                          | رحى ثانية سفلية  |
| lower second premolar                       | ضاحك ثان سفلي  |
| lower third molar                           | رحى ثالثة سفلية  |
| lower wisdom tooth =<br>lower third molar   | ضرس العقل السفلي =<br>رحى ثالثة سفلية  |
| lozenge = troche                            | قُرص للمص (حلوة طبية)  |
|   | قرص ذو قاعدة سكرية (Sugar base) .  |
| lubb-dubb                                   | لُب-دُب  |
|   | مقطعان يمثلان صوتي القلب أثناء السمع . وصف لصوت القلب الطبيعي كما يسمع بواسطة سماعة الطبيب ؛ صوت (لُب) يتوافق مع انغلاق الصمّام المترالي والصمّام ثلاثي الشرف ، وصوت (دُب) مع انغلاق الصمّام الأورطي (الأبهرى) والصمّام الرئوي . |
| lubricant                                   | مُزَلِّق   |
|   | أية مادة أو إفراز ، تعمل كغطاء للسطح حيث تقلل الاحتكاك ، والحرارة أو التآكل ، والتمزق ، مثل الزيت أو الشحم .   |
| lubricating                                 | 1- تَزَلِّق ، تزلّيق<br>2- تشحيم ، تزييت   |
|   | استخدام الزيت أو الشحم لتسهيل الحركة .   |
| lubrication                                 | تزلّيق ، تشحيم ، تزييت   |
| Ludwig's angina                             | ذبحة لودفيج ، ذُبّاح لودفيج  |
|   | نسبة إلى و. ف. فون لودفيج ، W.F.von Ludwig ، 1865-1790 ، جراح ألماني .   |
|   | عدوى حادة مع تورّم ثنائي الجانب للمسافة تحت الفكسية العلوية ، والمسافة تحت اللسانية ، والمسافة تحت الذقنية ، ينتج عنها صعوبة في البلع والتنفس ؛ قد يؤدي إلى الوفاة بسبب انسداد مجرى الهواء .                                     |

|  |  |
|--|--|
| شكل نادر من أشكال التهاب الهلل الشديد يصيب قاع الفم ، ويمتد إلى البلعوم ، انظر التهاب الهلل (Cellulitis) . |  |
| luer   | محقنة زجاجية للأوردة وتحت الجلد  |
| luer fitting   | ملائمة المحقنة ، إحكام المحقنة   |
|  | محقنة ملائمة للإبر ، وتشتمل على بروز مخروطي من أنبوبة (ماسورة) المحقنة حيث يثبت فيه محور الإبرة .  |
| Luer's syringe   | محقنة لوير   |
|  | ( محقنة زجاجية ذات رأس معدني )   |
| lues = syphilis  | مرض الزهري المعدي  |
| luetie   | 1- مصاب بالزهري  |
|  | 2- نسبة للزهري   |
| lug = occlusal rest  | سناد ، مهماز = سناد طاحن   |
|  | بروز من طبقة تعويضية ينطبق على مرتكز محضر في سن داعمة ، يعمل للدعم والتثبيت .  |
| lug , clasp  | سناد المشبكة ، مهماز المشبكة   |
| lug , retentive  | سناد مثبت ، مهماز مثبت   |
| Luken's band   | رباط ليوكن ، طوق ليوكن   |
|  | رباط تثبت به المشابك على الجانب الخدي .  |
| lumen  | تجويف الأنبوب  |
|  | 1- تجويف أو فراغ داخل قناة أو أنبوب في التشريح ؛ تجويف لأنبوب مثل قناة أو شريان .  |
|  | 2- في النظام العالمي للوحدات : وحدة قياس التدفق الضيائي وتقاس باللومن (Lumen) وليس بالواط (Watt) ويساوي شمعة عيارية .  |
| luminescence   | لمعان ، نورانية  |
|  | ظاهرة ، حيث يؤدي امتصاص الأشعة الأولى بواسطة المادة إلى انبعاث الضوء .   |
| lumpy jaw = actinomycosis  | فك أكتل = داء الشعيات  |
|  | انظر داء الشعيات (Actinomycosis) .   |
| lung   | رئة  |
|  | أحد عضوين مخروطيين ، يتكون من أنابيب هوائية في نهايتها أسناخ ، تملأ أغلب التجويف الصدري ، وتتصل الرئة بالهواء الخارجي عن طريق الشعب الهوائية ، والرغامى ، والبلعوم الأنفي ، والأنف ، والفم . |
| lung abscess   | خُراج الرئة  |
| lung tuberculosis  | سل الرئة ، سل رئوي   |
| lupus  | الدُّبّة   |
| lupus erythematosus  | الدُّبّة الحمامية  |
|  | مرض التهابي متعلق بالمناعة الذاتية ، يصيب النسيج الضام   |

والأوعية الدموية ؛ ويأخذ أشكالاً مختلفة ، يحدث بعضها إصابات وجهية وفموية .

**lupus vulgaris** ذئبة شائعة

نوع من تدرن الجلد وتحت الجلد الحاد ، شائع الحدوث ، يتميز بعقيدات بنبة حمراء مع تقرحات وتندب ؛ يُصيب الوجه وقد يصيب مخاطية الفم أيضاً .

**lute** طين ، ملاط ، صلصال

1- يستخدم للتثبيت المؤقت لأجزاء البدلة السنية النزوعة على نموذج العمل بواسطة مواد أخرى ؛ قبل انطماره الدائم بالراتين الأكريليكي .  
2- طين يُستعمل في الطب لعزل المفاصل عن الماء .

**luting** لصق ، إلصاق

1- ربط عُرض بغرض بواسطة الشمع .  
2- استخدام مادة شبيهة بالإسمنت لسد الفراغ بين شيئين ، مثل التاج على السن .

**luting agent** وسيط لاصق

نوع من الإسمنت ذي الذرات الدقيقة ، يستعمل في لصق الحشوات المصبوبة والتيجان ، والجسور والأطواق التقيومية ، إلخ .

**lux** لوكس ، وحدة إضاءة

وحدة إضاءة تعادل اللومن الواحد في المتر المربع ؛ إحدى وحدات النظام العالمي للوحدات لشدة الإضاءة .

**luxate** يخلع ، يحل المفصل

**luxated** منخلع

**luxated teeth** أسنان منخلعة

**luxation = dislocation** 1- خلع

انفصال أو انخلاع السن من السنخ بسبب إصابة أو رضح أو مرض .

2- خلع المفصل ، انخلاع المفصل

تحرك المفصل عن مكانه الطبيعي .

**luxation , dental** خلع سنني

عملية تقلقل السن بواسطة الرافعة السنية قبل قلعها بالملقط .

**luxation, teeth** خلع الأسنان

تقلقل الأسنان بواسطة إصابة رضحية .

**luxation , TMJ** انخلاع المفصل الفكي الصدغي

خلع المفصل الفكي الصدغي ، الذي يؤدي إلى عدم القدرة على إغلاق الفك السفلي .

**lycostoma = cleft palate** فم الذئب = فلع الحنك ،

الحنك المشقوق

لمف ، السائل اللمفي

سائل صاف يوجد في الأوعية اللمفية ، يرشح من الأنسجة والدم ، ويحمل بروتينات الدم من الكبد ، والدهون من الأمعاء الدقيقة والمستضدات ، والخلايا اللمفاوية ، وسائل الأنسجة الزائد خلال جهاز الجسم .

**lymph gland = lymph node** ، عُدة لمفية = عُقدة لمفية ، عُجيرة لمفية

أعضاء توجد في جميع أنحاء الجسم ، تحتوي على نسيج لمفي ، تعمل خلاياها كمرشحات (Filters) لإزالة الجراثيم والأجسام الغريبة الأخرى عن طريق التهامها . تنتج الغدد اللمفية الخلايا اللمفية التي تتعامل مع الحالات الالتهابية المزمنة وتعطي مناعة ضد بعض الأمراض ، وتقوم الغدد اللمفية بتخزين الدهون وتدمير خلايا الدم الحمراء التالفة .

**lymph node** عُقدة لمفاوية ، عُجيرة لمفية

إحدى أعضاء الترشيح الصغيرة الكثيرة ، التي تتواجد في تجمعات على مسار الأوعية اللمفاوية ويصرف من خلالها اللمف وتنتج الخلايا اللمفاوية .

**lymph vessels** أوعية اللمف ، الأوعية اللمفاوية

**lymphadenitis** التهاب الغدد اللمفية

التهاب العقد اللمفاوية .

**lymphadenoma =** الورم الغدي اللمفي = مرض هودجكن

**Hodgkin's disease**

**lymphadenopathy** اعتلال العقد اللمفية ، تضخم العقد اللمفية

أي مرض يصيب الغدد اللمفية مسبباً تغير النسيج الطبيعي أو تضخم الغدد اللمفية ؛ غالباً ما يستخدم هذا المصطلح لوصف علامات التورم والتألم بالضغط على الغدد اللمفية أثناء الفحص التشخيصي .

**lymphangioendothelioma =** الورم البطاني اللمفي الوعائي =

**lymphendothelioma** ورم بطاني لمفي

نوع من الورم الوعائي اللمفي مع كثرة الخلايا البطانية.

**lymphangioma** ورم وعائي لمفي ، ورم عرقني لمفي

ورم حميد للأنسجة اللمفية مكون من أوعية لمفية حديثة التكوين .

**lymphangioma , capillary** ورم وعائي لمفي شعري

نوع من الورم الوعائي اللمفي يتكون من أوعية لمفية صغيرة تصيب منطقة الرأس والرقبة.

**lymphangioma , cavernous** ورم وعائي لمفي كهفي ، ورم

**lymphangioma cavernosum** عرقني لمفي كهفي

نوع من الورم الوعائي اللمفي يتكون من مساحات لمفية

كهفية ؛ وهو أكثر الأنواع شيوعاً للورم الوعائي اللمفي ، يحدث عادة في اللسان والمخاطية الشدية والحناك .

**lymphangioma , cystic** ، ورم وعائي لمفي كيسى ،  
**lymphangioma cysticum** ورم عرقى لمفي كيسى  
 نمو كيسي يحتوي على مادة لمفية ؛ ويوجد في الرقبة ، وهو أكثر شيوعاً في الأطفال من البالغين .

**lymphangioma , simple** ، ورم وعائي لمفي بسيط ،  
 ورم عرقى لمفي بسيط

**lymphangiosarcoma** ساركومة لمفية وعائية  
 ورم بطاني لمفي وعائي خبيث .

**lymphangitis** التهاب الأوعية اللمفية  
 التهاب الأوعية اللمفية .

**lymphatic** لمفي ، لمفاوي  
 1- متعلق باللمف (Lymph) .  
 2- أحد الأوعية المحتوية على اللمف .

**lymphatic portion** جزء لمفاوي  
**lymphatic system** الجهاز اللمفي ، الجهاز اللمفاوي  
 يشتمل على الغدد اللمفية المكونة من النسيج اللمفي والأوعية اللمفية ، تحتوي المسافات النسيجية على السائل النسيجي المحمل بالمواد المغذية لخلايا النسيج ، يعود السائل إما مباشرة إلى الدم أو بطريق غير مباشر إلى الدم عن طريق الجهاز اللمفي من خلال الأوعية اللمفية الرئيسية أو القنوات اللمفية ، وتعمل الغدد اللمفية كمرشحات لإزالة الخلايا الجرثومية والخلايا الورمية .

**lymphatic vessels** أوعية لمفية  
**lympho-** (سابقة) لف ، سائل لمفي ، جهاز لمفي  
**lymphocyte** خلية لمفية ، كُرْبَة لمفية  
 خلية دم بيضاء وحيدة النواة ذات سيتوبلازم شفاف غير مُحَبَّب تُنتج بواسطة العقد اللمفية ؛ وهي الخلايا الرئيسية التي تدخل في التفاعلات المناعية ، وتكون المسؤولة عن المناعة ضد الأمراض . تصل كميتها إلى نحو 30% من مجموع الخلايا البيض ويكون حجمها عادة في مثل حجم كريات الدم الحمراء وهي أصغر الخلايا البيضاء حجماً ، تشغل النواة شبه الكروية معظم الخلية .

**lymphoepithelial cyst** الكيسة الظهارية اللمفاوية  
 تظهر عادة على شكل تورم كيسي صغير أصفر اللون متحرك بدون أعراض يتواجد في قاع الفم أو بطن اللسان ، وقد يكون نسيجاً لمفاوياً فموياً بسيطاً ، وهي من الآفات نادرة الحدوث .

**lymphoepithelioma** ورم ظهاري لمفي  
 نوع من السرطانة حرشفية الخلايا يصيب اللوزتين والبلعوم ؛ ورم كشمي (Anaplastic tumour) يحتوي على خلايا لمفية وأنسجة سرطانية .

**lymphogranuloma = Hodgkin's disease** ورم لمفي حُبسي = مرض هودجكن  
**lymphogranuloma venereum** ورم حُبسي لمفي منقول جنسياً  
 لمفاني  
 شبيه اللمف أو الخلايا اللمفية .

**lymphoid** نسيج لمفاني  
 نسيج يوجد في الغدد اللمفية التي تنتج الخلايا اللمفية .

**lymphoid tissue** خلايا جوّالة لمفوانية ، خلايا متحركة تحولية الشكل  
**lymphoid wandering cells** ورم لمفي ، ورم لمفاوي ، لمفومة  
 أي ورم يتكون من نسيج لمفاني . مصطلح عام لمجموعة من الأورام الحديثة التي تنشأ من الخلايا القاعدية للنسيج اللمفاني .

**lymphoma** ورم لمفي خبيث  
 يشبه اللمفومة ، شبيه الورم اللمفي ورم نظير الورم اللمفي .

**lymphoma , malignant** التهاب البلعوم العقدي الليمفي  
**lymphomatoid** داء الأورام اللمفية ، ورم لمفي منتشر  
**lymphonodular pharyngitis** متعلق بالورم اللمفي ، لمفومي  
**lymphomatosis** مماثل أو متعلق بالورم اللمفي .  
**lymphomatous** التهاب البلعوم العقدي اللمفي  
**lymphonodular pharyngitis** يحدث نتيجة للإصابة بعدوى الفيروسات الكوكسائية المرتبط بالسلسلة A10 ، مشابه للذباح الهريسي ، يتميز بحمي وحطاطات صغيرة (2-5 ملم) متعددة ومصفرة تتواجد على الحناك الرخو والبلعوم الفموي .

**lymphopathia = lymphopathy** اعتلال لمفي ، مرض لمفي ، داء لمفاوي  
**lymphosarcoma** ساركومة لمفاوية  
 ورم خبيث من اللحمية المتوسطة مع تكاثر الخلايا اللمفية .

**Lyon forceps** ملقط لايون ، كَلَابَة لايون ، مقراض لايون  
 نسبة إلى ج. أ. لايون ، JALYon ، 1882 - 1955 ، طبيب أمريكي .

ملقط للعظم ذو فكوك غليظة ، يستخدم في استئصال  
عظم الفك العلوي .  
lys- , lysi- , lyso- (سابقة) مُحلّل ، انحلال ، حلّ ،  
مذيب ، تخثير  
lysine ليسزين  
حمض أميني .

انحلال ، تحلل  
ذوّبان المواد الخلووية بواسطة مادة كيميائية أو مادة طبيعية أو  
إنزيمات إلخ .  
lysozyme ليزوزيم  
بروتين أساسي يوجد في اللعاب والدموع إلخ .  
lyssa = lingual septum حاجز لساني ، حاجز اللسان  
lytic حالّ ، انحلالي  
متعلق بالانحلال (Lysis) .



|  |   |
|--|---|
| m = mane = in the morning                      | [مختصر] في الصباح<br>تستعمل في كتابة الوصفة الطبية .                      |
| man = mane = in the morning                    | في الصباح<br>تستعمل في كتابة الوصفة الطبية .                              |
| m = metre                                      | رمز المتر<br>وُحدة قياس أطوال .   |
| M = permanent molar                            | [مختصر] ، رحي ، ضرس طاحن  |
| misc = mix                                     | مَزَج ، خلط ، يمزج<br>تستعمل في كتابة الوصفة الطبية .                     |
| MB = mesiobuccal                               | [مختصر] شُدقي إنسي  |
| MBO = mesiobucco-occlusal                      | [مختصر] إطباقِي شُدقي إنسي  |
| MBP = mesiobuccopalatal                        | [مختصر] حَنكي شُدقي إنسي =<br>= mesiobuccopulpal لُبي شُدقي إنسي          |
| MC = mesiocervical                             | [مختصر] عُنقي إنسي  |
| MD = mesiodistal                               | [مختصر] وحشي إنسي   |
| M et sig = misce et signa =<br>mix and label   | أَمزج ، أخلط ( لاتينية )<br>تستعمل في كتابة الوصفة الطبية .               |
| M ft = Mistura fiat =<br>let a mixture be made | عَمَل مَزِج ، عَمَل خَلِيط ( لاتينية )<br>تستعمل في كتابة الوصفة الطبية . |
| MG = mesioingival                              | [مختصر] لِثوي إنسي  |
| mg = milligram                                 | رمز مجم   |
| MI = mesioincisal                              | [مختصر] قاطعي إنسي  |
| MID = mesioincisodistal                        | [مختصر] وحشي قاطعي إنسي   |
| mil = millilitre                               | رمز مل  |
| mist = mistura = a mixture                     | مَزِج ، خَلِيط ( لاتينية )<br>تستعمل في كتابة الوصفة الطبية .             |
| ML = mesiolingual                              | [مختصر] لِساني إنسي   |
| ml = millilitre                                | رمز مل  |
| Mla = mesiolabial                              | [مختصر] شَفوي إنسي  |
| MLI = mesiolinguoincisal                       | [مختصر] قاطعي لِساني إنسي   |
| MLaI = mesiolabioincisal                       | [مختصر] قاطعي شَفوي إنسي  |
| MLP = mesiolinguopulpal                        | [مختصر] لُبي لِساني إنسي  |
| MLaP = mesiolabiopulpal                        | [مختصر] لُبي شَفوي إنسي   |
| mm = millimetre                                | رمز مل  |
| MO = mesio-occlusal                            | رمز إطباقِي إنسي  |

|                                 |   |
|---------------------------------|---|
| MOD = mesio-occlusodistal       | [مختصر] وحشي إطباقِي إنسي   |
| Mod praesc = modo praescripto = | كما هو مبين (لاتينية) ،<br>in the manner directed كما هو موصوف<br>اختصار بالطريقة المبينة أو الموصوفة ؛ تستعمل في كتابة الوصفة<br>الطبية .  |
| Mor sol = more solito =         | كالعتاد ( لاتينية )   |
| in the usual way                | اختصار بالطريقة المعتادة تستعمل في كتابة الوصفة الطبية.   |
| MP = mesiopulpal                | [مختصر] لُبي إنسي   |
| macerate                        | يُعَطَّن  |
| maceration                      | تُعَطَّن ، تعطين<br>تلين بغمسها في سائل .   |
| macerative                      | مُعَطَّن  |
| machine                         | آلة   |
| machine , centrifugal casting   | آلة الصب النابذة  |
| machine , dental                | آلة سنية  |
| Mackenzie's syndrome            | متلازمة ماكينزي<br>نسبة إلى السير س .ماكينزي ، Sir SMackenzie ،<br>1909-1844 ، طبيب إنجليزي.<br>شلل يصيب اللسان ، والحنجك الرخو ، والطيات الصوتية<br>في جانب واحد .                         |
| Mack's crown                    | تاج ماك<br>نسبة إلى س .هـ .ماك ، CHMack ، قبل 1872 ، طبيب<br>أسنان أمريكي.<br>تاج خَزَفِي مُجَوَّف يثبت في مكانه على السن بواسطة إ<br>لصاقه بإسمنت على دبابيس لولبية تثبت داخل قناة الجذر . |
| macrencephaly                   | كبر الرأس   |
| macro-                          | (سابقة) كبر ، كبير ، ضخم ، ضخامة  |
| macroblast                      | أرومة كبروية<br>منوأة كبيرة .   |
| macroblepharia                  | ضخامة الجفن<br>حالة ضخامة جفن العين غير الطبيعية أو الشاذة .  |
| macrocephalia = macrocephaly    | ضخامة الرأس   |
| macrocephalic = macrocephalous  | ضخم الرأس<br>ذو رأس كبير شاذ .  |
| macrocephalous = macrocephalic  | ضخم الرأس   |
| macrocephaly                    | ضخامة الرأس   |

**macrocheilia = macrochilia** ضخامة الشفتين  
شفافة ضخمة بشكل غير طبيعي ؛ ضخامة الشفاه من منشأ خلقي عادة .

**macrocheilitis** التهاب الشفة الغليظة  
تورم والتهاب الشفتين بسبب جرثومي .

**macrocrania** ضخامة الجمجمة

**macrocyte** كرية حمراء كبروية

**macrocytosis** كثرة الخلايا العملاقة

**macrodont = macrodontic** ضخم الأسنان

**macrodontia = macrodontism** ضخامة الأسنان  
عيب نمائي ينتج عنه حجم غير طبيعي لسن أو أكثر من سن ؛ ضخامة الأسنان .

**macrodontic = macrodont** ضخم الأسنان

**macrodontism = megalodontia** ضخامة الأسنان

**macrogingivae** ضخامة اللثة  
1 - فرط التنسج اللثوي (Gingival hyperplasia) .  
2 - التليف اللثوي المنتشر (Gingival fibromatosis) .

**macrogingival** كبر اللثة ، غلظ اللثة

**macro glossia** ضخامة اللسان  
عيب نمائي أو حالة مرضية ينتج عنها فرط نمو اللسان أي ضخامة اللسان الشاذة .

**macrognathia = macrognathism** ضخامة الفك ، الفقم  
فرط نمو الفك العلوي أو الفك السفلي أو كليهما معاً .

**macrognathic** ضخم الفك

**macrognathism = macrognathia** ضخامة الفك

**macrognathus = megagnathus** ضخم الفك ، كبير الفك

**macrolabia = macrocheilia** ضخامة الشفتين

**macromolecul** جُزيء كبير

**macrophage = macrophagus** بلعم  
خلية بلعمية متحركة ذات نواة وحيدة كبيرة ، من خلايا الجهاز الشبكي البطاني (Reticulo-endothelial system) ، يزداد عددها في أية منطقة التهابية .

**macrophage system =** الجملة البلعمية = الجهاز الشبكي  
**reticulo-endothelial system** البطاني  
انظر جهاز شبكي بطاني (Reticulo-endothelial system) .

**macroplasia = macroplastia** ضخامة التنسج  
نمو غير طبيعي أو تضخم نسيج أو عضو ما في الجسم .

**macroprosopia** كبير الوجه ، ضخامة الوجه

**macroprosopus** كبير الوجه ، ضخم الوجه

**macroscopic = macroscopical** عياني ، يُرى بالعين المجردة  
يمكن مشاهدته بالعين المجردة أي بدون مساعدة المجهر .

**macroscopy** مشاهدة عيانية ، فحص عياني ،  
فحص بالعين المجردة

**macrosis** تضخم ، كبر الحجم ، فرط النمو ، زيادة النمو

**macrostoma = macrostomia** كبر الفم ، عظم الفم ،  
اتساع الفم ، الفوَّغ ، الفوَّه

**macrostomia = macrostoma** الشَّدق  
فم كبير شاذ ؛ اتساع الفم ثنائي الجانب أو وحيد الجانب .

**macrostructure** ضخامة البنية ، كبر البناء ، ضخامة  
التركيب البنوي ، ذو بنية كبيرة

**macrostructural** كبير التركيب ، كبير البنية ، ضخم البنية

**macrotome** مقطع كبير

**macrotooth** سن ضخمة ، سن كبيرة  
سن ذات حجم كبير عن الطبيعي .

**MacSpadden's compactor** مكثف ماك سبادن ، أداة  
رص ماك سبادن  
انظر مكثف ، أداة رص (Compactor) .

**macula** بقعة  
الجمع : بقع (Maculae) انظر بقعة (Macule) .

**macular** بقعي ، لُطَاحِي ، مُبَقَّع ، مُنْقَط  
متعلق بالبقع أو يتميز بها .

**maculate** مَبَقَّع ، مُلَطَّح ، أَبَقَع

**maculation** 1- تَبَقُّع ، تَلَطُّح  
2- نمو البقع أو اللطاخة

**macule = macula** بقعة  
بقعة أو باقعة أو طفح ملون لا يعلو عن سطح الجلد .

**macule , oral melanotic** بقعة ميلانينية فموية  
لُطَخة صغيرة ملونة محدودة ومنعزلة قد تتواجد على  
الشفة السفلية أو اللثة أو المخاطية الشَّدقية أو الحنك  
الصلب .

**maculopapular** بقعي حطاطي ، لُطَخي حطاطي  
لها مميزات كل من البقعة والحطاطة.

**mad** مَعْتَوَه ، مَجْنُون

**madescent** مُرْطَب ، مَبَلَّل ، مُنْدَى

**madidans** مخضَل

**magenta** أَرْجَوَانِي  
لون أحمر ضارب إلى الزرقة .

**magenta tongue** لسان أَرْجَوَانِي  
التهاب اللسان المصاحب لنقص فيتامين B2 .



|                                    |  |   |
|------------------------------------|--|---|
| Magill's band                      | طوق ماجيل ، شريط ماجيل   | أي شيء مصمم للمحافظة على غرض ما بحالته الحاضرة ، أو للمحافظة على علاقة الأشياء فيما بينها .   |
|                                    | نسبة إلى و ، أ . ماجيل ، WENagill قبل 1871 ، طبيب أسنان أمريكي .   | حافضة المسافة   |
|                                    | طوق أملس يلصق ويثبت على السن ويستخدم لتثبيت قوس موسعة أو أية طبقة تقويمية أخرى .   | maintainer , space  |
| Magill's forceps                   | ملقط ماجيل   | طبقة تقويمية سلبية ، تستخدم لمنع الازدحام المفرط للأسنان أو انغلاق المسافة التي تَبزغ فيها السن ؛ قد تكون حافضة مسافة ثابتة أو حافضة مسافة نزوعة أو حافضة مسافة ثابتة نزوعة أي يمكن نزعها بواسطة طبيب الأسنان فقط . |
|                                    | ملقط صُمم خصيصاً لتسهيل التنبيب داخل القصبة الهوائية .   | maintenance   |
| Magitot's disease =                | مرض ماجيتو = تآكل ماحول السن ،   | 1- رئيسي  |
| periodontoclasia                   | تآكل الأنسجة الداعمة ، الرُعَال  | 2- كبير   |
|                                    | نسبة إلى إ . ماجيتو ، E.Magitot ، 1871-1871 ، طبيب أسنان فرنسي .   | وَصلة رئيسية  |
| magma                              | صُهارة   | major connector   |
|                                    | 1- عجينة أو كتلة لينة غير متبلرة .   | عارضه رئيسية أو صفيحة رئيسية تصل بين سرجي البدلة السنوية الجزئية النزوعة . أيضاً تسمى عارضة (Bar) .   |
|                                    | 2- (في الصيدلة) : معلق لراسب في الماء .  | major salivary glands   |
| magnet                             | مَغْنِطِيس ، مَغْنِطِيس  | عُدَدَ لُعَابِيَّة كَبِيرَة   |
| magnetic                           | مُغْنِط ، مَغْنِطِيس ، مَغْنِطِيسِي  | العُدَد تحت اللسانية الكبيرة  |
| magnetic attraction                | تَجَادُْب مَغْنِطِيسِي   | makro- = macro-   |
| magnetic disc                      | قُرْص مَغْنِطِيسِي   | mal-  |
| magnetic force                     | قوة مَغْنِطِيسِيَّة  | 1- (سابقة) كبير ، عظيم ، ضخم  |
| magnetic repulsion                 | تَنَافِر مَغْنِطِيسِي  | 2- (سابقة) خطأ ، سوء  |
| magnetic resonance imaging = MRI   | التصوير بالرنين المغناطيسي   | 2- مُرْض ، آفَة ، داء   |
|                                    | نوع من التصوير الشعاعي التشخيصي باستخدام الطاقة المغناطيسية الكهربائية لتكوين صورة للنسيج الرخو ، والجهاز العصبي المركزي ، والأجهزة العضلية الهيكلية . | 1- خَدَّ ، وَجَنَة  |
| magnetism                          | مَغْنِطِيسِيَّة ، مَغْنِطِيسِيَّة  | 2- عَظْم الخد ، عظم الوجنة  |
| magnetization                      | مَغْنِطَة ، تَمَغْنِط  | malabsorption   |
| magnification                      | تَكْبِير ، تَعْظِيم  | سوء الامتصاص  |
|                                    | تكبير في حجم الصورة بعدسة مكبرة ، كما في المجهر .  | لين ، تَلَيِّن ، رَخَاوَة ، لَدَانَة ، لِيُونَة   |
| magnifier                          | مُكَبِّر ، مُعْظِم ، مُكَبِّرَة  | تلين مرضي للأنسجة أو لأجزاء أخرى .  |
| magnifier , loupe                  | عَدَسَة مُكَبِّرَة   | لين العظام  |
| magnifier , telesight              | مُكَبِّرَة مَقْرَبَة   | لين ، طَّرِي ، لَدَن ، رَخَو  |
| magnifying                         | 1- تَكْبِير  | (سابقة) لين ، رَخَو ، لَدَن ، تَرَهُّل  |
|                                    | 2- مُكَبِّر  | لَدَانَة ، تَلَيِّن ، رَخَوَة   |
| magnifying glass = magnifying lens | عَدَسَة مُكَبِّرَة   | لَيِّن ، رَخَو ، لَدَن  |
| magnifying mouth mirror            | مِرَاة الفم المُكَبِّرَة   | متعلق بالتلين ؛ تستعمل بشكل خاص للأسنان .   |
| magnum                             | كَبِير ، ضَخْم   | malacotic tooth   |
| maintainer                         | حَافِظ ، حَافِظَة ، صَائِن   | سن ضعيفة ، سن لدنة  |
|                                    |  | سوء تكون السن .   |
|                                    |  | سوء التوافق ، سوء التلاؤم   |
|                                    |  | إحساس عام بالمرض ، فُتور ، وَعَكَة ، تَوَعَك  |
|                                    |  | 1- انحراف ، انزياح ، زحول   |
|                                    |  | maladjustment = malalinement  |
|                                    |  | انزياح السن عن موضعها الطبيعي في القوس السنية .   |
|                                    |  | 2- سوء وضع ، سوء تضديد ، سوء رصف  |
|                                    |  | في حالات علاج الكسور ؛ التحام خاطيء لطرفي عظم مكسور .   |
|                                    |  | malalignment = malalinement   |
|                                    |  | 2- سوء وضع ، سوء تضديد ، سوء رصف  |
|                                    |  | في حالات علاج الكسور ؛ التحام خاطيء لطرفي عظم مكسور .   |
|                                    |  | malar   |
|                                    |  | وَجَنِي ، خَدِي   |

|   |                      |   |
|---|----------------------|---|
| متعلق بالخد أو عظم الخد أو الوجنة الذي يشكل بروزاً ثنائي الجانب في منتصف الوجه انظر عظم وجني (Zygoma)   | malignant ulcer      | قرحة خبيثة  |
| malar bone  | malinterdigitation   | سوء تشابك الأسنان ، سوء تمفصل الأسنان ، سوء إطباق الأسنان   |
| العظم الوجني ، العظم الخدي  | malleability         | طروقية ، قابلية للتطريق   |
| عظم الخد أو عظم الوجنة الذي يكون جزءاً من القوس الوجنية .   |                      | قابلية المادة لمقاومة التشوه الدائم تحت الانضغاط دون أن تتفتت .   |
| malar nerve = N zygomatico-facialis = عَصَب وجني  | malleable            | طروق ، قابل للتطريق   |
| عَصَب وجني وجهي   |                      | قابل للطرق ليصبح صفائح رقيقة ، أحد خواص المعدن ، مثل الذهب .  |
| malar process   | mallet               | مطرقة   |
| تُوء وجني (الناتئ الوجني للفك العلوي)   |                      | أداة شبيهة بالمطرقة ، وهي أداة للطرق ، ذات رأس صغيرة من المعدن أو الخشب أو البلاستيك أو الجلد أو من مادة قرنية ؛ تستخدم لعمل ضربات حادة لرص وتكثيف رقائق الذهب أو لإزالة العظم ، انظر مطرقة آلية (Automatic mallet) |
| malar elevator  | mallet , automatic = | مطرقة آلية ، مطرقة ذاتية الحركة =   |
| رافعة وجنية   | mechanical condenser | راص آلي ، أداة حشو آلية ، أداة رص آلية  |
| أداة خاصة منسطة رقيقة ، تستعمل لتقليل انزياح الكسور الوجنية ، انظر كسر وجني (Malar fracture) .  |                      | أداة انضغاطية ، ساعدها مزود بجهاز نابضي لعمل ضربات متتالية على المادة المراد رصها أو تكثيفها .  |
| بقايا مالاسيه الظهارية  | mallet , electric    | مطرقة كهربائية  |
| بقايا مالاسيه = Malassez's rests = epithelial cell rests  |                      | أداة كهرومغناطيسية تستخدم لعمل ضربات سريعة على الرأس الضاغظ لأداة الحشو .   |
| بقايا خلوية ظهارية  | mallet , hand        | مطرقة يدوية   |
| نسبة إلى ل. س. مالاسيه ، L.C.Malassez ، 1842-1909 ، خبير فرنسي بالفيزيولوجيا .  |                      | أداة تشبه المطرقة ذات رأس من الصلب أو الرصاص أو الخشب ، تستخدم باليد لرص وتكثيف رقائق الذهب أو لإزالة العظم .   |
| maldevelopment  | mallet , horn        | مطرقة ذات قرن ، مطرقة التيجان   |
| سوء نمو ، نمو شاذ   | mallet , lead filled | مطرقة مملوءة بالرصاص  |
| male  | mallet , plugging    | مطرقة الإدخال ، مطرقة الحشو أو الرص   |
| ذَكَر   | mallet , pneumatic   | مطرقة هوائية  |
| male & female attachment  |                      | أداة شبيهة بالمطرقة تعمل بضغط الهواء .  |
| وُصلة الذكر والأنثى   | mallet , resection   | مطرقة القطع   |
| سوء إثغار   | mallet , surgical    | مطرقة جراحية  |
| بُزوغ سن في غير موضعها الطبيعي .  | mallet , wood        | مطرقة خشبية   |
| malformation  | malleus              | عظيمة المطرقة (في الأذن)  |
| سوء تكون ، سوء تشكّل ، تشوّه  |                      | كبرى عظيمات السمع .   |
| تكوّن شاذ ، أو تشوّه .  | malnutrition         | سوء تغذية   |
| malfunction = dysfunction   | malocclusion         | سوء الإطباق ، سوء انغلاق الفكّين  |
| سوء الوظيفة = اختلال وظيفي  |                      |   |
| malignant   |                      |   |
| مهدد للحياة ؛ آفة أو ورم ينمو بشكل غير قابل للتحكم حتى ينتشر في الجسم .   |                      |   |
| malignant disease   |                      |   |
| مرض خبيث  |                      |   |
| malignant granular cell myoblastoma   |                      |   |
| ورم الأرومات  |                      |   |
| العضلية الخبيث ذو الخلايا الحبيبية  |                      |   |
| malignant lymphoma  |                      |   |
| ورم لمفاوي خبيث   |                      |   |
| malignant melanoma  |                      |   |
| ورم ميلانيني خبيث   |                      |   |
| ورم خبيث نادر الحدوث ، شائع الحدوث في الأشخاص الملونين ، ويحدث في أو بعد منتصف العمر من الجنسين بشكل متساو . يشاهد غالباً في الحنك وقد يسبقه فرط ميلانين (التملن Melanosis) . |                      |   |
| malignant mixed tumour  |                      |   |
| ورم مختلط خبيث  |                      |   |
| malignant tumour  |                      |   |
| ورم خبيث  |                      |   |

السنف الأول : علاقة أمامية خلفه طبيعية .  
السنف الثاني : الأسنان السفلية تتجاوز (وحشياً) بمسافة نصف حذبة على الأقل العلاقة الصحيحة مع الأسنان العلوية .  
السنف الثالث : الأسنان السفلية تتجاوز إنسياً بمسافة نصف حذبة على الأقل العلاقة الصحيحة مع الأسنان العلوية .  
التصنيف القاطعي **malocclusion , incisal classification of** لسوء الإطباق

تصنيف يعتمد على العلاقة الأمامية الخلفيه للقواطع .  
السنف الأول : الحد القاطع للقواطع السفلية ينطبق مع أو يقع مباشرة أسفل الارتفاع اللساني الحنكي على الجزء الأوسط من السطح الحنكي للقواطع المركزية العلوية .  
السنف الثاني : الحد القاطع للقواطع السفلية يقع خلف الارتفاع اللساني الحنكي للقواطع العلوية .  
السنف الثالث : القواطع المركزية العلوية تكون مائلة للخلف ، حيث يكون التجاوز الأفقي قليلاً ولكنه قد يزيد .  
التصنيف الهيكلي لسوء الإطباق **malocclusion , skeletal classification of**

تصنيف يعتمد على العلاقة بين أعماق نقطتين في منطقة القواطع في الفك العلوي والفك السفلي .  
السنف الأول : العظم القاعدي للفك السفلي يكون طبيعياً في علاقته مع الفك العلوي .  
السنف الثاني : العظم القاعدي للفك السفلي يكون في وضع وحشي « وضع خلفي ، بعد طبيعي » بالنسبة للفك العلوي .  
السنف الثالث : العظم القاعدي للفك السفلي يكون في وضع إنسي « وضع أمامي ، قبل الطبيعي » بالنسبة للفك العلوي .

رائحة كريهة **malodor**  
كريه الرائحة **malodorous**  
فكي وجني ، فكي خدي **malomaxillary**  
متعلق بالعظم الوجني والفك العلوي .  
رأب الخد **maloplasty**  
جراحة تجميلية للخد .  
سيء الوضع ، سيء الموضع **malposed**  
في وضع شاذ .  
سوء الوضع ، سوء التوضع **malposition**  
وضع شاذ أو وضع غير صحيح أو انحراف عن الوضع الطبيعي ؛ مصطلح يستعمل خصيصاً للسن التي تكون خارج الإطباق أو خارج خط القوس السنية .

1- أي انحراف عن التلامس الطبيعي المقبول للأسنان المتقابلة .  
2- أي انحراف عن الإطباق الطبيعي للأسنان يؤدي إلى عجز وظيفي .  
3- سوء العلاقة بين إحدى الأسنان أو أكثر مع النواتئ السنخية السنية الداعمة لها والفكين أو جميعها معاً ، انظر تصنيف أنجل لسوء الإطباق .  
تصنيف أنجل لسوء الإطباق **malocclusion , Angle's classification of**

السنف الأول (I) : الوضع النسبي الطبيعي للقوسين السنتين في الاتجاه الإنسي الوحشي ، ينحصر سوء الإطباق عادة في الأسنان الأمامية .  
السنف الثاني (II) : ارتداد الفك السفلي مع إطباق وحشي للأسنان السفلية .  
السنف الثاني (II) : قوس أو فك علوي ضيق ذو قواطع علوية طويلة وبارزة ، وفقدان لوظيفة الأنف والشفة يؤدي إلى التنفس الفموي .  
السنف الثاني - القسم الأول «ب» : مثل الحالة «أ» ، ولكن يصيب سوء الإطباق جانباً واحداً فقط من القوس السنية أي نصف القوس السنية تاركاً النصف الآخر طبيعياً ، ويكون مصحوباً أيضاً بالتنفس الفموي .  
السنف الثاني : القسم الثاني «أ» : تضيق طفيف بالفك العلوي ، يؤدي إلى ضم وتراكب وميل لساني للقواطع العلوية ؛ وتكون وظيفة الأنف والشفة طبيعية .  
السنف الثاني - القسم الثاني «ب» : مثل حالة «أ» ، ولكن سوء الإطباق يصيب جانباً واحداً فقط من القوس السنية أي نصف القوس السنية ، تاركاً النصف الآخر طبيعياً ، وتكون وظيفة الأنف والشفة طبيعية .  
السنف الثالث «أ» : بروز الفك السفلي ، مع إطباق إنسي للأسنان السفلية ؛ مع ميل لساني للقواطع والأنياب السفلية .  
السنف الثالث «ب» : مثل الحالة «أ» ، ولكن سوء الإطباق يصيب جانباً واحداً فقط من القوس السنية أي نصف القوس السنية ، تاركاً النصف الآخر طبيعياً .

تصنيف الجزء الشدقي لسوء **malocclusion , buccal segment classification of** الإطباق ، تصنيف القسم الخدي لسوء الإطباق  
تصنيف العلاقة الأمامية الخلفيه لسوء الإطباق ، حسب علاقة الأسنان الشدقية السفلية مع الأسنان الشدقية العلوية .

|                               |  |   |
|-------------------------------|--|---|
| malposition , teeth =         | سوء توضع الأسنان   | الفك السفلي ؛ يسمى التقاء الشعبة الصاعدة بالشعبة الأفقية للفك السفلي بزاوية الفك السفلي يوجد لكل من الشعبتين الرأسيين للفك السفلي نتوء أمامي يسمى النتوء المنقاري وُنتوء خلفي يُسمى اللقمة ، حيث تتم فصل مع العظم الصدغي للجمجمة بالمفصل الفكي الصدغي " TMJ ، يوجد النتوء السنخي أو الجزء الداعم للأسنان على السطح العلوي لجسم الفك السفلي ؛ يكون الفك السفلي شكل الوجه السفلي ، وقاع الفم ، ويدعم الأسنان السفلية واللسان وتساعد حركات الفك السفلي على المضغ والكلام . |
| teeth malposition             |  |   |
| malpractice                   | 1- سوء الاستعمال ، سوء الممارسة<br>2- خطأ مهني ، خطأ فني ، مخالفة قواعد الطبابة وأصولها<br>معالجة غير صحيحة أو معالجة ضارة أو مخالفة لقواعد المهنة في الطب أو طب الأسنان .   |   |
| malreduction                  | سوء رد الكسر   |   |
| malrelation = malrelationship | سوء العلاقة<br>علاقة شاذة أو علاقة خاطئة بين جزئين متحددين أو أجزاء متلامسة ، كما في سوء الإطباق للأسنان .   |   |
| malrotation                   | سوء التدوير  | النتوء السنخي للفك السفلي   |
| maltase                       | مالتاز<br>إنزيم هاضم يحول المالتوز «سُكَّر الشعير» (Maltose) إلى جلوكوز (Glucose) .  | لقمة الفك السفلي<br>انظر لقمة (Condyle) .   |
| maltose                       | سُكَّر الشعير (المالتوز)<br>سُكَّر ثنائي السكريات يتكون من انحلال النشا (Starches) بواسطة الأميليز (Amylase) محلل النشا .  | تثبيت الفك السفلي<br>كسور الفك السفلي<br>فكي سفلي<br>متعلق بالفك السفلي .   |
| maltreatment                  | سوء مُعالجة ، سوء مُعاملة  | زاوية الفك السفلي<br>الزاوية الخارجية المتكونة من التقاء الشعبة الصاعدة مع جسم الفك السفلي .  |
| malturnd                      | سوء دوران ، سوء التفاف ، سوء انعطاف<br>دوران شاذ ؛ مصطلح يستعمل لوصف سن تُلّف حول محورها الطولي لتُصبح في وضع غير طبيعي وشاذ .   | المُنحدر الأمامي الخلفي الفكي<br>السفلي<br>مُنحدر قمة الارتفاع المتبقي للفك السفلي ابتداء من منطقة الرحي الثالثة إلى أقصى جهة أمامية بالنسبة للحافة السفلية للفك السفلي ، حينما تشاهد من الجانب .   |
| malunion                      | سوء التحام ، سوء اتحاد ، سوء التئام<br>التحام شظايا العظم المكسور في وضع غير صحيح ؛ أي في علاقة غير مقبولة من الناحية الجمالية أو الناحية الوظيفية .   | قوس الفك السفلي<br>القوس الغلصمية الأولى التي ينشأ منها الفك العلوي والسفلي وأجزاء أخرى من الوجه .  |
| mamelon                       | حَكَمَة القاطعة<br>واحدة من النتوءات الثلاث التي تشكل الحد القاطع لقاطع حديث البزوغ ؛ تتآكل هذه النتوءات أو المصدّات عادة ليصبح الحد القاطع مسطحاً نتيجة لاستعمال الأسنان .  | بناء الفك السفلي<br>المحور الفكي السفلي = =<br>المحور اللقمي = محور<br>اللقمة = المحور البكري = المحور المستعرض<br>خط وهمي يمر من خلال لقمتي الفك السفلي ، يدور حوله الفك السفلي .  |
| mammals = Mammalia            | اللبونات ، الثدييات ،<br>الحيوانات الثديية (صنف من الفقاريات)  | العظم القاعدي للفك السفلي<br>الجزء المتبقي من جسم الفك السفلي بعد امتصاص الناتئ السنخي والذي يدعم الغرسات السنية تحت السمحاق .  |
| mandible = mandibula          | الفك السفلي<br>عظم شبيه بحدوة الحصان ، معلق أسفل قاعدة الجمجمة بواسطة مفصلي الفك الصدغي ؛ يتكوّن الفك السفلي في كلا الجانبين من : شعبة رأسية ، تُسمى الشعبة الصاعدة للفك السفلي وشعبة أفقية ، تُسمى جسم الفك السفلي وهي عبارة عن منطقة تميل للأسنان ، وتلتحم الشعبتان الأفقيتان عند خط الوسط ، وتسمى نقطة الالتحام بارتفاع | حافة الفك السفلي  |

|                                    |  |   |  |
|------------------------------------|--|---|--|
| <b>mandibular canal</b>            | قناة الفك السفلي (النفق الفكي السفلي)  | <b>mandibular fixation</b>                        | تثبيت الفك السفلي  |
|                                    | قناة عظمية تبدأ من ثقبه الفك السفلي على الجهة الداخلية للشعبة الصاعدة للفك السفلي ، حيث تحميها لسينة عظمية ، ثم تمر القناة خلال جسم الفك السفلي ، حاملة عَصَبَ الفك السفلي ، وتستقبل فروع العَصَبَ الواردة من جميع الأسنان السفلية ، انظر قناة سنخية سفلية (Inferior alveolar canal) . | <b>mandibular foramen</b>                         | ثقبه الفك السفلي   |
| <b>mandibular canine</b>           | ناب الفك السفلي ، الناب السفلي   |   | فتحة مستطيلة في السطح الداخلي للشعبة الصاعدة للفك السفلي يمر خلالها العَصَبَ السنخي السفلي والأوعية الدموية ، وتسمى أحياناً الثقبه السنخية السفلية (Inferior alveolar foramen) . |
| <b>mandibular canine eminence</b>  | شامخة الناب السفلي ،   | <b>mandibular fossa = glenoid fossa</b>           | حفرة الفك السفلي = (الحفرة الحقانية)   |
|                                    | حدبة الناب السفلي  | <b>mandibular gland</b>                           | غدة الفك السفلي = الغدة تحت الفكية   |
| <b>mandibular central incisor</b>  | قاطع مركزي سفلي ، ثنية سفلية   | <b>submandibular gland</b>                        |  |
| <b>mandibular centric relation</b> | علاقة الفك السفلي المركزية   | <b>mandibular glide</b>                           | تزلُّق الفك السفلي ، انزلاف الفك السفلي  |
| <b>mandibular condyle</b>          | لُقمة الفك السفلي  |   | حركات الفك من جانب إلى آخر ، وبروزه أو تقدمه ، وحركته المتوسطة ، التي تحدث حينما تتلامس الأسطح الإطباقية للأسنان .   |
|                                    | التواء المفصلي للفك السفلي ، انظر لُقمة الفك السفلي (Condyle of the mandible) .  | <b>mandibular gliding movement</b>                | حركات الفك السفلي الانزلاقية   |
| <b>mandibular cuspid</b>           | ناب سفلي   | <b>mandibular guide</b>                           | دليل فكي   |
| <b>mandibular dehiscence</b>       | تفرز الفك السفلي   | <b>mandibular guide-plane</b>                     | جهاز تعويضي ذو مستوى   |
|                                    | انكشاف العصب السنخي السفلي بسبب الارتشاف الشديد للفك السفلي إلى درجة أن سطح القناة السنخية بالفك السفلي لم تعد تغطي بالعظم ، تاركة فقط النسيج الرخو يفصل محتويات القناة السنخية عن التجويف الفموي .  | <b>prosthesis</b>                                 | إرشادي فكي سفلي  |
| <b>mandibular dental arch</b>      | القوس السنية السفلية   |   | جهاز تعويضي ذو امتداد أو بروز صُمم لتوجيه الفك السفلي المتأصل جزئياً إلى علاقة تلامس إطباقية مع الفك العلوي .  |
| <b>mandibular denture flange</b>   | جناح البدلة السنية الكاملة السفلية   | <b>mandibular gum pad</b>                         | وسادة لثوية سفلية ، حافة لثوية سفلية   |
|                                    | الجزء الممتد من قاعدة البدلة السنية الكاملة السفلية فوق الارتفاع المتبقي ومخاطية الفم إلى أسفل حتى الحيد المائل والحافة الضرسية اللامية وفوق التواء الذقني والوسادة خلف رحوية .  | <b>mandibular hinge position</b>                  | وضع مفصلي فكي سفلي ، وضع بكري فكي سفلي (وضعية الرزة الفكية)  |
| <b>mandibular displacement</b>     | انزياح فكي سفلي  |   | وضع الفك السفلي بالنسبة للفك العلوي ، عندما تتم حركات فتح وغلغ الفك السفلي في محور بكري .  |
|                                    | انحراف عن العلاقة الإطباقية المركزية نتيجة انحراف أو انزياح من أول تماس سني .  | <b>mandibular impression = lower impression</b>   | طبعة سفلية ، طبعة الفك السفلي  |
| <b>mandibular equilibration</b>    | توازن فكي سفلي   |   | طبعة للفك السفلي أو للبنية السنية السفلية .  |
|                                    | 1- فعل أو أفعال تؤدي إلى جعل الفك السفلي في حالة اتزان .   | <b>mandibular inferior border</b>                 | حافة الفك السفلي السفلية   |
|                                    | 2- حالة تكون فيها كل القوى المؤثرة على الفك السفلي متعادلة .   | <b>mandibular joint = temporomandibular joint</b> | مفصل الفك السفلي = المفصل الفكي الصدغي   |
| <b>mandibular first bicuspid</b>   | الضاحك الأول السفلي  |   | انظر المفصل الفكي الصدغي (Temporomandibular joint) .   |
| <b>mandibular first molar</b>      | رحى أولى سفلية   | <b>mandibular lateral incisor</b>                 | قاطع جانبي سفلي ، رباعية سفلية   |
| <b>mandibular first premolar</b>   | ضاحك أول سفلي  | <b>mandibular movements</b>                       | حركات الفك السفلي أي حركة للفك السفلي .  |
|                                    |  | <b>mandibular movements , free</b>                | حركات الفك السفلي الحرة  |

1- التي تحدث أي حركات الفك السفلي دون أن تتداخل الأسنان .

2- أية حركات غير كابحة للفك السفلي .

**mandibular nerve =** عَصَبُ الفك السفلي = العَصَبُ  
**inferior dental nerve** السني سفلي  
انظر مدخل العَصَبُ الفكي السفلي (Mandibularis) .

**mandibular notch** ثلثة الفك السفلي = الثُلثة السينية  
**sigmoid notch** ثلثة تفصل بين اللقمة والتوء المقاري للفك السفلي .

**mandibular osteotomy** قطع عظم الفك السفلي

**mandibular plane** المستوى الفكي السفلي  
(في تقويم الأسنان) : مستوى يصل النقطة الفكية بزاوية الفك السفلي (النقطة السفلية الخلفيه الوحشية للزاوية الخارجيه للفك) ، عمودياً على المستوى السهمي ؛ ويمثل الحافة السفلية للشعبة الصاعدة للفك السفلي .

**mandibular posture** وضع الفك السفلي  
وضع الفك السفلي في حالة الراحة .

**mandibular process** الأنتائى الفكي السفلي ، تنوء فكية  
جزء من القوس الغلصمية في الجنين وينشأ منها الفك السفلي .

**mandibular protraction** بروز أمامي للفك السفلي  
نوع من العيب الوجهي ، تكون فيه النقطة الفكية متقدمة إلى الأمام عن المستوى الحجاجي .

**mandibular reflex** منعكس فكي سفلي

**mandibular rest position** الفك السفلي في وضع الراحة

**mandibular resection** قطع الفك  
إزالة جزء أو كل الفك السفلي .

**mandibular retraction** تراجع فكي  
نوع من العيب الوجهي ، تكون فيه النقطة الفكية متقهقرة للخلف عن المستوى الحجاجي .

**mandibular second bicuspid** ضاحك ثان سفلي

**mandibular second molar** رحي ثانية سفلية

**mandibular second premolar** ضاحك ثان سفلي

**mandibular spine** شوكة الفك السفلي ، شوكة سبيكس

**mandibular staple implant** غرسة الفك السفلي  
الرئيسية المثبتة  
غرسة معدلة داخل العظم ، حيث تمر الطبقة المعدنية خلال الارتفاع الكلي للفك السفلي في المنطقة الأمامية ، وتخرق الأوتاد مخاطية الفم من أجل تقديم نقاط التثبيت للبنية العُلوية التعويضية المناسبة .

**mandibular sulcus** الميزاب فكي سفلي ، الثلم الفكي السفلي

**mandibular symphysis** ارتفاع الفك السفلي

**mandibular third molar** رحي ثالثة سفلية

**mandibular thrust** دفع الفك السفلي

**mandibular wisdom tooth =** = ضرس العقل السفلي =

**mandibular third molar** رحي ثالثة سفلية

**mandibulofacial** فكي وجهي  
متعلق بالفك السفلي والعظام الوجهية.

**mandibulofacial dysostosis =** = عسر التعظم الفكي الوجهي =  
تناذر تريشر-كولينز Treacher-Collins's syndrome

عيب خلقي نادر يصيب عظام الوجه والفكين ، يتميز بصغر عظام الوجه ، وميل الجفن السفلي في اتجاه عكس المنغولي وتشوه صيوان الأذن واتساع الفم وسحنة شبيهة بالأسماك ؛ انظر متلازمة تريشر-كولينز (Treacher-Collins' syndrome) .

**mandibuloglossus** العضلة اللسانية الفكية  
جزء من العضلة اللسانية الذقنية (Genioglossus muscle) ، تمتد إلى جانب اللسان من الحافة الخلفية للفك السفلي .

**mandibulomarginalis** العضلة الفكية الهامشية  
جزء من العضلة المبطححة ، تمتد إلى الأمام فوق زاوية الفك السفلي من الناتئ الحشائي .

**mandibulopharyngeal** فكي بلعومي  
متعلق بالفك السفلي والبلعوم .

**mandrel = mandril** حامل الأفراس  
عمود معدني دوّار ، يُمسك بواسطة قبضة آلية تستعمل مع الجهاز السني ، في نهايته لولب محلزن (Screw) (حامل أفراس هاي Huey's mandrel) ، أو في نهايته مسمار ذي رأس مشقوق (حامل أفراس مور Moore's mandrel) ، لتثبيت أو لتغيير دولاب أو حجر أو أفراس التلميع أو أقماع التلميع المطاطية .

**mandrel , Huey's** حامل أفراس هاي

**mandrel , porte-polisher** حامل أفراس الصقل

**mandrel , pin-head** حامل الأفراس ذو رأس الدبوس

**mandrel , small-screw** حامل الأفراس ذو اللولب الصغير

**mandrel , large screw with washer =** = حامل أفراس ذو اللولب الكبير مع الفلحة  
حامل أفراس ذو مسمار لولبي فيه حلقة رقيقة من المطاط لإحكام الربط على القرص .

**mandrel , Moore's** حامل أفراس مور

**mandrel , Maxfield's** حامل أفراس ماكسفيلد

|                                  |  |   |
|----------------------------------|--|---|
| mandrel , heavy duty             | حامل الأقراص شديد الاحتمال ،<br>حامل متين  | marble bone disease = osteopetrosis =<br>داء العظم الرخامي =<br>تَجْرُّ العظم ، تصخر العظم<br>انظر تَجْرُّ العظم (Osteopetrosis) .                      |
| mandrel , long                   | حامل أقراص طويل  | margin  |
| mandrel , short                  | حامل أقراص قصير  | حافة ، حد ، هامش<br>الحافة أو الخط المحدد أو الخط الحدودي لأي سطح من<br>السن أو الحفرة .  |
| manducation = mastication        | مضغ ، مضغ الطعام   | margin , alveolar   |
| manducatory                      | مضغي<br>متعلق بالمضغ .   | حافة سنخية<br>الحافة العلوية من العظم المكون لأسنخ الأسنان .  |
| mane = man or m                  | في الصباح (لاتينية)<br>تستعمل في كتابة الوصفة الطبية واختصارها man أو m .  | margin , amalgam  |
| manganese                        | منغنيز<br>عنصر فلزي .  | margin , cavity   |
| mania                            | هَسَوس   | margin , cavosurface  |
| manikin = phantom head           | دمية ، نموذج الجسم التشريحي<br>انظر نموذج للرأس (Phantom head) .   | margin , cervical =<br>cervical margin  |
| manipulate                       | يتداول   | انظر عُنْقِي (Cervical) .<br>حافة مُحدَّدة ، حافة موضَّحة   |
| manipulation                     | تداول<br>تناول يدوي ، تمرين يدوي ، مهارة يدوية ، خصوصاً في<br>المعالجة .   | margin , defined  |
| manipulation time                | زمن المعالجة اليدوية<br>زمن العمل المستغرق للتعامل مع المادة يدوياً ، دون<br>حدوث تأثير عكسي لخواصها .                     | margin , free gingival  |
| man-made                         | صُنْعي ، من صُنْع الإنسان  | margin , free gum   |
| manometer                        | مقياس ضغط الغاز أو السوائل   | margin , gingival   |
| mantle burner                    | حارق ذو شعلة ، ملهب ذو عطاء  | حافة لثوية حرّة<br>حافة لثوية طليقة<br>حافة لثوية ، حافة اللثة<br>حافة اللثة غير المتصقة عند أعناق الأسنان ؛ أي حافة اللثة<br>المجاورة لأعناق الأسنان . |
| mantle dentine                   | عاج قشري ، عاج ساتر ، عاج محيطي<br>الطبقة الخارجية الرقيقة من العاج ؛ طبقة العاج الأولية<br>المتكونة حول محيط اللب السني . | margin , infraorbital   |
| manual                           | يَدَوِي<br>1- متعلق باليد .<br>2- مصنوع بواسطة اليد أي مُصنَّع يدوياً ، عكس مصنَّع<br>آلياً (Mechanical) .                 | margin , lingual  |
| manual compaction                | حَسُو يَدَوِي  | حافة تحت الحجاج<br>حافة لسانية<br>حافة اللسان التي تتلامس مع الأسنان واللثة .   |
| manual condensing                | رَصَّ يَدَوِي ، تكثيف يدوي   | margin of the maxilla , infraorbital  |
| manodynamometer                  | مقياس قوة الدفع ، مقياس الضغط<br>المتواصل<br>جهاز لقياس قوة دفع الأداة .   | تحت الحجاج<br>الحافة المستديرة للسطح الحجاجي بالفك العلوي ، التي<br>تكوّن جزءاً من الحجاج .<br>حافة الفك العلوي الدمعية                                 |
| manus                            | يَد (لاتينية)  | margin of the maxilla ,<br>lacrimal   |
| mappy tongue = geographic tongue | لسان جغرافي ،<br>لِسَان مُرَقَّط   | الحافة الخلفية للتوء الأمامية للفك العلوي التي تتم فصل مع<br>العظم الدمعي .   |
| marble                           | رُخَام ، مَرَمَر   | margin , orbital  |
|                                  |  | حافة حجاجية<br>حافة حدقية   |
|                                  |  | margin , pupillary  |
|                                  |  | margin , supraorbital   |
|                                  |  | margin trimmer  |
|                                  |  | حافة فوق الحجاج<br>شاطبة الحافة ، مُشدَّب الحافة<br>أداة تشذيب الحافة اللثوية .   |
|                                  |  | marginal  |
|                                  |  | حافيّ ، حفافيّ ، حَدِّي ، هامشي<br>متعلق بالحافة (Margin) .   |

|                        |  |                          |  |
|------------------------|--|--------------------------|--|
| marginal bone          | عظم حفافي  | mask                     | قناع ، حجاب  |
|                        | انظر حافة سنخية (Alveolar margin) .                            | mask,surgical            | قناع جراحى   |
| marginal gingiva       | لثة حفافية   | mask, surgical face      | قناع وجهى جراحى  |
| marginal gingivitis    | التهاب اللثة الحفافي   | masked                   | مُقنَّع ، مُحجَّب                                      |
| marginal periodontitis | التهاب الأنسجة الداعمة الحفافية ،<br>التهاب دواعم السن الهامشي | masking                  | حجب ، تمويه  |
|                        | انظر التهاب الأنسجة حول السنية (Periodontitis) .               |                          | 1- تغطية أو حجب أو إخفاء .                             |
| marginal resistance    | مقاومة حفافية  |                          | 2- (في طب الأسنان) : استخدام مادة مُعتمة لطلاء         |
| marginal ridge         | ارتفاع حفافي ، حَيْد حَفَافِي                                  |                          | الأجزاء المعدنية من الأجهزة التعويضية أو المناطق       |
| marginal spinning      | إطالة حفافية   |                          | المعتمة لللحشوات من أجل التمويه والإخفاء .             |
|                        | وصف لعملية صَقْل حواف الصببية ، بعد التأكد بأنها قد            | Mason's detachable crown | تاج ماسون النزوع                                       |
|                        | استقرت في مكانها بشكل مناسب قبل إلصاقها بالسن                  |                          | نسبة إلى و . ل . ماسون ، W.L.Mason ، قبل 1896 ،        |
|                        | بواسطة الإسمنت اللاصق . يستخدم عادة صاقل ذو كرة                |                          | طبيب أسنان أمريكي .                                    |
|                        | لصقل وتنعيم أسطح الذهب ؛ وتتم عملية الصقل في الاتجاه           |                          | تاج ذو وجه خَزَفِي قابل للنزوع مركب على وتد وقاعدة     |
|                        | من الذهب إلى السن .  |                          | طوقية .  |
| marginal strength      | قوة حفافية ، شدة حفافية ، متانة الحافة                         | mass = massa             | كُتلة  |
| margination            | حفافية ، هامشية  | massage                  | تدليك ، ذلك  |
| marginoplasty          | رأب الحافة   | massage, cardiac         | تدليك قلبي   |
| mark                   | علامة ، دليل ، أثر   | massage, closed chest    | تدليك قلبي خارجي                                       |
| marrow                 | نقي ، نُخاع العظم ، مُخ العظم                                  | massage, gingival        | تدليك لثوي   |
|                        | النسيج الرخو الذي يشغل الفجوات والعنقوت العظمية .              | masseter                 | ماضغ ، العضلة الماضغة                                  |
| marrow , bone          | نقي العظم ، نخاع العظم   |                          | العضلة التي ترفع الفك السفلي أثناء المضغ ، انظر جدول   |
| marrow , red           | نقي أحمر ، مُولَّد للدم  |                          | العضلات (Muscles) .                                    |
| marrow space           | مَسَافَة نَقْوِيَّة  | masseter muscle          | العَضَلَة الماضغة                                      |
|                        | انظر مَسَافَة ، فراغ (Space) .                                 |                          | عضلة سميكة وقوية مربعة الشكل ، تستخدم في عملية         |
| marrow , yellow        | نقي أصفر ، خلايا شحمية   |                          | مضغ وطحن الطعام ، تنشأ من الحافة السفلية للقوس         |
| marsupialization       | تَوْخِيف   |                          | الوجنية ، وترتكز على السطح الخارجي للشعبة الصاعدة      |
|                        | طريقة جراحية لاستئصال مُقدِّم الحويصلة أو الكيسة لعمل          |                          | لفك السفلي ؛ تعمل العضلة على رفع الفك السفلي           |
|                        | فتحة في جدارها ، وتحويلها إلى جيب لتكون متصلة                  |                          | وإطباق الفكين ، ويمكن جسها عند إطباق الأسنان بقوة .    |
|                        | بالخارج من أجل خفض الضغط الداخلي ، ثم خياطة                    |                          | التغذية العصبية : من فرع من العَصَب الفكي السفلي       |
|                        | جدرانها بحواف الجرح ، ويلتئم التجويف بعد ذلك                   |                          | والتغذية الدموية من الشريان السباتي الظاهر .           |
|                        | بالنسيج الجببي . تجرى هذه الطريقة في حالة استحالة              | masseteric               | ماضغ ، مَضغِي  |
|                        | الاستئصال الكلي للكيسة .                                       |                          | متعلق بالعضلة الماضغة أو الشريان الماضغ .              |
| Maryland bridge        | جسر ميريلاند   | masseteric artery        | شريان ماضغ   |
|                        | جسر تُلصق فيه المثبتات على الأسطح الخرسنة بالحمض               |                          | يغذي السطح العميق للعضلة الماضغة ، انظر مدخل العَضَلَة |
|                        | للأسنان الداعمة ؛ يكون تحضير الأسنان الداعمة قليلاً ،          |                          | الماضغة (Masseterica) .                                |
|                        | وتخرش أسطح التتابع بالحمض ، أي أسطح كل من                      | masseteric hypertrophy   | تضخم العضلة الماضغة                                    |
|                        | المثبتات والأسنان الداعمة ، لتحسين التثبيت الميكانيكي          | masseteric nerve         | عَصَب ماضغ   |
|                        | للمادة الرابطة .   |                          | أعصاب حسية وحركية تغذي العضلة الماضغة والمفصل          |
|                        |  |                          | الفكي الصدغي ، انظر ماضغ (Massetericus) .              |



|                                    |   |                              |   |
|------------------------------------|---|------------------------------|---|
| massive                            | 1 - كُتلي ، ضَخَم ، ثَقِيل ، مُصَمّت  | mastication , right lateral  | عناصر جانبية يميني ماضغة  |
|                                    | 2- غَزِير ، خَطِير ، مُسْتَفحَل ، مُتَشَر (مرض) ؛<br>قوي نسبياً (جرعة دواء)   | components of                |   |
| massodont                          | مُدلكة اللثة  | masticator space             | مسافة المَضغ ، مساحة المَضغ<br>انظر مساحة (Space) .   |
|                                    | أداة تستعمل لتدليك اللثة .  | masticatory                  | مَاضِغِي ، مَاضِغ<br>متعلق بالمضغ أو بالعضلات التي تشترك في عملية المضغ .   |
| mast-cell                          | خلية أدخارية ، خلية بدنية   | masticatory apparatus        | جهاز ماضغ ، جهاز المضغ<br>مجموع كل البنى التي تشترك في الكلام والمستقبل المَضغ<br>وبلع الطعام .   |
| master                             | رئيسي ، نهائي   | masticatory cycle components | عناصر الدورة المَضغية   |
| master cast                        | قالب نهائي ، مثال رئيسي   | masticatory cycles           | دورات مَضغية ، حركات المضغ<br>نماذج للحركات الفكّية السفلية أثناء مَضغ الطعام .   |
|                                    | قالب يستخرج من طبعة نهائية ، وهو عبارة عن نسخة<br>مطابقة لأسطح سن مُحضّرة ، ومناطق الارتفاعات المتبقية ،<br>والأجزاء الأخرى من القوس السنية أو جميعها معاً ،<br>يستخدم في تصنيع حشوة سنية أو أجهزة تعويضية .  | masticatory efficiency       | فعالية مَضغية ، فعالية المضغ<br>قياس سحق أو طحن الطعام عند شخص بالنسبة لدرجة<br>الطحن عند شخص معياري .  |
| master impression                  | طبعة نهائية ، طبعة رئيسية<br>انظر طبعة نهائية (Final impression) .  | masticatory force            | قوة ماضغة ، قوة المضغ<br>القوة المُستخدمة بواسطة العضلات الماضغة أثناء المضغ .  |
| masticate                          | يَمَضغ ، يَعلُك ، يَطحن   | masticatory movements        | حَرَكَات ماضغة ، حَرَكَات المضغ<br>1- حركات المضغ .<br>2- حركات فكّية سفلية تستعمل لمضغ الطعام .  |
| masticating                        | ماضغ ، طاحن   | masticatory mucosa           | مُخاطية ماضغة<br>جزء من المخاطية الفموية تشمل اللثة والحنك الصلب .  |
| masticating surfaces               | أسطح ماضغة ، سطوح ماضغة   | masticatory muscles          | عضلات ماضغة<br>العضلات المسؤولة عن عملية المضغ ، وتشمل زوجين من<br>كل من العضلة الماضغة (Masseter m.) ، العضلة الصدغية<br>(Temporalis m.) ، العضلة الجناحية الوحشية (Lateral<br>pterygoid-m.) والعضلة الجناحية الإنسية (Medial<br>pterygoid m.) . |
| mastication = manducation          | مَضغ ، طحن<br>عملية مضغ الطعام ، حيث يُقطع الطعام بالقواطع الأمامية<br>ويُطحن أو يُسحن بواسطة الأرحاء ثم يتبع ذلك البلع<br>والهضم .   | masticatory nerve            | عَصَب ماضغ  |
| mastication, components of         | عناصر المضغ<br>حركات الفك المختلفة التي تحدث أثناء المضغ ، والتي<br>يسيطر عليها الجهاز العضلي العَصَبِي ؛ ومفصلي الفك<br>الصدغي ؛ والأسنان ؛ والطعام المراد مضغه . يمكن فصل<br>عناصر الدورة المَضغية (بغرض التحليل أو الوصف) إلى<br>عناصر فتح ماضغة ؛ وعناصر إغلاق ماضغة ؛ وعناصر<br>جانبية يسرى ماضغة وعناصر جانبية يميني ماضغة ؛ وعناصر<br>أمامية خلفيه ماضغة . | masticatory pain             | ألم مَضغِي<br>ألم في أماكن عدة بالوجه والفم يتسبب عن المضغ ولا<br>يتسبب عن مرض موضعي بالفم .  |
| mastication, antro. posterior      | خلفية ماضغة عناصر أمامية  | masticatory performance      | كفاءة مَضغية ، فعالية ماضغة<br>قياس سحق الطعام تحت ظروف اختبار قياسية .   |
| components of                      |   | masticatory surfaces         | أسطح ماضغة ، سطوح ماضغة<br>الأسطح الطاحنة للأرحاء والضواحك .  |
| mastication, closing components of | عناصر إغلاق ماضغة   | masticatory system           | جهاز ماضغ ، جهاز مَضغِي<br>الأعضاء والبنى الفموية التي تدخل في عملية المضغ ؛  |
| mastication , forces of            | قوى المضغ<br>القوة المحركة التي تنشأ عن النشاط الحركي للعضلات أثناء<br>عملية المضغ الطبيعي .  |                              |   |
| mastication , left lateral         | عناصر جانبية يسرى ماضغة   |                              |   |
| components of                      |   |                              |   |
| mastication, opening components of | عناصر فتح ماضغة   |                              |   |
| mastication , organ of             | عَضو المَضغ ، العَضو المَاضِغ<br>مجموعة كل البنى التي تشترك في الكلام والمستقبل لمضغ<br>وبلع الطعام .   |                              |   |

وهي الفكّين ، والأسنان والأنسجة الداعمة ، ومفصلي الفك الصدغي ، والعضلات الفكّية ، واللسان ، والشفتين ، والخدّين ، ومخاطية الفم (بحسب تعريف الجمعية الأمريكية للأسنان (ADA) .

**mastoid** خُشَاءٌ ، خُشَائِي

1- نُتوءٌ سميّكٌ من العظم الصدغي .

2- متعلّقٌ بالنتوء الخُشَائِي .

**mastoid antrum** غار الخُشَاءِ ، جوف الخُشَاءِ

**mastoid arteies** الشرايين الخُشَائِيَّة

تغذي الأم الجافية ، والجيوب الجانبية ، والخلايا الخُشَائِيَّة ، انظر مدخل خُشَائِي (Mastoidea) .

**mastoid disease** مَرَضُ الخُشَاءِ

**mastoid foramen** ثُقْبَةُ خُشَائِيَّة

ثُقْبَةٌ صَغِيرَةٌ خَلْفَ النَّتوءِ الخُشَائِي يَمُرُّ مِنْهَا شَرِيانٌ وَوَرِيدٌ .

**mastoid fossa = mastoid antrum** حُفْرَةٌ خُشَائِيَّةٌ =

جَوْفُ الخُشَاءِ (غار الخُشَاءِ)

انخفاض على السطح الجانبي للعظم الصدغي للجيب الجانبية .

**mastoid process** النَّاتئُ الخُشَائِي ، نتوء العظم الصدغي

بروز عظمي ثنائي الجانب خلف وأسفل كل مجرى سمعي ظاهر يحتوي على جيب هواء مُفْرَغٌ .

**mastoidale** خُشَائِي ، النُقْطَةُ الخُشَائِيَّة

أقصى نقطة سفلية على النتوء الخُشَائِي ؛ وهي علامة لقياس الرأس .

**mat = matt = matte** طَافِيءٌ ، مُطْفَأٌ ، غَيْرُ بَرَّاقٍ ، كامد

طَلاءٌ أَوْ سَطْحٌ بِلَابَرِيْقٍ .

**mat colour** لَوْنٌ طَافِيءٌ ، لَوْنٌ بِلَابَرِيْقٍ ، لَوْنٌ كَامِدٌ

**mat gold** ذَهَبٌ مُطْفَأٌ ، ذَهَبٌ بِلَابَرِيْقٍ ، ذَهَبٌ كَامِدٌ

**matching** تَوَافُقٌ

**matching , colour** تَوَافُقٌ اللَّوْنِ ، تَوَافُقٌ لَوْنِي

**materia alba** 1- المادَّةُ البِيضَاءُ

2- لَوِيحَةٌ سَنِيَّةٌ

تَرَسُّبٌ لِيْنٍ أَيْضٌ ، يَحْتَوِي عَلَى فِضَالَتِ الطَّعَامِ ، وَخَلَايَا

ظَهَارِيَّةٍ مَيْتَةٍ ، وَخَلَايَا دَمٍ بَيْضَاءٍ ، وَبُرُوتِيْنٍ لِعَابِي ،

وَدُهُونٍ ، وَهُوَ وَسْطٌ جَيِّدٌ لِنُموِّ الجُرَاثِيمِ يَوجَدُ حَوْلَ أَعْنَاقِ

الأسنان والحواف اللثوية ، ويعمل كمُهَيِّجٍ لثوي موضعي ؛

ترافق اللويحة السنّية عادة الصحة الفموية الرديئة أي تتواجد

عند عَدَمِ الاهتمام بنظافة الفم والأسنان ، ويمكن إزالتها

بسهولة في بداية تُشكّلها بغسلها بالماء المضغوط بالهواء أي

بالمُرْدَاذِ المائِي أَوْ بِفَرشَاءِ الأَسْنَانِ وَالمَعْجُونِ .

**materia medica** مُفْرَدَاتُ الطَّبِّ ، عِلْمُ الأَدْوِيَّة

عِلْمُ الأَدْوِيَّةِ أَوْ دِرَاسَةُ العِقاَئِرِ ، وَمِصَادِرُهَا ، وَتَحْضِيرَاتُهَا وَاسْتِعْمَالُهَا فِي الطَّبِّ وَطَبِّ الأَسْنَانِ .

**material** مادَّةٌ

**material , alginate impression** مادَّةُ الأَلْجِيْنَاتِ الطَّابِعَةِ ،

مادَّةٌ طَبَعُ أَلْجِيْنِيَّةٌ

**material , base** مادَّةُ القَاعِدَةِ

**material , colloidal impression** المادَّةُ الطَّابِعَةُ شَبْهُ الغُرُوبِيَّةِ

**material , denture base** مادَّةُ قَاعِدَةِ البَدَلَةِ السَنِيَّةِ

**material , denture** مادَّةُ البَدَلَةِ السَنِيَّةِ

**material , elastic impression** مادَّةٌ طَبَعُ مَرْنَةٌ

**material , hydrocolloid impression** المادَّةُ الطَّابِعَةُ شَبْهُ

الغُرُوبِيَّةِ مَائِيَّةٌ

**material , impression** مادَّةُ الطَّبَعِ ، مادَّةٌ طَابِعَةٌ

**material , selection of** انْتِقاءُ المادَّةِ

**material , silicone rubber** مادَّةُ المِطَاطِ السِيلِيْكُونِي الطَّابِعَةِ

**impression material , zinc oxide-eugenol** مادَّةُ أكْسِيدِ

الزِنِكِ وَاليُوجِينُولِ

**impression** الطَّابِعَةُ

**matrices** مِسانِدٌ

مِفرَدُهَا مِسانِدَةٌ (Matrix) .

**matrix** مِسانِدَةٌ ، قَالِبٌ ، مِطْرَسٌ

1- دار صناعي مؤقت ، مثل شريط أو طوق رفيع من

المعدن لإحاطة وتشكيل حشوة الأملغم الفضية . أثناء

إدخالها في حالتها اللدنة إلى أن تتصلّب ؛ ولتثبيت

الحاجز المطاطي لمنع اللعاب أو الدم ، إلخ . من التداخل

أو تلوّث الحشوة .

2- قالب الصب .

قالب يستخدم في الصب .

3- مطرس : نسيج بين الخلايا أو المادة الأساسية للخلية ؛

قاعدة في مواد الحشو الراتينية ؛ المادة التي تحيط بالحشية

أو القلب .

4- الجزء الأثني من الوصلة المحكمة .

**matrix , amalgam =** مِسانِدَةُ الأَمْلِغَمِ = شَرِيْطُ المِسانِدَةِ ، مِسانِدَةٌ

شَرِيْطِيَّةٌ

تُستخدَمُ فِي حِشْوَةِ حَفْرَةِ جَانِبِيَّةٍ إِطْباقِيَّةٍ بِمادَّةِ الأَمْلِغَمِ لِإِحاطَةِ

السن ودعمها ، أثناء إدخال مادة الحشوة وهي في حالتها

اللدنة حتى تتشكل الحشوة لتعويض جدار السن المفقود .

**matrix , anatomic** مِسانِدَةٌ تَشْرِيحِيَّةٌ

matrix , celluloid مسندة سليلويدية ، مسندة شريطية  
 celluloid matrix band = plastic matrix band سليلويدية  
 شريط سليلويد يُستعمل لعمل قالب لحشوة لدنة أو  
 حشوة راتين مركب بالشكل المراد .

matrix , Black's tie-band مسندة بلاك ذات الرباط  
 matrix , cellulose acetate مسندة خلات السليولوز  
 matrix , cerviform مسندة عنقوية الشكل  
 مسندة على شكل عنق .

matrix , classV cavity مسندة حفرة الصنف الخامس  
 matrix , dentine قاعدة العاج ، الأساس العضوي العاجي ،  
 مطرس عاجي  
 النسيج الضام بين الخلوي الذي يتشكل منه العاج ؛ ويكون  
 في مراحل تطوره البدئية عضوياً ، ولكنه يتمعدن في مراحل  
 تطوره .

matrix , enamel قاعدة مينائية ، الأساس العضوي  
 المينائي ، مطرس مينائي  
 الإفراز العضوي لأرومات الميناء الذي يترسب فيه  
 البلورات المينائية غير العضوية .

matrix , incisal angle مسندة الزاوية القاطعة  
 matrix , organic = مطرس عضوي ، أساس عضوي ،  
 نسيج عضوي = مطرس مينائي  
 matrix , self-adhesive مسندة ذاتية الالتصاق  
 matrix , soldered band مسندة ذات شريط ملحوم  
 matrix , Walser's مسندة والسر  
 matrix band شريط المسندة ، مسندة شريطية  
 شريط معدني رقيق (0.0015 , 0.002 بوصة) ، يكون عادة  
 من الفولاذ الصامد أو النحاس أو من مادة متماثرة ،  
 يلتف بإحكام حول سن فيها حفرة محضرة ذات أسطح  
 متعددة ، للتعويض المؤقت عن الجدران المفقودة من السن ،  
 يستخدم كدعامة محيطية أثناء رص وتكثيف الحشوة  
 داخل الحفرة لإعطاء شكلها المحيطي ونعومة السطح .

matrix band retainer مثبتة شريط المسندة  
 أداة معدنية ذات مشبك أو نابض أولولب ، تستخدم  
 لتثبيت شريط المسندة في موضعها على السن في فم  
 المريض . يوجد نوعان رئيسيان :  
 1- نوع يستعمل في حالات الحفر الإطباقية الإنسية أو  
 الحفر الإطباقية الوحشية في الأرحاء والضواحك .  
 2- والنوع الحلقي الذي قد يستعمل أيضا للحفر الإنسية  
 الإطباقية الوحشية .

matrix band retainer , Ivory's مثبتة شريط المسندة  
 رقم 1 بحسب No1 = ASH matrix retainer = Ivory  
 مثبتة شريط المسندة رقم 1 بحسب ASH  
 تستخدم لتثبيت شريط المسندة للحفر ذات السطحين فقط .  
 تكون الأطراف المثقوبة لأشرطة المسندة الفولاذية الصامدة  
 مثقبة باتساعات مختلفة وثخانة مختلفة ، تسمح بضبطها  
 بإحكام على السن ؛ وتستخدم أقصرها طولاً للضواحك  
 وهي أسهل في نزعها من الأنواع الحلقيّة دون الإضرار  
 بالحشوة بعد إتمامها .

matrix band retainer , annular type مثبتة شريط المسندة  
 من النوع الحلقي  
 تستخدم لتثبيت شريط المسندة للحفر ذات السطحين أو  
 الأسطح الثلاثة .

matrix band retainer , Ivory's 8 = 8  
 بحسب إيثوري No8 = ASH matrix retainer  
 مثبتة شريط المسندة رقم 8 بحسب Ash  
 تماثل حامل شريط المسندة لسيفيلاند (Siqueland's  
 matrix band holder) ، ولكن يمكن تحرير شريط المسندة  
 قبل نزع حامل الشريط .

matrix band holder , Siqueland's = حامل شريط المسندة  
 لسيفيلاند = حامل  
 شريط المسندة ذاتية الضغط لسيفيلاند  
 طوق شريطي يطوى داخل المثبت على شكل حلقة تربط  
 بتدوير مقبض عقدي (Knurled knob) ؛ حين الانتهاء من  
 تكثيف ورس الحشوة ، ينزع الحامل والشريط معاً .

matrix band holder , Tofflemire's حامل شريط المسندة  
 لتوفيل ماير  
 يتم اختيار أحد الأشكال المختلفة من الأشرطة وتوضع في  
 الحامل وتثبت بلولب شد يدار بصمولة (عزقة) عقديّة  
 لإحكام الشريط الحلقي حول السن ؛ يمكن تحرير الشريط أو  
 الطوق قبل تحرير الحامل أو المثبت .

matrix band , celluloid = شريط المسندة السليلويدية =  
 plastic matrix band شريط المسندة البلاستيكية  
 شريط من السليلويد يستعمل لعمل قالب لحشوة لدنة أو  
 حشوة راتين مركب بالشكل المراد .

matrix band , crown and bridge شريط المسندة للتاج  
 والجسر  
 رقاقة ذهب أو رقاقة بلاتين يتم صقلها لتتطبق على القالب  
 المحضّر لتاج ، حيث تستخدم كقالب ينقل بعد ذلك إلى  
 الفرن لحبز التيجان الخزفية .

**matrix band , plastic** مسندة شريطية بلاستيكية

**matrix holder** حامل المسندة

أداة لحمل طوق أو شريط معدني أو شريط بلاستيكي وتثبيتته في موضعه حول تاج السن بإحكام ؛ المسندة حول تاج السن تعطي الشكل والمحيط للحشوة النهائية ؛ ويمكن أن تعوض سطحاً جانبياً واحداً أو المحيط الكلي للسن لتسمح بحشوة تعويضية لكل الأسطح في وقت واحد .

**matrix holder , mesio-occlusodistal** حامل المسندة الإنسية الطاحنة الوحشية

**matrix retainer = matrix holder** مثبت المسندة = حامل المسندة

**matrix strip** شريط المسندة ، مسندة شريطية

**matrix strip holder = mesio-occlusodistal matrix holder** حامل شريط المسندة = حامل المسندة الإنسية الإطباقية الوحشية

**matt = matte = mat** مطفاً ، طافيء ، كامد

سطح بلا بريق ، لون بلا بريق .

**matt colour** لون طافيء ، لون مطفاً ، لون كامد

**matt gold** ذهب مطفاً ، ذهب بلا بريق ، ذهب كامد

**mattress suture** خياطة تنجيدية ، خياطة فراشية

انظر خياطة (Suture) .

**maturation** نُضج

1 - عملية يتم فيها تمعدن ميناء السن المتكون حديثاً ، وذلك بواسطة سحب المادة العضوية والماء ، وترسيب الأباتيت .

2 - عملية النضوج .

**mature** ناضج ، راشد

**mature bone** عظم ناضج

**mature collagenous fibers** ألياف كولاجينية ناضجة

**mature dentine** عاج ناضج

**mature enamel** ميناء ناضج

**maturity** نُضج ، بلوغ ، رُشد

اكتمال النمو .

**maxilla** الفك العلوي

يشتمل على جزأي الفك العلوي الملتحمين الداعمين للأسنان العلوية والمثبتين بالجمجمة ، ويفصل سقف الفم عن قاع التجويف الأنفي وقاع الحجاج . فك علوي ثابت ، يكون مع الفك السفلي النصف السفلي من الهيكل الوجهي تقريباً ، يحتوي على الأسنان العلوية الأولية

(المؤقتة) والأسنان العلوية التالية (الدائمة) يدخل في تكوين سقف الفم ، وقاع الأنف ، وقاع الحجاج .

**maxillae** فكوك علوية

جمع فك علوي .

**maxillary** فكي علوي

متعلق بالفك العلوي .

**maxillary antrum = maxillary sinus = antrum of Highmore** الجيب الفكي العلوي (غار الفك العلوي) = جيب هيمور

فراغ هوائي أو مساحة مُفرّغة داخل الفك العلوي ، مُبطّن بظهارة ذات أهداب ويصرف في التجويف الأنفي ؛ تقع جذور الأرحاء العلوية وجذور الضواحك أحياناً مباشرة تحت قاع الجيب .

**maxillary angle** زاوية الفك العلوي

الزاوية المتكونة عند نقطة تماس القاطعين المركزيين من تقاطع خطوط من المقطب (نقطة مَفرق الحاجبين) وأكثر النقاط بروزاً على الفك السفلي .

**maxillary antrum** الجيب الفكي العلوي ، جيب الفك العلوي (غار الفك العلوي)

**maxillary artery = internal maxillary artery** الشريان الفكي العلوي = الشريان الفكي العلوي الباطن

يغذي التتوء السنخي للفك السفلي ، والعضلات الخدية ، إلخ .

**maxillary canal** القناة الفكّية العلوية

القناة السنّية العلوية .

**maxillary canine** ناب علوي

**maxillary central incisor** قاطع مركزي علوي ، ثنية علوية

**maxillary cuspid** ناب علوي

**maxillary dental arch** قوس سنّية علوية

**maxillary denture flange** جناح البدلة السنّية الكاملة العلوية

الجزء الممتد من قاعدة الجهاز السنّي الكامل العلوي من الارتفاع المتبقي وفوق مخاطية الفم إلى حدبتي الفك العلوي والتقاء الحنك الصلب مع الحنك الرخو .

**maxillary disimpaction forceps** ملقط إزالة الانحشار الفكي العلوي

انظر ملقط ، كَلابَة (Forceps) .

**maxillary first bicuspid** ضاحك أول علوي

**maxillary first molar** رحي أولى علوية

**maxillary first premolar** ضاحك أول علوي

maxillary gum pad وسادة لثوية علوية ، حافة اللثة العلوية

maxillary hiatus فُتحة فكية علوية ، فُتحة الفك العلوي  
فُتحة موجودة على السطح الداخلي لعظم الفك العلوي ، ما بين الفراغ الأنفي والجيب الفكي الأنفي .

maxillary impression = upper impression طبعة علوية ، طبعة الفك العلوي  
طبعة للفك العلوي أو للبنية السنية العلوية .

maxillary incisors قواطع علوية (ثنايا ورباعيات علوية)

maxillary lateral incisor قاطع جانبي علوي ، رباعية علوية

maxillary major connectors وصلات الفك العلوي الرئيسية

maxillary nerve عَصَب الفك العلوي  
يعصب جلد الجزء العلوي من الوجه ، والأسنان العلوية ، ومخاطية الأنف ، والخدين والحنك ، والسحايا ، انظر مدخل فكي علوي (Maxillaris) .

maxillary osteotomy قطع عظم الفك العلوي  
إعادة وضع الفك العلوي جراحيا .

maxillary plane مستوى فكي علوي  
(في قياسات الجمجمة) : مستوى متعامد مع المستوى السهمي ، ومار بالشوكتين الأنفيتين الأمامية والخلفية ، يشاهد على الصورة الشعاعية الجانبية للجمجمة .

maxillary plexus ضفيرة فكية علوية ، حزمة عصبية  
إحدى الضفائر العصبية المحيطة بالشريانين الفكيين العلويين الظاهر والباطن .

maxillary process النتوء الفكي العلوي  
نتوء العظم الحنكي ، نتوء العظم الوجني .

maxillary process in embryo النتوء الفكي في الجنين  
نتوء من القوس الفكية في الجنين يتطور منه عظم الفك العلوي والعظم الوجني والجزء العلوي من الخد والشفة .

maxillary process of the palatine bone النتوء الفكي للعظم الحنكي  
صفحة رقيقة تبرز للأمام من مقدمة عظم الحنك ، مغلقة النهاية السفلي الخلفيه لفتحة الجيب الأنفي .

maxillary process of the zygomatic bone النتوء الفكي للعظم الوجني  
نتوء نازل غير حاد لعظم الوجنة يلتقي مع عظم الفك العلوي .

maxillary prolapse هبوط الفك العلوي ، تدلي الفك العلوي

maxillary protraction بروز فكي علوي ، بروز الفك العلوي

نوع من العيب الوجهي تكون فيه النقطة تحت الأنف واقعة للأمام بالنسبة للمستوى الحجاجي .

maxillary protuberance ناتئ الفك العلوي ، ناشزة

الفك العلوي

maxillary rampart سور فكي علوي ، متراس الفك العلوي  
ارتفاع من الخلايا الظهارية في الجزء من الفك الذي يتطور إلى حافة سنخية أو دُرورية في الجنين .

maxillary rubber-base impression طبعة الفك العلوي المطاطية

maxillary second bicuspid ضاحك ثان علوي

maxillary second molar رحي ثانية علوية

maxillary second premolar ضاحك ثاني علوي

maxillary sinus جيب فكي علوي ، جيب الفك العلوي  
(غار الفك العلوي)

تجويف عظمي هرمي الشكل داخل جسم الفك العلوي مُطَبَّن بخلايا ظهارية تنفسية ، يوجد عادة أعلى جذور الضواحك والأرحاء ، ويمتد بشكل عام من منطقة الناب أو الضواحك إلى الخلف حتى الحدبة الرحوية ، ويظهر في الصور الشعاعية كفراغ وحيد التجويف أو متعدد الفجوات منفذ للأشعة ، يشاهد من الجهة الوحشية للناب إلى حدبة الفك العلوي ؛ قد يتغير شكل الجيب الفكي العلوي خلال الحياة ، وهو جيب هوائي .

maxillary sinusitis إنتان الجيب الفكي

maxillary third molar رحي ثالثة علوية

maxillary tuberosity حدبة فكية علوية ، حدبة الفك العلوي  
حدبة صغيرة أو نتوء خشن صغير عند النهاية الوحشية للنتوء السنخي العلوي .

maxillary tuberosity reduction رد حدبة الفك العلوي ، اختزال حدبة الفك العلوي  
إزالة جراحية للنسيج العظمي والنسيج الظهاري الليفي الزائد والمكون للحدبة ، وذلك لتسهيل تصنيع ووضع البدلة السنية في الفم .

maxillary wisdom tooth رحي ثالثة علوية ، ضرس العقل العلوي

maxillate ذو فكين ، مُفَكَّك

maxillectomy استئصال الفك العلوي  
إزالة جزء أو استئصال أو بتر الفك العلوي .

maxillitis 1- التهاب الفك العلوي  
2- التهاب عُدد الفك العلوي

|                                   |  |                              |   |
|-----------------------------------|--|------------------------------|---|
| maxillo-                          | (سابقة) فكي علوي   | maximal                      | أقصى ، أعظم   |
| maxillo-dental                    | فكي علوي سني<br>متعلق بالفك العلوي والأسنان .  | maximum                      | الأقصى ، الأعظم<br>عكسها الأقل (Minimum) .  |
| maxillofacial                     | فكي علوي وجهي<br>متعلق بالفكين وعظام الوجه .   | maximum force                | أقصى قوة<br>(في تقويم الأسنان) : أقصى قوة تقويمية تؤدي إلى تحريك السن بمعدل مقبول إكلينيكيًا .  |
| maxillofacial injuries            | إصابات فكية علوية وجهية  | maximum intercuspal position | أقصى وضع بين الحدبتين   |
| maxillofacial prosthesis          | تعويض فكي علوي وجهي<br>فرع من طب الأسنان : يختص بعمل أجهزة تعويضية لعلاج أو تعويض أنسجة مفقودة في الجهاز الفموي الفكي والبنى الوجهية المصاحبة ، بسبب إصابة أو مرض أو عملية جراحية أو عيوب خلقية لا يمكن تعويضها جراحياً وإنما تعوض صناعياً من الناحية الجمالية والوظيفية . | maximum intercuspation       | أقصى تداخل للحدبات  |
| maxillofrontale                   | فكي علوي جبهي<br>نقطة قياس الجمجمة وهي النقطة التي يلتقي عندها الدرز الجبهي الفكي العلوي مع العرف الدمعي .   | maximum permitted dose = MPD | أقصى جرعة مسموح بها<br>الحد الأعلى من الجرعة الإشعاعية التي يتعرض لها الشخص خلال فترة محددة ؛ قد يسبب الإشعاع المتأين إصابات بدنية أو وراثية للأفراد إما بواسطة جرعة عالية التركيز أو جرعات صغيرة تراكمية لفترة زمنية طويلة .               |
| maxillojugal                      | فكي علوي خدي ، فكي علوي وجني<br>متعلق بالفك العلوي والحد .   | McCall's festoons            | تطارييف مأكول<br>تضخم الحافة اللثوية وتقوسها ، التي تكون ملتهبة عادة .  |
| maxillolabial                     | فكي علوي شفوي<br>متعلق بالفك العلوي والشفة .   | McKesson's prop = mouth prop | مُبعدد ماكسون =<br>مُبعدد فموي<br>انظر مُبعدد فموي (Mouth prop) .   |
| maxillomandibular                 | فكي علوي وسفلي<br>متعلق بكل من الفك العلوي والفك السفلي .  | mean                         | متوسط ، مُعدّل ، يعني<br>نسبة مجموع المشاهدات إلى عدد المشاهدات .   |
| maxillomandibular record =        | تسجيل علاقة الفكين   | mean foundation plane        | متوسط المستوى القاعدي<br>متوسط الشذوذات المختلفة في شكل وميل المرتكز القاعدي (Basal seat) .   |
| maxillomandibular registration    | عملية تسجيل العلاقة بين الفك السفلي والفك العلوي .   | measles                      | حصبة<br>مرض فيروسي مُعد يتميز بارتفاع في درجة الحرارة وطفح يظهر عادة بعد الإصابة بأربعة أيام . في مراحل المرض الأولى قد توجد بقع كوبليك (Koplik's spots) في الفم ؛ فترة الحضانة للمرض من 10-14 يوم . تشمل المضاعفات مشاكل في الرئة والأذن . |
| maxillomandibular relation        | علاقة الفك العلوي بالفك السفلي<br>أية علاقة بين الفك السفلي والفك العلوي ، مثل علاقة الفك السفلي والفك العلوي اللامركزية ، إلخ .   | measure                      | مقياس ، معيار ، قياس ، إجراء  |
| maxillomandibular splint          | جبيرة فكية علوية سفلية   | measuring                    | قياس  |
| maxillopalatine                   | فكي علوي حنكي<br>متعلق بالفك العلوي والحنك الصلب .   | measuring device             | جهاز القياس   |
| maxillopharyngeal                 | فكي علوي بلعومي<br>متعلق بالفك العلوي والبلعوم .   | meatus                       | صمّاخ ، قناة ، مجري ، فتحة ، فوهة   |
| maxillotomy = maxillary osteotomy | قطع الفك العلوي<br>بتر جراحي للفك العلوي قطع عظم الفك العلوي .   | meatus , acoustic=           | صمّاخ سمعي = صمّاخ الأذن  |
| maxilloturbinal                   | عظم المحارة الفكية<br>محارة الأنف السفلية (Inferior nasal concha) أو عظم المحارة (Turbinate bone) .  | auditory meatus              | صمّاخ الأذن   |
|                                   |  | meatus , auditory            | قناة داخل الأذن ، تمر من القرينة إلى الغشاء الطبلي عبر صمّاخ الأذن الخارجي ، ومن الغشاء الطبلي خلال الجزء الصخري من عظم الصدغ لتسمح بمرور العصب الوجهي  |

|   |   |
|---|---|
| والعَصَبَ السمعي والشريان السمعي الداخلي من خلال صماخ الأذن الداخلي .   | (في تقويم الأسنان) : معالجة تقويمية عن طريق قوى آلية تؤثر على الجملة الوجهية السنية (Dentofacial complex) . |
| meatus , external auditory ، مجرى السمع الظاهر ، صماخ الأذن الظاهر ، صماخ سمعي خارجي  | mecistocephalic = mecistocephalous طوليل الرأس  |
| صماخ الأذن الظاهر ، صماخ سمعي خارجي   | meckelectomy استئصال عقدة ميكل (تحت الفك)   |
| ممر خارجي إلى الأذن الوسطي ، يمر خلال العظم الصدغي ؛ مجرى يمر من القرينة إلى طبلة الأذن .   | إزالة جراحية للعقدة الجناحية الحنكية (عقدة ميكل Meckel's ganglion) .  |
| meatus , internal auditory مجرى السمع الباطن ، صماخ الأذن الباطن ، صماخ سمعي داخلي  | Meckel's cartilage عُضروف ميكل  |
| ممر داخلي من الغشاء الطبلي خلال الجزء الصخري من عظم الصدغ ، يمر من خلاله العَصَبَ الوجهي والعَصَبَ السمعي والشريان السمعي الباطن .  | نسبة إلى ج. ف. ميكل الابن JFMeckel ، 1833-1781 ، جراح ألماني .  |
| meatus , nasal صماخ أنفي ، صماخ الأنف   | Meckel's ganglion عُقدة ميكل  |
| أحد التجاويف أسفل كل من القرينات على الجدار الجانبي للتجويف الأنفي ؛ كل منها يُسمى حسب القرين الذي ينتمي إليه : صماخ أنفي سفلي ، وصماخ أنفي أوسط ، وصماخ أنفي علوي .  | نسبة إلى ج. ف. ميكل الأب ، JFMeckel , the elder ، 1774-1714 ، مُشَرِّح ألماني .                             |
| meatus nasopharyngous الصماخ الأنفي البلعومي  | 1- العُقْدَةُ الجناحية الحنكية (Pterygopalatine ganglion) .   |
| mechanic ميكانيكي ، صانع يدوي ، حرفي  | 2- العُقْدَةُ تحت الفك السفلية (Submandibular ganglion)   |
| mechanic , dental صانع أسنان ، حِرْفِي أسنان  | العقدة الصغيرة لميكل (Lesser ganglion of Meckel) ،  |
| mechanical آلي  | انظر عُقدة وتدنية حنكية (Sphenopalatine ganglion) .   |
| mechanical amalgamator مُمْلِغمة آلية   | متطاوول الرأس   |
| جهاز يعمل بالكهرباء يعمل على اهتزاز خليطة الأملغم مع الزئبق لفترة زمنية محددة لتكوين الأملغم ؛ يتم مزج مواد أخرى مثل الإسمنت وحشوات الراتين المركب بهذه الطريقة . يجب وضع المملغمة (Amalgamator) في وعاء بلاستيك ضحل ، لتجميع الزئبق المتناثر أثناء مزج خليطة الأملغم . | mecocephalic = dolichocephalic  |
| mechancial hammer مطرقة آلية  | media   |
| mechancial separator فاصلة آلية   | 1- الطبقة الوسطى في الأوعية   |
| mechancial sharpener مسن آلي ، مشحذ آلي   | 2- أوساط جرثومية ، أوساط زراعية   |
| mechancial stimulus منبه آلي  | بيئات زرع أو أوساط زرع أو مستنبتات .  |
| أية مادة مثل الشمع التي تمضغ من أجل تنبيه انسياب اللعاب .   | 1- متوسط ، أوسط ، وَسْطِي   |
| mechancial balanced occlusion إطباق متوازن آلياً  | 2- داخلي  |
| إطباق متوازن بدون الرجوع للاعتبارات الفيزيولوجية الأساسية ؛ كما في المطبق (Articulator) .   | 3- إنسي   |
| mechancial mechanism آلية ، تقنيّة  | في اتجاه خط الوسط أو منتصف الجسم .  |
| mechancial mechanism , eruption آلية البرؤغ   | medial-lingual sulcus ميزاب لساني متوسط ، أخطود   |
| mechancial mechanism , immunity آلية المناعة  | لساني أوسط  |
| mechanotherapy معالجة آلية  | شقّ سطحي غير عميق في وسط ظهر اللسان .   |
|   | بُروز أنفي متوسط ، نُتوء أنفي   |
|   | متوسط   |
|   | medial pterygoid muscle العضلة الجناحية الإنسية   |
|   | medialis إنسي ، في اتجاه خط النصف   |
|   | median أوسط ، وسطي ، إنسي ، متوسط   |
|   | 1- موجود في المركز أو باتجاه الوسط أو في الخط الأوسط للجسم .  |
|   | 2- قريب من خط الوسط للقوس السنية .  |
|   | median alveolar cyst كيسة سنخية متوسطة  |
|   | median jaw relation علاقة فكية متوسطة   |
|   | أية علاقة فكية حينما يكون الفك السفلي في المستوى السهمي الأوسط .  |

**median line** خط متوسط  
 1- نقطة تقاطع المستوى السهمي الأوسط مع القوسين  
 السنيتين السفلية والعلوية .  
 2- خط مركزي يقسم سطح الجسم المركزي إلى يمين  
 ويسار .

**median mandibular cyst** كيسة فكية سفلية متوسطة  
**median mandibular point** النقطة السفلية المتوسطة  
 نقطة على المركز الأمامي الخلفي لحيد الفك السفلي عند  
 المستوى السهمي المتوسط .

**median palatine cyst =** كيسة حنكية متوسطة  
**median palatal cyst**  
 كيسة تطويرية تنشأ في الشق المتوسط للحنك . انظر تحت  
 كيسة (Cyst).

**median plane** مستوى متوسط  
 انظر مستوى سهمي أوسط (Mid-sagittal plane) .

**median rhomboid glossitis** التهاب اللسان المعيني المتوسط  
 انظر التهاب اللسان (Glossitis) .

**mediastinum** مُنصّف

**medical** طبي ، دوائي  
 متعلق بالطب (Medicine) .

**medical center** مركز طبي

**medical ethics** الآداب الطبية ، الأخلاقيات الطبية

**medical history** تاريخ طبي  
 السوابق المرضية والعلاجية .

**medicament** دواء ، عقار ، علاج  
 أية مادة علاجية ؛ أي دواء علاجي .

**medicament cup** كأس الدواء

**medicament glass bottle** زُجاجة الدواء

**medicamentarius** صيدلي (لاتينية)

**medicaster** دَجّال ، يدّعي الطب

**medicaster, dental** دَجّال سني  
 الشخص الذي يمارس مهنة طبيب الأسنان بغير شهادة تخرّج  
 من كلية طب الأسنان .

**medicated** عالج ، طبّب

**medication** تطبيب ، مُداواة ، تداو ، معالجة

**medicinal** طبي ، علاجي ، دوائي  
 1- متعلق بالطب .  
 2- ذو خصائص علاجية أو طبية .

**medicine** 1- علم الطب

دراسة وعلاج الأمراض ، خصوصاً العلاج بدون اللجوء  
 للجراحة .

2- دواء  
 أي عقار أو دواء يستعمل لعلاج مرض .

**medicochirurgic = medicochiurgical** طبي جراحي

**medicodental** طبي سني

متعلق بالطب العام وطب الأسنان .

**medio- , medi-** (سابقة) وسط ، أوسط ، إنسي

**mediofrontal** جبهي متوسط ، جبهي وسطي  
 متعلق بوسط الجبهة .

**mediolateral** جانبي متوسط ، متوسط جانبي ، إنسي وحشي

**mediopalatine** حنكي متوسط ، حنكي إنسي  
 متعلق بالجزء الأوسط من الحنك .

**medisect** يشطر ، يشق إلى نصفين ، يقطع إلى نصفين ،  
 يقطع إنسياً

**medium** وسط ، وسيط ، بيئة ، منبت  
 1- أية مادة يتم بواسطتها نقل شيء ما .  
 2- بيئة أو وسط ؛ وسط استنبات .

**medium , culture** مستنبت ، وسط زراعي ، مستنبت جرثومي

**medium , separating** وسط عازل ، وسط فاصل  
 مادة عازلة تستعمل لطلاء الأسطح ، لمنع التصاقها  
 ولتسهيل انفصالها بسهولة . مُزلق مثل الثاقلين أو غلاف  
 مثل رقاقة القصدير .

**medulla = marrow** 1- نُخاع ، نقي  
 2- لُب  
 طبقة العظم الإسفنجية الداخلية ؛ تُسمّى أيضاً النقي  
 (Marrow) .

**medullar = medullary** نُخاعي ، لبي ، نقيوي ، شبيه  
 بالنخاع أو النقي  
 متعلق بالنخاع أو النقي (Medulla) .

**meg- , mega-** (سابقة) كبير ، غليظ ، ضخم ، ضخامة

**megacephalic = megacephalous** كَبَر الرأس ، كبير  
 الرأس ، رأس

**megacephaly =** كَبَر الرأس ، ضخامة الرأس

**megacephalous**

**megadont = macrodont** كبير الأسنان ، أروق  
 ذو أسنان شاذة كبيرة وضخمة .

**megadontia = megadontism =** كَبَر الأسنان ، ضخامة  
 الأسنان ، ضخامة سنية و الروق  
**macrodontia**



**megadontic** كبير الأسنان ، ضخمة الأسنان متعلق بكبر الأسنان أو ضخامة الأسنان .

**megadontism = macrodontism** = ضخامة الأسنان = كبر الأسنان ، الروق حالة من ضخامة الأسنان الشاذة ؛ كبر الأسنان .

**megaglossia = macroglossia** ضخامة اللسان انظر ضخامة اللسان (Megaloglossia) .

**megagnathous = macrognathus** الفقم ، ضخمة الفك ، كبير الفك

**macrognathic** أفقم ، ذوفك كبير

**megal- , megal-** (سابقة) كبير ، ضخمة ، عظيم ، عملاق ، عرطل

**megalgia = severe pain** ألم شديد ، ألم مفرط ، ألم مبرح

**megalo- , megal-** (سابقة) ضخمة ، كبير ، عرطل مفرط الضخامة (Abnormally large) .

**megaloblast** أرومة ضخمة

**megalocephalia = megalcephal** كبر الرأس ، ضخامة الرأس

**megalocephalic** ضخمة الرأس

**megalocephaly** ضخامة الرأس 1- ذورأس مفرط الضخامة .

**megalocyte** كرية ضخمة

**megalodontia = macrodontism** كبر الأسنان ، ضخامة الأسنان ، ضخامة سنينة

**megaloglossia** ضخامة اللسان نوع من كبر حجم اللسان ناتج عن تضخم عضلات اللسان .

**megaloscope** عدسة مكبرة ضخمة ، منظار مكبر

**- megal** (لاحقة) ضخامة ، ضخمة

**megaprosopous** كبير الوجه ، ضخمة الوجه ذو وجه مفرط الضخامة .

**Meglin's palatine point** نقطة مجالن الحنكية نسبة إلى ج. أ. مجالن ، J.A.Meglin ، 1824-1756 ، طبيب فرنسي . النقطة التي يبرز عندها العصب الحنكي النازل من القناة الفككية الحنكية .

**meiosis** انقسام منصف ، انتصاف انقسام الخلية أثناء نموها ، حيث يوجد في كل نواة للخلية الناتجة عن الانقسام نصف صبغيات الخلية الأم .

**Meissner's corpuscles parent cell** جسيمات مايسنر الخلية ميلانين

**melanin** ميلانين تلون بُني قاتم إلى الأسود للخلايا الظهارية في الجلد ، والشعر ، وشبكية العين .

**melano-** (سابقة) ميلانين ، قتامي ، صباغي ، أسود وجود صبغة الميلانين بالخلايا ، مما يكسبها اللون القاتم .

**melanoameloblastoma** ورم أرومات الميناء القتامي ، ورم مينائي قتامي ، ورم أرومات الميناء الميلانيني ورم الأدمة الظاهرة العصبية الميلانيني في الطفولة .

**melanoblast** أرومة الميلانين ، أرومة ميلانينية

**melanocarcinoma** سرطانة ميلانينية

**melanodontia , infantile=** = شذوذ سني ميلانيني طفلي = امتصاص السن الخارجي ، تأكل السن الخارجي

**odontoclasia** = امتصاص السن الخارجي = تأكل السن الخارجي

**melanodontoclasia =** = ورم ليفي قتامي = شامة زرقاء ، وحمه زرقاء ، ورم ليفي ميلانيني

**odontoclasia** = لسان قتامي ، لسان سحامي = لسان أسود (لسان ميلانيني)

**melanoid** شبيه الميلانين ، ميلانيني الشكل

**melanoma** ورم ميلانيني ، خال ، ميلانوم ورم خبيث يحتوي على خلايا مصطبغة بالميلانين ؛ يتميز بلونه الأسود ؛ شامة مصطبغة تحولت إلى ورم خبيث .

**melanoma , benign mesenchymal =** ورم اللحمية المتوسطة = الميلانيني الحميد = وحمه زرقاء

**blue nevus** = الورم الميلانيني الحنكي

**melanoma , palatal** = تلطع ميلانين تصبغ بقعي للغشاء المخاطي الفموي ، يرافق التهاب الفم ، واليرقان (Jaundice) ، وبعض الأمراض الأخرى .

**melanoplakia** = ساركومة ميلانينية

**melanosarcoma** = الوحمة الميلانينية ورم حميد يأخذ شكل حطاطة أو بقعة محدودة صغيرة بنية أو رمادية . تشاهد داخل الفم على الحنك الصلب أو المخاطية الشدقية .

**melanotic neuro -** ورم الأدمة الظاهرة العصبي الميلانيني

**ectodermal tumor** = لسان أسود مُشعر = لسان أسود

**melanotrichia linguae =** = لسان أسود مُشعر = لسان أسود

**black tongue**

melitis التهاب الخد  
melitoptyalism جلو كوزية اللعاب  
إفراز لعاب يحتوي على الجلو كوز .  
melitoptyalon سكر اللعاب  
Melkersson-Rosenthal's syndrome متلازمة ميلكرسون  
وروزينثال  
نسبة إلى أ.ج. ميلكرسون ، E.G.Melkersson ،  
1898-1932 ، طبيب سويدي ، وس . روزينثال ،  
C.Rosenthal ، طبيب ألماني معاصر .  
متلازمة أمراض الطفولة تظهر كتورم منتشر في الشفتين على  
شكل حمامي غالباً ، يرافقه شلل وجهي متكرر ، وتشقق  
اللسان المشابه للسان الصفني ؛ قد تحدث طولان قبة  
الحنك ، وزيادة سماكة اللثة ، وضخامة اللسان .  
melo- (سابقة) خد ، وجنة  
melodioterapy = musicotherapy معالجة بالموسيقى ،  
مداواة بالموسيقى  
melomania هوس الموسيقى ، الولوج بالموسيقى ،  
شغف الموسيقى  
meloncus ورم الخد ، تورم الوجنة  
melonoplasty = meloplasty تقويم الخد ، رأب الخد ،  
هيكلة الخد أو تربيعة  
meloplasty تصنيع الخد ، هيكلة الخد ، رأب الخد  
جراحة تجميلية للخد أو الوجنة .  
meloschisis = macrostomia انشقاق الخد = ضخامة الفم  
Melotte's metal معدن ميلوت  
نسبة إلى ج. و. ميلوت ، G.W.Melotte ، 1835-1915 ،  
طبيب أسنان أمريكي .  
خليطة لينة ذات درجة حرارة انصهار منخفضة مكونة من  
ثمانية أجزاء بزموت ، وخمسة أجزاء رصاص ، وثلاثة  
أجزاء قصدير . نقطة انصهار المعدن هي 202 درجة  
فهرنهايت ، ويستعمل في طب الأسنان بالمختبر كمادة  
لعمل الأمثلة .  
melting 1- انصهار ، ذوبان  
2- صهر ، تذويب  
melting ladle مصب الصهر ، مغرفة الصهر  
melting point درجة الانصهار ، نقطة الذوبان  
درجة الحرارة التي تتحول عندها المادة الصلبة إلى سائلة .  
melting , torch صهر بالحملج  
membrana غشاء (لاتينية)

membrana adamantina = غشاء الميناء = ظهارة  
reduced enamel epithelium الميناء المختزلة  
membrana cerebri أغشية الدماغ ، السحايا  
membrana eboris غشاء عاجي  
غشاء محيط بلب السن ، مكون من الخلايا المولدة للعاج  
المتبقية ؛ مصطلح مهممل غير مستعمل .  
membrana pretormativa غشاء قاعدي قبل التكوّن  
membrane = membrana غشاء  
طبقة رقيقة من النسيج تطن تجويفاً أو تُغطّي جزءاً أو تربط  
أو تفصل بين تجويفين متجاورين .  
membrane , adamantine = غشاء مينائي = ظهارة الميناء  
reduced enamel epithelium المختزلة  
membrane , alveolodental = غشاء سني سنخي = رباط  
periodontal ligament حول السني  
membrane , basal غشاء قاعدي  
membrane , basement غشاء قاعدي ، غشاء القاعدة  
طبقة شفافة رقيقة خارج الخلية لاخلوية ، توجد تحت  
ظهارة الأغشية المخاطية والغدد الإفرازية ؛ وهي طبقة فاصلة  
بين الظهارة والنسيج الضام لمعظم الأعضاء .  
membrane , bioguid غشاء حيوي مرشد  
membrane , cellular غشاء خلوي  
membrane , buccopharyngeal غشاء فموي بلعومي  
منطقة من الجنين البدئي ، تتطور لينمو منها الفم والبلعوم .  
membrane , cell غشاء الخلية  
بنية رقيقة يغلف الخلية وينظم دخول وخروج المواد إلى  
الخلية من البيئة المحيطة بها .  
membrane , cellular غشاء خلوي  
membrane enamel = غشاء ميناء السن = ظهارة الميناء  
reduced enamel epithelium المختزلة  
membrane,Hannover's intermediate غشاء هانوفر المتوسط  
membrane , hyoglossal الغشاء اللامي اللساني  
ذلك الجزء من الغشاء المخاطي الفموي الذي يربط العظم  
اللامبي باللسان.  
membrane , mucous غشاء مخاطي  
غشاء مُغطّي بالظهارة ، يحوي الغدد المخاطية ، ويبطن  
التجويف الفموي ، وجميع الأعضاء الأنبوبية ، والممرات  
والتجاويف التي تتصل بخارج الجسم .  
membrane , Nasmyth's غشاء نازميث ، غشاء مينائي  
membrane , periodontal الغشاء حول السني ، الرباط  
periodontal ligament السنخي السني ، رباط حول السني

|   |   |  |  |
|---|---|--|--|
| طبقة من النسيج الضام تحيط بجذر السن وتربطه بالملاط والعظم السنخي واللثة الحفافية وتقوم بدعم السن في سنخها . | menopause   | القعود الإياسي ، الضَّهْي ، انقطاع الطمث<br>سن اليأس عند المرأة ، سن انقطاع الحيض عند المرأة . |  |
| membrane , permeable  | غشاء نفاذ   | menorrhoea = menorrhea   | حيض ، طمث<br>الدورة الشهرية ، أي نزول الطمث الطبيعي .  |
| membrane , semipermeable  | غشاء نصف نفاذ   | mensa  | سَطْح الرحي الطاحن<br>مصطلح قديم للسطح الإطباق لرحى .  |
| membrane , serous   | غشاء مَصْلِي  | menstruation = menorrhoea  | طَمَث ، حَيْض  |
| membrane , subepithelial =<br>basement membrane   | غشاء تحت الظهاري ،<br>الغشاء القاعدي تحت الظهارة =<br>غشاء القاعدة  | mentagra = sycosis   | قوباء الذقن  |
| membrane , submucous =<br>submucous membrane  | غشاء تحت المخاطية<br>طبقة من النسيج الضام ، يوجد بين الغشاء المخاطي والبنى النسيجية السفلية ؛ توجد الفم في منطقة الخنك الرخو .          | mental   | عقلي ، ذهني ، ذقني<br>1- متعلق بالعقل .<br>2- متعلق بالذقن .   |
| membrane , synovial   | غشاء زليلي<br>غشاء من النسيج الضام ، يبطن المفصل الزليلي ، أي يغطي الأسطح المتمفصلة والأربطة في المفاصل ، ويفرز السائل الزليلي المزلق . | mental age   | سن الرشد ، العمر العقلي  |
| membraniform  | غشائي الشكل   | mental artery  | شريان ذقني<br>يُغذي الشفة السفلى والذقن ، انظر مدخل ذقني (Mentalis) .  |
| membranoid  | شبه غشائي ، غشائي الشكل   | mental deficiency  | فُصُور عقلي  |
| membranous  | غشائي<br>متعلق بالغشاء .  | mental disease   | داء عقلي   |
| meningeal   | سَحائِي<br>متعلق بالسحايا .   | mental disorder  | خَلَل عقلي   |
| meningeal artery  | شريان سحائي<br>فروع من شرايين عديدة تُغذي الأم الجافية ، والقحف ، والعقدة العصبية مثلثة التوائم .<br>انظر سحائي (Meningea) .            | mental foramen   | ثُقبة في جسم الفك السفلي أسفل جذر الضاحك الثاني ، يمر من خلالها الفرع الذقني للعصب السني السفلي والأوعية الدموية المصاحبة له . |
| meningeal artery , accessory =<br>Apterygomeningea  | شريان سحائي إضافي =<br>شريان سحائي جناحي  | mental fossa   | حُفرة ذقنية  |
| meningeal nerves  | أعصاب سحائية<br>تُغذي السحايا ، انظر مدخل عصب سحائي (Meningeus) .   | mental handicap  | إعاقة فكرية  |
| meningitis  | التهاب سحائي ، التهاب السحايا   | mental injection   | حقنة ذقنية   |
| meniscectomy  | استئصال الهلالية<br>إزالة جراحية للقرص الغضروفي الموجود داخل المفصل ، كما في المفصل الفكي الصدغي .                                      | mental nerve   | عَصَب ذقني<br>يغذي جلد الذقن والشفة السفلي ، انظر ذقني (Mentalis) .  |
| meniscus = articular disc   | هلالة<br>بنية غضروفية ليفية هلالية الشكل ؛ وخاصة القرص الغضروفي اللبني داخل المفصل الذي يعمل كوسادة في منطقة تمفصل عظمين .              | mental point   | نقطة ذقنية ارتفاق ذقني   |
|   |   | mental protuberance  | نتوء ذقني ، ناشزة ذقنية ،<br>حدبة ذقنية<br>نتوء في الفك السفلي على خط الوسط .  |
|   |   | mental reaction  | تجاوُب عقلي ، تفاعل نفسي   |
|   |   | mental ridge   | حافة ذقنية ، حيد ذقني ، ارتفاع ذقني  |
|   |   | mental spine   | شوكة الذقن ، شوكة ذقنية<br>تُسمَّى أيضاً دُرْبينة ذقنية .  |
|   |   | mental subnormality  | تخلُّف عقلي  |
|   |   | mental tubercle  | حدبة ذقنية<br>واحد من بروزين عظميين صغيرين على السطح الداخلي للفك السفلي وعلى جانبي الارتفاق الذقني .                          |

**mentalis muscle = M.levator menti** = العضلة الذقنية = العضلة الرافعة للذقن  
تمد أو تُبرز الشفة السفلي ، وتجعد جلد الذقن ؛ تُسمّى أيضاً العضلة الرافعة للذقن (M.levator menti) .

**mentally defective** قاصر عقلياً

**mentally retarded = retardate** متخلف عقلياً

**mento-** (سابقة) ذقن ، ذقني

**mento-anterior** ذقني أمامي

**mentohyoid** ذقني لامي

**mentolabial** ذقني شفوي

متعلق بالذقن ، والشفة .

**mentolabial furrow** ثلم ذقني شفوي ، أخدود ذقني شفوي  
طيّة مستعرضة فوق الذقن مباشرة .

**mentolabial muscle =** عضلة ذقنية شفوية = عضلة خافضة

**M depressor labii inferioris** شفوية سفلية

**mentolabialis muscle = mentolabialis** العضلة الذقنية الشفوية  
تُسمّى أيضاً العضلة خافضة الشفة السفلية (M.depressor labii inferioris) .

**mentoposterior** ذقني خلفي

**mentotransverse** ذقني مستعرض

**menton** نقطة ذقنية ، (ذروة الذقن)  
منصف سهمي ، متعلق خصيصاً بعلامة قياس رأسية ؛ أقصى نقطة سفلية على محيط جسم الارتفاق الفكّي السفلية (Symphysis) ، تشاهد على الصور الشعاعية الجانبية للجمجمة ، والتي سبق أن ضبطت على مستوى فرانكفورت الأفقي (Frankfort plane horizontal) وهي تعادل النقطة الفكّيّة (Gnathion) في علم السلالات .

1 - في النسيج الرخو : أسفل نقطة على النسيج الرخو للذقن .

2 - في النسيج الصلب : أسفل نقطة على المحور العظمي للذقن .

**mentum = chin** ذقن (لاتينية)

**mephitic** نّسن

**mephitis** بخّر

**mercaptan** مركباتان  
مكوّن أساسي لبلمر عديد الكبريتيد (Polysulfide polymer) يستخدم في مادة الطبع ذات القاعدة المطاطية .

**mercuri-** (سابقة) زئبق ، زئبقي

**mercurial** زئبقي  
متعلق بالزئبق .

**mercurialism** تسمّم بالزئبق (مزمن)

**mercuric** زئبقي ثنائي ، زئبقيك  
متعلق بالزئبق كعنصر ثنائي التكافؤ .

**mercurous** زئبقي أحادي ، زئبقوز (دواء مدر)  
متعلق بالزئبق كعنصر أحادي التكافؤ .

**mercury = hydrargyrum = quicksilver** زئبق  
سائل معدني ثقيل أبيض فضي ؛ العنصر المعدني السائل الوحيد في درجة الحرارة العادية ؛ رمزه الكيميائي "Hg" ؛ ووزنه الذري 200 ؛ وثقله النوعي 13.6 ؛ ويتبخّر عند درجة حرارة « 360 درجة مئوية » ؛ ويتجمد عند درجة حرارة « 39 درجة مئوية ». عند درجات الحرارة العادية يذوب فقط في حمض النيتريك ، ويزوب جزئياً في حامض الهيدروكلوريك المغلي . إما أن يكون عنصراً أحادي التكافؤ أو عنصراً ثنائي التكافؤ في التفاعلات الكيميائية .  
يُنقى بالتقطير للاستعمال السني . يستعمل في حالته المعدنية كمكوّن أساسي للألمغم السني ، يُخلط مع خليطة الألمغم ليكون الألمغم ، وهو سام وينتج بخاراً ساماً إذا تُرك في غرفة دافئة ؛ يجب عدم لمسه باليد ، ويجب وضع الأغراض الملوثة بالزئبق أو أي بقايا ألمغم في وعاء محكم يحتوي على ماء أو 5% محلول برمغنات البوتاسيوم في الماء وحفظها في مكان بارد .

**mercury and alloy dispenser** موزّع الخليطة والزئبق

**mercury alloy ratio** نسبة الخليطة والزئبق  
يجب ألا تحتوي حشوة الألمغم على أكثر من 54-55% من الزئبق ؛ وتحقق أحسن النتائج حينما تحتوي على 50% أو أقل من الزئبق المتبق . تتم المعايرة بالوزن أو بالحجم ؛ باستخدام ميزان ، أو موزّع آلي ، أو أقراص أو كبسولات معايرة مسبقاً . يجب عموماً اتباع تعليمات الشركة المنتجة .

**mercury dispenser** موزّع الزئبق

**mercury holder** وعاء الزئبق

**mercury hygiene recommendations** الإرشادات الصحية للزئبق  
الزئبق يعد مصدر خطر على صحة الإنسان ، خصوصاً أطباء الأسنان في المكاتب والعيادات والمختبرات السنية . في الوقت الحاضر لم تسجل حالات التسمم بالزئبق المزمن (Chronic)

(mercurialism) ، على الرغم من ظهور أحد التقارير لحالات تسمم خطيرة في بريطانيا وقد نسبت إلى الممارسة السنوية . تشير المعايينات بالعيادات السنوية إلى أنه على الأقل 10٪ من العيادات السنوية يكون مستوى الهواء من بخار الزئبق زائد عن القيمة الحد الأعلى [Threshold limit value (TLV)] وهو 0.05 مجم/ مل<sup>3</sup> . اختبارات على عينات من شعر وأظافر أطباء الأسنان والعاملين في العيادات السنوية دائماً تدل على وجود زئبق بمستوى عال عن المعدل ، من أجل ذلك نشرت الهيئة المسؤولة عن المواد السنوية والأجهزة بالجمعية الأمريكية للأسنان قائمة الإرشادات التالية :

- 1- يجب تخزين الزئبق في أوعية لا تكسر محكمة الإغلاق .
- 2- إزالة وتنظيف الزئبق المبعثر مباشرة بعد المداخلة السنوية حيث يتم ذلك بإزالة والتقاط القططيريات الصغيرة من الزئبق بواسطة أنبوب رفيع متصل بمص شفط بالوحدة السنوية حيث تحتجز قطرات الزئبق في خزان أثناء المرور من خلالها .
- 3- يجب استعمال كبسولة مغلقة الاحكام أثناء عملية التملغم (Amalgamation) .
- 4- يجب استعمال طريقة «عدم اللمس Non- touch technique) للتعامل مع الأملغم .
- 5- يجب التقاط قطع أو فئات الأملغم وتخزينها تحت الماء .
- 6- يجب العمل في مكان جيد التهوية .
- 7- يجب تحاشي وضع السجادة بالعيادة السنوية حيث لا يمكن منع تلوثها .
- 8- يجب الامتناع عن استعمال محاليل تحتوي على زئبق .
- 9- يجب تحاشي تسخين الزئبق أو الأملغم .
- 10- يجب استعمال مرذاذ مائي مع الشفط أثناء سحب الأملغم .
- 11- يجب استعمال طرق رص ودك الأملغم التقليدية أو الاعتيادية وهي الطريقة اليدوية أو الطريقة الميكانيكية وعدم استعمال راصة المملغم فوق الصوتية .
- 12- عمل تقارير سنوية لمستوى الزئبق للعاملين في العيادات السنوية بشكل دوري .
- 13- عمل تقدير دوري لمستوى بخار الزئبق في العيادات السنوية .
- 14- يجب التنبيه على كل الأشخاص الذين يتعاملون مع الزئبق خصوصاً أثناء فترات التدريب أو في فترة التعليم لمصدر الخطر المحتمل من بخار الزئبق وضرورة ملاحظة تطبيق الالتزام بالإرشادات الصحية في التعامل مع الزئبق .

الأشخاص المصابين بتسمم الزئبق المزمن يجب معالجتهم بوصف الأدوية التي تحث على انتزاع الزئبق من البول مثل داي ميركال برول (Dimercaprol) أو بنيسلامين (Pencillamine) ويجب وضع المرضى على حمية متوازنة وخالية من أي احتمال لوجود زئبق . هؤلاء الأشخاص يجب تحذيرهم لتحاشي أي تلامس مع الزئبق .

مستوى التعرض المسموح لبخار الزئبق في 40 ساعة عمل أسبوعياً بمعدل 8 ساعات في اليوم ، تحدد بنحو 0.05 مجم/ مل<sup>3</sup> .

مستوى الزئبق الطبيعي في البول يعادل 0.2 مجم/ مل<sup>3</sup> . الحد الأعلى المسموح به في البول يعادل 0.15 مجم/ لتر . المستوى الطبيعي للزئبق في اللعاب والبول متساوي .

التسمم بالزئبق mercury poisoning

تسمم الزئبق الحاد ، التسمم الحاد بالزئبق mercury poisoning , acute

أعراض التسمم الحاد بالزئبق هي : القيء وآلم البطن يتبعه تقرُّح جدار المعدة والقولون ، مع التهاب الكلية .

تسمم الزئبق المزمن mercury poisoning , chronic

يتميز بمظاهر فموية مثل الطعم المعدني ، وزيادة اللعاب ، والتهاب اللثة ، وتقرُّح يظهر بشكل خطوط زرقاء رمادية عند الحواف اللثوية ، ولسان مؤلم ، وتقلُّل الأسنان ، وقد يرافقه أيضاً ضمور الأعصاب الطرفية والجهاز العصبي المركزي .

مرو- ، mer- (سابقة) جزء ، قسم

merocrania غياب جزء من الجمجمة ، انعدام القحف الجزئي

merogenesis تقسم البويضة

mesal = mesial متوسط ، وسيط ، في الوسط ، أوسط = إنسي

متعلق بالخط المتوسط .

mesaticephalic = mesocephalic متعلق بالدماغ المتوسط

متعلق بالدماغ المتوسط ؛ ذو رأس متوسط الحجم في الطول والقصر .

mesaticephalus جمجمة متوسطة

جمجمة متوسطة الطول والقصر .

mesenchyma = mesenchyme اللحمية المتوسطة

نسيج ضام جنيني متكوّن من الطبقة المتوسطة للنسيج الضام المتكوّن للأوعية الدموية واللمفية .

mesenchymal متعلق باللحمية المتوسطة

متعلق بـ أو ينشأ من النسيج المتوسط .

|                         |  |                               |  |
|-------------------------|--|-------------------------------|--|
| mesenchymal cells       | خلايا اللحمة المتوسطة  | mesial triangular fossa       | وهدة مثلثة إنسية   |
| mesenchymal elements    | عناصر اللحمة المتوسطة  | mesial wall                   | جدار إنسي  |
| mesenchymal tumours     | أورام اللحمة المتوسطة  |                               | الجدار المواجه للسطح الإنسي في الحفرة المحضرة في السن .  |
| mesenchyme = mesenchyma | لحمة متوسطة  | mesially                      | في اتجاه خط النصف  |
|                         | نسيج ضام جنيني قادر على التحول إلى العديد من أنواع النسيج الضام مثل العظم والغضروف بالإضافة إلى الدم والنسيج اللمفاوي .  | mesio-                        | (سابقة) إنسي ، وسطي ، متوسط ، متجه للوسط   |
| mes                     | عين الشبكة   |                               | تعني باتجاه خط الوسط أو الإنسي وهي علاقة باتجاه خط الوسط السني ، أو علاقة بالسطح الإنسي للسن ، أو السطح الإنسي لحفرة محضرة . |
|                         | مادة مقومة مغايرة ذات ثقب تستخدم لتثبيت مكان الكسر ، تستعمل عادة مترافقة مع الطعم العظمي .   | mesiobuccal                   | إنسي شدقي  |
| meshwork                | شبكة   | mesiobucco-occlusal           | إنسي شدقي إطباق  |
| mesial                  | إنسي ، متوسط ، وسطي ، متجه للوسط   | mesiobuccopalpal              | إنسي شدقي لبي  |
|                         | باتجاه الوسط أو يقع في الوسط ، كالمختلط للوسط للجسم أو منتصف القوس السنية .  | mesioangular                  | زاوي إنسي  |
|                         | (في طب الأسنان) : سطح السن المجاور لخط الوسط السني الأمامي على القوس السنية . قرب خط الوسط من القوس السنية . يشير إلى أسطح الأسنان الموجودة في القوس السنية التي تواجه خط الوسط .  |                               | متعلق بأية زاوية إنسية (Mesial angle) .  |
| mesial angle            | زاوية إنسية  | mesioaxial                    | إنسي محوري   |
|                         | أية زاوية متكونة من التقاء سطح إنسي أو جدار إنسي مع أي سطح أو جدار آخر .   | mesioaxial line angle         | زاوية خطية إنسية محورية  |
| mesial cavity           | حفرة إنسية   |                               | زاوية خطية متكونة من التقاء الجدار المحوري مع الجدار الإنسي في الحفرة المحضرة .  |
| mesial drift            | ميل إنسي ، إنحراف إنسي   | mesioaxiocclusal              | انسي محوري إطباق   |
|                         | حركة طبيعية للأسنان في الاتجاه الإنسي عبر السنين لتعادل التآكل الجانبي للأسطح الملاصقة للأسنان حركة الأسنان التدريجية في الاتجاه الإنسي ، والتي تحدث طبيعياً بمرور السنين . أيضاً حركة السن أو الأسنان الموجودة في الناحية الوحشية لسن مقلوع ، حيث تميل نحو الإنسي في غياب جسر أو حافظة مسافة تقويمية لتعويض السن المقلوعة . | mesioaxiocclusal point angle  | زاوية نقطية انسية محورية   |
| mesial fossa            | وهدة إنسية   |                               | إطباقية  |
| mesial line             | خط إنسي  |                               | زاوية نقطية متكونة من تقاطع السطح الإنسي ، والسطح المحوري ، والسطح الإطباق في الحفرة المحضرة في السن .                       |
| mesial movements        | حركات إنسية  | mesioaxiogingival             | إنسي محوري لشوي  |
| mesial occlusion        | إطباق إنسي   | mesioaxiogingival point angle | زاوية نقطية إنسية محورية   |
|                         | مصطلح يشير إلى إطباق الأسنان في وضع إطباق باتجاه الناحية الإنسية من الوضع الإطباق الطبيعي .  |                               | لثوية  |
| mesial shift            | انزاح إنسي   |                               | زاوية نقطية متكونة من تقاطع السطح الإنسي ، والسطح المحوري ، والسطح اللثوي في الحفرة المحضرة في السن .                        |
| mesial surface          | سطح إنسي   | mesioaxioincisal              | إنسي محوري قاطعي   |
|                         | (في التشريح) : أي سطح لعضو يوجد ناحية أو مقابل خط الوسط أو الخط السهمي المنصف .  | mesioaxioincisal point angle  | زاوية نقطية إنسية محورية   |
|                         |  |                               | قاطعة  |
|                         |  |                               | زاوية نقطية متكونة من التقاء أو تقاطع الجدار الإنسي والجدار المحوري والجدار القاطعي بالحفرة المحضرة بالسن .                  |
|                         |  | mesiobuccal                   | إنسي شدقي ، إنسي خدي ، إنسي دهليزي   |
|                         |  |                               | متعلق بالسطح الإنسي والسطح الشدقي للسن أو الجدار الإنسي ، والجدار الشدقي لحفرة إطباقية لرحى أو ضاحكة .                       |
|                         |  | mesiobuccal angle =           | زاوية إنسية شدقية = زاوية خطية   |
|                         |  | mesiobuccal line angle        | إنسية شدقية  |

زاوية خطية متكونة من التقاء أو تقاطع الجدار الإنسي  
والجدار الشدقي في الحفرة المحضرة في السن .

زاوية خطية إنسية شدقية = mesio Buccal line angle =  
زاوية إنسية شدقية mesio Buccal angle  
بالاتجاه الإنسي الشدقي mesio Buccally  
إنسي شدقي إطباق ، إنسي دهليزي mesio Bucco-occlusal =  
طاحن mesio Bucco-occlusal  
متعلق بالسطح الإنسي ، والسطح الشدقي ، والسطح  
الإطباق للسن .

إنسي شدقي إطباق mesio Bucco-occlusal =  
mesio Bucco-occlusal  
إنسي شدقي لبي ، إنسي خدي لبي mesio Bucco-pulpal  
متعلق بالجدار الإنسي ، والجدار الشدقي ، والجدار اللبي  
لحفرة إطباقية أو بالجزء الدرجي لحفرة جانبية إطباقية في  
رحى أو ضاحكة .

زاوية إنسية شدقية لبية = زاوية mesio Bucco-pulpal angle =  
نقطية إنسية خدية لبية mesio Bucco-pulpal point angle  
زاوية نقطية متكونة من التقاء أو تقاطع الجدار الإنسي ،  
والجدار الشدقي ، والجدار اللبي لحفرة محضرة في السن .

زاوية نقطية إنسية دهليزية = mesio Bucco-pulpal point angle =  
لبية = زاوية إنسية شدقية لبية mesio Bucco-pulpal angle  
إنسي إطباق ، إنسي mesio-occlusal =  
طاحن mesio-occlusal  
حفرة إنسية إطباقية mesio-occlusal cavity  
زاوية إنسية إطباقية = زاوية خطية mesio-occlusal angle =  
إنسية طاحنة mesio-occlusal line angle  
زاوية خطية متكونة من التقاء أو تقاطع السطح الإنسي ،  
والسطح الإطباق للسن .

زاوية خطية إنسية طاحنة = mesio-occlusal line angle =  
زاوية إنسية إطباقية mesio-occlusal angle  
إطباق إنسي mesio-occlusion = mesio-occlusion  
نوع من أنواع سوء الإطباق ، حيث تنطبق أسنان الفك  
السفلي إلى الأمام بالنسبة لأسنان الفك العلوي .

إنسي إطباق وحشي mesio-occlusodistal =  
mesio-occlusodistal = MOD  
حفرة إنسية إطباقية وحشية mesio-occlusodistal cavity  
إنسي عنقي = إنسي لشوي mesio-cervical = mesio-lingival  
ميل إنسي ، إنحراف إنسي mesio-clination  
ميل السن بالاتجاه الإنسي .

إطباق إنسي ، الضب mesio-occlusion = mesio-occlusion  
نوع من سوء الإطباق ، تنطبق فيه أسنان الفك السفلي إلى  
الأمام بالنسبة لأسنان الفك العلوي .

إطباق إنسي ثنائي الجانب mesio-occlusion , bilateral  
إطباق إنسي وحيد الجانب mesio-occlusion , unilateral  
سن زائدة متوسطة ، راؤول إنسي mesiodens  
واحدة أو أكثر من الأسنان الزائدة ، التي إما أن تكون في  
حالة بزوغ أو في حالة إنطمار ، وسيئة التكوين ، وتوجد عند  
الخط المنصف في مقدمة الفك العلوي بين جذور القواطع  
المركزية العلوية أو مجاورة لها على خط الوسط أو حوله .

إنسي وحشي mesiodistal  
متعلق بالسطح الإنسي ، والسطح الوحشي للسن .

قطر التاج الإنسي mesiodistal diameter of crown  
الوحشي  
قطر العنق الإنسي الوحشي mesiodistal diameter of neck  
مستوى إنسي وحشي mesiodistal plane  
بالاتجاه الإنسي الوحشي mesiodistally  
إنسي لشوي mesio-lingival  
متعلق بالجدار الإنسي ، والجدار اللثوي لحفرة شدقية أو  
حفرة لسانية في رحى أو ضاحكة .

زاوية إنسية لشوية = زاوية خطية mesio-lingival angle =  
إنسية لشوية mesio-lingival line angle  
زاوية خطية متكونة من التقاء أو تقاطع الجدار الإنسي ،  
والجدار اللثوي لحفرة محضرة في السن .

زاوية خطية إنسية لشوية = mesio-lingival line angle =  
زاوية إنسية لشوية mesio-lingival angle  
فكي إنسي mesio-gnathic  
نوع من أنواع سوء الإطباق ، يكون فيه أحد الفكين أو  
كلاهما متقدماً عن المستوى الوجهي .

تجاوز إنسي ، بروز إنسي mesio-gression  
بروز وتقدم الأسنان الأمامية إلى الأمام عن وضعها  
الطبيعي في القوس السنية .

إنسي قاطع mesio-incisal  
متعلق بالسطح الإنسي ، والسطح القاطع لسن قاطعة أو  
ناب أو لحفرة تشمل هذه الأسطح .

زاوية إنسية قاطعة = زاوية خطية mesio-incisal angle =  
إنسية قاطعة mesio-incisal line angle  
زاوية خطية إنسية قاطعة = mesio-incisal line angle =  
زاوية إنسية قاطعة mesio-incisal angle

**mesio-incisodistal** إنسي قاطعي وحشي  
متعلق بالسطح الإنسي ، والسطح القاطع ، والسطح  
الوحشي لسن قاطعة أو ناب أو حفرة تشمل هذه  
الأسطح .

**mesioinclination** ميل إنسي ، انحراف إنسي  
نوع من أنواع سوء الإطباق ، يميل فيه تاج السن بالاتجاه  
الإنسي .

**mesiolabial** إنسي شفوي  
متعلق بالسطح الإنسي ، والسطح الشفوي للسن أو  
للجدران المماثلة في الجزء الدرّجي من الحفرة الجانبية  
القاطعة .

**mesiolabial angle =** زاوية إنسية شفوية = زاوية خطية إنسية  
**mesiolabial line angle** شفوية  
زاوية خطية متكونة من التقاء أو تقاطع الجدار الإنسي ،  
والجدار الشفوي لحفرة محضرة بالسن .

**mesiolabial line angle =** زاوية خطية إنسية شفوية = زاوية  
**mesiolabial angle** إنسية شفوية  
**mesiolabiocincisal** إنسي شفوي قاطعي  
متعلق بالسطح الإنسي ، والسطح الشفوي ، والحد  
القاطع لسن أمامية .

**mesiolabiopulpal** إنسي شفوي لبي  
**mesiolabiopulpal angle =** الزاوية الإنسية الشفوية اللبية =  
**mesiolabiopulpal point angle** نقطية إنسية شفوية لبية  
**mesiolabiopulpal point angle =** زاوية نقطية إنسية شفوية  
**mesiolabiopulpal angle** لبية = زاوية إنسية شفوية لبية  
**mesiolingual** إنسي لساني  
متعلق بالسطح الإنسي ، والسطح اللساني للسن ، أو  
الجدار الإنسي ، والجدار اللساني لحفرة إطباقية في رحي أو  
ضاحكة .

**mesiolingual angle =** الزاوية الإنسية اللسانية = زاوية  
**mesiolingual line angle** خطية إنسية لسانية  
زاوية خطية متكونة من التقاء أو تقاطع الجدار الإنسي ،  
والجدار اللساني لحفرة محضرة في السن .

**mesiolingual line angle =** زاوية خطية إنسية لسانية = زاوية  
**mesiolingual angle** إنسية لسانية  
**mesiolinguoocclusal =** إنسي لساني إطباق  
**mesiolinguo-occlusal** متعلق بالسطح الإنسي ، والسطح اللساني ، والسطح  
الإطباق للسن أو  
الجدار الإنسي ، والجدار الإطباق لحفرة شدقية أو حفرة  
لسانية في رحي أو ضاحكة ؛ أو يعني حشوة إنسية  
طاحنة .

**mesio-occlusal angle =** زاوية إنسية إطباقية = زاوية خطية  
**mesio-occlusal line angle** إنسية إطباقية  
زاوية خطية متكونة من التقاء أو تقاطع السطح الإنسي  
والسطح الإطباق للسن .

**mesiolinguoincisal** إنسي لساني قاطع  
متعلق بالسطح الإنسي ، والسطح اللساني ، والحد القاطع  
لسن أمامية .

**mesiolinguoincisal angle =** زاوية إنسية لسانية قاطعة = زاوية  
**mesiolinguoincisal point angle** نقطية إنسية لسانية قاطعة  
زاوية نقطية متكونة من التقاء أو تقاطع السطح الإنسي ،  
والسطح اللساني ، والسطح القاطع للسن أو الجدار  
الإنسي ، والجدار اللساني ، والحد القاطع لحفرة محضرة  
في السن .

**mesiolinguo-occlusal =** إنسي لساني إطباق  
**mesiolinguoocclusal** متعلق بالسطح الإنسي ، والسطح اللساني ، والحد القاطع  
لسن أمامية .

**mesiolinguo-occlusal angle =** زاوية إنسية لسانية إطباقية =  
**mesiolinguo-occlusal point angle** زاوية نقطية إنسية  
لسانية إطباقية  
زاوية نقطية متكونة من التقاء أو تقاطع السطح الإنسي ،  
والسطح اللساني والسطح القاطع لسن أو لجدران حفرة  
محضرة في السن .

**mesiolinguo-occlusal point angle =** زاوية نقطية إنسية لسانية  
**mesiolinguo-occlusal angle** إطباقية = زاوية إنسية لسانية  
إطباقية  
**mesiolinguopulpal** إنسي لساني لبي  
متعلق بالجدار الإنسي ، والجدار اللساني ، والجدار اللبي  
لحفرة إطباقية أو الجزء الدرّجي من حفرة إطباقية جانبية .

**mesiolinguopulpal angle =** زاوية إنسية لسانية لبية = زاوية  
**mesiolinguopulpal point angle** نقطية إنسية لسانية لبية  
زاوية نقطية متكونة من التقاء أو تقاطع الجدار الإنسي ،  
والجدار اللساني ، والجدار اللبي لحفرة محضرة في السن .

**mesiolinguopulpal point angle =** زاوية نقطية إنسية لسانية  
**mesiolinguopulpal angle** لبية = زاوية إنسية لسانية لبية  
**mesio-occlusal = mesiocclusal** إنسي طاحن  
متعلق بالسطح الإنسي ، والسطح الإطباق للسن أو  
الجدار الإنسي ، والجدار الإطباق لحفرة شدقية أو حفرة  
لسانية في رحي أو ضاحكة ؛ أو يعني حشوة إنسية  
طاحنة .

**mesio-occlusal angle =** زاوية إنسية إطباقية = زاوية خطية  
**mesio-occlusal line angle** إنسية إطباقية  
زاوية خطية متكونة من التقاء أو تقاطع السطح الإنسي  
والسطح الإطباق للسن .



**mesio- occlusal restoration = MO** حشوة إنسية طاحنة  
**mesio-occlusodistal =** إنسي إطباقى وحشى  
**mesiocclusodistal**  
متعلق بالسطح الإنسي والسطح الإطباقى والسطح  
الوحشى لرحى أو ضاحكة ، أو لحفرة تشمل هذه  
الأسطح أو لحشوة إنسية إطباقية وحشية .  
**mesio- occlusodistal restoration =** حشوة إنسية إطباقية  
**MOD** وحشية  
**mesio-occlusion** إطباق إنسي  
التصنيف الثالث لسوء الإطباق بحسب أنجل (Angle's class malocclusion) ، حيث يكون الفك السفلي في وضع متقدم نسبياً عن وضعه الطبيعي أو السوي ، ويشير عادة إلى بروز الفك السفلي النسبي .  
**mesiopulpal** إنسي لبي  
متعلق بالجدار الإنسي ، والجدار اللبي لحفرة إطباقية في  
رحى أو ضاحكة .  
**mesiopulpal angle =** زاوية إنسية لبية = زاوية خطية  
**mesiopulpal line angle** إنسية لبية  
زاوية خطية متكونة من تلاقي أو تقاطع الجدار الإنسي  
والجدار اللبي لحفرة محضرة في السن .  
**mesiopulpal line angle =** زاوية خطية إنسية لبية =  
**mesiopulpal angle** زاوية إنسية لبية  
**mesiopulpolabial** إنسي لبي شفوي  
متعلق بالجدار الإنسي ، والجدار اللبي ، والجدار الشفوي  
لحفرة في قاطع أو ناب .  
**mesiopulpolabial angle =** الزاوية الإنسية اللبية الشفوية =  
**mesiopulpolabial point angle** زاوية نقطية إنسية لبية شفوية  
زاوية نقطية متكونة من التقاء أو تقاطع الجدار الإنسي  
والجدار اللبي والجدار الشفوي لحفرة محضرة .  
**mesiopulpolabial point angle =** الزاوية النقطية الإنسية اللبية  
**mesiopulpolabial angle** الشفوية = زاوية إنسية لبية شفوية  
**mesiopulpolingual** إنسي لبي لساني  
متعلق بالجدار الإنسي ، والجدار اللبي ، والجدار اللساني  
في الجزء الدر جي لحفرة قاطعة ملاصقة .  
**mesiopulpolingual angle =** زاوية إنسية لبية لسانية = زاوية  
**mesiopulpolingual point angle** نقطية إنسية لبية لسانية  
زاوية نقطية متكونة من التقاء أو تقاطع الجدار الإنسي ،  
والجدار اللبي ، والجدار اللساني لحفرة محضرة في السن .  
**mesiopulpolingual point angle =** زاوية نقطية إنسية لبية  
**mesiopulpolingual angle** لسانية = زاوية إنسية لبية لسانية

**mesioversion** ميل إنسي ، انحراف إنسي ، ميل نحو الإنسي  
نوع من سوء الإطباق ، يحدث فيه انزياح للسن في الاتجاه  
الإنسي أو ميل السن ليكون في وضع مائل باتجاه الخط  
المتوسط .  
**meso-** (سابقة) متوسط ، في الوسط ، وسط ، إنسي  
بادئة تعني وسط (Middle) أو متوسط (Intermediate) .  
**mesoblast = mesoderm** أرومة المتوسطة = الأديم المتوسط  
**mesocardium** مسراق القلب (في الجنين)  
**mesocephalic = mesaticephalic** متوسط الرأس  
نسبة للدماغ المتوسط ؛ حجم الرأس المتوسط بين المتطاول  
والقصير ، أي الوجه أو الرأس عندما يكونان في توازن  
بين الارتفاع والعرض .  
ذو منسوب رأسي ما بين 75 و 79,9 أي ذو رأس بعلاقة  
متوسطة بين أقصى طول وأقصى عرض .  
**mesocephalon** الدماغ المتوسط  
**mesoconch** ذو حجج متوسط الارتفاع  
ذو حجج ارتفاعه متوسط .  
**mesoconid** الحدبة الوحشية المتوسطة لرحى سفلية  
حدبة وحشية مركزية لرحى سفلية .  
**mesocord** حبل متوسط  
**mesocranic = mesocephalic** معتدل القحف  
**mesocyte** خلية متوسطة  
**mesodens = mesiodens** رؤول إنسي ، سن زائد إنس  
**mesoderm** الأديم المتوسط  
الطبقة الوسطى من الطبقات البدئية الثلاث في أولى مراحل  
الجنين ، أي الطبقة البدئية المتوسطة في الجنين البدئي .  
الطبقة المنتشرة المتوسطة في الجنين ، بين الأديم الظاهر  
والأديم الباطن ، ينشأ منها العظام ، والغضاريف ،  
والعضلات ، والألياف ، والنسيج الضام ، والجهاز الوعائي  
القلبي ، والجهاز اللمفي ، والأدمة ، والغدد التناسلية ،  
والكلية ، والطحال ، والمجري البولية ، وقشر الغدة الكظرية  
(الغدة فوق الكلوية) ، وكل عناصر النسيج الضام لكل  
الأعضاء والأنسجة .  
**mesodont** ذو أسنان متوسطة الحجم ، أسنان معتدلة  
**mesodontia = mesodontism** أسنان متوسطة الحجم ،  
اعتدال الأسنان  
**mesognathic = mesognathous** متوسط الفك ، ذو فك  
متوسط الحجم ، معتدل الفك  
1- ذو أبعاد معتدلة بين الفكين والرأس . حيث يتراوح  
المنسب الفكي بين 98 و 103 .

2- سوء إطباق ، يكون فيه الفك السفلي بارزاً قليلاً بالنسبة إلى المستوى الوجهي .

**mesognathion** عظم الفك المتوسط  
الجزء الجانبي الافتراضي من طليعة الفك العلوي أو عظم الفك المتوسط .

**mesognathous** متوسط الفك  
ذو فك بارز قليلاً ، ومنسب فكي بين 98 و 103 .

**mesonasal** متوسط الأنف (متعلق بمنصف الأنف)

**mesophryon = glabella** المَقْطَب ، مَفْرَق الحاجبين ،  
نقطة مَفْرَق الحاجبين  
التواء العظمي الواصل بين الحافتين فوق الحاجبين .

**mesoprosopic** ذو وجه متوسط العرض ،  
ذو وجه معتدل العرض

**mesostaphyline** ذو حنك معتدل الاتساع  
ذو حنك متوسط الاتساع ، ومنسب حنكي بين 80 و 87,9 .

**mesostomia** متوسط شق الفم ، اعتدال الفم

**mesostyle** فص صغير ، ثنية ، حذبة صغيرة  
حذبة صغيرة أو ثنية من ميناء السن بين الحذبة الإنسية الدهليزية «الخدية» للرحى العلوية ، والحذبة الوحشية الدهليزية «الخدية» للرحى العلوية على السطح الخدي للضرس الطاحن العلوي .

**mesouranic** ذو حنك مُعتدل الاتساع ، معتدل الحنك

**meta-** (سابقة) متبَدِّل ، متغيَّر ، عبْر

**metabolic** استقلابي ، أيضي ، تبادلي  
متعلق بالأيض أو الاستقلاب (Metabolism) .

**metabolic activity** فعالية استقلابية

**metabolism** أيض ، استقلاب ، تبادل ، تصرف حيوي  
التغيرات الطبيعية والكيميائية التي تحدث في الأنسجة وتحافظ الأنسجة عن طريقها على حيوية الجسم الحي وتجدد طاقته ونشاطه .

**metacone** حذبة وحشية دهليزية لرحى علوية  
حذبة وحشية شدقية «خدية» لرحى علوية .

**metaconid** حذبة إنسية لسانية لرحى سفلية  
حذبة إنسية لسانية لرحى سفلية .

**metaconule** حُدَيْبَة  
حذبة صغيرة بين الحذبة الوحشية الدهليزية «الخدية» للرحى العلوية والحذبة الإنسية الحنكية للرحى العلوية على الأسنان العلوية للحيوانات .

**metal** مَعْدَن  
أي عنصر فيه الصفات التالية : الصلابة ، واللمعان أو البريق ، القابلية للتطريق ، والقابلية للسحب ، والقابلية للانصهار ، والناقلية للكهرباء والحرارة .

**metal annealing** تَلْيِين المَعْدَن ، تطويع الفلز

**metal , Babbitt's** مَعْدَن بابيت  
خليطة من القصدير والرصاص والأنتيمون تستخدم لعمل القوالب السنية .

**metal base** قاعدة مَعْدَنِيَة  
الجزء المَعْدَنِي من قاعدة البدلة السنية والمكون لجزء أو كل السطح القاعدي للبدلة السنية . تستخدم كقاعدة لبناء الجزء الأكريليكي من قاعدة البدلة السنية والأسنان .

**metal , casting** مَعْدَن الصب

**metal , Cliche's** مَعْدَن كليتش  
خليطة مَعْدَنِيَة صهورة ، مكونة من القصدير والرصاص والأنتيمون والبيزموث تستعمل في طب الأسنان .

**metal , d'Arcet's = d'Arcet's metal** مَعْدَن دارسيت

**metal file** مَبْرَد مَعْدَنِي

**metal , fusible** مَعْدَن صهور ، مَعْدَن سريع الانصهار

**metal fusion** صَهْر المَعْدَن ، انصهار المَعْدَن

**metal-insert teeth** أسنان ذات حواف معدنية  
أسنان ذات حواف قاطعة مَعْدَنِيَة بأسطحها الإطباقية .

**metal , Melotte's** مَعْدَن ميلوت

**metal poisoning** تسمم مَعْدَنِي ، انسمام مَعْدَنِي

**metal , queen's** مَعْدَن كوين  
خليطة مَعْدَنِيَة مكونة من القصدير ، والأنتيمون .

**metal saw blade** نصل المنشار المَعْدَنِي

**metal solidification** صلابة المَعْدَن ، تصلب المَعْدَن

**metal syringe** محقنة مَعْدَنِيَة

**metal, Watt's** مَعْدَن وات  
خليطة ذات درجة انصهار منخفضة . تستعمل في عمل القوالب وفي تصنيع البدلات السنية المصبوبة .

**metal , Weston's** مَعْدَن ويستون  
خليطة ذات درجة انصهار منخفضة تستخدم في عمل القوالب وفي تصنيع البدلات السنية المصبوبة .

**metal , Wood's** مَعْدَن وود

**metallic** مَعْدَنِي  
متعلق بالمَعْدَن .

**metallic crown** تاج مَعْدَنِي

|                                      |  |                          |   |
|--------------------------------------|--|--------------------------|---|
| metallic crown with porcelain facing | تاج معدني ذو وجه خزفي  | metastatic tumour        | ورم نقيلي   |
| metallic impurities                  | شوائب معدنية   | metastatic ulcer         | قرحة نقيلية   |
| metallic reinforcement               | تقوية معدنية ، تقوية المعدن  | metastyle                | حُدبة السطح الخنكي للرحى أو الضاحك العلوي   |
| metallization                        | تمعدن  |                          | حُدبة صغيرة على الجانب اللساني لرحى أو ضاحك علوي خلف الحُدبة الوحشية الدهليزية للطاحن العلوي مباشرة .   |
| metallizing                          | معدنة ، تمعدن ، تفليز  | meteorology              | علم الطقس ، علم الأرصاد الجوية  |
| metallography                        | دراسة التركيب المعدني  | meter = metre            | متر   |
| metalloid                            | شبه المعدن ، فلزاني ، شبه معدني  |                          | 1- مقياس أو أداة لقياس الأطوال أو وحدة قياس الأطوال بالقراءة المباشرة ؛ تساوي 39.173 بوصة ؛ أو 100 سنتيمتر .  |
|                                      | عنصر ذو خواص كثيرة مثل المعدن ؛ مثل التوصيل الحراري ، والتوصيل الكهربائي ، ولكنه منخفض الليونة عند درجات الحرارة العادية ، مثل الكربون ، والسيليكا ، والبورون .                              |                          | 2- يقسم أو يوزع بمقادير معيارية ، خاصة في الطب وطب الأسنان ؛ متعلق بالانسياب المستمر للعقاقير التي تحقن في الوريد .   |
| metallurgy                           | مبحث المعادن ، مبحث الفلزات  |                          | 4- لاحقة تستعمل لتكوين أسماء أدوات القياس الآلية ؛ مثال ذلك مقياس الحرارة ، مقياس الضغط الجوي «باروميتر» .  |
| metamerism                           | انتظام قسائمي ، تصاوغ بنيوي  |                          | 3- انظر متر (Metre) .   |
|                                      | أشياء لونها يتشابه تحت نوع من الضوء ولكنها تظهر مختلفة الألوان تحت نوع آخر من الضوء .  | -meter                   | (لاحقة) مقياس ، قانس لاحقة تعني أداة قياس (Measuring device) .  |
| metaplasia = metaplasis              | حوول كاملة ، تبدل كامل ، اكتمال النضج  | method                   | طريقة ، أسلوب   |
|                                      | تبدل النسيج من نوع إلى آخر . تحوّل من نوع مألوف من الخلايا موجود عادة في النسيج إلى نوع آخر مختلف كلية ؛ مثال ذلك التحول الكامل لللب السن الطبيعي إلى نسيج التهابي مزمن لللب المفرط التنسج . | method , bone growth     | طريقة أو أسلوب أو وسيلة لبدء وإنهاء عمل ما .  |
| metaplasia , atypical = dysplasia    | حوول كامل لانمذجي ، خلل التنسج   | method , Callahan's      | أسلوب نمو العظم   |
| metaplasia of pulp                   | حوول كامل اللب   |                          | طريقة كالاهاان نسبة إلى ج. ر. كالاهاان ، G.R.Callahan ، 1853 - 1918 ، طبيب أسنان أمريكي .   |
|                                      | الاستحالة الكلية لللب السن وتحوّله إلى نسيج ضام وفقدانه القدرة على تشكيل العاج .   |                          | طريقة لتنظيف قنوات الجذور ، يستعمل فيها حمض الكبريتيك لفتح القنوات وإتلاف اللب المتعفن .  |
| metastasis                           | نقيلة  | method , direct          | طريقة مباشرة  |
|                                      | 1- انتقال مرض أو ورم من بؤرة أولية إلى بؤرة أخرى أو إلى أجزاء أخرى بعيدة غير متصلة بها في الجسم نتيجة لانتقال الجراثيم الممرضة أو الخلايا الورمية .  |                          | طريقة أو أسلوب لعمل نموذج الشمع أو نموذج الأكريليك لحشوة مصبوبة على السن مباشرة داخل فم المريض .  |
|                                      | 2- انتقال خلية سرطانية من أحد أجزاء الجسم إلى جزء آخر عن طريق الأوعية الدموية أو القنوات اللمفية لتكون إصابة تالية .   | method , direct indirect | الطريقة المباشرة غير المباشرة   |
| metastatic                           | نقيلي  |                          | طريقة أو أسلوب لعمل نموذج الشمع أو نموذج الراتين الأكريليكي لحشوة مصبوبة خارج فم المريض باستخدام النموذج أو القالب ثم التأكد من تمام إنطباقها في السن داخل فم المريض أو العكس . |
|                                      | متعلق بانتقال أو انتشار المرض .  | method , indirect        | طريقة غير مباشرة  |
| metastatic cancer                    | سرطان نقيلي  |                          | طريقة أو أسلوب لبناء نموذج الشمع أو نموذج الراتين الأكريليكي خارج فم المريض باستخدام النموذج أو   |
| metastatic neoplasms                 | أورام نقيلية   |                          |   |

(Indirect wax القالب ، انظر نموذج الشمع غير المباشر (pattern) .

**method , split cast** طريقة القالب المشطور

**methohexital** ميثوهكستال

باربيتورات ذات أمد قصير جداً تحقن داخل الوريد للتخدير .

**methohexitone sodium = brietal sodium** ميثوهكستون صوديوم = بريتال صوديوم

مسحوق أبيض للمزج مع الماء المعقم يعبأ في زجاجة ذات غطاء مطاطي ، يستعمل كمادة مخدرة للحقن داخل الوريد بمفرده خلال عملية قصيرة الأمد أو يكون سابقاً للتخدير بالاستنشاق (كما في استعمال مزيج الأكسجين وأكسيد النيتروز) أو بشكل متقطع في جرعات صغيرة متقطعة .

**methyl alcohol** كحول ميثيلي

**methylmethacrylate** ميثيل ميثاكريلات

وحيد التماثر ينتج منه ميثيل ميثاكريلات المتعدد (Polymethylmethacrylate) ، انظر وحيد التماثر (Monomer) .

**metodont** 1- إثغار دائم

2- خطأ في نشأة أو بزوغ الأسنان

**metodontiasis** 1 - بزوغ الأسنان الدائمة

2- سوء تطور أو خطأ في بزوغ الأسنان

3- إثغار أو بزوغ معيب

**metopantalgia** ألم الجيوب الجبهية

**metopantritis** التهاب الجيوب الجبهية

**metopic = frontal** جبهي

متعلق بالجبهة .

**metopic suture** درز جبهي

الدرز الذي يصل جزئي العظم الجبهي .

**metopion = Glabella** النقطة الجبهية (المقطب)

نقطة لقياس الجمجمة توجد بين التوائين الجبهيين على الخط الأوسط للجبهة .

**metopism** بقاء الدرز الجبهي (دون التحام)

**metopo-** (سابقة) جبهي ، جبهي

**metopodynia** صداع جبهي

**metopon** مقدمة الفص الجبهي

**metopopagus** مندمج الجبهتين

**metopoplasty** رأب الجبهة

**metre = meter = m** متر

وحدة قياس الأطوال في النظام المتري metric system ، تساوي 39,3 بوصة (البوصة = 2,54 سنتيمتر) . نظام عالمي لقياس الطول يساوي 100 سم أو 1000 ملم ، ويساوي حوالي 39,4 بوصة .

**metric** متري ، مبني على المتر كوحدة قياس

نظام للأوزان وللقياسات يعتمد على ( 39,371 بوصة ) كوحدة قياس ؛ والجرام (1 باوند = 432.51 جم) كوحدة وزن ؛ واللتر (1.056 أرباع الجالون quarts) كوحدة حجم .

**metric system** النظام المتري ، النظام العشري للأوزان والمقاييس ، مبني على المتر والكيلوجرام

أكثر الأنظمة شيوعاً في الأوزان ، والقياسات ؛ يعتمد أساساً على مضاعفات العشرة والمئة ووحداته الأساسية هي : المتر (للطول) ، والجرام (للوزن أو للكتلة) ، واللتر (للحجم) . مضاعفات هذه الوحدات الأساسية تتميز بالسوابق الآتية : deca- 10 ، hecto- 100 ، و kilo- 1000 ؛ وكسور الوحدات (fractional units) تتميز بالسوابق المناظرة لها وهي : deci- 1/10 و centi- 1/100 ، و milli- 1/1000 .

**metriocephalic** معتدل الرأس

**metrocyte** خلية أم

**metronidazole = flagyl** مترونيدازول = فلاجيل

(دواء مضاد للجراثيم والأميبات)

عقار يستعمل في علاج التهاب اللثة التقرحي الحاد .

**miasm** رائحة العفن

**micro- , micr-** (سابقة) صغير ، دقيق ، مفرط الصغر ، ضئيل ، قليل

1- سابقة تعني صغير أو غاية في الصغر .

2- تستخدم في الطب لتعني : دقيق جداً أو الشاذ في الصغر .

**microabrasion** سحح دقيق

طريقة لإزالة التسوس بدون مثقاب ، باستعمال جزيئات دقيقة من أكسيد الألمنيوم لنفثها بشدة بواسطة أداة دقيقة ، انظر طريقة حفر السن بدون مثقاب (Drill- free technique) .

**microaerophilic = microaerophilous** أليف الهواء القليل (في الجراثيم)

يحتاج فقط لآثار قليلة من الأكسجين الحر للنمو ، ويستخدم هذا المصطلح للكائنات الدقيقة .

|                                  |  |                            |  |
|----------------------------------|--|----------------------------|--|
| microanatomy                     | تشريح دقيق ، تشريح مجهري<br>متعلق بعلم النسيج .  | micrococcus                | مكيرة<br>أحد الأنواع المنفصلة تماماً من المكورات ، انظر مكورة<br>(Coccus) .  |
| microbe                          | مكروب<br>أي كائن دقيق ، خاصة الجراثيم المسببة للمرض .  | micrococcus pneumoniae =   | المكيرة الرئوية ، المكيرة الملتهبة   |
| microbe , aerobic                | مكروب هوائي<br>كائن دقيق يعتنش بالهواء .   | streptococcus pneumoniae   | للرئة = العقيدة الملتهبة للرئة   |
| microbe , anaerobic              | مكروب لاهوائي<br>كائن دقيق غير معتاش بالهواء .   | microcrystalline           | دقيق البلورات  |
| microbial = microbial = microbic | مكروبي<br>متعلق بالجراثيم أو الميكروبات .  | microcrystalline wax       | شمع دقيق البلورات<br>شمع مُصنَّع يشبه أو يماثل الشمع الطبيعي في خواصه<br>الطبيعية ويستخدم في إنتاج شموع صنع الأمثلة .  |
| microbial flora                  | نبات ميكروبي (الزمرة الجرثومية الطبيعية)   | microcyte                  | كُرية دقيقة  |
| microbiological                  | متعلق بالمكروبيولوجيا  | microcytosis               | داء الكريات الدقيقة ، داء الكريات الحمر الدقيقة  |
| microbiological examination      | فحص جرثومي ، فحص<br>مكروبي   | microdentism = microdontia | صغر الأسنان ، صغر حجم<br>الأسنان   |
|                                  | أخذ وفحص عينات ميكروبية ، عادة باستخدام أقماغ<br>ورقية معقمة ، من بعض المناطق مثل قناة الجذر .                         | microdontism               | صغير الأسنان ، ذو أسنان صغيرة  |
| microbiology                     | علم الكائنات الحية الدقيقة ، مبحث الميكروبات<br>(الميكروبيولوجيا)  | microdont = microdontic    | صغر الأسنان<br>الحجم   |
|                                  | علم يختص بدراسة الكائنات الدقيقة ، التي تكون متناهية<br>الصغر ، ولا تشاهد إلا بواسطة المجهر .                          | microdontia = microdontism | صغر الأسنان<br>حالة من الاضطراب التطوري ينتج عنه صغر حجم إحدى<br>الأسنان أو أكثر عن الحجم الطبيعي ، وخاصة<br>الرباعيات العلوية والأرحاء الثالثة الدائمة .                |
| microbiota                       | مجهريات البقعة   | microdontic                | صغير الأسنان<br>متعلق بصغر الأسنان .   |
| microbrush                       | فرشاة دقيقة  | microdontism               | صغر الأسنان<br>حالة تكون فيها الأسنان أصغر من الطبيعي ؛ اضطراب<br>تطوري يمكن أن يشمل كل الأسنان أو بضعة أسنان أو<br>سن واحدة فقط .                                       |
|                                  | فرشاة سويدية ، مثل فرشاة زجاجية صغيرة ، تستعمل<br>لإزالة اللويحة من مناطق تلاصق الأسنان .                              | microencephaly             | صغير الرأس   |
| micro-burner                     | حراق صغير ، حراق دقيق ، موقد صغير  | microfilled                | مملوء بذرات دقيقة ، مملوء بالدقائق   |
| microcephalic                    | صغير الرأس ، أصعل<br>ذو رأس وحجمه أصغر من الطبيعي .  | microfilled resin          | راتين مملوء بالدقائق<br>انظر راتين (Resin) .   |
| microcephalus                    | مسخ صغير الرأس ، أصعل  | microfocus radiology       | تصوير شعاعي بُوري دقيق   |
| microcephaly = microcephalia     | صغر الرأس ، الصعل<br>صغر حجم الرأس أو الجمجمة .  |                            | عملية طبع الصور الشعاعية على فلم تصوير ضوئي ذي<br>حبيبات دقيقة ، بحيث يمكن بعد ذلك فحص الصور<br>بالمجهر أو تكبير الصور الشعاعية بسهولة مئات المرات عن<br>حجمها الطبيعي . |
| microcheilia                     | صغر الشفتين<br>حالة من صغر الشفتين الشاذ .   | microgenia                 | صغر الذقن<br>حالة تكون فيها الذقن أصغر من الطبيعي .  |
| Micrococcaceae                   | المكيرات   | microglossia               | صغر اللسان<br>عيب نمائي يسبب صغر حجم اللسان عن الطبيعي ، أي<br>لسان صغير ناقص النمو .  |
| micrococci                       | مكيرات   |                            |  |
| Micrococcus                      | المكيرة<br>نوع من جنس عائلة الجراثيم المكورة الدقيقة ، موجبة<br>الجرام ؛ غير متحركة ، هوائية وتتجمع في عناقيد متعرجة . |                            |  |

|                                  |   |                             |   |
|----------------------------------|---|-----------------------------|---|
| micrognathia                     | صغر الفك  | microscope , binocular      | مجهر ذو عينيتين ، مجهر ثنائي العين  |
|                                  | نقص النمو المطلق أو النسبي للفك العلوي أو الفك السفلي أو الاثنين ، وصغر حجمهما عن الطبيعي بسبب نقص التنسج الولادي (Congenital hypoplasia) .   | microscope , electron       | مجهر إلكتروني   |
| micrognathic                     | صغير الفك   |                             | مجهر يستخدم فيه شعاع من الإلكترونات ليحل محل الأشعاع الضوئي المستخدم في المجهر البسيط ؛ ويستطيع المجهر الإلكتروني التكبير حتى 500,000 مرة . |
| microleakage                     | تسرب دقيق   | microscope , vernier =      | مجهر ذو ورنية = مجهر ذو مقياس دقيق  |
|                                  | (في طب الأسنان الترميمي) : مصطلح يستخدم للتعبير عن تسرب ومرور السوائل أو الجراثيم أو الكائنات الدقيقة أو الأجسام الغريبة الدقيقة أو الشوارد خلال المسافة الواقعة بين الأسطح المتقابلة لمادة الحشو والحفرة المحضرة في السن . | micrometer microscope       | مجهر مركب على منزلق متحرك يستخدم للقياس الدقيق لأبعاد وزوايا الأشياء المتناهية في الصغر .   |
| microlith                        | حصاة دقيقة  | microscopic = microscopical | مجهرية ، بالغ الصغر   |
| micromandible = micromandibulare | صغر الفك السفلي   |                             | دقيق أو في منتهى الصغر لا يرى إلا بالمجهر .   |
|                                  | الصغر المفرط في حجم الفك السفلي ، ذو فك السفلي صغير جدا .   | microscopist                | أخصائي بالمجهر  |
| micromandibulare = micromandible | صغر الفك السفلي   |                             | خبير في استخدام المجهر .  |
| micrometer                       | مقياس مجهري ، ميكرومتر  | microscopy                  | فحص مجهري ، تنظير مجهري ، المجهرية  |
|                                  | أداة تستعمل مع تلسكوب أو مجهر لقياس الأبعاد والزوايا البالغة الصغر .  |                             | فن استخدام المجهر عن طريق الملاحظة ، والفحص بالمجهر .   |
| micrometry                       | قياس مجهري  | microsection                | مقطع دقيق ، مقطع مجهري  |
|                                  | قياس أبعاد الأجسام الدقيقة ، القياس بالمصغر (Micrometer) .  | microslide                  | شريحة دقيقة (زجاجية)  |
| micromotor                       | محرك صغروي  | microsome                   | صغور ، جسيم صغروي   |
|                                  | محرك كهربائي دقيق ، تثبت به القبضة مباشرة .   |                             | حبيبات جبلية صغيرة في الخلية .  |
| micron = u                       | ميكرون  | microsomia = microsoma =    | صغر حجم الجسم   |
|                                  | جزء من ألف من الملم أو جزء من مليون من المتر .  | microsomatia                |   |
| micro-organism                   | كائن دقيق ، ميكروب  | microspirionema = Treponema | الحلزونييات الدقيقة = اللولبية  |
|                                  | أي نوع من النبات أو الحيوان لا يمكن رؤيته إلا بواسطة المجهر ؛ كائن مجهري وحيد الخلية مثل : الفطر ، والبكتيريا ، والأبواغ ، والفيروسات .   |                             | صغر الفم  |
| micro-organism , commensal       | كائنات دقيقة متعايشة ، عضويات دقيقة متعايشة   | microstomia                 | حالة من صغر الفم غير طبيعي .  |
|                                  | كائنات دقيقة تعيش في الجسم دون أن تسبب أي مرض .   | microsurgery                | جراحة دقيقة ، جراحة مجهرية  |
| micro-organism , pathogenic      | كائنات دقيقة ممرضة ، عضويات دقيقة (جراثيم)  | microtome                   | مشراح دقيق  |
|                                  | كائنات دقيقة ضارة للإنسان أي تصيبه بالأمراض .   | microtooth                  | سن صغيرة  |
| microprosopia                    | صغر الوجه   |                             | سن حجمها أصغر من الطبيعي .  |
| microprosopus                    | صغير الوجه  | microttia                   | صغر الأذنين ، صغر صيوان الأذن   |
| microscope                       | مجهر  |                             | حالة من صغر الأذن الخارجية غير الطبيعي .  |
|                                  | أداة بصرية تستخدم لتكبير الأشياء المتناهية في الصغر .   | microwaves                  | أمواج دقيقة ، أمواج ميكروية   |
|                                  |   | middle                      | متوسط ، أوسط  |
|                                  |   | middle ear                  | أذن وسطي ، أذن متوسطة   |
|                                  |   | middle line                 | خط متوسط ، خط أوسط  |
|                                  |   | middle lobe                 | فص متوسط  |
|                                  |   | middle meningeal artery     | الشريان السحائي المتوسط   |
|                                  |   | middle nasal meatus         | قناة أنفية متوسطة   |

middle palatine nerve عصب حنكي متوسط  
middle superior alveolar canal قناة سنخية علوية متوسطة  
middle superior alveolar nerve عصب سنخي علوي متوسط  
middle surface سطح متوسط  
middle-third fracture كسر الثلث الأوسط  
انظر كسر (Fracture) .  
midface fractures كسور منتصف الوجه  
إصابات رضحية تؤدي إلى كسور وعدم انتظام للعظام  
الوجهية ولل فك العلوي . انظر كسور لوفور (LeFort's fractures) .  
midfacial skeleton هيكل منتصف الوجهي  
midline الخط المنصف للجسم  
mid-sagittal plane = مستوى سهمي مُنصف = مستوى أوسط  
median plane مستوى وهمي يمر من خلال الخط المنصف للجسم ليقسمه إلى نصف أيسر ونصف أيمن .  
migraine شقيقة ، صداع نصفي  
صداع شديد متكرر ، تسبق حدوثه عادة نسمة (إحساس شخصي يسبق النوبة) ، وقد يصاحبه غثيان ، وقيء .  
migraine, hemicrania شقيقة ، ألم نصف الرأس  
migraine, fulgurating شقيقة عنيفة وفجائية  
migraine, ophthalmic شقيقة عينية  
migrant مهاجر ، هاجر  
migration هجرة ، ارتحال  
1- تحرك الأسنان غير الطبيعي أو انحرافها نتيجة الالتهابات حول السن .  
2- الانحراف الطبيعي والعادي للسن .  
3- حركة الخلايا البيضاء ومرورها من خلال جدران الأوعية الدموية .  
migration of a tooth هجرة السن  
حركة بطيئة متواصلة وتدرجية للسن ، تشاهد أو تلاحظ في المراحل المتقدمة من داء الالتهابات حول السن المتقدم .  
migration, retrograde هجرة متقهقرة  
migratory هاجر ، ارتحالي  
migratory glossitis التهاب اللسان الهاجر  
migratory tooth سن هاجرة  
Mikulicz's aphthae = قلاع ميكوليتش = التهاب حوائط  
periadenitis mucosa necrotica الغدة المخاطي الناكس  
recurrens

نسبة إلى ج . فون ميكوليتش - راديكي ، Mikulicz-Radecki ، 1850 - 1905 ، جراح بولندي .  
Mikulicz's disease مرض ميكوليتش  
تضخم مزمن للغدد اللعابية الكبيرة والغدد الدمعية نتيجة لإحلال النسيج اللمفاوي المفرط التنسج محل النسيج الغدي .  
milk لبن ، حليب  
milk dentition = deciduous dentition أسنان لبنية = أسنان ساقطة  
انظر أسنان مؤقتة (Deciduous dentition) .  
milk teeth = deciduous teeth = أسنان لبنية = أسنان ساقطة ،  
primary teeth أسنان مؤقتة = أسنان أولية ، أسنان إغثار أولية  
مصطلح قديم أهمل استعماله ، وهو تعبير عامي للأسنان الأولية أو الأسنان المؤقتة .  
mill يُرَقَّق ، يُحوَّل إلى رقائق  
مرقاق  
mill , rolling آلة تستخدم لتحويل المعدن إلى رقائق مختلفة السماكة .  
milled bar عارضة مُرَقَّقة  
عارضة معدنية يتم ترقيقها أو سحلها لجعلها مسطحة الجانين ، لتستخدم كوسيلة تثبيت لجهاز تعويضي تمنع دوران الجهاز التعويضي .  
milled rest سناد مُرَقَّق ، مهماز مُرَقَّق  
انظر مرتكز (Rest) .  
milled-in paths = milled-in curves مسارات محفورة ، مسارات ومنحنيات منحوتة  
منحنيات محفورة ، مسارات ومنحنيات منحوتة  
تشكّل منحنيات بواسطة حركات الفك السفلي المختلفة على السطح الإطباقى للارتفاع الشمعي الإطباقى إما بواسطة الأسنان أو مصدات توضع في الارتفاع الشمعي المقابل لها .  
Miller's elevator رافعة ميلر  
أداة صممت بساق منحنية قليلا يسمح بمرور نصلها بين الجذر الوحشي للرحى الثانية وتاج الرحي الثالثة ؛ تستعمل لقلع الأرحاء الطاحنة السفلية المنحشرة .  
milli- (سابقة) مللي  
سابقة تعني واحد من الألف أي جزء من الألف .  
milliamper = mA مللي أمبير  
جزء واحد من الألف من الأمبير (Ampere) .  
(في التصوير الإشعاعي) : وحدة قياس التيار المار من القطب السالب «كاثود» إلى القطب الموجب «أنود» وتحديد كمية الإشعاع المنبعثة بواسطة الأنبوب .

|                     |  |   |                                 |
|---------------------|--|---|---------------------------------|
| milliampere seconds | مللي أمبير ثوان                                      | 1- الحد الأدنى ، النهاية الصغرى                           | minimum                         |
|                     | نتاج أنبوب الأشعة السينية بالميللي أمبير وزمن التعرض | 2- الأدنى ، الأصغر  |                                 |
| milligram = mg      | مليجرام  | أصغر ، صغير   | minor                           |
|                     | جزء من الألف من الجرام .                             | عُدُد شدقية صغيرة ،                                       | minor buccal glands             |
| milliliter = ml     | ملليلتر  | عُدُد دهليزية صغيرة                                       |                                 |
|                     | جزء من الألف من اللتر .                              | وُصلة صغرى  | minor connector                 |
| mill-in             | سَحْل بين الإطباق                                    | وصلة ربط بين الوصلة الكبرى أو قاعدة البدلة السنية الجزئية |                                 |
|                     | تشذيب وصقل نهائي للإطباق بوضع مادة ساحلة على         | النزوعة والوحدات الأخرى من الجهاز التعويضي ؛ مثل :        |                                 |
|                     | الأسنان الصناعية وتحريك المطبق أو جعل المريض يحرك    | المشبكات ، والمثبتات غير المباشرة ، والسنادات الطاحنة .   | minor salivary glands           |
|                     | فكيه في حركات انزلاقية .                             | عُدُد لأعابية صغيرة                                       |                                 |
| milliroentgen = mR  | ملليرونجن  | عملية ميروول  | Mirault's operation             |
|                     | جزء من الألف من الرونتجين (Roentgen) ، 1/1000 من     | نسبة إلى ج .ميروول ، GMirault ، 1879-1796 ، جراح          |                                 |
|                     | الرونجن .  | فرنسي .   |                                 |
| milling             | طحن ، سَحْل  | 1- عملية لإجراء جراحة تجميلية ترميمية لشق الشفة وحيد      |                                 |
| milling-in          | سَحْل وظيفي ، سَحْل الأسنان الوظيفي                  | الجانب ، بعمل شريحة وثنيها إلى الأسفل من جانب             |                                 |
|                     | طريقة لتحسين وصقل إطباق الأسنان بوضع مواد ساحلة      | وتثبيتها بالجانب المقابل .                                |                                 |
|                     | بين أسطحها الإطباقية أثناء حركة الأجهزة التعويضية    | 2- عملية جراحية لاستئصال اللسان ، حيث يربط الشريان        |                                 |
|                     | الصناعية في فم المريض أو على المطبق ، انظر أيضا سحل  | اللساني أولاً .   |                                 |
|                     | انتقائي (Selective grinding) .                       |   | مرآة                            |
| Milwaukee's brace   | طوق ملواكي   |   |                                 |
|                     | يستخدم في تقويم الأسنان .                            | أداة ذات سطح عاكس عالي الصقل في طب الأسنان : قد           |                                 |
| mimesis = mimosis   | تشابه ، محاكاة ، تقليد                               | تكون ذات سطح منبسط أو سطح مكبر ، وغالباً ما تكون          |                                 |
|                     | تشابه أو تقليد مرض بآخر .                            | منفصلة عن المقبض ، وتثبت في مقبض ذي عنق مخروطي            |                                 |
| mind                | عقل ، فكر  | مجوف ، وتستعمل للحصول على صورة غير مباشرة                 |                                 |
| mineral             | معدن ، معدني   | معكوسة ، ولإضاءة منطقة العمل في الفم ؛ وتفيد أيضاً في     |                                 |
|                     | أي مركب كيميائي غير عضوي يوجد في الطبيعة لا هو       | تبعيد الخدين والشفنتين . ويتراوح حجم المرآة بين 3/4 إلى   |                                 |
|                     | حيواني ولا نباتي .                                   | 8/15 بوصة .   |                                 |
| mineral salts       | أملاح معدنية   | مرآة ذات طلاء خلفي  | mirror, back coated             |
| mineral stain       | صباغ معدني   | مرآة عاكسة من سطحها                                       | mirror, back surface reflecting |
| mineral staining    | تصبغ معدني   | الخلفي  |                                 |
| mineralization      | تمعدن ، تعدين ، تكلس                                 | مرآة مقعرة  | mirror, concave                 |
|                     | إضافة معادن أو أملاح معدنية لأنسجة الجسم .           | مرآة محدبة  | mirror, convex                  |
| mini-               | (سابقة) مُصغّر ، صغير                                | مانع ضباب المرآة  | mirror defogger                 |
| mini-tray           | طابع صغير ، طابع مُصغّر                              | مرآة سنية   | mirror , dental                 |
| mini-vise           | ملزمة صغيرة  | مرآة صغيرة مصممة للاستعمال في الفم .                      |                                 |
| miniature handpiece | قبضة صغيرة جدا ، قبضة منمنمة                         | مرآة طروحة ، مرآة وحيدة الاستعمال                         | mirror , disposable             |
|                     | قبضة لها رأس صغير وقابض يسمح بسهولة العمل في         | مرآة تُرمى بعد استعمالها .                                |                                 |
|                     | الفم الصغير .  | مرآة بلاستيكية طروحة                                      | mirror , disposable plastic     |
|                     |  | مرآة أمامية السطح ، مرآة ذات                              | mirror , front surface =        |
|                     |  | سطح أمامي   |                                 |



|  |  |                      |   |
|--|--|----------------------|---|
| mirror handle                          | مقبض المرأة ، ممسك المرأة  | mixed dentition      | إثغار مختلط ، تسنين مختلط   |
| mirror , illuminated                   | مرآة مضاءة ، مرآة منارة  |                      | إثغار يشتمل على أسنان أولية ، وأسنان دائمة خلال فترة تساقط الأسنان الأولية .  |
| mirror , interchangeable front surface | مرآة ذات سطح أمامي متغير   | mixed glands         | غدد مُختلطة   |
| mirror , magnifying                    | مرآة مُكبِّرة ، مرآة تكبير   | mixed odontoma       | وَرَم سني مُختلط ، ورم عاجي مختلط   |
| mirror , mouth = dental mirror         | مرآة الفم = مرآة سنية  | mixed parotid tumour | وَرَم الغدة النكفية المختلط   |
| mirror , plastic                       | مرآة بلاستيكية   |                      | وَرَم غدي بطيء النمو للغدة النكفية (Parotid gland) ؛ وهو نمو حميد ظهاري المنشأ ، قد يتحول إلى ورم خبيث . يتم العلاج بالاستئصال أو البتر . |
| mirror , surface coated                | مرآة ذات طلاء سطحي   | mixed retainer       | مشبته مختلطة  |
| misc = misc = m                        | مزج ، يخلط (لاتينية)   | mixed saliva         | لُعاب مختلط   |
|  | تستعمل في كتابة الوصفة الطبية ؛ واختصارها m ، misc .   | mixed tumour         | وَرَم مختلط   |
| miscible                               | مَزوج ، خلوط ، قابل للمزج  | mixer                | ممزاج ، جهاز المزج ، خلاطة  |
|  | يمكن مزجه ليشكل مادة متجانسة .   | mixer , amalgam      | جهاز مَزج الأملغم   |
| missing                                | فقد ، غياب ، فقدان   | mixing               | مَزج ، خَلط   |
| missing teeth                          | أسنان غائبة ، أسنان مفقودة   | mixing , amalgam     | مَزج الأملغم  |
| mistura = mist = m                     | مزيج ، خليط (لاتينية)  | mixing bowl          | وعاء المزج ، وعاء الخلط   |
|  | تستعمل في كتابة الوصفة الطبية ؛ واختصارها (m ، mist) .   |                      | وعاء مطاطي أو بلاستيكي مرن ذو أحجام مختلفة ، يستعمل لخلط الجبس والمادة الكاسية ومواد أخرى .   |
| misuse of drugs act                    | قانون إساءة استخدام الأدوية  | mixing pad           | صفائح المزج الورقية ، وسادة المزج   |
|  | قانون صادر من البرلمان يهدف إلى مراقبة الاستخدام غير القانوني للأدوية التي تؤدي إلى الإدمان ، أو تسبب الضرر إذا لم تستخدم بطريقة سليمة أو بالطريقة التي يُنصح بها . وتعرف هذه الأدوية بالأدوية الخاصة للمراقبة . | mixing slab          | صفائح ورقية معالجة تمزج عليها المساحيق ، والسوائل أو المعاجين ، والمواد السنية ، مثل الإسمنت وحشوة الراتين المركب .                       |
| Mitchell's trimmer                     | مُشدَّب ميتشل  |                      | لوحة المزج ، شريحة الخلط  |
|  | أداة يدوية متعددة الأغراض ذات نهاية بشكل الملاعقة ونصل مؤنّف ذي زاوية مثلثي المقطع .   | mixing glass slab    | لوحة مستطيلة الشكل ، تكون عادة من الزجاج أو الخزف المصقول تمزج عليها المواد السنية يمكن تبريد اللوحة بهدف إبطاء زمن المزج وزمن التصلب .   |
| mitochondria                           | الميتوكوندريات   | mixing pads          | لوحة المزج الزجاجية   |
| mitosis                                | انقسام فتيلي ، تفتل  | mixing time          | وسادات المزج ، أوراق المزج  |
|  | انقسام غير مباشر للخلايا أي انقسام الخلايا إلى خليتين متماثلتين ، كل منها تحمل نفس عدد ونوع الصبغيات مثل الخلية الأم ؛ وهو الطريقة النموذجية لتكاثر الخلية ؛ الانقسام النووي (Karyokinesis) .                    |                      | زمن المزج ، زمن الخلط   |
| mitotic                                | انقسامي فتيلي ، تفتلي  |                      | فترة العمل المطلوبة لإتمام مزج مكونات المادة بشكل جيد . يجب اتباع إرشادات أو تعليمات الشركة المنتجة لزمن مزج منتجاتها بدقة .              |
| mitotic figures                        | أشكال تفتلية   | mixing , vacuum      | مَزج فراغي  |
| mitotic index                          | منسب التفتل  | mixture              | خليط ، مزيج   |
| mitral valve                           | الصمام المترالي  | mixture , Arkovy's   | مزيج أركوفي   |
|  | صمام في القلب يوجد بين الأذين الأيسر والبطين الأيسر يعمل على انسياب الدم في اتجاه واحد .   | MO = mesio-occlusal  | [مختصر] إنسي طاحن   |
| mixed                                  | مختلط  | mobile               | متحرك ، متنقل   |
| mixed bridge                           | جسر مختلط  | mobile tooth         | سن متحركة   |

|                           |  |                                 |  |
|---------------------------|--|---------------------------------|--|
| mobile unit = mobile cart | وحدة متحركة = وحدة تجميع                               | model , orthodontic             | مثال تقويمي  |
|                           | للأدوات السنية يمكن أن تتحرك بسهولة                    | model pin                       | دبوس المثال ، وتَد النمذج                              |
| mobility                  | تَنقُل ، قابلية الحركة ، تحرك                          | model rubber former             | مشكّل المثال المطاطي                                   |
|                           | 1- قابلية الحركة أو الانسياب الحر .                    |                                 | قالب مرن مصنوع من المطاط لصب الأمثلة أو النماذج .      |
|                           | 2- حركة السن في الاتجاه الأفقي أو تقلقل السن أو الحركة | model , stone                   | مثال حجري ، نموذج حجري                                 |
|                           | المفرطة المرضية للسن أو للأسنان نتيجة المرض حول        | model , study                   | مثال للدراسة ، نموذج للدراسة                           |
|                           | السن ؛ هناك معدل لحركة السن الطبيعية ، ومازاد عن       |                                 | نسخة مكررة من الجبس أو الحجر للأسنان ، والأقواس        |
|                           | المعدل يعتبر حالة تحرك مرضي . يجب أن يدون المنسب       |                                 | السنية ، تستخدم لغرض الدراسة ، والتشخيص ، وتحديد       |
|                           | العددي حول السني لتقلقل الأسنان في بطاقات المريض ،     |                                 | ماهو غير طبيعي ووضع مراحل العلاج المستقبلية .          |
|                           | حسب درجة التقلقل لكل سن .                              | model , teeth                   | مثال الأسنان ، نموذج الأسنان                           |
| mobility test             | اختبار التقلقل ، اختبار الحركة                         | model trimmer                   | مُشذّب المثال ، مُشذّب النموذج                         |
|                           | اختبار تشخيصي لتحديد درجة تقلقل السن بالنسبة للبنية    |                                 | جهاز سَحْل ذو عجلة ساحلة ، يستخدم لتشذيب أو            |
|                           | الداعمة له .   |                                 | تشكيل أو سَحْل الأمثلة أو النماذج الحجرية أو الجبس .   |
| MOD = mesio-occlusodistal | [مختصر] إنسي إطباق وحشي                                | modelling                       | تشكيل ، صَوغ ، تكييف                                   |
| model                     | مثال ، نموذج   |                                 | صنع المثال أو النموذج.                                 |
|                           | عمل مثال موجب ، بواسطة صب مادة داخل طبعة سالبة .       | modelling compound              | مركب الصَوغ  |
|                           | أي نسخة مكررة لغرض أو عضو ، تنتج بواسطة أخذ طبعة       |                                 | مادة تلين بالحرارة مكوّنة من راتين الكوبال وشمع        |
|                           | سالبة لهذا الغرض ، وعمل نسخة موجبة له ، وذلك           |                                 | الكوبرنيكي ، وحمض الستريك ، والتلك « سليكات            |
|                           | بصب مادة ذاتية التصلب داخل الطبعة السالبة فتتكوّن      |                                 | المغنسيوم » ، تستعمل كطبعة تمهيدية من أجل تصنيع        |
|                           | نسخة موجبة طبق الأصل .                                 |                                 | البدلات السنية الكاملة .                               |
| model , dental            | مثال سني ، نموذج سني                                   | modelling plastic =             | مركب التشكيل = مركب الصوغ =                            |
|                           | اسم شائع لمثال سني أو نموذج للأسنان ، عادة من الجبس أو | modelling composition =         | مركب الطبع   |
|                           | من مادة مماثلة .                                       | modelling compound              |  |
| model , diagnostic        | مثال تشخيصي  |                                 | مادة تلين بالحرارة ، تتكون عادة من مادة الدمر الصبغية  |
| model A replica           | نسخة نموذج أول مطابقة ، نسخة مثال                      |                                 | وطباشير معالجة ، يستعمل بشكل خاص لعمل الطبقات          |
|                           | أول مكرر   |                                 | السنية .   |
|                           | نموذج أو قالب ؛ نسخة موجبة ودقيقة أولية ، للأسنان      | modelling wax = pink wax        | شمع الصوغ ، شمع التكييف =                              |
|                           | والبنية النسيجية المحيطة بها .                         |                                 | شمع قُرْمَزي   |
| model base former         | صانع قاعدة النموذج ، مكوّن قاعدة المثال                |                                 | شمع تصنع منه الأمثلة . انظر شمع (Wax) .                |
|                           | قالب مرن ، يستخدم لعمل قاعدة ذات شكل مقبول             | moderate                        | معتدل ، متوسط  |
|                           | لقوالب جبس باريس ، وبشكل خاص للنماذج التقويمية .       | modern                          | حديث   |
| model cement              | إسمنت نموذجي   | modern amalgam restoration      | حشوة الأملغم الحديثة                                   |
|                           | مصطلح قديم مُهمَل بطل استعماله ، كان يطلق على          | modification                    | تعديل  |
|                           | الشمع اللاصق (Sticky wax) .                            | modification spaces             | فراغات التعديل   |
| model , edentulous        | مثال أدرَد ، نموذج أدرَد                               | modified                        | مُعدّل ، مُحوّر  |
|                           | نموذج خال من الأسنان .                                 | modified cast                   | مثال معدّل ، نموذج معدّل ، قالب معدّل                  |
| model former              | مُشكّل النموذج ، مكوّن المثال ، قالب                   |                                 | مثال رئيسي يتم تعديله قبل العمل على تصنيع قاعدة البدلة |
| model holder              | حامل المثال  |                                 | السنية .   |
| model , master            | نموذج رئيسي ، مثال رئيسي                               | modified ribbon arch attachment | وصلة القوس الشريطية                                    |
|                           |  |                                 | المعدلة  |

|                                      |   |   |  |
|--------------------------------------|---|---|--|
| <b>modifier</b>                      | مُحوّل ، مُنوّج ، محوّر ، معدّل<br>عامل يعدّل أو يحوّل المادة دون أن يبدلها .   | <b>Moh's hardness</b>                               | صلابة موه<br>انظر تحت الصلابة (Hardness) .   |
| <b>modiolus</b>                      | عماد القوقعة<br>نقطة تلاقي توجد في الجهة الوحشية من زاوية الفم أو ركن<br>الفم ، تتركز عندها العديد من العضلات الوجهية المعبرة مع<br>العَضَلَة المبوقة ، حيث تتقاطع لدعم وثبات الخدين<br>والشفتين .  | <b>moisture</b>                                     | رطوبة  |
| <b>modo praescripto = mod praesc</b> | كما هو مبين ( لاتينية )<br>تستعمل في كتابة الوصفة الطبية واختصارها (Mod<br>praese) .  | <b>molar</b>  | رحى<br>سن خلفية متعددة الحدبات مصممة لطحن الطعام .<br>توجد ثمانية أرحاء مؤقتة ؛ أربعة أرحاء مؤقتة في كل قوس<br>سنية (رحوان مؤقتتان في كل ربع من القوس السننية<br>العلوية والسفلية) ، واثنتا عشرة رحي دائمة ستة أرحاء<br>دائمة في كل قوس سننية ثلاثة أرحاء في كل ربع من القوس<br>السننية (العلوية والسفلية) . الأرحاء العلوية عادة لها<br>ثلاث جذور والأرحاء السفلية لها جذران . تميل الأرحاء<br>الدائمة التي في أقصى الخلف إلى أن تكون جذورها<br>ملتحمة وأسطحها الإطباقية متعددة الحدبات العريضة . |
| <b>modular</b>                       | مُتنقل  | <b>molar bud</b>                                    | بُرعِم الرحي   |
| <b>modular cabinet</b>               | خزانة متنقلة  | <b>molar , first</b>                                | رحى أولى   |
| <b>module</b>                        | وحدة قياس   | <b>molar fold</b>                                   | طيّة رحوية   |
| <b>module box</b>                    | صندوق وحدة القياس   | <b>molar glands</b>                                 | غُدَد رحوية<br>غدد مختلطة قريبة من فتحة قناة الغدة النكفية .   |
| <b>modulus</b>                       | معامل ، عيار<br>وحدة قياس ، لقياس خواص معينة .  | <b>molar , last</b>                                 | ضرس العقل  |
| <b>modulus of elasticity</b>         | معامل المرونة ، عيار المرونة<br>معيّار لقياس صلابة الخليطة .  | <b>molar , lower</b>                                | رحى سفلية  |
|                                      | معامل ينتج عن قسمة الجهد ، في أي نقطة عند حد<br>التناسب على وحدة الإطالة المصاحبة للإجهاد أو الجهد .  | <b>molar , second</b>                               | رحى ثانية  |
|                                      | معامل المرونة = $\frac{\text{الجهد (القوة المطبقة)}}{\text{الإجهاد (التغير الناتج)}}$   | <b>molar , third</b>                                | رحى ثالثة  |
| <b>modulus of resilience</b>         | معامل الارتدادية ، معامل الرجوعية<br>الطاقة اللازمة لضغط بوصة مكعبة من المادة (في اتجاه<br>واحد فقط) ابتداء من صفر وحتى الوصول إلى حد<br>التناسب ؛ قياس مقدرة المادة على مقاومة التأثير اللحظي<br>لثقل الصدمة عندما يكون الضغط ضمن حد التناسب . | <b>molar tooth</b>                                  | سن رحوية<br>إحدى الأسنان الخلفية الطاحنة ، وتوجد رحوان مؤقتتان في<br>كل ربع من القوس السننية العلوية والسفلية ، وثلاثة أرحاء<br>دائمة في كل ربع من القوس السننية العلوية والسفلية . انظر<br>رحى (Molar) .  |
| <b>modulus of rigidity</b>           | معامل الصلابة<br>لميزة عدم قابلية المادة للثني ؛ في تصنيع البدلة السننية<br>التعويضية النزوعة : يكون الذراع الترددي صلباً بينما يكون<br>ذراع التثبيت غير صلب .  | <b>molar , upper</b>                                | رحى علوية  |
| <b>Moeller's glossitis</b>           | التهاب اللسان لمويلر<br>نسبة إلى ج . أ . ل . مويلر ، J.O.L.Moeller ، 1887-1819 ،<br>جراح ألماني .<br>التهاب سطحي مزمن وتسحج في اللسان ، ينتشر ويمتد<br>إلى الحنك ، والخدين ، يتميز بنعومة السطح ، وألم<br>حارق .                                | <b>molariform</b>                                   | رحوي الشكل ، طاحني الشكل<br>شبيه بالرحى .  |
| <b>mogilalia</b>                     | صعوبة النطق أو التكلم   | <b>molarion</b>                                     | نقطة طاحنة<br>نقطة في أقصى حدبة وحشية على كل من جانبي قوس<br>الفك السفلي .   |
|                                      |   | <b>molars , Fournier's =</b>                        | أرحاء فورنييه = أرحاء مون =  |
|                                      |   | <b>Moon's molars = mulberry molars</b>              | أرحاء توتية<br>أضراس طاحنة أولى دائمة ، تأخذ الحدبات (Cusps) فيها<br>شكل القبة وتكون متقاربة .   |
|                                      |   | <b>molars , Moon's = Moon's</b>                     | أرحاء مون ، طواحن مون =  |
|                                      |   | <b>molars = Fournier's molars = mulberry molars</b> | أرحاء فورنييه = أرحاء توتية =  |

|                                       |  |                                     |  |
|---------------------------------------|--|-------------------------------------|--|
| <b>molars , mulberry =</b>            | <b>أرحاء توتية = أرحاء مون =</b>   | <b>molecule</b>                     | <b>جُزيء</b>   |
| <b>Moon's molars</b>                  | <b>طواحن توتية</b>   |                                     | أصغر كتلة من المادة قادرة على حفظ خواصها المميزة .   |
|                                       | أرحاء أولى دائمة صغيرة بشكل القبة ذات حداث متقاربة مصابة بنقص تصنع الميناء ؛ تشاهد عادة في داء الزهري الخلقى أو الولادي (Congenital syphilis) ، تُسمى أيضاً أرحاء مون (Moon's molars) أو أرحاء فورنييه (Fournier's molars) . | <b>molten metal sterilizer</b>      | <b>معقمة المعدن المصهور</b>  |
|                                       |  |                                     | انظر معقمة (Sterilizer) .  |
|                                       |  | <b>moment of force</b>              | <b>عزم القوة</b>   |
|                                       |  | <b>momentary contact</b>            | <b>تماس مؤقت ، تماس لحظي</b>   |
|                                       |  | <b>monangle = mon-angle</b>         | <b>زاوية أحادية ، أحادي الزاوية</b>  |
|                                       |  |                                     | تستعمل في وصف الأدوات اليدوية ذات الزاوية الواحدة فقط مثل الإزميل (Chisel) ، حيث توجد زاوية واحدة في الساق تصل المقبض بالحد القاطع .   |
| <b>mold = mould</b>                   | <b>1- قالب</b>   | <b>monangle instrument</b>          | <b>أداة أحادية الزاوية ، أداة ذات زاوية واحدة</b>  |
|                                       | تجفيف تصب في داخله مادة مناسبة ينتج بعد تصلبها الشكل المراد عمله .   |                                     |  |
|                                       | <b>2- نمط ، طراز</b>   | <b>monangled of an instrument =</b> | <b>أداة وحيدة الزاوية</b>  |
|                                       | مصطلح يستعمل لتعيين شكل السن أو الأسنان الصناعية .   | <b>monoangled of an instrument</b>  | <b>أداة ذات زاوية واحدة في الساق .</b>   |
|                                       | <b>3- يُقُولب</b>  | <b>mongolism = Down's syndrome</b>  | <b>منغولية = متلازمة داون</b>  |
|                                       | عملية الصب داخل القالب .   |                                     | اضطراب ينتج عنه تطور معيب واضطرابات عقلية في العمليات الذهنية ، ومظهر مطابق تماما لشكل المغول ، أي وجه مفلطح وعيون منحرفة .            |
|                                       | <b>4- عَنَن</b>  | <b>mongoloid</b>                    | <b>شبه المنغولية ، منغولي الشكل</b>  |
|                                       | فُطر صغير .  | <b>mongoloid face</b>               | <b>وجه شبه المنغولي ، وجه منغولي الشكل</b>   |
| <b>mold , acrylic = acrylic stent</b> | <b>قالب أكريليكي = واقية الطعم</b>   | <b>Monilia = Candida</b>            | <b>الطوقية</b>   |
|                                       | قالب مرن يستخدم في تثبيت بعض أنواع الطعوم الجلدية .  | <b>Monilia albicans</b>             | <b>الطوقية البيضاء</b>   |
| <b>mold guide</b>                     | <b>دليل القالب ، مُرشد قالبي</b>   | <b>moniliasis = candidiasis</b>     | <b>داء المبيضات البيض</b>  |
|                                       | مجموعة كاملة من الأسنان مختلفة الأشكال لإحدى الشركات ، تسمح لطبيب الأسنان باختيار نوع وشكل السن المناسبة للمريض .  |                                     | مرض ينتج عن عدوى فطرية ، وخاصة المبيضات البيض ، قد يصيب أجزاء مختلفة من الجسم . انظر داء المبيضات (Candidiasis) قلاع ، سلاق (Thrush) . |
| <b>mold , injection</b>               | <b>قالب بالحقن</b>   | <b>moniliasis , oral =</b>          | <b>داء المبيضات البيض الفموي = قُلاع ، سَلاق</b>   |
|                                       | إدخال مادة بلاستيكية داخل طبعة مغلقة من خلال فتحة أو ممر مناسب .   | <b>thrush</b>                       | <b>سَلاق</b>   |
| <b>mold , rubber</b>                  | <b>قالب مطاطي</b>  |                                     | عدوى الفم بالمبيضات البيض (Candida albicans) ، قد تصبح حالة سابقة للسرطان حينما تتحول إلى حالة مزمنة .                                 |
| <b>molding = moulding</b>             | <b>1- قولبة ، تشكيل</b>  | <b>monitoring</b>                   | <b>تنظيم ، ضبط ، مراقبة</b>  |
|                                       | <b>2- سكب ، صب</b>   |                                     | 1- ملاحظة دائمة .  |
| <b>molding , border</b>               | <b>تشكيل الحافة</b>  |                                     | 2- (في التصوير الشعاعي) : استخدام أدوات قياس لتحديد تعرّض المكان أو الأشخاص للإشعاع في الحدود المسموح بها .                            |
| <b>molding box</b>                    | <b>قالب الصب</b>   | <b>monitoring badge</b>             | <b>شارة مُحذرة ، علامة تحذير</b>   |
| <b>molding , compression</b>          | <b>قولبة بالضغط</b>  |                                     | أداة تحتوي على فلم لتقييم وتحديد احتمال تعرض شخص للإشعاع متأين زائد ؛ توضع الشارة بين الرقبة والمنطقة                                  |
| <b>molding , injection</b>            | <b>قولبة بالحقن</b>  |                                     |  |
| <b>molding , tissue</b>               | <b>تشكيل النسيج = بيان انطباع النسيج الحفافية</b>  |                                     |  |
| <b>mole</b>                           | <b>خال</b>   |                                     |  |
|                                       | مصطلح غير دقيق لجلد مُتشوّه التصبغ .   |                                     |  |
| <b>molecular</b>                      | <b>جُزيئي</b>  |                                     |  |
|                                       | متعلق بالجزيئات .  |                                     |  |
| <b>molecular structure</b>            | <b>بنية جزيئية</b>   |                                     |  |

|   |   |
|---|---|
| الإريية «أصل الفخذ» ، حيث تتعرض للأشعة ، ويجب تقييمها على فترات منتظمة .  | معجون الأسنان ، وكطلاء موضعي للوقاية من التسوس السني .  |
| mono- , mon- مفرد ، وحيد ، أحادي ، واحد (سابقة) أحادي الأمين  | monocular أحادي المسكن ، وحيد الجوف ، وحيد الكهف ، وحيد الفجوة  |
| monoamine أحادي الأمين  | ذو فجوة واحدة ؛ ينطبق على المفاصل الزليلية .  |
| monoamine oxidase inhibitor = MAOI مشبّط أكسيداز أحادي الأمين   | monomaxillary أحادي الفك ، نسبة للفك الواحد متعلق بـ أو يصيب فكاً واحداً فقط .  |
| مجموعة من مضادات الاكتئاب التي قد تزيد من تأثير عقاقير أخرى (مثل عقاقير التخدير ، والمهدئات ، والمسكنات ، والمنومات ، والكحول وتؤدي إلى انخفاض في ضغط الدم ، والغيبوبة ، وأحياناً إلى الموت . ينصح المرضى الذين يتعاطون العقاقير المضادة للكآبة بتحاشي تناول الجبن ، والبقول بأنواعها ، والزيادي التي قد تؤدي إلى أعراض حادة ؛ قد تسبب القهوة فرط تهيج لديهم ؛ كما في بعض الحالات . | monomer وحيد التماثر ، موحد   |
| كُرية مُصورة وحيدة النواة ، أرومة وحيدة النواة monoblast  | 1- أية مادة مكونة من جزئيات مفردة ؛ تنطبق عادة على المواد التي تكون قادرة على التحول إلى مادة أكثر تعقيداً متعدّدة الجزئيات المتشابهة (بلمر) ، بحيث تشكل هذه الجزئيات التركيب الأساسي لها .                                 |
| monoblock = myofunctional جهاز موحد ، طبقة وحيدة  | 2- (في طب الأسنان) : ميثيل ميثاكريلات ، سائل شفاف ذورائحة مميزة ، يمكن مزجه مع مسحوق متماثر ليشكل عجينة ، تمر بعملية البلمرة ، لتتصلب وتكوّن الأكريليك الذي يستخدم لتصنيع الأجهزة التعويضية السنية والبدلات السنية الأخرى . |
| الكتلة = طبقة وظيفية appliance = Andresen's appliance عضلية = طبقة أندريسن  | monometallic أحادي المعدن ، وحيد المعدن ، أحادي الفلز   |
| طبقة وظيفية نزوعة من الأكريليك والسلك ، تستخدم في تقويم الأسنان لتحسين علاقة الفك العلوي بالفك السفلي ؛ مكونة من قطعة واحدة مثبت بها قوس ومشبكات سلكية مختلفة حسب ما تحتاجه الحالة .  | monomorphic وحيد الشكل ، أحادي الشكل ، ذو شكل واحد  |
| انظر طبقة (Appliance) طبقة أندريسن (Andresen's appliance)   | monomorphic salivary adenoma الورم الغدي اللعابي وحيد الشكل   |
| متحد الرأسين monocephalus   | mononuclear وحيد النواة ، ذو نواة واحدة ، أحادي النواة  |
| مكورة مفردة monococcus  | داء وحيدات النوى ، كثرة الوحيدات mononucleosis  |
| جراثيم مكورة أحادية ؛ توجد مفردة ، لاتتحد في أزواج أو سلاسل أو مجموعات .  | monophasic وحيد الطور ، وحيد الطراز ، مُفرد الصّفحة   |
| خلية وحيدة النواة ، الوحيدة monocyte  | monophyodont أحادي الإثغار ، وحيد الإثغار   |
| خلية دموية بيضاء كبيرة ذات هيولى شفافة ونواة وحيدة كبيرة ، الخلايا وحيدات النوى قادرة على البلعمة ، وهي تعادل حوالي 5٪ من مجموع الخلايا البيض ، وتكون ماثلة في الحجم أو أكبر من الخلايا البيض المحببة .   | ذو أسنان دائمة بازغة فقط .  |
| وحيدي monocytic   | monopolar وحيد القطب  |
| متعلق بالخلايا وحيدات النوى .   | monoradicular وحيد الجذر ، ذو جذر واحد ، مفرد الجذر   |
| وحيد السن ، ذو سن واحدة monodont  | monosaccharide = monosaccharose أحادي السكاريد  |
| فوسفات أحادي الفلور monofluor-phosphate   | سكر بسيط هو الناتج النهائي لهضم الكربوهيدرات مثل النشويات ، وثنائيات السكر يد مثل الجلوكوز والفركتوز .  |
| مركّب كيميائي ، يحتوي على الفلوريد ، يستعمل في  | monostotic متعلق بعظم واحد يصيب فقط عظماً واحداً .  |
|   | منحنى مونسون Monson's curve   |
|   | نسبة إلى ج.س . مونسون ، G.S.Monson ، 1933-1869 ، طبيب أسنان أمريكي .  |
|   | 1- المستوى المنحني لسطوح الإطباق في الأرحاء الخلفية .   |
|   | 2- منحنى إطباقه تكون فيه كل حذبة وحد قاطع للسطوح  |

|   |                                      |   |
|---|--------------------------------------|---|
| الإطباقية للأسنان الخلفية ملائمة أو موافقة لجزء من سطح<br>كرة قطرها 8 بوصة مركزها في منطقة المقطب أو مفرق<br>الحاجبين .   | <b>morbid</b>                        | مَرَضِي ، وبِئْسَ<br>متعلق بـ أو مصاب بمرض .  |
| <b>mood</b> مزاج ، الحالة النفسية   | <b>morbidity</b>                     | وبالة ، مَرَضِيَّة  |
| <b>moody</b> مَزاجِي  | <b>morbilli</b>                      | الحَصْبَة<br>انظر حَصْبَة (Measles) .   |
| <b>Moon's molars = mulberry</b> أرحاء مون = أرحاء توتية =   | <b>morbus</b>                        | مرض ، داء ، سُقْم   |
| <b>molars = Fournier's molars</b> أرحاء فورنييه   | <b>morbus caducus = epilepsy</b>     | داء الصَّرَع  |
| نسبة إلى هـ . مون ، HMoon ، 1947-1875 ، جراح<br>إنجليزي .   | <b>morbus gallicus = syphilis</b>    | الزَّهْرِي  |
| انظر أرحاء توتية (Mulberry molars) .  | <b>morbus sacer = morbus caducus</b> | الصَّرَع  |
| <b>Moon's probe</b> مسبار مون   | <b>mordacious</b>                    | مؤلم ، لاذع ، كاو ، عَضَّاض   |
| مسبار كليل غير حاد ذو قبضة منبسطة يستعمل لسبر<br>النواسير (Sinuses) .   | <b>mordant</b>                       | 1 - مثبت اللون<br>أية مادة تستعمل لتثبيت الأصباغ أو الألوان .   |
| <b>Moon's teeth</b> أسنان مون   | <b>more solito = mor sol</b>         | 2- مُحَرَّق ، كاو ، أكال<br>بالطريقة المعتادة (لاتينية)   |
| انظر سن (Tooth) .   |                                      | تستعمل في كتابة الوصفة الطبية ؛ واختصارها mor sol .   |
| <b>Moorehead's retractor</b> مبعاد مورهد  | <b>morphodifferentiation</b>         | التفريق بالشكل ، التفريق الشكلي   |
| نسبة إلى ف . ب . مورهد ، F.B.Moorehead ،<br>1947-1875 ، جراح أسنان أمريكي .   | <b>morphologic = morphological</b>   | مورفولوجي ، شكلي ،<br>تشكل ، تشكلي  |
| أداة تستعمل لإبعاد حواف الجروح ، تستخدم في جراحة<br>الأسنان .   |                                      | متعلق بعلم التشكل أو الأشكال .  |
| <b>Moore's mandrel</b> حامل الأقراص لمور  | <b>morphologically</b>               | من الوجهة الشكلية   |
| حامل أقراص ذو مسمار مشقوق يُحمل على ساق بنهاية<br>تثبت بمزلاج على القبضات ذات الزاوية العكسية ، أو ساق<br>بطرف ناعم للقبضة المستقيمة ؛ يستخدم مع الأقراص<br>والدواليب .   | <b>morphology</b>                    | علم الأشكال ، علم التشكل ، مورفولوجيا<br>علم دراسة أشكال وبنى الكائنات الحية .  |
| <b>moral</b> 1- فرضي ، افتراضي<br>2- أخلاقي   | <b>morphosis</b>                     | تشكل عَضُوي   |
| <b>Morand's foramen = caecal</b> ثقبه موران = ثقبه اللسان   | <b>Morrison's crown</b>              | تاج موريسون<br>نسبة إلى و . ن . موريسون ، W.N.Morrison ،<br>1896-1842 ، طبيب أسنان أمريكي .   |
| <b>foramen of the tongue</b> العوراء  |                                      | تاج قشري من الذهب تتكون من طوق محوري ذي سطح<br>إطباق مسحوب ؛ يُسمى أيضاً تاج بير (Beer's crown) .   |
| نسبة إلى س . ف . موران ، S.F.Morand ، 1773-1697 ،<br>جراح فرنسي .   | <b>morsal = occlusal</b>             | إطباق ، طاحن<br>متعلق بالسطح الماضغ أو السطح الطاحن لرحى أو<br>ضاحك .   |
| انظر ثقبه اللسان العوراء (Caecal foramen of the<br>tongue) .  | <b>mortal</b>                        | ميت ، مُهلك   |
| <b>Moraxella</b> الموراكسيلة  | <b>mortar</b>                        | هاون ، جرن<br>إناء شبيه بالجرس من الخزف أو المعدن أو الزجاج السميك ذو<br>سطح زجاجي داخلي خشن ، يستعمل معه مدق زجاجي<br>ذو سطح خارجي خشن لسحن المواد مثل العقاقير أو خليطة<br>الأمْلغم مع الزئبق بواسطة اليد . |
| جنس من فصيلة النيسيرية (Neisseria family) ، كائنات<br>دقيقة سالبة الجرام هوائية ؛ تنقسم إلى جنسين :<br>الموراكسيلة (Moraxella) وتشاهد كقضبان غالباً ما تكون<br>قصيرة ، والبرانهميلة (Branhamella) وتشاهد كمكورة<br>صغيرة إما أن تكون خلية وحيدة أو في أزواج . | <b>mortar , amalgam</b>              | جُرْن الأمْلغم  |

|                            |  |                                 |   |
|----------------------------|--|---------------------------------|---|
| mortar , pestle and        | جُرْن ومِسْحَن ، جُرْن ومدقة   | mottling                        | تَبَقُّع ، تَبْرِقْش  |
| mosquito                   | بعوضة ، ناموسة   |                                 | إصابة سطح ميناء السن بالبقع أو اللطخات المختلفة في اللون والمتدرجة بألوان مختلفة . في طب الأسنان : تنطبق بشكل خاص على ميناء السن المصاب بالفلورة البوئية المزمنة (Chronic endemic fluorosis) أو التسمم بالفلور (Fluorosis) أو العقاقير مثل التتراسيكلين (Tetracycline) .                |
| mosquito artery forceps    | ملقط شرياني ناموسي الشكل<br>انظر جف ، ملقط (Forceps) .   | mould = mold                    | 1- قالب<br>شكل مفرغ تصب داخله المادة لتصلب .  |
| most                       | أكثر ، أقصى ، أعظم   |                                 | 2- نمط ، طراز ، تشكيل   |
| most posterior position    | أقصى وضع خلفي  |                                 | 3- يُقوِّب  |
| most protrusive position   | أقصى وضع أمامي ، أكثر وضع بارز   |                                 | 4- عَفَن ، فُطْر<br>مصطلح عام لوصف نمو الفطر أو ترسب بعض أنواع من الفطر .   |
| motile                     | متحرك ذاتياً ، عفوي الحركة<br>قادر على الحركة التلقائية .  | mould , acrylic = acrylic stent | قالب أكريليكي = جبيرة<br>أكريليكية<br>دعامة تستعمل في الجراحة التجميلية الفموية لتثبيت طعم جلدي داخل الفم .   |
| motivate                   | يَحْرِّض ، يُحَرِّض  | moulding = molding              | تشكيل ، صب في القوالب   |
| motivation                 | دافع<br>(في طب الأسنان) : حث المريض وترغيبه في المحافظة على مستوى جيد من الصحة الفموية السنية .  | moulding flask                  | بوتقة قالب الصب   |
| motive                     | 1- دافع<br>2- محرِّك ، حركي  | Mouldline                       | مولدلاين<br>صلصال نقي يخلط مع الجلوسرين ويستخدم التطريق وفي أخذ طبقات للنماذج في المختبر .  |
| motor                      | محرك ، موتور ، حركي  | mounted                         | مركب على ، أو فوق ، أو في   |
| motor , dental             | محرك سني   | mounting                        | تركيب ، إرساء<br>1 - عملية تجريب في المختبر ، لتركيب قالب الفك العلوي أو قالب الفك السفلي أو الاثنين على المطبق .<br>2- وضع الصور الشعاعية في بطاقة العرض .   |
| motor fibres               | ألياف محركية ، ألياف حركية   | mounting , split-cast           | تركيب القالب المشقوق<br>1 - قالب ذي حفر توجيهية في قاعدته على المطبق ، بغرض سهولة نزع وإعادة وضعه في مكانه بدقة . قد تستعمل صفائح معدنية منفصلة لإعادة التركيب بدلاً من الحفر الموجهة في القوالب .<br>2- وسيلة لاختبار دقة ضبط المطبق ، انظر طريقة القالب المشطور (Split-cast method) . |
| motor , laboratory bench   | محرك المنصة المخبري  | mouth                           | فم ، شديق ، فوهة<br>1 - مدخل لأي قناة أو تجويف بالجسم .<br>2 - التجويف الفموي الذي يحتوي على الأسنان واللسان .  |
| motor , laboratory hanging | محرك مخبري معلق  | mouth angle                     | زاوية الفم  |
| motor nerve                | عصب محرك ، عَصَب حركي<br>عصب في الجهاز العصبي الجسدي أو في الجهاز العصبي المستقل ، يؤدي تنبيهه إلى نبضات تعمل على تحريك العضلة ، انظر الأعصاب الصادرة (Efferent nerves) .  |                                 |   |
| motor neurone              | عَصَبون محرك ، عصبون حركي<br>عصبة صادرة تحتوي على خلايا عصبية ، وتشعبات عصبية ، ومحاور ليفية عصبية وألياف عصبية ، تتحكم في انقباض وانسحاب العضلات .  |                                 |   |
| motor root                 | جذر حركي   |                                 |   |
| mottle                     | بقع ، نقش<br>(في الصور الشعاعية) : نموذج بقعي مُتَعَرِّج يشاهد بسبب استخدام الستائر المكثفة (Intensifying screens) .   |                                 |   |
| mottled                    | مُبَقَّع ، مبرقش ، أرقط  |                                 |   |
| mottled enamel             | ميناء مبَّقَع ، ميناء مرقط<br>حالة يسببها عادة تأثير الفلوريد حينما يكون تركيزه كبيراً في ماء الشرب ، أثناء فترة تخلُّق الميناء ، لأنه يؤدي إلى فقدان المادة اللاصقة بين المشورية وتكلس غير كامل للمواشير المينائية ، ينتج عنه بقع بيضاء أو نقوش بنية أو لَطَخَات تتناثر على سطح الميناء ، وقد يُسمَّى : الفلُورَة البوئية المزمنة للميناء (Chronic endemic fluorosis) . |                                 |   |

**mouth-breathing** تنفس فموي  
تنفس اعتيادي من خلال الفم بدلا من التنفس من خلال الأنف .

**mouth , carp's** فم شبوطي  
**mouth , cotton** فم قُطني  
تقرن فموي ولادي .

**mouth gag** فاتح الفم  
أداة ذات مقبضين تستخدم لتباعد فكي الفم وجعل الفم مفتوحاً أثناء التخدير ، وهي مزودة بلسين (Ratchet device) ، ونصلين بزوايا قائمة يمكن وضعهما بين الأسنان أو بين الارتفاعات عديمة الأسنان في الفم . تستعمل بكثرة عند نقل سناد الفم من جانب إلى جانب آخر في الفم . بعض الأمثلة عليه : فاتح الفم لماسون (Mason's mouth gag) ، فاتح الفم لفرجسون (Ferguson's mouth gag) ، فاتح الفم لدوين (Doyen's mouth gag) ، فاتح الفم لأكلاند (Ackland's mouth) gag .

**mouth guard** واقٍ الفم  
طريقة نزوعة لينة مصنوعة من مادة مطاطية توضع على الأسنان في الفم ، ويستعمله الرياضيون لحماية أسنانهم من الإصابة أثناء ممارستهم للنشاط الرياضي مثل : الملاكمة ، كرة قدم الرجبي ، الهوكي ، وأيضا لاعبي اللاكروس (لعبة يحاول المشاركون فيها تسديد الكرة بمضارب طويلة المقابض إلى مرمى الخصم) .

**mouth hygiene = oral hygiene** صحة الفم = الصحة الفموية  
**mouth mirror = dental mirror** مرآة الفم = مرآة سنية  
مرآة ذات سطح عاكس صممت لاستعمالها داخل الفم ، ولمساعدة جراح الأسنان على رؤية المناطق في الفم عن طريق غير مباشر ، وعلى تسليط الضوء المباشر على المناطق المظلمة في الفم . تستخدم أيضاً لتباعد الخد واللسان عن منطقة العمل ؛ يركب رأس المرآة بواسطة لولب على المقبض ؛ وترقم المرآة حسب حجمها ، وهي ثلاثة أنواع : مرآة عاكسة من سطحها الأمامي ، ومرآة عاكسة من سطحها الخلفي ، ومرآة مكبرة .

**mouth preparation** تحضير الفم  
**mouth prop = jaw prop** سناد الفم ، دعامة الفم = سناد الفك ، دعامة الفك  
سناد يستخدم أثناء التخدير للمحافظة على الفم في وضع مفتوح ؛ سناد هويت المعدني (Hewitt's metal prop) ، وسناد ماكسون المطاطي (Mckesson's rubber prop) ،

وسناد لان المركزي (Lane's centre prop) المحمل على نابض ومفصلة بحيث يمكن نقله على القضيب الموصل من جانب إلى جانب آخر دون رفعه من الفم .

**mouth proper** جوف الفم بالخاصة  
**mouth rehabilitation** إعادة تأهيل الفم  
ترميم شكل ووظيفة الجهاز المضغعي ليكون قريبا من الطبيعي بقدر الإمكان .

**mouth , tapir** فم تابيري ، فم التابير  
(نسبة للتابير ، وهو حيوان أميركي إستوائي شبيه بالخنزير) حالة مرضية تتميز بشفتين متضخمتين متهدلتين ، نتيجة ضمور العضلة المحيطية الفموية ، أو العضلة المستديرة الفموية .

**mouth , trench** فم مُحندق  
1- التهاب اللثة التقرحي الحاد .  
2- التهاب الفم التقرحي الحاد .

**mouth , white = thrush** فم أبيض = سلاق  
**mouthwash** غسول للفم ، مضمضة ، غرغرة  
أي غسول أو محلول طبي يستعمل للتنظيف أو لتنشيط الأنسجة الفموية وعلاج أمراض الفم أو مخاطية الفم .

**movement** حركة  
التغير في وضع الجسم .

**movement , Bennett's** حركة بينيت  
انزياح جسمي أمامي وجانبي للقمي الفك السفلي حينما يتحرك الفك السفلي في حركة جانبية انزلاقية تتحرك اللقمة الدوارة العاملة إلى الخلف والأعلى ، وتتحرك اللقمة غير العاملة الموازنة إلى الأسفل والأمام والوسط .

**movement , bodily** حركة جسمية  
**movement , border** حركة قصوى ، حركة الحد الأقصى  
أقصى حركة للفك السفلي يحددها العظم ، والأربطة ، والأنسجة الرخوة الأخرى .

**movement , border tissue** حركة النسيج الحفافية  
**movement , extrusion** حركة انتزاع  
**movement , forced = forced movement** حركة قسرية  
**movement , free mandibular** حركة الفك السفلي الحرة  
**movement , functional mandibular** حركة الفك السفلي الوظيفية  
**movement , hinge** حركة البكرة ، حركة بكرة  
حركة دورانية خالصة للفك السفلي ؛ وهي الحركة حول محور وهمي يمر بين مركزي لقمي الفك السفلي عندما لا توجد حركة جانبية أو حركة أمامية .



**movement , intermediary** حركة متوسطة ، حركة متخلّلة  
 حركات الفك السفلية ضمن نطاق حركته الحدودية أو حركته الحفافية .

**movement , intrusion** حركة إدخال

**movement , involuntary** حركة اضطرارية ، حركة لا إرادية حركة غير اختيارية

**movement , jaw** حركة الفك  
 أية حركة للفك السفلي أو كل حركات الفك السفلي .

**movement , lateral** حركة جانبية

**movement , mandibular** حركة الفك السفلي  
 انظر حركة الفك (Jaw movement) .

**movement , masticatory** حركة المضغ ، حركة مضغية  
 حركات الفك التي تستخدم لمضغ الطعام ، أي الحركات الفكية تكون ضرورية لطحن لقمة من الطعام لتكون جاهزة للبلع .

**movement , opening** حركة الفتح ، حركة الانفتاح  
 حركة الفك السفلي حين ابتعاد الفك .

**movement , passive** حركة منفعة ، حركة انفعالية ، حركة سلبية

**movement , posterior border** حركة قُصوى خلفية

**movement , posterior opening** حركة فتح خلفية

**movement , reflex** حركة انعكاسية

**movement , root** حركة الجذر

**movement , rotating** حركة التدوير

**movement , rotary** حركة دورانية

**movement , tipping** حركة إمالة

**movement , tooth** حركة السن  
 1 - حركة السن الطبيعية ، كما يحدث في تقويم الأسنان .  
 2 - حركة بسبب تقلُّل السن ، كما يحدث لسن مصابة بمرض في الأنسجة الداعمة السنية .

**movement , torque** حركة تدوير  
 حركة فتل حول المحور .

**movement , translatory** حركة انتقالية  
 حركة منتظمة لجسم في خط مستقيم .

**movement ,voluntary** حركة إرادية

**mucicarmine** موسيكارمين

**muciferous = mucus-secreting** مفرز للمخاط ، مخاطي الإفراز

**mucigen** مولّد الموسين

**mucigen granules** حبيبات مولدة للموسين

**mucilage= mucilago** لثاء صمغ ، صمغي ، هلامي ، مخاطي

1 - معجون لزج يستخدم كسواغ أو كوسيط ، سائل يستعمل في الصيدلة لإذابة الأدوية أو كمُلمن أو مُلطف للجلد .

2 - صمغ طبيعي مستخلص من عصائر النبات ، ويوجد في النباتات .

**mucilaginous** صمغي ، لثئي  
 متعلق بـ ، أو يتميز بوسائل صمغي .

**mucilloid** لثئية

**mucin** موسين  
 المكون الأساسي للمخاط ، وهو عبارة عن مزيج من البروتينات السكرية الذوابة في الماء . التي تترسب في الكحول أو الأحماض ؛ يوجد في اللعاب ، ويعمل كمزلق أثناء بلع الطعام . تختلف الكمية المنتجة يوميا من شخص إلى شخص ، ومن وقت إلى وقت أيضا ، هو الذي يجعل اللعاب لزجا ؛ أي أنه مسؤول عن لزوجة اللعاب .

**mucin plaque = acquired pellicle** لويحة موسينية = طهاوة مكتسبة

**mucinogen** مولّد الموسين

**mucinous** موسيني  
 متعلق بـ ، أو يتميز بالمخاطين .

**muco-, muc-** (سابقة) مخاطي ، مخاط ، غشاء مخاطي  
 سابقة تعني المخاط أو الغشاء المخاطي .

**mucobuccal fold** الطية المخاطية الشدقية  
 الانحناء الخطي للغشاء المخاطي ، حينما يمر من الفك السفلي أو الفك العلوي إلى الخد .

**mucocartilage** مخاطي غضروفي

**mucocele** قيلة مخاطية  
 1 - انتفاخ عضو أو وعاء بسبب تجمع المخاط فيه .  
 2 - تورم مخاطي مُزرق محدد ، ناكس ، ينشأ عن تجمع الإفراز المخاطي بشكل غير طبيعي ، غالباً ما يوجد في الشفة السفلى .  
 3 - تجمع المخاط داخل نسيج الغدد اللعابية ، قد يكون نتيجة انسداد القناة اللعابية .  
 4 - كيسة مخاطية احتباسية في الغدد اللعابية ، وقنواتها ، بسبب إصابة رضحية .

**mucocutaneous** مخاطي جلدي  
 متعلق بالغشاء المخاطي ، والجلد .

|   |   |   |
|---|---|---|
| <b>mucocyte</b>                                     | خلية مخاطية   | 2- جراحة بالثة لتحسين أو تعديل عيوب في الشكل أو الوضع أو الكمية .   |
| <b>mucoderm</b>                                     | أدمة مخاطية   |   |
| <b>mucodermal = mucocutaneous</b>                   | مُخاطي أدمي = مُخاطي جلدي   | شبه المخاط ، نظير المخاط  |
|   | متعلق بالغشاء المُخاطي ، والجلد .   | كتلة شبيهة بالمخاط  |
| <b>mucodisplacement impression</b>                  | طبعة إزاحة مخاطية   | مُخاطي شفوي   |
|   | انظر طبعة (Impression) .  | طية مخاطية شفوية ، ثنية مخاطية شفوية  |
| <b>mucoepidermal</b>                                | مُخاطي بشروي  | غشائي مُخاطي  |
|   | متعلق بالغشاء المُخاطي ، والبشرة .  | متعلق بالغشاء المُخاطي .  |
| <b>mucoepidermoid</b>                               | مخاطي بشروي   | داء الفطر المُخاطي  |
|   | متعلق بالغشاء المُخاطي وبشرة الجلد .  | مرض فطري يبدأ من الأنف وينتشر في الأوعية الدموية والأوعية اللمفاوية .                                     |
| <b>mucoepidermoid carcinoma</b>                     | سرطانة مخاطية بشروية  | سمحاقي مُخاطي   |
| <b>mucoepidermoid tumor</b>                         | الورم المخاطي البشروي   | متعلق بالغشاء المُخاطي والسمحاق .   |
| <b>mucofibrous</b>                                  | مُخاطي ليفي   | الطبقة من النسيج التي تشتمل على المُخاطية ، وتحت المُخاطية ، والسمحاق ؛ طبقة النسيج الضام المغلفة للعظم . |
| <b>mucogingival</b>                                 | مُخاطي لشوي   |   |
|   | 1- متعلق بالغشاء المُخاطي ، واللثة .  |   |
|   | 2- متعلق بالمُخاطية السنخية ، والمُخاطية اللثوية .  |   |
|   | 3- مصطلح شامل للعمليات أو الإجراءات التي تختص أو تتعامل مع الملتقى المُخاطي اللثوي وعلاقته بالثة الملتصقة ، ومُخاطية السنخ ، واللجام ، والمرتكزات العَضَلِيَّة ، والعمق الدهليزي .  |   |
| <b>mucogingival complex = dentogingival complex</b> | جملة مُخاطية لثوية = جملة لثوية سنية  | شريحة سمحاقية مُخاطية ، سديلة سمحاقية مُخاطية   |
|   | مصطلح شامل لكل ما يتعلق بالثة والمُخاطية السنخية بما في ذلك على الظهارة الفموية ، والقنزعة اللثوية ، والميزاب ، والملتقى الظهاري ، والجملة الشبكية من الألياف الكولاجينية التي تشمل الرباط حول السني ، والعظم السنخي ، والثة الملتصقة . | انظر شريحة كاملة الثخانة (Full-thickness flap) .  |
| <b>mucogingival defects</b>                         | عيوب مُخاطية لثوية  | السمحاق المُخاطي  |
|   | مشاكل في النسيج حول السنية بسبب لجام زائغ أو دهليز ضحل أو شريط ناقص من الثة الملتصقة المتقرنة .   | سمحاق ذو غطاء مُخاطي ؛ كما في الجهاز السمعي .   |
| <b>mucogingival junction</b>                        | ملتقى مُخاطي لشوي   | مخاط عديد السكاريد ، عديد السكريد المُخاطي  |
|   | خط التحديد بين الثة الملتصقة ، والمُخاطية السنخية وهو خط متعرج يحدد موضع التقاء الثة الملتصقة مع مُخاطية السنخ .  | عديدات السكاريد المُخاطية   |
| <b>mucogingival surgery</b>                         | جراحة مُخاطية لثوية   | داء عديدات السكريد المُخاطية  |
|   | 1 - عمليات جراحية في النسيج حول السنية لإصلاح وترميم عيوب في البنية النسيجية وفي وضع وكمية الثة المحيطة بالأسنان .  | انظر متلازمة هيرلر (Hurler's syndrome) .  |
|   |   | مُخاطي قبيحي  |
|   |   | يحتوي على كل من الخاط ، والقبيح أو الصديد .   |
|   |   | فطار عفني ، داء الفطور  |
|   |   | المُخاطية = داء الفطور الطحلبية   |
|   |   | مُخاطية = الغشاء  |
|   |   | oral mucosa = mucous membrane =   |
|   |   | المُخاطي = مُخاطية الفم   |
|   |   | نسيج رخو من الظهارة يبطن التجويف الفموي ، يطلق عليه عادة مصطلح مُخاطية الفم (Oral mucosa) .               |
|   |   | مُخاطية سنخية ، مُخاطية دردرية  |
|   |   | الغشاء المُخاطي الذي يبطن دهليز الفم .  |
|   |   | مُخاطية خدية ، مُخاطية دهليزية ،  |
|   |   | مُخاطية الفم  |
|   |   | مُخاطية شفوية   |

|                                  |   |                                    |  |
|----------------------------------|---|------------------------------------|--|
| mucosa , lingual                 | مُخاطية لسانية  | mucous tissue                      | نسيج مخاطي   |
| mucosa , oral                    | مُخاطية فموية ، مُخاطية الفم  | mucous tubules                     | أنابيب مُخاطية ، نبيبات مُخاطية  |
| mucosal                          | غشائي مُخاطي<br>متعلق بالغشاء المُخاطي .  | mucroniform                        | شوكي الشكل   |
| mucosal grafting vestibuloplasty | تقويم الدهليز بطعم غشائي مُخاطي = رأب دهليزي بطعم غشائي مُخاطي<br>تعميق جراحي للميزاب اللثوي بواسطة وضع طعم غشاء مُخاطي حر .  | mucus                              | الإفراز اللزج للغدد المُخاطية ، الذي يغطي الغشاء المُخاطي .<br>أنتون التنور = فرن الخزف السني  |
| muco serous                      | مُخاطي مصلي   | muffle furnace = porcelain furnace | نوع خاص من الأفران ذي لهب غير مباشر ، يستخدم لخبز الخزف السني دون أن يتعرض لمصدر الحرارة المباشرة .  |
| muco sitis                       | التهاب مُخاطي ، التهاب الغشاء المُخاطي ، التهاب المُخاطية<br>التهاب الغشاء المُخاطي .   | mulberry molars                    | أرحاء توتية ، طواحن توتية<br>أرحاء أولى دائمة بشكل قبة صغيرة ، ذات حديدات متلاصقة معا ، ومصابة بنقص تكوين الميناء ؛ تُشاهد في الزُّهري الولادي تسمى أيضاً أرحاء مون (Moon's molars) أو أرحاء فورنييه (Fourniet's molars) . |
| muco sitis , chemotherapy        | التهاب المُخاطية الناتج عن المعالجة الكيميائية<br>آفات فموية وإحساس بحرقة ، ومناطق حمراء قد تتقرح ، ثم تصيح القرحة متعددة كبيرة الحجم ؛ وهي أثر جانبي قليل الحدوث للمعالجة الكيميائية .   | muller = pestle                    | مسحّنة ، مدقّ السحّن<br>مدقّ ذو قاعدة منبسطة ، يستخدم لسحل العقاقير على لوح منبسط .  |
| muco sitis , migratory =         | التهاب المُخاطية الإرتحالي =  | mulling                            | سحّن   |
| stomatitis areata migrans        | التهاب المُخاطية الهجروي  | mulling , amalgam                  | سحّن الأملغم   |
| muco sitis , radiation           | التهاب المُخاطية الإشعاعي<br>تغيرات التهابية منتشرة متميزة في مُخاطية الفم نتيجة للمعالجة بالأشعة .   | multi-                             | (سابقة) متعدّد ، عديد ، كثير   |
| muco static                      | 1- موقف إفراز المخاط ، كابح المخاط<br>موقف للإفراز المُخاطي .<br>2- المُخاطية الساكنة<br>الحالة غير المتوترة ، للأنسجة المُخاطية التي تغطي الفكين . من المبادئ الأساسية لإجراء الطبعة ، أنه يجب إجراء الطبعة والأنسجة في حالة راحة تامة . | multicellular                      | متعدّد الخلايا<br>مكوّن من العديد من الخلايا .   |
| muco static impression           | طبعة المُخاطية الساكنة<br>انظر طبعة (Impression) .  | multicentric                       | متعدّد المراكز   |
| mucous                           | مُخاطي ، مُخاطي الإفراز<br>متعلق بالمخاط .  | multicuspid = multicuspidate       | متعدّد الحديبات  |
| mucous acini                     | عنبات مُخاطية ، أسناخ مُخاطية   | multicuspidate = multicuspid       | متعدّد الحديبات<br>ذو حديبات عديدة ، كما في الأسنان الخلفية .  |
| mucous glands                    | عُدّد مُخاطية   | multidentate                       | متعدّد الأسنان<br>ذو أسنان عديدة أو ذو تنوعات تشبه الأسنان .   |
| mucous membrane                  | غشاء مُخاطي<br>غشاء يشتمل على الغدد المُخاطية ، يبطن قنوات وتجاويف الجسم المتصلة بخارج الجسم .  | multiflex                          | متعدّد الالتواء  |
| mucous patch                     | لُطخة مُخاطية   | multifocal chronic candidasis      | داء المبيضات المزمن<br>متعدد البؤر   |
| mucous plaque                    | لويحة مُخاطية   | multifocus                         | متعدد البؤر  |
|                                  |   | multiform                          | متعدّد الأشكال ، عديد الأشكال  |
|                                  |   | multilocular                       | 1- متعدّد الكهوف ، ذو فجوات عديدة<br>ذو فجوات متعدّدة كالتالي توجد في كيسة متعدّدة الفجوات .<br>2- متعدّد الخلايا ، متعدّد المساكن<br>يحتوي على الكثير من الخلايا أو الفجوات الصغيرة .                                     |

|  |  |  |  |
|--|--|--|--|
| <b>multilocular cyst</b>               | كيسة متعددة الفجوات ، كيسة متعددة الكهوف ، كيسة ذات فراغات أو حويصلات عديدة متصلة .  | <b>mumps = parotitis</b>                 | النكاف = التهاب الغدة النكفية عدوى فيروسية لإحدى الغدد اللعابية النكفية أو للثنتين ، كثيراً ما تصيب الأطفال وتصاحبها تورّجات مؤلمة ، وقد تسبب التهاب الغدد الجنسية عند الذكور مسببة للعقم .              |
| <b>multinuclear</b>                    | عديد النوى ، كثير النوى ، متعدد النوى ذو نوى متعددة .  | <b>mural</b>                             | جداري  |
| <b>multinucleated</b>                  | متعدد النوى  | <b>muscle</b>                            | عضلة   |
| <b>multiple</b>                        | متعدد ذو أجزاء أو عناصر عديدة .  |  | عضو ذو خاصية انقباضية ، مكوّن من ألياف دقيقة تتقلّص أو تقصّر حينما تستحث بواسطة النبضات العصبية محدثة حركة في الكائن الحي . قد تكون العضلة مخططة تقوم بحركة إرادية أو غير مخططة تقوم بحركة لا إرادية .   |
| <b>multiple idiopathic haemorrhage</b> | النزف المتعدد مجهول  | <b>muscle, abductor</b>                  | عضلة مبعدة   |
| <b>sarcoma of Kaposi</b>               | السبب = ساركومة كابوزي   | <b>muscle, accessory</b>                 | عضلة إضافية  |
| <b>multiple myeloma</b>                | ورم نقيوي متعدد  | <b>muscle, adductor</b>                  | عضلة مقربة   |
| <b>multiply</b>                        | متعدد ، مضاعف  | <b>muscle, articular</b>                 | عضلة مفصليّة   |
| <b>multiplication</b>                  | مضاعفة ، تضاعف   |  | عضلة ترتبط بالغشاء المفصلي الزليلي وترتكز داخل المحفظة .   |
| <b>multiracial</b>                     | متعدد الأعراق ، متعدد الأجناس  | <b>muscle attachments</b>                | مرتكزات العضلة   |
| <b>multiradicular</b>                  | متعدد الجذور   |  | مصطلح قديم لا يستعمل للجام شاذ (Abnormal fraenum) .  |
| <b>multirooted = multiradicular</b>    | متعدد الجذور ، عديد الجذور ذو جذور عديدة ؛ يستخدم للدلالة على الأرحاء بشكل خاص .   | <b>muscle, bicipital</b>                 | عضلة ذات الرأسين   |
| <b>multirooted tooth</b>               | سن متعددة الجذور   | <b>muscle, buccinator</b>                | العضلة المبوقة   |
| <b>Mummery's fibres</b>                | ألياف مامري نسبة إلى ج. هـ. مامري ، J.H.Mummery ، 1926-1847 ، طبيب أسنان إنجليزي .<br>لبيّفات عصبية في عاج آخذ بال نمو .   | <b>muscle, cardiac</b>                   | عضلة قلبية   |
| <b>mummification</b>                   | تحنيط  | <b>muscle contraction</b>                | انقباض العضلة ، تقلص العضلة توتر العضلة استجابة لتنبه عصبي .   |
| <b>mummification, pulp =</b>           | تحنيط اللب = تحنيط لب السن   | <b>muscle, cutaneous = dermal muscle</b> | عضلة جلدية   |
| <b>mummification of dental pulp</b>    | قطع اللب المزال حيويته مسبقاً ، حتى مستوى قاع الحجرة اللبية ، ومعالجة الجزء الجذري لجعله خاملاً غير قابل للتحلل ، وهو نوع من المعالجة اللبية (غير مستخدم في الوقت الحاضر) ، يقوم على إزالة الجزء التاجي من اللب المزال حيويته عمداً ويثبت باقي اللب بمادة حافظة ؛ يستعمل ثالث أكسيد الزرنيخ لإزالة حيوية اللب ، والبارافورمالدهايد لتثبيت اللب المتبقي . | <b>muscle, depressor</b>                 | عضلة خافضة   |
| <b>mummifying paste =</b>              | معجون التحنيط = مركّب التحنيط  | <b>muscle, digastric</b>                 | العضلة ذات البطنين تنشأ من الثلمة ذات البطنين (Digastric notch) للشاخصة الخشائية (Mastoid process) وترتكز على الفك السفلي قرب الالتحام (Symphysis) ؛ ترفع العظم اللامي وقاعدة اللسان وتخفف الفك السفلي . |
| <b>mummifying compound</b>             | مادة ، تحتوي عادة على الفورمالدهيد وعناصر مضادة للعفونة عندما توضع ملامسة لللب المكشوف ، تختر بروتين اللب الجذري . انظر أيضاً معالجة اللب بإزالة حيويته (Devitalizing pulp therapy) .  | <b>muscle, extrinsic</b>                 | عضلة خارجية  |
|  |  |  | عضلة منشؤها أو ارتكازها في عضو مختلف أو جزء مختلف .  |
|  |  | <b>muscle, genioglossus</b>              | عضلة ذقنية لسانية  |
|  |  | <b>muscle, geniohyoid</b>                | عضلة ذقنية لامية   |
|  |  | <b>muscle, glossopalatine</b>            | عضلة حنكية لسانية  |
|  |  | <b>muscle, glossopharyngeal</b>          | عضلة بلعومية لسانية  |
|  |  | <b>muscle hypertenseness</b>             | فرط توتر العضلة  |

|   |   |                                    |
|---|---|------------------------------------|
| زيادة التوتر العضلي بحيث يصعب استرخاؤها مما يمنع تمددها الطبيعي .   | عضلة ضرسية لامية  | muscle, mylohyoid                  |
| عضلة داخلية   | مرونة العضلة الطبيعية ،   | muscle , physical elasticity of    |
| muscle , intrinsic  | المرونة الطبيعية للعضلة   |                                    |
| عضلة منشؤها ، وارتكازها يكون في نفس العضو أو في نفس الجزء .   | خاصية طبيعية في العضلة كونها مرنة ؛ أي أنها تنقبض طبيعياً أو تنبسط طبيعياً .  |                                    |
| muscle , involuntary  | مرونة العضلة الوظيفية ،   | muscle , physiologic elasticity of |
| أية عضلة تنقبض تلقائياً ، وليست تحت السيطرة الإرادية .  | المرونة الفيزيولوجية للعضلة   |                                    |
| muscle , Koyter's =   | خاصية حيوية مميزة في العضلة بأن تكون قادرة على إنقاص حجمها تحت التحكم العضلي العصبي .   |                                    |
| M corrugator supercillii  | عضلة ملساء  | muscle , plain                     |
| انظر جدول العضلات (Muscles) .   | عضلة جناحية   | muscle , pterygoid                 |
| muscle, lateral pterygoid = external  | مُرَخ عضلي ، مخفف توتر العضلة   | muscle relaxant                    |
| العضلة الجناحية   | عقار يساعد على تقليل توتر العضلة.   |                                    |
| pterygoid mscle   | إعادة وضع العضلة  | muscle reposition                  |
| الوحشية   | عملية جراحية لنقل اتصال العضلة إلى موضع وظيفي أكثر ملاءمة .   |                                    |
| عضلة ذات رأسين ذات نشأة مفردة من الصفيحة الجناحية الوحشية (Lateral pterygoid plate) والجناح الكبير للعظم الوتدي (Greater wing of the sphenoid) ، وارتكازها الأول على النقرة بلقمة الفك السفلي ومحفظة المفصل الفكي الصدغي ، والارتكاز الثاني جزئياً داخل القرص المفصلي .                       | عضلة أحمعية   | muscle,scalene                     |
| عضلة من عضلات المضغ وتحرك الفك السفلي حيث تنشط عند فتح الفم وقرب نهاية انغلاقه .  | ضمن ثلاث عضلات أحمعية تنشأ على الشاخصة المستعرضة (Transverse process) للفقرات العنقية (Cervical vertebrae) وترتكز على الأضلاع (Ribs) . تعمل على استقرار وتثبيت الفقرات العنقية أو إمالة العنق إلى الجانب وهي عضلة مساعدة للتنفس . |                                    |
| muscle, levator   | عضلة رافعة  |                                    |
| muscle, lingual   | عضلة لسانية   |                                    |
| muscle, masseter  | عضلة ماضغة  |                                    |
| تنشأ العضلة المضغية السطحية (Superficial masseter) على الشاخصة الوجنية والقوس الوجني وترتكز على الشعبة الصاعدة وزاوية الفك السفلي ؛ وتنشأ العضلة المضغية العميقة (Deep masseter) على القوس الوجني وترتكز على الجزء العلوي من الشعبة الصاعدة للفك السفلي . أقوى عضلة ماضغة وترفع الفك السفلي . | عضلة هيكلية   | muscle , skeletal                  |
|   | نوع من النسيج العضلي متصل بالهيكل العظمي ؛ عضلة مخططة (Striated muscle) .   |                                    |
|   | عضلة ملساء ، عضلة غير مخططة   | muscle , smooth                    |
|   | عضلة مكونة من ألياف مغزلية غير مخططة ؛ تكون عادة العضلات الإرادية من هذا النوع .  |                                    |
| muscle, masticatory   | تشنُّج العضلة   | muscle spacticity                  |
| عضلة ماضغة  | ازدياد التوتر العضلي لعضلة مضادة لعضلة أخرى ، تمنع حركتها الطبيعية بسبب عدم القدرة على الاسترخاء وفقدان التثبيط المتبادل .  |                                    |
| muscle, medial pterygoid  | تشنُّج العضلة   | muscle spasm                       |
| عضلة الجناحية الإنسية   | زيادة قصر وتوتر العضلة الذي لا يتحرر إرادياً ، ويمنع إطالة العضلة المتأثرة  |                                    |
| تنشأ على حذبة الفك العلوي (Maxillary tuberosity) والسطح الأنسي (Medial smface) للصفيحة الجناحية الوحشية (Lateral pterygoid plate) وترتكز على السطح الإنسي للشعبة الصاعدة ، وزاوية الفك السفلي . عضلة مضغية ترفع وتدفع الفك السفلي للأمام وتنشط في تحريك الفك السفلي أثناء الكلام .            | عضلة عاصرة ، عضلة معصرة   | muscle , sphincter                 |
|   | عضلة تحيط بفتحة طبيعية وتعمل على إغلاقها .  |                                    |
| muscle memory   | العضلة القصية الترقوية  | muscle , sternocleidomastoid       |
| ذاكرة العضلة  | الخشائية  |                                    |
| ظاهرة تؤدي بموجبها العضلات نفس الحركة لفترة طويلة من الزمن مثل : انغلاق الفك (Jaw closure) .  |   |                                    |

عَضَلَة ذات رأسين ، أحدهما تنشأ على القص (Sternum) والأخرى على الترقوة (Clavicle) ، وترتكز على النتوء الخشائي (نتوء العظم الصدغي) (Mastoid process) ، والخط القفوي العلوي (Superior nuchal line) للعظم القفوي . تعمل على امتداد ودوران الرأس وثني العمود الفقري .

عَضَلَة مخططة muscle , striated = striped muscle

عَضَلَة ذات ألياف مخططة عرضانية ؛ وتكون العضلات الإرادية عادة من هذا النوع .

عَضَلَة مُخططة muscle , striped = striated muscle

عَضَلَة إبرية لامية muscle , stylohyoid

عَضَلَة إبرية لسانية muscle , styloglossus

العَضَلَة تحت القفوي ، العضلة تحت القذال muscle , suboccipital

عَضَلَة تقع أسفل العظم القفوي ، تعمل على إتزان الفقرات العنقية ووضع الرأس ، وامتداد العنق ودوران الرأس .

العَضَلَة فوق العظم اللامي muscle , suprahyoid

العضلة ذات البطينين (Digastric m.) والعضلة الذقنية اللامية (Geniohyoid m.) والعضلة الضرسية اللامية (Mylohyoid m.) والعضلة الفكية اللامية (Stylohyoid m.) ترتبط بالجزء العلوي من العظم اللامي (Hyoid bon) وتعمل على اتزان واستقرار ورفع العظم اللامي وخفض الفك السفلي .

عَضَلَة صدغية muscle , temporal

المرونة الكلية للعضلة muscle , total elasticity of

مجموع التأثيرات المشتركة للمرونة الطبيعية والمرونة الوظيفية للعضلة .

عَضَلَة معترضة للسان ، muscle , transversus linguae

العَضَلَة اللسانية المعترضة

العَضَلَة شبه المنحرفة ، العضلة المربعة muscle , trapezius

المنحرفة

تنشأ على الخط القفوي العلوي (Superior nuchal line) والشاخصة الشوكية (Spinous process) للفقرات العنقية السابعة وجميع الفقرات الصدرية مع ارتكازها على الترقوة (Clavicle) ولوح الكتف . ترفع الكتف وتدور لوح الكتف .

تشذيب عضلي حفافي = تشكيل muscle trimming = border

الحافة = تشكيل نسيجي حفافي molding = tissue molding

تشكيل مادة الطبع بواسطة تنشيط أو تحريك الأنسجة العضلية المجاورة لحواف الطبعة .

عَضَلَة غير مخططة = عَضَلَة muscle , unstriated=

ملساء ، عَضَلَة ناعمة smooth muscle

عَضَلَة غير مخططة = muscle , unstriped =

عَضَلَة ملساء ، عَضَلَة ناعمة smooth muscle

عَضَلَة إرادية muscle , voluntary

أية عَضَلَة تحت التحكم الإرادي . مثل عضلات الرأس والرقبة .

عضلات المضغ الرافعة muscles , elevator masticatory

زوج من العضلة المضغية ، العضلة الجناحية الإنسية ، العضلة الصدغية ، فعلها الرئيسي رفع الفك السفلي لينطبق مع الفك العلوي .

العضلات الوجهية المعبرّة muscles , facial expression =

muscles of facial expression

عضلات المضغ muscles , mastication=

muscles of mastication

عضلات تدخل في عملية المضغ وهي : العضلة الماضغة (Masseter muscle) ، والعضلة الصدغية (Temporal muscle) ، والعضلة الجناحية الوحشية (Lateral pterygoid muscle) ، والعضلة الجناحية الإنسية (Medial pterygoid muscle) ، ويصعب كل هذه العضلات فرع الفك السفلي للعصب مثلث التوائم ؛ عضلات المضغ الأخرى هي : العضلة المبوكة (Buccinator muscle) ، واللسان (Tongue) ، والبطن الأمامي للعضلة ذات البطنين (Anterior belly of digastric muscle) ، والعضلة الضرسية اللامية (Mylohyoid muscle) ، والعضلة المستديرة الشفوية (Orbicularis oris) .

عضلي muscular

متعلق بالعَضَلَة (Muscle) .

رثية عضلية ، روماتيزم عضلي muscular rheumatism

نسيج عضلي muscular tissue

نسيج يتكون من خلايا قادرة على الانقباض أو التقلص . يوجد منه ثلاثة أنواع : نسيج عضلي قلبي ، ونسيج عضلي لإرادي ، ونسيج عضلي إرادي .

نسيج عضلي قلبي = عَضَلَة = muscular tissue , cardiac

القلب المخططة striped heart muscle

انظر عَضَلَة القلب المخططة (Striped heart muscle) .

نسيج عضلي لإرادي muscular tissue , involuntary

عَضَلَة ملساء أو عَضَلَة غير مخططة ، لا يمكن التحكم بها إراديا ولكنها تستجيب للجهاز العصبي التلقائي .

نسيج عضلي إرادي = muscular tissue , voluntary =

نسيج عضلي مُخطَط striped muscular tissue

|                                  |                                     |  |
|----------------------------------|-------------------------------------|--|
|                                  | mycocide = fungicide                | مبيد فطري  |
|                                  | mycoderma                           | الغلالة المخاطية                                     |
|                                  | mycodermatitis                      | داء المبيضات   |
|                                  |                                     | التهاب يصيب الأغشية المخاطية .                       |
| musculation                      | mycoid                              | شبه الفطر ، فطرائي                                   |
| musculature                      | mycosis                             | داء الفطر ، فطار                                     |
|                                  |                                     | مرض يسببه الفطر .                                    |
| musculi                          | mycosis , actino-                   | داء الشعيات  |
|                                  | mycostatic = mycostat = fungistatic | كايح الفطر   |
| musculocutaneous = musculodermic | mycotic                             | نتاج عن الفطور ، فطاري                               |
|                                  |                                     | متعلق بأي مرض فطري أو داء فطري .                     |
| musculodermic = musculocutaneous | mycotic stomatitis = thrush         | التهاب الفم الفطاري = السلاق                         |
| musculofacial                    | mycterlic                           | منخري  |
| musculofacial                    |                                     | متعلق بالتجويف الأنفي .                              |
| musculomembranous                | myelin                              | ميالين   |
|                                  | myelin sheath                       | غمد النخاعين ، الغمد المياليني                       |
| musculoskeletal                  | myelinated fibers                   | ألياف ميالينية                                       |
| musculus                         | myelocyte                           | كرية نقيوية ، خلية نقيوية ، خلية نخاعية              |
| mush bite = squash bite          | myelogenic = myelogenous            | نخاعي ، نخاعي المنشأ ،                               |
|                                  |                                     | نقيوي المنشأ   |
|                                  |                                     | ينشأ من الخلايا النخاعية بالنخاع العظمي .            |
|                                  | myeloid                             | شبه النقي ، شبيه النخاع                              |
|                                  |                                     | متعلق بالنقي أو نخاع العظم .                         |
| muslin buffs                     | myeloid sarcoma                     | ساركومة نقيوية                                       |
|                                  | myelolymphocyte                     | خلية لمفاوية نقيوية                                  |
| mutation                         | myeloma                             | ورم نقيوي ، ورم نخاعي                                |
|                                  |                                     | ورم ينشأ من خلايا النخاع العظمي ويتكون من خلايا      |
|                                  |                                     | نقيوية ؛ ورم ذو خلايا نخاعية (Bone- marrow cell      |
|                                  |                                     | tumour)  |
| mute                             | myeloma , multiple =                | ورم نقيوي متعدد = ورم نقيوي بلازمي                   |
| mute , deaf                      | myeloma , plasma cella              | الخلايا  |
| mutilate                         | mylo-                               | (سابقة) ضرسي ، رحوي                                  |
| mutilation                       | mylodus                             | رحي ، ضرس (لاتينية)                                  |
| mutocautaneous                   |                                     | مصطلح قديم لسن طاحنة .                               |
|                                  | myloglossus muscle                  | عضلة لسانية ضرسية                                    |
| myalgia = muscular pain          |                                     | 1- جزء من العضلة البلعومية القابضة العليا ، ينشأ من  |
| myc- , mycet- , myco-            |                                     | الحافة الضرسية اللامية في الفك السفلي .              |
| mycobacteriaceae                 |                                     | 2- شريحة من العضلة تتصل مع العضلة الإبرية اللسانية . |
|                                  |                                     |  |
| mycobacterium                    |                                     |  |

|                  |  |   |
|------------------|--|---|
| mylohyoid        | ضرسى لامي  | رد الحافة الضرسية اللامية ،                                 |
|                  | متعلق بالأرحاء السفلية والعظم اللامي .                       | ارجاع الحافة الضرسية اللامية                                |
| mylohyoid fossa  | حفرة ضرسية لامية   | إزالة جراحية للحافة الضرسية اللامية التي قد تؤثر على        |
| mylohyoid groove | تلم ضرسى لامي  | الانطباق المريح للبدلة السنية الكاملة بالفم .               |
|                  | تلم على السطح الداخلي للفك السفلي تحت الخط                   | عَضَلَةٌ بُلْعومية ضرسية                                    |
|                  | الضرسى اللامي ، يستقر فيه العصب الضرسى اللامي ،              | جزء من العَضَلَةُ البلعومية القابضة العليا ، انظر مدخل      |
|                  | والأوعية الدموية الضرسية اللامية .                           | عَضَلَةٌ بلعومية ضرسية (Mylopharyngeus) .                   |
| mylohyoid line   | خط ضرسى لامي ، مستوى ضرسى لامي                               | myo-  |
|                  | ارتفاع على السطح الداخلي للفك السفلي من الشعبة               | عَضَلَةٌ ، عضلي   |
|                  | الصاعدة للفك السفلي إلى الذقن ، تتصل به العَضَلَةُ           | سابقة تعني عَضَلَةٌ (Muscle) .                              |
|                  | الضرسية اللامية والعَضَلَةُ القابضة البلعومية العليا .       | أرومة عضلية ، خلية بدائية عضلية                             |
| mylohyoid muscle | عَضَلَةٌ ضرسية لامية   | myoblast  |
|                  | صفيحة رقيقة عضلية بطول الحيد الضرسى اللامي على               | واحدة من الخلايا التي تكوّن الألياف العضلية .               |
|                  | السطح اللساني من جسم الفك السفلي . العضلتان                  | myoblastoma   |
|                  | الضرسيتان اللاميتان على كلا جانبي الفك السفلي                | ورم الأرومي العضلي  |
|                  | تلتحمان لتكوّنان الجزء الأمامي من قاع الفم ويعصبها الفرع     | ورم حميد ، يُسمّى عادة ورم الأرومات العضلية الحبيبي ،       |
|                  | الضرسى اللامي من العصب السنخي السفلي . تساعد                 | كان يعتقد أنه مكون من أرومات عضلية ، إلا أن منشأه           |
|                  | العَضَلَةُ الضرسية اللامية على رفع العظم اللامي وخفض         | الآن محل جدال ؛ قد يحدث على الجلد والغشاء المخاطي           |
|                  | الفك السفلي أثناء البلع .                                    | أو الجرى المعدي المعوي أو التجويف الفموي ، وخاصة            |
|                  | انظر مدخل عَضَلَةُ فكية لامية (Mylohyoideus) .               | على اللثة والسطح الجانبي والسطح الظهري للسان .              |
| mylohyoid nerve  | عصب ضرسى لامي  | myocarditis   |
|                  | يعصب العَضَلَةُ الضرسية اللامية والبطن الأمامي من العَضَلَةُ | التهاب عَضَلُ القلب   |
|                  | ذات البطنين .  | التهاب الجدران العضلية للقلب وقد يكون بشكل التهاب           |
| mylohyoideus     | العَضَلَةُ الفكية اللامية                                    | عَضَلَةُ القلب الحاد أو التهاب عَضَلَةُ القلب المزمن .      |
| mylohyoid region | المنطقة الضرسية اللامية                                      | myocarditis , acute bacterial                               |
|                  | منطقة على السطح اللساني للفك السفلي تتميز بالحافة            | التهاب عَضَلَةُ القلب                                       |
|                  | الضرسية اللامية واتصالها بالعَضَلَةُ الضرسية اللامية         | الجرثومي الحاد  |
|                  | (Mylopharyngeus) .   | عَضَلَةُ القلب  |
| mylohyoid ridge  | ارتفاع ضرسى لامي ، حيد ضرسى لامي ،                           | myocardium  |
|                  | حافة ضرسية لامية   | عضلي ظهاري  |
|                  | ارتفاع عظمي يمر على طول السطح الداخلي لجسم الفك              | myoepithelial   |
|                  | السفلي تتصل به العَضَلَةُ الضرسية اللامية . يفصل الارتفاع    | myoepithelial cell  |
|                  | الضرسى اللامي بين تجويفين : انخساف علوي متقدم                | خلية عضلية ظهارية   |
|                  | تستقر بمواجهته الغدة اللعابية تحت اللسان ، وانخفاض           | myofacial pain dysfunction                                  |
|                  | سفلي متراجع يؤوي الغدة اللعابية تحت الفكية ؛ حينما           | الخلل الوظيفي الألي اللفافي                                 |
|                  | يتمص العظم السنخي بعد القلع ، يصبح الحيد الضرسى              | العضلي  |
|                  | اللامى سطحياً أي قريباً من السطح ، ويصبح مصدرراً للألم       | عسر وظيفة المفصل الفكي الصدغي ، ويتميز بضعف                 |
|                  | نتيجة ضغط البدلات السنية الكاملة عليه .                      | الوظيفة ، والألم الذي قد يكون موضعياً ومنحصرأ               |
|                  | انظر تحت حافة ، ارتفاع (Ridge) .                             | بالمفصل أو منتشرأ يشمل العضلات الماضغة أو مناطق             |
|                  |  | أخرى من الوجه ، والرأس ، والرقبة .                          |
|                  |  | عضلي لفاي   |
|                  |  | متعلق بصفاق العَضَلَةُ أو لفافة العَضَلَةُ .                |
|                  |  | لييفات عضلية  |
|                  |  | عضلي وظيفي  |
|                  |  | متعلق بوظيفة العَضَلَةُ في تقويم الأسنان : محاولة تعديل     |
|                  |  | العلاقة السنية أو العلاقة الهيكلية العظمية أو كليهما بواسطة |
|                  |  | تعديل وظيفة العَضَلَةُ .                                    |
|                  |  | تطبيق عضلية وظيفية ،  |
|                  |  | جهاز عضلي وظيفي   |
|                  |  | انظر طبقة (Appliance) .                                     |



|                         |  |                                 |   |
|-------------------------|--|---------------------------------|---|
| myoid = muscle-like     | شبه العَصَلَة ، عضلاني   | myxadenitis                     | التهاب الغدة المُخاطية  |
| myology                 | علم العضلات ، مبحث العضلات<br>دراسة العضلات .  |                                 | التهاب يصيب الغدة المُخاطية أو الغدد .  |
| myolysis                | انحلال عضلي ، تحلل العضل   | myxadenitis labialis =          | التهاب الغدد المُخاطية الشفوية =  |
| myoma                   | وَرَمٌ عضلي<br>وَرَمٌ حميد ينشأ أو يتكوّن من نسيج عضلي ، إذا كان من<br>العَصَلَة الملساء سُمي : الوَرَمُ العضلي الأملس<br>(Leiomyoma) ، وإذا كان من العَصَلَة المخططة سُمي :<br>الوَرَمُ العضلي المخطط (Rhabdomyoma) .   | cheilitis glandularis           | التهاب الشفافة الغدي  |
| myomalacia              | لين العضلات  | myxedema                        | وذمة مُخاطية  |
| myomatosis              | ورام عضلي<br>تطور أورام عضلية متعددة .   | myxochondroma                   | وَرَمٌ غضروفي مُخاطي<br>وَرَمٌ يتكوّن من النسيج المُخاطي ، والنسيج الغضروفي .   |
| myomatous               | متعلق بالوَرَمُ العضلي<br>متعلق بـ أو شبيه بالوَرَمُ العضلي .  | myxocyte                        | خلية مُخاطية  |
| myositis                | التهاب عضلي<br>التهاب يصيب العَصَلَة الإرادية .  | myxoedema = myxedema            | وذمة مُخاطية<br>قلة إفراز الغدة الدرقية بسبب قلة نشاط الغدة الدرقية مما<br>يؤدي إلى انخفاض حيوية الخلايا في جميع أنحاء الجسم .<br>يسبب في الحالات الشديدة أعراضاً تشمل جفاف بالجلد<br>وتقصف الشعر ، وانتفاخ الوجه ، وانتفاخ جفون العين ،<br>وتعبيرات غبية ، وضعف عام بالعضلات . |
| myositis ossificans     | التهاب عضلي تعظمي<br>حالة مرضية في العضلات ، والأوتار والأربطة ، يترسب<br>فيها العظم بغير انتظام في الأماكن المصابة ؛ قد يكون حالة<br>التهاب عضلي تعظمي مترق يعتقد بأنه مرض وراثي ، أو<br>التهاب عضلي تعظمي رضحي ، يحدث في مكان الإصابة ؛<br>قد تصاب العَصَلَة المأضغة والعَصَلَة الصدغية مسببة<br>صعوبة في فتح الفم . | myxofibroadenoma = adenofibroma | وَرَمٌ غدي ليفي<br>مُخاطي = وَرَمٌ غدي ليفي   |
| myospasm = muscle cramp | تقلص عضلي ، تشنج عضلي<br>تشنج تقلصي مستمر لإرادي للعضلة يسبب ألم حاد .<br>انظر ضزز (Trismus) .   | myxofibroma = myxoma            | وَرَمٌ ليفي مُخاطي  |
| myotomy                 | بضع العَصَلَة<br>عملية جراحية يتم فيها القطع الجراحي للعَصَلَة .   | myxoid = mucus-like             | شبه المخاط ، مخاطي الشكل  |
| myx- , myxo-            | (سابقة) مخاط ، مُخاطي ، شبه المخاط<br>سابقة تعني مخاط (Mucus) ، مُخاطي (Mucous) ، شبه<br>المخاط (Mucoïd) .   | myxolipoma                      | وَرَمٌ شحمي مُخاطي  |
|                         |  | myxoma                          | وَرَمٌ مُخاطي<br>وَرَمٌ حميد مكوّن من النسيج الضام المُخاط .  |
|                         |  | myxoma , odontogenic            | وَرَمٌ مُخاطي سني المنشأ<br>وَرَمٌ في الأجزاء الفكّية الحاملة للأسنان يتكوّن من النسيج<br>شبه المُخاطي ؛ قد يكون حالة وَرَمٌ خبيث موضعي .   |
|                         |  | myxomatosis                     | داء الأورام المُخاطية ، تعدد الأورام المُخاطية ،<br>ورام مخاطي  |
|                         |  | myxorrhoea = myxorrhoea         | سيلان مُخاطي ، شر مخاطي<br>انسياب غزير وتدقق للمخاط .   |
|                         |  | myxosarcoma                     | ساركومة مخاطية  |
|                         |  | myxovirus                       | الفيروس المُخاطي  |



|                                 |   |
|---------------------------------|---|
| N = nitrogen                    | رمز النيتروجين  |
|                                 | الرمز الكيميائي لعنصر النيتروجين .  |
| Na = sodium                     | رمز الصوديوم  |
|                                 | الرمز الكيميائي لعنصر الصوديوم .  |
| N.A.D. = no appreciable disease | [مختصر] لا يوجد مرض   |
| nothing abnormal discovered     | ملموس = لا شيء مكتشف غير طبيعي  |
| NaF = sodium fluoride           | رمز فلوريد الصوديوم   |
|                                 | الرمز الكيميائي لفلوريد الصوديوم .  |
| Ni = nickel                     | رمز النيكل  |
|                                 | الرمز الكيميائي لعنصر النيكل .  |
| noct. = nocte - at night        | في المساء (لاتينية)   |
|                                 | تستعمل في كتابة الوصفة الطبية .   |
| noct. maneq. = nocte manequé    | مساء وصباحاً (لاتينية)  |
|                                 | تستعمل في كتابة الوصفة الطبية .   |
| N.T.P. = normal temperature     | [مختصر] درجة الحرارة  |
| and pressure                    | والضغط الطبيعيين  |
| N.Y.D= not yet diagnosed        | [مختصر] لم يُشخص بعد  |
| naevocarcinoma                  | سرطانة وحمية  |
| naevoid = nevoid                | نظير الوحمة ، وحماني  |
|                                 | مماثل للوحمة ، شبيه الوحمة .  |
| naevoxantho-endothelioma        | ورم بطاني وحمي أصفر   |
|                                 | حالة تتميز بعقيدات صلبة صفراء ، تظهر على الجلد في الأطفال ، كثيرة الحدوث على الوجه والأطراف .                                     |
| naevoxanthema-endothelioma      | ورم الخلايا الوعائية الداخلية الشمعي الوحمي   |
|                                 | مرض يتميز بوجود عقد صفراء يابسة تظهر على جلد الأطفال الرضع وبالأخص على الوجه والأطراف .   |
| naevus = nevus = birth mark     | وحمة  |
|                                 | 1 - منطقة تطويرية مصطبغة على الجلد أو الغشاء المخاطي .  |
|                                 | 2 - ورم حميد للجهاز مولد الميلانين ؛ قد يكون مصطبغاً أو غير مصطبغ .   |
| naevus , blue                   | وحمة زرقاء  |
|                                 | ورم ميلانيني حميد أسود مُزرق ، يشاهد كنمو عقدي صغير محدد على الوجه ويحدث أيضاً على الساعدين واليدين ؛ ويكثر حدوثه أثناء الطفولة . |
| naevus cavernosus =             | وحمة كهفية = ورم عرقبي  |
| cavernous haemangioma           | دموي كهفي   |

|                             |   |
|-----------------------------|---|
| naevus , epithelial         | وحمة ظهارية ، وحمة ظهارية   |
| naevus flammeus             | وحمة خميرية اللون   |
|                             | ورم وعائي شعري خلقي ، يكثر حدوثه على السطح الجلدي للوجه أو الرقبة ؛ لونه أحمر غامق ، يسمّى أيضاً التصبغ النبيذي (Post- wine stain) .  |
| naevus , oral epithelial =  | وحمة ظهارية فموية =   |
| white sponge naevus         | وحمة إسفنجية بيضاء  |
| naevus , white sponge       | وحمة إسفنجية بيضاء  |
|                             | وحمة تصيب مخاطية الفم ومُخاطية الأنف ، تتميز بأفات بيضاء إسفنجية على طية سميكة من الغشاء المخاطي ؛ ويعتقد بأنها حالة وراثية .   |
| nail                        | ظفر ، مسمار ، يثبت  |
| nail biting                 | قضم الأظافر   |
| nail brush                  | فرشاة الأظافر   |
| nance's analysis            | تحليل نانس  |
| Nance's closing loop pliers | زرديّة غلق العروة لنانس   |
|                             | انظر زرديّة (Pliers) .  |
| Nance's holding arch        | قوس نانس الحامل   |
|                             | انظر طبقة القوس الحامل (Holding arch appliance) .   |
| Nance leeway space          | فراغ نانسي الجنوحي ، فراغ نانسي   |
|                             | الانحراف ، (حيز التفاوت بين الأسنان اللبنية والأسنان الدائمة) الفرق بين المسافة التي يحتلها الناب اللبني والطاحنين اللبنيين وتلك التي يشغلها الناب الدائم والضاحكين الدائمتين في كلتا الناحيتين من القوس السنية . |
| nano-                       | 1- (سابقة) صغير الحجم   |
|                             | 2 - جزء من ألف مليون  |
| nanocephalia = nanocephaly  | قزامة الرأس   |
| nanocephalic                | أقزم الرأس  |
| nanocephalous               | أقزم الرأس  |
|                             | ذو رأس صغير غير طبيعي .   |
| nanocephaly                 | قزامة الرأس   |
| nanoid = dwarf-like         | قزمي ، شبيه القزم ، قزَماني   |
| nanoid enamel               | ميناء قزَماني   |
|                             | ميناء رقيقة غير عادية .   |
| nanometer                   | جزء من بليون من المتر (نانومتر)   |
| nape = napex                | القفا = المقذ   |
|                             | ظهر الرقبة ، الجزء تحت القفا .  |

|                           |   |  |
|---------------------------|---|--|
| napkin                    | منديل ، سترة  | للأشعة ، في موقع ذروي بالنسبة لجذور القواطع المركزية العلوية .   |
| napkin holder             | حامل المنديل  | قُرَيْن الأنف ، محارة أنفية  |
| napkin , paper            | منديل ورقي  | أي واحد من العظام الثلاثة الرقيقة الخُذروفية اللفافية التي تشكل جوانب التجويف الأنفي .                     |
| narco-                    | (سابقة) تخدير ، خُداري ، مُخدّر ، مُنومّ  | قُنزعة أنفية ، العُرف الأنفي   |
| narcoma                   | غشية المخدّر ، التخديرية ، غيبوبة خدرية ، سبات تخدري  | العُرف الأنفي لعظم الفك العلوي   |
| narcosis                  | تخدر ، سبات تخدري   | ارتفاع على الحافة الداخلية للنتوء الحنكي للفك العلوي يتمفصل مع عظم الميكة .                                |
|                           | حالة من غياب الوعي العميق أو السبات ناتج عن تعاطي عقار مخدر .   | العُرف الأنفي لعظم الحنك   |
| narcotic                  | مخدّر ، منومّ ، تخدري   | ارتفاع على الحافة الداخلية لعظم الحنك يتمفصل مع عظم الميكة .   |
|                           | 1- متعلق بالتخدير .   | nasal feeding  |
|                           | 2- أية مادة أو عقار يسبب التخدير ويخفف الألم ، مثل مشتقات المورفين ، والهيريون ، والبيثيديين . لا تستخدم في العمليات السنوية العادية .                | تغذية أنفية تغذية من خلال الأنف .  |
|                           | 3- أي شخص مدمن للمخدرات .   | nasal fossa  |
| narcotism                 | انسمام بالمخدرات  | حُفرة أنفية  |
| narcotize                 | يُخدّر  | nasal line   |
| naris = nostril           | مَنخر ، فُتحة أنفية (مفرد)  | خط أنفي ، مستوى أنفي   |
|                           | إحدى فتحتي الأنف الأماميتين . (ج : فتحتي الأنف Nares nostrils =) ؛ تظهر في الصور الشعاعية ظليلة منفذة للأشعة بوضوح الشكل .                            | خط يجري على جانبي عرضي الأنف إلى زاويتي الفم .   |
| naris muscle , compressor | عَضلة ضاغطة أنفية   | nasal muscle   |
| naris muscle , dialator   | عَضلة مُوسّعة أنفية   | العَضلة الضاغطة الأنفية (Muscle compressor naris) ، أو العَضلة الموسّعة الأنفية (Muscle dilatator naris) . |
| nasal = nasalis           | أنفي  | nasal nerves   |
|                           | متعلق بالأنف .  | أعصاب أنفية  |
| nasal antrostomy          | فغر الغار الأنفي  | تعصب الجلد ، ومُخاطية الأنف ، انظر مدخل أنفي (Nasalis) .   |
|                           | انظر فغر الغار (Antrostomy) .   | nasal notch  |
| nasal arteries            | شرايين أنفية  | فراغ غير منتظم بين الشاخصتين الزاويتين الداخليتين للعظم الجبهي .   |
|                           | تُغذي التجويف الأنفي والحاجز الأنفي والجيوب المجاورة . انظر مدخل الشريان الأنفي الظهري (Dorsalis nasi) .  | nasal pits   |
| nasal bone                | عظم الأنف ، قصبه الأنف  | حفيرات أنفية ، وهاد أنفية  |
|                           | أحد العظمين الصغيرين اللذين يكونان جسر الأنف أو قصبه الأنف .  | nasal point = nasion   |
| nasal capsule             | محفظة أنفية   | نقطة الدرز الأنفي الجبهي المتوسط .   |
|                           | تركيبات عُضروفية مُحيطَة بالتجويف الأنفي الجبهي .   | nasal polyp  |
| nasal cavity              | تجويف أنفي ، حُفرة أنفية  | سليمة أنفية  |
|                           | ممر هوائي محاط بالحجاج من الأعلى ، والحنك الصلب من الأسفل ، والجدران الداخلية للجيوب الفكية العلوية ؛ يظهر في الصور الشعاعية كمنطقتين ظليلتين منفذتين | nasal process  |
|                           |   | ناتئ أنفي ، شاخص أنفية   |
|                           |   | nasal process of the maxilla   |
|                           |   | التواء الأنفي لعظم الفك العلوي   |
|                           |   | التواء الجبهي .  |
|                           |   | nasal reflex   |
|                           |   | منعكس أنفي   |
|                           |   | منعكس بختريف (Bekhterev's reflex) .  |
|                           |   | nasal septum   |
|                           |   | حجاب أنفي ، حاجز أنفي ، وتره الأنف   |
|                           |   | في الصور الشعاعية حاجز غير منفذ للأشعة يفصل تجويفي الأنف البيضاويين الظليلين المنفذين للأشعة .             |

|                        |  |  |
|------------------------|--|--|
| nasal spine            | شوكة الأنف ، الشوكة الأنفية  | 3- قشيرة مينائية أولية وظهارة مينائية ضامرة (Reduced enamel epithelium)  |
| nasal spine , anterior | الشوكة الأنفية الأمامية ، شوكة الأنف الأمامية  | غشاء ظهاري رقيق يغلف ميناء السن خلال التطور والبروز ، وهو من بقايا عضو الميناء (يتآكل عادة باستخدام السن) .              |
|                        | علامة تشريحية غير منفذة للأشعة ، تشاهد في الأفلام الشعاعية حول المنطقة الجذرية للثنايا العلوية . توجد على خط الوسط أعلى من الثقبة الحنكية الأمامية عند النهاية السفلي للحاجز الأنفي الأوسط . (في تقويم الأسنان) : علامة لقياس الرأس : توجد على بروز الرأس الجانبي ، وتمثل أقصى نقطة أمامية على الحنك عند التلاقي المائل للسطح الأنفي مع السطح الفموي . انظر الشويكة (Acanthion) .  | nasal spine (سابقة) أنف ، أنفي   |
| nasal vein , external  | الوريد الأنفي الخارجي ، الوريد الأنفي الظاهر   | أنفي سنخي  |
|                        | وريد لتصريف جانب الأنف . انظر وريد أنفي خارجي (Nasalis externa) .  | كيسة أنفية سنخية انظر كيسة (Cyst) .  |
| nasioalveolar          | أنفي سنخي  | أنفي جيبسي ، أنفي غاري متعلق بالأنف والجيب الفكّي العلوي .   |
| nasion                 | النقطة الأنفية   | التهاب الأنف والجيب أنفي قاعدي الخط الأنفي القاعدي المستوى الأنفي القاعدي  |
|                        | العلامة السهمية المنصّفة السفالومترية لقياس الرأس وهي علامة ثابتة عند التقاء عظم الجبهة مع عظام الأنف في موضع تقاطع الدرز داخل الأنف والدرز الأنفي الجبهي . (في قياسات الجمجمة) : هي إحدى العلامتين التشريحتين على النسيج الرخو والنسيج الصلب ؛ علامة للنسيج الرخو : هي أعمق نقطة في الانخفاض عند جذر الأنف أسفل الجبين «مقدمة الرأس» (Forehead) ؛ وعلامة نسيج صلب : هي أقصى نقطة أمامية على الدرز الجبهي الأنفي ، تشاهد على الصور الشعاعية الجانبية للجمجمة . | nasoontritis   |
| nasion , bony          | نقطة الأنف العظمية ، النقطة الأنفية العظمية  | nasobasilar  |
|                        | أقصى نقطة أمامية على الدرز الأنفي الجبهي كما تشاهد على الصورة الشعاعية الجانبية للجمجمة .  | nasobasilar line = basinasal line  |
| nasion , soft tissue   | نقطة الأنف على النسيج الرخو  | الخط الأنفي القاعدي ، المستوى الأنفي القاعدي   |
|                        | أعمق نقطة في المنخفض بين الأنف والجبهة على خط الوسط .  | أنفي قصبي ، أنفي شعبي متعلق بالأنف والقصبات أو الشُعَب الهوائية الرئوية .  |
| nasitis                | التهاب الأنف   | nasobuccal   |
|                        | التهاب الغشاء المخاطي للأنف .  | أنفي شدقي ، أنفي خدي متعلق بالأنف والحد .  |
| Nasmyth's membrane     | غشاء نازم  | nasobuccopharyngeal  |
|                        | نسبة إلى أ. نازم ، A. Nasmyth ، جراح أسنان إسكتلندي .  | أنفي شدقي بلعومي ، أنفي خدي بلعومي متعلق بالأنف ، والحد ، والبلعوم .   |
|                        | 1- قشيرة مينائية أولية (Primary enamel cuticle) .  | nasociliary  |
|                        | 2- ظهارة مينائية مختزلة (Reduced enamel epithelium) .  | أنفي هُدبي متعلق بالأنف ، والعين ، والحاجب .   |
|                        |  | عَصَب أنفي هُدبي يعصب المقلة ، والجفن ، والأنف ، والجيب الغربالي ، والجيب الوتدي . انظر مدخل أنفي هُدبي (Nasociliaris) . |
|                        |  | أنفي جبهي متعلق بالأنف وعظم الجبهة .   |
|                        |  | أنفي تناسلي متعلق بعلاقة التغيرات الوظيفية بين الغشاء المخاطي الأنفي والأعضاء التناسلية .                                |
|                        |  | أنفي شفوي متعلق بالأنف والشفة وفي اتجاه الأنف أو الشفة .   |
|                        |  | كيسة أنفية شفوية كيسة تطويرية تنشأ في الأنسجة الرخوة تحت الطية الأنفية الشفوية .   |
|                        |  | الخط الأنفي الشفوي ، المستوى الأنفي الشفوي   |
|                        |  | خط يصل جانب الأنف بزواوية الفم في نفس الناحية .  |
|                        |  | عَضَلَة أنفية شفوية  |

شريحة عضلية من العَصَلَة المحيطة الفموية تربط الشفة العليا بالحاجز الأنفي .

**nasolacrimal** أنفي دمعي  
1- متعلق بالعظم الأنفي ، والعظم الدمعي .  
2- متعلق بالأنف ، والجهاز الدمعي .

**nasolacrimal canal** قناة أنفية دمعية ، مسال أنفي دمعي  
مجرى غشائي تمر فيه الدموع من الحويصلة الدمعية إلى التجويف الأنفي .

**nasolacrimal duct** مجرى أنفي دمعي ، قناة أنفية دمعية

**nasolacrimal groove** ميزاب أنفي دمعي

**nasology** علم الأنف ، مبحث أمراض الأنف

**nasomandibular fixation** تثبيت أنفي فكي سفلي  
انظر تثبيت (Fixation) .

**nasomaxillary** أنفي فكي  
متعلق بالتواء الأنفي والفك العلوي .

**nasomental** أنفي ذقني  
متعلق بالأنف والذقن .

**nasomental reflex** منعكس أنفي ذقني  
تقلص العَصَلَة الذقنية الذي يسبب رفع الشفة السفلى نتيجة ضربة على جانبي الأنف بمطرقة .

**naso-oral** أنفي فموي  
متعلق بالأنف والفم .

**nasopalatine** أنفي حنكي  
متعلق بالأنف والحنك .

**nasopalatine artery =** الشريان الأنفي الحنكي = الشريان  
الوطني الحنكي

**nasopalatine canal** القناة الأنفية الحنكية  
1- أحد الممرات من التجويف الأنفي للحنك وهي مسدودة عادة في الإنسان .  
2- قناة موصلة من الثقب الأنفية الحنكية أو الثقب القاطعة ؛ يمر العَصَب الوارد الأنفي الحنكي من المخاطية واللثة في الجزء الأمامي من الحنك الصلب من خلال الثقب القاطعة والقناة القاطعة ، ثم يتحد مع الفرع العلوي للعَصَب مثلث التوائم .

**nasopalatine cyst =** كيسة أنفية حنكية =  
**incisive canal cyst** كيسة القناة القاطعة  
كيسة تطويرية تنشأ من ظهارة القناة الأنفية الحنكية .

**nasopalatine duct** مجرى أنفي حنكي ، النفق الأنفي الحنكي

**nasopalatine duct cyst** كيسة المجرى الأنفي الحنكي  
انظر كيسة (Cyst) .

**nasopalatine foramen** ثقبية أنفية حنكية  
انظر ثقبية (Foramen) .

**nasopalatine groove** ميزاب أنفي حنكي ، أخدود أنفي حنكي  
أخدود على سطح عظم الميكة يكمن فيه العَصَب الأنفي الحنكي والأوعية المصاحبة له .

**nasopalatine nerve** عَصَب أنفي حنكي  
يعصب مخاطية الحنك الصلب والأنف . انظر عضلة أنفية حنكية (Nasopalatinus) .

**nasopalatine nerve block** تخدير إحصاري للعَصَب الأنفي الحنكي  
تحقن المخدر الموضعي في منتصف الحنك خلف القواطع العلوية وذلك لتخدير الحنك (طلبة الفك العلوي) .

**nasopalatine plexus** الضفيرة الأنفية الحنكية  
ضفيرة من الأعصاب الأنفية الحنكية في الثقب القاطعة .

**nasopharyngeal** أنفي بلعومي  
1- متعلق بكل من الأنف والبلعوم .  
2- متعلق بالبلعوم الأنفي .

**nasopharyngeal angiofibroma** ورم وعائي ليفي أنفي بلعومي

**nasopharyngeal cancer** سرطان أنفي بلعومي

**nasopharyngeal cavity** جوف البلعوم الأنفي

**nasopharyngeal intubation** تنبيب بلعومي أنفي  
طريقة لتمرير أنبوب مرن داخل البلعوم الأنفي من خلال الأنف .

**nasopharyngitis** التهاب البلعوم الأنفي

**nasopharyngoscope** مكشاف أنفي بلعومي

**nasopharynx** بلعوم أنفي  
منطقة من التجويف الأنفي تمتد إلى الخلف لتتصل مع البلعوم ؛ وتغلق بواسطة الحنك الرخو أثناء البلع .

**nasoseptal** متعلق بالحاجز الأنفي

**nasopharyngoscope** مكشاف أنفي بلعومي

**nasoseptitis** التهاب الحاجز الأنفي

**nasosinusitis = nasosinusitis** التهاب الجيوب الأنفية

**nasospinale** أنفي شوكي (النقطة الأنفية الشوكية)  
نقطة عند قاعدة الشوكة الأمامية الأنفية ؛ النقطة المتوسطة على الخط الذي يصل النقاط المنخفضة على حافة فتحة الأنف من كل جانب .

**nasotracheal** أنفي رغاموي

|  |   |
|--|---|
| للدلالة على طريقة إمرار أنبوب التخدير من خلال الأنف والرغامي . | 2- أي جزء ضيق لعضو أو عند التقاء جزئين .  |
| nasoturbinal   | 3- ذلك الجزء من السن مكان التقاء التاج بالجذر ، وهو   |
| nasus =nose  | الملتقى الضيق بين ميناء السن والملاط ؛ ويسمى أيضا   |
| natal  | عُنُق السن (Tooth cervix) .   |
| natal teeth  | 4- أضيقت منطقة أسفل التواء اللقمة من الشعبة الصاعدة لل الفك السفلي .  |
| natural  | عُنُق تشريحي  |
| natural dentition = dentition                                  | عُنُق التواء اللقمة   |
|  | عُنُق سني   |
|  | عُنُق عضو الميناء   |
|  | عُنُق فكي سفلي ، عُنُق الفك السفلي  |
|  | عُنُق الفك السفلي   |
|  | عُنُق اللقمة  |
|  | ذلك الجزء من الشعبة الصاعدة للفك السفلي التي تتلاقى مع لُقمة الفك السفلي .  |
|  | طوق الرقبة ، شريط الرقبة ، neck strap = cervical strap ، رباط عُنُقِي   |
|  | نوع من حزام الرأس التقويمي ، وهو طبقة صممت لتتطبق حول العُنُق ، ويستخدم كأداة تثبيت للشد من خارج الفم لطبقة تقويمية داخل الفم . |
|  | عُنُق السن  |
|  | (سابقة) ميت ، نخر   |
|  | السلي الحيوي  |
|  | تدهور تدريجي للخلايا ، حيث يؤدي إلى تموت الخلايا تدريجيا .  |
|  | نخري ، متعلق بالبلى الحيوي  |
|  | متعلق بالموت الفيزيولوجي أو الموت الطاهر .  |
|  | نَخر ، مُتَنخِر ، موات الأنسجة  |
|  | متموت   |
|  | للدلالة على نسيج ميت وليست له تغذية دموية .   |
|  | نَخر  |
|  | النخر الموتى المرضي للخلايا ، موت خلية أو مجموعة خلايا ملاصقة لنسيج حي أو داخل منطقة محددة .                                    |
|  | نَخر مُتَجَبِّن   |
|  | نخر سني = تسوس سني  |
|  | نخر عظمي شعاعي  |
|  | بسبب المعالجة الشعاعية .  |
|  | نخري ، مُتَنخِر ، نَخر سني ، نخر  |
|  | متعلق بالتنكز أو التنخر .   |

necrotic pulp لب مُتَنَخَّر ، لب مَتَنَكِرْز ، لب مُتَمَوّت  
necrotizing ناخر ، مسبب التَمَوّت  
necrotizing agent مادة ناخرة  
necrotizing sialometaplasia حوّل الغدة اللعابية الناخر  
necrotizing ulcerative periodontitis التهاب حول سني  
تقرحي تموتي  
needle إبرة  
أداة مُستدقة ذات طرف حاد . تستعمل لخياطة أو لوخز  
الأنسجة .  
needle , acupuncture إبرة الوخز  
الإبر الصينية .  
needle , aspirating إبرة الشفط ، إبرة البزل  
إبرة طويلة مجوّفة تستعمل لشفط السائل من التجويف .  
needle aspiration الشفط بالإبرة  
تستخدم إبرة ، ذات جوف مختلف الأحجام ، لسحب  
أو إفراغ غاز أو سائل أو مواد شبه صلبة من تجويف  
مُغلق ، انظر شفط (Aspiration).  
needle , dental إبرة سنية  
needle , dental suture إبرة خياطة سنية  
needle , disposable إبرة نبوذة ، إبرة وحيدة الاستعمال  
إبرة تستعمل مرة واحدة ، وتُرمى بعد استعمالها .  
needle file مبرد إبري الشكل  
مبرد بشكل الإبرة .  
needle , hare-lip إبرة شق الشفة  
إبرة مجوّفة تدخل في الجرح أثناء جراحة شق الشفة لتثبيت  
خيطة جراحي على شكل الرقم "8" .  
needle holder حامل الإبرة ، ماسك الإبرة  
أداة معدنية مَفصلية ، ذات مقبض يشبه المقص ، نصلها  
مُسنن للإمساك بإبر الخياطة دون السماح لها بالانزلاق أثناء  
خياطة الجرح .  
needle , hypodermic إبرة تحت الجلد  
نوع من الإبر المحوّفة ، تستعمل مع المحقنة للحقن .  
needle , injection إبرة الحقن  
إبرة مجوّفة ذات أطوال وأقطار مختلفة ، تستعمل في  
الحقن . تكون معظم المحاقن الطبية ذات محقن دفع مُحكم  
بينما تكون الإبر السنية ذات قَبّ (محور) مُلّولب .  
needle , point tracer إبرة الراسم النقطي  
needle point tracing = رسم الإبرة النقطي = رسم رأس  
arrow-point tracing = gothic السهم = رسم القوس القوطية  
arch tracing = stylus tracing = رسم إبرة التسجيل

رسم يماثل رأس سهم أو القوس القوطية ، يرسم خارج  
الفم ، بواسطة جهاز مثبت بالقوسين المتقابلتين . يعتمد  
شكل الرسم على وضع نقطة التعليم بالنسبة للوحة  
الرسم . تمثل قِمّة رأس السهم أقصى ارتداد خلفي غير  
متوتر للفك السفلي بالنسبة للفك العلوي ؛ أي العلاقة  
المركزية (Centric relation) .  
needle, root canal إبرة قناة الجذر  
needle, surgical إبرة جراحية  
needle , suture إبرة خياطة  
إبرة صلبة منحنية حادة الطرف ذات مقطع عرضي مُثلث أو  
مستدير الشكل ، قد يوجد لها عين لإدخال الخيط الجراحي  
أو بدون عين حيث يكون الخيط مُثبتاً في طرفها الأخرى .  
needleless anesthesia تخدير بدون إبرة  
تخدير بدون استعمال محقنة .  
needlelike إبري ، بشكل الإبرة  
needlelike crystals بلورات إبرية  
needs متطلبات ، احتياجات ، ضرورات  
nefrense أذرد ، بدون أسنان  
مصطلح قديم بطل استعماله .  
negative سلبي  
negative overbite = anterior تراكب العضة السليبي = عضة  
open-bite مفتوحة أمامية  
negative reaction تفاعل سلبي  
negative relief تفريغ سلبي ، إراحة سلبية ، تحرير سلبي  
neglected مُهمَل  
neglected caries تسوس مُهمَل  
Neisseria النيسيرية  
نسبة إلى أ. ل. س. نيتسر ، A.L.S. Neisser ، 1916-1855 ،  
طبيب ألماني .  
جنس من فصيلة النيسيريات (Neisseriaceae) ؛ من  
الجراثيم سالبة الجرام طفيلية عديمة الحركة ، مكورة لا  
هوائية .  
Neisseriaceae النيسيريات  
فصيلة من المكورات أو العصويات اللاهوائية ؛ وهي  
جراثيم سالبة الجرام .  
Neisseriaceae discoides النيسيريات القرصية  
مجموعة من النيسيريات التي توجد بالفم .  
neo- , ne- (سابقة) حديث ، جديد ، مُستجد  
neoblastic حديث التنسج  
متعلق بـ أو ينشأ من نسيج جديد .



|                               |  |  |
|-------------------------------|--|--|
| neomembrane                   | غشاء مستحدث ، غشاء كاذب  | مجهرياً : ألياف عَصَبِيَّة تشبه الحبل ، تنقل النبضات العَصَبِيَّة  |
| neomycin                      | نيومييسين<br>مضاد حيوي واسع الطيف .  | ماين الجهاز العَصَبِي المركزي وبعض أعضاء الجسم الأخرى<br>من أنسجة أو أجهزة . تصنّف الأعصاب حسب تأثيرها<br>إلى : أعصاب حسية (واردة «ناقلة إلى المركز») وأعصاب<br>حركية (صادرة «ناقلة من المركز» ) أو أعصاب مختلطة . |
| neon                          | نيون ، ضوء نيون  |  |
| neonatal                      | ولادي ، وكليدي<br>متعلق بالوليد حديث الولادة ، يُطلق عموماً على مرحلة<br>الشهر التالي للولادة أو الشهر الأول من حياة الوليد .  | عَصَب مبعّد<br>عَصَب مُلحق ، عَصَب إضافي   |
| neonatal line                 | خط ولادي<br>خط نمو يشاهد تحت المجهر كخط فاصل إضافي في ميناء<br>وعاج الأسنان اللبنية ، والطاحن الأول الدائم ؛ كعلامة<br>للدلالة على اضطراب الاستقلاب عند أو حوالي وقت<br>الولادة .                                  | عَصَب وارد ، عَصَب مُورّد<br>أي عَصَب ينقل النبضات العَصَبِيَّة من الأطراف إلى<br>المركز .   |
| neonatal ring = neonatal line | حلقة ولادية = خط ولادي   | عَصَب سني أمامي علوي   |
| neonatal tooth                | سن ولادية<br>سن لبنية توجد في الفم عند الولادة ، أو تبرغ بعد بضعة أيام<br>من الولادة .   | عَصَب وارد من الشنية العلوية والرابعة العلوية والناب<br>العلوي ، يمر إلى أعلى ليتحد مع القسم العلوي للعَصَب<br>مثلث التوائم في القناة تحت الحجاجية .   |
| neonate                       | وكليد<br>طفل وليد حديث الولادة .   | عَصَب مُستقل ، عَصَب ذاتي  |
| neopathy                      | مرض مُستجدّ  | أي عَصَب في الجهاز العَصَبِي المستقل .   |
| neoplasia                     | تكون الورم<br>تطور شاذ للنسيج ، بمعدل غير طبيعي بطيء أو سريع<br>النمو ؛ قد يكون ورمًا حميداً أو ورمًا خبيثاً . يمكن علاجه<br>بالأشعة أو العلاج الكيميائي أو باستئصال الورم .                                       | عَصَب مُستقل = استئصال<br>عَصَب ذاتي   |
| neoplasm                      | نامية ، ورم مرضي ، نمو حديث<br>تورم غير طبيعي أو ورم ، يزيد نموه عن النمو الطبيعي<br>للأنسجة المجاورة ، ويستمر في النمو حتى بعد إزالة العوامل<br>المنبهة له ، ويصنّف حسب النسيج الذي ينشأ منه وحسب<br>طريقة نموه . | عَصَب مُستقل = استئصال<br>عَصَب ذاتي   |
| neoplasm , malignant          | ورم خبيث   | عَصَب مُستقل = استئصال<br>عَصَب ذاتي   |
| neoplastic                    | ورمي ، تصنّعي ، تشكّلي<br>متعلق بالأورام .   | عَصَب مُستقل = استئصال<br>عَصَب ذاتي   |
| neoplastic changes            | تغيرات ورمية   | عَصَب مُستقل = استئصال<br>عَصَب ذاتي   |
| neoplasty                     | الرأب ، التصنيع ، تشكيل جراحي  | عَصَب مُستقل = استئصال<br>عَصَب ذاتي   |
| nephro- = nephro              | (سابقة) كلية ، كُلوَة ، كُلوِي   | عَصَب مُستقل = استئصال<br>عَصَب ذاتي   |
| nephritis                     | التهاب الكلّية ، التهاب الكُلوَة   | عَصَب مُستقل = استئصال<br>عَصَب ذاتي   |
| nepiology                     | طب الأطفال ، مبحث أمراض الأطفال<br>فرع من فروع طب أمراض الأطفال يختص بالأطفال الرضّع<br>وصغار الأطفال .  | عَصَب مُستقل = استئصال<br>عَصَب ذاتي   |
| nerve                         | عَصَب  | عَصَب مُستقل = استئصال<br>عَصَب ذاتي   |

nerve , efferent عَصَبٌ صَادِرٌ ، عَصَبٌ مُصَدِّرٌ  
أي عَصَبٌ يَحْمِلُ النَبْضَاتِ العَصَبِيَّةِ مِنَ المَرْكَزِ إِلَى  
الأَطْرَافِ .

nerve ending نِهَآيَةُ عَصَبِيَّةٍ

nerve, extrinsic عَصَبٌ خَارِجِي

nerve, facial عَصَبٌ وَجْهِي

nerve fibre لِيْفَةُ عَصَبِيَّةٍ

انظُر مَحْوَر عَصَبِي (Axon) .

nerve fibres = nerve fibers أَلْيَافُ عَصَبِيَّةٍ

nerve , greater palatine العَصَبُ الحَنَكِي الكَبِيرُ

عَصَبٌ يَنْزِلُ مِنَ خِلَالِ الثَّقْبَةِ الحَنَكِيَّةِ الكَبِيرَةِ ، وَيَتَقَدَّمُ إِلَى  
الأَمَامِ فِي تَلْمٌ فِي سَقْفِ الحَنَكِ إِلَى العِشَاءِ المَخَاطِي  
لِلحَنَكِ . يَتَفَرَّعُ مِنْهُ العَصَبُ الحَنَكِي الصَّغِيرُ ، ثُمَّ يَمُرُّ مِنْ  
خِلَالِ الثَّقْبَةِ الحَنَكِيَّةِ الصَّغِيرَةِ لِيَغْذِيَ الحَنَكِ الرِّخْوَ وَعِشَاءَهُ  
المَخَاطِي .

nerve , growth factor = NGF عَامِلُ النَّمُو العَصَبِي

nerve, Hirschfeld's عَصَبٌ هِيرشْفيلْد

نَسْبَةٌ إِلَى ل. م. هِيرشْفيلْد ، L.M.Hirschfeld ،  
1876-1816 ، مَشْرَحٌ بُولَنْدِي .

فِرْعٌ لِسَانِي مِنَ العَصَبِ الوَجْهِي يَمْتَدُّ لِيَكُونُ عُرْوَةً هَالِي .

nerve , inferior dental العَصَبُ السِّنِّي السِّفْلِي

nerve , intrinsic عَصَبٌ دَاخِلِي ، عَصَبٌ بَاطِنِي

أَي عَصَبٌ يَغْذِي بِنَبْضَاتِهِ العَصَبِيَّةِ : العِضَلَاتِ ، وَالعَدَدِ ،  
وَالأَغْشِيَّةِ المَخَاطِيَّةِ لِعَضْوٍ أَوْ جِزءٍ .

nerve , Jacobson's = عَصَبٌ جَاكُوبِسون =

tympanic nerve العَصَبُ السَّمْعِي

nerve , lingual العَصَبُ اللِّسَانِي

nerve , long buccal العَصَبُ الشَّدْقِي الطَّوِيلُ

عَصَبٌ وَآرَدُ مِنَ المَخَاطِيَّةِ وَالصَّفِيحَةِ السِّنَخِيَّةِ الخَارِجِيَّةِ ، فِي  
مَنْطِقَةِ الأَرْحَاءِ وَأَحْيَانًا الضَّوآحِكِ ، يَعْبرُ بِشَكْلِ مَائِلِ الحَافَةِ  
الأَمَامِيَّةِ لِلشَّعْبَةِ الصَّاعِدَةِ لَلْفَكِ السِّفْلِي بَيْنَ العِشَاءِ المَخَاطِي  
وَالعِضَلَةِ المَبُوقَةِ ، ثُمَّ يَصْعَدُ بَيْنَ رَأْسِي العِضَلَةِ الجَنَاحِيَّةِ  
لِيَتَّحِدَ مَعَ العَصَبِ الفَكِّي السِّفْلِي .

nerve , mandibular العَصَبُ الفَكِّي السِّفْلِي

أَحَدُ الفُرُوعِ الثَّلَاثَةِ لَلعَصَبِ القَحْفِي الخَامِسِ أَوْ العَصَبِ  
مِثْلُ التَّوَاتِمِ ؛ الأَلْيَافُ العَصَبِيَّةِ الَّتِي تُغْذِي جِلْدَ الشَّفَةِ  
السِّفْلِي وَالذَّقْنَ ، وَالعِشَاءِ المَخَاطِي لَلشَّفَةِ السِّفْلِي وَالثَّلْثَ ؛  
يَمُرُّ مِنْ خِلَالِ الثَّقْبَةِ الذَّقْنِيَّةِ ، لِيَصْبِحَ العَصَبُ الذَّقْنِي ثُمَّ  
العِصْبُ القَاطِعُ الَّذِي يَعِصِبُ القَوَاطِعَ السِّفْلِيَّةِ ثُمَّ يَمُرُّ إِلَى  
الخَلْفِ خِلَالِ جِسمِ الفَكِّ السِّفْلِي وَيَبْزُغُ مِنْ ثُقْبَةِ الفَكِّ

السِّفْلِي . يَمُرُّ بَعْدَ ذَلِكَ بِمَحَاذَةِ عَمَقِ الشَّعْبَةِ الصَّاعِدَةِ لَلْفَكِّ  
السِّفْلِي أَمَامَ لُقْمَةِ الفَكِّ إِلَى الثَّقْبَةِ فِي قَاعِدَةِ الجَمْجَمَةِ الَّتِي  
يَصِلُ مِنْ خِلَالِهَا إِلَى المَخِ . يَتَّحِدُ العَصَبُ الحَسِّي الشَّدْقِي  
الطَّوِيلُ وَالعَصَبُ اللِّسَانِي مَعَ الفِرْعِ الفَكِّي السِّفْلِي  
لَلعَصَبِ مِثْلُ التَّوَاتِمِ . وَتَفَرَّعُ مِنْهُ أَلْيَافُ عَصَبِيَّةٍ صَادِرَةٌ مِنْ  
الدِّمَاغِ إِلَى عِضَلَاتِ المَضْغِ وَالعَدَدِ اللِّعَابِيَّةِ .

nerve , maxillary العَصَبُ الفَكِّي العُلُوي

فِرْعٌ مِنَ العَصَبِ مِثْلُ التَّوَاتِمِ . تَمُرُّ الأَلْيَافُ العَصَبِيَّةُ الوَارِدَةُ  
مِنَ الجَفْنَيْنِ ، وَالأَنْفِ ، وَالشَّفَةِ العُلْيَا خِلَالِ القَنَاةِ تَحْتَ  
الحِجَاجِ فِي الفَكِّ العُلُوي حَتَّى الثَّقْبَةِ تَحْتَ الحِجَاجِيَّةِ حَيْثُ  
تَتَّحِدُ مَعَ الأَلْيَافِ العَصَبِيَّةِ الوَارِدَةِ مِنَ العَصَبِ السِّنِّي العُلُوي  
الأَمَامِي ، وَالعَصَبِ السِّنِّي العُلُوي النَاصِفِ ، وَالعَصَبِ  
السِّنِّي العُلُوي الخَلْفِي المَعْصَبَةُ لِكُلِّ الأَسْنَانِ العُلُويَّةِ . تَتَّحِدُ  
الأَعْصَابُ الوَارِدَةُ الحَنَكِيَّةِ الكَبِيرَةِ وَالأَعْصَابُ الوَارِدَةُ الحَنَكِيَّةِ  
الأَنْفِيَّةِ مِنَ الحَنَكِ الرِّخْوِ مَعَ العَصَبِ الفَكِّي العُلُوي مِنَ  
خِلَالِ العِقْدَةِ الوَتْدِيَّةِ الحَنَكِيَّةِ بَعْدَ مَغَادِرَتِهِ القَنَاةِ تَحْتَ  
الحِجَاجِيَّةِ .

nerve , mental عَصَبٌ ذَقْنِي

عَصَبٌ وَآرَدُ مِنَ جِلْدِ الشَّفَةِ السِّفْلِي ، وَالذَّقْنَ ؛ وَالعِشَاءِ  
المَخَاطِي وَالثَّلْثَ بَيْنَ الضَّاحِكَةِ الثَّانِيَّةِ وَمَنْتَصَفِ القَوْسِ  
السِّنِّيَّةِ . يَمُرُّ العَصَبُ الذَّقْنِي مِنَ خِلَالِ الثَّقْبَةِ الذَّقْنِيَّةِ لِيَصْبِحَ  
العَصَبُ القَاطِعُ ثُمَّ يَتَّحِدُ مَعَ العَصَبِ الفَكِّي السِّفْلِي .

nerve , middle superior mental العَصَبُ الذَّقْنِي العُلُوي  
الأَوْسَطُ

عَصَبٌ وَآرَدُ مِنَ الضَّاحِكِ العُلُوي الأَوَّلِ ، وَالضَّاحِكِ  
العُلُوي الثَّانِي ، وَجِزءٌ أَمِّنَ الرِّحَى العُلُويَّةِ الدَّائِمَةِ الأَوَّلِي ؛  
يَمُرُّ العَصَبُ إِلَى الأَعْلَى إِلَى القَنَاةِ تَحْتَ الحِجَاجِيَّةِ لِيَتَّحِدَ مَعَ  
الفِرْعِ الفَكِّي العُلُوي لَلعَصَبِ مِثْلُ التَّوَاتِمِ .

nerve , motor عَصَبٌ مَحْرُكٌ

عَصَبٌ يَنْقَلُ النَبْضَاتِ العَصَبِيَّةِ مِنَ الدِّمَاغِ وَالحِجَلِ الشَّوْكِي  
إِلَى الجِسمِ وَعِضَلَاتِهِ ، فَتَسَبَّبُ النَبْضَاتُ فِي حَرَكَةِ العَضْوِ  
أَوْ الجِزءِ .

nerve , nasopalatine العَصَبُ الأَنْفِي الحَنَكِي

عَصَبٌ وَآرَدُ مِنَ العِشَاءِ المَخَاطِي لَلجِزءِ الأَمَامِي مِنَ الحَنَكِ  
الصَّلْبِ ، وَالثَّلْثِ الأَسْنَانِ المَجَاوِرَةِ . يَصْعَدُ العَصَبُ مِنَ خِلَالِ  
الثَّقْبَةِ الحَنَكِيَّةِ الأَمَامِيَّةِ وَيَتَّجِهُ إِلَى الخَلْفِ لِيَتَّحِدَ عِنْدَ العِقْدَةِ  
الْوَتْدِيَّةِ الحَنَكِيَّةِ بِالفِرْعِ الفَكِّي العُلُوي مِنَ العَصَبِ مِثْلُ  
التَّوَاتِمِ .

nerve of Arnold = nerve auricularis = عَصَبُ أَرْنُولد =

العَصَبُ الأَذْنِي

|  |  |
|--|--|
| نسبة إلى ف. أرنولد ، F.Arnold ، 1803-1890 ، مشرّح ألماني .   | عَصَبٌ صادر يؤدي تنبيهه إلى زيادة نشاط الغدة التي يعصبها .   |
| nerve of Cotunnius = العَصَبُ الأنفيّ الحنكي   | nerve , sensory عَصَبٌ وَّارد ، ينقل الإحساس بالألم ، واللمس وخلافه من النهايات العصبية المختلفة إلى الجهاز العصبي المركزي الذي يشمل الدماغ والحبل الشوكي .  |
| nasopalatine nerve   |  |
| نسبة إلى د. كوتيونيس ، (D.Cotugno (Cotunnius) ، 1736-1822 ، مشرّح إيطالي .   |  |
| nerve of Cruveilhier عَصَبُ كروفيليه   | nerve , somatic عَصَبٌ جسدي ، عَصَبٌ بدني  |
| نسبة إلى ج. كروفيليه ، (J.Cruveilhier ، 1874-1791 ، أخصائي علم باثولوجيا فرنسي .   | أحد الأعصاب التي تُغذي العضلات الإرادية ، والأوتار ، والمفاصل ، والجلد ، والأغشية المصلية الجدارية .   |
| عَصَبٌ فرعي قد يوجد متفرعاً من العَصَبِ الوجهي .   |  |
| nerve of Scarpa = nasopalatine nerve = عَصَبُ سكاربا   | nerve , spinal عَصَبٌ شوكي   |
| العَصَبُ الأنفي الحنكي   | nerve , sympathetic عَصَبٌ وديّ ، عَصَبٌ سمبتاوي   |
| نسبة إلى أ. سكاربا ، (A.Scarpa ، 1832-1747 ، جراح ومشرّح إيطالي .  | أي عَصَبٌ من الجزء الودي في الجهاز العصبي المستقل ، يختص بوظائف الغدد والأحشاء أثناء الإجهاد .   |
| nerve of the pterygoid canal عَصَبُ القناة الجناحية  | nerve , tissue نسيج العصب  |
| يعصب الغدد الدمعية وعُقد الأنف والحنك . انظر قناة جناحية (Canalis pterygoidei) .   | nerve , trigeminal العَصَبُ مثلث التوائم   |
| nerve of Vidius = nerve عَصَبُ فيديس = عَصَبُ القناة الجناحية  | العَصَبُ القحفي الخامس ، وهو أكبر عَصَبٍ من الأعصاب القحفية الاثني عشر . ينقسم إلى ثلاثة فروع رئيسية : الفرع العيني ، والفرع الفكي العلوي ، الذي يستقبل النبضات العصبية من كل الأسنان العلوية ؛ والفرع الفكي السفلي ، الذي يستقبل النبضات العصبية من كل الأسنان السفلية وثلاثي الجزء الأمامي من اللسان ، ويرسل أيضاً نبضات صادرة إلى الغدد اللعابية وعضلات المضغ . |
| canalis pterygoidei  |  |
| نسبة إلى ف. فيديس ، (V.Vidius (G.Guido) ، توفي 1569 ، طبيب ومشرّح إيطالي .   | nerve trunk جذع العَصَبِ   |
| nerve , ophthalmic العَصَبُ العيني   | ألياف عصبية مرتبة شبيهة بالحبل تتفرع منها العديد من الفروع العصبية .   |
| nerve , optical العَصَبُ البصري  | nerve , vagus العَصَبُ المبهم  |
| nerve , parasympathetic العَصَبُ نظير الودي ، عصب لاودي  | العَصَبُ الرئوي المعدي .   |
| أي عَصَبٌ من الجزء نظير الودي ، في الجهاز العصبي المستقل ، الذي يختص بالتفاصيل والوظائف العامة للغدد والأحشاء في الأحوال الطبيعية .  | nerve , vasoconstrictor عَصَبٌ مُقبِضٌ للأوعية   |
| nerve , peripheral عَصَبٌ طرفي ، عَصَبٌ محيطي  | عَصَبٌ صادر ، يتسبب في انقباض الأوعية الدموية .  |
| أي عَصَبٌ يغذي الجلد ؛ ويُطلق على أي فرع من فروع الجهاز العصبي المركزي .   | nerve , vasodilator عَصَبٌ موسِّعٌ للأوعية   |
| nerve , posterior superior dental العَصَبُ السني العلوي الخلفي   | عَصَبٌ صادر ، يتسبب في توسع أو تمدد الأوعية الدموية .  |
| عَصَبٌ وارد يتجه من الحنك والجذور الشدقية الوحشية للرحى الأولى وكل جذور الرحى الثانية والرحى الثالثة ماراً إلى الخلف خلال الجانب الخلفي للفك العلوي ليتحد مع الفرع العلوي من العَصَبِ مثلث التوائم . | nerve , vasomotor عَصَبٌ محرِّكٌ للأوعية   |
| nerve removal استئصال العَصَبِ ، نزع العَصَبِ  | عَصَبٌ صادر يتسبب في توسيع أو تضيق الأوعية الدموية أو الأوعية اللمفاوية ؛ قد يكون العَصَبُ موسِّعاً للأوعية أو العَصَبُ مضيقاً للأوعية .   |
| nerve removal, mechanical استئصال العَصَبِ الآلي   | nerve , zygomatic العَصَبُ الوجني  |
| nerve , secretory عَصَبٌ إفرازي  | nerves , mixed أعصاب مختلطة  |
|  | تشمل كل من الأعصاب الحركية والأعصاب الحسية الشوكية . هذه الأعصاب تنقل النبضات العصبية في كلا   |

|  |  |
|--|--|
| الاتجاهين في وقت واحد . يعرف هذا النوع من الأعصاب            | نسيج متكلس جزئياً يَظن القنيتان العاجية .                    |
| بالجهاز العَصَبِي المحيطي أو الطرفي ، لتمييزه عن الجهاز      | neur- , neuro- عَصَب ، عَصَبِي                               |
| العَصَبِي المركزي الذي يشمل الدماغ والحبل الشوكي . ينشأ      | للدلالة على الأعصاب أو الجهاز العَصَبِي .                    |
| إثنا عشر زوجاً من الأعصاب القحفية مباشرة من قاعدة            | عَصَبِي  |
| المخ . وتنشأ الأعصاب الشوكية مباشرة من الحبل الشوكي .        | متعلق بالعَصَب أو بالأعصاب .                                 |
| nerves , taste أعصاب الذوق الحسية                            | عُصاب ، ألم عَصَبِي ، وجع عَصَبِي                            |
| nervi أعصاب (جمع)  | نوبات تشنجية معاودة شديدة الألم ، تصيب المناطق التي          |
| nervous عَصَبِي ، عَصَبِي المزاج                             | تتعصب بالعَصَب الحسي عند أي نقطة على امتداده أو عند          |
| 1- متعلق بالعَصَب .  | نهايته .   |
| 2- متعلق بالحالة العَصَبِيَّة .                              | ألم عَصَبِي مفصلي  |
| nervous system الجهاز العَصَبِي                              | neuralgia , articular  |
| nervous system , autonomic الجهاز العَصَبِي المستقل          | neuralgia , facial ألم عَصَبِي وجهي                          |
| جزء من الجهاز العَصَبِي المركزي والجهاز العَصَبِي المحيطي أو | ألم العَصَب اللساني البلعومي                                 |
| الطرفي ، يتحكم بالأعصاب الصادرة اللاإرادية والأعصاب          | neuralgia , glossopharyngeal                                 |
| الواردة الموجودة في الأعضاء الداخلية والمختصة بالوظيفة       | neuralgia , occipital ألم العَصَب القذالي                    |
| الأحشائية .  | neuralgia , superior laryngeal ألم العَصَب الحنجري العلوي    |
| nervous system , central الجهاز العَصَبِي المركزي            | ألم عصبي يشمل التفرع الحنجري العلوي من العصب                 |
| يشمل الدماغ والحبل الشوكي .                                  | المبهم .   |
| nervous system , peripheral الجهاز العَصَبِي المحيطي ،       | neuralgia , traumatic ألم عَصَبِي رضحي                       |
| الجهاز العَصَبِي الطرفي                                      | neuralgia , trifacial = ألم العَصَب مُثلث الأوجه =           |
| يشمل الإثني عشر زوجاً من الأعصاب القحفية ، والواحد           | trigeminal neuralgia ألم العَصَب مُثلث التوائم               |
| والثلاثين زوجاً من الأعصاب الشوكية ، التي تنقل               | neuralgia , trigeminal = عُصاب مُثلث التوائم ، ألم           |
| المعلومات إلى الجهاز العَصَبِي المركزي ومنه إلى جميع         | tic douloureux العَصَب مُثلث التوائم = العروة المؤلمة        |
| أحاء الجسم .   | حالة غير معروفة السبب تؤدي إلى ألم نوبي شديد وحيد            |
| nervous tissue نسيج عَصَبِي                                  | الجانب يصيب مناطق من الوجه يعصبها العَصَب مُثلث              |
| انظر نسيج (Tissue) .   | التوائم ، يصاحبها أحياناً تقلص لاإرادي للعضلات               |
| nervousness عَصَبِيَّة ، تهيج عَصَبِي                        | الوجهية في الجانب المصاب .                                   |
| netting تشبيك ، شبكة   | ألمي عَصَبِي   |
| network شبكة ، تشبيك   | متعلق بالألم العَصَبِي أو مصاب به .                          |
| بنية مكوّن من خيوط متداخلة مع بعضها . تُسمّى أيضاً :         | تعذر الأداء العصبي   |
| شبكة ، نسيج شبكي (Reticulum) .                               | neurapraxia إصابة رضحية للعَصَب ، تسبب فقد الإحساس المؤقت أو |
| شريان نويباور = شريان درقي غائر                              | Neubauer's artery = الشلل .                                  |
| artery thyroidea ima شريان نويباور = شريان درقي غائر         | محور العصب   |
| نسبة إلى ج . إ. نويباور ، J.E.Neubauer ، 1777-1742 ،         | neurectomy استئصال العَصَب                                   |
| مشرّح ألماني .   | الاستئصال الجراحي لجذع العَصَب .                             |
| Neumann's dental sheath غمد نويمان السني ، غلاف              | neurilemma الغمد العصبي                                      |
| نويمان السني   | neurilemmoma = schwannoma ورم الغمد العَصَبِي ،              |
| Neumann's sheath غمد نويمان                                  | ورم غمد الليف العصبي   |
| نسبة إلى إ. ف. س. نويمان ، E.F.C.Neumann ،                   | نمو بطيء وورم حميد ينشأ من النسيج الضام الذي يُغطّي          |
| 1918-1834 ، إخصائي أمراض ألماني .                            | غمد العَصَب ؛ يحدث عادة في الفم ، وجيب الفك                  |
|  | العلوي ، والغدد اللعابية .                                   |

|  |  |  |
|--|--|--|
| neurinoma  | ورم غمد العصب  | العصبي، تحتوي على النواة، التي يحيط بها الهيولى (السيتوبلازم)، والتشعبات ثم المحور العصبي .  |
| neuritic   | مصاب بالتهاب عصبي، عصبي الالتهاب متعلق بالتهاب العصب .   | اعتلال عصبي، مرض عصبي، عصبية أي neuropathy   |
| neuritis   | التهاب العصب   | مرض يصيب الأعصاب أو النسيج العصبي .  |
|  | حالة يصاحبها الإحساس بالألم عند لمس موضع العصب، والخدر، واضطراب الإحساس، والشلل، والهزال أو الضمور، وانعدام الانعكاسات العصبية في الجزء الذي يعصبه العصب .                           | رفو العصب، خياطة العصب neurorrhaphy  |
| neurodynia                                       | عصاب، ألم عصبي، وجع عصبي انظر ألم عصبي، عصاب (Neuralgia) .   | عصاب، تشوش عصبي، داء عصبي neurosis   |
| neurofibril                                      | ألياف رقيقة داخل سيتوبلازم (هيولى) الخلايا العصبية تمتد داخل المحاور العصبية والتشعبات العصبية .   | تشنج عصبي، تقلص عصبي للعضل neurospasm  |
| neurofibroma                                     | ورم ليفي عصبي  | رفو العصب، خياطة neurosuture = neurorrhaphy  |
|  | ورم حميد في الأعصاب المحيطة أو الطرفية، ينشأ من الخلايا الليفية العصبية .  | العصب  |
| neurofibromatosis = von Recklinghausen's disease | ورم ليفي عصبي، داء الأورام العصبية الليفية = داء فون ركلنجهاوزن  | بضع العصب neurotomy  |
|  | مرض وراثي يتميز بوجود أورام ليفية عصبية . قد يصيب مخاطية الفم، ومخاطية الشدق، والحناك، والفكين . يُسمى أيضا داء فون ركلنجهاوزن، الورم الليفي العصبي (von Recklinghausen's disease) . | موجه للعصب neurotropic   |
| neurofibrosarcoma                                | ساركومة عصبية ليفية  | مُنجذب إلى النسيج العصبي أو له قابلية الانجذاب للنسيج العصبي .   |
| neurogenic                                       | عصبي المنشأ  | متعادل، محايد neutral  |
| neuroid  | شبه العصب، عصباني  | ليس حمضياً ولا قلوياً .  |
| neurologic disorders                             | اضطرابات عصبية   | المنطقة المتعادلة، المنطقة المحايدة neutral zone   |
| neurology  | علم الأعصاب، طب الجهاز العصبي دراسة الجهاز العصبي وعلاج أمراضه .   | المنطقة بين الشفتين والخدين على جانب واحد، واللسان على الجانب الآخر . تكون الأسنان الطبيعية أو الأسنان الصناعية في هذه المنطقة معرضة لقوى متساوية ومتضادة من العضلات المحيطة . |
| neuroma  | ورم عصبي، ورم العصب ورم ينشأ من نسيج الخلية العصبية .  | تعديل، محايدة، إبطال الفعل، تعادل neutralization   |
| neuroma , traumatic                              | ورم عصبي رضحي  | يعادل، يحايد، يُبطل، يُعدّل neutralize   |
|  | عقيدة شبيهة بالورم في الألياف العصبية، تحدث في مكان بتر العصب . مثال ذلك : حدوثها على العصب الذقني قريبا من الثقب الذقني .   | إطباق محايد = الصنف الأول في تصنيف Angle's class I malocclusion  |
| neuromechanism                                   | آلية عصبية، ميكانيكية الأعصاب  | أجل لسوء الإطباق   |
| neuromuscular                                    | عصبي عضلي  | سوء إطباق، تكون فيه العلاقة الأمامية الخلفية للأسنان العلوية والسفلية صحيحة، ولكن يوجد عدم انتظام في تنضيد الأسنان .   |
| neurone = neuron                                 | عصبون، وحدة عصبية خلية عصبية كاملة . الوحدة الأساسية الوظيفية للجهاز   | قحفني أو وسط neutrocranium   |
|  |  | الجزء من الجمجمة الذي يحتوي الدماغ .   |
|  |  | وحمات nevi   |
|  |  | وحمة nevus = naevus  |
|  |  | كثيرا ما توجد الوحمة على الجلد، لكن يمكن أن تشاهد في التجويف الفموي .  |
|  |  | وحمة إسفنجية بيضاء nevus , white spongy =  |
|  |  | white spongy nevus   |
|  |  | سوء تشكّل عائلي حميد يتميز بزيادة في ثخانة المخاطية الفموية مع تلونها باللون الأبيض البراق .   |

|   |  |                                |  |
|---|--|--------------------------------|--|
| <b>newborn</b>                          | وليد ، حديث الولادة  | <b>nipper , pin-hole</b>       | قَرَاضة تثقيب  |
|   | المولود في اليومين أو الأيام الثلاثة الأولى في حياته .   | <b>nitrate</b>                 | نترات ، آزوتات ، ملح حامض النتريك  |
| <b>Ney's surveyor</b>                   | مخطّط ني   | <b>nitrate , silver</b>        | نترات الفضة ، آزوتات الفضة   |
| <b>niacin = nicotinic acid</b>          | نياسين = حامض النيكوتينيك  | <b>nitric</b>                  | نترات  |
|   | فيتامين يذوب في الماء ، يوجد في اللحم ، والخبز ،<br>والقمح ، والخضراوات ، والفاكهة ، واللبن يؤدي نقص<br>النياسين في الطعام ، إلى مرض عوزي ، يُسمّى البلاجرا<br>(Pellagra) .                  |                                | متعلق بالنتروجين كعنصر ثنائي التكافؤ .   |
| <b>nib</b>                              | طَرف ، رأس   | <b>nitro-</b>                  | (سابقة) نيتروجين ، آزوت  |
|   | تتألف الأداة اليدوية السنية من ثلاثة أجزاء : المقبض ،<br>والساق ، والنصلة أو الحد . يستخدم مصطلح «طرف أو<br>رأس Nib» بدلاً من «نصلة Blade» ، وتعرف نهاية السطح<br>العامل للرأس بالوجه .      |                                | للدلالة على النتروجين أو ثاني أكسيد النتروجين .  |
| <b>nib , condenser</b>                  | رأس أداة الرّصّ (الدّكّ)   | <b>nitrogen</b>                | نيتروجين ، آزوت  |
|   | مثل أداة حشو الأملغم .   |                                | غاز عديم اللون والطعم والرائحة ، يشكّل حوالي أربعة<br>أحماص 4/5 الهواء الجوي ، رمزه الكيميائي "N" ، وهو<br>عنصر هام للنباتات والحيوانات .  |
| <b>niche</b>                            | عش   | <b>nitrogenous</b>             | نيتروجيني ، آزوتي  |
|   | (في التشريح) : انخفاض أو تجويف صغير في سطح ناعم .  |                                | يحتوي النتروجين (Nitrogen) .   |
| <b>niche , enamel</b>                   | نُقبة مينائية  | <b>nitrous</b>                 | نتروجيني ، نتروز   |
|   | أحد زوجين من انخفاضات بشكل القمع في الصفيحة<br>السنية لسن آخذة بالتطور .   |                                | 1- متعلق بالنتروجين كعنصر ثلاثي التكافؤ .<br>2- متعلق بأوكسيد النتروز .  |
| <b>nickel</b>                           | نيكل   | <b>nitrous oxide</b>           | أكسيد النتروز  |
|   | معدن أبيض فضي ، رمزه الكيميائي "Ni" ، ذو خواص<br>مشابهة للحديد .   |                                | يعرف بالغاز الضاحك ، وهو مادة مخدّرة استنشاقية في<br>شكل غاز عديم اللون ، رمزه الكيميائي N <sub>2</sub> O . يمتص<br>سريعا في مجرى الدم ، ويستعمل في التخدير العام المؤقت<br>وفي طب الأسنان وفي العمليات الجراحية الصغيرة . يتوفر<br>في أسطوانة زرقاء فرنسية ، ويستخدم بمصاحبة الأوكسجين .<br>تكون الزجاجات الصغرى ذات حجم A-E ، والزجاجات<br>الكبرى ذات حجم F-H ؛ (حجم D = 900 لتر ، حجم<br>F = 1360 لتر ، حجم G = 3400 لتر) . |
| <b>nickel alloy</b>                     | خليطة النيكل   | <b>nitrous oxide analgesia</b> | تسكين الألم بأكسيد النتروز   |
| <b>nicotinic acid = vitamin PP =</b>    | الحمض النيكوتيني =   | <b>noble alloys</b>            | خلائط نفسية  |
| <b>vitamin B<sub>3</sub></b>            | فيتامين B <sub>3</sub>   |                                | تحتوي على الأقل 25٪ من المعادن النفيسة . نسبة الذهب<br>الموجود ليست ثابتة ، والجزء الباقي 75٪ من معادن قاعدية .  |
| <b>nidus</b>                            | بُؤرة مرضية  | <b>noble metal</b>             | معدن نفيس  |
|   | بُؤرة العدوى ، مركز انطلاق المرض .   |                                | المعادن النفيسة المستخدمة في طب الأسنان هي الذهب<br>[Gold (Au)] والبلاديوم [Palladium (Pd)] ، والبلاتين<br>[Platinum(Pt)] هذه المعادن تقاوم التلون والتآكل .   |
| <b>nidus of infection</b>               | بُؤرة العدوى   | <b>nociceptive</b>             | مستقبلة الألم ، مستقبلية الأذية  |
| <b>night guard</b>                      | واق لسيلي  |                                | متعلق بأية مؤثرات محدثة للألم أو أعصاب مستقبلية للألم .  |
|   | طريقة نزوعة تصنع عادة إما للقوس الفكّية العلوية أو<br>للقوس الفكّية السفلية ، لتقليل التأثيرات الضارة لعادة<br>فموية سيئة ، مثل صريف الأسنان (Burrism) ، وانظر واقّي<br>الفم (Mouth guard) . | <b>nociceptive reflex</b>      | منعكس الألم الرضحي   |
| <b>nigrities</b>                        | اسوداد   | <b>noct- , nocti-</b>          | (سابقة) ليل ، ليلي   |
|   | انظر لسان أسود مشعر (Black hairy tongue) .   | <b>nocte = night</b>           | الليل (لاتينية)  |
| <b>nigrities linguae = black tongue</b> | اسوداد اللسان =  |                                | تستعمل في كتابة الوصفة الطبية ؛ اختصارها nocte .   |
|   | لسان أسود  |                                |  |
| <b>nipper</b>                           | قَرَاضة ، مقراض  |                                |  |

|                                    |  |                                  |   |
|------------------------------------|--|----------------------------------|---|
| nocturnal                          | ليلي   | non-cuspated teeth               | أسنان بلا حديدات  |
| nocuous = noxious                  | ضار ، مؤذ  | non-elastic                      | غير مرن   |
| node                               | عُقدة  | non- fluorid enamel opcities     | ظلالية الميناء الالفلورية   |
|                                    | تجمع صغير في شكل ورم أو عُقدة من النسيج .  | non-fluctuant                    | غير مُتموج  |
| node , lymph                       | عُقدة لمفية ، عُجرة لمفية  | non-fluorid enamel opcities      | ظلالية الميناء الالفلورية   |
|                                    | إحدى أعضاء الترشيح الصغيرة التي توجد في تجمعات على طول الأوعية اللمفية وينزح من خلالها اللمف .   | non-gamma 2 amalgam alloy = = 2  | خليطة أملغم بدون جاما 2 =   |
| nodular                            | عُقدي  | high copper amalgam alloy        | خليطة أملغم عالية النحاس  |
|                                    | متعلق بالعقدة .  | (High copper amalgam alloy)      | انظر خليطة أملغم عالية النحاس (High copper amalgam alloy)   |
| nodular calcification              | تكلس عُقدي   | non-immune                       | غير منيع ، غير مُمنع  |
| nodule                             | عُقيدة ، عُجيرة ، عُقدة صغيرة  | non- impregnated retraction cord | خيطة تبعيد اللثة غير المشع  |
|                                    | منطقة صغيرة مرتفعة في الجلد .  |                                  | خيطة رفيع ذو ثخانات مختلفة لا يحتوي على مواد كيميائية يوضع في الميزاب اللثوي لتبعيد اللثة ألياً لتسهيل إجراء طبعة دقيقة لتحضير تاج أو حشوة مصبوبة . |
| nodule , Bohn's = Epstein's pearls | عُجيرة بون = لآكيء إستانين   | non-infected                     | غير مصاب بالعدوى  |
|                                    | عُقيدة مينائية = ورم مينائي  | non-infectious                   | غير مُعد ، غير منتقل  |
| nodule , enamel = enameloma        | عُقيدة لبية = حصاة لبية  |                                  | غير ناشئ للمرض ، غير عدواني .   |
| nodule , pulp = denticle           | عُقيدة لبية = حصاة لبية  | non-interfering                  | غير مُتداخل   |
| noma = gangrenous stomatitis = =   | أكلة الفم ، موات الفم =  | non-irritant                     | غير مهيج ، غير مثير ، غير مخرّش ، غير مخدش  |
| cancrum oris                       | التهاب الفم الغنغريني = تقرّح الفم الأكال  |                                  | غير متقرّن  |
|                                    | تصيب مخاطية الشدق أو اللثة في الأطفال .  | non-keratinized epithelium       | ظهارة غير متقرنة  |
| nomenclature                       | التُسميّة الاسم ، الرمز  | non-leaking                      | عديم التسرب   |
| non-                               | 1- (سابقة) بدون ، بلا ، عديم   | non-luetic                       | لازهرري   |
|                                    | 2- غير ، بغير  |                                  | لا يتسبب بمرض الزهري .  |
| non-anatomic cusps                 | بلا حديدات تشريحية   | non-malignant                    | غير خبيث  |
|                                    | أسنان ذات حديدات ليست تشريحية .  |                                  | سليم ، حميد .   |
| non- anatomic posterior teeth      | أسنان خلفية لا تشريحية   | non-malleable                    | غير طروق  |
|                                    | تسمى هكذا لعدم وجود تفاصيل تشريحية على السطح الاطباقي ، وبدلاً من ذلك يكون السطح الاطباقي إما مستدير أو مقعر أو مستو لتقليل الضغط على مخاطية الفم والحيد السنخي . أيضاً تسمى أسنان ذات زاوية صفر (Zero-degree teeth) |                                  | غير قابل للطرق .  |
| non-anatomic teeth                 | أسنان لا تشريحية   | non-metallic                     | غير معدني   |
|                                    | أسنان صناعية ذات أسطح إطباقية غير تشريحية ، ولكنها مصممة لتحسين وظيفتها المضغية .  |                                  | أي عنصر كيميائي ، ليس من المعدن ؛ مثل الغاز .   |
| non-aqueous                        | بدون ماء   | non-miscible                     | لا يختلط ، غير قابل للمزج   |
| non-carious                        | غير نخر ، بلا تسوس ، غير متسوس   | non-nucleated                    | غير منوأة ، لانووي ، بدون نواة  |
|                                    | غير مصاب بالتسوس .   | non-occlusion = open bite        | بلا إطباق ، لا إطباق =  |
| non-cohesive                       | غير لصاق ، غير لاصق  |                                  | عضة مفتوحة  |
|                                    | عجز الانجذاب الطبيعي للجزيئات المشابهة كل مع الآخر .   |                                  | نوع من سوء الإطباق ، حيث لا تتلامس الأسنان المتقابلة .  |
| non-conductor                      | غير موصل ، غير ناقل  | non-opaque                       | غير ظليل ، غير معتم   |
|                                    |  | non-pressure                     | بلا ضغط   |
|                                    |  | non-purulent                     | غير قيحي  |

|   |  |                           |  |
|---|--|---------------------------|--|
| non- resorbable                         | غير قابل للامتصاص  | norma facialis            | تمثيلة وجهة للقحف  |
| non-screen film                         | فلم بلا حجاب ، فلم ذو تأثير مباشر  | norma frontalis           | تمثيلة جبهة للقحف  |
|   | فلم يكون فيه المستحلب أكثر حساسية للأشعة عن الضوء .  | norma inferior            | تمثيلة سفلية   |
| non-specific                            | لانوعي ، غير مُتخصص  | norma lateralis           | تمثيلة وحشية ، تمثيلة القحف الجانبية                                       |
| non-supporting cusp                     | حَدبة بلا دعم ، حَدبة غير مدعومة   | norma occipitalis         | تمثيلة قفوية (قذالية) للقحف  |
|   | انظر حدبة (Cusp) .   | norma posterior           | تمثيلة خَلفية للقحف  |
| non-union                               | عدم التحام ، لا التئام ، لا التحام   | norma sagittalis          | تمثيلة سهمي للقحف  |
|   | مضاعفات فشل طرفي عظم مكسور في الالتئام .   | norma superior            | تمثيلة علوية للقحف   |
| non-touch technique = aseptic technique | طريقة اللامس   | norma temporalis          | تمثيلة صُدغية للقحف  |
| non-vital                               | غير حي ، بلا حيوية ، لحيوي   | norma ventralis           | تمثيلة بطنية ، تمثيلة قاعدية للقحف   |
| non-vital pulp therapy                  | معالجة لُبية غير حيوية   | norma verticalis          | تمثيلة عمودية ، تمثيلة قائمة للقحف   |
|   | معالجة لُبية تنجح في استبقاء سن غير حية لتؤدي وظيفتها الطبيعية في الفم . يستخدم هذا المصطلح خاصة للدلالة على علاج الأسنان اللبينة غير الحية ، التي يستأصل الجزء التاجي من نسيج اللب فيها ، ويتم تطهير النسيج الجذري ، عادة بالفورموكريزول ، ووضع ضماد مطهر في الحجرة اللبية قبل حشو السن . | normae                    | تمثيلات  |
| non- working occlusal contact           | تماس إطباق غير عامل  | normal                    | طبيعي ، اعتيادي ، عياري ، قياسي متعلق بمعيار ؛ اعتيادي .                   |
| non-working side = balancing side =     | جانب غير عامل =  | normal occlusion          | إطباق طبيعي  |
| contralateral side                      | جانب موازن = الجانب المقابل  | normal parotid salivation | الإلعاب الطبيعي للغدة النكافية   |
|   | الجانب البعيد أثناء الحركة الجانبية للفك السفلي ؛ أي الجانب المقابل للجانب العامل .  | normal saline             | ملحي طبيعي ، ملحي نظامي انظر ملحي الصفات (Saline) .                        |
| non-working sidecontacts =              | تلامس الجانب غير العامل =  | normal solution           | محلول سوي ، محلول عياري انظر متساوي التوتر (Isotonic) .                    |
| balancing contacts                      | تلامس متعادل ، تلامس متوازن  | normal speed              | سرعة اعتيادية  |
|   | تماس بين الأسنان العلوية والأسنان السفلية الطبيعية أو تلك التي في البدلة السنية على الجانب غير العامل ، أو إلى الخلف من الوضع المتقدم .  | normal speed cutting      | القطع بسرعة اعتيادية   |
| nonus                                   | العَصَب تحت اللساني ، العَصَب التاسع   | normal temperature        | حرارة طبيعية   |
| noradrenalin                            | نورأدرنالين (نورإبينفرين)  | normality                 | سوائية ، طبيعية ، نظامية   |
|   | قابض للأوعية الدموية ، يستعمل في محاليل التخدير الموضعي أو يستعمل موضعياً كمادة موقفة للنزف .  | normo-                    | (سابقة) سوي ، معياري   |
| norm                                    | مقياس ، معيار ، قاعدة ، نموذج وحدة قياس أو معايرة تُقاس عليها الأشياء المماثلة .   | Norwegian appliance =     | الطبيقة النرويجية =  |
| norma                                   | تمثيلة (في التشريح) : رسم جانبي للجمجمة ، خاصة من زاوية محددة .  | myofunctional appliance   | طبيقة وظيفية عضلية   |
| norma anterior                          | تمثيلة أمامية  | nose                      | أنف ، خَطْم عضو حساسة الشم وأحد الأعضاء المشتركة في التنفس .               |
| norma basilaris                         | تمثيلة قاعدية للقحف  | nose bridge               | قَصَبَة الأنف ، جسر الأنف ، العرْنين                                       |
|   |  | nose cleft                | فَلح الأنف ، شق الأنف ، الحَرَم  |
|   |  | nose , external           | أنف خارجي  |
|   |  | nose septum               | حاجز أنفي ، حجاب أنفي  |
|   |  | nosebleed = epistaxis     | نزف أنفي ، رَعاف نزف من الأوعية الدموية الأنفية .                          |
|   |  | noso- , nos-              | (سابقة) مرض ، مرضي   |
|   |  | nosocomium                | مستوصف ، مستشفى  |
|   |  | nosode                    | حاصل مرضي علاجي ، عقار مرضي ، دواء مرضي أي ناتج من مرض ويستعمل في العلاج . |



للأسنان اللبنية :

علم تقسيم الأمراض ، علم تصنيف الأمراض nosology

مرض مُستوطن ، متوطن nostrate = endemic

أيمن (Right)

أيسر (Left)

مرض ينتشر في منطقة محددة من مجتمع أو عالم .

منخَر ، فتحة الأنف الخارجية nostril

دواء سري ، دواء الدجل ، دواء الجُهاَل nostrum

ترميز ، تنويط notation

|       |       |
|-------|-------|
| edcba | abcde |
| edcba | abcde |

على سبيل المثال : القاطع الجانبي السفلي الأيسر الدائم ،

يمثل 2 ، والقاطع المركزي العلوي الأيمن اللبني ، يمثل a

تُلمة notch

انخساف عميق ، يقع عادةً على حافة العظم .

تُلمة شذقية notch , buccal

تُلمة توجد في حافة الجهاز السني يستقر فيها اللجام

الشدقي .

تُلمة منقارية notch , coronoid

تُلمة جُمجُمية و جهية ،

شرم و جهي جُمجُمي

تُلمة على الحاجز العظمي بين التجويف الأنفي والتجويف

الحجاجي ، وهي عيب عرضي .

تُلمة ذات البطنين = notch , digastric = mastoid notch

التُلمة الخشائية

التُلمة الغربالية notch , ethmoidal

فراغ بين الصفائح الحجاجية للعظم الجبهي ، يشمل في

الجمجمة كاملة النمو الصفيحة المثقبة للعظم الغربالي .

التُلمة الجبهية notch , frontal

تُلمة على الحافة فوق الحجاجية للعظم الجبهي ، يمر من

خلالها الشريان الجبهي والعَصَب الجبهي .

التُلمة الشصية ، التُلمة الخطافية = notch , hamular =

التُلمة الجناحية الفكية pterygomaxillary notch

تُلمة أو شق متكون من التقاء الفك العلوي مع الناتئ

الشصي أو الناتئ الجناحي للعظم الوتدي .

التُلمة الوداجية notch , jugular

التُلمة الدمعي notch , lacrimal

تُلمة على الحافة الداخلية من سطح الحجاج للفك

العلوي ، تستقبل العظم الدمعي .

التُلمة الفكية السفلية = التُلمة السينية = notch , mandibular =

sigmoid notch

حافة هلالية الشكل على الشعبة الصاعدة للفك السفلي ،

بين التواء المقاري وتُلمة الفك السفلي .

التُلمة الخشائية notch , mastoid

شق عميق في الجزء الصخري للعظم الصدغي على التواء

الخشائي ، وهي نقطة ارتكاز البطن الخلفي للعَصَلَة ذات

البطنين .

نظام علامات أو ترقيم في شكل أرقام ، ورَموز ؛ وأشكال

أخرى ، تستخدم لتنقل البيانات أو الأفكار بشكل

مختصر . نظام التسجيل في لوحة البيانات باستخدام صيغ

سنية واختصارات متعارف عليها من علامات ورَموز .

انظر الملحق رقم 3 (Appendix 3) .

الترميز السني ، التنويط السني notation , dental

أشكال من الرموز تستخدم لتبيين نوع ومكان السن .

النظام المصمم من الهيئة الدولية لتوحيد القياس والمعايرة

يشتمل على رقمين لكل سن : الرقم الأول للدلالة على ربع

القوس السننية رُبع علوي أيمن ، رُبع علوي أيسر ، ربع

سفلي أيسر ، ورُبع سفلي أيمن يشار إلى كل منهم بالأرقام

من 1 إلى 4 للأسنان الدائمة و من 5 إلى 8 للأسنان اللبنية ؛

والرقم الثاني للدلالة على رقم السن حسب وجودها في

كل رُبع من القوس السننية بدءاً من خط الوسط بالاتجاه

الوحشي من 1 إلى 8 للأسنان الدائمة : أو من 1 إلى 5

للأسنان اللبنية .

ترميز الأسنان الدائمة (Permanent teeth) :

أيسر (Left) أيمن (Right)

18 17 16 15 14 13 12 11 21 22 23 24 25 26 27 28

48 47 46 45 44 43 42 41 31 32 33 34 35 36 37 38

ترميز الأسنان اللبنية (Deciduous teeth) :

أيسر (Left) أيمن (Right)

55 54 53 52 51 61 62 63 64 65

85 84 83 82 81 71 72 73 74 75

على سبيل المثال :

الرباعية السفلية اليسرى الدائمة ، تمثل بـ 32 ، والقاطع

المركزي العلوي الأيمن اللبني ، يمثل بـ 51 .

هناك رمز سني آخر شائع الاستخدام أيضاً على النحو

التالي :

للأسنان الدائمة :

أيسر (Left) أيمن (Right)

8 7 6 5 4 3 2 1 | 1 2 3 4 5 6 7 8

8 7 6 5 4 3 2 1 | 1 2 3 4 5 6 7 8

|   |   |   |  |
|---|---|---|--|
| <b>notch , nasal</b>  | <b>الثُّلْمَةُ الأَنْفِيَّة</b>                         | <b>notch of the temporal bone , jugular</b>   | <b>الثُّلْمَةُ الوداجية للعظم الصدغي</b>   |
| فجوة كبيرة غير منتظمة على الحافة الأمامية من جسم الفك العلوي تكون جزءاً من الفتحة الأنفية الأمامية .  |   | انخفاض صغير في الجزء الصخري للعظم الصدغي ، يقابل الثُّلْمَةُ الوداجية في العظم القذالي ، ليكونا معا الثقبة الوداجية . |  |
| <b>notch , parietal</b>   | <b>الثُّلْمَةُ الجدارية</b>                             | <b>noxious = nocuous</b>  | <b>ضار ، خبيث ، سام ، مؤذ</b>  |
| ثُلْمَةٌ توجد في الزاوية بين التتوء القشري والتتوء الحشائي للعظم الصدغي .   |   | <b>nozzle</b>   | <b>فوهة ، فتحة رأس الأنبوب</b>   |
| <b>notch , parotid</b>  | <b>الثُّلْمَةُ النُكْفِيَّة</b>                         | <b>nucha = nuche</b>  | <b>قفا</b>   |
| حز أو تسنن بين التتوء الحشائي للعظم الصدغي والشعبة الصاعدة للفك السفلي .  |   | <b>nuchal</b>   | <b>مؤخر العُنُق أو قفا العُنُق .</b>   |
| <b>notch , postcondylar</b>   | <b>الثُّلْمَةُ خلف اللقمة</b>                           | <b>nuchal line</b>  | <b>قَفْوِي ، نُقْرِي</b>   |
| تسنن أو حز على السطح السفلي للعظم القذالي ، يوجد بين لقمة الفك السفلي والثقبه الكبيرة .   |   | <b>nuchal line, inferior</b>  | <b>متعلق بمؤخر العُنُق .</b>   |
| <b>notch , pterygoid</b>  | <b>الثُّلْمَةُ الجناحية</b>                             | <b>nuchal line, superior</b>  | <b>الخط القفوي السفلي</b>  |
| ثُلْمَةٌ بشكل حرف بين الصفيحة الجناحية المتوسطة والصفيحة الجناحية الجانبية للعظم الوتدي ، تتم فصل مع التتوء الهرمي للعظم الحنكي .   |   | <b>nuche</b>  | <b>الخط القفوي العلوي</b>  |
| <b>notch , pterygomaxillary = hamular notch</b>   | <b>الثُّلْمَةُ الجناحية الفكية = الثُّمَّ الشصِّي</b>   | <b>nuclear</b>  | <b>قفا ، مؤخر العُنُق</b>  |
| ثُلْمَةٌ توجد عند الحد الوحشي للارتفاع السنخي الأدرد ، خلف حدة الفك العلوي ؛ تتكون من التتوء الجناحي للعظم الوتدي ، والتتوء الهرمي للعظم الحنكي ، وشصّ الصفيحة الجناحية المتوسطة. |   | <b>nuclear magnetic resonance = NMR</b>   | <b>نووي</b>  |
| <b>notch , sigmoid = mandibular notch</b>   | <b>الثُّلْمَةُ السينية = الثُّلْمَةُ الفكية السفلية</b> |   | <b>متعلق بالنواة .</b>   |
| حافة هلالية الشكل على الشعبة الصاعدة للفك السفلي ، بين التتوء المنقاري للفك السفلي ولقمة الفك السفلي .  |   | <b>nuclear medicine</b>   | <b>الرنين المغناطيسي النووي</b>  |
| <b>notch , sphenopalatine</b>   | <b>الثُّلْمَةُ الوتدية الحنكية</b>                      |   | <b>طريقة أو أسلوب تصوير ، تنتج عنها صور الكمبيوتر المقطعية العرضية للجسم . تستخدم في هذه طريقة المجالات المغناطيسية والترددات الإشعاعية .</b>  |
| انخفاض عميق ، يفصل بين التتوء الوتدي والتتوء الحجاجي للعظم الحنكي ؛ حينما يتم فصل العظم الحنكي مع جسم العظم الوتدي تتكون الثقبة الحنكية الوتدية .                                 |   | <b>nucleated</b>  | <b>الطب النووي</b>   |
| <b>notch , supraorbital</b>   | <b>الثُّلْمَةُ فوق الحجاج</b>                           | <b>nuclei</b>   | <b>علم التشخيص بالإشعاع باستخدام المركبات ذات النشاط الإشعاعي والتي لديها قابلية الانجذاب لبعض الأنسجة .</b>   |
| ثُلْمَةٌ صغيرة على الحافة فوق الحجاج للعظم الجبهي ، يمر خلالها العَصَبُ فوق الحجاج والأوعية الدموية فوق الحجاجية . تتحول في الغالب إلى الثقبة فوق الحجاج .                        |   | <b>nucleolus</b>  | <b>مُنَوَّى</b>  |
| <b>notchlike</b>  | <b>ثُلْمِي الشكل</b>                                    | <b>nucleus</b>  | <b>ذو نواة أو أنوية .</b>  |
| على هيئة الثُلْمَةِ .   |   |   | <b>نوى ، نُويَات</b>   |
| <b>notch of the occipital bone , jugular</b>  | <b>الثُّلْمَةُ الوداجية للعظم القذالي</b>               |   | <b>جمع نواة .</b>  |
| حز أو تسنن على الحافة السفلية للعظم القذالي ، تكون الجزء الخلفي للثقبة الوداجية .   |   |   | <b>نُويَّة ، نواة صغيرة</b>  |
|   |   |   | <b>نَوَاة</b>  |
|   |   |   | <b>1- مركز الخلية شبه الكروي الذي يتحكم بالخلية وتكاثرها ، يفصله عن الهَيُولَى غشاء ، ويحتوي على الحمض النووي RNA ، والحمض النووي الريبي المنزوع الأكسجين (الدنا : DNA) ، والشحوم ، والبروتينات ؛ وتتكاثر الخلية عن طريق انقسام النواة إما بالانقسام الفتيلي أو بالانقسام المنصف .</b> |
|   |   |   | <b>2- مجموعة من الخلايا العَصْبِيَّة متماثلة في الوظيفة في الجهاز العَصْبِي المركزي .</b>  |

|                               |  |                              |   |
|-------------------------------|--|------------------------------|---|
| <b>nuclide</b>                | <b>نُويدة</b>  | <b>nutrition</b>             | <b>تغذية</b>  |
|                               | ذرة تتميز بتركيب نواتها الخاص ، وبالتالي بعدد بروتوناتها ونيوتروناتها ومحتواها الطاقى .  |                              | عملية تحلل الطعام وتحوله إلى نسيج ليشارك في النمو ، والأيض ، والترميم .   |
| <b>nuclides</b>               | <b>نُويدات</b>   | <b>nutrition deficiency</b>  | <b>عوز غذائي</b>  |
|                               | مركبات ذات نشاط إشعاعي تستخدم في الفحص الشعاعى ، فتُحقن داخل المريض ، لتركز في الجزء المراد فحصه من الأنسجة . يمكن اكتشاف هذا المركب من خارج الجسم ، وبالتالي يمكن اكتشاف تركيب ووظيفة الأنسجة المراد فحصها وتقييمها .     | <b>nutrition , mal-</b>      | <b>سوء التغذية</b>  |
| <b>Nuhn's gland =</b>         | <b>غُدّة نون = الغدة اللسانية الأمامية</b>   | <b>nutritional</b>           | <b>غذائي</b>  |
| <b>anterior lingual gland</b> |  | <b>nutritional disorders</b> | <b>اضطرابات غذائية</b>  |
|                               | نسبة إلى أ. نون ، A.Nuhn ، 1889-1814 ، مشرّح ألماني .<br>غُدّة بلاندين (Blandine's gland) .  | <b>nutritional elements</b>  | <b>عناصر غذائية</b>   |
| <b>numbness</b>               | <b>نَمَل ، خَدَر</b>   | <b>nutritive</b>             | <b>غذائي</b>  |
|                               | فقدان جزئي أو فقدان كلي للإحساس ؛ قد يكون بسبب مرضي أو بسبب مخدر موضعي أو مخدر سطحي .  | <b>nutritive function</b>    | <b>وظيفة غذائية</b>   |
| <b>nutrient</b>               | <b>مُغذ ، مادة مُغذية</b>  | <b>nyctalopia</b>            | <b>ألم ليلي</b>   |
| <b>nutrient canal</b>         | <b>قناة مغذية</b>  |                              | ألم يحدث أثناء الليل .  |
|                               | قنوات عظمية هي ممرات لمسار الأوعية الدموية والأعصاب . تظهر القنوات في الصور الشعاعية كخطوط منفذة للأشعة أو خطوط ظليلة ، تسير عمودية في جسم الفك السفلي والفك العلوي ، وتنتهي في الثقبة الصغيرة المغذية المستديرة الظليلة . | <b>nycterine</b>             | <b>ليلي</b>   |
| <b>nutrient foramen</b>       | <b>الثقبة المغذية</b>  |                              | يحدث في الليل .   |
|                               | ثقبة في الفك السفلي أو الفك العلوي عند نهاية قناة مغذية .  | <b>nyctohemeral</b>          | <b>ليلي نهاري</b>   |
| <b>nutriment</b>              | <b>غذاء ، مادة مغذية</b>   |                              | متعلق ب أو يحدث في كل من الليل والنهار معاً .   |
|                               |  | <b>nyctophonia</b>           | <b>فقد الصوت النهاري</b>  |
|                               |  |                              | فقد الصوت أثناء النهار ، وعودته ليلاً .   |
|                               |  | <b>nylon</b>                 | <b>نايلون</b>   |
|                               |  |                              | مادة اصطناعية ، تصنع منها خيوط رفيعة ذات متانة ومرونة فائقتين ، وتستخدم في صناعة النسيج واللدائن .  |
|                               |  | <b>nylon bristle</b>         | <b>هَلب نايلون ، شعر من النايلون</b>  |
|                               |  | <b>nylon pin</b>             | <b>ديوس نايلون</b>  |
|                               |  | <b>nylon post</b>            | <b>وتد نايلون</b>   |
|                               |  | <b>nystatin</b>              | <b>نستاتين</b>  |
|                               |  |                              | مُضاد حيوي يستعمل في علاج العدوى الفموية وحول الفموية ، بسبب تأثيره على الفطريات التي تشتمل على المبيّضات البيض ( المبيّضات ) والموجودة غالباً في قنوات الجذر . |



|                              |   |
|------------------------------|---|
| O. = occlusal                | [مختصر] إطباقيّ ، طاحن  |
| O = oxygen                   | رمز الأكسجين<br>الرمز الكيميائي للأكسجين .  |
| O C = occlusocervical        | [مختصر] إطباقيّ عُنُقِيّ  |
| O G = occlusogingival        | [مختصر] إطباقيّ لثَوِيّ   |
| OI = oleum = oil             | زيت (لاتينية)<br>تستعمل في كتابة الوصفة الطبية .  |
| o.m. = omni mane             | كل صباح (لاتينية)<br>تستعمل في كتابة الوصفة الطبية .  |
| omn. bih = omni bihora       | كل ساعتين (لاتينية)<br>تستعمل في كتابة الوصفة الطبية .  |
| omn.hor = omni hora          | كل ساعة (لاتينية)<br>تستعمل في كتابة الوصفة الطبية .  |
| omn. noct = omni nocte       | كل ليلة (لاتينية)<br>تستعمل في كتابة الوصفة الطبية .  |
| oz. = ounce                  | رمز الأونصة<br>اختصار أوقية .   |
| obdormition                  | خَدْرٌ انضغاطيّ<br>الإحساس بالتخدير وتنميل العضو عند الضغط على العَصَب .  |
| obelion                      | السُّلَيْكِيّ<br>نقطة التقاء الدرّز السهمي وخط يصل بين الثقيبين الجداريين ، وهي نقطة قياس جمحمية . نقطة على الدرّز السهمي للتحف . |
| obese                        | بدين ، سمين ، زائد الوزن  |
| obesity                      | بدانة ، سمنة ، ضخامة ، كَدَن  |
| object                       | شيء ، مادة ، غرض<br>(في التصوير الشعاعي) : النسيج المصور شعاعياً ، مثل السن أو العظم .  |
| object - film distance = OFD | بعد الفلم عن الغرض<br>البعد بين الغرض المراد تصويره والفلم .  |
| obligatory                   | مُلزَم ، مُجْبِر  |
| oblique                      | منحرف ، مائل  |
| oblique collagen fibres      | الألياف الكولاجينية الغراء المنحرفة   |
| oblique facial cleft         | فَلْحٌ وُجْهِيٌّ مَائِلٌ  |
| oblique fibers               | الألياف المائلة<br>أي واحدة من الألياف الكولاجينية التي تكون حزمًا مائلة معًا   |

في الرباط حول السني ، تنغرس في الملاط ، وتمتد باتجاه إطباق في سنخ السن ، وتكون تقريباً ثلثي الألياف حول السنية .

|                                     |   |
|-------------------------------------|---|
| oblique group                       | المجموعة المنحرفة ، المجموعة المائلة<br>مجموعة الألياف المائلة في الرباط حول السني .  |
| oblique lateral projection          | تصوير جانبي مائل<br>الصور الشعاعية من خارج الفم التي تظهر الأسنان العلوية والأسنان السفلية بأقل تراكب على الجانب الآخر .  |
| oblique line                        | الخط المنحرف<br>خط سميك ، ينشأ باندماج جسم الفك السفلي الأفقي والتواء السنخي مع الشعبة الصاعدة للفك السفلي .  |
| oblique muscles                     | عضلات منحرفة ، عضلات مائلة<br>انظر عضلة منحرفة (Obliquus) .   |
| oblique occlusal projection         | تصوير إطباقيّ منحرف<br>تصوير شعاعي إطباقيّ ، حيث توجه الأشعة المركزية مائلة على الأسنان .   |
| oblique ridge                       | حَيْدٌ مَائِلٌ ، ارتفاع حَرْفٌ ، مائل معترض<br>ارتفاع أو حيد مينائي يصل الحدية الأمامية الداخلية أو الحدية اللسانية الإنسية على الأسطح الإطباقية لكل الأرحاء العلوية مع الحدية الوحشية الشدية . |
| oblique surface                     | سطح مائل<br>1- انسداد ، إغلاق<br>2- زوال ، محو ، طمس ، إلغاء  |
| obliteration                        | 1- انسداد ، إغلاق<br>2- زوال ، محو ، طمس ، إلغاء  |
| oblong                              | مستطيل  |
| oblongata                           | مستطيل  |
| oblongata, medulla                  | البَصَلَّة ، النخاع المستطيل  |
| observation                         | مشاهدة ، ملاحظة ، مراقبة ، إشراف  |
| obsessive                           | مُوسَس ، مذهبول مذهبول  |
| obsessive compulsive disorder = OCD | مرض الوسواس القهري  |

اضطراب نفسي يتميز بتسلط أفكار أو مشاعر مقلقة قد تكون مصحوبة بأفعال قهرية مما قد يسبب ألماً أو أذى أو خطراً على المريض . أكثر الأعمال القهرية شيوعاً هي : تنظيف الشيء مراراً وتكراراً ، وإعادة فحص الشيء ولعدة مرات . الأطفال الذين يعانون من الوسواس القهري يتصرفون عادة تصرفات غريبة ، مثل تفريش الأسنان بكثرة مما يؤدي إلى تضرر اللثة أو الأسنان أو الغشاء المخاطي للفم ، ويعاني آخرون من زيادة

إفراز اللعاب ، مما يؤدي إلى تخلصهم منه بالبصاق ، وفي السنوات الأخيرة اقترنت فكرة البصاق بفكرة التخلص من الفيروس المسبب للإيدز (AIDS) من الفم .

1- قديم أهمل استعماله ، متروك ، مهجور  
2- ضامر

انسداد ، انغلاق  
انسداد حنجري  
انسداد جزئي

يُبلد الاحساس ، خامد ، كليل  
1- مُسكّن ، مُلطّف الألم  
2- مخفف حدّة الألم

أي عقار يُلطّف الألم أو أي مادة مخففة للألم مثل زيت القرنفل . ملطّف طبي أو مُخدر موضعي طبي .

يُسد ، يُغلق  
يدل على سد أو إغلاق فتحة .

سد ، غلق ، قفل ، ختم  
حشو أو سد فراغ مثل : سد قنوات الجذر .

سدادة ، حاجز ، ساد  
جهاز تعويضي نزوع يستخدم لسد فتحة مكتسبة أو فتحة خلقية كسد فلح حنك مفتوح ، أو تحقيق سد لهوي بلعومي ، من أجل البلع أو إخراج الصوت أو الاثنين معاً .

سدادة وجهية خدية ، سدادة وجهية شدقية  
جهاز يستخدم لسد فتحة في الخد تؤدي إلى التجويف الفموي .

سدادة فلح الحنك ، سدادة الحنك المشقوق  
سدادة ذات مفصل  
زاوية منفرجة

عمليات أبويجرس  
انظر قطع العظم بالشرط السهمي (Sagittalsplit osteotomy) وكذلك رأب الدهليز تحت المُخاطي (Mucous vestibuloplasty) .

(سابقة) قذالي ، قفوي  
قذالي ، قفوي  
متعلق بمؤخرة الرأس أو في اتجاه العظم القذالي .

إرساء قذالي  
الزاوية القذالية ، الزاوية القفوية

زاوية متكونة من التقاء النقطة اللامية ونقطة التواء القفوي الخارجي ونقطة الانحناء السهمي للعظم القفوي .

الشريان القذالي ، الشريان القفوي  
واحد من زوج من الفروع الملتوية التي تتفرع من الشرايين السباتية الظاهرة التي تتفرع إلى ستة أفرع ، وتغذي أجزاء من الرأس وفروة الرأس . كل نهاية جزء عند قمة الرأس يصاحبها عصب قذالي كبير .  
انظر قفوي (Occipitalis) .

العظم القذالي ، العظم القفوي  
عظم منفرد يكون الجزء الخلفي من الجمجمة ، محاط بالعظم الجداري والعظم الصدغي ، تمرر الثقبية العظمي الحبل الشوكي إلى الدماغ من قاعدة الجمجمة .

اللُقمة القذالية ، اللُقمة القفوية  
الحفرة القذالية  
الثقبية القذالية = الثقبية القذالية = الثقبية العظمي

فص قذالي ، فص قفوي  
عضلة القذالية ، العضلة القفوية  
عضلة تشد فروة الرأس للخلف ، انظر مدخل قفوي (Occipitalis) .

العصب القذالي ، العصب القفوي  
يغذي جلد الرأس . انظر جدول الأعصاب (Nerves) ، قفوي (Occipitalis) .

الناشزة القذالية ، حذبة قفوية  
مترسّة الرأس ذات السحب القذالي  
حزام رأسي حيث تكون قوة السحب في اتجاه الخلف ، هذا الجهاز يستخدم غطاء الرأس للتثبيت .

جيب قذالي ، جيب قفوي  
قنوات وريدية عديدة متصلة بين الجيب المستعرض والجيب السيني . انظر الجيب القذالي (Sinus occipitalis) .

عضلة قذالية ، عضلة قفوية  
التصاق الفهقة بالعظم القذالي  
(سابقة) قذالي ، قفوي  
تعني قفا ، قذال ؛ قذالي ، قفوي ، مؤخري .

قذالي أمامي ، قفوي أمامي  
قذالي قاعدي ، قفوي قاعدي  
متعلق بالقذال وقاعدة الجمجمة .

قذالي هامّي ، قفوي هامّي  
متعلق بالقذال واليافوخ .

|   |   |   |
|---|---|---|
| occipitocervical  | قَدَالِي رَقَبِيّ ، قَفْوِي رَقَبِيّ<br>متعلق بالقذال والعنق .  | إغلاق الفكين لتلامس الأسطح الإطباقية في الفك السفلي مع أسطح الأسنان المقابلة لها في الفك العلوي .   |
| occipitofacial  | قَدَالِي وَجْهِيّ ، قَفْوِي وَجْهِيّ<br>متعلق بالقذال والعظام الوجهية .   | غاز محبوس<br>الغاز الذائب في المعدن المنصهر حينما يتحرر أثناء تبريد المعدن وتصلبه حيث يسبب المسامية .   |
| occipitofrontal   | قَدَالِي جَبْهِيّ ، قَفْوِي جَبْهِيّ<br>متعلق بالعظم القَفْوِي والعظم الجبهي .  | مطبق ، موصلة<br>جهاز تنضيد الأسنان في البدلات السنية الجزئية والكاملة .   |
| occipitofrontal projection                              | تصوير قَدَالِي جَبْهِيّ ،<br>تصوير قَفْوِي جَبْهِيّ<br>طريقة تصوير إشعاعي لبيان الجمجمة والفكين في المستوى الإكليلي .   | أسطح إطباقية<br>أسطح الأسنان الطبيعية أو الأسنان الصناعية التي تنطبق مع أسطح الأسنان المقابلة لها .   |
| occipitofrontalis muscle =<br>muscles occipitofrontalis | العضلة القَدَالِيَّة الجَبْهِيَّة ،<br>العضلة القَفْوِيَّة الجَبْهِيَّة =<br>عضلة فروة الرأس<br>انظر مدخل العضلة القَدَالِيَّة الجَبْهِيَّة (Occipitofrontalis) .   | البعد العمودي الإطباقية<br>1 - طاحن<br>متعلق بأسطح الأسنان الطاحنة .<br>2- إطباقية  |
| occipitomastoid   | قَدَالِيّ حُشَائِيّ ، قَفْوِي حُشَائِيّ<br>متعلق بالعظم القَفْوِي والتواء الحشائي .   | متعلق بأسطح الأسنان الإطباقية المتقابلة ، أو الحتار الإطباقية أو الأسطح الماضغة للأسنان الخلفية .<br>انظر سطح إطباقية (Occlusal surface) .  |
| occipitomenal   | قَدَالِيّ ذَقْنِيّ ، قَفْوِي خَلْفِيّ<br>متعلق بالقذال والذقن ، مصطلح يستعمل خصيصاً للصور الشعاعية ، للدلالة على خط مستقيم مار خلال هاتين النقطةين .  | إحكام الإطباق ، ضبط<br>الإطباق ، تعديل الإطباق<br>occlusal adjustment = occlusal<br>correction = occlusal<br>equilibration<br>طريقة لإيجاد علاقة وظيفية بين الأسنان والأنسجة الداعمة لها عن طريق إعادة تشكيل أو السحل الانتقائي للأسطح الإطباقية للأسنان ، لتحسين التماس الإطباقية وإحكام إطباق الأسنان . |
| occipitomenal dimension                                 | البعد القَفْوِي الذَقْنِيّ  |   |
| occipitomenal projection<br>(standard)                  | تصوير قَدَالِيّ ذَقْنِيّ ،<br>تصوير قَفْوِي ذَقْنِيّ (قياسي)<br>طريقة تصوير شعاعي لإظهار العظام الوجهية وجيوب الفك العلوي ، وذلك بإمالة الخط الصماخي الحجاجي 45 درجة بالنسبة لمستوى الفلم وتوجيه الأشعة من خلال العظم القَدَالِيّ عمودياً على الفلم . | تحليل الإطباق ، دراسة الإطباق<br>دراسة لتمام الإطباقية للأسنان المتقابلة . الفحص المتسلسل للجهاز المضغّي مع الاهتمام الخاص بتأثير الإطباق على الأسنان وعلى الأنسجة المجاورة لها .   |
| occipitoparietal  | قَدَالِيّ جَدَارِيّ ، قَفْوِي جَدَارِيّ   | occlusal analysis   |
| occipitoposterior                                       | قَدَالِيّ خَلْفِيّ ، قَفْوِي خَلْفِيّ (مجيء جنيني)  | occlusal anatomy  |
| occipitospheoidal                                       | قَدَالِيّ وَتَدِيّ ، قَفْوِي وَتَدِيّ   | occlusal angle  |
| occipitotemporal  | قَدَالِيّ صُدْغِيّ ، قَفْوِي صُدْغِيّ<br>متعلق بالقذال والعظام الصدغية .  | occlusal balance  |
| occiput = occipita                                      | قَدَالٍ ، قَذَالٍ<br>الجزء الخلفي من الجمجمة أو الرأس .   | occlusal bite   |
| occludator = occluder                                   | مطبّق ، مفصلة<br>جهاز تنضيد الأسنان في الصفائح الجزئية والكاملة .   | occlusal bite rim   |
| occlude   | 1- يُطبّق ، يُغلق<br>2- يُطبّق الأسنان  | occlusal caries   |
|   |   | occlusal cavity   |
|   |   | حفرة الصنف الأول بحسب تصنيف بلاك (Black's classification) .   |
|   |   | occlusal contact  |
|   |   | تماس إطباقية ، تلامس إطباقية  |

|   |   |  |   |
|---|---|--|---|
| occlusal contact,deflective                           | تماس إطباقى منحرف   | occlusal indicating wax                      | شمع تعليم إطباقى  |
| occlusal contact ,initial                             | تماس إطباقى أولي  |  | شريط من الشمع ذي سماكة 30 ، يوضع فوق الأسطح الإطباقية للأسنان ، لتحديد النقط الإطباقية المبكرة .  |
| occlusal contact, interceptive                        | تماس إطباقى مُعْتَرِضٌ  | occlusal indicator wax                       | شمع تسجيل الإطباقى  |
| occlusal contact ,simultaneous                        | تماس إطباقى مُتَوَاقِت ،<br>تلامس إطباقى مُتَوَاقِت   |  | شمع يستخدم لتسجيل العلاقة الإطباقية بين الأسنان العلوية والأسنان السفلية .  |
| occlusal contouring                                   | تكيف الحوافى الإطباقية  | occlusal inlay                               | حشوة مصبوبة طاحنة ، تُرصِيعَةٌ طاحنيَّة   |
|   | سحل الشذوذات الإطباقية مثل الارتفاعات الحفافية غير المستوية ، والأسنان سيئة الوضع .   | occlusal interdigitation                     | تداخل الحدبات الإطباقية ،   |
| occlusal correction                                   | تصحيح الإطباق   |  | تشابك إطباقى  |
| occlusal curvature                                    | الانحناء الإطباقى   | occlusal interference                        | تداخل إطباقى  |
| occlusal curves                                       | منحنيات إطباقية ، انحناءات إطباقية  | occlusal load                                | حمل إطباقى ، تحميل إطباقى   |
| occlusal direction                                    | اتجاه إطباقى  |  | القوة الواقعة على الأسنان الخلفية أثناء مضغ الطعام .  |
| occlusal disfunction =<br>occlusal dysfunction        | اضطراب إطباقى   | occlusal lug                                 | سناد إطباقى ، مهماز إطباقى  |
|   | عدم الاتساق الإطباقى ،<br>فقد التوافق الإطباقى ، تخالف إطباقى   |  | انظر سناد إطباقى (Occlusal rest) .  |
| occlusal disharmony                                   |   | occlusal movements                           | حركات إطباقية   |
| occlusal edge   | حد إطباقى   | occlusal overlay appliance                   | طبقة مغطيه للسطح الإطباقى   |
| occlusal embrasure                                    | دحيلة إطباقية   |  | جهاز ذو شعبة تغطي السطح الإطباقى أو الحد القاطع للأسنان أو اللثين .   |
| occlusal equilibration                                | موازنة إطباقية  | occlusal pad                                 | وسادة طاحنة ، وسادة إطباقية   |
|   | إعادة توازن الإطباق الطبيعى بواسطة السحل الانتقائى .  |  | نسيج لثوى يغطي السطح الطاحن للسن .  |
| occlusal face height =<br>occlusal vertical dimension | البعد الأطباقى للوجه =<br>البعد العمودى الإطباقى  | occlusal path                                | مسار إطباقى   |
| occlusal film   | فلم إطباقى  |  | مسار حركة أحد الأسطح الإطباقية بالنسبة لسطح إطباقى آخر .  |
|   | فلم تصوير إشعاعى ، أبعاد 57×76 ملم ، يمكن استعماله داخل الفم أو خارج الفم ؛ يُفَضَّلُ أن يحفظ فى محفظة الفلم ذات الغطاء المكتف . يوضع فى المستوى الإطباقى على الأسطح الإطباقية للأسنان لإجراء صورة شعاعية إطباقية بتوجيه الأشعة من أسفل الفك السفلى . | occlusal plane =<br>plane of occlusion       | مستوى إطباقى = مستوى الإطباق  |
| occlusal form   | شكل إطباقى ، تكوين إطباقى   |  | خط وهمي مماس للحدود القاطعة للقواطع العلوية ، وقمم حدبات الأسنان الخلفية .  |
|   | شكل الأسطح الإطباقية لسن أو صف من الأسنان أو أي أسنان .   | occlusal plane guide                         | دليل المستوى الإطباقى   |
| occlusal function                                     | الوظيفة الإطباقية ، وظيفة الطحن   |  | جهاز يستعمل لتحديد المستوى الإطباقى أثناء تصنيع البدلة السنية .   |
| occlusal guard  | حماء الإطباق ، واق إطباقى   | occlusal position                            | وضعية إطباقية   |
|   | طبقة تستخدم لمنع انسحال الأسنان . انظر واق ليلي (Night guard) .   | occlusal prematurities                       | نقاط إطباق مبكر   |
| occlusal guide  | دليل إطباقى   |  | تماس للأسنان قبل الأوان يعيق حركة الفك السفلى .   |
| occlusal harmony                                      | توافق إطباقى  | occlusal prominence                          | بُروز إطباقى  |
|   | علاقة إطباقية متوازنة صحية بين الأسنان والأنسجة الداعمة لها والآلية العضلية العصبية المصاحبة ومفصلي الفك الصدغى .   | occlusal radiograph =<br>occlusal projection | صورة شعاعية إطباقية =<br>صورة إطباقية   |
|   |   |  | صورة شعاعية داخل الفم ؛ يوضع الفلم على الأسطح الإطباقية ، أو المستوى الإطباقى للأسنان لإحدى القوسين السنتين ؛ تظهر علاقة الأسنان بالنسبة للأنسجة التحتية فى التواء السنخي مثل الأكياس والخراجات . |



**occlusal recontouring** ، إعادة صَبَط الحواف الإطباقية ، إعادة التَّكْنِيفُ الإطباقِيّ  
إعادة تشكيل للسطح الإطباقِيّ لسن طبيعية أو صناعية .

**occlusal registration** تَسْجِيلُ الأَطْباقِ  
تسجيل العلاقة الفكّية ، عادة بواسطة حافة إطباقية من شمع مُلَبَّن بالحرارة لنقل تلك العلاقة عند عمل التعويضات السنيّة الدائمة أو المؤقتة .

**occlusal rehabilitation** تأهيلُ إطباقِيّ ، إعادة بناء الإطباق  
تعديل العلاقة الإطباقية بواسطة سَحْلُ تيجان الأسنان ، والحشوات المصبوبة ، والتيجان والجسور الصناعية . لتحسين التناسق الوظيفي للأسنان والعضلات الفكّية المحيطة .

**occlusal relation** علاقة إطباقية

**occlusal relationship** علاقة إطباقية  
العلاقة بين الأسنان السفلية والأسنان العلوية في وضع متلامس إطباقِيّ محدد .

**occlusal rim = bite block** عضة الشمع ، حافة إطباقية

**occlusal rest** سنادة إطباقية ، مهماز طاحن  
ضمة تستند فوق السطح الإطباقِيّ لبعض الأسنان ، للحفاظ على المستوى الإطباقِيّ للجهاز التعويضي . تُسمّى أيضاً : سناد طاحن (Occlusal lug) .

**occlusal rest angle** زاوية السناد الإطباقِيّ  
الزاوية المتكونة بواسطة السناد الإطباقِيّ مع الوصلة الصغرى العمودية ، تُسمّى أيضاً زاوية السناد (Rest angle) .

**occlusal rest preparation** تحضِيرُ للسنادة الطاحنية

**occlusal restoration** حشوة طاحنية ، حشوة إطباقية

**occlusal rim** حافة إطباقية  
سطح إطباقِيّ مكوّن من مادة يمكن تشكيلها ، مثل الشمع ، تثبت على قاعدة جهاز سني مؤقت أو دائم ، لتسجيل العلاقة الفكّية ولتحديد مواضع الأسنان . كان يطلق عليها سابقاً : عضة الشمع (Bite block) أو عضة الحواف (Bite rim) .

**occlusal spillway** دَحِيلَة إطباقية  
مجرى طبيعي يعبر حافة الحدة أو الارتفاع الحفافي للسن .

**occlusal splint =** جبيرة إطباقية ، مستوى رفع العضة =

**occlusal overlay appliance** طبقة تغطّي السطح الإطباقِيّ  
الجبيرة الإطباقية هي وسيلة تشخيصية وعلاجية للمرضى الذين يعانون من اضطرابات وظيفية في الجهاز الماضغ بسبب الانزياح الأمامي للقرص المفصلي الذي يؤدي إلى الاختلال الداخلي للمفصل الفكّي الصدغي ، ويصاحبه ألم في المفصل وطقطة مفصليّة عند حركة فتح وغلق الفك

السفلي . تستخدم الجبيرة الإطباقية لفرض وضعية فراغية جديدة لتسمح للقرص المفصلي باسترجاع علاقته الصحيحة ووضعيته الفيزيولوجية بالنسبة للقمة الفك السفلي ، وتكون الجبيرة الإطباقية في شكل صفيحة أكريليك تغطّي السطح الإطباقِيّ بشكل كامل أو جزئي في القوس السنية العلوية أو السفلية ، وتستخدم لفترة زمنية معينة منفردة أو مصاحبة لإجراءات علاجية أخرى .

**occlusal stent** مركب الطّبعُ الإطباقِيّ ، دعامة إطباقية

**occlusal stress** إجهاد إطباقِيّ

**occlusal surface** سطح طاحن ، سطح إطباقِيّ  
أسطح الأرحاء التي تكون في وضع إطباق طبيعي مع الأسطح المماثلة لها في الأسنان المقابلة ؛ سطح الأسنان الخلفية المكوّن من الارتفاعات الحدية والارتفاعات المينائية ، والخطوط التطورية والانخفاضات التي تحدها من الجهة الإنسية والجهة الوحشية الارتفاعات الحفافية الإنسية والوحشية ، وتحدها من الجهة الخدية واللسانية الارتفاعات الحفافية الخدية واللسانية . يُسمّى أيضاً السطح الماضغ (Masticatory surface) .

**occlusal table** اللوحةُ الإطباقية ، مستوى إطباقِيّ  
عرض السطح الإطباقِيّ للسن ، أي المساحة الكلية للسطح الإطباقِيّ للأسنان الطبيعية أو الأسنان الصناعية .

**occlusal trauma = occlusal traumatism** رضح إطباقِيّ  
رضح للأسنان أو للأنسجة المحيطة بها ناتج عن الأسنان المقابلة لها بسبب سوء إطباق إجهادي يشتمل على الرضح ، واختلال وظيفة المفصل الفكّي الصدغي وصريف الأسنان ويتميز عادة بتقليل الأسنان من الدرجة الأولى والدرجة الثانية .

**occlusal trauma, primary** رضح إطباقِيّ أولي  
إصابة الأنسجة الداعمة للأسنان بسبب قوى إطباقية زائدة غير طبيعية على سن أو مجموعة أسنان ، وتتميز إكلينيكيّاً بتقليل السن .

**occlusal trauma,secondary** رضح إطباقِيّ ثان  
إصابة الجهاز الرابط أي الأنسجة الداعمة للأسنان بسبب قوى إطباقية طبيعية قديمة ، أصبحت رضية نتيجة لضعف النسيج الداعم للأسنان .

**occlusal vertical dimension** البعد العمودي الإطباقِيّ  
أي بعد عمودي ، حينما تكون الأسنان أو الحتار الإطباقِيّ في حالة الإطباق . قد يستخدم مقياس ويليس (Willis gauge) ، لتسجيل هذه القياسات ولكنه يكون معرضاً لعدم الدقة لأنه يستند على الأنسجة الرخوة .

occlusal wafer رُقاقة إطباقية  
occlusal wall جدار طاحن  
occlusal x-ray صورة شعاعية إطباقية  
صورة شعاعية داخل الفم حيث يُمسك الفلم الشعاعي بين الأسنان في وضع العض .  
occlusally approaching clasp مشبكية متقاربة إطباقياً  
occlusion إطباق  
1 - العلاقة الحركية والساكنة بين كل مكونات الجهاز الماضغ  
2 - تلامس الأسنان العلوية والأسنان السفلية في أي وضع للفك السفلي .  
3 - عملية إغلاق أو إطباق الفك السفلي مع الفك العلوي  
4 - أي تلامس بين الأسطح الإطباقية للأسنان في الأقواس المتقابلة .  
5 - العلاقة الساكنة بين الأسنان العلوية والأسنان السفلية أثناء أقصى تداخل للحدبات .  
occlusion, abnormal إطباق شاذ (سوء الإطباق)  
occlusion, anatomical إطباق تشريحي  
occlusion, aquired centric إطباق مركزي مكتسب  
علاقة الأسنان العلوية والأسنان السفلية ، في وضع الإطباق الاعتيادي أو الإغلاق الاعتيادي .  
occlusion,balanced إطباق متوازن  
1 - التلامس المتزامن للأسنان العلوية والأسنان السفلية اليمنى واليسرى في المناطق الإطباقية الأمامية والخلفية في الأوضاع المركزية . واللامركزية ضمن المجال الوظيفي أي طحن الطعام والبلع .  
2 - (في طب الأسنان التعويضي) : الإطباق المتوازن (أي التلامس المتزامن لكل مناطق الأسطح الإطباقية) يكون ضرورياً بشكل خاص في البدلات السنية الكاملة للحد من ميل أو دوران قواعد البدلات السنية بالنسبة للبنية الداعمة لهما .  
occlusion, balancing إطباق متوازن  
الإطباق حينما يتحرك الفك السفلي مبتعداً عن من الجانب الإطباقية في حركة انزلاقية جانبية ، وإذا وجدت أي تلامسات إطباقية تكون بين الحدبات الداعمة  
occlusion,bilateral balanced إطباق متوازن ثنائي الجانب  
occlusion, centric = central إطباق مركزي = إطباق ذو  
occlusion = intercusp al occlusion تداخل حديبي  
وضع الإطباق المركزي للأسطح الإطباقية للأسنان السفلية مقابل الأسطح الإطباقية للأسنان العلوية . أقصى تداخل حديبي (إطباقية) في علاقة حذبة بحفرة للأسنان العلوية مع

الأسنان السفلية . قد تكون هذه العلاقة متوافقة أو متطابقة مع العلاقة المركزية وقد لا تكون متوافقة معها .  
occlusion,central = centric occlusion إطباق مركزي  
occlusion, centric إطباق مركزي  
occlusion,components of مكونات الإطباق  
العناصر المختلفة التي تتدخل في الإطباق مثل المفصل الفكي الصدغي ، والعضلات والأعصاب المصاحبة ، والأسنان ، والبنية الداعمة للبدلة السنية .  
occlusion , convenience إطباق ملائم  
occlusion,corrected إطباق مُصحح  
occlusion, cuspid - guided إطباق ذو دليل نابي  
occlusion,disharmony إطباق متخالف ، إطباق مُتنافر  
occlusion,distal إطباق وُحشي  
مصطلح يشير إلى وضع السن وحشياً بالنسبة إلى الوضع الطبيعي في الإطباق .  
occlusion,eccentric إطباق لا مركزي  
أي إطباق جانبي أو إطباق متقدم «بارز» أو إطباق مُتقهقر عدا الإطباق المركزي أو العلاقة المركزية .  
حالة لا تسمح لأسنان الفك السفلي بالانغلاق في الإطباق العادي أو في الإطباق المألوف حتى التداخل الحديبي الأقصى ، بسبب حركة الفك السفلي العادية أو التلامس المبكر للأسنان .  
occlusion,edge-to-edge إطباق الحافة بالحافة  
إطباق تكون فيه الأسنان الأمامية المتقابلة متلامسة بطول حدودها القاطعة حينما تكون الأسنان في إطباق مركزي .  
occlusion ,end-to-end إطباق النّهاية بالنّهاية  
occlusion,functional إطباق وظيفي  
إطباق أو تلامس الأسنان العلوية والأسنان السفلية أثناء طحن الطعام أو البلع .  
occlusion,gliding إطباق انزلاقي  
مصطلح يستعمل لوصف الإطباق أو تلامس الأسنان أثناء حركة الأسنان بديل لمصطلح تمفصل (Articulation) .  
occlusion,habitual إطباق مُعتاد ، إطباق مألوف  
occlusion,ideal إطباق مثالي  
إطباق تنطبق فيه كل سن ، ما عدا القواطع المركزية السفلية والرحى الثالثة العلوية مع سنين من القوس السنية المقابلة ، ويعتمد على شكل الأسنان غير المتأكلة .  
occlusion,intercusp al إطباق حديبي التداخل  
العلاقة بين الأقواس السنية العلوية والسفلية حينما تنطبق الأسنان في علاقة تراجعية للفك السفلي .

|                                    |   |                                       |  |
|------------------------------------|---|---------------------------------------|--|
| occlusion,labial                   | إطباقٌ شفويٌّ   | occlusion,plane of = occlusal plane = | مستوى الإطباق =  |
|                                    | مصطلح للدلالة على وضع القاطع أو الناب حينما يكون في وضع شفوي بالنسبة إلى خط الإطباق .   |                                       | المستوى الإطباقى   |
| occlusion,lateral                  | إطباق جانبي ، إطباق وحشيٌّ  |                                       | سطح وهمي ، يتعلق تشريحياً بالجمجمة ، وهو السطح الذي يلامس الحواف القاطعة للقواطع وحَدَبَات الأَسْطَح الإطباقية للأسنان الخلفية . ليس مستويًا بالمعنى الحقيقي للكلمة ولكنه يمثل متوسط منحنى السطح . |
| occlusion ,line of                 | خط الإطباق  | occlusion,posterior                   | إطباقٌ خلفيٌّ  |
|                                    | انتظام الأسطح الإطباقية للأسنان في المستوى الأفقي انظر مستوى الأَطْباق (Occlusal plane) .   |                                       | إطباق الأسنان السفلية في وضع خلفي بالنسبة إلى العلاقة الطبيعية مع الأسنان العلوية .  |
|                                    | مصطلح استخدمه أنجل (Angle) للدلالة على الخط الذي يصل مناطق التماس أو المناطق الإطباقية للأسنان حينما تنطبق في إطباق طبيعي .   | occlusion,protrusive                  | إطباقٌ مُتبارزٌ ، إطباقٌ إنسيٌّ  |
| occlusion,lingual                  | إطباقٌ لسانيٌّ  |                                       | الإطباق في حالة تقدُّم الفك السفلي للأمام .  |
|                                    | وضع السن عندما تقع في الجهة اللسانية بالنسبة إلى خط الإطباق .   | occlusion,rest                        | إطباقٌ الرَّاحَة   |
| occlusion,mechanically balanced    | إطباقٌ متوازنٌ ميكانيكياً   | occlusion,retusive                    | إطباقٌ مُترَاجعٌ ، إطباقٌ وَحْشيٌّ   |
|                                    | إطباق متوازن بغض النظر عن الاعتبارات الفيزيولوجية ، كما في المطبق .   |                                       | الإطباق في حالة تقهقر الفك السفلي .  |
| occlusion,mesial                   | إطباقٌ إنسيٌّ   | occlusion,rim                         | حافة الإطباق   |
|                                    | وضع السن عندما تقع في جهة إنسية بالنسبة إلى وضعها الطبيعي عند حصول الإطباق .  |                                       | بنية سنية اصطناعية وسطح إطباقى مثبت على قاعدة البدلة السنية المؤقتة أو الدائمة . تستخدم لتسجيل علاقة الفك العلوي مع الفك السفلي لترتيب وضع الأسنان . تسمى أيضاً عَضَّة الشمع (Bite-block) .        |
| occlusion,normal                   | إطباقٌ نظاميٌّ ، إطباقٌ طبيعيٌّ   | occlusion rim = occlusal rim =        | حافة الإطباق ،   |
|                                    | إطباقٌ يتضمن كل المتطلبات الوظيفية والجمالية ، ولكن قد تظهر فيه بعض الانحرافات السنية المنفردة . الإطباق الطبيعي يوجد حينما تكون الأسنان العلوية والسفلية ، جيدة التنضيد وحَدَبَات الأسنان الخلفية تنطبق في ميازيب الأسنان السفلية المقابلة لها ، والقواطع العلوية والسفلية تتلامس بأقل تراكب عند الإغلاق . | record rim                            | حافة إطباقية = حافة التسجيل  |
| occlusion,pathogenic               | إطباقٌ مُمْرَضٌ   |                                       | أسطح إطباقية تبنى على قواعد البدلات السنية المؤقتة أو الدائمة من أجل تسجيل العلاقة الفكية العلوية والسفلية وتنضيد الأسنان . انظر حافة إطباقية (Occlusal rim) .                                     |
|                                    | علاقة إطباقية ينتج عنها حدوث تغيرات مرضية في الأنسجة الداعمة .  | occlusion,spherical form of           | الشكل الكروي للإطباق   |
| occlusion,pathologic               | إطباقٌ مَرَضِيٌّ  |                                       | تنضيد أو ترتيب الأسنان بحيث تتطابق أسطحها الإطباقية مع كرة وهمية (قطرها عادة 8 بوصات) مركزها فوق مستوى الأسنان .   |
|                                    | أي إطباقٌ يسبب لمرض إطباقى .  | occlusion, stable                     | إطباقٌ مُستقرٌ ، إطباقٌ ثابتٌ  |
| occlusion,physiologic              | إطباقٌ فيزيولوجيٌّ ، إطباقٌ غريزيٌّ   | occlusion,symmetrical                 | إطباقٌ متناظرٌ   |
|                                    | إطباق متناسق مع وظائف الجهاز المضغى ، أي إطباق متناسق مع المفصل الفكي الصدغي ، والأنسجة الداعمة .   | occlusion,terminal                    | إطباقٌ انتهائيٌّ   |
| occlusion,physiologically balanced | إطباقٌ متوازنٌ فيزيولوجياً  |                                       | إطباقٌ مركزيٌّ في أقصى تداخل حديبي .   |
|                                    | إطباق متوازن متوافق مع وظيفة مفصلي الفك الصدغي والجهاز العضلي العَصَبِي .   | occlusion,traumatic                   | إطباقٌ رَضْحِيٌّ   |
|                                    |   |                                       | أي نوع من سوء الإطباق يسبب أذى للأسنان أو للأنسجة حول السنية .   |
|                                    |   |                                       | أي إطباق للأسنان يكون ضاراً بالأنسجة الفموية أو ما يجاورها ، الأسنان أو الأنسجة الداعمة السنية .   |
|                                    |   |                                       | انظر رَضْحُ إطباقِيٍّ (Occlusal trauma) .  |
|                                    |   | occlusion,traumatogenic               | إطباقٌ راضحٌ ، إطباقٌ رَضْحِيٌّ  |
|                                    |   |                                       | المنشأ   |

سوء إطباق قادر على إحداث إصابة للنسيج الفموي بسبب  
أذى للبنية الفموية .  
occlusion ,working إطباق شغّال ، إطباق عامل  
تلامس إطباق للأسنان المتقابلة على الجانب الذي يتحرك  
نحوه الفك السفلي .  
occlusive إطباق  
متعلق بالإطباق .  
occluso- (سابقة) الإطباق الطاحن ، إطباق  
occlusoapical = occlusogingival ذروي طاحن = لثوي طاحن  
occlusocervical عنقني إطباق ، عنقني طاحن  
متعلق بالسطح الإطباق وعنق السن .  
occlusogingival لثوي طاحن - إطباق لثوي  
occlusogingival distance مسافة لثوية إطباقية ، مسافة لثوية  
طاحنة ، بعد لثوي إطباق  
occlusomesial إنسي إطباق ، إنسي طاحن  
occlusomesial movement حركة إنسية إطباقية ،  
حركة إنسية طاحنة  
occlusometer = مقياس الإطباق = قانس الفعالية الفكي  
gnathodynamometer (مقياس قوة الفكين)  
أداة لقياس قوة إطباق الفكين .  
occupation وظيفة ، مهنة ، عمل  
occupational وظيفي ، مهني  
متعلق بما تسببه المهنة من أمراض ، قد تكون عضوية أو  
وظيفية .  
occupational diseases أمراض مهنية  
occupational exposure التعرض المهني  
occupational disease مرض مهني  
مرض عضوي أو وظيفي يحصل نتيجة لمهنة المريض .  
occupational stomatitis التهاب الفم الوظيفي  
octa-,octo-, octi- (سابقة) ثمان  
سابقة تعني ثمانية .  
octavalent = octivalent ثماني التكافؤ ، ثماني القيمة  
ocular عيني ، مقلي  
متعلق بالعين .  
ocular anomaly عيب عيني  
ocular hypertelorism فرط تباعد العينين  
تشوه في عظام الجمجمة والوجه ، يتميز بضخامة العظم  
الوتدي واتساع عرض جسر الأنف أو قصبه الأنف مما يؤدي  
إلى اتساع المسافة بين العينين .

oculi [sig. oculus] عيون ، أعين (جمع)  
oculo- (سابقة) عين ، مقلة  
oculofacial عيني وجهي ، بصري وجهي  
oculomotor محرك العين  
يشير إلى العضلات التي تتحكم في حركة العين .  
oculomotor nerve العصب المحرك للعين  
العصب القحفي الثالث الذي يعصب عضلات العين  
والجفن العلوي ، ويتحكم في حركة العضلات المحركة  
للعين . يُسمى أيضاً : العصب المحرك للعين (Nervus  
oculomotorius) ، أو العصب الثالث (Thrid nerve)  
(العصب المحرك للمقلة) .  
انظر مدخل محرك (Oculomotorius) .  
oculonasal عيني أنفي  
oculozygomatic عيني وجني  
o.d. = occlusodistal إطباق وحشي  
(لاحقة) سن ، سني  
-odont (سابقة) سن ، سني  
odont - , odonto - سابقة تعني سن أو أسنان .  
odontagra = toothache وجع السن ، ألم سني  
odontalgia = odontagra = ألم السن ،  
odontia = toothache phantom ألم السن الشبحية  
odontalgia = toothache phantom  
ألم بالأسنان يشعر به المريض في سن قد سبق قلعها .  
odontalgic نسبة لآلام الأسنان ، متعلق بالألم  
السني أو يتميز بالألم السني  
odontalgicum مسكن لألم السن  
odontalysia فحص الأسنان  
odontatrophia ضمور الأسنان ، ضمور السن  
odontectomy قلع السن ، استئصال الأسنان  
استئصال جراحي لإزالة جذور متبقية أو أسنان منطمرة أو  
أسنان بازغة جزئياً .  
odonterism = اصطكاك الأسنان ، صرير الأسنان ،  
teeth - chattering صريف الأسنان ، فققة الأسنان  
odontexesis تقليع الأسنان ، تنظيف الأسنان  
تنظيف الأسنان ، وخاصة بواسطة أداة تجريف ، وهو  
مصطلح قديم أهمل استعماله .  
odonthaemodia = odonthemodia فرط حس السن  
حساسية زائدة ومفرطة في الأسنان .  
odontarpage = toothache ألم السن ، وجع الأسنان

odonthyalus = tooth enamel ميناء السن  
مصطلح قديم متروك .

odontia شدوذ سنّي

odontia deformans تشوّه سنّي

odontia incrustans = dental calculus قَلْحُ سنّي  
ترسبات كلسية على الأسنان .

odontiasis إثغار ، بزوغ الأسنان  
بزوغ الأسنان ومايصاحبه من أعراض .

odontiater = dentist طبيب الأسنان

odontiatria = dentistry = طب الأسنان ، علاج الأسنان  
dental treatment

odontiatry متعلق بطب الأسنان ، علاج الأسنان

odontic سنّي  
متعلق بالأسنان .

odontinoid 1- سني الشكل  
يمثل في الشكل شكل السن .  
2- ورم سني  
ورم يحتوي على أنسجة السن .

odontitis = pulpitis التهاب لب السن  
(سابقة) سن ، أسنان ، odontic- ، odontia- ، odont-

odontoameloblastoma سني  
ورم أرومي مينائي سنّي  
ورم حميد نادر الحدوث ، يحتوي على العاج وميناء السن  
وخلايا ظاهرية سنّية المنشأ .

odontoamelosarcoma = ساركومة أرومية مينائية سنّية =  
ameloblastosarcoma ساركومة أرومية مينائية

odontoatlantal = atlantoaxial فائقي فّهقي = فّهقي محوري  
متعلق بالأطلس أو الفقرة الرقبية الأولى والسن .

odontoblast الأرومة السنّية (الخلية السنّية)  
1 - إحدى الخلايا الجرثومية التي تكوّن العاج .  
2 - إحدى الخلايا الأسطوانية في النسيج الضام الذي يحيط  
بلب السن ؛ وهي خلية خاصة توجد على محيط العصب  
السنّي وهي المسؤولة عن تكوين العاج .

odontoblast cell خلية الأرومة السنّية

odontoblastic layer طبقة الأرومة السنّية

odontoblastic processes = استطالات أرومة السن ،  
Tomes' fibers استطالات أرومة العاج = ألياف تومس  
استطالات هيولية للخلية أرومة العاج توجد في القنوات  
العاجية ، وهي المسؤولة عن تكوين العاج . مصطلح ألياف  
تومس (Tomes' fibres) لم يعد مستعملاً .

ورم أرومي سنّي  
ورم مكوّن من خلايا أرومات العاج .

odontobothrion سنخ سنّي  
التجويف العظمي الذي يشغله السن في الفك ، وهو  
مصطلح قديم أهمل استعماله .

odontobothritis التهاب السنخ السنّي  
التهاب سنخ السن ، وهو مصطلح قديم أهمل استعماله .

odontocele = alveolodental cyst قبيلة سنّية

odontoceramic نسبة للسن الخزفية  
متعلق بالأسنان الخزفية .

odontoceramotechny = تقنية صنع الأسنان الخزفية =  
dental ceramics خزف سني

odontochalix = cementum ملاط سنّي  
الطبقة المغطية لجذر السن .

odontochirurgic = odontochirurgical جراحي سنّي  
متعلق بجراحة الأسنان .

odontochirurgical نسبة للجراحة السنّية  
متعلق بالجراحة السنّية .

odontocia لين الأسنان ، تليّن الأسنان  
حالة تتميز بتلين الأسنان .

odontoclamis = dental operculum الوصاء السنّي  
(بنية تشريحية تغلق ما تحتها)  
حالة تكون السن البازغة منها مغطاة بنسيج لثوي يشبه الغطاء  
أو القلنسوة .

odontoclasia نقض السن  
عملية تآكل أو امتصاص السن .

odontoclast ناقضة السن  
إحدى الخلايا متعددة النوى ، التي توجد بين الأسنان اللبنية  
والأسنان الدائمة وتشترك في عملية امتصاص الجذور  
اللبنية ، والامتصاص المرضي لجذور السن الدائمة وهي نوع  
من الخلايا ناقضات العظم ؛ خلية ترتبط بعملية تآكل الجذر .

odontoclastoma = internal ورم ناقضات السن =  
tooth resorption امتصاص السن الداخلي

odontocnesis حكة لثوية ، حس لثوي أكّال ، هرّش اللثة  
الإحساس بحكة في اللثة .

odontocyte خلية سنّية

odontodynia = odontalgia ألم السن ، وجع السن ، ضراس

toothache

odontodysplasia خلل تنسج السن

اضطراب موضعي في تكوّن السن يصيب غالباً الأسنان الأمامية العلوية في ناحية واحدة من الخط المنصف للفك . قد تشاهد دلائل تكلس في لب السن وميناء السن ولكنها قليلة أو غير موجودة . تُسمى الأسنان المصابة بهذه الحالة أسنان صدفية ، أسنان قشرية (Shell teeth) ، أسنان باهتة ، أسنان شبحية (Ghost teeth) .

**odontogen** 1 - مولّد عاج الأسنان  
2- مُكوّن الأسنان

**odontogenesis = odontogeny =** تكوّن الأسنان = تكوّن  
**dentinogenesis** عاج السن

**odontogenesis imperfecta =** تكوّن العجاج المعيب ،  
**dentinogenesis imperfecta** التكوّن السنّي الناقص

**odontogenic** 1 - سنّي المنشأ  
2 - ينشأ من جرثومة السن  
متولد من السن أو جرثومة السن . متعلق بنشأة ونمو الأسنان .

**odontogenic connective tissue** نسيج ضام سنّي المنشأ

**odontogenic cyst** كيسة سنّية المنشأ ، كيسة مكونات السن  
انظر تحت كيس (Cyst) .

**odontogenic epithelium** الظهارة المكونة للسن ،  
ظهارة سنّية المنشأ

**odontogenic fibres** ألياف مُكوّنة للسنّ ، ألياف سنّية المنشأ  
ألياف تكوّن طبقة النسيج الضام المحيطة بالللب .

**odontogenic fibroma** ورم ليفي سنّي المنشأ  
ورم حميد في الفك ينشأ من الجزء الجنيني من جرثومة السن ، أو الجريب السنّي أو الحليمة السنّية ، أو من الغشاء حول السنّي .

**odontogenic fibrosarcoma** ساركومة ليفيّة سنّية المنشأ  
ورم خبيث في الفك ينشأ في الجزء الميزانثيمي بالسن أو جرثومة السن .

**odontogenic keratocyst** كيسة كيراتينية سنّية المنشأ  
كيس تطوري ينشأ من النسيج الظهاري سنّي المنشأ .

**odontogenic mesenchymal tissue** نسيج متوسط سنّي  
المنشأ

**odontogenic myxofibroma** ورم ليفي مخاطي سنّي المنشأ

**odontogenic myxoma** ورم مخاطي سنّي المنشأ  
ورم نادر الحدوث للفك قد ينشأ من نسيج اللحمية المتوسطة لبرعم السن .

**odontogenic tissue** نسيج مُكوّن للسن

**odontogenic tumour** ورم سنّي المنشأ  
لكل الأنواع المختلفة من الورم سنّي المنشأ ، انظر تحت ورم (Tumor) .

**odontogenic tumour, =** ورم ذو منشأ سنّي ظهاري متكلس =  
**calcifying epitheial = pinborg's tumour** ورم بينبورج  
**odontogenous** سنّي المنشأ

**odontogeny** تكوّن السنّ ، تكوّن العجاج  
نشأة وتطور العجاج والسن .

**odontoglyph = dental scaler** مجرّفة سنّية ، مكحّطة سنّية  
أداة لإزالة العجاج المتسوس والرواسب الجيرية عن سطوح الأسنان . مصطلح قديم أهمل استعماله .

**odontogram** مُخطّط الأسنان ، سجّل الأسنان  
تسجيل بواسطة المصور السنّي أو مخطاط (Odontograph)  
الأسنان لصورة السطوح الطاحنة والقاطعة للأسنان المؤقّطة والدائمة المطبوعة على بطاقة الفحص .

**odontograph** مخطّط سنّي ، مصوّر سنّي ، مخطاط الأسنان  
أداة أو جهاز لتسجيل أي شذوذات على الأسطح الطاحنة للأسنان .

**odontography** 1 - وصف الأسنان التشريحي  
2 - تخطيط الأسنان ، تسجيل الأسنان  
باستعمال مخطاط الأسنان .

**odontohyperaesthesia =** فرط حسّ الأسنان  
**odontohyperesthesia**

**odontoiatria = odontiatria =** علاج الأسنان ، طب الأسنان  
**dentistry**

**odontoid** سنّي الشكّل ، نظير السن ، شبيه السن

**odontoid process** النتاء السنّي الشكّل

**odontoid vertebra** الفقرة المُسنّنة (المحور)  
انظر محور ، فقرة رقبية ثنائية (Axis) .

**odontolith = dental calculus** 1 - قَلح سنّي  
2 - حصاة سنّية  
ترسبات جيرية على الأسنان .

**odontolithiasis** رواسب قَلحية ، قَلح الأسنان  
تراكم الترسبات الجيرية على الأسنان .

**odontologist = stomatologist =** جراح أسنان ، طبيب أسنان  
**dentist**

مصطلح يستخدم عادة كمرادف لطبيب الأسنان .

**odontology** مبحث طب الأسنان ، علم طب الأسنان  
علم التشريح ، والفيزيولوجيا وعلم الأمراض ، وعلاج أمراض وصحة الأسنان والأنسجة الداعمة . فرع من فروع

|  |   |
|--|---|
| العلوم الطبية الذي يختص بدراسة بنية الأسنان والفكين ،<br>والدراسة العلمية للأمراض الخاصة بها . يستعمل عادة<br>كمرادف لطب الأسنان . | كتلة شاذة من نسيج سني متكلس ، مثال : ورم وسوء تكون<br>ينشأ من أنسجة سنية مثل الورم المينائي . |
| odontoloxia  | odontome, complex composite   |
| odontology = odontoloxia   | odontomere  |
| odontolysis  | odontonecrosis  |
| odontoma = odontome  | odontoneuralgia   |
| odontoma,ameloblastic  | odontoperiosteum = periodontium   |
| odontoma,complex   | odontophobia  |
| odontoma,complex composite   | odontophore   |
| odontoma,composite = compound odontoma   | odontoplast = odontoblast   |
| odontoma,cystic  | odontoplasty  |
| odontoma ,dilated  | odontoplerosis  |
| odontoma,gestant = dens in dente   | odontoprisis = bruxism  |
| odontoma,invaginated = dens in dente   | odontoptosis  |
| odontome = odontoma  | odontoradiograph  |

|                                       |   |   |
|---------------------------------------|---|---|
| odontoradiography                     | تصوير شعاعيّ سنّيّ ، تصوير الأسنان بالأشعة  | الإطباقية) بعد البزوع بفترة قصيرة لمنع حدوث تسوس سني متوقع في المستقبل .  |
| odontorrhagia                         | نزف قلع السن ، نزف سنخي<br>نزف بعد قلع السن .   | odontotripsis انسحال الأسنان (الفيزيولوجي)  |
| odontorthrosis = orthodontics         | مبحث تقويم الأسنان ، علم تقويم الأسنان  | odontotrypy ثقب السن ، فتح السن<br>حفر السن من أجل ثقب حجرة اللب لتصريف الصديد من داخل حجرة اللب .  |
| odontosarcoma                         | ساركومة سنّية   | odor = odour رائحة  |
| odontosarcoma, ameloblastic           | ساركومة أروميّة مينائيّة سنّية ورمّ خبيث نادر الحدوث ، مماثل في تركيبه لورم مصوّرات المينا الليفي ولكنه يحتوي على آثار من العاج والمينا . | odor,bad رائحة كريهة  |
| odontoschisis                         | انشطار السن ، انشقاق السنّ<br>انفلاق السن أو الأسنان .  | odoriferous عطريّ   |
| odontoschism                          | انشقاق السن ، شرخ السن<br>شق أو شرخ طولاني في السن .  | odyn- (سابقة) ألم   |
| odontoscope                           | 1 - مرآة سنّية<br>مرآة فم سنّية وهي أداة لفحص أسطح الأسنان .<br>2 - منظار الأسنان<br>أداة تشتمل على عدسة مكبّرة تستخدم لفحص أسطح السن .   | odyn- سابقه تعني ألم أو وجع مستمر .<br>- odyinia لاحقاً تعني ألم ، وجع ، ألم مستمر لاحقاً تعني ألم ، وجع مستمر .  |
| odontoscopy                           | تنظير الأسنان ، بصمة الأسنان<br>تسجيل الإطباق في الفم ، ويستخدم لغرض التحقق الإطباقي .  | odynolysis تسكين الألم ، تخفيف الألم ، إزالة الألم  |
| odontoseisis                          | تقلُّل الأسنان  | odynophagia = odynophasia بلع مؤلم<br>ألم بسبب البلع .  |
| odontosis = dentition                 | 1 - نمو الأسنان<br>2 - بزوغ الأسنان ، إثغار ، تسنن  | odynophasia = odynphagia بلع مؤلم ، ازدراد مؤلم<br>odynophobia رهبة الألم ، رهاب الألم<br>الخوف من الألم المرضي .   |
| odontosteophyte                       | ورمّ عظمي سنّي ، ورمّ السن العظمي<br>ورمّ عظمي يوجد على سطح السن .  | oedema = edema وذميّ ، وذمة<br>تجمّع غير طبيعي للسوائل في أنسجة الجسم ، مسبباً لانتفاخ أو تضخم الجزء المصاب ، قد يكون نتيجة لانسداد الوريد ، أو بعض أمراض القلب ، أو الالتهاب أو التفاعلات التحسّاسية . |
| odontosteresis                        | فقد الأسنان ، تساقط الأسنان   | oedema,angioneurotic وذمة عصبيّة وعائيّة<br>تورم محدد غير مؤلم ، شائع الحدوث في الشفاه ، واللسان ، والحدين أو جفون العين ، بسبب تجمع سريع للسائل نتيجة زيادة نفوذية الأوعية الدموية الموضعية .          |
| odontosynerismus = tecth - chattering | اصطكاك الأسنان  | oedema, laryngeal وذمة حنجريّة  |
| odontotechny = dentistry              | طب الأسنان<br>التطبيقات التقنية لطب الأسنان .   | oedematous متورم ، وذميّ<br>متعلق بالوذمة أو مصاب بها .   |
| odontothea = tooth follicle           | قرب السنّ   | oesophageal المريّ  |
| odontotherapy                         | معالجة الأسنان ، المداوة السنّية<br>علاج الأمراض السنّية .  | oesophagitis التهاب المريّ  |
| odontotomy                            | بضع السنّ<br>عملية سريرية لقطع النسيج السنّي ، عادة تجرى على تاج السن ، بغرض ترميم السن .   | oesophagosalivary reflex المنعكس المريّ اللعابي<br>زيادة إفراز اللعاب نتيجة لتنبه المريّ ، وقد يسمى : منعكس روجر (Roger's reflex) .   |
| odontotomy, prophylatic               | اتقاء بالبضع السنّي<br>مصطلح لحفر وترميم عيب شكلي (مثل الشقوق والوهاد   | oesophagus المريّ<br>أنبوب عضلي غشائي يمتد بين البلعوم والمعدة ، طوله حوالي   |



25 سنتيمتر ويمر خلف القصبة الهوائية والقلب والرئتين وينقل الطعام والسوائل من البلعوم إلى المعدة .

OFD = object - to - film distance [مختصر] المسافة بين الفلم والغرض  
بعد الفلم عن الغرض .

off - angle خارج الزاوية

office 1 - عيادة  
2 - مكتب

office ,dental عيادة سننية

OHI = oral health index دليل الصحة الفموية

ohm أوم  
وحدة المقاومة الكهربائية الدولية .

- oid (لاحقة) شبه ، شبيه ، على شكل  
لاحقة تعني مثل ، شبه .

Oidiomycosis داء الفطور الخيطية

Oidium الفطرية البيضاء

Oidium albicans = candida albicans المبيضة البيضاء (فطريات)

Oil زيت

سائل لا يمتزج بالماء ، ويكون عادة أخف منه ، ويذوب في الإثير ، وقد يشتق من الشحوم أو من الكيماويات ، وهو قابل للاحتراق . تنقسم الزيوت إلى زيوت حيوانية ، وزيوت نباتية ، وزيوت طيارة ، وزيوت معدنية .

oil of cajuput زيت كاجبوت ، زيت البلقاء  
زيت يقطر من عصارة (Sap) (سائل يجري في أوعية النبات حاملاً الماء والغذاء) شجرة الكاجبوت (Cajuput tree) الموجودة في أستراليا والمالايو . يستعمل في طب الأسنان كمذيب للكوتابركا .

oil of cloves = clove oil زيت القرنفل  
زيت يحتوي على 85% - 90% من اليوجينول يقطر من القرنفل وهو مسكن وملطف ، ومطهر ، ومزيل للروائح الكريهة ، ويختزل نترات الفضة إلى فضة سوداء مرة ونصف 1.5 مؤكسدة .

oil of eucalyptus زيت يوكالبتوس (الكافور)  
زيت من الصمغ الأسترالي أو شجر الكافور .

oil ,volatile زيت طيار

ointment مرهم  
مادة دهنية شبه صلبة ، تستعمل في الأدوية الموضعية للاستعمال الخارجي .

1- قديم

2- مُسن ، شيخ  
سن الشيخوخة

old age سن الشيخوخة

old technique تقنية قديمة ، أسلوب قديم ، طريقة قديمة

old theory نظرية قديمة

oleum = ol. = oil زيت (لاتينية)  
يستعمل في كتابة الوصفة الطبية ، واختصارها ol.

olfaction الشم ، حاسة الشم

olfactory شمّي  
متعلق بحاسة الشم .

olfactory foramen الثقب الشمّي  
واحدة من العديد من الثقوب في الصفيحة المصفوية للعظم الغربالي .

olfactory nerve العصب الشمّي  
العصب القحفي الأول ، يغذي المخاطية الشمية التي تختص بحاسة الشم .

olfactory neuroblastoma ورم أرومات العصب الشمّي

olig -, oligo- (سابقة) قلة ، نقص  
سابقة تعني قليل ، أو نقص .

oligaemia = oligemia قلة حجم الدم

oligodontia = hypodontia قلة الأسنان = نقص خلقي  
للعديد من الأسنان  
حالة يكون للشخص فيها عدد قليل من الأسنان ؛ غياب جزئي للأسنان .

oligodontic قليل الأسنان

oligodynamic فعّال بالمقادير القليلة

oligoptyalism = hyposalivation نقص اللعاب ، قلة اللعاب  
قلة إفراز اللعاب

oligosialia = hyposalivation قلة اللعاب ، نقص إفراز اللعاب

oliguria قلة البول

oliphodontic gemination اتحام السن اللبنيّة بالدائمة  
حالة اندماج السن اللبنيّة بالسن الدائمة .

- ology (لاحقة) دراسة ، بحث ، علم  
لاحقة تعني دراسة مثل علم الجراثيم (Bacteriology) .

olophonia عسر الكلام ، صعوبة الكلام ، تعيب التصويت

o.m. = omni mane كل صباح  
تستعمل في كتابة الوصفة الطبية .

-oma (لاحقة) ورم  
لاحقة تعني ورم مثل : ورم سرطاني خبيث .

|                               |   |                              |  |
|-------------------------------|---|------------------------------|--|
| omacephalus = omocephalus     | كَتَفِيُّ الرَّأْسِ   | oncotherapy                  | مُدَاوَاةُ الْأُورَامِ ، مُعَالَجَةُ الْأُورَامِ   |
| omins = o. = omn.             | كَلٌّ (لَاتِينِيَّة)  | oncothlipsis                 | الْوَرَمُ  |
|                               | تستعمل في كتابة الوصفة الطبية .   | oncotic                      | وَرَمِي ، جَرَمِي  |
| Omnivora                      | القوارت ، القراضيب  |                              | متعلق بداء الأورام .   |
|                               | حيوانات آكلة لكل شيء ، أو المقتاتة بالمواد الحيوانية والنباتية معاً .   | one - wall defect            | عيب وحيد الجدار  |
| omnivorous                    | قارت ، قرضاب  |                              | انظر عيوب عظمية وحيدة الجدار (One-wall osseous defects) .  |
|                               | يَأْكُلُ كُلَّ أَنْوَاعِ الطَّعَامِ مِنْ نَبَاتٍ أَوْ حَيَوَانَاتٍ بخلاف عاشب (Herbivorous) «أكل العشب» ولاحم «أكل اللحم» . (Carnivorous) . | onion                        | بَصَلٌ   |
| omo-,om-                      | سابقة) كَتَفٌ ، كَتَفِي ، لَوْحِي ، مَنْكَبِي   | Onion's fusible alloy        | خليطة أونيون سهلة الانصهار   |
| omohyoid                      | كَتَفِيُّ لَامِي ، لَوْحِي لَامِي   |                              | خليطة قابلة للانصهار ، تتكوّن من خمسة أجزاء من البزموت وثلاثة أجزاء من الرصاص وجزئين من القصدير .  |
|                               | متعلق بلوح الكتف والعظم اللامي .  | onlay = overlay              | حشوة مصبوبة مغطية ، راصعة ، ترفيد ، يرفد   |
| omohyoid muscle = omohyoideus | العضلة الكتفية اللامية  |                              | حشوة من الذهب المصبوب أو الخزف تغطي حذبة أو أكثر من السطح الإطباق ، أو تغطي الأسطح القاطعة من الأسنان الأمامية ، وقد تستخدم كمركز للبدلات السننية الجزئية ، أو لتعديل الإطباق أو كجيرة لأسنان طبيعية . |
|                               | عضلة تخفض العظم اللامي وتشد اللثائف العنقية الغائرة في الجزء السفلي من العنق . انظر العضلة اللوحية اللامية (Omohyoideus) .                  | onlay graft                  | طُعْمٌ رَاصِعِيٌّ ، طُعْمٌ فَوْقِيٌّ   |
| o.n. = omni nocte             | كل ليلة   |                              | طعم عظمي يوضع على العظم القشري أو اللحائي في مكان استقباله .   |
|                               | تستخدم في كتابة الوصفة الطبية .   | onlay rest                   | سِنَادٌ رَاصِعٌ ، سِنَادٌ مَغْطٌ   |
| oncho -                       | سابقة) وَرَمٌ ، وَرَمِي   |                              | يصمم للتعويض النزوع ، مرتكز يغطي كل السطح الإطباق للسن لغاية إطباقية ولدعم الجهاز التعويضي .   |
| onco-, oncho -                | سابقة) وَرَمٌ ، وَرَمِي   | onset                        | 1- بداية ، مُسْتَهَلٌ  |
| oncocyte                      | خليّةٌ مُنتَبِجَةٌ  |                              | 2- هجوم  |
|                               | إحدى الخلايا المفردة أو المجتمعة في العديد من الغدد التي قد تتغير في الأشخاص كبار السن وتصبح أكبر حجماً .                                   | ontogeny                     | نشأة الكائن الحي ، تَنَشُّؤُ الفَرْدِ  |
| oncocyoma = oxyphilic adenoma | ورمُ المنتبجات = ورم غدي صبوغ بالحمض  | onyalai = onyalia            | تَبَثْرُ الضَّمِ الإفريقي ، أُونِيَالِي  |
|                               | ورم غدي حمضي حميد ، يصيب الغدة اللعابية ، وهو ورم حميد محاط بمحفظة مكونة من خلايا ظهارية غدية ، يصيب عادة الغدة النكفية عند كبار السن .     |                              | مرض يصيب نزوج أفريقيًا ويتميز ببثور دموية في الغشاء المخاطي للفم والحلق .  |
| oncocytosis                   | داء الخلايا الورمية   | onychophagia = nail - biting | قَضْمُ الْأَطْفَرِ   |
|                               | تغير حويصلي في الخلايا المبطنة لقناة الغدة اللعابية عند كبار السن .   | oozing                       | نَزٌّ  |
| oncogenic                     | مكوّن الورم   | opacification                | تعتيم ، تظليل  |
| oncology                      | علم الأورام ، مبحث الأورام  | opacifier                    | مُعْتَمٌ ، مُظَلِّلٌ   |
|                               | دراسة الأورام .   |                              | مادة تستعمل لتقليل شفافية مادة أخرى وجعلها أكثر عتامة ، تستعمل الأكاسيد المعدنية لتعتيم الخزف السني .  |
| oncoma                        | ورم   | opacity                      | ظليلية ، لانفوذية ، عتامة ، تعتيم  |
| oncosis                       | ورام  |                              | حالة عدم نفاذ الضوء . حالة كون المادة معتمة أو غير شفافة أو غير منفذة للضوء . عكس شفافية   |
|                               | أي مرض يتميز بنمو ورمي .  | opal glass                   | زُجَاجٌ أَعْبَلٌ   |

|  |  |  |
|--|--|--|
| opalescence                            | عموم   | سوء إطباق لا تنطبق فيه الأسنان الخلفية عند انطباق الأسنان الأمامية .   |
| opalescent                             | عميم   | عضة مفتوحة لا تنطبق فيها الأسنان الخلفية في جانب واحد (وتسمى عضّة مفتوحة خلفية وحيدة الجانب) أو في كلا الجانبين (وتسمى عضّة مفتوحة خلفية ثنائية الجانب) عند إغلاق الفكين . |
| opalescent dentine,hereditary          | عاج عميم وراثي   | عضّة مفتوحة بسيطة  |
| opalescent teeth                       | أسنان عميمة  | سوء إطباق وتنسب العضّة المفتوحة منه إلى مشكلة سنّية أو مشكلة سنخية .   |
| opal glass cotton holder               | ممسك القطن من الزجاج الأعليل   | عضّة مفتوحة هيكلية   |
| opalgia = opsialgia = facial neuralgia | عُصاب وجهي ، ألم عصبي وجهي ، ألم الوجه العصبي  | سوء إطباق يحدث نتيجة لسوء تكوّن هيكلية .   |
| opaque                                 | مُعتم ، ظليل ، غير مُنفذ ، غير شفاف لايسمح بمرور الضوء .   | open bite,skeletal   |
| opaque dentine                         | عاج مُعتم  | open - cap splint  |
| opaquing                               | تظليل ، تعميم  | جبيرة قلنسوية مفتوحة   |
|  | مصطلح يطلق على عملية تغطية التاج أو الجسر المعدني بطبقة ظليلة حتى لا يتأثر لون الخزف السني عند خبزه .  | open - face crown  |
| open                                   | مفتوح ، مكشوف ، معرض للهواء  | open curettage   |
| open bite = apertognathia              | عضّة مفتوحة ، إطباق مفتوح  | انظر تحت تجريف (Curettage) .   |
|  | سوء إطباق ، حيث لا تتطابق الأسنان في أقصى تداخل بين الحدبات ، ولذلك لا تتقابل وظيفياً ؛ نوع من سوء الإطباق ، حيث لا تنطبق بعض الأسنان المتقابلة بينما تكون الأسنان الأخرى في أقصى تداخل حدي . قد يكون ذلك نتيجة لعيب خلقي ، أو عيب في النمو ، أو عيب مكتسب ، أو بسبب خلع المفصل الفكي الصدغي ، أو بسبب كسر أو بسبب سوء التحام للكسر أو للاثنين معا . قارن مع عضّة مغلقة (Close bite) . | open reduction   |
| openbite,anterior                      | عضّة مفتوحة أمامية - إطباق مفتوح أمامي   | عملية جراحية لرد الكسر أو الخلع بتعرية الأجزاء العظمية المصابة . انظرتحت رد ، إرجاع (Reduction) .  |
|  | سوء إطباق لا تتلامس فيه الأسنان الأمامية بينما تتلامس الأسنان الخلفية معاً ، عند إغلاق الفكين ، قد يكون السبب مص الإبهام .   | opening  |
| open bite,complete                     | عضّة مفتوحة كاملة  | ثقب ، فتح ، ثغرة ، عر ، فُتحة  |
|  | عضّة ، تتطابق فيها فقط آخر أسنان خلفية في أقصى جهة وحشية .   | opening movement   |
| open bite, dental                      | عضّة مفتوحة سنّية  | حركة الفتح ، حركة انفتاحية   |
|  | عضّة يسببها سوء إطباق سني .  | حركة الفك السفلي التي ينجزها أثناء فتح الفكين .  |
| open bite, functional                  | عضّة مفتوحة وظيفية   | opening mevement, posterior  |
|  | قُصور في تلامس القواطع الأمامية عندما يكون إطباق الأسنان في أقصى تداخل حدي ، حتى لو وجد تراكب عمودي .  | حركة فتح الفك السفلي حول نهاية المحور البكري .   |
| open bite ,posterior                   | عضّة مفتوحة خلفية  | opening,bite   |
|  |  | رفع العضّة   |
|  |  | opening,vertical   |
|  |  | مقدار تباعد الفكين ، بعد عمودي   |
|  |  | operability  |
|  |  | 1- قابلية الجراحة  |
|  |  | إمكانية المعالجة الجراحية .  |
|  |  | 2- قابلية العمل  |
|  |  | حالة المريض التي يمكن أن تسمح بإجراء المداخلة السنّية مع توقع أسباب الشفاء .   |
|  |  | operable   |
|  |  | 1- قابل للمعالجة الجراحية ، قابل للجراحة   |
|  |  | 2- قابل للعمل  |
|  |  | operate  |
|  |  | 1- يتدخل جراحياً ، يجري العملية ، يَبْضَع  |
|  |  | 2- يُجري عملاً   |
|  |  | operating  |
|  |  | 1- تدخّل ، معالجة جراحية   |
|  |  | 2- إجراء عمل   |
|  |  | 3- يتدخل   |
|  |  | operating glove  |
|  |  | قُفّاز المعالجة الجراحية   |

**operating microscope** المجهر الجراحيّ ، مجهر جراحيّ  
يسمى أيضاً مجهر جراحي (Surgical microscope) .

**operating positions** وضعيات العمليّة ، وضعيات العلاج

**operating room** عُرفَةُ العمليّات ، غرفة المعالجة الجراحية  
غرفة خاصة ، تكون عادة في المستشفى ، يتم فيها إجراء  
العمليات الجراحية في جو معقّم ويوجد فريق عمل .

**operating table** طاولة العمليّات

**operating theater** قاعةُ العمليّات ، عُرفَةُ العمليّات الجراحية

**operation** 1 - عمليّة جراحية ، مداخلة جراحية  
2 - عمليّة  
أي عمليّة يقوم بها الجراح بواسطة الأدوات أو بواسطة اليد .

**operation, compensating** عمليّة مُعوّضة ، عمليّة ترميمية

**operation, cosmetic** عمليّة تجميلية

**operation, emergency** عمليّة طارئة

**operation, major** عمليّة كُبرى

**operation, minor** عمليّة صغيرة

**operation, plastic** عمليّة تقويم ، عمليّة رأبيّة

**operation, reconstructive** عمليّة إصلاح ، إعادة البناء

**operation, surgical** مداخلة جراحية ، عمليّة جراحية

**operative** 1 - جراحيّ ، عملي  
متعلق بالعمليّة الجراحية .  
2 - فعال ، مؤثر  
3 - عامل  
4 - تداخل

**operative area** منطقة العلاج ، منطقة المداخلة السنية

**operative dental surgeon** جراح أسنان علاجيّ

**operative dentistry** طب الأسنان الجراحيّ  
انظر جراح أسنان (Dental surgeon) .

1 - في السابق ، كان هذا الاختصاص يشمل تقريباً كل  
التخصصات الموجودة في هذه الأيام (مثل : علاج الجذور ،  
وتقويم الأسنان) ، أما الآن فأصبح ينصرف بشكل عام إلى  
قسم العلاج التحفظي الذي يهتم بالتشخيص وعلاج  
الحالات المرضية والشذوذات التي تؤثر على جمال الأسنان  
وترميمها من حيث الشكل والوظيفة .

2 - فرع طب الأسنان الذي يختص بتشخيص ومتابعة الحالة  
وعلاج الأسنان ذات اللب الحي أو غير الحي وترميمها  
والمحافظة على الوظيفة والتطور الفيزيولوجي للأسنان ،  
وينطبق ذلك على الأنسجة الصلبة والأنسجة الرخوة في  
التجويف الفموي .

**operative procedures** إجراءات جراحية

**operative report** تقرير جراحي  
تسجيل مكتوب للعمليّة الجراحية من بداية تأثير المخدر ،  
وتحضير مكان العمليّة إلى الشرح التفصيلي لأسلوب أو  
طريقة إجراء العمليّة الجراحية .

**operative steps** مراحل العمل ، خطوات  
الإجراءات الجراحية

**operative technique** أسلوب جراحي ، طريقة الجراحة  
شرح ووصف تفصيلي متدرج للعمليّة الجراحية ، وخاصة  
ذكر طريقة المداخلة والعلامات التشريحية ، والنتائج المرتقبة  
للعمليّة .

**operative trauma** 1 - رُضْحُ جراحيّ  
2 - رضح علاجيّ

**operative treatment** معالجة جراحية

**operator** 1 - جراح  
2 - القائم بالمداخلة ، القائم بالجراحة السنية ، المعالج

**operatory** غرفة عمليات الأسنان  
حُجرة مجهزة بالبدلة السنية والقبضات التي تعمل بقوة  
الهواء وكروسي الأسنان والضوء والأدوات السنية اللازمة  
للمداخلة السنية .

**operculectomy** استئصال الوصاد  
قطع جراحي وإزالة غطاء من شريحة مخاطية يغطّي كل أو  
جزء من سن غير بازعة .

**OPG = orthopantograph =** [مختصر] تصوير شعاعي  
طبقي شامل  
انظر تصوير شعاعي مقطعي بانورامي (Panoramic  
tomography) .

**operculis** التهاب الوصاد  
التهاب الغشاء المخاطي الذي يغطّي تاج السن البازغة جزئياً ،  
بسبب رضح أو عدوى أو كليهما ، يُسمّى أيضاً التهاب  
ماحول التاج (Pericoronitis) .

**operculum** وصاد ، غطاء ، سدادة  
1 - أي نسيج أو بنية يماثل الغطاء .  
2 - (في طب الأسنان) : شريحة من النسيج اللثوي تغطّي  
تاج سن بازغة جزئياً ، عادة تكون الرحي الثالثة السفلية .

**operculum, dental =** وصاد السن = قَلْنَسُوة السن

**odontoclamis**  
شريحة من الغشاء المخاطي تبقى فوق السطح الإطباق  
لرحي في طور البروع .

|                           |   |                       |   |
|---------------------------|---|-----------------------|---|
| operculum frontale        | الوصادُ الجبهيّ   | opisthognathism=      | تراجع الفك ، استئخارُ الفكّ   |
| operculum frontoparietale | الوصادُ الجبهيّ الجداريّ  | opisthogenia          |   |
| operculum temporale       | الوصادُ الصدغيّ   | opium                 | أفيون<br>مادة مخدرة .   |
| ophryon = supranasal      | المحجَب ، النقطة حاجبية = النقطة فوق الأنفية  | opsialgia = opalgia = | عُصابٌ وجهيّ ، ألمٌ الوجه العَصَبِيّ ،  |
|                           | النقطة التي تنصّف الحافة أو الخط المستعرض فوق الحجاج ؛ وهي علامة في قياسات الجمجمة .  | facial neuralgia      | ألمٌ عَصَبِيّ وجهيّ   |
| ophthalm-, ophthalm-      | (سابقة) عَيْن ، عيني  | opsigenes             | بُزوغٌ متأخّر<br>مصطلح يعني البزوغ المتأخر ، يطلق عادة على الأرحاء الثالثة .                        |
| ophthalmalgia             | ألم العين   | opsonic               | أوبسوني ، طهائيّ<br>متعلق بالطاهية (Opsonin) .  |
| ophthalmic                | عينيّ<br>متعلق بالعين .   | opsonic index         | المنسب الأوسوني ، المنسب الطهائيّ<br>مشعر طهويّ ، مبحث الجراثيم .                                   |
| ophthalmic artery         | الشريانُ العينيّ<br>شريان يُغذي مقلة العين ، وعضلات العين ، إلخ .   | opsonin               | أبسونين ، طاهية<br>جسم ضدي يجعل الجراثيم قابلة للبلعمة ، أي يُسهّل بلعمة الميكروبات .               |
| ophthalmic nerve          | العَصَبُ العينيّ<br>انظر مدخل عيني (Ophthalmicus) .   | optic                 | بصريّ ، متعلق بالبصر  |
| ophthalmic veins          | أوردةٌ عينية<br>أوردة تنزح المنطقة التي يغذيها الشريان العيني ، انظر مدخل عيني (Ophthalmica) .                                  | optic atrophy         | ضُمورُ القُرص البصريّ ،<br>ضُمورُ العَصَب البصريّ   |
| ophthalmocele             | جحوظ العين ، قيلةٌ عينية  | optic canal           | نَقْعُ العَصَب البصريّ ، القناة البصرية   |
| ophthalmoptosis =         | جحوظ العين ، بروز العين   | optic chiasma         | التصالبةُ البصرية   |
| exophthalmos              |   | optic disc            | قُرصُ العَصَب البصريّ   |
| opiate                    | أفيوني ، أفيون<br>مستحضر مسكن للألم يحتوي على الأفيون أو أحد مشتقاته .  | optic foramen         | الثُقْبَةُ البصرية  |
| opisthion                 | الأخيري<br>علامة في قياسات الجمجمة ، هي النقطة المتوسطة على الحافة السفلية من الثقب العظمي . نقطة وسط حافة الثقب العظمي للذال . | optic nerve           | العَصَبُ البصريّ<br>العَصَب القحفي الثاني ، يعصب الشبكية ويختص بالرؤية . انظر مدخل بصري (Opticus) . |
| opisthionasal             | متعلق بالنقطة الخلفية والأنفية  | optic neuritis        | التهابُ العَصَب البصريّ   |
| opistho -                 | (سابقة) خلف ، ظهر ، خلفي ، متأخر  | optical = optic       | بَصْرِيّ  |
| opisthocranion            | نقطة القحف الخلفية ، الذميري (نقطة على قفا القحف)   | optimal = optimum     | الأحسن ، الأفضل ، الأكثر ملاءمة ، الأمثل  |
|                           | نقطة على الخط المنصّف للجمجمة على العظم القذالي ، لقياس أقصى طول أمامي خلفي للجمجمة من المقطب ؛ وهي علامة في قياسات الجمجمة .   | optimal cavity        | الحفرة الأكثر ملاءمة  |
| opisthocheilia            | تَقَهْقُرُ الشفة ، انقلاب الشفّة  | optimum = optimal     | مثلى ، ملائمة ، الحرارة المثلى  |
| opisthochilia             | تَقَهْقُرُ الشفة ، انقلاب الشفّة  | optimum pH            | الرقم الهيدروجيني الأمثل  |
| opisthogenia              | تشوه الفكّ<br>فُصور نمو الفك بسبب قسط المفصل الفكي الصدغي .   | or-, ora-,oro-        | (سابقة) أفواه<br>سابقة تعني فم .  |
|                           |   | orad                  | مُتَجِّهٌ للفم ، باتجاه الفم  |
|                           |   | oral                  | 1 - فَمِيّ ، فَمِيّ ، فَمَوِيّ<br>متعلق بالفم .   |
|                           |   |                       | 2- عن طريق الفم   |

|                                |   |  |  |
|--------------------------------|---|--|--|
| oral administration            | التعاطي بالفم<br>تناول الدواء عن طريق الفم .  | oral fossa = stomodeum                 | الحفرة الفموية ، الفم البدائي<br>في الجنين   |
| oral and maxillofacial surgeon | جراح الفم والفك العلوي<br>والوجه  | oral fluid                             | سائل فموي<br>انظر اللعاب الكامل (Whole saliva) .   |
|                                | أخصائي أسنان يختص بتشخيص وعلاج الأمراض<br>والإصابات وتشوهات الفم والفكين ، وترميم سوء التكوّن<br>الوجهي الذي تسببه أمراض الرأس والرقبة أو الحوادث<br>الرضحية .  | oral groove                            | تلمّ فموي<br>عادات فموية   |
| oral and maxillofacial surgery | جراحة الفم والفك<br>العلوي والوجه   | oral hairy leukoplakia                 | طلاوة فموية مشعرة<br>انظر . . . طلاوة مشعرة (Hairy leukoplakia) .  |
|                                | عمليات جراحية في الفم تشمل القلع وإزالة الأكياس أو<br>الأورام وترميم كسور الفكين . انظر جراح أسنان (Dental<br>surgeon) .  | oral health care                       | العناية بصحة الفم  |
| oral artefactual disease       | الأمراض الفموية الصناعية  | oral health index = OHI                | منسب الصحة الفموية ،<br>مؤشر الصحة الفموية   |
| oral cancer                    | سرطان الفم  |  | دليل وبائي لمجموع نقاط بقايا فضلات الطعام والقلح في فم<br>المريض   |
| oral cavity                    | جوف الفم ، حفرة الفم<br>التجويف الفموي شاملاً للسان والأسنان .  | oral health status                     | الحالة الصحية الفموية ،<br>الحالة الصحية للفم  |
| oral cavity proper             | جوف الفم المخصوص  | oral herpes                            | الهربس ، عقبول فموي<br>انظر عقبول بسيط (Herpes simple) .   |
| oral character                 | خاصة فموية ، الصفة الفمية   | oral hygiene                           | حفظ صحة الفم<br>القواعد الصحية كما تطبق على الفم والأسنان للتأكد من<br>المحافظة على النظافة الفموية بإزالة اللويحة الجرثومية<br>بالفرشاة والخيط السني ، وأدوات خاصة أخرى .   |
| oral cysticercosis             | داء الكيسات المذنبة الفموي<br>حالة مرضية نادرة ؛ آفة فموية تصيب السطح العلوي للسان<br>نتيجة تناول الطعام الملوث بالطفيليات ، نادراً ما تصيب<br>الأنسجة الفموية ، حيث يتوضع الورم الحميد على السطح<br>العلوي للسان . | Oral Hygiene Index = OHI               | منسب الحالة الصحية الفموية   |
| oral debris                    | فضلات فموية ، بقايا فموية   | Oral Hygiene Index, simplified = OHI-S | المنسب المبسط للحالة<br>الصحية للفم  |
| oral diaphragm                 | الحجاب الفموي ، قاع الفم ، أرض الفم<br>حاجز يفصل المنطقة تحت الفك عن المنطقة تحت اللسان ،<br>ويتكون من العضلات اللامية اللسانية واللامية الفكية .   | oral implant                           | طعم فموي ، غرسة فموية  |
| oral diseases                  | أمراض الفم  | oral implantology = implantology       | طب زرع الأسنان   |
| oral dosage                    | جرعة فموية<br>تناول الدواء عن طريق الفم .   | oral infection                         | عدوى فموية   |
| oral dysaesthesia              | صعوبة الحس الفموي ، ضعف الحس<br>الفموي  | oral irrigating devices                | أجهزة الإرواء الفموي<br>تيار ماء يستخدم لإزالة فضلات الطعام عن سطوح الأسنان<br>للمساعدة في تنظيف الفم والأسنان ، وليس كبديل لتفريش<br>الأسنان اليومي ، أو التنظيف ما بين الأسنان بالخيط الحريري<br>أو المنظفات بين السنية الأخرى . تفيد الغسولات الفموية<br>(Oral irrigators) الأشخاص الذين لديهم طباق تقويمية ثابتة<br>أو بدلات جزئية ثابتة (Fixed partial denture) . |
| oral epithelium                | ظهارة الفم ، نسيج ظهاري فموي  | oral lihen planus                      | الحزاز المنبسط الفموي  |
| oral examination               | فحص الفم<br>فحص إكلينيكي للأنسجة الرخوة والصلبة في التجويف<br>الفموي بغرض التشخيص والتخطيط ، والعلاج .  | oral medicine                          | طب الفم  |
| oral flora                     | زمرة الجراثيم الفموية ، النبيت الجرثومي الفموي<br>كائنات دقيقة توجد طبيعياً في الفم .   | oral moniliasis = thrush               | داء المبيضات الفموي = سلاق<br>داء فطري .   |
|                                |   | oral mucosa                            | مخاطية الفم ، نسيج مخاطي فموي  |

طبقة من النسيج الظهاري والنسيج الضام تبطّن التجويف الفموي .  
oral mucous membrane الغشاء المخاطي للفم  
oral mucous membrane, altered الغشاء الفموي المخاطي المتغير

تشخيص ترميزي تم الموافقة عليه من قبل المؤتمر العالمي السابع في تصنيف التشخيص الترميزي . يمكن التعرف على الحالة من خلال التجارب الشخصية بتمييز طبقات الأنسجة بالتجويف الفموي .

الصفات المميزة تشتمل على : الألم الفموي وعدم الراحة ، ولسان مطلي ، وجفاف بالفم (الفم الجاف) ، والتهاب الفم ، وأمراض فموية أو قرحات فموية ، ونقص إفراز اللعاب ، والطلوان ، ولويحة فموية ، وتوسّف أو تقشّر ؛ وحويصلات ، والتهاب لثوي نزفي ، وأسنان نخرة ، ونفس نتن - نخر .

تشمل العوامل ذات العلاقة : الحالة المرضية للتجويف الفموي التي تتسبب عن تعرض الرأس أو العنق للأشعة ، وفقد الماء ؛ والإصابة الكيميائية وتشمل (الأطعمة الحامضية ، والأدوية ، والمواد الضارة أو المؤذية ، والكحول Oral cavity) ؛ والإصابة الرضحية مثل (البدلات السننية غير المنطبقة أو المتقلقلة ، والحاصرات ، واستعمال الأنبوب داخل الرغامي أو أنبوب أنفي معدي ، والجراحة داخل التجويف الفموي ، وعدم استخدام الفم لمدة 24 ساعة ، وعدوى بصحة الفم ، والتنفس الفموي ، وسوء التغذية ، والعدوى أو المرض ، ونقص أو قلة إفراز اللعاب ، والأدوية . انظر أيضاً التشخيص الترميزي (Nursing diagnosis) .

داء النغف الفموي oral myiasis  
داء الأبيضات الفموي = سلاق oral moniliasis = thrush  
إصابة مخاطية الفم بالمبيضات وقد تتحول إلى حالة سابقة للسرطان إذا أصبحت مزمنة .

باثولوجيا الفم oral pathology  
يختص بطبيعة الأمراض التي تصيب الفم والمناطق المحيطة .  
انظر علم الأمراض السننية (Dental pathology) .

اختصاصي الباثولوجيا الفموية oral pathologist  
طبيب أسنان متخصص في دراسة الأمراض الفموية .

ضيق فموي ، شبم فموي = شبم شفوي oral phimosis =  
labial phimosis

ضيق الفتحة الفموية .  
oral pigmentation تصبغ فموي

جراحة تجميلية فموية oral plastic surgery  
صفيحة فموية = الغشاء oral plate = buccopharyngeal  
الشدقي البلعومي membrane  
وقاية فموية ، معالجة وقائية فموية oral prophylaxis  
الوسائل والطرق الوقائية التي تتخذ للحماية من الأمراض الفموية .

تأهيل الفم ، تأهيل فموي oral rehabilitation  
توزيع الشكل ووظيفة الجهاز المضغي لجعلها قريبة من الطبيعي ما أمكن .

مضمضة فموية ، غسل فموي oral rinsing  
حاجز فموي oral screen

جهاز وظيفي عضلي يستخدم لخلق ضغط على القطاع الشفوي العلوي بإزاحة الشفاه عن وضع الراحة ، ويستخدم أيضاً لمنع التنفس الفموي وعادة مص الإصبع عند الأطفال .

ساد فموي oral seal  
سد للتجويف الفموي بواسطة الأنسجة الرخوة . إما بالنهاية الأمامية ويسمى (سد أمامي Anterior seal) أو بالنهاية الخلفية ويسمى (سد خلفي Posterior seal) أو كلاهما .  
انظر أيضاً ساد (Seal) .

تهدئة فموية oral sedation  
تعاطي حبوب أو شراب عن طريق الفم لإزالة القلق واسترخاء المريض قبل إجراء العمليات الجراحية الفموية .

إنتان الفم ، إنتان فموي oral sepsis  
حالة تعفن في الفم نتيجة زيادة النشاط الجرثومي وقد تؤثر على الصحة العامة للجسم .

آثار جانبية فموية oral side effects  
معرفة التحسس بالفم oral stereognosis  
القدرة على التعرف على شكل شيء موضوع في الفم بواسطة المعلومات الحسية داخل الفم .

التليف تحت المخاطي الفموي oral submucous fibrosis  
جراح الفم oral surgeon  
متخصص في القلع الجراحي للأسنان وجراحة الأنسجة الفموية المحيطة . انظر جراح أسنان (Dental surgeon) .

جراحة الفم ، الجراحة الفموية oral surgery = OS  
الجزء من الجراحة السننية الذي تشتمل على التشخيص والعلاج الجراحي للأمراض ، والإصابات والكسور والعيوب الفكية والأورام في الأنسجة المحيطة . يُسمى أيضاً الجراحة الوجهية الفكية (Maxillofacial surgery) . انظر أيضاً جراح أسنان (Dental surgeon) .

|                                |   |  |   |
|--------------------------------|---|--|---|
| oral vestibule                 | دهليز الفم ، الدهليز الفموي   | orbit                                    | حَجَاج ، جيب العين ، وقب العين  |
| oral vibrator                  | مهزة فموية ، هزاز فموي  |  | التجويف العظمي للعين ، المكوّن من العظم الجبهي والعظم<br>الغرابالي والعظم الدمعي والعظم الفكي العلوي ، والعظم<br>الوتدي ، والعظم الوجني . |
|                                | جهاز تعويضي مصمم لمساعدة المرضى المصابين بشلل في<br>المرات الهوائية على إخراج الأصوات عن طريق خلق تيار<br>من الهواء بواسطة بطاريات كهربائية ، وبذلك يساعد على<br>الكلام .   | orbita = orbit                           | حَجَاج ، جيب العين ، وقب العين  |
| orale                          | النقطة الفموي ، الفويهي   | orbital                                  | حَجَاجي<br>متعلق بالحجاج .  |
|                                | نقطة تشريحية في جوف الفم  | orbital aperture                         | مدخل الحجاج ، فتحة حجاجية   |
|                                | نقطة على السطح الداخلي للتوء السنخي ، تحدد نهاية الدرز<br>القاطع ، وهي علامة في قياسات الجمجمة .  |  | إحدى فتحتين في عظام الوجه تحتويان على المقلتين .  |
| oralogy                        | مبحث صحة الفم ، طب الفم ، علم صحة الفم  | orbital blow - out fracture              | كسر انفجاري حجاجي   |
|                                | تستعمل أحيانا كالدلالة على التعاون بين الطب وطب<br>الأسنان في مجال الصحة .  |  | كسر القاع الحجاجي ، وإزاحة النسيج الحجاجي داخل<br>الجيب الفكي العلوي .  |
| orange peel appearance         | شكل قشرة البرتقال ،<br>مظهر قشرة البرتقال   | orbital cavity                           | جوف الحجاج  |
|                                | السطح المنقط للثة المتصقة الصحية .  | orbital exenteration                     | اجتثاث الأحشاء الحجاجية   |
| orb                            | المقلة ، كرة العين ، كرة  | orbital fissure                          | الشق الحجاجي  |
| orbicular                      | دائري ، مستدير ، دويري  |  | الشق المتكون بين قاع الحجاج والجدار الجانبي للحجاج وتمر<br>من خلاله الأعصاب والأوعية الدموية .  |
| orbicularis oculi              | العضلة الدورية العينية  | orbital fissure, inferior                | الشق الحجاجي السفلي   |
|                                | يشتمل الجسم العضلي للجفن على العضلات الجفنية<br>والحجاجية والدمعية ، تنشأ العضلة من الجزء الأنفي للعظم<br>الجبهي ومن التوء الجبهي للفك العلوي أمام الحفرة الدمعية ،<br>ومن السطح الأمامي للرباط الجفني المتوسط .<br>وظيفة العضلة الجفنية هي إغلاق جفن العين برفق ، ووظيفة<br>العضلة الحجاجية هي إغلاق جفن العين بقوة أشد كما في<br>الطرفة . وتسمى أيضاً العضلة الدويرية (Orbicularis) . أو<br>عضلة الاجفان المدارية (Palaedraum) . قارن مع العضلة<br>المغضنة للحاجب (Corrugator supercilli) ، العضلة رافعة<br>الجفن الأعلى (Levator palpebrae superioris) . |  | شق طويل بين قاع الحجاج والجدار الجانبي يفتح في الحفرة<br>تحت الصدغية .  |
| orbicularis oculi muscle       | العضلة الدورية العينية ، العضلة<br>المستديرة العينية  | orbital fissure, superior                | الشق الحجاجي العلوي   |
|                                | عضلة تغلق الجفون .  |  | شق مستطيل بين جناحي العظم الوتدي ، تمر فيه كثير من<br>الأوعية الدموية والأعصاب .  |
| orbicularis oris               | الدويرية الفموية  | orbital muscle                           | العضلة الحجاجية   |
|                                | عضلة للتعبير الوجهي ، تحيط بالفم وتتصل مع العضلة<br>المبوقة ، وهي عضلة قابضة للفم (Sphincter muscle) .  |  | عضلة أثرية أو ضامرة . انظر مدخل عضلة حجاجية<br>(Orbitalis) .  |
| orbicularis oris muscle        | عضلة دويرية فموية ، عضلة<br>مستديرة فموية ، عضلة محيطية فموية   | orbital nerve                            | العصب الحجاجي   |
|                                | عضلة تزوم الشفاة وتضم عضلات الفم .  |  | يعصب الحجاج . انظر مدخل حجاجي (Orbitalis) .   |
| orbicularis palpebrarum muscle | العضلة الجفنية الدويرية<br>انظر الدويرية العينية (Orbicularis oculi) .  | orbital plane =<br>visual plane          | مستوى حجاجي = مستوى الإبصار   |
|                                |   | orbital plate                            | صفيحة حجاجية ، سقف حجاجي  |
|                                |   |  | أحد نتوئين للعظم الجبهي يكونان قبة الحجاج .   |
|                                |   | orbital process                          | الناتئ الحجاجي ، شاخصة حجاجية   |
|                                |   | orbital process of the palatine bone     | الناتئ الحجاجي<br>للعظم الخنكي  |
|                                |   |  | نتوء عظمي من عظم الفك يتجه إلى الأعلى والخارج .   |
|                                |   | orbital process of the<br>zygomatic bone | الناتئ الحجاجي للعظم<br>الوجني  |



نتوء عظمي يمتد إلى الخلف من الحافة الحجاجية للعظم الوجني . وهو جزء من الجدار الجانبي وقاع تجويف الحجاج .

**orbital surface** سطح حجاجي

**orbitale** الحجاجي

علامة سيفالومترية ثنائية الجانب توجد عند أقصى نقطة سفلية على الحافة السفلية للحجاج . النقطة الحجاجية اليسرى تستخدم عادة لتحديد مستوى فرانكفورت الأفقي ؛ وهي واحدة من زوج من علامات قياس الجمجمة . انظر مستوى فرانكفورت (Frankfort plane) .

**orbitalis** جاجي ، وقبي

**orbito - meatal line** الخط الصماخي الحجاجي

خط وهمي بين مجرى السمع الظاهر وزوايا العين الخارجية . خط تحديد اللحاظ «الصماخ السمعي الظاهر» يستخدم في الصور الشعاعية للرأس ، يمر من خلال زاوية العين الخارجية (اللحاظ) ومركز الصماخ السمعي الظاهر .

**orbitonasal** حجاجي أنفي

**orbitosphenoid** حجاجي وتدي

**orbitotemporal** حجاجي صدغي

**order** ترتيب ، تنظيم ، مرتبة ، فصيلة ، طراز

أحد الأقسام الرئيسية في التصنيف في التقسيمات الحيوية .

**order of use** ترتيب متتالي

مصطلح يطلق على تتابع طبيب الأسنان لمجموعة الأدوات أثناء المعالجة السنية . انظر استعمال متعاقب (Sequence of use)

**ordinary** اعتيادي ، مألوف

**ordinary treatment** معالجة اعتيادية

**organ** عضو

أي جزء من الجسم ذو وظيفة أو وظائف محددة .

**organ ,absorbent** عضو ممتص ، عضو ماص

نسيج وعائي يوجد بين جذور السن اللبنية وبديلاتها من الأسنان الدائمة ، أثناء عملية امتصاص جذور الأسنان اللبنية .

**organ, accessory** عضو إضافي

**organ, Chievitz's** عضو شيفتز

نسبة إلى ج . هـ . شيفتز ، G.H.Chievitz ، 1850-1901 ، مشرّح دائمركي ؛ الفرع السفلي للمسالك الكففي .

**organ, enamel** عضو الميناء

تكاثر وتشعب الصفيحة السنية لتحتوي الحلمة السنية ، وهي تحدد شكل تاج السن وتكوين ميناء السن

**organ,mastication** عضو المضغ ، جهاز المضغ

مجموع المكونات التي تتدخل في الكلام ، والمضغ ، وبلع الطعام .

**organ of corti = organum spirale** عضو كورتني ، عضي اللولبي في الأذن = العضو الحلزوني

**organ of Jacobson** عضو جاكوبسن ، العضو الميكعي الأنفي

**organelles** عضي ، عضويات دقيقة

**organic** عضوي

1 - متعلق بعضو أو أعضاء أو مكونات الأعضاء .

2 - يتعلق بمادة تنشأ من كائنات حية ؛ أي من كائن حيواني أو كائن نباتي .

3 - (في الكيمياء) : يتعلق بمشتقات الكربون .

4 - عكس صناعي ، مثل الكيماويات العضوية .

**organic fibrils** ليفيات عضوية

**organic matrix** مطرس عضوي ، هيكل عضوي

1 - بنية منتظمة مثل المادة بين الخلية لنسيج .

2 - مطرس الميناء أو الأساس العضوي المينائي . انظر مطرس الميناء (Enamel matrix) .

**organic matter** مواد عضوية

**organically** من الوجهه العضوية ، عضوياً

**organism** كائن حي ، بدن ، عضوي ، حي

أي نبات أو حيوان . جسم منتظم من خلايا حية .

**organisms** عضويات

**organisms,micro-** عضويات دقيقة

**organization** 1 - تعض (تحول إلى مادة عضوية)

2 - تنظيم

3 - نظام

4 - منظمّة

**orientation** 1- تنظيم ، تنسيق ، تعيين ، توجه

2- اهتداء ، توجيه

**orifice** ثقب ، فتحة ، فوهة

فتحة أو فم أو مدخل لتجويف بدني .

**orifice enlarger** موسّع الفتحة

أداة في مداواة الأسنان اللبنة تستخدم لتوسيع فتحات قنوات الحذور لتحسين وسيلة النفوذ للمداخلة اللبية .

**orificial** فوهي ، ثقب ، ثقبوي

متعلق بالفتحة أو الثقب .

**orificial angle** الزاوية الوجهية الفموية

(في قياس الجمجمة) : الزاوية المتكونة من الخط الوجهي مع المستوى الإطباق العلووي .

|                                    |  |                                |  |
|------------------------------------|--|--------------------------------|--|
| orificium = orifice = ostium       | فُتْحَة ، نُقْبَة ، فُوهَة   | oronasal fistula               | ناسور فموي أنفي  |
| origin                             | أصل ، مَنشأ ، مصدر   | oropharyngeal                  | فموي بلعومي  |
|                                    | 1- نقطة البداية ، بداية أي شيء ، المصدر .  |                                | 1- متعلّق بالفم والبلعوم كتجويف واحد .   |
|                                    | 2- (في التشريح) : الطرف الأكثر تثبيتاً أو اتصال العضلة التي تختلف عن مركزها .  | oropharyngeal tube             | أنبوب فموي بلعومي  |
| origin of a muscle = muscle origin | منشأ العضلة ،  | oropharynx                     | بلعوم فموي   |
|                                    | منبت العضلة  |                                | (الجزء الفموي من البلعوم) .  |
|                                    | (في التشريح) : مكان اتصال العضلة الثابت بعكس موضع ارتكازها .   |                                | امتداد البلعوم الأنفي من أسفل حافة الحنك الرخو حتى الحنجرة .   |
| origin, nerve                      | منشأ العَصَب   | ortho -, orth-                 | (سابقة) سَوِيّ ، قويم ، معتدل ،  |
| orinasal = oronasal                | فَمَوِيّ أنفيّ   |                                | مستقيم ، طبيعى   |
| oris                               | فَمَوِيّ (لأثنية)  | orthocephalic = orthocephalous | سوي الرأس ،  |
| oris, cancrum                      | قارحة الصَّم ، آكلة الصَّم   |                                | مستقيم الرأس   |
| oro-                               | 1- (سابقة) فَم ، فَمَوِيّ ، فمي  |                                | ذو رأس معتدل الارتفاع ، ذات منسب عمودي ما بين 70.1 ، 75 . انظر متوسط الرأس (Mesocephalic) .  |
|                                    | 2- مَصَل ، مَصَلِيّ  | orthocheilia                   | سَوَائِيَّة الشَّفَتَيْن   |
|                                    | سابقة تعني فم أو فموي .  | orthodontine                   | عاجٌ مستقيم النُّبْيَات  |
| oroantral                          | فَمَوِيّ غاريّ   |                                | عاج ذو أقبية مستقيمة ، يوجد في الثدييات .  |
|                                    | متعلق بالتجويف الفموي والجيب الفكّي .  | orthodont                      | ذو أسنان سوية أو طبيعية  |
| oroantral fistula                  | ناسور فَمَوِيّ غاريّ   | orthodontia = orthodontics     | علم تقويم الأسنان ، مَبْحَث  |
|                                    | فتحة غير طبيعية بين التجويف الفموي وجيب الفك العلوي ، قد تحدث بسبب دفع جذر رحي علوية ، أو جذر ضاحك علوي داخل الجيب أثناء القلع ؛ ويجب إغلاق فُتْحَة الناسور جراحياً أو آلياً . |                                | تقويم الأسنان  |
| orodiagnosis                       | 1- تَشْخِص فَمَوِيّ  |                                | فرع من فروع طب الأسنان يختص بدراسة سوء إطباق الأسنان وعدم انتظامها وطرق علاجها . انظر تقويم الأسنان (Orthodontics) .                                 |
|                                    | 2- تَشْخِص مصليّ   | orthodontic= orthopedic        | معالجة سنية تقويمية  |
| orofacial                          | وَجْهِيّ فَمَوِيّ  |                                | معالجة سنية تقويمية ؛ يشير إلى تصحيح عدم انتظام الأسنان .  |
|                                    | متعلق بالفم والوجه .   | orthodontic appliance          | طبقة تقويم الأسنان   |
| orofacial digital syndrome         | متلازمة التشوهات الوجهية   |                                | أية طبقة تستخدم لتحريك الأسنان أو تغيير شكل الفك ؛ أنواع مثل هذه الطباق : ثابتة ، أو نزوعة ، أو نشطة ، أو مُثَبِّتَة ، أو داخل الفم ، أو خارج الفم . |
|                                    | الفموية المتعددة   |                                | انظر طبقة (Appliance) .  |
| orofacial granulomatosis           | الورام الحبيبي الفموي الوجهي   | orthodontic attachment         | وصلة تقويمية   |
| orofacial region                   | منطقة وجهية فَمَوِيَّة   | orthodontic band               | طوق تقويمي ، شريط تقويم الأسنان  |
| orodigitofacial dysostosis         | خَلَلُ التَّعْظُمِ الفَمَوِيّ الإِصْبَعِيّ   |                                | أداة تثبيت للطبقات التقويمية الثابتة ، وهو طوق معدني رفيع يُصنَع من شريط فولاد لا يصدأ يمكن تكيفه لتنطبق حول السن .                                  |
|                                    | الوجهي   |                                |  |
| orokinase                          | إِنزيم فَمَوِيّ  | orthodontic band tape          | شريط طوقي تقويمي   |
| orolingual                         | فَمَوِيّ لسانيّ  |                                | شريط من الفولاذ المقاوم للصدأ أو شريط من المعدن  |
|                                    | متعلق بالفم واللسان .  |                                |  |
| oromaxillary                       | فَمَوِيّ فكيّ علويّ  |                                |  |
|                                    | متعلق بالفم والفك العلوي .   |                                |  |
| oronasal                           | فمويّ أنفيّ  |                                |  |
|                                    | متعلق بالفم والأنف .   |                                |  |

النفيس ، ذو أحجام مختلفة ، يستخدم في تصنيع الطبايق التقييمية الثابتة .

orthodontic bonding material مادة الربط التقييمية

orthodontic bracket حاصرة تقييمية

orthodontic diagnosis تشخيصٌ تقييميٌ

orthodontic displacement إزاحة تقييمية

orthodontic elastic band شريط مرّن تقويمي

شريط مطاطي مرّن أو شريط مرّن (من اللاتكس) يستخدم لتطبيق قوة على الأسنان من خلال طبقة تقييمية مثبتة بالأسنان .

orthodontic face - bow قوسٌ وجهيٌ تقييمية

جزء من طبقة شد من خارج الفم يوضع بين حزام الرأس أو الشريط العنقي والطبقة التقييمية داخل الفم .

orthodontic force قوة تقييمية

orthodontic instruments أدوات تقييمية

orthodontic ligature رباط تقويمي

سلك لين من الفولاذ المقاوم للصدأ يستخدم لربط قوس الطبقة التقييمية الثابتة بالخاصرات ، إما بتثبيتها على الأطواق أو بالصاقها على الأسنان .

orthodontic scissors مقص تقويمي

انظر مقص التاج (Crown scissors) .

orthodontic screw لولب تقويمي ، برغي تقويمي

مسامير ملولبة محلزن يوجد في طبقة تقويمي ، يُلّف ليعيد أو يقرب جزئي الطبقة التقييمية .

orthodontic splint جبيرة تقويم الأسنان

orthodontic tape شريط تقويم الأسنان

انظر شريط طوقي تقويمي (Orthodontic band tape) .

orthodontic therapy = علاجٌ تقويميٌ للأسنان =

orthopedic therapy مُعالِجَةٌ تقويميةٌ ، علاج تقويمي عظمي

orthodontic treatment معالِجَةٌ تقويم الأسنان

orthodontic welder 1 - لحام تقويمي

2- ماكينة اللحام التقييمية

لحام بقعي كهربائي خاص يستخدم مع المواد التقييمية .

orthodontic wire سلك تقويم الأسنان

سلك مقاوم للصدأ يستخدم في تركيب الطبايق التقييمية ، قد يكون أسطوانياً أو مربعاً أو بيضواً في مقطعه العرضي .

orthodontics = orthodontia = ortho تقويم الأسنان

علم وفن تقويم الأسنان الوجهي السني ، وهو فرع من طب الأسنان يختص بمراقبة ، وتوجيه ، وتصحيح النمو ، وتطور البنى الوجهية السنية ، ويتناول علاج الحالات التي تحتاج

تحريك الأسنان أو تصحيح سوء العلاقة بينها ، وسوء تكون الأنسجة المحيطة ، بواسطة ضبط العلاقة بين الأسنان بين بعضها ، وبينها وبين العظام الوجهية ، بتطبيق القوى وإعادة توجيه القوى الوظيفية أو الاثنين معاً ضمن الجملة الجمجمية الوجهية . الدور الأكبر للمعالجة التقييمية هو في تشخيص ، ومنع ، وعلاج كل أشكال سوء إطباق الأسنان وما يرافقه من تغييرات في البنية الداعمة ، والتصميم ، والتطبيق ، والتحكم في الأجهزة الوظيفية والتصحيحية ؛ وتوجيه الأسنان والبنى الداعمة لها لتحقيق علاقات إطباقية في أقصى تناغم فيزيولوجي وجمالي بمكوناته الجمجمية (القحفية) والوجهية والمحافظة عليها .

orthodontics, interceptive تقويم الأسنان المُعتَرَض

تخفيف أو تصحيح سوء الإطباق في الأسنان المختلطة أثناء تطور الإطباق .

orthodontics, preventive تقويم الأسنان الوقائي

نوع من العلاج التقييمي للأسنان يهدف إلى الحفاظ على إطباق صحيح عن طريق منع تحرك الأسنان .

orthodonties, prophylactic = تقويم الأسنان الوقائي

preventive orthodontics

orthodontics, surgical تقويم الأسنان الجراحي

علاج سوء الإطباق بواسطة عمليات جراحية لإعادة وضع أو لتعديل شكل الفكين .

orthodontist أخصائي تقويم الأسنان

أخصائي أسنان يتم مقررًا تعليمياً معترفًا به لمدة سنتين على الأقل في تخصص تقويم الأسنان الذي يهتم بتشخيص ووقاية وتصحيح سوء إطباق الأسنان .

orthodontology = orthodontics علمُ تقويم الأسنان

orthodoxy استقامة الرأس

ortho - ethoxybenzoic acid cement إسمنت حامض

الأرثوإثوكسي بنزويك

انظر إسمنت EBA (EBA cement) .

orthognathia علم تقويم الفكين ، مبحث تقويم الفكين

دراسة وعلاج الحالات التي تتسبب في سوء وضع الفكين

orthognathic = orthognathous سَوِيّ الفك - مَقُومُ الفكين

استواء وتناسق العلاقة بين الفكين ، ذو فك مستقيم غير بارز ومنسب فكي أقل من 98 .

orthognathic surgery جراحة تسوية الفكين

تصحيح جراحي لعدم التناسق الجمجمي الوجهي بإجراء عمليات جراحية لإعادة وضع جزء من أو كل الفك العلوي أو الفك السفلي أو الاثنين معاً ، لتحقيق تناسق في الوظيفة والمظهر الجمالي بين الفكين .

**orthognathous** مستوى الفك - سوي الفك  
(المنسب الفكّي أقل من 98) .  
الوضع الطبيعي للفكين بالنسبة للبنى الوجهية .

**orthograde root filling** حشوة الجذر السوية  
حشوة جذر داخل قناة الجذر عن طريق حُفرة نفوذ تاجية .  
انظر أيضاً الحشو الراجع للجذر (Retrograde root filling) .

**ortho- implant** زراعة تقويمية ، غرسة تقويمية

**orthomorphia** تقويم التشوهات (الجسميّة)  
علاج التشوهات الشكلية وتقويمها طبيياً وجراحياً .

**orthopantomogram =** صورة شعاعية بانورامية

**orthopantomogram = OPG**

**orthopantograph = OPG** صورة شعاعية بانورامية

**orthopantomograph** التصوير المقطعي الشامل  
نوع من وحدة أشعة بانورامية .

**orthopantograph =** التصوير المقطعي الشامل ،  
**orthopantomograph** جهاز الأشعة البانورامي

**orthopantomogram=** الصورة الشعاعية البانورامية

**orthopantomogram**

**orthopantograph = OPG =** التصوير المقطعي الشامل

**orthopantograph**  
انظر تصوير مقطعي بانورامي (Panoramic tomography) .

**orthopedic = orthopaedic** تجبيري ، مُتعلّق بجراحة تقويم  
العظام (معالجة وتقويم التشوهات في العظام)  
تصحيح شذوذ في الشكل أو في العلاقة بين البنى العظمية  
جراحياً (للتقويم الجراحي للتشوهات) أو باستعمال أجهزة  
للحث على تعديل بينة العظم بواسطة الاستجابة  
الفسيولوجية الطبيعية (معالجة تقويمية) .

**orthopedic appliance** طبقة تقويمية

**orthopedic,dental** تقويم الأسنان

**orthopedic,dentofacial** تقويم تشوهات الأسنان  
وعظام الوجه

**orthopedics = orthopaedics** علم تقويم العظام ،  
مبحث تقويم العظام  
فرع من الجراحة يختص بتشوهات الجهاز العظمي . تصحيح  
التشوهات عند الأطفال وعلاج أمراض العضلات والعظام ،  
والمفاصل ، والإصابات الرضحية .

**orthopedics, dental =** تقويم الأسنان = تقويم وجهي سني

**= dentofacia orthopedics =** علم وفن تقويم الأسنان

**orthodontics**

**orthophosphoric acid =** حامض أورثوفوسفوريك =  
**phosphoric acid** حامض الفوسفوريك  
من المركبات الأساسية للكثير من مكونات سائل الإسمنت  
السني .

**orthopnea** ضيق النفس الاضطجاعي  
تنفس يكون سريعاً متعباً في وضع الرقاد ويصبح طبيعياً  
عندما يكون الجسم منتصباً . حالة تحدث كثيراً في اعتلالات  
الأجهزة القلبية والتنفسية ، مثل الربو ، والوذمة الرئوية ،  
نفاخ بالحويصلات الهوائية ، التهاب الرئة ، الذبحة  
الصدرية .

**orthopneic** مُصاب بضيق النفس الاضطجاعي

**orthopnoeic** مُصاب بضيق النفس الاضطجاعي  
متعلق بتنفس انتصابي أو يتميز به .

**orthostaphyline** مستوى الحنك

**orthosurgical** جراحي تقويمي  
متعلق بتقويم الأسنان الجراحي

**os = oris (pl.ora)** فم ، فتحة (لاتينية)  
(الجمع ، أفواه ، فتحات (Ora ostium) ، تستعمل في علم  
المصطلحات التشريحية .

**os = ossis (pl. ossa)** عظم (لاتينية)  
(الجمع عظام Ossa) ، تستعمل في علم المصطلحات  
التشريحية .

**os frontale** العظم الجبهيّ

**os nasale** العظم الأنفيّ

**os magnum** العظم الكبير (أكبر عظام الرسغ)

**os sphenoidale** العظم الوتدي

**os temporale** العظم الصدغي

**os zygomaticum** العظم الوجني

**oscedo** تشاؤب

**Osler - Weber - Rendu's syndrome** متلازمة رندو - ويبر -  
أوسلر  
نسبة إلى السير وليم أوسلر sir William Osler ؛ فريدريك ب  
ويبر Frederick P. weber . طبيب إنجليزي ، وهنري  
ج. ل. م. رندو Henri J.L.M Rendu ، طبيب فرنسي .  
شذوذ وعائي يتميز بنزف الشعيرات المتوسعة في الجلد  
والمخاطية . آفة صغيرة حمراء إلى بنفسجية توجد على  
الشفاه ، والمخاطية الفموية ، والمخاطية الأنفية ، واللسان ،  
وأطراف أصابع اليد وأصابع القدم . الأوعية الدموية الدقيقة  
المتوسعة قد تنزف باستمرار أو بأقل رضح بسيط ، وهذه

الحالة تصيح خطيرة تدريجياً . يكون النزف من الإصابات السطحية غزيراً وقد يسبب فقر الدم . لا يوجد علاج محدد ، ويعالج النزف بالضغط والتطبيق الموضعي للعقاقير القابضة للأوعية الدموية والعقاقير موقفة النزف ، وتحتاج أنيميا نقص الحديد إلى العلاج المستمر .

تُسمى أيضاً داء الأورام الوعائية العائلية النزفي (Hemorrhagic familial angiomatosis) ، توسع الشعيرات السنزفي الوراثي (Hereditary heremorrhagic telangiectasia) ، متلازمة فيبر - أو سسر - رندو (Rendu Osler - Weber's syndrome) .

**osmosis** تناضح  
مرور السوائل من خلال الغشاء شبه النفوذ .

**osmotic** تناضح  
متعلق بالأسموزية .

**osmotic pressure** الضغط التناضحي ، الضغط الحلولي  
الضغط الأسموزي  
تبادل بين السوائل لاختلاف الكثافة بينهما .

**osmyl = odor** رائحة

**osphresiophobia** خوف الروائح ، كره الروائح

**osphresis** حاسة الشم

**osphretic** شمّي  
متعلق بحاسة الشم .

**ossa** عظام

**assa cranii** عظام الجمجمة ، القحف

**ossa faciei** عظام الوجّه

**ossein** أوّسئين  
مادة كولاجينية في العظم .

**osseocartilaginous** عظمي غضروفي

**osseofibrous** عظمي ليفي

**osseointegration** اندماج عظمي

**osseous = bony** عظمي  
متعلق بالعظم ، ذو مميزات عظمية .

**osseous and mucogingival surgery** جراحة مخاطية لثوية وعظمية  
عملية جراحية لإزالة وإعادة تشكيل العظم والانسج اللثوي .

**osseous coagulum** خثرة عظمية  
غرسة ذاتية المنشأ ، مكونة من مسحوق العظم أو من أجزاء عظمية ودم ، تستخدم لترميم العيوب العظمية .

**osseous crater** أفنة عظمية ، حفرة عظمية ، فوهة عظمية  
انظر عيوب عظمية مفوهة (Crater osseous defects) .

**osseous defect** عيب عظمي  
عيب يشمل كل من الصفيحة القشرية الشفوية والصفيحة القشرية اللسانية من العظم بالإضافة إلى العظم الإسفنجي الذي يقع بينهما .

**osseous defect, circumferential** عيب عظمي كفافي  
عيب عظمي ذو جدار واحد يشاهد من ناحية واحدة من السن (أي من الناحية الإنسي ، أو الوحشية ، أو الوجهية ، أو اللسانية) ؛ وعيب ذو أربعة جدران ولكنه يحيط بالسن إحاطة كاملة .

**osseous defect, crater** عيب عظمي أفني ، عيب عظمي مفوه  
عيب عظمي ذو جدارين .

**osseous defect, four - wall** عيب عظمي ذو أربعة جدران  
تسمية خاطئة تتعلق بتصنيف العيوب العظمية ؛ عيب محيطي كامل .

**osseous defect, inconsistent margins** عيب عظمي ذو حواف غير متناسقة  
إصابة عظمية تنتج عن انحراف في المحيط والانسج العظمي من الناحية اللسانية أو الوجهية بالنسبة إلى الملتقى المينائي الملاطي للأسنان .

**osseous defect, hemiseptum** عيب عظمي منصف للحاجز  
إصابة عظمية ما بين الأسنان المتلاصقة تتسبب في تلف جزء من الحاجز بين السني ، دون أن يتأثر نصف الحاجز الآخر حيث يدعم السن المجاورة .

**osseous defect, infrabony** عيب عظمي تحت العظمي  
عيب عظمي في جدار عظمي واحد أو اثنين أو ثلاثة ، بحيث تكون قاعدة العيب العظمي جذرية بالنسبة للارتفاع العظمي المحيطي .

**osseous defect, intrabony** عيب عظمي داخل العظم  
عيب عظمي تحت عظمي ذو ثلاثة جدران عظمية محيطة .

**osseous defect, one - wall** عيب عظمي ذو جدار واحد  
عيب عظمي حول سني مصاحب للجيب تحت العظمي يتميز ببقاء جدار عظمي واحد .

**osseous defect, surgical** عيب عظمي جراحي  
منطقة منقذة للأشعة بسبب تبقي عظم رقيق في المنطقة بعد الجراحة

**osseous defect, three - wall** عيب عظمي ذو ثلاثة جدران  
عيب عظمي حول سني يُصاحبه جيب تحت عظمي يتميز بثلاث جدران عظمية .

**osseous defect, two - wall** عيب عظمي ذو جدارين

عيب عظمي حول سني يُصاحبه جيب تحت عظمي يتميز  
بجدارين عظميين متبقيين .  
osseous lids جُفونٌ عظميّة  
مصطلح للصور الشعاعية حول السنية يستعمل لوصف  
الصفحة القاسية للعظم ما بين الأسنان .  
osseous surgery جراحة عظميّة  
عملية جراحية في العظم تجرى لتصحيح العيوب العظمية أو  
إعادة تشكّل وتعديل تكوين عظمي شاذ .  
osseous topography الطبوغرافيا العظميّة ،  
تخطيط موضعي عظمي  
بنية العظم السنخي وعلاقته بالأسنان . يتبع نموذج العظم  
الطبيعي عادة محيط الملتقى المينائي الملاطي للأسنان .  
ossicle عظيمة  
عظم صغير .  
ossicles, auditory العظيّمات السّميّة  
وهي : الركاب ، والمطرقة ، والسندان في الأذن الوسطى .  
ossicula عظيّمات ، جمع عظيمة  
ossicula auditus العظيّمات السّميّة  
ossification تعظّم  
تكلس المطرس العُضوي للعظم ، وتكوّن العظم أو التحول  
إلى مادة عظمية .  
ossification, cartilaginous تعظّم عُضروفي  
ossification, endochondral تعظّم عُضروفي  
تعظم في بيئة عُضروفية .  
ossification, intracartilaginous تعظم داخل العُضروف  
ossification, intramembranous تعظم داخل الغشاء  
تعظم في بيئة ليفية أو بيئة غشائية .  
ossification, perichondral تعظم مُحيطٌ بالعُضروف  
ossify يتعظّم  
يتحول إلى عظم أو شبه العظم .  
ossifying متعظّم ، في مرحلة التعظّم  
ossifying fibroma ورمّ ليفي متعظّم  
ورمّ حميد ذو نمو بطيء . يكون حدوثه في الفكّين ،  
وخصوصاً الفك السفلي . يتكوّن من عظم ينشأ ضمن نسيج  
ضام ليفي .  
ossium fragilitans هشاشة عظمية (لاينية)  
osteal = bony عظمي  
متعلق بالعظم .  
ostealgia ألم العظم ، البّدك ، ألم عظمي

استئصال العظم أو جزء منه  
ostectomy = osteectomy مصطلح يستعمل في الجراحة العظمية ليدل على إزالة العظم  
الداعم حول السن أو من عظم الفكّين .  
osteitis التهاب العظم  
التهاب العظم الذي يشمل فراغات هافرس ، وقنوات  
هافرس ، وتشعباتها . تتميز الحالة بشكل عام بألم عند  
الضغط ، وألم كليل مستمر ، وأحياناً تمدد العظم .  
osteitis,condensing = التهاب العظم المُكثّف  
osteitis condensans = osteitis ossificans  
osteitis deformans = التهاب العظم المشوّه = مرض باجت  
Paget's disease  
مرض مزمن يصيب العظم ، يتميز بامتصاص العظم ، يتبعه  
تغلّظ وتشوّه واعوجاج العظم ؛ انظر مرض باجت (Paget's  
disease)  
osteitis ,dentoalveolar = التهاب العظم السنخي السني =  
pyorrhoea alveolaris تقيح دواعم السنّ والأسناخ  
osteitis localized alveolar = التهاب العظم السنخي  
dry socket الموضعي = السنخ الجافّ  
حالة من الالتهاب الحاد تصيب جدران سنخ السن بعد قلع  
السن ؛ انظر السنخ الجاف (Dry socket) .  
osteitis interna التهاب العظم والنقي السنخي  
التهاب نخاع العظم للتواء السنخي بسبب عدوى من سن .  
osteitis ,rarefying التهاب العظم المُخلخل  
osteo - , oste- (سابقة) عظم ، عظمي  
سابقة تعني عظم .  
osteoarthritis التهاب المفصل العظمي ، فُصالٌ عظميّ  
التهاب مزمن يصيب مفاصل كبار السن خاصة الذكور .  
osteoarthritis الفصال العظمي  
osteoarthrotomy = استئصالُ النّهائية المفصليّة للعظم  
ostearthrotomy الإزالة الجراحية للطرف المتفصل للمفصل نتيجة تغيرات  
مرضية ذات طبيعة مولدة .  
osteoblast = bone - forming cell أرومة العظم ، بانية  
العظم  
إحدى الخلايا التي تكوّن العظم .  
osteoblastic متعلق بأرومات العظم ، متعلّق ببانية العظم  
osteoblastic activity نشاط البناء العظمي  
osteoblasto clastoma ورم بانيات وناقضات العظم  
osteoblastoma ورمّ أرومات العظم ، ورمّ بانيات العظم  
ورمّ مكون من نسيج شبه عظمي وعظم ناقص النمو .

|                                  |   |                               |  |
|----------------------------------|---|-------------------------------|--|
| osteocementum                    | ملاطٌ عظميٌّ  | osteogenic = osteogenous      | عَظْمِيُّ الْمُنْشَأُ  |
|                                  | الملاط ثانوي والنسيج المكون له .                                  |                               | متعلقٌ بالنسيج الذي يتطور منه العظم أو ينشأ منه .                                  |
| osteochondral                    | عُضْرُوفِيٌّ عَظْمِيٌّ  | osteogenic myxoma             | وَرَمٌ مَخَاطِي عَظْمِي الْمُنْشَأُ  |
|                                  | متعلق بكل من العظم والغضروف .                                     | osteogenic sarcoma            | سار كومةٌ عَظْمِيَّةٌ الْمُنْشَأُ  |
| osteochondroma                   | وَرَمٌ عُضْرُوفِيٌّ عَظْمِيٌّ                                     | osteoid                       | شبه العظمي ، نظير العظم ، عَظْمَانِيٌّ   |
|                                  | وَرَمٌ حميدٌ يحتوي على خلايا من العظم والغضروف .                  |                               | 1- يماثل أوله خواص العظم .   |
| osteochondromyxoma               | وَرَمٌ عُضْرُوفِيٌّ عَظْمِيٌّ مَخَاطِيٌّ                          |                               | 2 - الصفيحة العظمية قبل التمعدن .  |
| osteoclasia                      | نَقْضُ الْعَظْمِ  | osteoid osteoma               | وَرَمٌ عَظْمِيٌّ عَظْمَانِيٌّ  |
|                                  | تدمير نسيج العظم بواسطة الخلايا ناقضة العظم .                     | osteoid tissue                | نسيجٌ عَظْمَانِيٌّ   |
| osteoclast                       | ناقضةُ الْعَظْمِ ، كاسرةُ العظم                                   | osteointegration              | الاندخال العظمي بالزرعة ،  |
|                                  | 1 - خلية عملاقة متعددة النوى مدمرة للعظم وماصة للعظم .            |                               | الارتباط العظمي بالزرعة  |
|                                  | 2 - أداة جراحية تستخدم لتكسير العظم .                             | osteology                     | عِلْمُ الْعِظَامِ ، دراسة العظام ، مبحث العظام                                     |
| osteoclastoma                    | وَرَمٌ ناقضاتُ الْعَظْمِ ، وَرَمٌ كاسرةُ العظم                    | osteolysis                    | أَنْحِلَالُ الْعَظْمِ  |
| osteocyte                        | خلية عَظْمِيَّة   |                               | أمتصاص العظم ، وخاصة عملية زوال المعادن من العظم .                                 |
|                                  | أرومة عظمية منطمة ضمن الصفيحة العظمية .                           | osteolytic                    | حَالٌ لِلْعَظْمِ   |
| osteodentin                      | عاجٌ متعَظَّمٌ ، عاجٌ عَظْمِيٌّ                                   |                               | مادة حالة للعظم ، تسبب خاصة زوال التكلس أو نقصان الكالسيوم .                       |
|                                  | 1 - عاجٌ شبيه بالَعَظْمِ ، يوجد في أسنان بعض الأسماك              | osteoma                       | وَرَمٌ صلبٌ حميدٌ مكوّنٌ من نسيج عظمي قد ينمو على                                  |
|                                  | 2 - بنية مرضية للعاج توجد في بعض الأورام .                        |                               | العظم أو على أي نسيج آخر في الجسم  |
| osteodentoma =                   | وَرَمٌ عاجيٌّ عَظْمِيٌّ ، وَرَمٌ عاجيٌّ متعَظَّمٌ                 | osteoma,cancellous            | وَرَمٌ عَظْمِيٌّ إسْفنجيٌّ   |
| osteodentinoma                   |   | osteoma dentale               | وَرَمٌ عَظْمِيٌّ سِنِّيٌّ  |
|                                  | وَرَمٌ مكوّنٌ من نسيج عظمي وعاج .                                 | osteomalacia                  | تَلِينُ الْعَظْمِ  |
| osteodystrophy = osteodystrophia | حَثَلٌ عَظْمِيٌّ  |                               | حالة عامة من لين العظام تحدث نتيجة قصور التكلس لنقص فيتامين D عند الإنسان البالغ . |
|                                  | نقص تكون العظم .  | osteomatoid                   | شبيه الورم العظمي ، نظير الورم العظمي  |
| osteectomy                       | استئصالُ الْعَظْمِ  | osteomyelitis                 | التهاب العظم والنقي  |
|                                  | إزالة جراحية للعظم السنخي الداعم حول جذر السن                     |                               | التهاب العظم الذي يسببه كائن دقيق مولّد للقيح ؛ قد يظل                             |
|                                  | لتصحيح محيط عظمي معيب .   |                               | الالتهاب موضعياً أو قد ينتشر خلال العظم ليشمل نسيج                                 |
| osteofibroma = ossifying fibroma | وَرَمٌ ليفيٌّ عَظْمِيٌّ ، وَرَمٌ ليفيٌّ متعَظَّمٌ                 |                               | النقي ، ونسيج القشرة ، والنسيج الإسفنجي والسمحاق .                                 |
| osteofibrosis                    | تَلَيِّفُ الْعَظْمِ ، داء التليف العظمي                           | osteomyelitis,acute infective | التهاب العظم والنقي  |
| osteofibrosis,periapical         | داء التليف العظمي حول الذروي                                      |                               | العدوائي الحاد   |
| osteogenesis                     | تكوّنُ الْعَظْمِ ، تشكّلُ العظم                                   | osteomyelitis,alveolar =      | التهابُ الْعَظْمِ وَالتَّقْيِ السِّنْخِيٌّ =                                       |
|                                  | تكوّن العظم الذي قد يحدث ضمن الغشاء ، مثال : عظام الجمجمة .       | pyorrhoea alveolaris          | تَقْيِحٌ دواعم السن والأسناخ ،   |
| osteogenesis imperfecta =        | تكوّنُ الْعَظْمِ الناقص ، تشكّلُ                                  |                               | الرعال   |
| fragilitas ossium                | العظم المعيب = هشاشةُ الْعَظْمِ                                   | osteomyelitis,Garre's         | التهاب العظم والنقي بحسب جارر  |
|                                  | مرض عظمي تطوري يَتميزُ بعظام مسامية ذات هشاشة                     |                               | التهاب نخاع العظم المتصلب غير الصديدي في الفكين .                                  |
|                                  | مفرطة قابلة للكسر . تُسمّى أيضاً هشاشة العظام (Fragilitas ossium) | osteonecrosis                 | نَخْرٌ عَظْمِيٌّ   |
|                                  |   |                               | نخر العظم الكتلي .   |

|  |   |  |  |
|--|---|--|--|
| oste - odontoma                                    | ورم سنّي عظمي   | تنخر في العظم بسبب التعرض لجرعات إشعاعية علاجية ،<br>نتيجة لانخفاض التغذية الدموية والعدوى . |  |
|  | ورم ينشأ من الاستطالات الهيولية لأرومات العاج ؛ وهو<br>مصطلح قديم أهمل استعماله .   | osteorrhagia   | نزف عظمي   |
| osteopath  | أخصائي العظام   | osteosarcoma   | ساركومة عظمية  |
|  | شخص يمارس معالجة الأمراض العظمية ، وغالبا ما يكون<br>غير مؤهل طبيًا .   |  | ورم عظمي خبيث يتكون من نسيج عظمي .   |
| osteopathology                                     | علم أمراض العظم ، مبحث أمراض<br>العظم ، الباثولوجيا العظمية   | osteosclerosis   | تصلب العظم   |
| osteopetrosis = Albers -<br>Schonberg 's disease = | تصخر العظم ، صلابة العظم ،<br>العظم الرخامي = مرض ألبرس -<br>شونبرج = داء تحجر العظم  |  | تصلب العظم أو كثافة غير طبيعية للعظم ؛ حالة تتميز<br>بتكثف العظم أو تصلب العظم غير الطبيعي تشاهد في<br>الصور الشعاعية كمناطق غير منفذة للأشعة مختلفة الحجم<br>والشكل . |
| marble bone disease                                | شونبرج = داء تحجر العظم   | osteoseptum  | الحاجز العظمي (الأنفي)   |
|  | نقص خلقي للخلايا ناقضة العظم يؤدي إلى عظم شبه<br>متحجر .  | osteosynthesis =   | تقريب طرفي العظام المكسورة =   |
|  | مرض عظمي عائلي يتميز بصلابة العظم ، وتليّف نخاع<br>العظم ، وفقر الدم . انظر مرض ألبرس - شونبرج - (Albers -<br>schonberg' s disease) .   | internal skeletal fixation   | تثبيت طرفي العظم   |
|  | مرض عظمي مقابل وراثي مترق ، يتميز بتكون العظم<br>المستمر دون حدوث أي امتصاص مقابل للعظم ، وينتج عن<br>ذلك تصلب عظمي منتشر . يعرف أيضاً بمرض تحجر العظم<br>أو داء تحجر العظم (Marble bone disease) . | osteotome  | قاطع العظم ، إزميل العظم   |
| osteoplast = osteoblast                            | بانية العظم ، مُكوّن للعظم  |  | أداة شق العظم ، ذات نصل حاد ، تستخدم مع مطرقة لفلق<br>العظم وشق الأسنان .  |
| osteoplasty  | تصنيع العظم ، تقويم العظم جراحياً ،<br>رأب العظم  | osteotomy  | قَطْعُ العظم ، خَرْعُ العظم  |
|  | مصطلح يستعمل في طب الأسنان يشير إلى جراحة تجميلية<br>للعظم يتم فيها إعادة تشكيل النتوء السنخي ليحقق<br>متطلبات صحة الأنسجة الداعمة السنية دون فقد العظم<br>الداعم لجذور السن .                      |  | العملية الجراحية التي تشتمل على القطع خلال العظم دون<br>فقد شظايا منه .  |
| osteoporosis                                       | تخلخل العظم   | osteotomy,cortical =   | قطع العظم القشري ،   |
|  | حالة وراثية من قصور تكون العظم تؤدي إلى اتساع فراغ<br>النخاع العظمي وقنواته بشكل يؤدي إلى مسامية مفرطة<br>وهشاشة العظم . تشاهد في الصور الشعاعية أقل كثافة عن<br>العظم الطبيعي .                    | corticotomy  | قطع العظم اللحائي  |
| osteoporotic                                       | متخلخل العظام ، متعلق بتخلخل العظم  | osteotomy,sagittal split   | قطع العظم بشطر سهمي  |
|  | متعلق بمسامية العظم .   |  | عملية جراحية داخل الفم تتضمن شق الشعبة الصاعدة<br>للفك السفلي في الاتجاه الأمامي الخلفي ، لمساعدة جسم<br>الفك والشعبة الصاعدة على التحرك إلى الأمام أو الخلف .         |
| osteopsathyrosis =                                 | هشاشة العظم ، تكون العظم الناقص ،   | osteotomy,segmental  | قطع العظم الشدفي ، قطع العظم<br>الجزئي   |
| osteogenesis imperfecta                            | سوء تكون العظم  |  | طريقة جراحية للقطع خلال الجزء السنخي من العظم ، من<br>أجل إعادة وضع وتثبيت هذا الجزء من العظم مشتملاً على<br>الأسنان دون فقد حيوية العظم أو الأسنان .                  |
|  | مرض خلقي نادر يصيب الهيكل العظمي ، ويؤدي إلى عدم<br>اكتمال النمو .  | osteotomy,subcondylar  | قطع العظم تحت اللقمة   |
| osteoradionecrosis                                 | نخر عظمي إشعاعي المنشأ  |  | أسلوب جراحي للقطع خلال عنق اللقمة من أجل تثبيت<br>الفك السفلي .  |
|  |   | osteotomy,vertical   | قطع العظم العمودي  |
|  |   |  | قطع جراحي للشعبة الصاعدة للفك السفلي من أجل تحريك<br>الفك ، إلى الخلف عادة ، لتكون في وضع وظيفي<br>أكثر ملاءمة ؛ يمكن أن تتم الجراحة داخل الفم أو خارج الفم .          |
|  |   | ostitis = osteitis   | التهاب العظم   |
|  |   | ostium   | فم ، فتحة ، ثقب ، فوهة   |
|  |   |  | فتحة صغيرة أو فوهة في عضو أو قناة .  |



ostium pharyngeum tubae auditoria الفُوهُةُ البُلْعومِيَّةُ  
لِلنَّفِيرِ  
ostium tympanicum tubae auditoria الفُوهُةُ الطَّبَلِيَّةُ لِلنَّفِيرِ  
otagra أَلَمُ الأُذُنِ  
otalgia = ear-ache أَلَمُ أذني ، وجع أذني  
ألم في الأذن .  
otalgia,dentalis أَلَمُ أذني سَنِيِّ المُنشَأِ  
ألم في الأذن بسبب داء سني .  
otiatrics = otiatry = otology طبُّ الأذُنِ  
otic أذُنِيّ  
متعلق بالأذن .  
otitis التهابُ الأذُنِ  
otitis externa التهابُ الأذُنِ الخارِجِيَّةِ أو الظَّاهِرَةِ  
otitis interna التهابُ الأذُنِ الداخليَّةِ أو الباطنَةِ  
otitis media التهابُ الأذُنِ الوَسْطِيِّ  
oto -, ot- (سابقة) أذُن ، أذُنِي  
سابقة تعني أذن .  
otoantritis التهابُ الأذُنِ والغارِ  
otolaryngology علمُ الأذُنِ والحنجرة ، مبحث الأذن والحنجرة  
otorhinolaryngology علمُ الأذُنِ والأنفِ والحنجرة ،  
طبُّ الأنفِ والأذُنِ والحنجرة  
Oul- (سابقة) لثَّة ، لثوي  
سابقة تعني لثة . انظر تحت ul-  
oula = ula لثَّة  
جمعها لثات .  
oulitis = ulitis التهابُ اللثَّةِ  
oulorrhagia نَزْفُ اللثَّةِ  
outer خارِجِيّ  
outer dental epithelium ظهارةُ سَنِيَّةِ خارِجِيَّةِ  
outer ear أذُنُ خارِجِيَّةِ  
outer enamel cells خلايا الميناء الخارِجِيَّةِ  
outlay (onlaygraft) طَعْمُ راصِعٍ ، رقعة سطحية  
outlet مَخْرَجٌ ، مَنفذٌ  
outline = outline form = حد خارِجِيّ ، حافة حَفَافٍ =  
cavosurface margin = شكل الحافة = حافة سَطْحِ الحفرة  
cavosurface line angle السَنِيَّةِ = زاوية سَطْحِ الحفرة الخطية  
حدود الحَشْوَةِ أو الحُفْرَةِ المَحْضَّرَةِ عند التقائهما بسطح السن .  
outline,basal seat حَفَافُ المَقَرِّ القاعديّ ، حد المقر القاعدي  
outline,extension خطُّ الامتداد الخارِجِيّ

outline form شَكْلُ الحَفَافِ  
outpatient مريضُ خارِجِيّ  
شخص يتلقى علاجه لمرة واحدة أو لعدة مرات في العيادة  
الخارجية ويعود إلى منزله دون الحاجة إلى المبيت في  
المستشفى .  
outpatient clinic عيادةُ خارِجِيَّةِ  
outpatient, dental مريضُ عيادة الأسنان الخارِجِيَّةِ  
outpatient dentistry العيادة الخارِجِيَّةِ للأسنان  
output إخراج ، مُخْرَجٌ ، نتاجٌ ، محصول ، طرح  
(في علم الأشعة) : كمية الإشعاع الناتجة التي تقاس  
بالرونتنجن لكل ثانية .  
output, cardiac النَّتاجُ القَلْبِيّ  
oval بيضوي ، إهليلجي الشكل  
ovary المَبِيضُ  
غدة الإخصاب عند الأنثى .  
oven فُرنٌ ، تَوْرٌ  
oven,paraffin - embeidng فُرنٌ إسْجاء البارافين  
over 1 - زائد ، زيادة  
2 - إفراط  
3 - تجاوز  
overaffection عاطفَةٌ مُفْرَطة  
overanxiety قَلَقٌ مفرط  
overauthority سَلْطَةٌ زائِدَةٌ  
overbite = vertical overlap تَرَكَبُ العَضَّةِ = تجاوز عمودي  
تَرَكَبُ القواطع العلوية على القواطع السفلية في الاتجاه  
العمودي عندما تكون الأقواس السنية في وضع الإطباق  
وتكون الرحي الخلفية في أقصى تداخل إطباق للحدبات ،  
ويعبر عن كمية التراكب العمودي للقواطع السفلية مع  
القواطع العلوية بنسبة التراكب الكلي الممكن وتقاس  
بالمليمتر . يستعمل هذا المصطلح خصوصاً للتعبير عن  
المقدار الذي تغطى به الأسنان القاطعة العلوية من الأسنان  
القاطعة السفلية ، لكنه قد يستعمل أيضاً لوصف العلاقات  
العمودية للحدبات المتقابلة . تسمى أحياناً التجاوز الأفقي  
العمودي (Vertical overjet) ويطلق عليها أيضاً التجاوز  
العمودي أو التراكب العمودي (Vertical overlap) .  
overbite, deep تراكب العضة العميق  
overbite, excessive تراكب العضة الشديد  
overbite, horizontal = overjet تراكب العضة الأفقي =  
التجاوز الأفقي

|   |  |                     |  |
|---|--|---------------------|--|
| overbite, impinging                         | تراكب العضة المرتطم ،<br>تراكب العضة الضاغط  | overfilled          | يُفرطُ في الملاء ، مُفرطة الإمتلاء<br>حفرة ذات حشوة زائدة .  |
|   | علاقة تراكب العضة عندما تلامس القواطع السفلية ، أو<br>تضغط على المخاطية الحنكية بدلاً من أن تلتقي مع السطح<br>اللساني للقواطع العلوية .  | overfilling         | حشوة مُفرطة ، حشوة زائدة   |
| overbite ,negative =<br>anterior open bite  | عَضَّةٌ تراكبِيَّةٌ سلبِيَّةٌ ، التجاوز<br>العمودي السالب = عَضَّةٌ مَفْتُوحَةٌ<br>أماميةً ، تراكبُ عَضَّةٍ أمامي  | overgrowth          | نمو زائد ، فرط النُّمو<br>زيادة كلية في حجم النسيج إما بزيادة في حجم خلاياه أو في<br>عدد خلاياه .  |
| overbite,vertical                           | تراكب العضة العمودي<br>تراكب الأسنان العلوية على الأسنان السفلية في المستوى<br>العمودي .   | overhang            | 1- طُفَافَةٌ ، بروز ، نتوء<br>2- زوائد<br>3- زعانف   |
| overcarving                                 | نَحَت زائد ، انتحات مفرط   |                     | (في طب الأسنان) : بروز خاطئ في حشوة ، خصوصاً على<br>السطح الملاصق ، عند الحافة اللثوية من الحفرة تؤدي إلى<br>كثف ، قد تنحشر وتتجمع فضلات الطعام تحته .   |
| overclosed bite                             | عضة مفرطة الغلق<br>انظر فرط إطباق خلفي (Posterior overclosure) .   | overindulgence      | تسامح زائد   |
| overclosure = reduced<br>interarch distance | فرط الإغلاق = قصر المسافة<br>بين القوسين   | overjet             | 1- بروز<br>2- تجاوز أفقي ، تراكب أفقي  |
|   | نوع من سوء الإطباق في الفم الأدرد (عديم الأسنان) ، وفيه<br>ينطبق الفك في علاقة اقتراب غير طبيعية ، حيث البعد<br>العمودي الإطباق ما بين الحديدين السنخيين تكون المسافة<br>الإطباقية ناقصة عندما تكون الأسنان في حالة إطباق<br>مركزي ، وينتج عن ذلك زيادة البعد العمودي في وضع<br>الراحة . |                     | بروز الأسنان الأمامية أو الخلفية العلوية أو كليهما بالنسبة<br>للأسنان المقابلة في الاتجاه الأفقي ، تؤدي إلى مسافة أفقية بين<br>السطح اللساني للقواطع المركزية العلوية والسطح الوجهي<br>للقواطع المركزية السفلية عندما تكون الأفواس السنية في<br>حالة إطباق ، وتقاس عادة بالمليمتر . في الاستعاضة<br>الصناعية للأسنان : تجاوز أفقي (Horizontal overlap) . |
| overcondensing                              | تكثيف زائد ، دك زائد<br>زيادة ضغط كتلة الحشوة أثناء الحشو .  | overjet, horizontal | بروز أفقي ، تراكب أفقي<br>بروز الأسنان العلوية عن السفلية في المستوى الأفقي .  |
| overdenture                                 | بدلة سنِّيَّة تُرفيدِيَّة ، بدلة سنِّيَّة فوقية<br>نوع من البدلة السنية يغطي سناً واحدة على الأقل أو جذراً<br>محضراً معالج القناة .  | overjet,reverse     | تجاوز عكسي ، تجاوز أفقي معكوس<br>العلاقة بين الأسنان الأمامية حيث تكون القواطع العلوية في<br>الإطباق المركزي في وضع لساني بالنسبة للقواطع السفلية<br>(كما في حالة المرتبة الثالثة من تصنيف أنجل لسوء الإطباق<br>(Angles' class III malocclusion) .   |
| overdeveloped                               | 1- مُفرط النمو<br>2- زائد الإظهار (الأشعة)   | overjut = overjet   | 1- بروز<br>2- تجاوز أفقي ، تراكب أفقي  |
| overdosage                                  | تعاطي جرعة مُفرطة  | overlap             | 1- تجاوز ، تخطئ<br>2- تراكب<br>3- تداخل ، تشابك<br>انظر تجاوز أفقي (Overjet) .   |
| overdose                                    | جرعة زائدة ، جرعة مفرطة  |                     | تجاوز أفقي ، تراكب أفقي  |
| overeruption                                | تجاوز إطباق ، بزوغ زائد<br>حالة بروز مفرط للأسنان من أسناخها ، بحيث تكون<br>أسطحها الأتباقية أعلى من المستوى الإطباق الطبيعي في<br>القوسين السنيتين الطبيعتين ، عادة نتيجة غياب قوى إطباقية<br>مقابلة بسبب فقدان السن المقابلة في القوس السنية المقابلة .                                | overlap, horizontal | (في طب الأسنان التعويضي) : المسافة المقاسة أفقياً بين<br>الحواف القاطعة الشفوية للأسنان القاطعة ، عندما تكون<br>الأفواس السنية في حالة إطباق .   |
| overeruption, tooth                         | سن ذو بزوغ زائد  |                     |  |
| overextension                               | تمديد مفرط ، تمديد زائد  |                     |  |

|                             |   |  |
|-----------------------------|---|--|
| overlap,vertical = overbite | تراكِبٌ عمودي ، تجاوز عمودي = متراكِبُ العَضَّة   | نسبة إلى السير ر . أوين ، Sir R.Owen ، 1804 - 1892 ، مشرَّحٌ إنجليزي .   |
| overlapping                 | 1 - تجاوز ، متراكِب<br>2 - تراكِب   | الحلقات المتداخلة التي تميز المسافات بين كريات العاج في قطاع مستعرض .  |
| overlay = onlay             | (في التصوير الشعاعي) : تشوّه صورة شعاعية لسن ، حينما تتراكب صورة سن فوق صورة سن أخرى .<br>تريفيد - يُرْقَد ، راصعة ، حشوة مصبوبة مغطّية   | أكسدة ، تأكسد<br>اتحاد مادة مع الأكسجين .  |
| overlay appliance           | 1 - حشوة ذهبية مصبوبة تغطي كل السطح الإطباقى وتلتصق عليه . انظر حشوة مصبوبة مغطّية (Onlay) .<br>2 - (في طب الأسنان التعويضي) : امتداد المركز الإطباقى للبدلة السنية الجزئية ليغطي كل السطح الإطباقى للسن ؛ يستخدم كداعم للبدلة السنية الجزئية . | أكسديّ - تأكسدي<br>أكسيد<br>أكسيد الزنك<br>سلولوز مُؤكسد   |
| overload                    | تحميل مُفرط ، زيادة التحميل   | سليلوز موقوف للنزف يستخدم لملء السنخ السني في حالة النزف الشديد ، أو النزف المقاوم للتخثر . مثال للسليلوز المؤكسد تجارياً : أوكسيسيل (Oxycel) ، والسير جيكل (Surgical) .   |
| overload,horizontal         | تحميل مُفرط أفقيّ   | أو أكسيسيل<br>انظر سليلوز مؤكسد (Oxidized cellulose) .   |
| overload ,vertical          | تحميل مُفرط عموديّ  | تَسَنُّمُ الرَّأْس<br>مُسَنَّمُ الرَّأْس<br>تَسَنُّمُ الرَّأْس   |
| overprotection              | حماية مُفرطة  | oxycephalia<br>oxycephalic = oxycephalous<br>oxycephaly = oxycephalia  |
| oversedation                | فرطُ التَّهْدئة   | حالة تتميز برأس عال ذي قبة مؤثّفة ؛ رأس يكون إما عالياً أو مرتفعاً ومؤثّفاً أو مخروطياً .  |
| overt                       | ظاهر ، واضح ، مؤكّد   | احتدادُ الحسّ<br>أكسجين (العنصر الثامن)  |
| ovoid = egg-shaped          | بيضي الشكل ، بيضوي الشكل ، بيضاويّ  | غاز عديم الطعم واللون والرائحة ، رمزه الكيميائي "O" ، يساعد على الاحتراق وهو ضروري لحياة الإنسان والحيوان والكثير من النبات ، ويشكّل خمس حجم الهواء ، ويوجد في تركيب أغلب السوائل والغازات والجوامد ؛ يخزّن تحت ضغط في أسطوانات مختلفة الأحجام ، تُصبغ باللون الأسود وتكون بالأبيض من الأعلى . يستخدم في حالات ضيق النفس أو بنسبة لا تقل 21% في التخدير بالاستنشاق . |
| ovoid arch                  | قوسٌ بيضاويّة   | العلاج بالأكسجين   |
| ovoid facial                | شكل القوس السنية ، التي تستمر في الانحناء من رحي إلى رحي .<br>وجه بيضاوي  | احتدادُ الذوق ، فرط حسّ الذوق<br>حالة من الإحساس الحاد بالتذوق .   |
| ovoid tooth form            | شكل السن البيضاوية  | أوكسي هيموجلوبين   |
| ovoid tooth form            | شكل السن حيث تكون بيضاوية لتماثل شكل الوجه (وجه بيضاوي) .   | هيموجلوبين مؤكسد كالذي يوجد في الدم الشرياني .   |
| ovum = ovulum               | بيضة  | محب للحمض ،<br>ولوع بالحمض ، صبوغ بالحمض ، حمض   |
| ovum stage                  | مرحلة البيضة  | oxyphil = oxyphilic = oxyphilous ،<br>قابل للاصطبغ بالحمض .  |
| Owen's contour lines        | خطوط أوين المحيطية ،<br>خطوط أوين التشكيلية   |  |

oxyphosphate cement إسمنت الأوكسي فُسْفَات  
انظر إسمنت فسفات الزنك (Zincphosphate cement) .  
oxytetracycline أوكسي تترا سيكلين (مضاد حيوي)  
oxytalan fibers ألياف أكساتالنيَّة  
جزء من النسيج الضام اللثوي ، عددها قليل وقد تكون  
متعلقة بالألياف المرنة .

ozaena نَتَنُ الأنف  
ozena = rhinitis sicca نَتَنُ الأنف  
ozone = O<sub>3</sub> غاز الأوزون ، أكسجين نشط  
ozostomia بَخْرَ فَمَوِيّ ، نَتَنُ الفم ، رائحة النفس  
أو الفم الكريهة  
رائحة النفس الكريهة التي يكون سببها فمويًّا .

|  |   |
|--|---|
| <b>P = phosphorus</b>                    | رمز الفسفور   |
|  | الرمز الكيميائي للفسفور .   |
| <b>P = premolar</b>                      | [مختصر] ضاحكة   |
| <b>PA = pulpoaxial</b>                   | [مختصر] محوري لثوي  |
| <b>P ae = part aeq = partes aequales</b> | أجزاء متساوية (لاتينية)   |
|  | اختصار أجزاء متساوية (Equal parts) ، تستعمل في كتابة الوصفة الطبية .  |
| <b>Pb = lead</b>                         | رمز الرصاص  |
|  | الرمز الكيميائي للرصاص .  |
| <b>PBA = pulpobuccoaxial</b>             | [مختصر] محوري شدفي لثوي   |
| <b>pc = post cibum</b>                   | بعد الأكل ، بعد الوجبات (لاتينية)   |
|  | اختصار بعد الأكل ، تستعمل في كتابة الوصفة الطبية .  |
| <b>pH</b>                                | الباهاء ، درجة الحموضة ، الرقم الهيدروجيني  |
|  | اختصار التركيز الأيوني الهيدروجيني ، على أساس مقياس يتدرج من الصفر (حموضة مطلقة) ، إلى 14 (قلوية مطلقة) ، بحيث تكون درجة التعادل عند 7 .  |
| <b>pil = pilula</b>                      | حبة (لاتينية)   |
|  | اختصار حبة (Pill) ، تستعمل في كتابة الوصفة الطبية .   |
| <b>PL = pulpolingual</b>                 | [مختصر] لثوي لساني  |
| <b>Pla = pulpolabial</b>                 | [مختصر] شفوي لثوي   |
| <b>PLA = pulpolinguoaxial</b>            | [مختصر] محوري لثوي لساني  |
| <b>PM = pulpomesial</b>                  | [مختصر] إنسي لثوي   |
| <b>PM = premolar</b>                     | [مختصر] ضاحك ، ضاحكة  |
| <b>PMA = pulpomesioaxial</b>             | [مختصر] محوري إنسي لثوي   |
| <b>PMA index = Papillae , Marginal ,</b> | [مختصر] منسب  |
| <b>Attached gingiva</b>                  | الحليمة اللثوية بين السنية =  |
|  | الحليمات واللثة المتصقة والحفافية   |
|  | دليل يستعمل لبيان مدى انتشار ودرجة التهاب اللثة (Gingivitis) وذلك بإحصاء وجود ( 1 ) أو غياب (صفر) التهابات الحليمة اللثوية بين السنية (Interdental Papillae) (P) ؛ واللثة الحفافية (Marginal gingiva) ( M ) ؛ واللثة المتصقة (Attached gingiva) ( A ) ؛ مجموع النقاط الكلية لكلا القوسين السنيتين معاً يمثل مؤشراً للحالة المرضية للثة المريض . |
| <b>prn = pro re nata</b>                 | حسبما تقتضيه الظروف (لاتينية)   |
|  | تستعمل في كتابة الوصفة الطبية .   |

|   |  |
|---|--|
| <b>pulv = pulvis</b>                    | مسحوق (لاتينية)  |
|   | تستعمل في كتابة الوصفة الطبية .  |
| <b>PUO = pyrexia of unknown origin</b>  | [مختصر] حمى  |
|   | مجهولة الأصل   |
| <b>PVC = polyvinylchloride</b>          | [مختصر] كلوريد عديد الفينيل  |
| <b>pabulum</b>                          | غذاء (لاتينية)   |
| <b>pacemaker</b>                        | منظم الإيقاع ، ناظمسة  |
|   | جهاز كهربوي يعمل بالبطارية ، ينظم انقباض عضلات القلب وبالتالي ينظم إيقاع القلب بواسطة التنبيه الكهربوي للنبض ؛ يمكن أن يحتل هذا التنظيم عند استعمال الأجهزة عالية التردد أو الأجهزة فوق الصوتية عند مريض يستخدم منظم إيقاع القلب (Pacemaker) . |
| <b>pachy-</b>                           | (سابقة) الشخن ، غليظ ، ثخين ، كثيف   |
| <b>pachycephalia = pachycephaly</b>     | ثخن الرأس  |
| <b>pachycephalic = pachycephalous</b>   | ثخين الرأس   |
| <b>pachycheilia</b>                     | ثخن الشفاة   |
|   | حالة من تغلظ الشفاة الشاذ .  |
| <b>pachyderma</b>                       | ثخن الجلد  |
| <b>pachyderma oralis</b>                | ثخن جلد الفم   |
| <b>pachyderma oris = hyperkeratosis</b> | ثخن جلد الفم ،   |
|   | فرط تقرن الجلد الفموي  |
| <b>pachyglossia</b>                     | ثخن اللسان   |
|   | حالة من تغلظ اللسان الشاذ .  |
| <b>pachygnathous</b>                    | ثخن الفك   |
|   | ذوفك شاذ سميك وضخم .   |
| <b>pachymucosa</b>                      | ثخن المخاطية   |
| <b>pachymucosa alba</b>                 | ثخن المخاطية الأبيض (الطلوان)  |
| <b>pachyrhic = pachyrhine</b>           | أفطس ، عريض الأنف  |
| <b>pack</b>                             | 1- ضمادة ، كمادة ، لفافة ، يُضمّد  |
|   | ضمادة أو لفافة مبللة أو جافة ؛ ساخنة أو باردة توضع على أو تُلف حول جزء من الجسم أو كل الجسم .  |
|   | ضمادة تستعمل لتغطي مكان عملية جراحية ، أو توضع داخل الجرح لتقليل أو وقف النزف .  |
|   | 2- رص ، حشو ، يُرص ، يملأ  |
|   | يرص مادة الحشو داخل الحفرة المحضرة بالسن .   |
| <b>pack , bulk</b>                      | حشو كُتلي  |
| <b>pack , cold</b>                      | كمادة باردة  |

**pack , hot** كَمَادَةٌ حَارَّةٌ ، كَمَادَةٌ سَاخِنَةٌ

**pack , periodontal** كَمَادٌ دَوَاعِمِ السِّنِّ ، ضَمَادٌ لَتَوِي جِرَاحِي  
ضَمَادٌ يُوَضَعُ عَلَى اللِّثَةِ وَحَوْلِ الأَسْنَانِ أَثْنَاءَ عِلَاجِ المَرَضِ  
حَوْلِ السِّنِيِّ أَوْ بَعْدَ اسْتِصْصَالِ جِزءٍ مِنَ اللِّثَةِ المَرِيضَةِ ؛ يَكُونُ  
الضَمَادُ عَادَةً مِنْ أَكْسِيدِ الزِّنْكَ وَاليُوجِينُولِ أَوْ مَوَادٍ أُخْرَى .

**pack , pressure** ضَمَادٌ ضَاغِطٌ  
طَبِيَّةٌ مَعْقَمَةٌ مِنَ الشَّاشِ تُضَغَطُ دَاخِلَ الجِرْحِ ، لِإِيقَافِ النِّزْفِ ،  
انظُر ضَمَادَ الكَيْسَةِ (Cyst pack) ، ضَمَادَ الحَنجْرَةِ (Throat pack)

**pack , surgical** كَمَادَةٌ جِرَاحِيَّةٌ ، ضَمَادٌ جِرَاحِي

**packer** مَدَكٌ ، أَدَاةٌ حَشَوُ

**packer , gauze** مَدَكُ الشَّاشِ

**packing** حَشَوُ ، دَكٌ ، رَصٌّ ، مَلءٌ  
1- حَشَوُ قَالِبِ الجَبْسِ دَاخِلَ البُوتَقَةِ المَعْدِنِيَّةِ بِمَادَةِ الرَاتِينِ  
الأَكْرِيَلِيكِيِّ قَبْلَ طَبْخِ الجِهَازِ التَّعْوِيضِيِّ .  
2- (فِي الجِرَاحَةِ) : مَادَةٌ تُسْتَعْمَلُ لِمَلءِ فَجْوَةٍ أَوْ جِرْحٍ ،  
تَكُونُ عَادَةً مِنَ الشَّاشِ أَوْ الشَّاشِ المَعَالِجِ بالدَّوَاءِ .

**packing , denture** حَشَوُ قَالِبِ البَدَلَةِ السِّنِّيَّةِ  
حَشَوُ مَادَةٍ قَاعِدَةِ البَدَلَةِ السِّنِّيَّةِ دَاخِلَ القَالِبِ فِي البُوتَقَةِ ،  
لِعَمَلِ البَدَلَةِ السِّنِّيَّةِ مِنَ الرَاتِينِ الأَكْرِيَلِيكِيِّ .

**packing , surgical** دَكٌ جِرَاحِي ، حَشَوُ الجِرْحِ بِالشَّاشِ

**pad** وَسَادَةٌ ، إِضْمَامَةٌ ، طَبِيَّةٌ ، لِفَافَةٌ ، رِفَادَةٌ

**pad , buccal** وَسَادَةٌ خَدِيَّةٌ ، وَسَادَةٌ شَدْقِيَّةٌ أَوْ دَهْلِيْزِيَّةٌ

**pad , gum** طَبِيَّةٌ لِثَوِيَّةٌ

**pad , mixing** وَسَادَةٌ المَزْجِ  
إِضْمَامَةٌ مِنْ صِفَاتِحِ وَرَقِيَّةِ تُسْتَعْمَلُ لِمَزْجِ مَوَادِ الحَشَوِ أَوْ  
الطَّبْعَةِ .

**pad , occlusal** وَسَادَةٌ إِطْبَاقِيَّةٌ (وَصَادٌ سَنِّيٌّ)  
جِزءٌ مِنَ اللِّثَةِ يَشْبَهُ الوَسَادَةَ يَغْطِي السُّطْحَ الإِطْبَاقِيَّ لِلسِّنِّ .

**pad , paper mixing** وَسَادَةُ المَزْجِ الوَرَقِيَّةِ

**pad , paper** وَسَادَةٌ وَرَقِيَّةٌ

**pad , retromolar** الوَسَادَةُ خَلْفَ الأَرْحَاءِ  
كَتَلَةٌ مِنَ النِّسِيْجِ الرِّخْوِ عِنْدَ النِّهَايَةِ الوَحْشِيَّةِ لِحَيْدِ الفِكِّ  
السُّفْلِيِّ خَلْفَ الرِّحَى الأَخِيرَةِ .

**Padgett's operation** عَمَلِيَّةٌ بِادَجِيْتِ  
نَسْبَةٌ إِلَى إِ. س. بِادَجِيْتِ ، ECPadgett ، 1946-1893 ،  
جِرَاحٌ أَمْرِيكِيٌّ .  
جِرَاحَةٌ تَجْمِيلِيَّةٌ لِإِعَادَةِ بِنَاءِ الشِّفَةِ لِتَأْخُذَ الشِّكْلَ الطَّبِيعِيَّ .  
بِوَسَايَةِ طُعْمِ أَنْبُوبِيٍّ (Tubular grafts) يَأْخُذُ مِنَ الرِّقْبَةِ وَجِلْدِ  
الرَّأْسِ .

**Paget's disease of bone =** دَاءٌ بِادَجِيْتِ العِظْمِيِّ =  
**osteitis deformans** التَّهَابُ عِظْمِيٌّ تَشَوِيٌّ  
نَسْبَةٌ إِلَى السِّيْرِ جِيْمِسِ بِاجِيْتِ ، Sir James Paget ،  
1899-1814 ، جِرَاحٌ بَرِيْطَانِيٌّ .  
مَرَضٌ مَزْمَنٌ فِي العِظْمِ يَصِيبُ المَسْنِيْنَ ، وَيؤْثِرُ عَلَى  
الجَمِجْمَةِ وَعِظَامِ الوَجْهِ ، وَيَجْعَلُهَا مَتَضَخِّمَةً وَمَشْوَهَةً  
التَّرْكِيْبِ .

**pain** أَلْمٌ ، وَجَعٌ  
إِحْسَاسٌ غَيْرٌ مُسْتَحْبٍ ، يَتَرَاوَحُ بَيْنَ الإِنْزِعَاجِ الخَفِيفِ إِلَى وَ  
الأَلْمِ الشَّدِيدِ المَوْجِعِ يَنْتَقِلُ عِبْرَ العَصَبِ الحَسِيِّ ، يَدُلُّ عَادَةً  
عَلَى رِضْحٍ أَوْ مَرَضٍ .

**pain, acute** أَلْمٌ حَادٌ

**pain, boring** أَلْمٌ ثَابِتٌ ، أَلْمٌ نَاقِبٌ

**pain, facial** أَلْمٌ وَجْهِيٌّ

**pain, false** أَلْمٌ كَاذِبٌ ، طُلُقٌ كَاذِبٌ

**pain, ghost** شَيْخِ الأَلْمِ = أَلْمٌ وَهْمِيٌّ

**pain, lancinating** أَلْمٌ رَامِحٌ

**pain, lightning** أَلْمٌ بَارِقٌ ، لَمْعَانٌ (بِالعَامِيَّةِ)

**pain, post-extraction** أَلْمٌ تَالٌ لِلْقَلْعِ

**pain, pulp** أَلْمٌ لُثِّيٌّ ، أَلْمٌ التَّهَابِ لِبِ السِّنِّ

**pain, pulsating** أَلْمٌ نَابِضٌ

**pain, referred =** أَلْمٌ رَجِيْعٌ ، أَلْمٌ مُحَوَّلٌ = أَلْمٌ بَعِيدُ المَنْشَأِ  
**synalgia**  
أَلْمٌ يَشْعُرُ بِهِ المَرِيضُ فِي مَكَانٍ غَيْرِ مَصْدَرِهِ ، أَيِ أَلْمٍ يَنْشَأُ فِي  
عَضْوٍ مَعِيْنٍ ، إِلاَّ أَنَّ المَرِيضَ يَشْعُرُ بِهِ فِي مَنطِقَةٍ مُجَاوِرَةٍ .

**pain, reflex** أَلْمٌ مُنْعَكِسٌ

**pain, severe** أَلْمٌ شَدِيدٌ

**pain, shooting** أَلْمٌ رَامِيٌّ

**painful** مُؤَلِمٌ

**painless** بِلَا أَلْمٍ ، غَيْرٌ مُؤَلِمٌ

**paint** دِهَانٌ ، طَلَاءٌ  
(فِي عِلْمِ الفَارْمَاكُولُوجِيَا) : سَائِلٌ مَحْضَرٌ يُدْهَنُ بِهِ الجِلْدُ أَوْ  
العِشَاءُ المُخَاطِيَّ وَيَحْتَوِي عَلَى مَطَهَّرٍ ، وَمَسْكَنٍ لِالأَلْمِ أَوْ  
عِقَاقِيرٍ أُخْرَى .

**pair** زَوْجٌ ، زَوْجَانٌ

**palatal** حَنَكِيٌّ  
1- نَسْبَةٌ لِلْحَنَكِ أَوْ لِلعِظْمِ الحَنَكِيِّ .  
2- نَسْبَةٌ لِلسُّطْحِ الحَنَكِيِّ لِأَسْنَانِ الفِكِّ العُلُويِّ .

**palatal abscess** خُرَاجٌ حَنَكِيٌّ

خُراج دُرُوي يصيب القواطع العلوية أو الجذور الحنكية للأرحاء العلوية - يظهر ناحية الحنك .

palatal arch قوسٌ حنكيّةٌ ، قُبة الحنك ، سقف الحنك (في تقويم الأسنان) : سلك ذو ثخين متصل بأطواق يثبت على الأسنان الخلفية ويشكل بحيث ينطبق على الوجه الحنكي للأسنان العلوية .

palatal bar عارضةٌ حنكيّةٌ ، سلكٌ حنكي نوع من الواصلة الرئيسية العلوية تمتد عبر الحنك الصلب لتصل جانبي البدلة السنية الجزئية النزوعة (المتحركة) ؛ يمكن أن تكون عارضة أمامية - خلفية (Anterior-posterior bar) بمكوناتها الأمامية والخلفية .

palatal cleft فُلعٌ حنكيّ

palatal connector وصلةٌ حنكيّةٌ توجد في البدلة السنية الجزئية العلوية .

palatal expansion توسيعٌ حنكيّ ، توسعٌ حنكي طريقة أو وسيلة تقويمية تستخدم لزيادة البعد المستعرض للفق العلوي ، وذلك باستعمال طبيقة ذات لولب للتوسيع ، انظر طبيقة (Appliance) .

palatal expansion , rapid توسيعٌ حنكيّ سريع ، توسّعٌ حنكيّ سريع طريقة لفصل التحام منتصف الحنك العلوي ، في موقع خط انفصال طليعة الفك العلوي ، من أجل تعديل العضّة المتصالبة الهيكلية وشذوذات عرض القاعدة الذروية أو لزيادة محيط القوس السنية ، لإثاحة انتظام الأسنان .

palatal hook خُطافٌ حنكيّ ، كُلابٌ حنكيّ أداة جراحية تستعمل في سحب اللهاة .

palatal impaction انحسارٌ حنكيّ

palatal index المنسب الحنكيّ عرض (اتساع) الحنك × 100 النسبة :  $\frac{\text{عرض (اتساع) الحنك} \times 100}{\text{طول الحنك}}$

وهي تُعطي دلالة عن حجم وشكل الحنك ، وتُسمّى أحيانا الدليل الحنكي الفكي .

palatal incompetency قُصورٌ حنكيّ ، عجزٌ حنكيّ فشل الحنك الرخو المكتمل تشريحياً في القيم بوظيفته كصمام العاصرة الحنكية البلعومية .

palatal insufficiency قُصورٌ حنكيّ قُصورٌ في التكوين التشريحي للحنك الرخو حيث تكون المُصرّة الحنكية البلعومية (palatopharyngeal sphincter) غير مكتملة التطور .

palatal injection حُقنةٌ حنكيّة

palatal metal plate صفيحة معدنيّة حنكيّة

palatal perforation انثقابٌ حنكيّ

palatal plane مُستوى حنكيّ

palatal plate صفيحة حنكيّة

palatal process الناتئ الحنكي

palatal rapid expansion توسيع حنكي سريع

palatal reflex مُنعكس حنكي البلع الذي ينتج عن تنبيه الحنك .

palatal restoration تعويض حنكيّ ، ترميم حنكيّ

palatal retractor مُبعدة حنكيّة انظر نابض الإصبع (Finger spring) .

palatal root جذرٌ حنكيّ جذر السن العلوية متعددة الجذور ، الذي يقع أقرب ما يكون باتجاه الحنك .

palatal seal = posterior palatal seal = سدٌ حنكيّ = postpalatal seal سدٌ حنكيّ خلفي السد عند الحافة الخلفية للبدلة السنية الكاملة .

palatal shelves رُفوفٌ حنكيّةٌ تنوعات شبه الرف الحنكية .

palatal space abscess خُراجُ الحيز الحنكيّ

palatal spring نابضٌ حنكيّ انظر نابض الإصبع (Finger spring) .

palatal strap إيسارٌ حنكيّ ، رباط حنكيّ نوع من الواصلة الرئيسية العلوية تصل جزئي البدلة السنية النزوعة ، ويمتد من الجانب إلى الجانب الآخر للبدلة السنية ، ويكون عادة عريضاً ورقيقاً وذلك أفضل من أن يكون ضيقاً وثخيناً عند تصنيعه .

palatal surface سطحٌ حنكيّ أسطح كل الأسنان العلوية التي تواجه اللسان .

palatal triangle المُثلثُ الحنكيّ يتكون من خط عبر أكبر اتساع للحنك ، وخطين من كل من النقطتين السنخيتين .

palatal tumour ورمٌ حنكيّ

palate حنك ، قبة الحنك ، سقف الفم سقف الفم الذي يفصل الفم عن حفرة الأنف ويشمل حدود الأنسجة الرخوة والأنسجة الصلبة بين التجويفين الفموي والأنفي والمكونة لسقف الفم وأرضية الأنف ؛ يتكون أمامياً من الحنك الصلب ويشتمل على النتوء الحنكي للفك

العلوي والصفحة الألفية للعظم الحنكي ، ويكون مغطى بالمخاطية ؛ وخلفياً من الحنك الرخو ويشتمل على المخاطية واللهاة ، والعضلة الحنكية اللسانية الرافعة والعضلة الحنكية اللسانية الموترة «الشادة» والعضلة الحنكية البلعومية الرافعة ، والعضلة الحنكية البلعومية الموترة «الشادة» .

**palate , acquired cleft** حنك المشقوق المكتسب

**palate , artificial** حنك اصطناعي

سدادة صناعية تعويضية ، تستعمل لسد وتغطية فح الحنك .

**palate bone** عظم الحنك

**palate , bony = hard palate** حنك عظمي = حنك صلب

الهيكل العظمي للحنك الصلب .

**palate cleft** فح الحنك

شق الحنك الخلفي ، نتيجة خلل تطوري في الجنين ؛ قد يكون مصاحباً لفح الشفة «علم Harelip» ويحدث هذا التشوه بأشكال مختلفة ، تبدأ من شق اللهاة إلى الفح المزدوج الكامل لكل من الحنك والشفة معاً ، انظر فح الحنك (Cleft) .

**palate , congenital cleft** الحنك المشقوق الخلفي

**palate , falling** تدلي اللهاة ، هبوط اللهاة

**palate , gothic** حنك قوطي ، قبة حنك قوطية

قبة حنك شاذة الارتفاع ، تتميز بقوس حنكية مؤنفة شديدة الارتفاع .

**palate , hard** الحنك العظمي ، قبة الحنك

يتكون من نتوء الفك العلوي والعظام الحنكية ، التي تتحد معاً خلال التطور عند خط الوسط ، وتغطى بغشاء مخاطي ، وتكون المخاطية متينة وقوية بشكل استثنائي وملتصقة بعظم الحنك الصلب مع وجود تجمعات أو تغضنات على سطحها الخارجي .

**palate-hook** حنك الحنك

أداة تستخدم لإبعاد اللهاة (Uvula) .

**palate , mixed tumour of** ورم حنكي مختلط

**palate , paralysis of** شلل الحنك

**palate , primary** حنك أولي

الحنك في الجنين ، يماثل منطقة أو جزء طليعة الفك العلوي .

**palate , primitive** حنك بدئي

الجزء من النتوء الأنفي الإنسي في الجنين الذي يتطور منه الجزء الأوسط من الشفة العليا والحنك البدئي الأولي .

**palate , secondary** حنك ثانوي

الحنك المكون من اتصال النتوء الحنكي للفك العلوي في الجنين .

**palate , smoker's = leukokeratosis nicotina palati** حنك المدخنين = التهاب الفم النيكوتيني ، التقرن الحنكي

**palate , soft** النيكوتيني الأبيض

**palate , soft** الحنك الرخو ، شرع الحنك

الجزء اللحمي اللين الخلفي من قبة الحنك ، وهي طية متحركة من الغشاء المخاطي ومدببة بالاتجاه الخلفي للفم لتكون اللهاة .

**palate splitting appliance = rapid palatal expansion** طبقة حنكية مشقوقة = توسيع حنكي سريع

**palatiform** حنكي الشكل

يشابه الحنك في شكله .

**palatine** حنكي

متعلق بالحنك (Palate) أو النتوءات الحنكية (Palatal processes) .

**palatine aponeurosis** سفاق الحنك ، السفاق الحنكي

الامتداد اللين للعضلة موترة الحنك ، ويكون الجزء الأمامي للحنك الرخو مع العضلات الحنكية الأخرى .

**palatine arch** قوس حنكية

**palatine artery** الشريان الحنكي

يغذي الحنك الرخو والحنك الصلب ، له أربعة فروع : الشريان الحنكي الصاعد ، الشريان الحنكي النازل ، الشريان الحنكي الكبير ، والشريان الحنكي الصغير .

**palatine bone** العظم الحنكي ، عظم الحنك

واحد من زوج من العظام على شكل حرف L تكون الجزء الخلفي من الحنك الصلب والحدار الجانبي للتجويف الأنفي ، والحجاج .

**palatine canal** النفق الحنكي ، القناة الحنكية

**palatine canal , anterior** النفق الحنكي الأمامي (النفق القاطعي) (الثقب القاطعي)

**palatine canal , greater** القناة الحنكية العظمي

القناة الممتدة من الحفرة الجناحية الحنكية إلى الثقب الحنكية الكبرى في الجدار الجانبي للتجويف الأنفي بين عظم الفك العلوي والعظم الحنكي ، يمر خلالها الشريان الحنكي الكبير والعصب الحنكي الكبير .

**palatine canal , lesser** الانفاق الحنكية الصغيرة

**palatine canal , posterior** الانفاق الحنكية الخلفية



|   |   |
|---|---|
| أحد فروع القَنَاة الحَنَكِيَّة العظمى وتمرر فروع الأوعِيَّة الحَنَكِيَّة العظمى إلى أنسجة الحَنَك الرخو .   | الجيب الحَنَكِي palatine sinus  |
| عُرِف حَنَكِيّ ، فُنزعة حَنَكِيَّة  | تجويف متنوع في التواء الحجاجي للعظم الحَنَكِي يفتح في الجيب الودي أو الجيب الغربالي الخلفي .  |
| palatine crest  | خياطة حَنَكِيَّة ، درز حَنَكِي palatine suture  |
| حيدٌ مستعرض رقيق من العظم يعبر ظهر الحَنَك الصلب .  | لوزة حَنَكِيَّة = لوزة palatine tonsil = tonsil   |
| palatine foramen  | تبارز عظمي حَنَكِي ، حيدٌ حَنَكِيّ palatine torus   |
| الثقبة الحَنَكِيَّة الأماميَّة  | الوريد الحَنَكِي palatine vein  |
| palatine foramen , anterior   | الوريد الحَنَكِي الظَّاهر palatine vein , external  |
| الثقبة القاطعة أو الحفرة القاطعة .  | وريد ينزح المنطقة الحَنَكِيَّة . انظر مدخل حَنَكِي ظاهر (Palatina externa) .  |
| palatine foramen , greater  | الثقبة الحَنَكِيَّة الكبيرة   |
| فتحة القَنَاة الحَنَكِيَّة الكبيرة في الحَنَك الصلب بين الجزء الأفقي من العظم الحَنَكِي وعظم الفك العلوي المجاور .  | التهاب الحَنَك palatitis  |
| palatine foramen , lesser   | الثقبة الحَنَكِيَّة الصغيرة   |
| إحدى فتحات القَنَاة الحَنَكِيَّة الصغرى على السطح الأمامي للحَنَك الصلب .   | palato-   |
| palatine fossa  | لساني حَنَكِي palatoglossal   |
| حُفرة حَنَكِيَّة ، نُقرة حَنَكِيَّة   | متعلق باللسان والحَنَك .  |
| palatine glands   | palatoglossal arch  |
| عُدُد حَنَكِيَّة  | قوسٌ لسانيَّة حَنَكِيَّة  |
| palatine median suture  | سويقة الغنْدة الأمامية .  |
| الدرزُ الحَنَكِيُّ الناصف   | palatoglossal muscle  |
| palatine mucosa   | عضلة ترفع اللسان بالإضافة إلى العمود الأمامي للحلق وتُسمى أيضا العضلة الحَنَكِيَّة اللسانية (Glossopalatine muscle) ، انظر العضلة اللسانية الحَنَكِيَّة (Palatoglossus) . |
| palatine nerves   | عضلة اللسانية الحَنَكِيَّة  |
| الأعصاب الحَنَكِيَّة  | عضلة لسانية حَنَكِيَّة palatoglossus  |
| تعصب مخاطية الحَنَك واللهاة ؛ والأعصاب الحَنَكِيَّة ثلاثة أفرع : أمامي ، وأوسط ، وخلفي ؛ العَصَب الحَنَكِي الأمامي يسمى أيضا العَصَب الحَنَكِي الأكبر . العَصَب الحَنَكِي المتوسط ، والعَصَب الحَنَكِي الخلفي يُسميان أيضا العَصَب الحَنَكِي الصغير . انظر جدول مدخل حَنَكِيّ (Palatinus) . | مشقوق الحَنَك palatognathous  |
| palatine papilla  | مخطَّط حركات الحَنَك palatogram   |
| حَلْمة حَنَكِيَّة ، حُلْمة حَنَكِيَّة   | رسم أو تخطيط على السطح الحَنَكِي يمثل المناطق التي يلامسها اللسان أثناء الكلام .  |
| الحلْمة القاطعية .  | palatograph   |
| palatine point , Meglin's   | مخطاط حركات الحَنَك   |
| نقطة ميغلين الحَنَكِيَّة  | أداة تسجيل حركات الحَنَك أثناء التكلم   |
| palatcess   | شفوي حَنَكِيّ palatolabial  |
| النتوء الحَنَكِي  | متعلق بالحَنَك والشفاه .  |
| النتوء الحَنَكِي للفك العلوي palatine process of the maxilla  | حَنَكِيّ فكيّ علويّ palatomaxillary   |
| صفيحة من العظم على الفك العلوي تكوّن الجزء الأمامي للحَنَك تتمفصل مع العظم الحَنَكِي .  | متعلق بالحَنَك والفك العلوي .   |
| palatine protrusion = torus palatinus   | مخطاط حركات عضلات الحَنَك palatomyograph  |
| = بروز حَنَكِيّ   | جهاز تسجيل حركات الحَنَك الرخو .  |
| التبارزُ الحَنَكِيّ   | palatonasal   |
| الرفاءُ الحَنَكِيّ  | أنفي حَنَكِيّ   |
| palatine raphe  | متعلق بالحَنَك والأنف .   |
| حيدٌ ضيق من المخاطية على خط الوسط للحَنَك الصلب .   | بلعومي حَنَكِيّ palatopharyngeal  |
| palatine ridge  | متعلق بالحَنَك والبلعوم .   |
| حيدٌ حَنَكِي ، حَرَفٌ حَنَكِيّ ، ارتفاع حَنَكِي   | palatopharyngeal arch   |
| palatine ridges   | قوسٌ بلعوميَّة حَنَكِيَّة   |
| حيود حَنَكِيَّة ، تجمّعات حَنَكِيَّة  | سويقة الغنْدة الخلفية .   |
| تجمّعات على مخاطية الحَنَك الصلب وهي متنوعة الأشكال .   | palatopharyngeal closure  |
| palatine rugae  | انغلاق بلعومي حَنَكِي   |
| تجمّعات حَنَكِيَّة ، غُ حَنَكِيَّة  |   |

فعل عاصر يغلق التجويف الفموي عن التجويف الأنفي ،  
بواسطة حركة متزامنة للحنك الرخو من الأعلى ، والجدار  
البلعومي الجانبي من الوسط ، والجدار الخلفي للبلعوم من  
الأمام .

**palatopharyngeal muscle** عضلة بلعومية حنكية  
تساعد على البلع وتسمى أيضا العضلة الحنكية البلعومية  
(Pharyngopalatine muscle) انظر مدخل العضلة البلعومية  
الحنكية (Palatopharyngeus) .

**palatoplasty** رأب الحنك ، تقويم الحنك ، ترقيع الحنك  
عملية جراحية تجميلية لتعديل أو تصحيح عيب حنكي مثل  
فلح الحنك .

**palatoplegia** شلل الحنك  
**palatopterygoid** جناحي حنكي  
متعلق بالعظم الحنكي والناثيء الجناحي للعظم الوتدي .

**palatorrhaphy** رفؤ الحنك ، خياطة الحنك  
تصحيح جراحي لترميم فلح الحنك بالخياطة .

**palatosalpingeus muscle** العضلة الحنكية النفيرية  
جزء من العضلة رافعة الحنك .

**palatoschisis** حنك مشقوق ، انشقاق الحنك  
عضلة حنكية لهوية (عضلة الألهة)

**palato-uvularis** حنك ، حلق  
**palatum** حنك صلب  
**palatum durum** حنك مشقوق ، حنك أشرم  
**palatum fissum** الحنك ، شرع الفك  
**palatum molle** حنك عظمي  
**palatum osseum** شاحب ، مصف  
**pale** الدماغ القديم  
**paleencephalon** شحوب ، اصفرار  
**paleness = pallor** (سابقة) إحاثي ، قديم  
**paleo- , palaeo-** مُخَيخ قديم  
**paleocerebellum** (سابقة) عودة ، تكرار ، ناكس  
**pali- , palin-** 1- تجشؤ ، إرجاع  
2- سيلان مخاطي ناكس  
**palirrhoea = palirrhoea** بلاديوم (العنصر السادس والأربعين) (Pd = 106.7)  
معدن نادر من مجموعة البلاتين ، أبيض ، قابل للسحب ،  
وقابل للتطريق ؛ في الأسنان : استعماله الرئيسي يكون  
ضمن مكونات خلائط الذهب المصبوبة .

**pallanaesthesia** بطلان حس الاهتزاز  
قلة أو انعدام الحس بالاهتزاز .

**pallor** = شحوب  
**palliate** يُلطف ، يخفف الحدة  
**palliation** تهدئة ، تخفيف الحدة ، تلطيف ، تسكين  
تسكين أو تخفيف حدة الألم دون شفاء المرض .  
**palliative** مُهدئ ، مُخفف ، مُلطّف ، مُسكن  
أي عقار أو علاج يخفف الألم دون شفاء المرض .  
**palliative treatment** علاج مُهدئ  
**pallor = paleness = pallor** شحوب ، اصفرار  
نقص في لون الجلد ، نتيجة نقص انسياب الدم أو نقص في  
صبغ الجلد .  
**pallor , circumoral =** شحوب مُحيط الفم =  
**perioral pallor** شحوب حول الفم  
**palm = palma** راحة اليد ، باطن الكف  
**palm-chin reflex = palmental reflex** منعكس الذقن  
والكف = المنعكس الرَّاحيِّ الذقني  
استثارة انقباض عضلات الوجه بتنبية الإبهام في إحدى  
اليدين مما يؤدي لانقباض عضلات الوجه في نفس الناحية .  
**palm grip** مسكة اليد ، مسكة راحة اليد  
**Palmer's notation** ترميز الأسنان لبالمر  
نظام تعريف الأسنان يستخدمه أطباء الأسنان بشكل واسع  
لتحديد السن بالنسبة للأسنان بالفك العلوي أو السفلي انظر  
الملحق رقم 3 (Appendex) .  
**palmental reflex** المنعكس الذقني الكفي ، المنعكس  
الذقني الراحي  
**palm-thumb grasp** يمسك بالإبهام وراحة اليد  
انظر يمسك (Grasp) .  
**palpable** محسوس ، ملموس ، قابل لللمس  
**palpate** يجس ، يحس ، يتلمس  
يجس التورم أو الكسر كي يستطيع تشخيصه .  
**palpation** جسّ ، لمس ، تحسس  
الفحص باللمس وهو جزء من عملية التشخيص التي تستلزم  
فحص جزء من الجسم بواسطة تحسسه بعناية باليدين  
وأطراف الأصابع .  
**palpation, bimanual** جس باليدين  
**palpation, Fingertip** جس بأطراف الأصابع  
**palpebra = eyelid** جفن  
**palpebral** جفني  
متعلق بالجفن (Eyelid) .  
**palpebral artery** الشريان الجفني

يغذي الملتهمة ، والجفن ، والحويصلة الدمعية . انظر جفون (Palpebris) .

العَصَبُ الجَفْنِي palpebral nerve يُغذي الجفن . انظر جفون (Palpebris) .

العضلة رافعة الجفن palpebralis = the levator palpebrae superioris muscle

الشريان الجفني الجانبي palpebris lateralis artery يغذي الملتهمة والجفون .

خَفَقان palpitation الشعور بسرعة غير طبيعية لضربات القلب ، أو عدم انتظام ضربات القلب .

شلل palsy = paralysis كلمة قديمة للشكل ؛ وتعني عدم القدرة على الحركة ، وضعف حركة العضلات .

شكل بل ، شكل العَصَبِ الوجهي palsy , Bell's شكل وحيد الجانب (شلل وجهي نصفي عادة يكون مؤقت) يصيب العضلات الوجهية التي يعصبها العَصَبُ القحفي السابع (العَصَبُ الوجهي) وهي حالة غير معروفة السبب وتحدث فجأة حيث يعاني المريض من سيلان اللعاب ، وعدم القدر على الصفير ، وشفاء هذه الحالة غالباً تلقائي أي ذاتي الشفاء .

شكل دماغي palsy , cerebral شكل وجهي palsy , facial (سابقة) كل ، شامل ، جامع

دواء عام ، دواء شامل pan- , panto- panacea عقار أو علاج يشفي جميع الحالات والأمراض .

البنكرياس pancreas 1- غدة توجد خلف المعدة ، تُفرز إنزيمات وعصارات هضمية ، تصب في الأمعاء الدقيقة لتمتزوج مع الطعام المهضوم جزئياً من المعدة . 2- هرمون الإنسولين .

عَصارة بنكرياسية pancreatic juice إنزيمات هاضمة يفرزها البنكرياس وتصب في الإثنا عشر .

جائحة pandemic أنتشار مرض بشكل وبائي .

بانيليبس panelipse نوع من أجهزة الأشعة للتصوير الشعاعي البانورامي .

خُراج شامل للوجه panfacial abscess

إنتان عنقي شامل ، عدوى عنقية شاملة pan-neck infection

بانورامي ، شامل الر panoramic

فلم بانورامي ، فلم شامل الرؤية panoramic film نوع من الأفلام الشعاعية خارج الفم ، تستخدم لعمل صورة شعاعية لكل الأنسجة السنية ، أي تصوير كل من الفك السفلي والفك العلوي معاً وبشكل كامل .

تصوير شعاعي بانورامي ، panoramic radiography تصوير شعاعي شامل الرؤية تقنية إشعاعية ، للحصول على صورة إشعاعية للقوس السنية السفلية أو للقوس السنية العلوية أو كليهما معا .

تصوير شعاعي طبقي بانورامي = panoramic tomography = تصوير شعاعي طبقي دوراني rotational tomography طريقة للحصول على صورة شعاعية للقوس السنية للفك السفلي والقوس السنية للفك العلوي بواسطة تحريك كل من مصدر الأشعة السينية والفيلم الشعاعي المقابل له في وقت واحد بينما يظل المريض ثابتاً . يطلق على جهاز التصوير الشعاعي في هذه الطريقة اسم جهاز الصور الشعاعية البانورامية (Panoramic radiograph) أو جهاز الأشعة البانورامي ، أو راسمة الطبقات المتعامدة الشاملة [Orthopantomograph (OPG)] .

صورة شعاعية بانورامية panoramic x-ray صورة شعاعية للفكين والأسنان معاً .

التهاب الجيوب الشامل pansinusitis

منساح شامل ، البنتوجراف pantograph أداة نسخ متصلة بالفك السفلي والفك العلوي لتسجيل الحركات الفكسية السفلية في المستويات الثلاث .

صورة مقطعية pantomogram صورة بانورامية يتم إجراؤها باستعمال التصوير الشعاعي الطبقي للأسطح المنحنية .

تصوير شعاعي مقطعي بانورامي pantomograph تصوير شعاعي مقطعي = panoramic pantomography = تصوير شعاعي بانورامي مقطعي tomography لإبراز المنحنيات العميقة في الجسم

ورق paper ورق ماص paper , absorbent ورق مطابقة الأسنان ، ورق العَض paper , articulating ورق ترشيح ، ورق مرشح paper , filter ورق عباد الشمس paper , litmus منديل ورقي paper napkin وسادة ورقية ، ورق المزج . إضمامة ورقية paper pad

**paper points = absorbent paper points = أقمّاع ورّقية** = أقمّاع ورّقية ماصة ، فُمعيّة ورّقية (فُمعيّة امتصاصيّة)  
 أقمّاع ورّقية مستدقة رقيقة ماصة تستعمل لتجفيف قنوات جذر السن في المعالجة اللبية ، وتستعمل أيضا لنقل العقاقير إلى داخل القنّاة أو كوسيط مُستنبت جُرمومي ؛ يمكن تعقيمها في معقّم الحرارة الجافة عند درجة حرارة 160 درجة مئوية لمدة 45 دقيقة ، أو في غاز أكسيد الإيثيلين عند درجة حرارة 66 درجة مئوية لمدة ساعة واحدة . أو تُغمّس في مُعقّم الكُريات الساخنة عند درجة حرارة 250 درجة مئوية لمدة 10 ثوان . ويمكن أن تطهّر بغمسها في 70٪ الكحول الأيزوبروبيلي ثم تُجفّف ، أو بحفظها في صندوق معزول عن الهواء يحتوي على أقراص بارافورمالدهيد .

**paper , sand** ورّق رُملي ، ورّق رُجّاجي  
**paper tray** طابِع ورّقيّ ، طابِع قياس إفرادي  
**papilla** حُليمة

1 - أي بروز صغير لنسيج في الجسم شبيه بحلمة الثدي .  
 2- النسيج اللثوي بين السني الذي يشغل الفرجة اللثوية ، تكون عادة هرمية الشكل ، وتجاور نقطة التماس الملاصقة بين الأسنان ، وتشتمل على الحُليمة الوجهية (الدهلزية) واللسانية والطورق اللثوي .

**papilla , arcuate = حُليمة قوسيّة ، حُليمة بشكل**  
**fungiform papilla** القوس = حلّمة فطرية ، حُليمة فطرية الشكل

**papilla , acoustic** حُليمة سمعية  
**papilla , circumvallate = حُليمة كأسية ، حُليمة مُحوّطة ،**  
**vallate papilla** حُليمة متراسية

**papilla , conical = حُليمة مخروطية = حُليمة خيطية**  
**filiform papilla**

**papilla , corolliform= حُليمة إكليلية= حُليمة خيطية**  
**filiform papilla**

**papilla , dental** حُليمة سنّية  
 نمو نسيجي ، يكون فيما بعد اللب السني (Dental pulp) .

**papilla , filiform = حُليمة خيطيّة**  
**papilla filiformis**

إحدى الحليمات المخروطية أو الحليمات الأسطوانية الدقيقة على الثلثين الأماميين لظهر اللسان .

**papilla , foliate = papilla foliata** حُليمة ورّقيّة  
 واحدة من الطيّات الثلاث أو الأربع العمودية القصيرة على جانبي اللسان في الخلف ، وغالبا ما تكون بدئية عند الرجل ، أي غير تامة النمو .

**papilla , fungiform** حُليمة فطرية ، حُليمة كمّية  
 واحدة من أكبر الحليمات ، شبيهة بعش الغراب ، حمراء زاهية اللون ، تتبعثر بغير انتظام على سطح اللسان ، وبشكل خاص على طرف اللسان وجوانبه .

**papilla , fusiform** حُليمة مغزليّة  
**papilla , gingival = interdental papilla** حُليمة لثويّة = الحُليمة بين السنّية

الجزء من اللثة الذي يملأ الفراغ الجانبي بين سنين متجاورتين .  
**papilla , incisive** حُليمة قاطعية ، حُليمة العضلة القاطعة  
 1- ارتفاع في النسيج الرخوي غطي الثقبّة القاطعة أو القنّاة الأنفية الحنكية .

2- تنوّع أو ارتفاع في مخاطية الفم يغطي الحفرة القاطعة عند النهاية الأمامية للدرز الحنكي .

**papilla , interdental = الحُليمة بين الأسنان = حُليمة لثوية**  
**gingival papilla**

اللثة التي تملأ الفراغ بين الأسطح الملاصقة لسنين متجاورين .

**papilla , interproximal = الحُليمة بين المُتدانيات**  
**papilla , lingual** حُليمة لسانيّة  
 إحدى الحليمات على ظهر اللسان .

**papilla , palatine = incisive papilla** حُليمة حنكيّة = حُليمة قاطعة  
**papilla , pseudo-** حُليمة كاذبة

**papilla , sublingual** حُليمة تحت لسانيّة  
**papilla , vallate = circumvallate papilla** حُليمة كأسية  
 حُليمة كبيرة ومنبسطة ، لها حافة محيطية ، توجد في طليعة نهاية ميزاب اللسان .

**papilla , villous = filiform papilla** حُليمة رُغيبية = حُليمة خيطية

**papillae** حليمات  
**papillary** حُليمي

متعلق بالحُليمة (Papilla) .  
**papillary cystadenoma** ورم عُدي كيسي حليمي مُلفي  
**lymphomatosum**

**papillary hyperplasia** فرط التنسّج الحُليمي  
**papillary hyperplasia** فرط التنسّج الحنكي الحليمي

فرط تنسج التهابي مزمن في الحنك ، يظهر كتجمعات من التتوّات الحليمية المتقاربة .

**papillary hyperplasia, inflammatory** فرط التنسّج الحليمي الالتهابي

|                               |  |                                |   |
|-------------------------------|--|--------------------------------|---|
| papillectomy                  | استئصال الحليمة<br>البترا الجراحي للحليمات اللثوية .   | papule                         | حطاطة<br>ارتفاع عقدي مُتحدّد على الجلد ؛ أو بثرة (Pimple) متكونة كجزء من طفح جلدي .   |
| papilliform                   | حليمي الشكل  | para-, par-                    | (سابقة) بجانب ، مجاور ، قريب ، حَوْل ، نظير   |
| papillitis = optic neuritis   | التهاب الحليمة ، التهاب الحليمة البصرية = التهاب العَصَب البصري ،  | paracetamol                    | باراسيتامول<br>حبوب مسكّنة للألم تستعمل كبديل للأسبيرين للمرضى الذين لديهم حساسية للأسبيرين أو الذين يعانون من قُرحة في المعدة ؛ الجرعة المعتادة عند البالغين هي حبة أو حبتين 5 معجم كل 4 ساعات عند الضرورة .   |
| papilocarcinoma               | ورمٌ حليمي سرطاني  | parachlorophenol               | باراكلوروفينول<br>مركّب فينولي بلوري عديم اللون ، يستعمل عادة في طب الأسنان متحداً مع الكافور (Camphor) ليكون باراكلوروفينول المُكوفّر (Camphorated parachlorophenol) .   |
| papilloma                     | ورمٌ حليمي<br>ورمٌ ظهاري حميد أو فرط نمو موضعي على الجلد ، مثل الثؤلولة (زائدة جلدية) . سطحه متغصّن « متجعّد » بتنوّات طويلة تشبه الأصابع .  | parachlorophenol , camphorated | باراكلوروفينول المُكوفّر<br>مركّب اختصاره CMCP ، أو CPCP ، أو CPC . سائل مزيج يحتوي بين 33% و 37% باراكلوروفينول ، وبين 63% و 67% كافور . يستعمل الكافور كوسيط ؛ وهو عامل قوي مضاد للجراثيم غير نوعي يستعمل لتطهير قنوات الجذر في حالات المعالجة اللبية . |
| papilloma , basal cell        | ورمٌ حليمي قاعديّ الخلايا (تقرانٌ مثي)   |                                |   |
| papilloma , squamous cell     | الورم الحليمي ذو الخلايا الحرشفية<br>ورمٌ حميد من الخلايا الظهارية الحرشفية ، التي تبرز من السطح .   |                                |   |
| papillomatosis                | ورامٌ حليمي ، داء الأورام الحليمية المنتشرة<br>يتميز بنشأة العديد من الأورام الحليمية ، انظر فرط التنسج الحليمي في الحنك (Papillary hyperplasia of the palate) .   | paracone                       | الحدبة الأنسية الخديّة للرحى العلوية الأولى   |
| papillomatosis , inflammatory | ورامٌ حليمي التهابي منتشر ، داء الأورام الحليمية الالتهابي   | paraconid                      | الحدبة الإنسية اللسانية للرحى السفلية ، الحدبة الإنسية الخديّة للرحى السفلية الأولى   |
| papillomatosis , multiple     | ورامٌ حليمي متعدّد   | paradenitis                    | التهاب ما حول الغدة<br>التهاب الأنسجة المحيطة بالغدة .  |
| papillomatous                 | ورمي حليمي<br>متعلق بالورم الحليمي ؛ التي تشبه بروزاتها الأصابع (Finger-like projections) .  | paradental = parodontal        | حول ، بحوار ، بجانب السن ، دواعم السنّ<br>الأنسجة الداعمة للسن ، النسيج بجوار السن أو حول السنية .  |
| Papillon-Lefevre's syndrome   | متلازمة بابيون ولوفيفر<br>نسبة إلى م. م. بابيون M.M.Papillon ، و ب. لوفيفر P.Lefevre ، اختصاصيان فرنسيان بالأمراض الجلدية من القرن العشرين .   | paradental cyst                | كيس النسيج الداعمة ، كيسة دواعم السنّ<br>مصطلح متروك لكيس جانبي حول السنّ .   |
|                               | متلازمة نادرة الحدوث ، غير معروفة السبب ، تصيب الأنسجة حول السنّ في الأطفال صغار السن ، وتفقد الأسنان اللبنية والأسنان الدائمة ، نتيجة تلف وتهدم النسيج حول السنّ ، وتضخّم لثويّ التهابي ، وتكون جيوب لثوية ويصبح المريض عادة بدون أسنان في سن 15 سنة . يحدث أيضاً آفات جلدية وفرط تقرن في راحة اليدين وأخمص القدم . | paradental pyorrhoea           | تقيح دواعم السنّ ومجاوراته<br>التهاب حول الأسنان مصحوب بتكون جيوب لثوية عميقة وإفرازات قيحية دون وجود هجمات موضعية بالضرورة .   |
| papula = papule               | حطاطة ، بثرة ، حليمة ، حبة   | paradentitis = periodontitis   | التهاب النسيج الداعمة ، التهاب دواعم السنّ  |
| papular                       | حطاطي ، بشري ، ثؤلولي ، حليمي<br>متعلّق بالحطاطة أو البثرة (Papule) ، أو يتميز بالحطاطات أو البثرات (Papules) المنتشرة .   | paradentium = periodontium     | دواعم السنّ ، النسيج الداعمة للسنّ  |
|                               |  | paradentosis = parodontosis    | استحالة النسيج حول السنّ ، التهاب دواعم السنّ (عند الشبان)<br>أي مرض يصيب الأنسجة المحيطة بالسن .   |

**paradontal** قريب من ، بجوار السن  
**paradontosis = periodontosis** ، استحالة الأنسجة الداعمة ، التهاب دواعم السنّ  
**paraesthesia = paresthesia** خدر ، تنمّل ، وخز ، مدك شعور شاذ بالخدر أو التنمّل أو إحساس بوخز خفيف أو بحرقه ؛ يوصف أحياناً كإحساس بوخز الإبر .  
**paraffin wax** شمّع البارافين  
 انظر شمّع (Wax) .  
**paraformaldehyde BPC =** بارافورمالدهيد BPC =  
**paraform , trioxymethylene** ثلاثي أو أكسيميثيلين بارافورم بلورات بيضاء من بلمر الفورمالدهيد تتبخر ببطء لتكوّن الفورمالدهيد . يمكن أن تستعمل في وعاء محكم لحفظ الأقماع الورقية المعقّمة ومواد مداواة الأسنان اللبّية ، أو متحدة في عجيّنة لإزالة حيوية وتحنيط لب الأسنان اللبّية في حالات استئصال لب السن الجزئي .  
**parafuction** خلط أداء الوظيفة  
 العادات الفموية السيئة وهي عادة صرير الأسنان أو سحل الأسنان .  
**parafunctional habit** العادات الفموية السيئة  
 عادات إطباقية تؤدي حدوث تماس للأسنان في غير أوقات المضغ أو البلع ، ولا يكون المريض عادة واعياً لوجود هذه العادات ، ولكنها تظهر لديه على شكل صرير الأسنان وإطباق الأسنان المحكم .  
**parageusia = parageusis** انحراف حاسة التذوق ، خطّل الذوق  
 طعم سيء بالفم ، ضلال حس الذوق .  
**paraglossa** تورّم اللسان ، تضخّم اللسان الخلقى  
**paraglossia = paraglossitis** التهاب ما حول اللسان = التهاب أسفل اللسان  
**paraglossitis = paraglossia** التهاب الأنسجة والعضلات تحت اللسان = التهاب أسفل اللسان  
**paragnathus** إضافي الفك  
**parakeratosis** نظير التقرن  
 أي شذوذ في الطبقة القرنية لبشرة الجلد ، يكون مصحوباً بالتهاب في طبقة الخلايا الشائكة بسبب عجزاً أو قُصوراً في تكوّن التقرن ، ويتميز ببقاء أو احتباس النوى ؛ ويمكن أن يصيب الغشاء المخاطي للفم .  
**parallax** تخاطل المنظر  
 تغير واضح في الأوضاع النسبية لغرضين حينما ينظر إليهما

من أوضاع مختلفة في طب الأسنان : تستخدم هذه الطريقة في التصوير الإشعاعي لتقدير العلاقة اللسانية الخدية لجذور الأسنان والأسنان المنطمرة .  
**parallel** تواز ، مُتواز  
**parallel attachment = frictiona** مُرتكز مُتواز =  
**attachment = internal attachment =** مُرتكز احتكاكي =  
**key and keyway attachment =** مُرتكز داخلي =  
**precision attachment =** مُرتكز ذو الميزاب والمزلاج =  
**slotted attachment** مُرتكز محكم = مُرتكز مشقّق  
 مثبتة تستخدم في تصنيع البدلة السنّية الجزئية الثابتة والنزوعة ، وتشتمل على مزلاج ذكر متصل بالجاسرة أو بهيكل البدلة السنّية ينطبق بإحكام داخل ميزاب أنثى يكون عادة داخل تاج السن الطبيعية الداعمة أو داخل محيط التاج الصناعي للسن الداعمة .  
**parallel dowel pin holder** حامل الدسار المتوازي  
**parallel walls** جدران متوازية  
**paralleling** تُواز ، مُواز  
**paralleling instrument** أداة التوازي ، أداة الموازاة  
**paralleling technique** طريقة التوازي  
 طريقة تصوير شعاعي للمنطقة حول الجذر باستخدام حامل الفيلم الشعاعي لجعل الفيلم موازياً للمحور الطولي للسن ، ليسمح أيضاً بمرور الشعاع المركزي عمودياً على مستوى الفيلم . انظر التصوير الشعاعي (Radiography) ، انظر الملحق رقم 5 (Appendix 5) .  
**paralleling tools** أدوات التوازي  
**parallelism** التوازي ، مُوازاة  
**parallelometer** مقياس الموازاة ، مقياس التوازي  
 جهاز يستخدم لجعل شيء موازياً لشيء آخر ، أو لموازاة الوصلات مع الدعائم في حالة البدلات الجزئية الثابتة أو لموازاة الوصلات المحكمة في حالة البدلات الجزئية النزوعة .  
**paralysis** شلّك  
 عجز أو فقدان العضلات لوظيفتها ؛ أو انعدام الإحساس وفقدان القدرة على الحركة في جزء من الجسم . نتيجة إصابة العصب أو تلف الخلايا العصبيّة .  
**paralysis agitans = Parkinson's disease =** الشكل الرعاش = مرض باركنسون  
**paralysis , facial** شلّك وجهي  
**paralysis, general** شلل عام  
**paralysis, labioglossopharyngeal** شلل شفوي لساني بلعومي

**paralysis, local** شلل موضعي  
شلل في عضو أو عضلة .

**paralysis, motor** شلل حركي

**paralytic** شكليّ، مَشْلُول  
متعلق بـ ، أو مصاب بالشكل .

**paramedian = paramesial** مجاور للتأصف ، قريب من خط  
الوسط = مجاور للإتسي ، قريب للجهة الإنسية

**parameningococcus** المكورات نظيرة السَّحائِيَّة

**paramesial = paramedian** مجاور للتأصف ، قريب للجهة  
الإنسية = مجاور للوسط ، قريب من خط الوسط

**paramolar** مجاور للرحى  
سن صغيرة زائدة تبرز بجوار الأرحاء ، كثيرة الحدوث في  
القوس الفكّية العلوية .

**paramolar tubercle** الحديبة المجاورة للأرحاء  
حديبة زائدة على الجهة الإنسية الشدقيّة للرحى الثانية أو الثالثة  
، يظن أنها سن زائدة مُندثرة .

**paranasal** نظير الأنف ، مجاور للأنف ، جنب الأنف  
قريب من الأنف ، أو في منطقة الأنف .

**paranasal sinus** الجيب نظير الأنفي ، الجيبُ المُجاور للأنف  
الجيب الأنفي ؛ تجويف مملوء بالهواء ، في عظام الوجه ،  
متصل بالفراغ الأنفي ، ومبطن بغشاء مخاطي ويُسمّى  
حسب العظام التي يقع بداخلها .

**paraoral** بغير طريق الفم ، عن طريق غير الفم

**parapharyngeal** مجاور للبلعوم  
حول البلعوم أو في منطقة البلعوم .

**parapharyngeal space** الحيز المجاور للبلعوم ،  
الحيزُ البلعوميُّ الجانبيُّ  
الفراغ الموجود بين الفقرات العُنقيّة والجدار الجانبي للبلعوم  
والعضلة الجناحية الداخلية . انظر مسافة ، حيز (Space) .

**paraplegia** شكليُّ سُفليّ  
شكلي يصيب النصف السفلي من الجسد أي يصيب الجذع  
والأطراف السفلى ، حيث تتأثر الأجزاء التي تقع أسفل نقطة  
الإصابة من الحبل الشوكي ؛ ويمكن أن يحدث فجأة نتيجة  
إصابة الحبل الشوكي أو تحدث ببطء نتيجة لمرض .

**paraplegic** مَشْلُولُ الأَسْفَل  
متعلق بالشكل السفلي (Paraplegia) .

**pararhizoclasia** تآكلُ مُجاورات الجذر  
تخرب التهاب قرحي مخرب لطبقات الأنسجة العميقة  
والتواء السنخي حول جذر السن .

**parasagittal** مُجاور للسَّهْمِيّ (مُجاورٌ للتأصف)  
موجود في المستوى السهمي المنصف أو في مستو مواز له .

**parasite** طَفِيلِيّ  
كائن حي (حيوان أو نبات) يعيش داخل كائن آخر أو  
خارجه ويستمد منه التغذية .

**parasitic** طَفِيلِيّ  
متعلق بالطفيليات (Parasites) .

**parasitic glossitis = glossitis parasitica** التهاب اللسان  
الطفيلي  
داء فطري باللسان يتميز ببقع سوداء أو بنية مكسية بالفراء  
على السطح الظهري الخلفي للسان ، وتتكون من حليمات  
خيضية متضخمة بطول حوالي 1 سم سهلة التقصف . هذه  
الحالة تسببها المكورة الخفية اللسانية الشعرية (Cryptococcus  
linguae- pilosae) بتكافل مع نوCARDIA اللسانية (Nocardia  
lingualis) ، ولا تسبب إزعاج ، وتعالج بغسول فموي  
بسيط ، تختفي البقع تلقائياً ثم تظهر ثانياً . أيضاً تسمى  
اللسان المفحم (Anthracosis linguae) ، اللسان الأسود  
المشعر (Black hairy tongue) ، اللسان الأسود (Black  
tongue) ، التهاب اللسان الطفيلي (Parasitic glossitis) ،  
لسان أسود (Glossophytia) ، داء الفطر القرني اللساني  
(Keratomycosis linguae) .

**parasympathetic** نظير الودي ، لا وديّ

**parasympathetic nerve** عَصَبُ الودي ، عَصَبُ لا ودي

**parasympathetic nervous system** الجهازُ العَصَبِيّ  
اللاوُديّ ، الجهاز العصبي نظير الودي  
جزء من الجهاز العَصَبِيّ التلقائي .

**parathyroid** الدرّيقة  
غدة توجد بجوار الغدة الدرقية (Thyroid gland) ، انظر  
غدة (Gland) .

**parathyroidism** فَرطُ نَشَاطِ الدرّيقات

**paratonsillar** نظير اللوزة ، حَوْل اللوزة ، مجاور للوزة  
في محيط اللوزة أو في منطقة اللوزة .

**paratonsillar vein = vein** الوريد المُجاور للوزة = الوريد

**palatina externa** الحنكي الخارجي

**parenteral** حَقْنًا  
طريقة لوصف تناول الدواء عن غير طريق القنّة الهضمية ،  
مثل : الحقن تحت الجلد أو الحقن داخل الوريد .

**parents** أبوان

**paresis** حَزَل  
ضعف أو شكلي جزئي للعضلة .

paresthesia = paraesthesia انحراف الإحساس ، مذل  
إحساس شاذ مثل الحرقان ، أو الوخز أو الخدر أو التَّمَلُّ .  
paretic خَزَلِيّ ، أخزَل  
متعلق بالشكل الخفيف .  
parietal جداري  
1- متعلق بجدران الحفرة أو الفجوة  
2- متعلق بالعظم الجداري  
parietal abscess = periodontal abscess = خُراج جداري  
خُراج الأنسجة الداعمة  
parietal angle الزاوية الجدارية  
زاوية تتكوّن من التقاء الخطوط التي تصل النقطة التاجية  
(الإكليلية) والنقطة اللامية على أعلى نقطة على المنحنى  
السهمي للمتسوى الأفقي المار خلالهما .  
parietal bone عَظْمُ جداري  
أحد العظمين رباعي الأضلاع اللذين يكونان سطح وجانبي  
الجمجمة .  
parietal cells خلايا جدارية  
parietal lobe فص جداري  
parietal notch ثُلْمَةٌ جدارية  
حز في الزاوية بين النتوئين القشري والخشائي للعظم  
الصدغي .  
parieto- (سابقة) جداري ، جدار  
parietofrontal جَبْهيُّ جداري  
parieto-occipital قفوي جداري ، جداري قذالي  
parieto sphenoid جداري وتدي  
parietotemporal جداري صدغي  
Parkinson's disease = paralysis agitans = داء باركنسون  
شكل رعاش  
مرض ناتج عن آفة في الدماغ ، يسبب رعشة في الأطراف  
ومشية متناقلة حيث يسير المصاب جارا قدميه وتتصلّب  
عضلات الوجه والجسم .  
paroccipital جنب القذال ، حول القذال  
parodontal = periodontal حول السن ، دواعم السنّ =  
الأنسجة الداعمة السنّية  
قريب من السن أو مجاور لها ، يستعمل أحيانا كمرادف  
للأنسجة الداعمة السنّية .  
parodontal abscess خُراج دواعم السنّ ،  
خُراج الأنسجة الداعمة  
خُراج يتكون في الغشاء السمحاق للسن .

parodontid وَرْمٌ لَسْوِيّ  
parodontitis = periodontitis التهاب دواعم السنّ ،  
التهاب الأنسجة الداعمة السنّية  
parodontium = periodontium دواعم السنّ  
parodontometer مقياس دواعم السن  
مسبر يستعمل لقياس عمق الجيوب اللثوية .  
parodontopathy اعتلال دواعم السنّ  
أي مرض يصيب الأنسجة الداعمة السنّية .  
parodontosis = periodontosis تَنَكُّس دواعم السنّ  
parotid = parotid نظير الأذنيّ ، مُجاوِرٌ للأذن = نَكْفِيّ ،  
متعلق بالغدة النكفية  
parotid نَكْفِيّ ، مُجاوِرٌ للأذن  
parotid artery الشريان النكفيّ  
فرع من الشريان الصدغي السطحي يغذي الغدة النكفية ،  
انظر مدخل نكفي (Parotidea) .  
parotid ducts أفضية نكفية  
parotid gland الغدّة النكفيّة  
إحدى الغدتين اللعابيتين تحت الأذن بين الشعبة الصاعدة  
للفك السفلي والنتوء الخشائي . انظر غدة (Gland) .  
parotid mixed tumour وَرْمٌ نَكْفِيّ مُختلَط  
parotid notch ثُلْمَةٌ نَكْفِيّة  
حز بين الشعبة الصاعدة للفك السفلي والنتوء الخشائي  
للعظم الصدغي .  
parotid obstructive sialadenitis التهاب الغدة النكفية  
الإنسدادي  
قد يحدث إنسداد لقناة الغدة النكفية بسبب السدادة المخاطية  
أو لتضييق القناة أو بسبب الوذمة المرافقة لتقرح الحليمية  
النكفية ، يؤدي إلى التهاب الغدة النكفية . تشكل الحصيات  
في الغدة النكفية نادر الحدوث وغالبا ما تكون أقل ظلالية .  
parotid space abscess خُراج المَسافة النكفيّة  
parotidectomy استئصال النكفيّة  
parotiditis = parotitis نكاف ، التهاب الغدة النكفيّة  
parotiditis , epidemic = التهاب الغدة النكفيّة الوبائيّ =  
نكاف  
parotiditis , septic التهاب الغدة النكفيّة الانتانيّ  
parotin باروتين (بروتين من النكفيّة)  
parotitis = parotiditis نكاف ، التهاب الغدة النكفيّة  
انظر التهاب الغدد اللعابية (Sialoadenitis) .  
parotitis , epidemic = mumps التهاب الغدد النكفية الوبائيّ =  
نكاف



paroxysm شدة الأعراض ، نوبة مرضية ، اشتداد الأعراض  
تقلص أو ظهور مفاجيء للمرض .

parrot ببغاء  
نوع من أنواع الطيور .

parrot jaw فك ببغائي  
سحنة مصاحبة للبروز الشديد للفك العلوي حيث تكون  
هناك علاقة شاذة بين الأسنان الأمامية .

parrot tongue لسان ببغائي  
لسان جاف ، متقرن من الصعوبة إبرازه للأمام ، يرى في  
الإصابة بالتيفوس ، والحُمى المنخفضة .

Parrot's ulcer قرحة بارو  
نسبة إلى ج. م. ج. بارو ، J.M.J.Parrot ، 1839-1889 ،  
طبيب فرنسي .  
تقرح الغشاء المخاطي للفم والبلعوم وتُرى في السُّلاق  
(Thrush) .

pars جزء ، قسم  
pars alveolaris = alveolar process = الجزء السنخي (لاتينية)  
شاخصه دُرورية  
التواء السنخي سواء في الفك السفلي أو الفك العلوي .

part جزء ، قسم  
partes aequales = equal parts = أجزاء متساوية ، مقادير  
pae = part aeq متساوية (لاتينية)  
تستعمل في كتابة الوصفة الطبية . اختصارها Pae أو part  
. aeq

parthenogenesis توالد بكري ، تناسل بدون إلقاح

partial جزئي ، غير كامل

partial anodontia انعدام الأسنان الجزئي  
مصطلح قديم لنقص ظهور الأسنان أو نقص عدد الأسنان .

partial denture بدلة جزئية ، بدلة سنّية جزئية  
جهاز صُنعي سني لتعويض سن أو أكثر ، وليس كل  
الأسنان الطبيعية ؛ دعاماته : الأسنان أو مخاطية الفم أو  
كلاهما ، وقد يكون متحركاً أو نزوعاً فيسمى الجهاز السني  
الجزئي النزوع ، أو ثابتاً فيسمى الجهاز السني الثابت (Fixed  
partial denture) أو الجسر (Bridge) ، انظر أيضا بدلة  
الأسنان أو الجهاز السني (Denture) .

partial denture construction تصنيع البدلة السنّية الجزئية  
التصميم العلمي والتقني في صناعة البدلات السنّية الجزئية .

partial denture impression طبعة البدلة السنّية الجزئية  
طبعة سالبة لقوس سنّية درء جزئياً أو للمنطقة المهئية  
لغرض تركيب جهاز سني جزئي .

partial pulpectomy استئصال اللب الجزئي ، استئصال لب  
السن الجزئي

partial thickness flap سديلة ذات سماكة جزئية  
مصطلح قديم لبضع اللب .

partial veneer crown سديلة جراحية تشتمل على النسيج الظهاري والنسيج الضام  
عدا السمحاق الذي يترك سليماً على العظم .

particle جزيء ، جسيم ، دقيقة  
جسم أو جزء صغير من المادة .

particular مفرد ، مستقل ، هام ، خاص

particulate جسيمائي ، ذو دقائق ، مكون من جسيمات

particulate radiation إشعاع ذو دقائق  
إشعاع مكوّن من جسيمات دقيقة . انظر إشعاع  
(Radiation) .

Partsch's operation عملية بارتش  
طريقة أو أسلوب جراحي لكشف ورم كيسي للخارج . انظر  
توخيف (Marsupialization) ، (استئصال مقدم الكيس أو  
الحويصلة وتحويلها إلى جيب) .

parulis = subperiosteal abscess = gumboil خراج اللثة ،  
خراج تحت السمحاق ، دمل اللثة  
ارتكاس نسيجي من أورام حبيبية عند فتحة ناسور سني .

parvobacteriaceae الصفرية

parvovirus infection عدوى الفيروسات الصغيرة

passage ممر ، طريق ، إمرار

passage , air ممر هوائي

Passavant's bar عارضة باسافان

نسبة إلى ب. ج. باسافان ، PGPassavant ، 1815-1893 ،  
جراح ألماني .

انتفاخ الجدار الخلفي البلعومي بفعل الجزء العلوي من  
العضلة القابضة العلوية للبلعوم خلال عملية البلع أو  
التصويت .

Passavant's pad وسادة باسافان

انتفاخ صغير في النسيج الرخو ، يظهر على الجدران الجانبية  
والخلفية للبلعوم الأنفي عند متوسى الحنك الرخو ويساعد  
على غلق الفتحة بين التجويف الفموي والتجويف الأنفي  
خلال عملية البلع .

Passavant's ridge حَرَفُ باسافان (الحرف البلعوميّ) البلعوميّ

حافة باسافان ، حيد باسافان  
انتفاخ يظهر على الجدار الخلفي للبلعوم ، بفعل انقباض

العضلتين العليا والوسطى القابضتين للبلعوم أثناء الكلام ؛  
ويحدث بشكل عام عند الأشخاص الذين لديهم فلح الحنك  
مشقوق . تُسمى أيضاً : عارضة باسافان (Passavant's bar)  
وسادة باسافان (Passavant's cushion) .

**passivation** السالبة  
(في الزرع السني) : تصنع المعادن والخلائط المستعملة  
كزرعات سنية أقل قابلية للتآكل وذلك بمعالجة السطح  
لتكوين طبقة رقيقة ثابتة من الأكسيد الخامل على أسطحها  
الخارجية . تسمى هذه العملية «حالة سالبة للتآكل Passive  
corrosion condition أو زرعة سالبة Passivated  
implant» .

**passive** سلبي ، منفعل ، عاطل ، لفاعل  
(في تقويم الأسنان أو تعويض الأسنان) : نابض أو مشبكة  
لا تحدث أي جهد أو توتر .

**passive congestion** احتقان لفاعل  
**passive eruption** بزوغ لفاعل ، بزوغ سلبي  
انتقال ذروي للثة بحيث يزداد طول التاج السريري دون أن  
يحدث بزوغ إيجابي للسن .

**passive immunity** مناعة لفاعلة ، مناعة سلبية  
**passive lingual arch** قوس لسانية لفاعلة  
**passive movements** حركات لفاعلة  
**passive resistance** مقاومة لفاعلة  
**passivity** سلبية ، استقرار ، لفاعلية

حالة من عدم النشاط أو السكون أو الراحة التي تفترض من  
الأسنان والأنسجة والبدلة السنية ؛ حينما يكون البدلة السنية  
الجزئية النزوعة في مكانها دون أن تكون تحت ضغط قوى  
المضغ .

**past medical history** التاريخ الطبي السابق

**paste = pasta** عجينة ، معجون ، مادة لاصقة  
(في علم تركيب الأدوية) : مستحضر طبي شبه صلب  
يوضع على السطح الخارجي س . انظر أيضاً معجون بزومت  
أيودوفورم بارافورمالدهيد (Bismuth iodoform paste)  
معجون مزيل الحيوية (paraformaldehyde paste) ؛ معجون التحنيط (Mummifying  
paste) ؛ معجون الصقل (Polishing paste) .

**paste, dental** معجون أسنان  
**paste, grinding** عجينة ساحلة  
**paste, impression** عجينة الطبع  
**paste, polishing** عجينة الصقل

عجينة بها مادة دقيقة ساحلة تستعمل مع أداة سنية خاصة  
تحمل على القبضة تنظيف وصقل أسطح الأسنان  
والحشوات التعويضية .

**paste , prophylaxis = polishing paste** = معجون وقائي  
عجينة الصقل  
**paste , temporary** عجينة مؤقتة ، حشوة مؤقتة  
**patau' s syndrome** متلازمة باتو  
**patch** لطفة ، بقعة ، رُقعة ، لويحة  
**patch, mucous** لطفة مخاطية  
**patches, smoker,s** لطاخ أبيض ، طلوان  
**patent** واضح ، سالك ، مفتوح  
في العلوم الطبية : مفتوح غير مغلق ، غير مسدود .

**path- , patho-** (سابقة) داء ، مرض  
**path** ممر ، طريق ، سبيل ، مسلك  
**path , condyle** مسار اللقمة  
**path , generated occlusal** مسار إطباقِي مُحدث  
**path , incisal** مسار القاطعة ، مسار القاطع  
**path , milled-in** منحني إطباقِي منحوت ، منحني المضغ  
**path , occlusal** مسار إطباقِي ، مسلك إطباقِي  
**path of closure** مسار الغلق  
**path of insertion** ممر الإيلاج ، خط الإدخال ، مسار الدسّ  
(للأسنان الصناعية)

الاتجاه الذي يستقر فيه الجهاز التعويضي في موضعه ونزعه  
عن الأسنان الداعمة أي مسار حركة البدلة السنية الجزئية  
النزوعة ابتداء من ملامستها للسن حتى استقرارها في  
موضعها ومسارها أيضاً حين نزوعها من موضعها في الفم .

**path of insertion and withdrawal** مسار الدسّ والنزع  
مسار إدخال ونزع حشوة سابقة التجهيز (حشوة مصبوبة)  
في الحفرة المحضرة .

**paths , milled-in** منحنيات المضغ  
**patho-** (سابقة) مَرَض ، مرضي ، داء ، اعتلال  
**pathodontia = dental pathology** الباثولوجيا السنية  
**pathogen** ممرض ، مُعلّل  
أي عامل يتسبب في أو قادر على إحداث المرض ، وهناك  
أربعة أنواع رئيسية من الكائنات الدقيقة الممرضة : الجراثيم ؛  
والفيروسات ؛ والفطور ؛ والأوليات الحيوانية أحادية  
الخلية .

**pathogenesis** منشأ وتولّد المرض ، إمرض ، اعتلال  
نشأة المرض ، بدأ من الإصابة به حتى ظهور أعراضه  
المميزة .

|  |  |                               |  |
|--|--|-------------------------------|--|
| pathogenetic = pathogenic              | إمراضِيّ، ذو أصلٍ مَرَضِيّ، مُمَرَّض، مُعَل، مَمْرَض   | إطباق مَرَضِيّ = malocclusion | سوء إطباق، إطباق غير سوي   |
| pathogenic = pathogenetic              | مَمْرَض، إمراضِيّ، ذو أصلٍ مَرَضِيّ، مُعَل، مَمْرَض  | pathophobia                   | رُهبَة الأَمْرَاض، خَوْف المَرَض، رُهابُ المَرَض   |
|  | لوصف الكائنات الدقيقة حاملة المرض التي تضر الأسنان، مثل الجراثيم الممرضة.  | pathophorous = pathophoric    | ناقل المرض   |
| pathogenic occlusion                   | إطباق ممرض، إطباق إمراضِيّ   | pathosis                      | حالة مرضية، المرضية، الاعتلالية  |
|  | علاقة إطباقية قادرة على إحداث تغيرات مرضية في الأنسجة الداعمة.   | pathway                       | طريق، مجاز، سبيل، مسلك   |
| pathognomonic                          | صفة مرضية مميزة، واسم مرضي، واصم مرضي، علامة مرضية   | - pathy                       | (لاحقة) مَرَض، داء، علة  |
|  | علامة أو عرض مميز لمرض أو حالة مرضية، حيث تكون واضحة ومختلفة عن أي مرض أو أي حالة مرضية أخرى.  | patient                       | مريض، عليل، صبور   |
| pathognomonic sign                     | علامة مميزة، علامة واصمة   |                               | الشخص الذي يُعاني من مرض سني ويحتاج المعالجة.  |
| pathologic = pathological              | باثولوجِيّ، أمراضِيّ، مَرَضِيّ   | patient , untoward            | مريضٌ مُشاكِس، مريضٌ صَعِبُ المَرَأَس  |
|  | متعلق بعلم الأمراض.  | patrix                        | باتركس   |
| pathologic anatomy                     | التشريح الباثولوجِيّ   |                               | الجزء المذكور من الوصلة المحكمة.   |
| pathologic changes                     | تغيرات باثولوجية، تبدلات مرضية   | pattern                       | نموذج، مثال، طراز، غرار  |
| pathologic diagnosis                   | تشخيصٌ باثولوجِيّ  |                               | 1- شكل أو نموذج يستخدم لعمل قالب، كما في الحشوة المصبوبة أو هيكل البدلة السنية الجزئية.  |
| pathologic migration                   | هجرة باثولوجية   |                               | 2- شكل أو نموذج، يعمل من الشمع عادة يكسى بمادة كاسية؛ ثم ينتج القالب بطريقة الصب «بفقد الشمع».   |
|  | انحراف أو انزياح السن أو مجموعة الأسنان من موضعها إلى موضع آخر بسبب تأثير مرضي في الأنسجة الداعمة.   | pattern , occlusal            | طراز إطباقِيّ  |
| pathologic reflex                      | مُنْعَكِسٌ مَرَضِيّ  |                               | نموذج أو تصميم للأسطح الإطباقية لسن أو للأسنان، تعتمد هذه النماذج أساساً على المفهوم التشريحي الطبيعي أو التشريحي المعدل أو غير التشريحي لأسطح الأسنان.  |
|  | أي منعكس ناجم عن حالة مرضية وليست طبيعية.  | pattern , wax                 | طراز شمعيّ   |
| pathologic occlusion = patho-occlusion | إطباقٌ مَرَضِيّ  |                               | تكوين شمعي لشكل، يكسى ويزال بالحرق لينتج القالب الذي تصب فيه الحشوة المصبوبة.  |
|  | سوء الإطباق، سوء الارتصاف.   | PBSC = Pincillin, Bacitracin, | [مختصر] معجون بنسلين   |
| pathological                           | مَرَضِيّ، باثولوجِيّ، أمراضِيّ   | Streptomycin, Sodium          | وباسيتراسين وستربتوميسين   |
|  | يتسبب بالمرض، خاص بعلم الأمراض.  | caprylate paste               | وصوديوم كابريليت   |
| pathological fracture                  | كسْر مَرَضِيّ  |                               | معجون معروف من مضادات حيوية متعددة قادرة على تدمير الكائنات الدقيقة الموجودة في أفنية جذور ملوثة أو متعفنة وعناصرها النشطة؛ يشتمل على بنسلين (Penicillin)، باسيتراسين (Bacitracin)، ستربتوميسين (Streptomycin)، والصوديوم كابريلات (Sodium caprylate). |
| pathologist                            | اختصاصي الباثولوجيا  | pear                          | كُمَشْرِيّ، إجابصِيّ   |
| pathology                              | الباثولوجيا، علم الأمراض   | pear-shaped area              | الباحة الكُمَشْرِيَّة الشكل  |
|  | فرع من فروع العلوم الطبية يبحث في المرض وكل ما يتعلق به، خصوصاً طبيعته والتغيرات الوظيفية والمادية التي يسببها في الجسم. انظر أيضاً علم أمراض الكلام (Speech pathology). |                               | كتلة من النسيج، كمشرية الشكل، توجد عند النهاية الوحشية للحد المتبقي في الفك السفلي.  |
| pathology, dental                      | مبحث الأمراض السنية، علم أمراض الأسنان   | pear-shaped bur               | مُثَقَّبٌ كُمَشْرِيٌّ الشَّكْل   |
|  |  | pearl                         | لؤلؤة  |
|  |  |                               | انظر لؤلؤة مينائية (Enamel pearl).   |

pearl , enamel = enameloma ، لؤلؤة ميناوية = لؤلؤ المينا ،  
ورم المينا  
نتوء أو بروز متضخم مينائي سليم .  
pearls , epithelial , Bohn's = لآلي بون الظهارية =  
Epstein's pearls لآلي إيبشتاين  
pearls , Epstein's لآلي إيبشتاين  
pectinate ممشطي ، على هيئة مشط  
متعلق بالمشط .  
pectiniform ممشطي الشكل  
pediadontology = pedodontia = طب أسنان الأطفال  
pedodontics = paediatric dentistry  
pediatric dentistry = pedodontics طب أسنان الأطفال  
يختص بالعناية الوقائية والعلاجية لصحة الفم للأطفال منذ  
الولادة حتى سن البلوغ . أيضاً المرضى بعد سن البلوغ الذين  
يعانون ، من مشاكل عقلية أو جسمانية أو الاثنين معاً والتي  
تحتاج إلى مساعدة متخصصة للعناية بأسنانهم .  
pediatrician = pediatricist طب الأطفال  
pediatrics = pediatry متعلق بطب الأطفال  
فرع من فروع الطب ، يهتم بنمو وتطور الأطفال ، وكذلك  
بأمراض الأطفال وعلاجها.  
pediatrist = pediatrician طبيب أطفال  
pediatry = pediatrics متعلق بطب الأطفال  
pedicel = pedicle دَب ، عُنَيْقَة  
pedicle = pedicel عُنَيْقَة ، ساق ، قدم (كساق الورم)  
بنية عُنَيْقَة تظل ملتصقة بالجسم الأصلي أو المصدر .  
pedicle flaps سدليّة عُنَيْقِيّة  
مصطلح عام يطلق في علم أمراض الأنسجة الداعمة السنية  
للدلالة على عملية جراحية للأنسجة الداعمة السنية  
لترميم اللثة الملتصقة على سن أو أسنان مجاورة لمنطقة  
درء ، حيث يكون الحرف الأدرء هو مصدر النسيج  
المتقرن ، انظر شرائح عُنَيْقِيّة (Flaps, pedicle) .  
pedicle graft = pedicle flap طعم عُنَيْقِي = شريحة عُنَيْقِيّة  
انظر طعم (Graft) .  
pedodontia = pedodontia = طب أسنان الأطفال  
paediatric dentistry  
pedo- (سابقة) طفل ، طفلي ، قدم ، قدمي  
pedodontia = pedodontics = طب أسنان الأطفال  
paediatric dentistry  
pedodontics = pedodontia = طب أسنان الأطفال  
pedodontia

pedodontist طبيب أسنان أطفال ، اختصاصي في  
طب أسنان الأطفال  
pedontia طب أسنان الأطفال  
pedontology = pedodontics طب أسنان الأطفال  
peduncle سُويقة  
زائدة تشبه الساق أو الجذع تدعم الجزء أو الورم .  
pedunculate = pedunculated مُسوّق  
pedunculated = pedunculate مسوّق  
peg-shaped lateral قاطع جانبي وتدي الشكل ، رباعيّة  
وتديّة  
سوء تشكّل القاطع الجانبي العلوي ، بحيث تشبه الرباعيّة  
الوتد بدلاً من شكلها الطبيعي .  
pelican البَجع  
نوع من ملاقط خلع الأسنان ، يشبه منقار البجع .  
peliosis = purpura فُرْفُريّة (نزف نُقْطِي في الأنسجة  
المخاطية)  
فُرْفُرية (مرض دموي نزفي) .  
pellagra البلاجرا ، البلاجرة  
مرض يحدث بسبب نقص حمض النيكوتينيك .  
pellet حَبِيّية (حبة صغيرة) ؛ كُرِيّة (كُرّة صغيرة)  
مثل كُرِيّة القُطن الطبي ؛ كُرِيّة رقاقة الذهب .  
pellet , cotton كُرِيّة القُطن الطبي  
pellet , gold foil كُرِيّة رقاقة الذهب  
pellicle طهاوة ، جليدة  
1- غشاء خفيف أو رقيق .  
2- غشاوة على سطح السائل .  
(في طب الأسنان) : قشرة رقيقة أو غشاء رقيق من  
البروتينات اللعابية ، يترسب على الأسنان بعد فترة قليلة من  
تنظيفها ، ولا يزول بالكامل عند تفريش الأسنان ولا يحتوي  
على كائنات حية في هذه المرحلة ، ويغطي معظم تاج  
السن . يطلق أيضاً عليها غشاوة مكتسبة (Acquired  
pellicle) . وحينما تغزو الكائنات الحية الدقيقة ، عندئذ  
يُسمّى لويحة (Plaque) أو لويحة سنية (Dental plaque) .  
طهاوة مكتسبة  
طبقة عضوية رقيقة من بروتينات اللعاب لاخلوية ترسب  
على سطح السن بعد بزوغها مباشرة .  
pellicle , brown = acquired pellicle جليدة سماء = طهاوة  
مكتسبة  
طبقة بنية أو سوداء ترسب على سطح السن ، توجد لدى  
الأشخاص المهملين لصحة الفم والأسنان .

|  |  |                      |  |
|--|--|----------------------|--|
| pellicular = pelliculous                             | غشائي ، قشري ، جليديّ<br>متعلق بالغشاوة .  | penetration          | نُقْب ، نَفَاذ ، خَرَق ، اختراق ، نُفُوذ<br>1- قدرة الأشعة السينية على المرور من خلال الجسم المراد تصويره والوصول إلى الفيلم الشعاعي .<br>2- عملية الاختراق أو النفاذ فيما وراء سطح ما .<br>3- العمق البؤري للعدسة .<br>4- الاختراق بعمق لعمل نُقْبة .   |
| pellucid   | شفيف ، غَير ظليل ، صاف   | pen grasp = pen grip | مَسَكَةُ القَلَم   |
| pemphigoid   | فقاعاني ، شَبِيهِ الفُقَاع<br>1- متعلق ببدء الفُقَاع أو المصاب به .<br>2- طفح جلدي مزمن تصاحبه فقائيع تحت البشرة يصيب كبار السن غالباً .   | pen grip = pen grasp | مَسَكَةُ القَلَم<br>انظر مَسَك grip = grasp .  |
| pemphigoid , benign mucous membrane                  | شبيهه الفُقَاع الغشاء المخاطيّ الحميد<br>مرض تتكوّن فيه حويصلات تحت الظهارة بالأسطح المخاطية .   | -penia               | (لاحقة) قَلّة ، عَوَز  |
| pemphigoid , benign mucosal                          | شبيهه الفُقَاع المخاطيّ الحميد   | penicillin           | بنسلين<br>عقار مضاد للجراثيم ، مضاد حيوي ينتج عن طريق استنبات البنيسيلليوم : وهو فُطر بعض أنواعه تستعمل في صنع الجبن ، وبعضه يستخرج منه البنسلين ، ويمكن أيضاً أن يُنتج صناعياً ؛ اكتشفه فليمنج Fleming في سنة 1929 ، وطوره فلوري Florey وتشين Chain في سنة 1949 . ويعطى : إما بالحقن (الحقن في العضل) أو عن طريق الفم (على هيئة سائل) أو في شكل أقراص أو موضعياً (كمعاجين أو مراهم) ؛ لدى بعض الناس حساسية للبنسلين ، يمكن أن تؤدي إلى أعراض خفيفة أو خطيرة مثل الصدمة التأقية (Anaphylatic shock) التي قد تسبب الموت . |
| pemphigoid , cicatricial = benign mucosal pemphigoid | شبيهه الفُقَاع النَّديّ = شبيهه الفُقَاع المخاطي الحميد  | pennyweight = Pwt    | وزن السَبَس<br>وحدة أوزان تعادل بـ 24 حبة ، وتساوي جزءاً من عشرين من الأونصة .   |
| pemphigus  | داء الفُقَاع<br>مصطلح عام لعدد من الأمراض الجلدية التي تتميز بالعديد من الفُقاعات المتفجرة .<br>مرض جلدي خطير مجهول السبب يتميز بتكوين فُقاعات وحويصلات غير منتظمة التوزيع ، تترك بقعاً مصطبغة يصاحبها التهاب وحكة ويظهر داء الفُقَاع في أربعة أشكال رئيسية : داء الفُقَاع الحُماميّ ، وداء الفُقَاع القُرطاسي ، وداء الفُقَاع التَنَبّيّ وداء الفُقَاع الشائع ؛ ويدل ظهور فُقاعات بين الخلايا الظهارية في مخاطية الفم على بداية داء الفُقَاع الشائع . | penumbra             | شبيهه الظل ، الظل الناقص<br>حَوَاف غير واضحة لتفاصيل صورة شعاعية .<br>صورة غير واضحة أو باهتة لجسم ما .<br>(في التصوير الإشعاعي) : تأثير يتعلق بحجم النقطة البؤرية ، يمكن ضبطه بواسطة تغيير المسافة بين الطول البؤري والغرض المراد تصويره والمسافة بين الغرض المراد تصويره والفلم .  |
| pemphigus erythematous                               | داء الفُقَاع الحُمامي  | penta- , pent-       | (سابقة) خَمسة ، خُماسي   |
| pemphigus foliace (o) us                             | داء الفُقَاع القُرطاسي   | pepsin               | بيسين ، هضمين<br>إنزيم يوجد في العصارة المعدية هو يهضم البروتينات جزئياً في بيئة حمضية .   |
| pemphigus neonatorum                                 | فُقَاع وليديّ ، منقوع وليدي  | per-                 | (سابقة) عَبْر ، خلال ، من خلال ، بواسطة ، عن ، طول ، جدا   |
| pemphigus syphiliticus                               | فُقَاع زُهروِي   | per-alveolar wiring  | التثبيت خلال السنخ ، الرَبْط من خلال السِّنخ   |
| pemphigus vegetans                                   | الفُقَاع التَنَبّي   |                      |  |
| pemphigus vulgaris                                   | فُقَاع شائع  |                      |  |
| pendulous  | مُدكّي ، مُتهدّل ، مُدكدل  |                      |  |
| pendulous lip  | شَفة مُتهدلة ، شَفة مُدكدة   |                      |  |
| penetrating  | ثاقب ، خارق ، نافذ   |                      |  |
| penetrating wound                                    | جَرَحُ نافذ  |                      |  |

|   |                              |   |
|---|------------------------------|---|
| طريقة لتثبيت كسر الفك العلوي باستعمال سلك من الفولاذ مقاوم للصدأ ، يعبر التواء السنخي ، وتُلف أطراف السلك حول الجبيرة ثم يربط بإحكام . هذه الطريقة مفيدة في علاج كسر في فك أورد . ف | periapical                   | مُحيط بالذروة   |
| تزحيل = تسرب دقيق   | periapical abscess           | ما يحيط أو يتماس مع أو يتعلق بذرى جذور الأسنان ؛ المنطقة حول ذروة جذر السن .  |
| مصطلح قديم لتسرب دقيق (Micro-leakage) .   | periapical curettage         | خُراج حوائط الذروة  |
| قَرع (للفحص أو التشخيص)   | periapical cyst              | انظر خُراج (Abscess) .  |
| طريقة للفحص بالقرع ؛ في الطب : تكون بدق الأصابع ، أما في طب الأسنان : فتكون بنقر السن أو الأسنان لإظهار درجة حساسية الأنسجة الداعمة للسن أو أي تغير فيها عن الطبيعي .               | periapical fibrous dysplasia | كشطٌ حول القمّة   |
| عن طريق الجلد   | periapical granuloma         | انظر تجريف ذُرُوي (Apical curettage) .  |
| قابلية المرور من خلال الجلد دون ثقبه .  | periapical infection         | كيسةٌ مُحيطَةٌ بالقمّة  |
| يُثقب ، يخرم  | periapical lesion            | خلل التنسُّج اللينفيّ لحوائط الذروة   |
| ثاقب ، ناقب   | periapical osteofibroma      | الورم الحبيبي المحيط بالقمّة  |
| قَرحةٌ ثاقبةٌ   | periapical pathology         | عدوى حوائط الذروة   |
| جُرحٌ ثاقب  | periapical projection        | آفة حوائط الذروة  |
| ثُقب ، انثقاب ، ثقب   | periapical radiograph        | الورم اللينفي العظمي لحوائط الذروي  |
| 1 - فتحة أو ثقب في منطقة من الجسم أو في نسيج صناعي .  | periapical scar              | المرض حول الذروي  |
| 2- حالة انثقاب الجذر ، خلال علاج أقبية الجذور .   | periapical tissue            | مرض عند ذروة الجذر ؛ منطقة منفذة للأشعة محيط لذروة جذر سن متموتة .  |
| ثُقبٌ ميكانيكيّ   | periarteritis                | إسقاط محيط الذروة   |
| فُتحة أو ثُقب صُنعي ، مثل انثقاب جذر السن بواسطة الأدوات موسعة قنوات الجذر ، خلال عملية علاج الجذور .   | periarteritis nodosa         | (في التصوير الإشعاعي السني) : طريقة من داخل الفم لعرض تشريح السن والعظم الداعم المحيط بها .   |
| انثقابٌ مرضيّ   | periartthritis               | صورة شعاعية لمجاورات القمّة   |
| فُتحة أو ثُقب في سطح نسيجي أو بنية نتيجة عملية مرضية ، مثل ما يمكن أن يحدث في حالة الامتصاص الداخلي في السن .   | periarticular                | انظر صورة شعاعية (Radiograph) .   |
| انثقاب السنّ  | periauricular                | وكذلك انظر العرض حول الذروي (Periapical projection) .   |
| فتحة أو ثُقب خلال جدار السن .   | periaxial                    | ندبةٌ مُحيطَةٌ بالذروة  |
| (سابقة) حول ، محيط ، قريب ، تقريبا  | erioxonal                    | منطقة منفذة للأشعة تشاهد حول ذروة جذر سن أجريت عليها مداخلة جراحية أو مداواة لبيبة دون وجود أعراض وتمثل ندبة من الأنسجة الضامة الليفية غير متكلسة . |
| التهاب حوائط الغدة  | peribuccal                   | النسيج المحيط بالذروة   |
| التهاب حوائط الغدة  | pericapsular                 | التهاب ما حول الشريان ، التهاب حوائط الشريان  |
| المخاطيُّ النخريُّ الناكس   |                              | التهاب حوائط الشريان العقده   |
| مرض يتميز بتقرحات مُزمنة ناكسة في مخاطية الفم ومخاطية البلعوم ، وقد يمتد إلى اللسان ويُعرف بالفلاع الكبير ويكون أحيانا جزءاً من متلازمة بهجت .                                      |                              | التهاب حوائط المفصل   |
| مُحيط بالذروة   |                              | حَوْل المفصل  |
| جملة الأنسجة المحيطة بالجزء الذروي من جذر السن وتشتمل على الجذر ، والملاط ، والرباط حول السني ، والعظم السنخي .   |                              | حَوْل الأذينة ، مُحيط بالأذن  |

|                                |  |  |
|--------------------------------|--|--|
| pericarditis                   | التهاب التأمور   | التهاب الأنسجة المغطية لتاج سن غير مكتملة البزوغ .                             |
| pericardium                    | التأمور ، الشغاف ، النخاب ، غلاف القلب   | التهاب حوائط التاج لسن غير بازغة أو سنن منطمرة جزئياً ؛                        |
|                                | كيس غشائي أملس يغلف القلب .  | انظر التهاب الغطاء (Operculitis) ، التهاب اللثة المحيطة بتاج سن بازغة جزئياً . |
| perichondrium                  | غشاء الغضروف أو سمحاق الغضروف  | التهاب سمحاق الجمجمة   |
|                                | غشاء ليفي يغطي الغضروف ، ماعدا في منطقة نهاية المفصل ، ويشتمل على طبقة خارجية من النسيج الضام الكثيف وطبقة داخلية مسؤولة عن تكوين غضروف جديد | سمحاق الجمجمة  |
| pericellular                   | حول الخلوي ، محيط بالخلية  | خلية حوطية   |
| pericemental                   | محيط بالملاطي ، رباطي  | خلايا ملاطية ، خلايا حوطية   |
|                                | متعلق بالرباط حول السني .  | محيط بالخلية   |
| pericemental abscess           | خراج حول الملاط ، خراج دواعم السن  | سن إضافية ، سن محيطية  |
|                                | خراج سمحاق سنخي لم ينتج عن مرض اللب .  | سن زائدة توجد في أي مكان من الفم عدا الخط المتوسط .                            |
| pericemental membrane          | الغشاء محيط بالملاط ، رباط   | متعلق بدواعم السن = حول السني  |
| pericementitis = periodontitis | التهاب حوائط الملاط ، التهاب الرباط  | تخدير ما حول السن  |
| pericementitis , alveolar =    | التهاب حوائط الملاط السنخي =   | التخدير في الرباط حول السني .  |
| pyorrhoea alveolaris           | رعال ، تقيح دواعم السن والأسناخ  | الملاط المحيط بالعاج = ملاط  |
|                                | تآكل حوائط الملاط ، تشعث الغشاء حول السن   | التهاب ما حول السن =   |
| pericementoclasia              | تآكل حوائط الملاط ، تشعث الغشاء حول السن   | التهاب دواعم السن = التهاب سمحاق السنخ   |
|                                | تآكل الأنسجة الداعمة السنية مع تكون جيوب لثوية مرضية مزمنة .   | ما حول السن =  |
| pericementum =                 | حوائط الملاط (رباط دواعم السن) ،   | تفتت ما حول السن ، تآكل  |
| periodontal ligament           | حول الملاط = الرباط السنخي السني ، سمحاق السنخ   | ما حول السن ، تآكل دواعم السن =  |
| pericentral                    | محيط بالمركز   | رعال ، تقيح سنخي سني   |
| pericephalic                   | محيط بالرأس  | متعلق بدواعم السن ، محيط السن  |
| pericision                     | قطع محيطي ، قطع دواعم السن   | محيط السن  |
|                                | قطع ألياف الرباط حول السني ، وهي طريقة تستخدم أحياناً للمساعدة في التحريك التقويمي للأسنان .   | تآكل ما حول السن ، تفتت ما حول السن = تآكل دواعم السن                          |
| periclasia = periodontoclasia  | تآكل دواعم السن السني (ملاطي أو عظمي) = تآكل الأنسجة الداعمة السنية  | محيط بالقناة   |
|                                | (في طب الأسنان) : تشعث الغشاء حول السن   | محيط بالجافية  |
| pericoronal                    | محيط بالتاج  | محيط بالعقدة   |
|                                | حول ، أو في محيط ، تاج السن .  | محيط بالغدة  |
| pericoronal abscess            | خراج حول التاج   | التهاب حوائط اللسان  |
|                                | خراج في الأنسجة المغطية لتاج سن بازغة جزئياً .   | التهاب الأنسجة المحيطة باللسان .   |
| pericoronitis                  | التهاب ما حول التاج ، تواج   | محيط باللسان   |
|                                |  | بالقرب من اللسان أو حوله وخاصة بالقرب من قاعدة اللسان ولسان المزمار .          |
|                                |  | مخاطية اللسان ، غشاء اللسان المخاطي  |
|                                |  | الغشاء المخاطي للسان .   |
|                                |  | محيط بالفك   |
|                                |  | يقع قريباً من الفك أو حوله .   |
|                                |  | التهاب محيط الغرسة ، التهاب ما حول الغرسة                                      |
|                                |  |  |

مصطلح عام لوصف حالة مرضية حول الغرسة السنية ، قد تكون رضحية أو تقرحية أو ارتشافية أو توسفية .

حَوَائِطُ النَّوَاةِ perikaryon

حُطُوطُ الْأَسْنَانِ الْمَتَمَوِّجَةِ ، الْمَتَمَوِّجَاتِ ، perikymata الحَوَائِطُ الْمَتَمَوِّجَةِ

أَثْلَامٌ ضَحْلَةٌ عَلَى سَطْحِ مِينَاءِ السِّنِّ ، عَمُودِيَّةٌ عَلَى الْمَحْوَرِ الطَّوْلِيِّ لِلسِّنِّ ، تَتَّصِلُ بِخَطُوطِ رَتَزِيوسِ الْمِينَائِيَّةِ عَلَى السَّطْحِ .

مُحِيطٌ بِالْحَنَاجِرَةِ perilaryngeal

الْهَلْمَفُ الْمُحِيطِيُّ perilymph

السَّائِلُ الَّذِي يَمَلَأُ الْفِرَاغَ الْمَوْجُودَ بَيْنَ التَّيْبِ الْعِظْمِيِّ وَالتَّيْبِ الْغِشَائِيِّ لِلْأُذُنِ . السَّائِلُ بَيْنَ التَّيْبِ الْغِشَائِيِّ وَالتَّيْبِ الْعِظْمِيِّ .

مُحِيطٌ بِالْبَصَلَةِ perimedullary

التَّهَابُ الْجَافِيَّةُ وَمَا حَوْلَهَا perimeningitis

قَائِسُ الْمَحِيطِ ، مَقْيَاسُ مَحِيطِ الشَّكْلِ perimeter

أَدَاةٌ لِقِيَاسِ الْمَحِيطِ ؛ أَدَاةٌ لِقِيَاسِ الْمَسَافَةِ حَوْلَ الْحَافَةِ الْخَارِجِيَّةِ لِشَكْلِ مَا .

مَقْيَاسُ مَحِيطِ السِّنِّ perimeter , dental

أَدَاةٌ لِقِيَاسِ مَحِيطِ السِّنِّ .

مَقْيَاسُ مَحِيطِ الْقُوسِ السِّنِّيَّةِ perimeter , dental arch

مَقْيَاسُ مَحِيطِ السِّنِّ perimeter , tooth

مُحِيطٌ بِالْعَصَبِ perineural

التَّسْكِينُ حَوْلَ الْعَصَبِ perineural analgesia

وَرَمٌ أَرَوْمِيٌّ لِيَفِيٍّ مُحِيطٌ perineural fibroblastoma

بِالْعَصَبِ ، وَرَمٌ غَمْدِ الْعَصَبِ

مُحِيطٌ بِالنَّوَاةِ perinuclear

الْهَيُولَى الْمُحِيطَةُ بِالنَّوَاةِ perinuclear cytoplasm

تَرْسِيمٌ حَوْلَ سِنِيٍّ ، تَخْطِيطٌ حَوْلَ سِنِيٍّ periocharting

رَسْمٌ بَيَانِيٌّ تَخْطِيطِيٌّ يَمَثَلُ عَمَقَ الْجِيُوبِ اللَّثْوِيَّةِ لِلْمَرِيضِ النَّاتِجَةَ عَنِ فَقْدِ الْإِرْتِبَاطِ اللَّثْوِيِّ الظَّهَارِيِّ بِجَذْرِ السِّنِّ .

[مُخْتَصِرٌ] الْأَنْسِجَةُ الدَّاعِمَةُ ، perio = periodontal

الْأَنْسِجَةُ حَوْلَ السِّنِّيَّةِ

دَوْرٌ ، مَدَّةٌ ، حَقْبَةٌ period

دَوْرٌ كَهْرَسَاوِيٌّ ، دَوْرٌ مَتَسَاوِيٌّ التَّكْهَرِبِ period , isoelectric

فَتْرَةٌ الْكَمُونِ ، دَوْرُ الْكَمُونِ period , latency

فَتْرَةُ التَّفَاعُلِ period , reaction

دَوْرُ الْحِرَانِ period , refractory

دَوْرُ التَّنَفُّسِ period , respiratory

دَوْرِيٌّ periodic

متعلق بدواعم السنِّ ، حَوْلَ السِّنِّ periodontal

متعلق بالمنطقة المحيطة بالسن ، وباللثة والأنسجة الداعمة للأسنان .

خُرَاجٌ دَوَاعِمِ السِّنِّ ، الخُرَاجُ حَوْلَ periodontal abscess

السِّنِيِّ خُرَاجٌ سَمْحَاقِيٌّ سِنَخِيٌّ ؛ خُرَاجٌ نَاتِجٌ عَنِ مَرَضِ أَرْبِطَةِ السِّنِّ .

خَرِيْطَةُ دَوَاعِمِ السِّنِّ periodontal chart

لِتَسْجِيلِ قِيَاسَاتِ عَمَقِ الْجِيُوبِ اللَّثْوِيَّةِ حَوْلَ الْأَسْنَانِ .

مَكْشِطَةُ دَوَاعِمِ السِّنِّ periodontal curette

أَدَاةٌ يَدْوِيَّةٌ لَهَا نَصْلَةٌ جَوْفَاءٌ مِثْلُ الْمِجْرَفَةِ ، مَلْعَقِيَّةُ الشَّكْلِ تَصَنَّفُ عَادَةً فِي مَجْمُوعَاتٍ مِنْ سِتِّ أَدَوَاتٍ وَتَسْتَعْمَلُ لِتَسْوِيَةِ أَسْطِحِ الْجَذْرِ .

انظُرْ أَدَوَاتِ الْأَنْسِجَةِ الدَّاعِمَةِ (Periodontal instruments) .

كَيْسَةٌ دَوَاعِمِ السِّنِّ ، الْكَيْسُ حَوْلَ السِّنِيِّ periodontal cyst

كَيْسٌ الْتَهَابِيٌّ الْمُنشَأُ حَوْلَ الْجَذْرِ (حَوْلَ ذُرْوَةِ الْجَذْرِ عَادَةً) لِسِّنِّ عَدِيمَةِ اللَّبِّ .

الدَّاءُ حَوْلَ السِّنِيِّ ، مَرَضٌ دَوَاعِمِ السِّنِّ periodontal disease

مَرَضٌ الْأَنْسِجَةِ الدَّاعِمَةِ لِلْأَسْنَانِ . يُعَانِي الْمَصَابُ بِهَذَا الْمَرَضِ مِنْ أَسْنَانٍ مَتَحَرِّكَةٍ ، وَتَبَاعُدٍ بَيْنَ الْأَسْنَانِ ، وَنَزْفٍ لَثْوِيٍّ مُسْتَمِرٍّ ، وَتَشَكُّلِ خُرَاجٍ نَاكِسٍ ، وَصُعُوبَةٍ فِي الْأَكْلِ بِسَبَبِ حَرَكَةِ الْأَسْنَانِ ، الْأَلَمِ النَّاتِجِ عَنِ حَسَّاسِيَّةِ الْأَسْنَانِ عِنْدَ تَنْظِيفِهَا بِالْفَرْشَاةِ ؛ يُعَانِي الْمَرِيضُ أَيْضاً مِنْ رَائِحَةٍ كَرِيهَةٍ فِي الْفَمِ أَيْ مِنَ النَّفْسِ الْكَرِيهِ .

ضَمَادٌ دَوَاعِمِ السِّنِّ periodontal dressing

ضَمَادٌ مِنْ أَجْلِ حَمَايَةِ الْجِرْحِ بَعْدَ الْمَدَاخِلَةِ الْجِرَاحِيَّةِ لِلْأَنْسِجَةِ الدَّاعِمَةِ السِّنِّيَّةِ ، وَلِتَسْرِيْعِ التَّامِّ الْجِرْحِ .

إِجْرَاءَاتٌ مُدَاوَاةٌ periodontal-endodontic procedures

الْأَنْسِجَةُ الدَّاعِمَةُ وَاللَّبِّيَّةُ لِلسِّنِّ

عِلَاجٌ يَشْمَلُ كُلَّ مِنَ النَّسِيْجِ الدَّاعِمِ وَالنَّسِيْجِ اللَّبِّيِّ ، حَيْنَ يَكُونُ مِنَ الضَّرُورِيِّ عِلَاجَهُمَا مَعَا فِي حَالِ وُجُودِ آفَةٍ مُشْتَرَكَةٍ .

أَلْيَافٌ دَوَاعِمِ السِّنِّ = أَلْيَافٌ شَارْبِي periodontal fibres =

Sharpey's fibres

مَبْرَدٌ دَوَاعِمِ السِّنِّ periodontal file

عَمَلِيَّةٌ سَدِيدِلَةٌ دَوَاعِمِ السِّنِّ periodontal flap operation

رَفْعٌ شَرِيحَةٍ لَثْوِيَّةٍ لِلْحَصُولِ عَلَى مَنفَذٍ لِإِجْرَاءِ تَقْلِيْحِ وَقَائِيٍّ ، وَصَقْلٍ ، وَإِزَالَةِ كُلِّ الْمَلَاطِ الْمَصَابِ بِالْعَدْوِيِّ وَالْفَضَلَاتِ مِنْ عَلَى سَطْحِ السِّنِّ ، ثُمَّ إِعَادَةُ تَشْكِيلِ الْعِظْمِ السِّنَخِيِّ .



**periodontal hoe** قدوم دواعم السنّ  
مقلّحة يدوية بنصل صغير عمودي على العنق ؛ تكون عادة في مجموعة من أربع أدوات . وتستعمل بحركة جاذبة ، انظر أدوات الأنسجة الداعمة (Periodontal instruments) .

**periodontal index** منسب دواعم السنّ  
طريقة لتسجيل حالة الأنسجة الداعمة للمريض عن طريق قياس عمق الجيوب في النسيج الداعمة حول الأسنان ، وتقييم المنسب اللويحي ، ومنسب النزف ، وقابلية الأسنان للحركة .

**periodontal instruments** أدوات دواعم السنّ  
أدوات تستخدم لإزالة اللويحة ، والقلم ، والفضلات والتلون عن الأسنان ، وفي علاج أمراض النسيج الداعمة .

**periodontal ligament** رباط دواعم السنّ  
نسيج ضام ليفي خلوي يصل ملاط جذر السن بالسنخ ويشتمل على الأوعية الدموية ، والأعصاب ، وألياف تسمح بحركة خفيفة للسن داخل السنخ ؛ المجموعات الرئيسية من الحزم الليفية الكولاجينية التي تشكل الرباط هي : الألياف الكولاجينية المنحرفة ، والألياف الكولاجينية الذروية ، والألياف الكولاجينية العنقية ، والألياف الكولاجينية عبر الحاجزية ، والألياف الكولاجينية بين الجذور ، والألياف الكولاجينية الدائرية . ويتسبب التهاب دواعم السنّ المزمن في تدمير الرباط وفقد العظم ، وبالتالي حركة الأسنان وقَلْقَلتها كان يعرف سابقاً بغشاء دواعم السنّ (Periodontal membrane) .

**periodontal membrane** غشاء دواعم السن ، الغشاء حول السنّي ، الرباط السنخي السنّي ، غشاء سمحاق السنخ  
طبقة من نسيج ليفي تحيط بجذر السن تتصل بالملاط من ناحية والعظم السنخي أو اللثة الهامشية من ناحية أخرى ، وهذا الغشاء يدعم السن في سنخها . انظر رباط دواعم السنّ (Periodontal ligament) .

**periodontal pack = periodontal dressing** ضماد حول السنّي ، كمادة دواعم السنّ  
ضمادة توضع على اللثة وحول الأسنان أثناء علاج أمراض اللثة أو بعد الجراحات اللثوية ، ويدخل في تركيبها أكسيد الزنك واليوجينول أو غيرهما .

**periodontal pocket** جيبة دواعم السنّ ، جيب حول سنّي  
ميزاب لثوي أعمق من الطبيعي ، ينتج عن هجرة الالتحام الظهاري للسن ذروباً ؛ تعمق مرضي ، أي ازدياد العمق المرضي للميزاب اللثوي المحيط بالسن عند الحافة اللثوية . أنواع الجيب حول السنّي كما يلي هي : الجيبة اللثوية

لدواعم السنّ ، الجيبة تحت العظمية لدواعم السنّ ، الجيبة داخل السنخ لدواعم السن ، الجيبة النسبية لدواعم السن ، الجيبة البسيطة لدواعم السنّ ، الجيبة تحت العرف لدواعم السنّ ، الجيبة فوق العظم لدواعم السنّ ، الجيبة فوق العرف لدواعم السن .

**periodontal pocket , false** الجيبة الكاذبة لدواعم السنّ  
جيب لثوي ناتج عن تضخم اللثة الهامشية عند التهابها .

**periodontal pocket , gingival** الجيبة اللثوية لدواعم السنّ

**periodontal pocket , infrabony** الجيبة تحت العظم لدواعم السن

**periodontal pocket , intrabony** الجيبة داخل العظم لدواعم السنّ

**periodontal pocket , intraalveolar** الجيبة داخل السنخ لدواعم السنّ

**periodontal pocket , relative** الجيبة النسبية لدواعم السنّ

**periodontal pocket , simple** الجيبة البسيطة لدواعم السنّ

**periodontal pocket , subcrestal** الجيبة تحت العرف لدواعم السنّ

**periodontal pocket , suprabony** الجيبة فوق العظم لدواعم السنّ

**periodontal pocket , supracrestal** الجيبة فوق العرف لدواعم السنّ

**periodontal pocket , true** الجيبة الحقيقية لدواعم السنّ ، الجيبة اللثوية الحقيقية  
جيب لثوي ناتج عن تعمق الأخدود اللثوي بسبب تحرك الارتباط اللثوي تجاه ذروة الجذر مترافقاً بالتهاب سمحاق السنخ .

**periodontal probe** مسبار دواعم السنّ ، المحسّ حول السنّي  
مسبار مدرج ذو طرفٍ كليل ، يستعمل لقياس عمق الجيب حول السنّي .

**periodontal prophy** وقاية الأنسجة الداعمة  
انظر صيانة الأنسجة حول السنّي (Periodontal maintenance) .

**periodontal recall** استدعاء لعلاج الأنسجة الداعمة  
انظر صيانة الأنسجة حول السنّي (Periodontal maintenance) .

**periodontal space** المسافة حول السنّي  
منطقة منفذة للأشعة تُرى في الصورة الشعاعية بين الملاط والعظم السنخي .

**periodontal surgery** جراحة الأنسجة الداعمة

periodontal tissues النسيج حَوْل السنّ ، نسيجٌ دواعم السنّ  
periodontal traumatism = رَضَح النسيج حَوْل السنّ ، رَضَح =  
occlusal trauma دواعم السنّ = رَضَح إطباقِي  
تخرب في سمحاق السنخ يحدث نتيجة تعرض الأسنان  
لضغوط مجهددة لفترات طويلة .

periodontalgia ألم الأنسجة الداعمة  
periodontia = periodontics = مَبَحَث دواعم السنّ ،  
periodontology علم أمراض اللثة  
فرع من طب الأسنان يختص بدراسة أمراض اللثة  
وعلاجها . تشخيص وعلاج أمراض النسيج الداعمة  
للأسنان أمراض اللثة .

periodontics = periodontia مَبَحَث دواعم السنّ  
فرع تخصصي من فروع طب الأسنان يهتم بتشخيص  
الأمراض ، ووضع خطة للعلاج ، وعلاج الأمراض التي  
تصيب الجهاز الداعم للسن والأنسجة الرخوة والصلبة  
المحيطة .

periodontist اختصاصي دواعم السنّ  
طبيب أسنان متخصص في علم أمراض النسيج الداعمة  
السنّية .

periodontitis = marginal التهاب دواعم السنّ ،  
periodontitis التهاب الأنسجة حَوْل السنّ  
التهاب الرباط حَوْل السنّ والأنسجة الداعمة للأسنان الذي  
يمكن أن يتطور ويسبب فقد العظم والرباط حَوْل السنّ  
نتيجة تراكم بقايا الطعام ، والجراثيم وترسب القلح ، وهو  
السبب الرئيسي والمباشر لفقد الأسنان .

periodontitis , acute التهاب دواعم السنّ الحاد ،  
التهاب سمحاق السنخ الحاد  
التهاب حاد في النسيج الداعم يصيب عادة سنّاً واحدة  
فقط ، يحدث نتيجة رَضَح حاد للسنّ ؛ أو يتركز في  
منطقة ما حَوْل جذر السنّ نتيجة تهيج أو إثارة تسببها  
الذيفانات الجرثومية ، أو أدوية ، أو الأدوات بعد عدوى لبية  
ومعالجة قنوات الجذور التالية .

periodontitis , apical التهاب دواعم السنّ الدروي  
periodontitis , chronic التهاب دواعم السنّ المزمن ،  
التهاب سمحاق السنخ المزمن  
التهاب يستمر لمدة طويلة ويشمل سنّاً واحدة ، أو عدة  
أسنان ، أو كل الأسنان ، مسبباً تخرباً أو تلفاً تدريجياً  
للأنسجة الداعمة والعظم السنخي ، بحيث تصبح الأسنان  
متقلقلة .

periodontitis , chronic apical = التهاب دواعم السنّ  
apical granuloma الدروية المزمن = ورم حبيبي ذروي

periodontitis , chronic periapical التهاب دواعم السنّ حَوْل  
الدروية المزمن  
periodontitis complex التهاب دواعم السنّ المركب ،  
التهاب سمحاق السنخ المركب  
1 - حالة سريرية يعتقد أنها التهاب سمحاق السنخ المزمن مع  
فساد السمحاق معا في نفس الفم .  
2 - حالة سريرية يعتقد أنها نتيجة التهاب الأنسجة الداعمة  
المزمنة ، وتنكس الأنسجة الداعمة السنّية ، والذين يحدثان  
معا في نفس الفم .

periodontitis , dystrophic التهاب دواعم السنّ الحثلي  
periodontitis , early onset التهاب دواعم السنّ المبكر  
periodontitis , juvenile التهاب دواعم السنّ اليّفي شكل  
من التهاب الأنسجة الداعمة ، يحدث عند الأطفال  
والشباب يصيب عادة القواطع الدائمة والأرحاء الأولى  
الدائمة .

periodontitis , marginal = التهاب دواعم السنّ الهامشيّ =  
periodontitis التهاب الأنسجة حَوْل السنّ  
periodontitis , refractory التهاب دواعم السنّ المعند  
periodontitis simplex = التهاب دواعم السنّ البسيط ،  
chronic periodontitis التهاب سمحاق السنخ البسيط =  
التهاب دواعم السنّ المزمن ،  
التهاب سمحاق السنخ المزمن  
وهو التهاب سمحاق السنخ المزمن وحده .

periodontitis , subacute التهاب دواعم السنّ تحت الحاد  
periodontium دواعم السنّ ، سمحاق السنخ  
الجهاز الداعم للأسنان ؛ ما حَوْل السنّ ؛ والمقصود به هنا كل  
الأنسجة التي تدعم وتحيط بالسن بما فيها ملاط السن ،  
والرباط حَوْل السنّ ، النواتج السنخية السنّية ، واللثة  
السطحية ، ومخاطية الفم .

periodontoclasia انتقاض دواعم السنّ  
تفتت ما حَوْل السنّ ، أي مرض يُدمر أو يتلف أو يخرب  
الأنسجة الداعمة السنّية .

periodontology طب دواعم السنّ ، علم أمراض اللثة  
فرع من طب الأسنان يختص بدراسة أمراض اللثة  
وعلاجها ، دراسة الأنسجة الداعمة للأسنان واللثة في  
حالتها الصحية الطبيعية والمرضية .

periodontopathy اعتلال دواعم السنّ  
أمراض سمحاق السنّ ؛ أية حالة مرضية غير التهابية تُصيب  
سمحاق السنخ .  
أي مرض غير التهابي يصيب الأنسجة الداعمة السنّية .

periodontosis تنكس دواعم السنّ

تخرب الرباط حَوْل السنّي المزمّن والعظم السنخي غير الالتهابي . مصطلح قديم لوصف آفة دواعم السنّ التَنَكْسِيَّة غير الالتهابية ، وتحدث هذه الحالة عادةً عند الأشخاص صغار السن وتتميز بفقدان عمودي شامل للعظم حَوْل القواطع والأرحاء الأولى وتشير النتائج العلمية الحديثة إلى أنه مرض من النوع الالتهابي ويجب الإشارة إليه بأنه التهاب الأنسجة الداعمة اليّفعي (Guvvenile periodontitis) .

|                             |  |
|-----------------------------|--|
| perioral                    | مُحيط بالفم ، حَوْل الفموي<br>ما يحيط بالفم أو في منطقة الفم أو الفم .   |
| perioral dermatitis         | التهاب الجلد حول الفم  |
| perioral sphincter muscle   | العَضَلَةُ المَصْرَةُ المُحِيطة بالفم  |
| periorbit = periorbita      | سمحاق الحجاج   |
| periorbital                 | مُحيط بالحجاج  |
| periosteal                  | سَمْحَاقِيّ<br>متعلق بالسّمحاق .   |
| periosteal elevator         | رافعةُ السّمحاق ، مبعّدة السّمحاق<br>أداة يدوية ، مزدوجة الطرف ، تستعمل لفصل السّمحاق عن العظم التحتي .  |
| periosteal sarcoma          | ساركومة سَمْحَاقِيَّة  |
| periosteitis = periostitis  | التهاب السّمحاق  |
| periosteoma = periostoma    | وَرَمٌ سَمْحَاقِيّ ، صاخّة<br>نمو عظمي مرضي حَوْل النسيج العظمي .  |
| periosteum                  | سَمْحَاق<br>غشاء ليفي متين يغطي سطح العظم ليكون ارتباطاً قوياً مع الوتر والأربطة ، ويغذّي العظم بالأوعية الدموية والأعصاب ويساعد على نمو العظم . |
| periosteum , alveolar =     | سَمْحَاقُ السِّنخ =  |
| periosteum alveolaris =     | الغشاء السنخي السنّي = الرباط  |
| periodontal membrane =      | السنخي السنّي  |
| periodontal ligament        |  |
| periostitic                 | التهابي سَمْحَاقِيّ<br>متعلق بالتهاب السّمحاق في طب الأسنان : حالة مرضية تجعل السن حساسة للمس أو للضغط أو للقرع .                                |
| periostitis = periosteitis  | التهاب السّمحاق  |
| periostitis , alveolar =    | التهاب السّمحاق السنخي ،   |
| pyorrhoea alveolaris        | التقيح السنخي السنّي   |
| periostitis , alveolodental | التهاب سَمْحَاق السنخ السنّي   |
| periostoma = periosteoma    | وَرَمٌ سَمْحَاقِيّ   |
| periosurgery                | الجراحة حول السنّيّة   |

|  |   |
|--|---|
| peripheral   | محيطي ، طرفي ، مطرف ، بعيد<br>عن المركز ، مستطرف  |
| 1- متعلق بالمحيط - محيط دائرة أو محيط مضلع أو كثير الأضلاع .                   |   |
| 2 - خارجي : واقع بعيداً عن المركز ، أي الحد الخارجي ، أو السطح الخارجي للجسم . |   |
| 3 - سطحي : متعلق بسطح الجسم .  |   |
| peripheral artery  | شريانٌ مُحيطيّ  |
| peripheral cavity  | تجويفٌ مُحيطيّ  |
| peripheral giant cell reparative granuloma                                     | الورم الحبيبي الترميمي المحيطيّ ذو الخلايا العملاقة   |
| peripheral nerve   | عَصَبٌ مُحيطيّ ، عَصَبٌ طرفي<br>أي عَصَبٌ تنتهي تفرعاته على سطح الجلد ، ويطلق على المصطلح على أي طرف من الجهاز العصبي المركزي . |
| peripheral nervectomy  | استئصال العَصَبِ المحيطي ، بتر<br>طرفي للعَصَبِ<br>قطع جراحي أو قطع طارئيء لطرف فرع من جذع العَصَبِ .                           |
| peripheral nervous system  | الجهازُ العَصَبِيّ المُحيطيّ<br>انظر عَصَب (Nerve) .  |
| peripheral roll  | طيّةٌ مُحيطيّةٌ ، لفةٌ مُحيطيّة<br>حواف الطبعة التي تشكل بواسطة الخدين والشفيتين وقاع الفم .                                    |
| peripheral seal  | سدٌ مُحيطيّ<br>مصطلح قديم مرادف لمصطلح ساد الحواف (Border seal) ، انظر ساد (Seal) .   |
| peripheral vein  | وريدٌ مُحيطيّ   |
| peripheral walls   | جدرانٌ مُحيطيّة   |
| periphery  | حافة ، مُحيط ، حد خارجي<br>الحافة الخارجية لسطح أو مساحة ما والبعيدة عن مركزها .  |
| periphery,cavity   | مُحيط التجويف ، محيط الحفرة   |
| periphery , denture  | مُحيط البدلة السنّيّة   |
| periphery , tooth  | مُحيط السن  |
| peripyema  | تقيح حوائط العَضْوِ<br>تقيح يحيط بعضو أو جزء ، مثل سن ، وهذا المصطلح نادر الاستعمال .   |
| periradicular  | مُحيط الجذر<br>المحيط بالجذر ، وخاصة جذر السن .   |
| perirhizoclasia  | انتفاضٌ دواعم جذر السنّ   |
| peristalsis  | تَمَعُّج  |

الحركة المنتظمة للانقباضات العضلية التي تدفع الطعام  
وناحج الفضلات خلال الأمعاء الدقيقة من الجهاز الهضمي .  
تمعّجيّ  
متعلق بالحركات الحوية الدودية في الأمعاء .  
peristaltic حركات الحنك  
واللسان التمعّجيّة  
peristaltic tongue-palate movements مُحيط الفم  
peristoma = peristome مُحيط بالفم ، في منطقة الفم  
peristomal = peristomatous ورم حوائط الشعيرات = ساركومة  
perithelioma = متوسعة الشعيرات  
telangiectatic sarcoma ورم يعتقد بأنه ناحج من الخلايا الظهارية للأنسجة الوعائية  
البرانية ، ويتكون في العادة وبشكل أساسي من خلايا غير  
متميزة عديدة الأشكال مرتبة في نظام إشعاعي حوّل الوعاء ،  
ويكون النسيج بين الوعائي متنخرأ في العادة .  
peritonsillar مُحيط باللوزة ، مجاور اللوزة  
يقع حوّل أو قريباً من اللوزة .  
peritonsillar abscess الحُراج حوّل اللوزة  
peritonsillar space abscess حُراج المسافة حوّل اللوزة  
peritubular مُحيط بالأنبيبات ، حوّل الأذنية الصغيرة  
peritubular dentine عاج مُحيط بالأنبيبات  
perleche = angular cheilosis صماغ ، التهاب الصوار ،  
التهاب الشفة الزويّ  
تشقّق زوايا الفم (ملتقى الشفتين) ، وهو أيضاً مرادف  
لمصطلح التشقّق الزاوي للشفتين وحرفتهما وينتج عن  
فقد البعد العمودي أو نقص الفيتامين B مع تراكم عدوى  
فطرية .  
perlingual بطريق اللسان ، من خلال اللسان ،  
بواسطة اللسان  
مصطلح يستعمل للأدوية التي تتعاطى بواسطة امتصاصها  
عن طريق سطح اللسان .  
permanent دائم  
permanent dentition = secondary dentition إئشغار دائم  
ظهور الأسنان الدائمة ، التي يكون عددها في فم إنسان يافع  
32 سنناً وتشمل : 4 قواطع ، ونايين ، و 4 ضواحك ، و 6  
أرجاء في كل من الفك العلوي والسفلي .  
permanent liner مُبطّن دائم  
permanent restoration حشوة دائمة  
permanent teeth أسنان دائمة  
permeable نفوذ ، نافذ ، قابل للتخلخل  
يسمح بمرور السوائل من خلاله ، أي قابل للرشح .

نفوذية ، نفاذية ، القابلية للتخلخل  
حالة الشيء كونه قابلاً للتخلخل : في الفيزيولوجيا خاصة  
الأغشية التي تسمح بمرور أو انتقال الجزيئات والأيونات في  
المحلول من خلال الثغرات الدقيقة .  
permeability حالة الشيء كونه قابلاً للتخلخل : في الفيزيولوجيا خاصة  
الأغشية التي تسمح بمرور أو انتقال الجزيئات والأيونات في  
المحلول من خلال الثغرات الدقيقة .  
permeate ينفذ ، ينفذ في ، يتخلل ، نفاذة  
ينفذ أو يمر من خلال وينتشر في كل جزء .  
permeation نفاذ ، اختراق ، تخلل ، تغلغل  
الانتشار أو الامتداد خلال الأنسجة أو الأعضاء ، وهو  
مصطلح يستعمل خصيصاً لوصف انتشار الأورام الخبيثة  
مستمرة النمو عبر الأوعية اللمفاوية .  
per mucosal عبر المخاطية ، من خلال المخاطية  
per mucosal pin implant غرسة وتدية عبر المخاطية  
(في زراعة الأسنان) : غرسة سنينة ذات ساق أملس أو ملولب  
داخل العظم مع بروز وتاد من خلال المخاطية في التجويف  
الفموي لدعم بدلة سنينة ثابتة أو نزوعة .  
pernasal بطريق الأنف  
pernicious وبيل  
للدلالة على شيء مميّ ، مخرب أو مؤذ .  
pernicious anaemia فقر الدم البيل  
perocephalus مشوه الرأس  
peroral = per os بطريق الفم - بالفم  
تعاطي الدواء من خلال الفم .  
per os = peroral عن طريق الفم (لاتينية)  
peroxide بيروكسيد  
peroxide , hydrogen بيروكسيد الهيدروجين  
perpendicular مُعامد ، عمودي  
perpendicular line خط مُعامد  
perspiration تعرّق  
pertussis = whooping cough السعال الديكيّ ، الشاهوق  
peru balsam بلّسم بيرو ، عقار بيرو الملطّف  
pestle مدقّة ، يد الهاون  
قضيّب زجاجي ذو سطح خشن يستعمل في الهاون لسحن  
خليطة الأملغم مع الزيت لتكوين مزيج صلب متجانس ، أو  
كبسولة في جهاز المزج (Amalgamator) .  
pestle & mortar هاون ومدقّة  
الأدوات اليدوية لمزج خليطة مع الزيت .  
petechia حبرة  
نقطة حمراء صغيرة أو علامة حمراء على الجلد أو الغشاء  
المخاطي بسبب نزف دموي .

petechiae حَبَرَات  
طفح جلدي من بُقع دموية صغيرة أرجوانية .

petit mal الصَّرَعُ الصَّغِيرُ ، داء خفيف  
انظر صَرَغ (Epilepsy) .

petrification = petrification تَصَخَّرُ  
تَصَخَّرُ اللَّبُّ

petrification , pulp صَخْرُ خَشَائِي ،  
صخرة الخُشَاءِ

petromastoid = petrosomastoid صَخْرِي قَذَالِي ، صَخْرِي قَفْوِي

petro-occipital صَخْرَةٌ  
الجزء الصَّخْرِيُّ من العظم الصَّدْغِي .

petrosa صَخْرِي ، حَجْرِي  
الشَّرِيَانُ الصَّخْرِيُّ

petrosal = petrous فرع من الشريان السحائي المتوسط يغذي الجوف الطبلي في  
الأذن . انظر مدخل صَخْرِي (Petrosa) .

petrosal artery العَصَبُ الصَّخْرِيُّ  
يعصَّبُ المخاطية الحَنَكِيَّة والغدد . انظر مدخل صَخْرِي  
(Petrous) .

petrosal nerve العَصَبُ الصَّخْرِيُّ الغائر  
الأصغر

petrosalpingostaphylinus = العضلة الصخرية الغلصمية  
رافعة الحنك  
the levator veli palantini muscle

petrosal process الناتئ الصَّخْرِيُّ ، الشاخصة الصَّخْرِيَّة  
زائدة صغيرة مدببة عند النهاية السفلى للعظم الوتدي تتمفصل  
مع قمة الجزء الصَّخْرِيُّ للعظم الصدغي .

petrosal sinuses جُيُوبٌ صَخْرِيَّةٌ  
انظر مدخل جيب صَخْرِي (Sinus petrous) .

petrositis = petrositis التهاب الصخرة  
صَخْرِي خُشَائِي

petrosomastoid = petromastoid صَخْرِي وَتْدِي

petrosphenoid الشَّقُّ الصَّخْرِيُّ الصَّدْفِي

petrosquamous fissure أخدود ضيق بين الجزئين الصَّخْرِي والقشري للعظم  
الصدغي .

petrotympanic fissure الشَّقُّ الصَّخْرِيُّ الطَّبْلِي  
الفتحة الضيقة خلف حفرة الوقب التي يمر منها عَصَبُ حبل  
الطبل .

petrous صَخْرِي  
يشبه الصخرة .

petrous bone العظمُ الصَّخْرِيُّ  
الجزء الصَّخْرِيُّ للعظم الصدغي .

Peutz-Jegher's syndrome = متلازمة بويتز-بيجرز = داء  
السلائل المعوي الوراثي hereditary intestinal polyposis  
مرض وراثي نادر يتميز باصطبغ ميلانيني للوجه ، ومخاطية  
الفم ، واليدين والقدمين ووجود السلائل المعوية التي  
تُشاهد عند المداخلة الجراحية . ويمكن أيضا وجود ألم بطني  
متكرر وقرقر بالبطن .

pH باهاء ، رمز درجة الحموضة ، الرقم الهيدروجيني  
قياس تركيز أيونات الهيدروجين وبالتالي معرفة نسبة  
الحموضة أو القلوية للسائل . ويعبر عن هذا بالأعداد من 1  
إلى 14 ؛ حيث يكون المحلول متعادلاً في درجة 7 وحامضياً  
إذا كان الرقم أقل من 7 وقلوياً إذا كان أكثر من 7 ؛ يتخرب  
ميناء السن عند ما يكون باهاء اللعب 5.5 أو أقل . بينما لا  
يتخرب ميناء السن المعالج بالفلوريد حتى يصل الرقم  
الهيدروجيني إلى 2.5 .

الرقم الهيدروجيني ؛ اللوغاريتم العشري لمعكوس درجة  
تركيز شاردة الهيدروجين في محلول .

phag- , phago- (سابقة) أَكَّال ، التهام ، بَلْعَمَة ، الأكل  
-phagia (لاحقة) أَكَل ، مُلتهم

phagedenic أَكَلِي ، قارض

phagedenic gingivitis = التهاب اللثة الأَكَّال = التهاب اللثة  
التقرُّحِي الحاد

acute ulcerative gingivitis

phagocyte خلية بالعة ، بَلْعَمِيَّة  
أية خلية تبتلع الكائنات الدقيقة أو الخلايا الأخرى أو  
الأجسام الغريبة .

phagocytosis انحلال البَلْعَمِيَّة ، تَخْرُبُ البَلْعَمِيَّة  
العملية التي تقوم فيها خلايا الدم البيضاء مثل : الكريات  
البيضاء متعدِّدة النوى ، والخلايا اللَّمفاوِيَّة الكبيرة مثل :  
الخلايا وحيدة النواة ، والخلايا البيوزينية بالتهام المواد الغريبة  
مثل الجراثيم الميتة المعدية والخلايا ، إلخ ، داخل الهيولى  
توجد هذه الخلايا بأعداد كبيرة في النَّصْحَةُ الالتهابِيَّة ، انظر  
أيضا خلية بلعمية (Macrophage) .

phagodynamometer مقياسُ شدة المضغ  
أداة أو جهاز لقياس قوة المضغ .

phantom 1- شبح ، شَبْحِي  
2- هامة ، نموذج

phantom head نموذج رأس  
تمثال لعرض الملابس ؛ نموذج يمثل رأس المريض ، تركب  
عليه أسنان صناعية أو أسنان طبيعية مقلووعة تُضد بجانب  
بعضها في ما يمثل فم المريض ، لتعليم طلبة طب الأسنان  
طرق المعالجة السنية .

**phantom odontalgia** ألم السن الشَّبَحِيَّة  
إحساس المريض بألم في سنخ ملتئم سبق أن قُلِعَ سن منه .

**phantom tumour** ورمٌ شَبَحِيٌّ

**pharmacial** صيدلكي ، عقاقيري  
متعلق بالصيدلة (Pharmacy) .

**pharmaceutic = pharmaceutical** دوائيٌّ  
متعلق بالصيدلة ، أي متعلق بفن تركيب العقاقير .

**pharmaceutical = pharmaceutic** صيدلانيٌّ  
متعلق بعلم الصيدلة ، أي متعلق بفن تركيب العقاقير .

**pharmaceutical chemistry** كيمياءٌ صيدلانيَّة ، الكيمياء  
الصيدليَّة

**pharmaceutics** علم الصيدلانيَّات  
1- فن تركيب الأدوية .  
2- الكيمياء الصيدلانية (Pharmaceutical chemistry) .

**pharmaceutist = pharmacist** صيدلانيٌّ ، صيدلكي ،  
مختص بالصيدلة  
مختص في علم تركيب العقاقير ، يعمل في العقاقير

**pharmacist = pharmaceutist** صيدلكيٌّ ، صيدلانيٌّ ،  
مختص بالصيدلة

**pharmaco-** (سابقة) عقار ، دواء

**pharmacochemistry = pharmaceutical chemistry** كيمياءٌ صيدلانيَّة ، الكيمياء الصيدلة

**pharmacodiagnosis** تشخيصٌ دوائيٌّ  
استعمال الأدوية في المساعدة على تشخيص المرض .

**pharmacodynamics** تأثير العقاقير ، دراسة فعل العقاقير ،  
الديناميكا الدوائية  
دراسة فعل الأدوية على الكائنات الحية .

**pharmacognosist** اختصاصيُّ التنبّات الطَّبِّيَّة  
متخصص في علم العقاقير الخام ، أي في وصف العقاقير  
الخام .

**pharmacognosy** علمُ العقاقير  
فرع من علم الصيدلة يهتم بالعقاقير الخام ويبحث في  
خصائص الأدوية وتأثيرها .

**pharmacologist** اختصاصيُّ علم الأدوية - اختصاصيُّ  
الفارماكولوجيا  
متخصص في علم الأدوية وفي تركيب الأدوية وتأثيرها .

**pharmacology** الفارماكولوجيا ، علم الأدوية  
فرع من العلوم الطبية يبحث في خصائص وتأثيرات الأدوية  
بشكل خاص .

**pharmacomania** هَوَسُ الأدوية ، هَوَسٌ دوائيٌّ  
رغبة مرضية في تعاطي الأدوية ؛ هَوَسٌ إدمان العقاقير .

**pharmacopeia = pharmacopoeia** دُستورُ الأدوية ، مبحث  
تحضير الأدوية ، أفرآذين ، دستور الصيدلة

**pharmacophobia** رهبة العقاقير ، رهَابُ الأدوية  
خوف مرضي من تعاطي الأدوية .

**pharmacopoeia = pharmacopeia** دُستورُ الأدوية ، مبحث  
تحضير الدواء ، دُستور الأدوية والعقاقير  
مجموعة من المعادلات وطرق تحضير الأدوية ؛ وبخاصة  
كتاب رسمي يحتوي على المعادلات والطرق النموذجية  
المعتمدة . نشرة رسمية للأدوية واستعمالاتها .

**pharmacotherapy =** معالجة دوائية ، علم المعالجة  
**pharmacotherapeutics** الدوائِيَّة ، الاستدواء  
علاج المرض بالأدوية .

**pharmacy** صيدلة ، صيدلكية ، صناعة الصيدلة  
1- تحضير الأدوية من الوصفة الطبية .  
2- مكان تحضير الأدوية وصرفها .

**pharyngalgia** ألم البلعوم ، وجع البلعوم

**pharyngeal** بلعوميٌّ  
متعلق بالبلعوم .

**pharyngeal artery** الشريانُ البلعومي  
يغذي البلعوم وأغشية الدماغ وعضلات وأعصاب العنق إلخ  
؛ ويتفرع إلى فرعين : الشريان البلعومي ، والشريان  
البلعومي الصاعد . انظر مدخل بلعومي (Pharyngea) .

**pharyngeal nerves** أعصابٌ بلعوميَّة  
تعصبُ المخاطية البلعومية والعضلات البلعومية ، انظر  
بلعومي (Pharyngeus) .

**pharyngeal plexus** ضفيرةٌ بلعوميَّة  
الضفيرة التي تنشأ منها الأوردة البلعومية ، انظر مدخل  
ضفيرة بلعومية (Plexus pharyngeus) .

**pharyngeal pouches** الجيباتُ البلعوميَّة ، جيوبٌ عُلمية

**pharyngeal reflex** منعكسٌ بلعوميٌّ

**pharyngeal tubercle** حُدبةٌ بلعومية ، حُدبةٌ بلعوميَّة

**pharyngitis = sore throat** التهابُ البلعوم = التهابُ الحلق

**pharyngitis , acute lymphonodular** التهابُ الغُدُد اللَّمفيَّة  
البلعوميَّة الحاد  
عدوي فيروسيّة تصيب الحنك الرخو والبلعوم الغمي يسببها  
فيروس كوكساكي 10 (Coxsackie virus A10) ، وتتميز  
حطاطاتٌ بيضاء أو صفراء ، والتهابُ الحلق ، وصداع ،

وحشى وتحدث بشكل رئيسي عند الأطفال والشباب اليافعين.

pharyngo- (سابقة) بلُعموم ، بلُعمومي

pharyngo-amygdalitis التهاب البلُعموم واللُّوزتين

pharyngo-epiglottic بلُعمومي لسان مزماري

pharyngoepiglotticus muscle العَضَلَةُ البُلُعمومية لسان المزمارية

متعلق بالبلُعموم ولسان المزمار .

pharyngo-esophageal بلُعمومي مريئي

متعلق بالبلُعموم والمريء .

pharyngoglossal بلُعمومي لساني

متعلق بكل من البلُعموم واللسان .

pharyngoglossus العَضَلَةُ البُلُعمومية اللسانية

ألياف عضلية تمتد من العَضَلَةُ القابضة البُلُعمومية العليا إلى اللسان .

pharyngolaryngeal = laryngopharynx بلُعمومي حنجري

pharyngomaxillary بلُعمومي فكي

متعلق بكل من البلُعموم والفك العلوي .

pharyngomaxillary space = الحيزُ البُلُعمومي الفكي

parapharyngeal space العلوي = الحيزُ نظير البُلُعمومية

pharyngonasal بلُعمومي أنفي

متعلق بكل من البلُعموم والأنف .

pharyngo- oral = oropharynx بلُعمومي فموي

متعلق بكل من البلُعموم والفم .

pharyngopalatine بلُعمومي حنكي

متعلق بكل من البلُعموم والحنكي .

pharyngopalatine muscle = العَضَلَةُ البُلُعمومية الحنكية

muscle palatopharyngeus

pharyngoparalysis شكّل البلُعموم

pharyngoplasty رأب البلُعموم ، ترقيع البلُعموم ، تقويم البلُعموم

عملية جراحية تجميلية لتقويم البلُعموم .

pharyngorrhagia نَزفٌ بلُعمومي ، نَزفُ البُلُعموم

pharyngotympanic بلُعمومي طبلي

متعلق بالبلُعموم وغشاء طبلة الأذن .

pharyngotympanic tube = القَنَاة البُلُعمومية الطبليّة ، الأُتُوب

Eustachian tube البلُعمومي الطبلي = قَنَاة استاكايوس = النفير

قَنَاة تصل البُلُعموم العلوي بالأذن الوسطي .

pharynx بلُعموم

القَنَاة العضلية المخاطية المكونة للنهاية العلوية للقَنَاة الهضمية ما بين الفم والأنف والمريء ؛ الجزء الخلفي من الفم والمبطّن بالغشاء المخاطي يؤدي إلى المريء ويتصل مع التجويف الأنفي والحنجرة والأذنين من خلال قَنَاة استاكايوس ، ويشتمل على البُلُعموم الأنفي ، والبُلُعموم الفموي ، والبُلُعموم الحنجري .

pharynx , nasal بلُعموم أنفي

phase طُور ، حالة ، مظهر ، شكل

phase diagram شكلٌ تخطيطي ، رسمٌ بياني

رسم منحنيات التبريد وذلك بتعيين درجات الحرارة في الحالة السائلة والصلبة لمتنوع مكونات الخليطة المعدنية .

phase I therapy المرحلة العلاجية الأولى

الجزء الأول من خطة العلاج ، ويشمل الإجراءات العلاجية حول السنّية غير الجراحية والإجراءات السنّية الأخرى اللازمة لتقليل الالتهاب وإزالة العدوى .

phase II therapy المرحلة العلاجية الثانية

المرحلة الثانية من خطة العلاج ، وتشمل العلاج الجراحي حول السنّية .

phase III therapy المرحلة العلاجية الثالثة

المرحلة النهائية من خطة العلاج ، وتشمل مرحلة الترميم التعويضي لطب الأسنان .

-phasia (لاحقة) حُبسة كلامية

phatne = phatnoma = alveolus سنخ السن ، وقب السن

مصطلح قديم بطل استعماله .

phatnorrhagia نَزفُ سنخ السنّ

نَزفُ من سنخ السن .

phatnorrhoea = تقيح دواعم السنّ والأسناخ = تقيح

سنخي سنّي ، رُعال

pyorrhoea alveolaris فيناسيتين

phenacetin مسحوق بلّوري أبيض يستعمل كمسكّن ، بشكل مركّب عادة مع أدوية أخرى مثل الأسبرين . في الوقت الحاضر بطل استعماله بسبب خطره حيث أنه يسبب التلف الكلوي .

phenol = carbolic acid فينول = حامض الكربوليك

مشتق من قطران الفحم كان يستعمل سابقا كمضاد للعدوى وكمطهر .

phenomenon ظاهرة

phenomenon, Jaw-winking = ظاهرة الغمزة الفكّية =

Gunn's syndrome ظاهرة جن

**phenytoin sodium** صوديوم فينيتوين  
دواء من خواصه أنه مضاد للتشنج يستعمل في حالات الصرع ، أحد أشكاله هو إيبانوتين ؛ يؤدي استعماله لفترة طويلة إلى فرط نمو اللثة .

**phial** قنينة ، قارورة صغيرة  
وعاء زجاجي صغير لتخزين الأدوية أو السموم .

**philtrum** نثرة ، الميزاب الشفوي المتوسط ، الانخفاض فوق الشفة وتحت الحاجز الأنفي  
الانخفاض الموجود عند وسط الشفة العليا تحت الأنف .

**phimosis** تضيق ألقلفة ، شَبَم ، ضيق  
ضيق شفوي ، رَتَقُ شَفَوِيٌّ ، شَبَمُ شَفَوِيٌّ  
انسداد « لفتحة طبيعية » الفم .

**phimosis , oral = labial phimosis** شَبَمٌ فَمَوِيٌّ = ضيقُ شَفَوِيٍّ  
(سابقة) وريد ، أوردة

**phleb- , phlebo-** قَطعُ الوَريد ، بَتْرُ الوَريد ، خَرْجُ الوَريد

**phlebectomy** التهابُ الوَريد

**phlebitis** (سابقة) وريد ، أوردة

**phlebo- , phleb-** بَلْغَم

**phlegm** المخاط وبالأخص ما تفرزه مخاطية الأنف والحنك . مصطلح قديم مهمل للبلغم .

**phlegmatic** بَلْغَمِيّ المِزاج

**phlegmon** تَفال التهابي منتشر ، قَلْعَمُون ، التهاب قيحي موضعي  
التهاب حاد للنسيج تحت الجلد أو النسيج تحت الغشاء المخاطي ، يؤدي إلى انتشار واسع للتهاب (عدوى).

**phlegmon of the tongue =** قَلْعَمُونُ اللِّسان = التهاب اللسان = المنتشر الحاد

**acute diffuse glossitis** رُهَاب ، رُهَبَة ، رُعْب

**phobia** خُراج عُنُقائِي ، خُراج فونيكس  
آفة ذُروية تنشأ كاحتداد لالتهاب مُزمن ذُروي حَول سني أو خُراج سنخي مزمن .

**phoenix abscess** إخراج الصَوْت ، تصويت  
انسحاب الهواء ماراً من خلال الحبال الصوتية مسبباً الصوت ، الذي يتحوّل إلى كلام حينما يمر خلال الممرات الهوائية .

**phonation** صَوْتِيّ ، تَلْفِظِيّ  
متعلق بأصوات الكلام .

**phonetic** قِيَمَة صَوْتِيَّة  
ميزة أو جودة الترددات الصوتية .

**phonetic values**

**phonetics** الصَوْتِيَّات  
علم الأصوات المستعملة في الكلام .  
دراسة ترددات الكلام بالنسبة لإخراجها واستقبالها وانتقالها .

**phosphate-bonded investment** مسحوقُ كاسِ فسفاتيّ  
الارتباط  
مسحوق كاس يستخدم فيه أكسيد الميزيوم والفوسفات (عادة فسفات أحادي الأمونيوم) كرابط .

**phosphate-bonded investment** مادةُ مسحوقِ كاسِ فسفاتيّ الارتباط  
مادة المسحوق الكاسي الذي يمزج بالماء ، ويتحمل درجات الحرارة العالية ، ولا يحتاج إلى استعمال حلقة الصب .

**phosphonecrosis of the jaw =** نخرُ فسفوريّ للفك =  
**phossy jaw** نخر الفك الفسفوريّ  
تموت الفك بسبب تسمم فوسفوري ؛ يسمّى أيضاً نخر الفك الفوسفوري (Phossy jaw) .

**phosphorescence** 1- التفسُّر ، الوميض الفسفوري  
تألُّو أو تألُّق ينشأ عن امتصاص الإشعاعات ويستمر لفترة بعد انقطاعها .

2- تألُّق  
فوسفوريّ  
متعلق بالفوسفور كعنصر خماسي التكافؤ .

**phosphoric** حمضُ الفُسفوريك  
انظر حمضُ أورثوفوسفوريك (Orthophosphoric acid) .

**phosphorism** تَسَمُّمٌ بالفُسفور

**phosphorous** فُوسفوريّ ، فُسفوروز  
متعلق بالفسفور كعنصر ثلاثي التكافؤ .

**phosphorus** فوسفور ، الفوسفور  
عنصر غير معدني ، رمزه الكيميائي «P» ، يوجد بشكل شائع على صورتين : الفسفور الأبيض أو الفسفور الأصفر ، وهو صلد شبه المنفذ للضوء ، سام شديد الاشتعال ؛ والفسفور الأحمر أو الفسفور عديم الشكل هو مسحوق أحمر بني غير سام ، وغير قابل للاشتعال .

**phosphorus poisoning** تسمم فسفوري

**phossy jaw = phosphonecrosis** نخرُ الفك الفسفوري =  
نخرُ الفك الفسفوري ، تنكز فسفوري  
تموت الفك ، بسبب التسمم الفسفوري .

**phot- , photo-** (سابقة) ضوء

**photoelectric** كهروضوئيّ



|                         |   |                                  |  |
|-------------------------|---|----------------------------------|--|
| photoelectric effect    | أثر كهروضوئي  | physical properties              | الخواص الفيزيائية ، خواص طبيعية  |
|                         | نوع من تفاعل الأشعة السينية مع مادة الفلم الشعاعي حيث تقذف إلكترونات الذرة بالفوتون الخارجي وتمتص كل طاقة الفوتون . | physical retainer                | مُثبتةٌ وظيفيةٌ<br>انظر مثبتة وظيفية (Retainer , physical) .   |
| photography             | تصوير فوتوغرافي   | physical therapy = physiotherapy | العلاج الطبيعي   |
| photography , dental    | تصوير سنيّ فوتوغرافي  | physician                        | طبيب   |
| photography ,extra-oral | التصوير الفوتوغرافي خارج الفموي   | physiologic = physiological      | فيزيولوجي ، وظيفي ، وصفي طبيعى ، غريزي ، سوي   |
| photography ,intra-oral | التصوير الفوتوغرافي داخل الفموي   |                                  | متعلق بعلم وظائف الأعضاء (Physiology) .  |
| photomicrograph         | صورة مجهرية   | physiologic age                  | عُمر بدني<br>انظر عمر بدني (Age , physiologic) .   |
|                         | صورة فوتوغرافية مأخوذة بواسطة المجهر لكائن أو جسم دقيق لجعله مرئياً بالعين المجردة .                                | physiologic force                | قوة طبيعية   |
| photomicrography        | تصوير مجهري   | physiologic occlusion            | إطباق طبيعي ، إطباق وظيفي ، إطباق فيزيولوجي  |
|                         | تصوير فوتوغرافي عن طريق المجهر .  |                                  | إطباق متوافق مع وظائف الجهاز الماضغ .  |
| photon                  | فوتون   | physiologic rest position        | وضعية الراحة الفيزيولوجية ، وضع الراحة الاسترخائي  |
|                         | 1- وحدة القوى الضوئية ، جزئية التشعع الكهربائي س-2- وحدة الإشعاع الكهرومغناطيسي .                                   |                                  | وضع الفك السفلي حينما يكون المريض في وضع قائم مريح ، ولتقمتا الفك السفلي في وضع طبيعي متعادل غير مجهد في الجوف الحقاني . |
| phrenic nerve           | العَصَبُ الحجابي  | physiological                    | فيزيولوجي ، لامرضي ، سوي ، غريزي   |
|                         | عَصَبُ الحجاب الحاجز .  |                                  | متعلق بعلم وظائف الأعضاء . طبيعي بعكس مرضي .   |
| phycomycetes            | فُطرياتٌ طُحليّةٌ ، فطور الأعشاب البحرية  | physiological root =             | جذر فيزيولوجي ، جذر وظيفي ، جذر غريزي = جذر إكلينيكي   |
| phycomycosis            | داء الفطور الطحلبية ، فُطارٌ طُحليّ   | clinical root                    | جذر السن الطبيعية  |
|                         | مرض فطري حاد للأعضاء الداخلية من الجسم ؛ أحد مظاهره أنه يبدأ بالأنف وينتهي بمهاجمة الأوردة والأوعية اللمفاوية .     | physiologically balanced         | إطباقٌ متوازنٌ فيزيولوجياً   |
| phyma                   | 1- نامية جلدية ، ورم جلدي   | occlusion                        | إطباقٌ متوازنٌ يكون متوافقاً مع المفصل الفكي الصدغي والجهاز العصبي العضلي .  |
|                         | ورمٌ مكونٌ من الجلد أو النسيج تحت الجلدي .  |                                  | علم وظائف الأعضاء ، دراسة وظائف الجسم الطبيعية ، الفيزيولوجيا ، علم الغرائز ، مبحث الغريزة                               |
|                         | 2- دَرَنَةٌ ، فيمة  | physiotherapy                    | المعالجة الفيزيائية ، علاج طبيعي   |
|                         | انتفاخٌ محدودٌ على الجلد بسبب النضح ، أكبر من الدرينة ، وهو مصطلح بطل استعماله .                                    |                                  | المعالجة بالقوى الطبيعية مثل الحرارة ، والضوء ، والكهرباء ، والتدليك .   |
| physi- , physio-        | (سابقة) فيزيولوجي ، طبيعة ، طبيعي ، جثمانى ، فيزيائى  | physocephaly                     | نُفْخُ الرأس   |
|                         | مضاد ، حالة مرضية .   | phyto-                           | (سابقة) نباتي ، نبات   |
| physical                | 1- طبيعي متعلق بالطبيعة   | phytosis                         | داءٌ طُفيليّ نباتي   |
|                         | 2- مادّي متعلق بالمادة  |                                  | أي مرض تسببه الجراثيم ؛ وهو مصطلح متروك .  |
|                         | 3- فيزيائى متعلق بعلم الفيزياء .  | pick = toothpick                 | منكاش ، خلال الأسنان ، منكاش   |
|                         | 4- بدنيّ ، جثمانى متعلق بالجسم .  |                                  | الأسنان ، يُخلل الأسنان  |
| physical bond           | ربط طبيعي   |                                  |  |
|                         | رابطة تتعلق بالتجاذب الضعيف فيما بين الذرات .   |                                  |  |
| physical contact        | تماس وظيفي ، تماس مادي  |                                  |  |
| physical growth         | نمو جسّمى ، نمو بدني  |                                  |  |

أداة رفيعة من الخشب أو البلاستيك أو الختلة للتنظيف بين الأسنان ، وإخراج ما انحصر بينها من فضلات الطعام وخلافه .

**Pickerill's lines** خطوط بيكريل نسبة إلى هـ . ب . بيكريل ، HPPickerill ، 1879-1956 ، جراح إنجليزي وطبيب أسنان ، عاش في نيوزيلاند . خطوط أفقية متراكبة على سطح ميناء السن .

**pickler** مصقل حمضي (للتنظيف الكيميائي) جهاز يستخدم لتنظيف المعادن من الأكسدة والشوائب الأخرى .

**pickling** صقل حمضي تنظيف الأسطح المعدنية من الأكسدة والشوائب الأخرى بغمر المعدن في محلول مخفف (30-40٪) من حمض الكبريتيك أو حمض الهيدروكلوريك ، ويمكن إنجاز هذه العملية إما بغلي المحلول والمعدن المصبوب معاً أو بسقاية المعدن المصبوب الحامي في محلول مخفف بارد . انظر حمام حمضي (Acid bath) . عملية يوضع فيها المعدن الساخن في الحمض لإزالة أكسدة السطح .

**picrogeusia** مرارة الذوق الإحساس بطعم مرارة في الفم بسبب مرضي .

**picture** 1 - صورة ، رسم  
2- وصف دقيق

**picture , x-ray** رسم شعاعي ، صورة شعاعية [مختصر] أداة تحديد الوضع =

**PID = position indicating device = beam guiding instrument** أداة توجيه الشعاع قطعة

**piece** قطعة

**pier = abutment = intermediate abutment** دعيمة ، ركيزة مرتكز ، دعمة (في طب الأسنان التعويضي) : دعامة متوسطة (Intermediate abutment) .

**pier , bridge** دعيمة الجسر

**pier , occlusal** دعيمة إطباقية

**pier band** شريط داعم ، رباط الدعامة أي طوق أو رباط يصنع لينطبق على محيط السن الدعامة .

**Pierre Robin's syndrome** متلازمة بيير روبان نسبة إلى ب . روبان ، PRobin ، 1867-1950 ، عالم أنسجة فرنسي ، وأخصائي أمراض الفم .

1- مرض خلقي يتميز بذقن صغير ، وفلح الحنك ، وانزياح اللسان إلى الخلف وقد يؤدي إلى الموت نتيجة انسداد التنفس .

2- مرض خلقي يتميز بنقص نمو الفك السفلي والانزياح الخلفي للسان الذي يمكن أن يسبب انسداد في البلع والتنفس .

(سابقة) ضغط

**piezo-** راسم ضغطي ، أداة تسجيل الضغط شكل من البلاستيك ، يتشكل بواسطة الضغط من اللسان والشفتين والخددين على المناطق الدرداء من الفم خلال تصنيع البدلات السنية .

**pigment** 1- صباغ المادة الملونة أو الصبغة في أنسجة أو خلايا النباتات والحيوانات ، طبيعية كانت أو غير طبيعية . انظر أيضاً العامل التألقي (Fluorescent agent) .

2- يصبغ ، يخضب حبيبات صباغية صبغي ، صباغي تلون ، اصطبغ ، تخضب ، تصبغ تلون الجسم نتيجة ترسب الصبغة بما الذي يؤدي إلى تغير لونه .

**pigmentation , amalgam** تصبغ الأملغم ، تلون الأملغم ، التفضض ، التسمم الفضي تصبغ البزموت ، تلون البزموت تلون الأغشية المخاطية الفموية بحبيبات من كبريتيد البزموت ، يمكن أن يتظاهر خط داكن على الحافة اللثوية .

**pigmentation , bismuth** تصبغ اللثة أي ترسب مادة ملونة بالأنسجة اللثوية .

**pigmentation , gingival** تصبغ ميلانيني مصطبغ ، صباغي ، مخضب ، ملون يتميز بترسب الصبغ .

**pigmentation , melanin** ورم أرومي مينائي مصطبغ ورم أرومي مصطبغ ، شامة خلوية صباغية

**pigmented** شامة صباغية ، خال «بالعامية» ورم أرومي عصبي مصطبغ التهاب الفم الفروري التصبغي ورم صباغي كسر شعري ، انشعار كسر أو شرخ دقيق كالشعرة يحدث في العظام القحفية .

**pigmented ameloblastoma** سن بلكنجتون - تيرنر

**pigmented cellular nevus** سن بلكنجتون - تيرنر

**pigmented mole** سن بلكنجتون - تيرنر

**pigmented neuroblastoma** سن بلكنجتون - تيرنر

**pigmented purpurtic stomatitis** سن بلكنجتون - تيرنر

**pigmented tumour** سن بلكنجتون - تيرنر

**pilation** سن بلكنجتون - تيرنر

**Pilkington-Turner's tooth** سن بلكنجتون - تيرنر

سن خلفية تشريحية صناعية بزوايا ميل للحدبة تساوي 30 درجة .

**pill** حَبَّة  
كتلة صغيرة صلبة (قرص) ، إما بيضوية أو كروية يمكن تناولها عن طريق الفم كدواء .

**pillar** قاعدة ، عماد

**pillar of the veil of the palate = velum palatinum** عماد شرع الحنك = غنبدية

**pillars, anterior = palatoglossal arch** الأعمدة الأمامية = القوس اللسانية الحنكية

**pillars of fauces** أعمدة الحلق ، عماد الحلق  
ثنيات عضلية مقوسة على جانبي فتحة البلعوم ، تمتد من الحنك إلى قاعدة اللسان والبلعوم ؛ وتطوق اللوزتين الأعمدة الأمامية تسمى أيضاً القوس اللسانية الحنكية (Palatoglossal arch) ، والأعمدة الخلفية تسمى القوس البلعومية الحنكية (Palatopharyngeal arch) .

**pillars, posterior = palatopharyngeal arch** الأعمدة الخلفية = القوس البلعومية الحنكية

**pillet** حَبِيَّة ، حبة صغيرة

**pilocarpine** بيلوكاربين  
عقار يستعمل لزيادة إفراز اللعاب والعرق . وكنقطة للعين لتقليل الضغط داخل العين .

**pilula = pill = p = pil** حَبَّة (لاتينية)  
تستعمل في كتابة الوصفة الطبية واختصارها P أو pil .

**pin** دَبُوسٌ ، سَقُور  
1 - بروز بشكل دَبُوس من السطح الاطباقي لحشوة مصبوبة لزيادة التثبيت ، وذلك بانطباقها التام داخل بئر إسطواني أو بئر مستدق في النسيج السني يكون جزءاً من الحفرة المحضرة في السن .

2 - دَبُوس معدني أو سلك معدني يثبت داخل بئر الدَبُوس المحضّر في عاج السن بواسطة لاصق إسمنتي أو بالاحتكاك ، أو دَبُوس مُحلّزن يدفع بشكل لولبي داخل بئر الدَبُوس ؛ يستخدم لتثبيت الحشوة التي تُرص على الدَبُوس أو الدبايس وهي في الحالة اللدنة .

3 - إسفين قصير أو وتد يستخدم في طب الأسنان لتثبيت تاج اصطناعي على جذر السن .

4 - قضيب معدني أسطواني طويل يستخدم لتثبيت قطع العظم في حالات الكسور .

**pin , Begg's** دَبُوس بيج

دَبُوس نحاسي لين يستخدم لتثبيت الأسلاك القوسية في دعامات بيج أو السنادات القوسية حسب بيج Begg's brackets ، انظر طبقة (Appliance) .

**pin , biphasic** دَبُوس ثنائي الجانِب ، دَبُوس ثنائي الطَّور  
التثبيت الخارجي للعظم باستخدام مسامير لوكبية معدنية تدخل من خلال الجلد في العظم ، وهيكل تثبيت معدني ، وعمود تثبيت أساسي بلاستيكي يعدل حسب الحالة لتثبيت مسامير العظم .

**pin , cemented** دَبُوسٌ مثبت بالإسمنت اللاصق ، دَبُوس ملاطي  
وتد أو وتاد يلصق في مكانة داخل قنّاة سابقة التحضير في عاج السن لتساعد على التثبيت .

**pin , fixation** دَبُوسُ التثبيت  
انظر تثبيت (Fixation) .

**pin , friction-retained** دَبُوس احتكاكي مُثَبَّت  
وتد أو وتاد قطره أكبر من البئر التي سبق تحضيرها في عاج السن مما يؤدي إلى التثبيت بواسطة الاحتكاك ؛ يستقر الدَبُوس في مكانه عادة داخل بئر الدَبُوس بواسطة الطرق الخفيف بطريقة ذات وسادة .

**pin holder** ممسكُ الدَبُوس

**pin , incisal guide** دَبُوس المرشدة القاطعية  
انظر تيجان وجسور (Crown and bridge) .

**pin , plastic** دَبُوسٌ بلاستيكي

**pin , restoration** دَبُوس الحشوة  
دَبُوس معدني أملس أو مُحلّزن أو أسطواني أو مستدق يستخدم لتثبيت الحشوة في حالتها اللدنة داخل الحفرة المحضرة في السن .

**pin retained** مُثَبَّتٌ بالدَبُوس

**pin retention** تَثْبِيتٌ بالدَبُوس

**pin , root** دَبُوسُ الجَذر  
وتاد معدني يثبت بجذر السن .

**pin , self-shearing** دَبُوسٌ ذاتي الانفصال  
دَبُوس يثبت على القبضة ويدفع بتطبيق ضغط خفيف في البئر المحضرة لاستقباله ، وعند استقراره في مكانه ينفصل في نقطة محددة عن القبضة بحيث يبقى منه جزء منغرس في السن وجزء بارز يستخدم في التثبيت .

**pin , self-threaded** دَبُوس ذاتي اللولبة  
دَبُوس محلّزن من الفولاذ المقاوم للصدأ يدفع في بئر محضرة في العاج قطرها أصغر من قطر الدَبُوس . تتحقق أعلى قيمة

للتثبيت بالنسبة للدبابيس ذاتية الحلزنة حينما تكون البئر بعمق 2-25 ملم في عاج السن . هذا النوع من الدبابيس أكثر تثبيتاً بثلاث مرات من الدبابيس المثبتة بالاحتكاك المحكم ، وبعشر مرات من الدبابيس الفولاذية الصامدة المحلزنة التي تلصق داخل قناة مبطنة بورنيش الكوبال (Copal varnish) . يدفع الوتد بشكل لولبي داخل القناة العاجية سابقة التجهيز إما بواسطة أداة يدوية أو أداة دوارة .

**pin , Steinmann's** دبوسُ شتاينمان

قضيب معدني ، ذو طرف حاد ، يمكن دفعة عبر العظم للتثبيت في موضع الكسر ، يمكن أن يستعمل كوسيلة لوصل العظام المكسورة .

**pin tooth = anterior tooth** سن ذات دبابيس = سن أمامية  
سن خزفية ذات دبابيس ذهبية من الجهة الخلفية تساعد على تثبيتها بالبدلة السنية .

**pin , two-in-one** دبوس اثنين في واحد

دبوس يثبت على مرحلتين ، حيث يدفع قسم منه إلى عمق معين قبل دفع القسم الثاني .

**pin channel** قناة الدبوس

ثقب أو قناة تحضر بعمق 2 - 3 ملم داخل عاج السن بواسطة مثقاب حلزوني مجهز خصيصاً . يستقر الدبوس داخل القناة ويثبت بالاحتكاك ، أو بالإصاق أو باللولبة للمساعدة في تثبيت الحشوة النهائية .

**pinafore** مئزر ، مبدعة

ما يوضع على الصدر من قماش واق وخلافه .

**pinafore holder** حامل المئزر ، ممسك المبدعة

**Pindborg's tumour =** ورم بينبورج = الورم ذو المنشأ السني

**calcifying epithelial** الظهاري المتكلس

**odontogenic tumour**

نسبة إلى ج. ج. بينبورج ، J.J.Pindborg ، قبل 1921 ،  
أخصائي دانتاركي بأمراض الفم .

**pinhole** بئر الدبوس ، ثقب الدبوس

الحفرة التي يستقر فيها الدبوس أو الوتد .

**piniform** مخروطي الشكل ، وتدي الشكل

**pink spot = internl tooth** بقعة قرنفلية ، بقعة مخرمة =

**resorption** امتصاص السن الداخلي

مصطلح يستعمل لوصف منطقة قرنفلية اللون في تاج السن تتحول إلى امتصاص داخلي ؛ ينتج اللون الأحمر الوردي أو القرنفلي عن الأنسجة الوعائية مفرطة التشكل التي تشاهد من خلال عاج ومينا السن المتآكل .

**pink tooth of Mummery** السنّ الورديّ حسب ممرى

**pink wax** شمع أحمر وردي ، شمع قرنفليّ

مصطلح قليل الاستعمال لشمع التكييف (Modelling wax) . انظر شمع (Wax) .

**pinlay** حشوة مصبوبة بدبوس

حشوة معدنية مصبوبة تستقر داخل حفرة في السن أو حشوة معدنية مصبوبة تُغطّي سطح السن ذات وسيلة تثبيت إضافية هي دبوس أو دبابيس توجد بين سطحها الإطباتي ومع السن .

**pinledge** الدعامة ذات الدبابيس ، حشوة بدبابيس مُثبتة ،

اللسانية ذات الدبابيس

1 - حشوة مصبوبة مثبتة بالدبابيس تمتد من الحد القاطع حتى كامل السطح الحنكي أو اللساني للأسنان القاطعة في الفكين ؛ نوع من التحضيرات العلاجية السنية على السطح اللساني أو السطح الحنكي للأسنان الأمامية ، تستخدم فيه دبابيس متوازية تثبت في عاج السن لدعم وتثبيت حشوة ذهب مصبوبة .

2 - مثبتة أو ركيزة لجسر تثبت في مكانها بواسطة دبابيس أو وتد تمتد داخل جذر السن الداعمة .

**pinna = external ear** صيوان الأذن = الأذن الخارجية

**pinnal** صواني ، متعلق بصوان الأذن

**pipe** غليون ، غليون التدخين

**pipe jaw** فكٌ غليونيّ ، فكُ الغليون

ألم مبرح في الفك بسبب حمل غليون التدخين في الفم باستمرار .

**pipe-smoker's plate** حنكٌ مُدخنيّ الغليون

**pipette = pipet** ممصّص

أنبوب زجاجي لسحب السوائل عن طريق المص .

**pipette, capillary** ممص شعري

**piriform = pyriform** كمثري الشكل ، أجاصي الشكل

على شكل الكمثرى .

**piriform aperture** فتحة كمثرية الشكل

**piriform fossa** الحفرة كمثرية الشكل

منطقة كمثرية الشكل في الفك العلوي تكوّن الوجه الجانبي السفلي من الحفرة الأنفية تربط من خلالها أسلاك التعليق للتثبيت الفكي العلوي والسفلي .

**Pirogoff's triangle =** مثلث بيروجوف = مثلث تحت العضلة

اللسانية واللامية

نسبة إلى ن. أ. بيروجوف ، N.I.Pirogoff ، 1810-1881 ،

جراح ومشرّح روسي .

2 - يدور على محور

3 - يحور ، يزود بمحور

4 - يُدار على محور

الفراغ المثلث المحدد بالحافة الخلفية للعَضَلَة الضرسية اللامية  
والوتر الأوسط للعَضَلَة ذات البطنين والعَصَب تحت اللسان .

مدك ، كَبَّاس ، مَكْبَس piston  
وَهْدَة pit

1 - (في طب الأسنان) : منخفض دقيق وحاد في ميناء السن . منخفض صغير أو عيب في ميناء السن يوجد عادة عند التقاء تلمين أو أكثر ؛ تتواجد بكثرة على السطح الإطباقية أو عند نهاية الحفر الخديية « الشدقية » للأرحاء .

2 - (في التشريح) : تجويف أو انخفاض في عضو ما .

وَهْدَة وشقّ ، الوهاد والشقوق pit and fissure

انظر تسوس الوهدة والشقّ (Pit and fissure caries) ؛  
سادات الوهدة والشقّ (Pit and fissure sealants) .

سدّ الوهدة والشقّ pit and fissure sealing

حشو الوهاد والشقوق التطورية في الأسنان الخلفية لمنع حدوث التسوس في السطح الإطباقية للسن .

سدّ الشقّ والوهدة ، ختام pit and fissure sealant  
الشقّ والوهدة

أية مادة تستعمل لسد الوهاد والشقوق ، تكون من الراتين عادة ؛ مادة ، عادة تكون من الراتين ، يمكن أن تحتوي أو لاحتوي على مواد مالئة أو مواد ملونة ، تستعمل كإجراء وقائي لسد الوهاد والشقوق التطورية على سطوح الميناء .

الوهدة القاعدية ، وهدة مركزية pit , basilar

الوهدة الكائنة على السطح اللساني للقواطع العلوية .  
وهدة ، حفرة على السطح اللساني لتاج القاطع العلوي  
أعلى عنق التاج .

وهدة الشقّة pit , lip

موهدّ pitted

انطباع ، توهدّ pitting

عيوب صغيرة توجد في الأسطح المعدنية كما في حشوات رقائق الذهب تحدث عادة نتيجة الرص أو التكتيف غير الكافي .

نَخَامِيّ pituitary = pituitarium

متعلّق بالغدة النخامية (Pituitary gland) .

الغُدّة النخامية pituitary gland

انظر غدة (Gland) .

النُخَالِيَّة اللسانية = اللسانُ الجغرافيّ pityriasis linguae

1 - محور ، صائر = وتاد ، دعامة pivot = post

دعامة معدنية تدخل في قناة الجذر لسن طبيعية لتثبيت تاج صُنعي .

طبقة محورية pivot appliance

طبقة من الراتين الأكريليكي الصلب ذات تماس خلفي وحيد الجانب أو ثنائي الجانب صممت لإزاحة لقمة الفك السفلي .

وصل التاج بجذر السن pivot clack

تاج محوري = تاج ذو صائر pivot crown = post crown

تاج صناعي مثبت بوتد معدني يستقر داخل قناة جذر سن طبيعية .

مفصل صائريّ pivot joint

صائر إطباقية pivot , occlusal

سن ذات صائر = تاج محوري pivot tooth = pivot crown

تاج صُنعي يثبت على جذر السن بواسطة محور .

تثبيت بوتد ، تثبيت بالصائر pivoting

بيكسل pixel

نقط فردية على الصورة في التصوير الطبقي المحوري ؛ يتحدد حجم هذه النقاط الفردية بواسطة هندسة الفحص الدقيق ، والترددات ومسافة القياسات ، وعدد الاختراقات الجانبية ، وحجم مصدر ومستقبل الأشعة السينية .

[مختصر] تاج ذو سترّة PJC = porcelain jacket crown  
خزفية

انظر تاج (Crown) .

علاج مُموّه ، علاج إرضائي ، علاج نفسي ، غُفل placebo

مادة غير فعالة تُعطى لإيهام المريض أو تستعمل في التجارب الطبية بدلاً من دواء تتم دراسته .

لوحاء placode

صفحة ظهارية ثخينة توجد في الجنين وتكوّن ما يمثّل عضو أو جزءاً .

لوح أذنيّ placode, auditory

لوح شمّي ، قرص أنفيّ placode, olfactory

أغار بسيط plain agar

خُطّة ، منهج plan

خُطّة المعالجة plan , treatment

التصوير الطبقيّ ، التصوير المقطعيّ planography = tomography

مستوى ، سطح plane

1 - سطح ناعم مستو أو أي مستوى تخيلي مماس للجسم أو يقسم الجسم إلى شرائح أو أجزاء في اتجاه واحد .

2- سطح مستوى يحدد بواسطة ثلاث نقاط . انظر قياسات الرأس (Cephalometrics) .

المستوى الأذني تحت = plane , auriculo-infraorbital = الحجاجي ، مستوى فرانكفورت Frankfort plane

المستوى الأذني الأنفي ، مستوى كامبر plane , auriculo-nasal Camper's plane

المستوى الأذني الحجاجي ، = plane , auriculo-orbital = مستوى فرانكفورت Frankfort plane

مستوى محوري plane , axial

المستوى المحوري الشدقي اللساني ، plane , axiobuccolingual مستوى محوري دهليزي لساني ، مستوى يمر خلال السطحين اللساني والشدقي للسن ، وموازيًا لمحور السن .

المستوى المحوري الشفوي اللساني plane , axiolabiolingual مستوى يمر خلال السطحين اللساني والشفوي للسن ، وموازيًا لمحور السن .

المستوى المحوري الإنسي الوحشي plane , axiomesiodistal مستوى يمر خلال السطحين الإنسي والوحشي للسن ، وموازيًا لمحور السن .

مستوى القاعدة ، المستوى القاعدي plane , base مستوى تخيلي يستخدم لتقدير ثبات البدلات الصناعية حين تصنيعها .

مستوى العضة ، مستوى = plane , bite = occlusal plane = الإطباق ، المستوى الإطباق = صفيحة العضة bite plate

مستوى بولتون plane , Bolton's

مستوى بولتون وبرودينت plane , Bolton-Broadbent's

المستوى اللساني الخدي ، المستوى اللساني الشدقي plane , buccolingual أي مستوى يمر خلال السطحين الشدقي واللساني للسن .

المستوى اللقمي plane , condylare المستوى المر بأبعد النقاط على السطح الخلفي للقمة الفك السفلي وعلى النتوء الراسي للفك السفلي في منطقة زاوية الفك عمودياً على المستوى السهمي .

المستوى التاجي ، plane , coronal = frontal plane المستوى الإكليلي ، المستوى الأمامي ، المستوى الجبهي

مستوى قمم الحدبات plane , cusp مستوى تخيلي صغير ، يقع على قمتي الحدبتين الشدقتين وقمة الحدبة اللسانية المرتفعة .

المستوى الوجهي plane , facial المستوى المر خلال النقطة الأنفية والنقطة الذقنية وعمودياً على المستوى السهمي .

المستوى البؤري plane , focal

مستوى الأساس ، مستوى الاستقرار plane , foundation

مستوى فرانكفورت plane , Frankfort المستوى المر خلال النقطة الأكثر انخفاضاً على حافة (النقطة الحجاجية Orbitale) وأعلى نقطة على حافة الصماخ السمعي (نقطة وتدة الأذن Tragian) الرئيضي .

المستوى الأمامي ، plane , frontal = coronal plane المستوى الجبهي ، المستوى التاجي ، المستوى الإكليلي مستوى عمودي ينصف الجسم إلى نصف أمامي ونصف خلفي وهو عمودي على المستوى السهمي .

مستوى دليل ، مستوى العضة plane , guide الأسطح المحورية أو الأسطح الملاصقة المحضرة على الأسنان ، التي تنزلق عليها البدلة السنية الجزئية النزوعة حين الإدخال أو النزع من الفم . انظر خط الإدخال (Path of insertion) . يجب أن تكون هذه المستويات متوازية .

المستوى الأفقي plane , horizontal المستوى الموازي للأفق والعمودي على المستوى السهمي . مستوى مر خلال الجسم بزاوية قائمة على المستوى الجبهي والمستوى السهمي ؛ ويقسم الجسم إلى جزء علوي وجزء سفلي .

المستوى اللساني الشفوي ، المستوى axiolabiolingual plane المحوري الشفوي اللساني

المستوى الفك السفلي plane , mandibular مستوى مر خلال النقطة الأكثر انخفاضاً على الحافة السفلية في منطقة زاوية الفك السفلي والنقطة الذقنية عمودياً على المستوى السهمي .

المستوى الفك العلوي plane , maxillary (في قياسات الجمجمة) : المستوى المتعامد مع المستوى السهمي المر خلال الشوكتين الأنفيتين الأمامية والخلفية على الصورة الشعاعية الجانبية للجمجمة .

مستوى متوسط القاعدة ، plane , mean foundation = المستوى الوسطي القاعدي ، مستوى القاعدة base plane

المستوى الناصف plane median المستوى السهمي حينما يمر خلال الخط الأوسط للجسم ويقسمه إلى نصف أيمن ونصف أيسر .

plane , mesiodistal = المستوي الإنسيّ القاصيّ = المستوي  
axiomiesiodistal plane  
الوحشي الإنسيّ المحوري  
plane , nasion-postcondylare = مستوى خَلْفَ اللَّقْمَةِ ،  
Bolton plane  
المُسْتَوَى الأثيفيّ ، مستوى بولتون  
plane motion  
الحركة المستوية  
حركات مُركبة لجسم صلب ، تتحرك أجزاءه في مستويات  
متوازية .  
plane of cut  
مستوى القطع  
انظر المستوى البؤري (Focal plane) .  
plane , occipital  
المستوى القذالي  
plane , occlusal  
المُسْتَوَى الإطباقيّ  
مستوى تخيليّ بين أسنان الفك العلوي وأسنان الفك  
السفلي وهما في وضع الإطباق ، يستخدم حين تصنيع  
البدلات السنية الصناعية ، ويمكن أن يفيد في تنضيد الأسنان  
الصناعية .  
plane , orbital  
المستوى الحجاجيّ  
plane , palatal  
المستوى الحنكيّ  
plane , parasagittal = sagittal plane  
المستوى نظير  
السهميّ ، المستوى المجاور للسهميّ  
plane , reference  
مستوى مرجعيّ ، مستوى إسناديّ ،  
مستوى استدلالي  
مستوى يستخدم كدليل أو مرشد لتعيين مواقع مستويات  
أخرى .  
plane , sagittal  
المُسْتَوَى السّهْمِيّ  
مستوى أمامي خلفي ، عمودي يقسم الجسم إلى نصفين  
متساويين عند خط الوسط ، نصف أيمن ونصف أيسر .  
plane , S-N  
المستوى السّرّجيّ الأنفيّ  
في قياسات الجمجمة : المستوى الذي يمر خلال مركز خيال  
السّرّج التّركيّ والنقطة الأنفية متعامدا مع المستوى  
السهميّ .  
plane of head , sagittal  
المُسْتَوَى السّهْمِيّ للرأس  
مستوى عمودي طولي متوسط يقسم الرأس إلى نصفين أيمن  
وأيسر .  
plane,temporal  
المستوى الصدغيّ  
plane , transverse = horizontal plane  
المستوى المستعرض ،  
المستوى الأفقيّ  
مستوى تخيليّ يمر خلال لُقْمَتِي الفك السفلي يدور حوله  
الفك السفلي بدون حركة انتقالية للقمتين .  
plane , vertical  
المُسْتَوَى الرأسيّ ، المُسْتَوَى العموديّ

أي مستوي يقسم الجسم طوليا ويكون عموديا على المستوى  
الأفقيّ .  
planing  
تسوية ، سَحْل ، تسحيح  
جعل السطح أملس مستويا ؛ في طب الأسنان : جعل سطح  
جذر السن ناعماً خلال عملية التقلّيح (عملية نزع القلح  
والرواسب الجيرية عن سطوح جذور الأسنان) قبل تلميع  
الأسنان .  
planoconcave  
مُسْتَوِيَّة مَقْعَرَة  
سطح مستوي من جانب ومقعر من الجانب الآخر .  
planoconvex  
مسطّح محدّب ، مستوية محدّبة  
سطح مستوي من جانب ومحدّب من الجانب الآخر .  
plaque = dental plaque  
لُويحة ، صفيحة ، لوحَة ، لُطاخة ،  
حُطاطة = لُويحة مُخاطيّة ، لُويحة سنية  
غشاء متماسك لزج نوعي يشتمل على 70% جراثيم و30%  
مطرس . يوجد إكلينيكيّاً فوق اللثة أو تحت اللثة ويمكن أن  
يوجد أيضاً على الأسطح الصلبة مثل الحشوات والطبائق  
السنية الفموية وهو العامل المسبب لتسوس الأسنان ومرض  
النسج حول السنية حينما يتضافر مع عوامل أخرى لفترة من  
الزمن .  
plaque , bacterial = dental plaque  
اللُويحة الجرثومية =  
اللُويحة السنيّة  
plaque , culture  
لُويحة المستنبت  
صفيحة لاستنبات الجراثيم .  
plaque , dental  
اللُويحة السنيّة ، لُويحة سنية  
كتلة رخوة مركزة مكوّنة من أنواع متعددة من الجراثيم  
ونواتجها ، مع كمية محدودة من بقايا خلوية ، توجد ملتصقة  
على أسطح الأسنان عند إهمال صحة الفم والأسنان ، حيث  
لا يتمكن إزالتها بالمضمضة أو الغسل .  
plaque , dental bacterial  
اللويحة الجرثومية السنية  
plaque disease  
مرض اللويحة  
مرض ينشأ عن تكون اللويحة الجرثومية على الثلث اللثوي  
من الأسطح الشفوية واللسانية للأسنان وهو التسوس  
(Caries) ، أيضاً قد يصاحبه التهاب اللثة .  
plaque , gelatinoid = dental plaque  
اللُويحة الهلامية =  
اللُويحة السنية  
plaque indicator  
دليل اللُويحة ، كاشف اللويحة  
مادة تُؤدّي إلى تلوّن اللويحة فوق سطوح الأسنان .  
plaque , microbial  
اللُويحة الجرثوميّة  
لُويحة المخاطين = اللُويحة  
plaque , mucin = mucinous  
المُخاطية = الغشاوة المكتسبة  
plaque = acquired pellicle

كثرة بلازماويات اللثة

plasmocytosis , gingival =

plasma - cell gingivitis

plaster

جبس

مصطلح عامي يطلق على جبس باريس السنّي؛ سلفات الكالسيوم المائية التي تتكون حينما يسخن الجبس الحجري إلى 130-110 درجة مئوية في الهواء الطلق . تكون جزيئات الجبس عادة غير منتظمة بشكل مختلف عن كل من الجبس الحجري السنّي أو جبس المثال ، لذلك يحتاج إلى كمية أكثر من الماء لتبلل جزيئاته وينتج عن ذلك أن تقل صلابته .

plaster bowl

وعاء الجبس ، طاسة الجبس ، كُجّة الجبس

plaster cast

قالب جبسي ، نموذج جبسي

plaster cutting forceps

ملقط قطع الجبس

plaster , hard

جبس قاس ، جبس صلب

plaster , impression

جبس الطبعة

plaster knife

سكين الجبس

سكين تمسك باليد ، ذات مقبض خشبي عادة ، تستخدم لتشذيب نماذج من جبس باريس .

plaster model

نموذج جبسي

plaster of Paris

جبس باريس ، الجبس الحجري

جبس مكلسن (Alcined gypsum) ، أو سلفات الكالسيوم المكلسنة (Calcined calcium sulfate) في شكل مسحوق ناعم ، يتصلب حينما تُخلط بنسبة صحيحة من الماء إلى كتلة صلبة بيضاء سميكة ، ويستخدم على نطاق واسع في طب الأسنان والجراحة . وتستعمل كمادة طابعة وكمادة لصب النماذج والقوالب وتكون قوة انسحاقها 1400 باوند على البوصة المربعة بعد ساعتين من التصلب .

plaster of Paris headcap

غطاء رأس جبسي باريس

رباط رأس من الشاش وجبس باريس تتصل به أربطة مختلفة ، يستعمل لتثبيت كسور الفك العلوي .

plaster saw

منشار الجبس

plaster , soluble

جبس دوأب

plaster spatula

ملوق الجبس

plaster splint

جبيرة جبسية

plaster spoon

ملعقة الجبس

plastered

مَجَصَّص ، مصنوع من الجبس ، مُحاط بالجبس

plastic

1- بلاستيك ، رأبي ، رؤوب ، لدين ، متكيّف

مادة أو مادة حشو ، تكون عند استعمالها رخوة ومن السهل تطبيعها داخل وعلى جدران الحفرة المحضرة ، وبالإمكان أن تتقوّل وتضغط داخل شكل معين ، ثم بعد

plaque control مكافحة اللويحة ، التحكم باللويحة

السيطرة على اللويحة أو إزالتها بواسطة الطرق المختلفة المنزلية الوقائية مثل تفريش الأسنان واستعمال الخيط الحريري السنّي والشريط السنّي والقرش بين السنّي والأدوات الأخرى التي يؤديها المريض لتقليل أو منع ترسب اللويحة على الأسنان ، للحفاظ على صحة الفم ونظافته .

plaque index منسب اللويحة ، المنسب اللويحي ، مؤشر

اللويحة

1- منسب لتقدير كمية اللويحة في الأفراد أو الجماعات يعتمد على استعمال المُسُول الكاشف أو الأقراص الكاشفة ، ويوضح الإحصاء اللويحي على مقياس من صفر إلى 5 لكل الأسنان ماعدا الأرحاء الثالثة ، وتساوي القيمة النهائية قسمة مجموع عدد النقاط لكل من الأسنان على عدد الأسنان الموجودة . وسيلة أخرى للتقدير وهي بفحص سطح السن عند محيط الحافة اللثوية على مقياس من صفر إلى 3 ، ومرة أخرى يقسم مجموع النقاط على عدد الأسنان الموجودة .

2- طريقة القياس حجم امتداد اللويحة الموجودة على الأسنان .

plaque scoring

الإحصاء اللويحي

- plasia

(لاحقة) تولّد ، تخلّق

plasm = plasma

بلازما

plasma = plasm

بلازما

الجزء السائل من الدم أو اللمف الذي توجد فيه الخلايا أو كُريات الدم المعلقة . سائل صافي أصفر اللون يكون من 55٪ من الدم ، تكون الخلايا البيضاء والحمراء والصفائح الدموية معلقة فيه ، ويمكن أن يساعد في تخثر الدم بواسطة إنتاج الفيبرين الذي يكون شبكة تنحصر فيها خلايا الدم ؛ يتكون من بروتينات البلازما ، وأملاح غير عضوية ، وغازات ، ومواد غذائية ، وفَضلات المواد من الجسم ، وإنزيمات ، وهرمونات .

plasma cell = plasm cell

خلية بلازمية

خلية النخاع العظمي (نقي العظم) من المجموعة اللمفاوية ، التي تكون وتفرز الأضداد .

plasma cell myeloma

ورم نُقسي بلازماوي الخلايا

plasma membrane

غشاء بلازمي

plasmacytoma

ورم البلازمويتات

ورم مكون من خلايا البلازما .

plasmocytosis

كثرة الخلايا البلازمية ، كثرة البلازماويات

حالة تتميز بزيادة خلايا البلازما في الدم .



|   |   |
|---|---|
| فترة وجيزة تصبح كتلة صلبة ، مثال ذلك الأملغم قبل أن يتصلب .   | مواد قابلة للتكيف والتشكيل ، وهي المواد التي تستعمل في حشو الأسنان أو في التعويض الصناعي ، وتكون لينة أو رخوة بشكل يسمح بتشكيلها داخل الحفر السنية .  |
| 2- قابل للتكيف  | (لاحقة) جراحة تجميلية ، جراحة تقويمية ، جراحة -plasty   |
| قابل للتشكيل بالضغط أو بالحرارة .   | تصنيعية   |
| 3- تشكيلي ، تجميلي  | صفيحة ، لوحة ، طبقة   |
| متعلق بطرق ترميم الأنسجة أو تعويض الأنسجة أو تصحيح العيوب كما في الجراحة التجميلية .  | plate   |
| 4- مصطلح عام للراتين الأكريليكي (الأكريل) الميثيل ميثاكريليكي (Methyl methacrylate)   | لوح رقيق من المعدن أو المطاط أو البلاستيك يشكل جزءاً أساسياً من طبقة تقويمية أو من بدلة سنية اصطناعية نزوعة يثبت به عناصر التثبيت النشطة والسلبية .   |
| مُركبُ بلاستيكي ، وُصلة أكريلية   | 2- يطلي   |
| plastic attachment  | صَفِيحَة قَاعِدِيَّة = قَاعِدَة البَدَلَة   |
| plastic base  | plate , base = denture base   |
| قَاعِدَة البَدَلَة السَنية أو قَاعِدَة التَسجيل المَصنوعَة من مَادَة لَدَنَة أو بِلَاسْتِيكِيَّة .  | السَنية   |
| 1- صفيحة بدلة سنية تثبت عليها الأسنان .   |   |
| 2- (في تقويم الأسنان) : صفيحة أكريلية تكون جزءاً من طبقة تقويمية ، وتكون مطابقة لمخاطية الفم وأعناق الأسنان وتحمل النواض أو المشبكات .  |   |
| plastic deformation   | تشوه لدن ، عيب بلاستيكي   |
| إجهاد يحدث في مادة ، حينما يكون الضغط المطبق عليها أكبر من حد المرونة .   |   |
| plastic filling instrument  | أداة حشو المواد اللدنة  |
| plastic material  | مادة لدنة   |
| plastic , modelling   | مركب الطبعة   |
| plastic pin   | دبوس بلاستيكي   |
| plastic point   | قميعة بلاستيكية   |
| دبوس بلاستيكي مُستدق مختلف الأحجام ، يستخدم أحيانا بالاشتراك مع النماذج الشمعية لأعمال التيجان والحشوات المصبوبة ، ويزال بالحرق خلال عملية الصب .   |   |
| plastic saddle  | سرج بلاستيكي ، سرج أكريلي   |
| plastic strip   | شريط لدن ، شريط بلاستيكي  |
| شريط مرن شفاف من السللوئيد يستخدم كمسندة لحشوة مركبة أو حشوة إسمنت أو حشوة سيليكات .  |   |
| plastic spatula   | ملوق بلاستيكي   |
| plastic surgery   | جراحة تجميلية ، جراحة تصنيعية   |
| فرع من الجراحة ، يتعامل مع إعادة بناء أو استبدال الأجزاء المشوهة أو الأجزاء التالفة من الجسم أو كليهما معا .  |   |
| plastic teeth   | أسنان بلاستيكية   |
| أسنان صناعية تصنع من الراتين العضوي .   |   |
| plastic wedge   | وتد بلاستيكي ، وتد إكريليكي   |
| plasticity  | تكيفية ، لدونة  |
| plasticizer   | المُلدن   |
| مادة تضاف إلى المواد اللدنة لزيادة الليونة والمرونة .   |   |
| plastics  | مواد لدنة ، اللدائن ، مواد بلاستيكية  |
|   | 1- صفيحة قاعدية مؤقتة من مادة صلبة تحمل الحرف الشمعي أو الحرف اللدن أو الحرف الإطباق الذي تسجل عليه العضة .   |
| plate , bite  | 2- طبقة تقويمية مصممة لتعديل علاقة شاذة لقاطع أو أكثر ، بواسطة صفيحة مائلة غير مسطحة من المعدن أو الفالكانيت أو الأكريل في إحدى القوسين السنيين ، حيث يعترض القواطع المقابلة ؛ وتعرف هذه الطبقة أيضاً بمستوى العضة (Bite plane) . |
| 1- صفيحة قاعدية مؤقتة من مادة صلبة تحمل الحرف الشمعي أو الحرف اللدن أو الحرف الإطباق الذي تسجل عليه العضة .   |   |
| 2- طبقة تقويمية مصممة لتعديل علاقة شاذة لقاطع أو أكثر ، بواسطة صفيحة مائلة غير مسطحة من المعدن أو الفالكانيت أو الأكريل في إحدى القوسين السنيين ، حيث يعترض القواطع المقابلة ؛ وتعرف هذه الطبقة أيضاً بمستوى العضة (Bite plane) . |   |
| plastic filling instrument  | أداة حشو المواد اللدنة  |
| plastic material  | مادة لدنة   |
| plastic , modelling   | مركب الطبعة   |
| plastic pin   | دبوس بلاستيكي   |
| plastic point   | قميعة بلاستيكية   |
| دبوس بلاستيكي مُستدق مختلف الأحجام ، يستخدم أحيانا بالاشتراك مع النماذج الشمعية لأعمال التيجان والحشوات المصبوبة ، ويزال بالحرق خلال عملية الصب .   |   |
| plastic saddle  | سرج بلاستيكي ، سرج أكريلي   |
| plastic strip   | شريط لدن ، شريط بلاستيكي  |
| شريط مرن شفاف من السللوئيد يستخدم كمسندة لحشوة مركبة أو حشوة إسمنت أو حشوة سيليكات .  |   |
| plastic spatula   | ملوق بلاستيكي   |
| plastic surgery   | جراحة تجميلية ، جراحة تصنيعية   |
| فرع من الجراحة ، يتعامل مع إعادة بناء أو استبدال الأجزاء المشوهة أو الأجزاء التالفة من الجسم أو كليهما معا .  |   |
| plastic teeth   | أسنان بلاستيكية   |
| أسنان صناعية تصنع من الراتين العضوي .   |   |
| plastic wedge   | وتد بلاستيكي ، وتد إكريليكي   |
| plasticity  | تكيفية ، لدونة  |
| plasticizer   | المُلدن   |
| مادة تضاف إلى المواد اللدنة لزيادة الليونة والمرونة .   |   |
| plastics  | مواد لدنة ، اللدائن ، مواد بلاستيكية  |
|   | 1- صفيحة قاعدية مؤقتة من مادة صلبة تحمل الحرف الشمعي أو الحرف اللدن أو الحرف الإطباق الذي تسجل عليه العضة .   |
| plate , bite  | 2- طبقة تقويمية مصممة لتعديل علاقة شاذة لقاطع أو أكثر ، بواسطة صفيحة مائلة غير مسطحة من المعدن أو الفالكانيت أو الأكريل في إحدى القوسين السنيين ، حيث يعترض القواطع المقابلة ؛ وتعرف هذه الطبقة أيضاً بمستوى العضة (Bite plane) . |
| 1- صفيحة قاعدية مؤقتة من مادة صلبة تحمل الحرف الشمعي أو الحرف اللدن أو الحرف الإطباق الذي تسجل عليه العضة .   |   |
| 2- طبقة تقويمية مصممة لتعديل علاقة شاذة لقاطع أو أكثر ، بواسطة صفيحة مائلة غير مسطحة من المعدن أو الفالكانيت أو الأكريل في إحدى القوسين السنيين ، حيث يعترض القواطع المقابلة ؛ وتعرف هذه الطبقة أيضاً بمستوى العضة (Bite plane) . |   |
| plastic filling instrument  | أداة حشو المواد اللدنة  |
| plastic material  | مادة لدنة   |
| plastic , modelling   | مركب الطبعة   |
| plastic pin   | دبوس بلاستيكي   |
| plastic point   | قميعة بلاستيكية   |
| دبوس بلاستيكي مُستدق مختلف الأحجام ، يستخدم أحيانا بالاشتراك مع النماذج الشمعية لأعمال التيجان والحشوات المصبوبة ، ويزال بالحرق خلال عملية الصب .   |   |
| plastic saddle  | سرج بلاستيكي ، سرج أكريلي   |
| plastic strip   | شريط لدن ، شريط بلاستيكي  |
| شريط مرن شفاف من السللوئيد يستخدم كمسندة لحشوة مركبة أو حشوة إسمنت أو حشوة سيليكات .  |   |
| plastic spatula   | ملوق بلاستيكي   |
| plastic surgery   | جراحة تجميلية ، جراحة تصنيعية   |
| فرع من الجراحة ، يتعامل مع إعادة بناء أو استبدال الأجزاء المشوهة أو الأجزاء التالفة من الجسم أو كليهما معا .  |   |
| plastic teeth   | أسنان بلاستيكية   |
| أسنان صناعية تصنع من الراتين العضوي .   |   |
| plastic wedge   | وتد بلاستيكي ، وتد إكريليكي   |
| plasticity  | تكيفية ، لدونة  |
| plasticizer   | المُلدن   |
| مادة تضاف إلى المواد اللدنة لزيادة الليونة والمرونة .   |   |
| plastics  | مواد لدنة ، اللدائن ، مواد بلاستيكية  |
|   | 1- صفيحة قاعدية مؤقتة من مادة صلبة تحمل الحرف الشمعي أو الحرف اللدن أو الحرف الإطباق الذي تسجل عليه العضة .   |
| plate , bite  | 2- طبقة تقويمية مصممة لتعديل علاقة شاذة لقاطع أو أكثر ، بواسطة صفيحة مائلة غير مسطحة من المعدن أو الفالكانيت أو الأكريل في إحدى القوسين السنيين ، حيث يعترض القواطع المقابلة ؛ وتعرف هذه الطبقة أيضاً بمستوى العضة (Bite plane) . |
| 1- صفيحة قاعدية مؤقتة من مادة صلبة تحمل الحرف الشمعي أو الحرف اللدن أو الحرف الإطباق الذي تسجل عليه العضة .   |   |
| 2- طبقة تقويمية مصممة لتعديل علاقة شاذة لقاطع أو أكثر ، بواسطة صفيحة مائلة غير مسطحة من المعدن أو الفالكانيت أو الأكريل في إحدى القوسين السنيين ، حيث يعترض القواطع المقابلة ؛ وتعرف هذه الطبقة أيضاً بمستوى العضة (Bite plane) . |   |
| plastic filling instrument  | أداة حشو المواد اللدنة  |
| plastic material  | مادة لدنة   |
| plastic , modelling   | مركب الطبعة   |
| plastic pin   | دبوس بلاستيكي   |
| plastic point   | قميعة بلاستيكية   |
| دبوس بلاستيكي مُستدق مختلف الأحجام ، يستخدم أحيانا بالاشتراك مع النماذج الشمعية لأعمال التيجان والحشوات المصبوبة ، ويزال بالحرق خلال عملية الصب .   |   |
| plastic saddle  | سرج بلاستيكي ، سرج أكريلي   |
| plastic strip   | شريط لدن ، شريط بلاستيكي  |
| شريط مرن شفاف من السللوئيد يستخدم كمسندة لحشوة مركبة أو حشوة إسمنت أو حشوة سيليكات .  |   |
| plastic spatula   | ملوق بلاستيكي   |
| plastic surgery   | جراحة تجميلية ، جراحة تصنيعية   |
| فرع من الجراحة ، يتعامل مع إعادة بناء أو استبدال الأجزاء المشوهة أو الأجزاء التالفة من الجسم أو كليهما معا .  |   |
| plastic teeth   | أسنان بلاستيكية   |
| أسنان صناعية تصنع من الراتين العضوي .   |   |
| plastic wedge   | وتد بلاستيكي ، وتد إكريليكي   |
| plasticity  | تكيفية ، لدونة  |
| plasticizer   | المُلدن   |
| مادة تضاف إلى المواد اللدنة لزيادة الليونة والمرونة .   |   |
| plastics  | مواد لدنة ، اللدائن ، مواد بلاستيكية  |

التيجان القشرية المصنوعة من السلوفان أو الرقائق المعدنية .

plate , hot صفيحة ساخنة

plate , expansion صفيحة التوسع ، صفيحة توسيع  
طريقة تقويمية تشتمل على صفيحة قاعدية منقسمة إلى قسمين مثبت بينهما لوكب محلزن يباعد بين الجزئين وبالتالي يضغط على الأسنان .

plate , lingual صفيحة لسانية  
صفيحة تغطي جزءاً من الأسطح اللسانية لتيجان الأسنان الأمامية في الفك السفلي مع اللثة اللسانية ، تستعمل لوصل ودعم أجزاء البدلة السنية الجزئية .

plate , metal صفيحة معدنية

plate, oral = صفيحة فموية ، الغشاء الشدقي البلعومي  
buccopharyngeal membrane

plate , orbital صفيحة حجاجية  
أحد الناتئين الجبهيين اللذين يكونان قبوة الحجاج .

plate , palatal صفيحة حَنَكِيَّة

plate , prefabricated bone صفيحة عظمية مسبقة التصنيع

plate , retention صفيحة تثبيت ، صفيحة استقرار  
1- أساس أو قاعدة للسدادة .  
2- أي طريقة تثبيت تقويمية .

plate shears مقراض الصفيحة

plate , simple صفيحة بسيطة  
صفيحة قاعدية لاثبت عليها أسنان ، تستعمل عادة لحمل المواد المشعة مثل الراديوم وذلك للعلاج بالراديووم وغيره من العلاج بالمواد المشعة .

plate , split = expansion plate صفيحة مشقوقة ، صفيحة منقسمة = صفيحة التوسع ، صفيحة التمدد

plate , spring صفيحة رَافِصِيَّة ، صفيحة مرنة  
صفيحة سنية تعتمد في استقرارها وثباتها في الفم على مرونة المادة المصنعة منها ، وذلك بضغطها على الأسنان الداعمة .

plate , stomodeal = صفيحة فموية أولية ، صفيحة فموية  
بدائية = غشاء فموي بلعومي buccopharyngeal membrane

plate , suction صفيحةٌ محجَمِيَّة  
صفيحة سنية تستقر بالفم بواسطة الامتصاص أو التفريغ أو الضغط الجوي .

plate , trial صفيحةٌ تجرِيبِيَّة  
صفيحة سنية مؤقتة من مادة لدنة أو شمع ، تستعمل لتثبيت عليها الأسنان الاصطناعية أثناء تجربتها في الفم ، في مراحل تصنيع البدلة السنية .

plate , X صفيحة متصالية ، صفيحة معكوسة  
طريقة تقويمية يتم تعديلها تستعمل لإرجاع القواطع البارزة ومنع ازدياد تراكم العضة .

plate , Coffin's صفيحة كوفين  
جهاز لتقويم الأسنان كان يستخدم سابقاً لتوسيع القوس السنية بواسطة صفيحة مشقوقة ، مصمم بحيث يضغط جانبياً على حواف القوس اللسانية .

plate culture مستنبت الصفيحة ، مزرعة الصفيحة  
مستنبت جرثومي على صفيحة زجاجية أو في طبق بتري .

platelet = thrombocyte صَفِيحَةٌ دَمَوِيَّة  
1- أحد الأفرص المستديرة أو البيضوية الدقيقة والموجودة في دماء كل الثدييات ، والتي تدخل في آلية التخثر لهذه الثدييات .

2- أصغر خلية دموية وهي قرصية الشكل ، ذات غشاء هش تميل إلى الالتصاق بالأسطح التالفة أو الأسطح الخشنة ؛ الصفائح الدموية مسؤولة عن عملية التخثر وتكون للجلطة الدموية . العدد الطبيعي للصفائح الدموية في الدم هو 25,000 لكل سنتيمتر مكعب من الدم .

platelet , blood صَفِيحَةٌ دَمَوِيَّة

1- طَلِي ، طلاء معدني  
2- تَصْفِيح ، تقوية بصفيحة

عملية ترسيب المعدن (النحاس ، أو الذهب ، أو الفضة ، أو النيكل) على سطح معدني غير منتظم بواسطة استخدام تيار كهربائي .

platinum بلاتين  
1- لون رمادي معتدل .  
2- عُنصر فلزي أبيض نقيس ضارب إلى الرمادي .

3- عنصر معدني أبيض رمادي ؛ رمزه الكيميائي Pt ؛ شديد القابلية للطرق والسحب ، أصلب من الحديد ، ينصهر فقط عند درجات حرارة عالية ، ويستخدم عند الحاجة إلى سطح عالي الصلابة كما في التيجان الخزفية ، ويستعمل أيضاً كمسندة لبناء الخزف في حالات التيجان الجاكت المصنوعة من الخزف .

platinum foil رَقَاةٌ بَلَاتِينِيَّة

1- بلاتين خالص ملفوف بشكل صفائح رقيقة .  
2 - رَقَاة من المعدن النفيس ذات نقطة انصهار عالية تجعلها مناسبة كمسندة لعمليات اللحام المختلفة ؛ وهي أيضا مناسبة لتكوين الشكل الداخلي للحشوات الخزفية والتيجان الخزفية خلال تصنيعها .

|  |   |  |  |
|--|---|--|--|
| <b>platinum matrix</b>   | مسندة بلاتينية  | <b>pledget</b>                                 | ضمادة ، رفادة  |
|  | مسندة من رفاقة بلاتينية ، تطبق على سطح النموذج المحضّر لتاج أو لحشوة ، ثم يوضع مسحوق الخزف المبلل على سطحها ، ويخبز في الفرن لينتج التاج الخزفي أو الحشوة الخزفية . |  | قطعة صغيرة مضغوطة من القطن الطبي أو الكتان أو الشاش أو الإسفنج على شكل كرة تستعمل لتطبيق الدواء .  |
| <b>platy-</b>  | (سابقة) مُسَطَّح ، مُبَطَّح ، واسع  | <b>pledget , cotton</b>                        | رفادة قُطنية   |
| <b>platybasia</b>  | تَفْلَطُحُ القاعدة  | <b>-plegia</b>                                 | (لاحقة) شَلَل  |
| <b>platycephalic = platycephalous</b>                            | مفلطح الرأس   | <b>pleomorphic</b>                             | مُتَعَدِّد الأشكال   |
| <b>platycephaly</b>  | تفلطح الرأس   |  | يوجد على أشكال عديدة ومتميزة .   |
| <b>platycrania</b>   | تسطح الرأس  | <b>pleomorphic adenoma</b>                     | وَرَمٌ غُدِّيٌّ مُتَعَدِّد الأشكال   |
| <b>platyglossal</b>  | مفلطح اللسان  | <b>pleomorphic fibroadenoma = adenofibroma</b> | وَرَمٌ غُدِّيٌّ ليفي مُتَعَدِّد الأشكال = وَرَمٌ غُدِّيٌّ ليفي   |
| <b>platyopia</b>   | تفلطح الوجه   | <b>pleomorphic salivary adenoma</b>            | ورم غدي لعابي  |
| <b>platyopic</b>   | مُفْلَطَّح الوجه  |  | متعدد الأشكال  |
| <b>platyrrhine</b>   | عريض الأنف ، أفطس   | <b>pleomorphism</b>                            | تعدد الأشكال   |
| <b>platysma</b>  | العضلة المُبَطَّحة ، العضلة الجلدية للعنق   | <b>pleura</b>                                  | غشاء الجنب ، الجنبَة   |
| <b>platysma muscle</b>   | العضلة الجلدية للعنق  |  | عشاء مصلي يطن الصدر ويكسو ويحيط الرئتين.   |
|  | عضلة ترفع الجلد من على الأنسجة التي تليها وترجع بالاشتراك مع العضلة المضحكة زاوية الفم .  | <b>pleural cavity</b>                          | جوف الجنبَة  |
| <b>platystaphyline</b>   | مُفْلَطَّحُ الحنك   |  | فجوة بين الجنبَة الداخلية المتصلة بالرئة والجنبَة الخارجية المتصلة بجدار الصدر .   |
|  | ذو حنك عريض ومسطح .   | <b>pleurodont</b>                              | جانبي الأسنان  |
| <b>platystencephalia = platystencephalism = platystencephaly</b> | تَسَطُّحُ القذال  |  | ذو أسنان ملتصقة بجانب السنخ العظمي أو بجانب الفك .   |
| <b>platystencephalic</b>   | مسطح الرأس  | <b>plexiform</b>                               | ضفيري ، ضفيري الشكل  |
| <b>Plaut's angina = acute ulcerative tonsillitis</b>             | ذبحة بلاوت ، خُنَاق بلاوت = ذبحة غشائية كاذبة   |  | مشابه أو يماثل الضفيرة .   |
|  | نسبة إلى هـ . ك . بلاوت ، HKPlaut ، 1928 - 1858 ، طبيب ألماني .   | <b>plexiglas</b>                               | نوع من البلاستيك   |
| <b>Plaut-Vincent's gingivitis = acute ulcerative gingivitis</b>  | التهاب اللثة لبلاوت وفنسان  | <b>plexus</b>                                  | ضفيرة ، شبكة   |
|  | نسبة إلى هـ . ك . بلاوت ، HKPlaut ، 1928-1858 ، طبيب ألماني ؛ ج . هـ . فينسان J.H.Vincent ، 1862 - 1950 ، طبيب وعالم جراثيم فرنسي .                                 |  | شبكة من الأعصاب أو الأوعية الدموية أو الأوعية اللمفية .  |
| <b>pleasure curve</b>  | مُنحني السرور ، مُنحني الابتهاج   | <b>plexus , carotid</b>                        | ضفيرة سباتية   |
|  | 1- مُنحني الإطباق الذي يتطابق مع الخط المحدب باتجاه الأعلى ، عدا في منطقة الأرحاء الأخيرة ، في مَقَطع عَرَضِي مستعرض .  | <b>plexus , cervical</b>                       | ضفيرة عُنقية ، ضفيرة رَقَبِيَّة  |
|  | 2- مستوى الإطباق الموافق للوضع الوحشي المتجه نحو الأسفل للأسطح الإطباقية للأرحاء أكثر من الوضع المتجه نحو الأعلى .  | <b>plexus , dental</b>                         | ضفيرة سَنِّيَّة  |
|  |   |  | شبكة من الألياف العَصَبِيَّة حول جذور الأسنان ؛ شبكة الألياف العَصَبِيَّة في الفك العلوي (الضفيرة السنية العليا) هي فروع العَصَبِ الفكي العلوي ، وفي الفك السفلي (الضفيرة السنية السُفْلِيَّة) هي فروع العَصَبِ السني السفلي |
|  |   | <b>plexus , facial</b>                         | الضفيرة الوَجْهِيَّة   |
|  |   |  | ضفيرة من الأعصاب حول الشريان الوجهي .  |
|  |   | <b>plexus , lingual</b>                        | الضفيرة اللُّسَانِيَّة   |
|  |   |  | ضفيرة من الأعصاب حول الشريان اللساني .   |
|  |   | <b>plexus , maxillary</b>                      | الضفيرة الفكية العليا ، ضفيرة الفكّ العلوي   |
|  |   |  | إحدى الضفائر العَصَبِيَّة حول الشريان الفكي العلوي الخارجي والشريان الفكي العلوي الداخلي .   |

**plexus , nasopalatine** الضفيرة الأنفية الحنكية  
 ضفيرة من الأعصاب الأنفية الحنكية في الثقب القاطعة .

**plexus , pterygoid** الضفيرة الجناحية  
 ضفيرة وريدية تصاحب الشريان الفكي خلال العضلات الجناحية .

**plexus , solar** ضفيرة شمسية

**plexus , venous** ضفيرة وريدية  
 بالنسبة للصفائح الوريدية ، انظر ضفيرة (Plexus) .

**plexus of Raschaw** ضفيرة راشكوف (في الحليمات السنية)

**plica = fold** كنية ، طية ، تجعيدة ، جيب  
 تتعلق بالطية التشريحية في التجويف الفموي . انظر تحت طية (Fold) .

**plicadentine = plicidentine** العاج المتغصن ، كنية عاجية  
 شكل من العاج مكون من طبقات مركبة ، يوجد في أسنان الزواحف وبعض الأسماك .

**plicidentine = plicadentine** عاج متغصن ، كنية عاجية نوع  
 من العاج المجمع مكون من طبقات مركبة يوجد في أسنان الزواحف وبعض الأسماك .

**pliers** 1- زردية - مطواة  
 2- ملقط  
 كلابات صغيرة أو ملاقط ذات فكوك بأشكال مختلفة ، على حسب الغرض المصممة من أجله ، تستخدم للإمساك بأشياء صغيرة أو لثني أو قطع شرائح معدنية أو أسلاك معدنية .

**pliers , Adam's** زردية آدم  
 زردية ذات فكين مستدقين صليبين ، يشكلا هراًماً إذا أربعة جوانب حينما ينطبقان معا . تستعمل لضبط وتعديل الطبايق التقويمية النزوعة ، ولثني وتشكيل مشبكات رأس السهم المعدلة .

**pliers , Angle's wire-bending** زردية أنجل لثني السلك ،  
 زردية ثني السلك لأنجل  
 زردية بفكين قصيرين ، أحدهما قمعي والآخر هرمي ، تستعمل لثني الأسلاك القصيرة والنوابض .

**pliers , anterior band removing** زردية نزع الشريط الأمامي

**pliers , arch and spring bending** زردية حني الرفاص والقوس

**pliers , arrowhead clasp forming** زردية تشكيل ضمة رأس السهم  
 السهم  
 تستعمل لتشكيل مشبكات سلك رأس السهم في الطبايق التقويمية .

**pliers , band contouring** زردية تكيف حوافي الشريط  
 تستعمل لتشكيل وانطباع محيط الأطواق ، ويوجد منها العديد من النماذج ؛ مثل زردية آدم (Adam's pliers) وهي زردية ثقيلة ذات طرفين مستدقين يكونان حين انغلاقهما هراًماً إذا أربعة جوانب .

**pliers , band-forming** زردية تشكيل الشريط ، زردية تعديل الشريط  
 أحد أنواع الزرديات يستخدم في تشكيل أو شد الأطواق .

**pliers , band pinching** زردية خرم الشريط

**pliers , band removing** زردية نزع الشريط  
 تستعمل لنزع الأطواق التقويمية عن الأسنان . يوضع الطرف الأطول على السطح الطاحن للسن ، ويرفع الطرف الأقصر الطوق من حافته العنقبة .

**pliers , band splitting** زردية قطع الشريط  
 زردية تستعمل لنزع الأطواق التقويمية عن طريق قطعها .

**pliers , bending** زردية الحني ، زردية اللي

**pliers , bird beak** زردية منقار الطائر  
 مماثلة لزردية ثني السلك بزواوية ولكن بطرفين دقيقين .

**pliers , bracket removing** زردية نزع الحاصرة  
 مماثلة لزردية نزع الطوق تستعمل لنزع الحاصرات التقويمية الملتصقة بالأسنان .

**pliers , clasp bending** زردية حني المشبكة  
 انظر التيجان والجسور (Crowns and bridges) .

**pliers , collar** زردية عنقبة ، زردية الطوق ،  
 زردية تكيف الحواف

**pliers , contourin** زردية تكيف الحوافي  
 زردية أحد فكها بشكل أنف محدب والفك الآخر بشكل أنف مقعر تستعمل لتشكيل حواف التيجان المعدنية والأطواق المعدنية وإحكام انطباقها على الأسنان .

**pliers , cotton** ملقط القطن  
 أداة تستعمل للإمساك بالمواد ، وتشتمل على فكين أو منقارين لهما مقبض ؛ يكونان أحياناً مزودين بأداة غلق أو أداة تثبيت لاستمرار إمساكهما للمادة خلال تطبيقها .

**pliers , cotton and dressing** ملقط القطن والضماد

**pliers , cotton pellets and rolls** ملقط لفافات  
 وكرات القطن

**pliers , crown and band removing** زردية نزع الشريط والتاج

|                                       |  |  |
|---------------------------------------|--|--|
| pliers , crown forming                | زردية تشكيل التاج  | زردية ذات نصلين مُسطّحتين ، تكونان متوازيتين حينما تمسكان بسلك تقويمي ، تستعمل لجعل الأسلاك مربعة أو مستطيلة وتكوين أشكال نماذج أخرى كالعري أو المنحنيات أو الأقواس يمثل هذه الأسلاك التقويمية . |
| pliers , crown                        | زردية التاج  |  |
| pliers , crown removing               | زردية نزع التاج  |  |
| pliers , crown stretching             | زردية شد التاج   |  |
| pliers , flat nose                    | الزردية مسطحة الأنف ، زردية مسطحة الرأس  | أداة لها فكان أو منقاران ، برأس مسطح .   |
| pliers , gold                         | زردية الذهب  |  |
| pliers , How's                        | زردية هاو  | زردية ذات منقارين منبسطين مستويين رفيعين ينتهيان بشكل فاصلة ( ) ، سطحاهما مسننان ويتقابلان فقط عند طرفيهما ، تستعمل لربط وثنى الأسلاك الرابطة التقويمية .  |
| pliers , ligature and pin cuttings    | زردية قطع الرباط والدبوس   | تستعمل لقطع الأربطة التقويمية ودبابيس تثبيت القوس .  |
| pliers , ligature locking             | زردية تثبيت الربطة   | زردية (أداة) تستعمل في الأسلوب التقويمي ذي الجانبين لشد وتضييق الرباط .  |
| pliers , ligature                     | زردية الرباط الجراحي   |  |
| pliers , loop bending                 | زردية حني العروة   |  |
| pliers , Nance loop closing           | زردية غلق العروة لنانس ،   | زردية نانس لغلق العروة   |
|                                       |  | أداة ذات أطراف مستدقة رفيعة ومستوية تستدق تدريجياً باتجاه أطرافها وتستعمل لتكوين العراوي السلكية متوازية الجانب .  |
| pliers , Marthew's                    | زردية مارثيو   | زردية ثني السلك ذات منقار قمعي ينغلق داخل طرف أجوف .   |
| pliers , pin holding                  | زردية مسك الدبوس ، زردية حمل الوتد   |  |
| pliers , posterior band removing      | زردية نزع الشريط الخلفي  |  |
| pliers , snipe nosed                  | زردية ذات أنف طويل ، زردية ذات رأس طويل  | زردية ذات طرف مُسطح مربع الأنف تستعمل لثني السلك .   |
| pliers , spring-forming               | زردية تشكيل الرقاص ، زردية تكوين النابض  | زردية لثني السلك التقويمي تتميز بطرف قمعي والطرف الآخر هرمي الشكل .  |
| pliers , stretching                   | زردية الشد ، زردية التوسيع   | أداة فكاهما يشبهان المطرقة والسندان ؛ تستعمل لتوسيع الأطواق والمسندة .   |
| pliers , Tweed's arch bending         | زردية تويد لثني القوس ،  | زردية تويد لثني القوس ، زردية ثني القوس لتويد  |
|                                       |  |  |
|                                       |  | زردية ذات نصلين مُسطّحتين ، تكونان متوازيتين حينما تمسكان بسلك تقويمي ، تستعمل لجعل الأسلاك مربعة أو مستطيلة وتكوين أشكال نماذج أخرى كالعري أو المنحنيات أو الأقواس يمثل هذه الأسلاك التقويمية . |
| pliers , universal                    | زردية متعددة الأغراض   | انظر زردية آدم (Adam's pliers) .   |
| pliers , Weingart's                   | زردية وينجارت  | أداة تشبه زردية هاو (How's pliers) وتتميز بطرفين مستدقين مُنحنيين .  |
| pliers , wire and clasp bending       | زردية حني السلك والمشبكة   |  |
| pliers , wire bending                 | زردية حني السلك  |  |
| Pliers , wire cutting                 | زردية قطع السلك  |  |
| plombage = plumbage                   | حشو بالرقاص ، ترصيص ، سباك   |  |
| plug                                  | 1- سدادة ، ضغط ، يسد ، حشوة  | كتلة تسد فتحة .  |
|                                       | 2- القابس ، أداة لتوصيل الكهرباء .   |  |
| plug finishing burs                   | مثاقب إنهاء ذات أسنان متقاربة  | مثاقب من مختلف الأشكال لها أكثر من 8 شفرات ثابتة لا تتغير ، تستعمل للتشليم أو للتنعيم والإنهاء .   |
| plugger = condenser                   | مدك ، مكثف ، أداة رص أو حشو  | ( تسمية قديمة )  |
|                                       | 1- أداة يدوية ، ثنائية الطرف أو مزدوجة الطرف عادة ، طرفها مستدير الشكل أو بيضوي الشكل ، إما أن يكون مسنناً أو مستويا أملس يستعمل لضغط وتكثيف الأملمم داخل الحفرة المحضرة في السن . |  |
|                                       | 2- أداة يدوية ذات طرف واحد تستعمل لحشو وتكثيف مادة الكوتابركا داخل قناة الجذر .  |  |
| plugger , amalgam = amalgam condenser | ضاغط الملغم = مكثف الملغم ، مدك الملغم   | أداة لذلك ورص الأملمم داخل الحفرة السنية .   |
| plugger , automatic                   | مدك أتوماتيكي  | أداة حشو لرص وتكثيف المادة من خلال تطبيق قوة تترجم إلى ضربة حينما يتحرر النابض إما بواسطة الضغط اليدوي أو بواسطة وصل أداة الحشو بالمحرك السني .  |
| plugger , electromagnetic             | مدك كهرومغناطيسي   | أداة حشو صممت بشكل يجعل الضربات تتولد بواسطة الاتصال والانقطاع السريع الناتج عن قوة كهرومغناطيسية .  |

**plugger , finger** مدكٌ إصبعيٌّ  
**plugger , foot** مدكٌ قَدَميٌّ  
 أداة حَشْو تشبه القدم ، يكون طرفها العامل بزواوية قائمة مع الساق ، ويستعمل في تكثيف ورصّ وإنهاء رقائق الذهب .  
**plugger , gold** مدكٌ الذهب  
 أداة بأشكال مختلفة ، مصنوعة من الفولاذ المعالج بأطراف تكون عادة مشرشرة ، تستعمل لإدخال وتكثيف ورصّ رقائق الذهب داخل الحفرة السنية .  
**plugger , hand** مدكٌ يدويٌّ  
 أداة تستمد القوة المستخدمة في تكثيف ورصّ المادة ، من الشخص المستخدم لها .  
**plugger , reverse** مدكٌ عكسيٌّ  
 أداة حشو ذات فعل خلفي تستعمل على الأسطح الوحشية .  
**plugger , root canal** مدكٌ قناة الجذر  
**plumbage = plompage** ترصيص ، إسباك  
**plumbago = graphite** رصاص أسود ، جرافيت  
**plumbism = lead poisoning** التسمم الرصاصي  
**Plummer-Vinson's syndrome** متلازمة بلامر ، فينسون  
 نسبة إلى هـ. س. بلامر ، H.S.Plummer ، 1847-1936 ، طبيب أمريكي ؛ ب. ب. فينسون ، P.P.Vinson ، 1980 - 1959 ، جراح أمريكي .  
 متلازمة يصاحبها تضخم الطحال وفقر دم عوز الحديد تتميز بشروخ وتشقق زاوية الفم والتهاب واحمرار اللسان الذي يكون أملس ومؤلماً مع ضمور الحليمات وضمور الغشاء المخاطي الفموي والبلعومي وصعوبة بالبلع ويكون الجلد شاحباً أصفر ليمونياً .  
**plumper** رافع ، المبرز ، المرّبل  
 زيادة ثخانة الجزء الشفوي من البدلة السنية من أجل إعادة الشفة أو الشدق الغائرين إلى الوضع الطبيعي .  
**plumper = lip plumper** بروز جناحي ، استطالة جناحية ، مرّبل = رافع الشفة ، مبرز الشفة  
 المرّبل : شيء يوضع في الفم لإظهار الخد الغائر بمظهر ريبيل أو ريان ، حشو الخد .  
 ما يضاف إلى الجناح الشفوي للبدلة السنية أو السدادة للحفاظ على الخدين والشفة الغائرين في وضعهما الطبيعي .  
**PMMA = polymethylmethacrylate** [مختصر] ميثاكريلات  
 عديد الميثيل  
 انظر ميثيل ميثاكريلات عديد الميثيل (Polymethylmethacrylate) .

**pneum- , pneumo-** هواء أو غاز (سابقة) رثتان ، تنفس ، هواء أو غاز  
**pneumatic** هوائي ، تنفسي ، غازي  
 متعلق بالهواء المضغوط .  
**pneumatic condenser** راص هوائي ، محشأ بالهواء المضغوط  
 أداة حشو تعمل بالهواء المضغوط وأكثر ما تستعمل في حشو الذهب اللصاق ؛ جهاز يولد قوة مقننة لعمل ضربات متتالية ؛ جهاز هوائي مثل جهاز ماك شيرلي الهوائي (McShirley's pneumatic appliance) يحتوي على قبضة مستقيمة وقبضة ذات زاوية معاكسة وقطع أخرى لتنظيم قوة الضربة . تستعمل أداة الحشو الهوائية لتكثيف ورصّ رقائق الذهب أو الأملغم اللدن داخل الحفرة المحضرة في السن .  
**pneumatization** تكوّن الحجيرات الهوائية  
**pneumatization , sinus** تكوّن الحجيرات الهوائية الجيبية  
**pneumococcus =** المكورة الرئوية (جراثيم) ، مكورة  
**Streptococcus pneumoniae** الالتهاب الرئوي السبحية  
**pneumonia** التهاب الرئة ، ذات الرئة  
**pneumothorax** الريح الصدرية ، استرواح الصدر ، استرواح الجنبية  
 وجود هواء أو غاز في التجويف الجنبية .  
**-pnoea , -pnea** (لاحقة) تنفس ، نوع التنفس  
**PNS = posterior nasal spine** [مختصر] شوكة أنفية خلفية  
 جيبية ، فجوة ، جراب  
**pocket** فراغ مرضي غير طبيعي يتكون بين جذر السن واللثة .  
 انظر جيبية دواعم السن (Periodontal pocket) .  
**pocket , complex** جيب متراكب ، جيبية معقدة  
 1- جيب حول سني يصيب أكثر من سطح للسن ، لكن يكون له منفذ واحد فقط على أحد أسطح السن .  
 2- جيب حلزوني يبدأ من نقطة ثم يدور حول السن .  
**pocket , compound** جيبية مركبة  
 جيب حول سني يصيب سطحين أو أكثر للسن .  
**pocket , deepening of** تعميق الجيبية  
**pocket , depth of** عمق الجيبية  
**pocket elimination procedures** عمليات إزالة الجيبية  
 أساليب أو طرق تستخدم لإزالة الجيوب اللثوية وإعادة الميزاب اللثوي إلى عمقه الطبيعي .  
**pocket , false** جيبية كاذبة  
 انظر جيبية دواعم السن (Periodontal pocket) .  
**pocket , gingival = periodontal** الجيب اللثوي ،  
**pocket** جيبية لثوية

|  |                              |  |
|--|------------------------------|--|
| ازدياد في عمق الأخدود اللثوي دون امتداد التغيرات المرضية إلى سمحاق السنخ .   | pocket , suprabony           | الجيبية فوق العظم  |
| الجيب تحت العظمي ، pocket , infrabony = intrabony  |                              | نوع من الجيب الحقيقي حول السني تبقى قاعدة الجيب فيه فوق مستوى العظم السنخي .   |
| جيب سمحافي سنخي حقيقي ، تكون قاعدته تحت مستوى حواف سنخ السن .  | pocket , true                | جيبية حقيقية   |
| الجيب بين الجذور pocket , interradicular   |                              | انظر جيب دواعم السن (Periodontal pocket) .   |
| الجيب داخل العظمي = pocket , intrabony =   | pocket measuring probe =     | مِسْبَارُ قِياسِ الجِيبِ ،   |
| الجيب تحت العظم infrabony pocket   | pocket probe                 | مِسْبَارُ الجِيبِ  |
| جيب حقيقي حول سني تقع قاعدة الجيب فيه تحت مستوى العظم السنخي .   |                              | مِسْبَارُ أو مَجَسٍ حول سني لتعيين عمق الجيب حول السني .   |
| جيبية داخل الفم ، الجيب ضمن الفم pocket , intraoral  | pocket , true periodontal    | الجيبية الحقيقية لدواعم السن   |
| (في جراحة الفم التجميلية) : إحداث جيب داخل الفم يبطن بطعم جلدي ، يستخدم لدعم جهاز صناعي لتعويض المحيط الوجهي في حال فقدان أو غياب جزء كبير من الفك السفلي .  |                              | زيادة مرضية في عمق الأخدود اللثوي المحيط بالسن بسبب هجرة الخلايا الظهارية المبطنة له تجاه ذروة الجذر نتيجة للالتهاب .  |
| ملقط توسيم الجيب pocket , marking tweezer  | pogonion                     | الذُقيني ، النُقطة الذقنية الأمامية  |
| انظر أدوات الأنسجة الداعمة (Periodontal instruments) .   |                              | النُقطة الأمامية الأكثر تقدماً على الخط المنصف للفك السفلي ؛ وهي علامة سيفالومترية على المستوى السهمي المنصف تقع على أكثر النقاط أمامية على الذقن (الارتفاع الذقني) وهي علامة لقياس الجمجمة .  |
| مِسْبَارُ قِياسِ الجِيبِ ، مِسْبَارُ pocket measuring probe  | pogonion , soft tissue       | ذُقيني النُسيج الرخوة  |
| تحديد عمق الجيب  |                              | أكثر النقاط الأمامية تقدماً على الحد الخارجي للنسيج الرخو للذقن من على الصورة الجانبية للمريض .  |
| مِسْبَارُ كليل مدرج لقياس عمق الجيوب اللثوية حول السن انظر مِسْبَارِ الأنسجة الداعمة (Periodontal probe) .   | poikilo-                     | (سابقة) تبكّل ، تبقع ، تغير ، تباين  |
| جيبية دواعم السن pocket , periodontal  | poikilodontosis              | تبقع الميناء ، تبقع الأسنان ، تلطخ الميناء ، ترقيش الأسنان   |
| تعمّق مرضي غير طبيعي للميزاب اللثوي يرافق مرض الأنسجة الداعمة . الجيب الكاذب حول السني هو أحد الجيوب حول السنية ينتج عنه تضخم اللثة الحرة في حالة التهاب اللثوي ؛ والجيب الحقيقي حول السني هو أحد الجيوب حول السنية ، ينتج عن الانزياح الذروي للثة المرتبطة ويرافق التهاب الأنسجة حول السنية . | point                        | نُقطة ، طرف ، نهاية ، قمع ، وتد ، رأس ، قُميعة   |
| الجيب الكاذبة لدواعم السن pocket , false periodontal   |                              | الطرف المدبب لشيء ما ؛ بقعة صغيرة أو نهاية حادة لشيء ما عند التقاء كل أسطحه ؛ موقع الاقتراب من السطح عند مكان معين ، كما في اقتراب وتجمع القبح بالقرب من السطح في مكان مُحدد في حالة الخراج ؛ أو علامة سيفالومترية أو علامة لقياس الجسم البشري . |
| تعمّق الأخدود اللثوي الناتج عن تضخم اللثة الهامشية عند التهابها .  | 2- رأس ساحل أو ناقب          |  |
| مِسْبَارُ الجِيبِ pocket probe   |                              | طرف مستدق أو نهاية حادة لأداة أو شيء آخر .   |
| سَبْرُ الجِيبِ pocket probing  | point "A" = subspinal e      | النُقطة (أ) = النُقطة تحت الشوكّة  |
| تجري الجيب بواسطة المسبر .   | point , abrasive             | رأس ساحل   |
| عمليات إرجاع الجيب ، pocket reduction procedures   | point , absorbent            | قُميعة ماصة  |
| إجراءات ردّ وإعادة الجيب   | point , acrylic              | قَمَعٌ أَكْرِيلِيٌّ  |
| طرق أو أساليب تستخدم لتقليل عمق الجيب وليس من الضروري إعادة الميزاب اللثوي إلى عمقه الطبيعي .  | point , alveolar = prosthion | النُقطة السنخية = ذروة النتوء السنخي   |
|  |                              | النُقطة التي تتوسط القاطعين المركزيين على القوس السنخية العلوية .  |

|                                |  |   |
|--------------------------------|--|---|
| point angle                    | زاوية نُقطيَّة   | الحدوث الفعلي للألم ، وذلك عند اختبار حيوية لب السن بالتيار الكهربائي .   |
|                                | الزاوية المتكونة عند التقاء ثلاثة أسطح من السن أو ثلاثة جدران من الحفرة المحضرة في السن ؛ تسمى الزوايا النقطيَّة للحفرة بحسب أسماء الجدران المكونة لها ؛ ، مثل زاوية نقطيَّة وحشية شدقية لبية أو زاوية نقطيَّة لثوية لسانية محورية . | النقطة الوجنيَّة  |
| point "B" = supramentale       | النقطة «ب» = النقطة فوق الذقني (Pogonion) ، انظر أيضا الملحق 7 (Appendix 7)  | نقطة قياس الجمجمة عند الزاوية المتكونة من التقاء الحافتين الفكية العليا والماضغة للعظم لوجني .                  |
| point , boiling                | نقطة الغليان ، درجة الغليان  | نقطة فكي ، سُفليَّة   |
| point , Bolton's               | نقطة بولتون  | نقطة مجلين الحنكيَّة  |
| point , bud                    | مسحلُّ بُرعميِّ  | درجة الأنصهار ، نقطة الانصهار   |
| point , central-bearing        | نقطة المسند المركزيِّ  | النقطة الذقنيَّة = gnathion = pogonion  |
| point , cephalometric          | نقطة سيفالومترية ، نُقطة قياسات الجمجمة  | النقطة الفكية = الشامخة الذقنية   |
|                                | أية نُقطة متميزة أو علامة على الجمجمة تحدد قياسات الجمجمة  | مقطب  |
| point,condenser= condenser nib | رأس راص ، رأس مكثف ، طرف الرَّاصِّ ، رأس أداة الحشو  | النقطة الأنفيَّة  |
|                                | رأس أداة الرِّصِّ تستخدم لضغط مادة الحشو داخل الحفرة المحضرة في السن .   | نقطة الدخول   |
| point, contact =               | نقطة التماس ، نُقطة التلامس ،  | موضع تشريحي على وجه المريض ، يوجه إليه مركز الأشعة السينية بحيث تنفذ الأشعة إلى مركز الفلم الشعاعي بضم المريض . |
| contact area                   | منطقة التماس   | point , metopic = glabella  |
|                                | نقطة أو منطقة على سطح ملاصق لسن ، تتلامس مع نفس النقطة أو المنطقة من سطح آخر لسن مجاور .   | point , nasal = nasion  |
|                                | مصطلح قديم غير مستعمل لمنطقة تماس أو تلامس .   | point of entry  |
| point , convenience            | نقطةُ الملاءمة   | نقطة تشريحي على وجه المريض ، يوجه إليه مركز الأشعة السينية بحيث تنفذ الأشعة إلى مركز الفلم الشعاعي بضم المريض . |
| point , craniometric           | نقطةُ قحفيَّة  | point , ossificaton   |
|                                | إحدى العلامات على الجمجمة تستخدم في قياسات الجمجمة أو علم أبعاد الجمجمة .  | point , pearshape   |
| point , cylinder               | مَسحلُّ أسطوانيّ   | point , pressure  |
| point , flame                  | مَسحلُّ شعليِّ   | نقطة التماس الدانيَّة   |
| point , freezing               | نقطة التجمد  | نقطة تماس وتلامس أسطح الأسنان الملاصقة .  |
| point , gutta-percha           | قُميعةُ الطَّبْرخي   | point , proximate contact   |
| point , hinge-axis             | نقطة المحور الرِّزيِّ متعلق  | رأس مستدير  |
|                                | بالفك السفلي (Mandible) .  | النقطة "s" ، النقطة السينية =   |
| point , inverted cone          | رأسٌ قُمعيٌّ معكوس   | point , round   |
| point , irritation             | نقطة إثارة ، نُقطة التهيُّج ، نُقطة تخريش  | point "s" = sella turcica   |
|                                | معدل القراءة التي يشعر المريض بوخز خفيف دون ألم قبل  | مركز السرج التركي   |
|                                |  | تظهر في الصور الشعاعية الجانبية للجمجمة .   |
|                                |  | قُميعة فضيَّة   |
|                                |  | قَمْعٌ دقيق من الفضة يستخدم في حشو قناة الجذر بعد نزع لب السن .   |
|                                |  | النقطة فوق الأنف = المقطب   |
|                                |  | رأس مُبترى ، رأس مخروطي   |
|                                |  | نقطة الإيلام  |
|                                |  | رأسٌ دُولابيِّ  |
|                                |  | مُؤنَّف ، مُستدقّ ، مُدبَّب ، ذو نهاية دقيقة  |
|                                |  | مؤشِّر ، مُشيرة   |
|                                |  | المُشيرَةُ اللقْمِيَّة لقوس الوجه ، المؤشر اللقمي   |
|                                |  | خطُّ بواربيه  |
|                                |  | نسبة إلى ب. ج. بواربيه ، 1907-1853 ، P.J.Poirier ، مشرِّح فرنسي .   |



|  |   |
|--|---|
| الخبط الذي يصل ما بين النُقطة اللامية (Lambda) (لَمدا) والنُقطة الأنفية (Nasion) (الأنفي) .  | حافة البدلة السنية ويشمل سطحه الحنكي ؛ الجزء من قاعدة البدلة السنية الذي يكون مصقولاً وناعماً ويشمل السطح الشدقي والسطح اللساني للأسنان .   |
| poison سُمّ ، ذيفان  | صَقْل ، تلميع ، جلو   |
| أية مادة تتسبب حينما تمتص داخل أجهزة الجسم الحي ، في أذيته وتهدد حياته .   | عملية تلميع وصقل آلي بالاحتكاك لأسطح البدلة السنية أو الصبّة المعدنية لجعلها لامعة وناعمة .   |
| poisoning تَسْمُمٌ ، انسام ، تَسْمِيمٌ   | فُرْصُ الصَّقْل السَّاحِل   |
| poisonous سَامٌ ، سُمِّي   | ماكنة الصَّقْل المخبرية   |
| polarization استقطاب ، قُطوب   | polishing machine , laboratory  |
| polarized cell خلية مُستَقْطَبة  | polishing paste   |
| poliomyelitis التهابُ سنجابية النُخاع (شكل الأطفال)  | مزيج من جزيئات ناعمة ساحلة يحتوي على مواد رابطة ، ومواد ذات نكهة ، ومواد ملونة تستعمل لتنظيف وتلميع وصلح أسطح الأسنان والحشوات الترميمية مصطلح عجينة واقية (Prophylactic paste) لا ينصح باستعماله في هذا المقام . |
| مرض فيروسي حاد يصيب أحياناً الجهاز العصبي المركزي ، يترافق بالشلل ويمكن الحد من انتشاره بواسطة اللقاح .  | polishing strip شريط الصَّقْل   |
| polish 1- يَصْقَلُ ، صَقْلٌ ، جلي  | انظر الشريط الساحل (Abrasive strip) .   |
| طريقة لجعل السطح ناعماً ولامعاً عاكساً للضوء من أية زاوية ، وذلك بواسطة إعادة توزيع ذرات السطح كطبقة عديم الشكل تعرف بطبقة بيلبي (Beilby's layer) تظهر الفائدة المرجوة من هذه الطريقة باستعمال المواد الساحلة ، التي تتبدى بالمواد الأخرى ثم تستبدل من الحشن إلى الأنعم حتى تزول كل الخدوش وتصبح كل جزيئات السطح مترابطة في نفس الاتجاه وتعطي أقصى درجات اللمعان للسطح المراد صقله . | لَقْح ، حبوب اللقاح ، غُبار الطَّلْع ، طَلْع ، عكبر   |
| 2- مادة الصقل  | نتاج من الأزهار ينتقل بالهواء ، يسبب تفاعلات إرجية لدى بعض الأشخاص الذين لديهم القابلية لذلك .  |
| polish brush فرشاة صقل   | pollen count تعدادُ حبوب اللِّقَاح (الطلع)  |
| فرشاة صممت لكي تثبت بالمحرك السني لاستعمالها في صقل وتلميع الحشوات المصبوبة والتيجان والبدلات السنية أو الأسنان .  | منسب منشور عن عدد حبوب اللقاح في الجو .   |
| polish wheel دولاِبُ الصَّقْل  | poly- (سابقة) التَّعَدُّد ، الغزارة   |
| دولاِب صقل صمم ليثبت على محرك المختبر ، مصنوع من جلد لدن ناعم أو لباد أو قماش ، يستعمل في تلميع وصقل المعدن والأكريل .   | مصطلح يعني كثير جداً أو يصيب العديد من الأجزاء .  |
| polish , dental صَقَالٌ سَنِّيٌّ   | polyacrylic acid حَمَضٌ مُتَعَدَّد الأكريليك  |
| polished surface السَطْحُ المَصْقُول   | حمض متعدد يتكوّن نتيجة بلمرة حامض الأكريليك ؛ يستعمل في حالة سائلة كمحلول مائي 40٪ في إسمنت الأيونومر الزجاجي وإسمنت الزنك متعدد الكربوكسيلات .   |
| سطح من البدلة السنية ، يلامس الشفتين ، والخدين ، واللسان ، يكون عادة مصقولاً ، ماعداً عند الأسطح الإطباقية ؛ كلما ارتفعت درجة صقل السطح ولمعانه ، كلما انخفضت قابلية الأجسام الغريبة للاتصاق بسطحه .   | polyantibiotic مضادات حيوية متعددة  |
| polished surface denture البدلة السنية ذات السطح المصقول   | مراهم المضادات الحيوية المتعددة =   |
| الجزء من سطح البدلة السنية الممتد في الاتجاه الإطباق من  | معاجين المضادات الحيوية المتعددة  |
|  | مرهم معجون يحتوي على أكثر من مضاد حيوي ، ويستعمل في تطهير قنوات الجذور المتعفنة خلال علاج أقتية الجذور .  |
|  | polyarthritis nodosa التهاب الشرايين العَقْد المتعدد  |
|  | polycarbonate متعدد الكربونات   |
|  | مادة تتلدن بالحرارة تحضّر من حمض الكربونيك تستعمل لإنتاج أشكال التيجان بطريقة الحقن داخل القالب أي القولبة بالحقن .   |
|  | polycarboxylate cement إسمنت متعدد الكربوكسيلات   |

مصطلح قديم لم يعد مستعملاً لإسمت الزنك متعدد الكربوكسييلات ، انظر إسمنت (Cement) .

**polychromatic = multicoloured** مُتَعَدِّدُ التَّلَوْنِ

**polycyclic** عيادة شاملة لمعالجة مختلف الحالات .

**polycystic** متعدد الكيسات مكون من أو يحتوي على الكثير من الأكياس .

**polycystoma** الورم ذو تعدد الكيسات

**polydactylism** متعدد الأصابع ، كثرة الأصابع شذوذ خلقي ، حيث يكون للشخص أكثر من خمسة أصابع في يد أو رجل .

**polydentia = polyodontia** تعدد الأسنان ، رآل ، كثرة الأسنان زيادة عدد الأسنان عن الحد الطبيعي .

**polydimethylsiloxane** متعدد ثنائي ميثيل سيلوكسان سيليكون يستعمل في تصنيع مادة السيليكون للطبع .

**polyodontia = polydentia = polyodontia** متعدد الأسنان الإضافية ، رآل

**polyether impression material** مادة الطبع متعددة الإثير انظر مادة الطبع (Impression material) .

**polygnathus** كثير الفك ، معتلي الفك

**polylophodont** مُتَعَدِّدُ الأسنان العَرَفاوات ذو تيجان أسنان متعددة الحدبات بشكل عرف الديك .

**polymer** متماثر ، كثير الذرات ، بَلْمَر (مكثور)

1- مادة كيميائية مكونة من جزيئات كبيرة جدا .  
مركب متكوّن من اتحاد جزئين أو أكثر من نفس المادة ، مما يكون جزيئاً واحداً أكبر ذا وزن جزيئي هو مجموع الأوزان الجزيئية للمادة الأصلية .

2- (في طب الأسنان) : العناصر المكونة لمسحوق الراتين الأكريلي .

مسحوق الراتين الأكريلي (المكونات الأخرى في المسحوق هي : البادئ ، والمواد الملونة ، والأصبغ ، والمواد الظليلة ، والملدنات ، والألياف العضوية المصبوغة ، والجزيئات غير العضوية) .

**polymer , acrylic** بَلْمَر أكريلي مصطلح عام لأي من البلمرات التخليقية أو البلمرات المشتركة التخليقية المشتقة من حمض الأكريليك ؛ وتستعمل كمطاط صناعي أو كإصق أو كلدائن .

**polymer , cured** بلمر مُصنَّع ، راتين مُصنَّع

**polymer , tooth** سن بلمر ، سن راتيني

**polymer , uncured** بلمر غير مصنع ، راتين غير مصنَّع

**polymeric** بلمر ، متبلمر ، بَلْمَرِيّ

**polymerism** بلمرة

**polymerization** تماثر ، ماثرة ، بَلْمَرَة

1- العملية التي يتم فيها اتحاد جزئين أو أكثر من نفس المادة لتكوين بلمر ، أي تبلمر بنية ذات ذرات متماثلة ، لتشكيل مركب متبلمر ، وبذلك تتكون بنية مركبة من عدة جزيئات مفردة من نفس المادة ، الوزن الجزيئي للمركب الجديد يعادل عدد الأوزان الجزيئية للجزيئات المتحددة معاً .

2- تصلب مزيج من مسحوق متبلمر وسائل وحيد التماثر لتكوين الراتين الأكريلي .

**polymerization , resin** بَلْمَرَة الراتين

**polymerize** يُبَلْمَر

**polymethylmethacrylate = PMM** متعدد بولي ميثيل ميثاكريلات مسحوق أكريلي يتكون بواسطة بلمرة للميثيل ميثاكريليت ، ويستعمل في تصنيع أسنان الراتين الأكريلي ، وقواعد البدلات السنية .

**polymorphonuclear leucocyte** كرية بيضاء متعددة النوى انظر خلايا الدم البيضاء (White blood cells) .

**polymorphous** متعدد الشكل ، متعدد الهيئات

**polyneuric** مُتَعَدِّدُ الأعصاب

**polyneuritis** التهاب الأعصاب التهاب كثير من الأعصاب في نفس الوقت .

**polyodont = polyodontia** رآل ، كَثُورُ الأسنان

**polyodontia = polydentia** رآل ، كثرة الأسنان حالة من زيادة في عدد الأسنان عن الحد الطبيعي .

**polyostotic** مُتَعَدِّدُ العظام يصيب العديد من العظام .

**polyp = polypus** سَلِيلَة نمو أو ورم ذو عنق نشأ من الغشاء المخاطي .

**membrane polyp , pedunculated =** غشاء البوليبيب المُعْتَق ، بوليبيب ذو عنق ، مُرْجَل مُعْتَق متصل بالمخاطية بواسطة عُنُق أو ساق رفيعة .

**pedunculated polyp** سليله لبية ، بوليبيب اللب = التهاب اللب مفرط التشكل

**polyp , pulp = hyperplastic pulpitis** سَلِيلَة لاطئة ، سليله عديمة العُنُق ، سليله عديمة الساق

**polyp , sessile** سليله لها قاعدة عريضة .

**polyperiostitis** التهاب سمحاق العظم

**polyphyodont** متعدد الأسنان ، مُتَعَدِّدُ الإِثْغَارِ  
1- ذو عدة بزوغات سنوية متلاحقة من الأسنان الطبيعية .  
2- حيوان له عدة مجموعات من الأسنان خلال فترة حياته ،  
حيث تنمو وتبزغ مجموعة الأسنان لتحل محل المجموعة السابقة .

**polypiform** سليلي الشكل

**polypoid** سليلي الشكل  
يشبه السليلة .

**polyposis** داءُ السلائل  
حالة مرضية تتميز بتكون العديد من السلائل على الغشاء المخاطي .

**polypous** سليلي  
له صفات سليلية أو متعلق بالسليلة (Polyp) .

**polypragmasy** إفراطٌ دوائيٌّ ، كثرة العقاقير

**polyprotodont** كثير القواطع  
ذو أسنان قاطعة متعددة .

**polypus = polyp** سليلة

**polysaccharide** عديدُ السَّكَّاريد  
كربوهيدرات تنتج عند انحلالها عشرة أو أكثر من وحيدا السكر ليست حلوة المذاق غير ذوابة في الماء ، مثل النشا

**polysialia = ptyalism =** كثرة اللعاب = سيلانٌ لعابي ،  
**hypersalivation** رُوَالٌ = فرط إفراز اللعاب ، إلعاب

**polystomatous** متعدد الأفواه ، مُتَعَدِّدُ الفُوهَاتِ  
ذو أكثر من فم ، أو له الكثير من الفتحات .

**polystone** متعدد الحجارة ، متعدد الأحجار  
انظر حجر الأركانسو (Arkansas stone) .

**polysulphide impression material** مواد الطبع متعددة السلفات  
انظر مواد الطبع (Impression materials) .

**polyuria** بُوالٌ ، فَرَطُ البُولِ

**polyvinylchloride** كلوريد متعدد الفايينيل  
فينيل مبلمر يستعمل على هيئة لدنة كمادة ناسخة .

**pomade = pomatum** مَرْهَمٌ

**Pont's index** منسب بونت  
العلاقة بين عرض القواطع الدائمة الأربعة في كل من القوس الفكوية العلوية أو القوس الفكوية السفلي والمسافة بين الضواحك الأولى والأرجاء الأولى الدائمة في نفس القوس الفكوية .

**pontic** جَاسِرَةٌ ، سَنٌّ جَسْرِيَّةٌ ، سَنٌّ تَعْوِضِيَّةٌ ، دَمِيَّةٌ  
السَّنُ الاصطناعية المعوضة للسن المفقودة في الجسر الثابت ،  
تحل محل سن طبيعية فُقدت بالقلع ، وتقوم بوظيفتها ،  
يشتمل الجزء المعلق على وحدة أو أكثر من وحدة سنوية  
مصنوعة من المعدن أو الخزف و الراتين الأكريلي أو بإشتراك  
المعدن مع أحد هذه العناصر .

**pontine artery** الشريانُ الجسريُّ  
فرع من الشريان القاعدي يغذي القنطرة ، انظر مدخل  
قنطرة (Pontis) .

**pontic , acrylic** جَاسِرَةٌ أَكْرِيْلِيَّةٌ

**pontic , all-gold** جَاسِرَةٌ ذَهَبِيَّةٌ كَامِلَةٌ

**pontic , gold** جَاسِرَةٌ ذَهَبِيَّةٌ

**pontic , jacket type** جَاسِرَةٌ سْتَرْتِيَّةٌ النَمَطِ

**pontic , porcelain** جَاسِرَةٌ خَزْفِيَّةٌ ، جَاسِرَةٌ بُوْرْسَلِينِ

**pontic , sanitary** جَاسِرَةٌ صَحِيَّةٌ  
جَاسِرَةٌ بَعِيدَةٌ عَنِ اللثة .

**pontic , true** جَاسِرَةٌ حَقِيقِيَّةٌ

**poppy** خَشَخَاش  
مادة مخدرة .

**porcelain** خَزَفٌ  
ناجٍ خَزْفِيٌّ شفاف يتكوّن من انصهار الكاؤولين والفلدسبار  
والكوارتز «البلور الصخري» مع معادن أخرى ، والعديد  
من الأصباغ ، وتستعمل لتعويض الشكل والوظيفة للسن  
الطبيعية ولعمل الحشوات المصبوبة والتيجان وجاسرات  
الجسور وأسنان البدلات السنوية والأوجه التجميلية ؛ ومادة  
الخزف إما أن تكون ذات درجة انصهار عالية أو درجة  
انصهار متوسطة أو درجة انصهار منخفضة حسب درجات  
الحرارة التي تخبز بها في فرن التسخين الكهربائي .

**porcelain , aluminous** خَزَفٌ أَلُوْمِينِيَوْمِيٌّ  
يحتوي على كمية من أكسيد الألومنيوم لزيادة صلابته .

**porcelain bonded crown** تاج مرتبط بالخزف  
انظر تاج (Crown) ، خَزَفٌ (Porcelain) .

**porcelain , core** قَلْبٌ خَزْفِيٌّ  
يحتوي على نسبة عالية من الألومينا ليكتسب قلب التاج  
صلابة عالية وظلالية حيث يغطى بالخزف ويُخبز .

**porcelain crown** تاجٌ خَزْفِيٌّ

**porcelain cusp crown** تاجٌ ذو شرفات خَزْفِيَّةٍ ،  
تاج خَزْفِيٌّ الحِدْبَاتِ

تاج لة سطح إطباق من الخزف وليس من المعدن .

**porcelain , dentine** خَزَفٌ سِنِّيٌّ

|  |                                   |   |
|--|-----------------------------------|---|
| خَرْفٌ شفافٌ مصبوغٌ ، يستعمل لتكوين جسم التاج الخزفي وإعطاءه الشكل واللون ككل .  | porcelain veneers                 | وجه خزفي  |
| خَرْفٌ ميناويّ   | pore                              | مَسَمٌّ   |
| porcelain , enamel   |                                   | فُتْحَةٌ دقيقة على سطح خارجي ، خصوصاً فتحات قنوات الغدد العرقية .   |
| مسحوق خزفي يوضع على السطح الخارجي للتاج الخزفي خلال عملية الخبز لجعله شفافاً وملوناً كما في الأسنان الطبيعية .                             | pores                             | مَسَامٌ   |
| porcelain - faced crown  | pores , gustatory                 | مسام ذوقية  |
| تاج ذو وجه خزفي  | pores , taste                     | مَسَامُ التَّذوق ، مسام الذوق   |
| تاج معدني مندمج بغطاء = porcelain fused to metal crown   | porion                            | النُقْطَةُ الصمّاخية ، السَّمِيمِيّ   |
| PFM crown  |                                   | النُقْطَةُ المتوسطة على الحافة العليا لفتحة القناة السمعية الخارجية ، وهي واحدة من زوجين من علامات قياس الجمجمة ثنائية الجانب . انظر أيضاً مستوى فرانكفورت (Frankfort plane) ، انظر الملحق رقم 7 (Appendix 7) . |
| خزفي   | porosity                          | مَسَامِيَّةٌ ، تَخْلُخُلُ ، كَثْرَةُ المسام   |
| تاج مصنوع من المعدن (للقوة) مغطى بطبقة من الخزف (للشكل الجمالي) يسمى أيضاً تاج تجميلي (Veneer crown) .                                     |                                   | 1- حالة بالمادة ، مثل المعدن ، والخزف ، والبلاستيك حيث توجد ثقب دقيقة أو فراغات هوائية على سطحها أو في تركيبها الداخلي .  |
| porcelain , glazing  |                                   | 2- حالة من وجود مسام أو فرجات أو فراغات هوائية داخلية في الصبّات السنية ؛ يوجد سببان لتلك الحالة : الأول هو احتباس الغازات والثاني هو الانكماش الموضعي للمعدن ، نتيجة لاختلاف معدل التبريد للمعدن المنصهر .     |
| مركب خزفي صاف ينصهر في درجات حرارة منخفضة ، ويكون تمدده بالحرارة ، وانكماش بالبرودة مماثل لما هو بالمعدن .                                 | porosity , back pressure          | مَسَامِيَّةٌ بفعل الضَّغَطِ الخلفي ، مَسَامِيَّةٌ نتيجة الضَّغَطِ الخلفي  |
| porcelain inlay  |                                   | مَسَامِيّ ، ذو مسام ، نفوذ ، منفذ للسوائل ، سَمَمٌ  |
| حشوة خزفية مصبوبة  |                                   | 1- ذو مسام كثيرة .  |
| تاج ذو سترة خزفية  |                                   | 2- منفذ للسوائل والهواء .   |
| porcelain jacket crown = PJC   |                                   | طبقات مَسَامِيَّةٌ  |
| انظر تاج (Crown) .   | porous layers                     | ماسكّة المصقّلة ، مقبض التلميع  |
| وجه قشري خزفي ، صفيحة وجهية خزفية  | porte-polisher                    | قبضة أو حامل يستخدم للإمساك بأدوات التلميع السنية .   |
| صفيحة أو قشرة خزفية رقيقة تلتصق على السطح الشفوي للأسنان الأمامية لتصحيح عيب في شكل أو لون السن .  |                                   | لوضع معجون التلميع على الحشوة أو السن .   |
| porcelain pontic   | porosity , back pressure          | مَسَامِيَّةٌ بفعل الضَّغَطِ الخلفي ، مَسَامِيَّةٌ نتيجة الضَّغَطِ الخلفي  |
| جاسرة خزفية  | porous                            | مَسَامِيّ ، ذو مسام ، نفوذ ، منفذ للسوائل ، سَمَمٌ  |
| porcelain , stain  |                                   | 1- ذو مسام كثيرة .  |
| خَرْفٌ ينصهر في درجات حرارة منخفضة يحتوي على أكاسيد معدنية متعددة ، يوضع على سطح العمل الخزفي ويخيز لينتج لوناً مميزاً على سطح البورسلين . |                                   | 2- منفذ للسوائل والهواء .   |
| أسنان خزفية  | porous layers                     | طبقات مَسَامِيَّةٌ  |
| porcelain teeth  | porte-polisher                    | ماسكّة المصقّلة ، مقبض التلميع  |
| أسنان صناعية مصنوعة من الخزف ، تثبت بقاعدة البدلة السنية بواسطة دبايس ؛ أما الآن فقد حل محلها الأسنان الأكريلية بشكل كبير .                |                                   | قبضة أو حامل يستخدم للإمساك بأدوات التلميع السنية .   |
| خَرْفٌ يخبز في الخلاء  | port-wine stain = naevus flammeus | مُؤَلَّونٌ خَمْرِيٌّ = شامة خميرية اللون  |
| porcelain , vacuum-fired   |                                   | جزء ، قَسَمٌ  |
| مواد خزفية مختلفة الأنواع تُخبز في فرن مفرغ من الهواء من أجل خفض احتمال تشكل فقاعات الهواء وإنتاج خزف صلب خال من فقاعات الهواء .           | portion                           | قَسَمٌ سَنَخِيّ   |
| تاج خزفي الكسوة ، تاج ذو قشرة خزفية  | portion , alveolar                | قَسَمٌ قَاعِدِيّ  |
| porcelain veneer crown   | portion , basal                   | قَسَمٌ عَضِيّ   |
| تاج معدني مغطى بقشرة رقيقة من الخزف .  | portion , muscular                | مَسَمٌ  |
|  | porus                             | المسَم السَّمْعِيّ الظاهر   |
|  | porus acusticus externus          | فُتْحَةُ القَنَاةِ الأذنية الخارجية في الجزء الطبلي للعظم الصدغي .  |

porus acusticus internus المسم السَّمْعِيّ الغائر  
فُتْحَةُ القَنَاةِ الأذنيةِ الداخِليةِ داخلِ التَّجويفِ الرأسي .

posed مَوْضِعٌ ، مُتَوَضِّعٌ ، في وَضْعٍ  
تَطْلُقُ عَلى وَضْعِ السِّنِّ .

position وَضْعِيَّةٌ ، يَسْتَوْضِعُ  
وَضْعِيَّةٌ مَرَكِزِيَّةٌ

position , centric وَضْعِيَّةٌ مَرَكِزِيَّةٌ

position , eccentric وَضْعِيَّةٌ بَعِيدَةٌ عَنِ المَرَكِزِ  
وَضْعٌ رَزِّيٌّ

position , hinge وَضْعٌ رَزِّيٌّ

position indicating device = PID جِهَازٌ تَوَجِيهِ الوَضْعِ  
انظُرْ أَدَاةَ تَوَجِيهِ الأَشْعَةِ (Beam guiding instrument) .

position , occlusal وَضْعِيَّةٌ إِطْبَاقِيَّةٌ

position , protrusive وَضْعِيَّةٌ تَبَارِزِيَّةٌ

position , rest وَضْعِيَّةٌ الرَّاحَةِ ، وَضْعِيَّةٌ الاسْتِرْحَاءِ

positioner مِيضِعَةٌ  
طَبِيقَةٌ مُثَبَّتَةٌ لَوَضْعِ السِّنِّ تَسْتَعْمَلُ مَبَاشِرَةً بَعْدَ عِلاجِ تَقْوِيمِي  
شَامِلٍ ؛ مَصْمُومَةٌ لِإِحْدَاثِ تَحْسِنِ طَفِيفٍ فِي وَضْعِ السِّنِّ  
وَلتَعْمَلُ كَمُثَبَّتٍ .

positioning تَنْضِيدٌ ، اسْتِيضَاعٌ  
وَضْعُ الشَّيْءِ فِي المَكَانِ الصَّحِيحِ .

post = dowel وَتَدٌ ، رَكِيزَةٌ ، دَعَامَةٌ ، وَتَادٌ  
عَمُودٌ مَعْدِنِيٌّ مُسْتَدَقٌ أَوْ عَمُودٌ مَعْدِنِيٌّ أُسْطَوَانِيٌّ أَوْ مَرَكِزٌ  
مَعْدِنِيٌّ يَثْبِتُ فِي الجِذْرِ مَكَانَ جِزءٍ مِنْ حَشْوَةِ قَنَاةِ الجِذْرِ  
وَيَسْتَعْمَلُ كَمُثَبَّتٍ لِتَاجِ صِنَاعِيٍّ ، يَسْمَى أَيْضاً رَكِيزَةً  
(Dowel) .

post- (سَابِقَةٌ) بَعْدُ ، مَابَعْدُ ، خَلْفُ ، تَالُ

post , all-cast core and وَتَادٌ وَلَبٌّ مَصْبُوبَانِ بِالكَامِلِ

post , anchor وَتَادٌ مُثَبَّتٌ

post and core وَتَادٌ وَلَبٌّ  
جِزءٌ مِنْ تَاجِ ذُو وَتَادٍ وَهُوَ وَتَادٌ لِلتَّثْبِيتِ دَاخِلَ قَنَاةِ الجِذْرِ ،  
وَقَلْبٌ مَحْضَرٌ بِشَكْلِ يَشْبَهُ التَّاجِ ذُو السِّتْرَةِ الخَزْفِيَّةِ .

postbuccal خَلْفُ الشَّدَقِ ، خَلْفُ دَهْلِيزِ الفَمِ  
خَلْفُ المَنْطِقَةِ الشَّدِيقِيَّةِ فِي الفَمِ .

post , cast وَتَادٌ الصَّبِّ

post cibum = pc = after a meal بَعْدُ تَتَاوَلِ الطَّعَامُ ، بَعْدُ  
الوَجْبَةِ (لَاتِينِيَّةٌ)  
تَسْتَعْمَلُ فِي كِتَابَةِ الوَصْفَةِ الطَّبِيبِيَّةِ وَاختِصَارِهَا pc .

postcondylar خَلْفُ اللَّقْمَةِ  
خَلْفُ لَقْمَةِ الفَكِّ السِّفْلِيِّ .

postcondylar notch ثَلْمَةٌ خَلْفُ اللَّقْمَةِ

ثَلْمَةٌ عَلى السِّطْحِ السِّفْلِيِّ لِلعَظْمِ القِذَالِيِّ يَوجَدُ مَابَيْنَ اللَقْمَةِ  
وَالثَّقْبَةِ العَظْمِيَّةِ .

post crown = pivot crown تَاجٌ ذُو وَتَادٍ = تَاجٌ ذُو  
مَرَكِزٍ ، تَاجٌ دَعَامِيٌّ  
تَاجٌ صِنَاعِيٌّ مُثَبَّتٌ بِوَتَادٍ بِجِذْرِ السِّنِّ ؛ وَيَسْمَى أَيْضاً تَاجٌ  
ذُو مَرَكِزٍ (Pivot crown) .

post-dam = post damming سَدٌّ خَلْفِيٌّ ، حَاجِزٌ خَلْفِيٌّ  
تَلْمُ بِطُولِ الحَافَةِ الخَنْكِيَّةِ عَلى النَّمُودِجِ المَعْدِ لِلبَدَلَةِ السِّنِّيَّةِ  
يَنْتِجُ عَنهُ ارْتِفَاعٌ أَوْ حِيدٌ عَلى الحَافَةِ الخَلْفِيَّةِ لِلبَدَلَةِ السِّنِّيَّةِ  
بَعْدَ النِّهَائِيَّةِ ، مِمَّا يُوَدِّي إِلَى إِحْكَامِ السَّدِّ الخَلْفِيِّ لِقَاعِدَةِ البَدَلَةِ  
السِّنِّيَّةِ عَلى النِّسِيجِ الرِّخْوِ لِلحَنَكِ مِمَّا يَزِيدُ مِنَ الثَّبَاتِ وَمَنْعِ  
تَرَكَامِ فَضَلَاتِ الطَّعَامِ تَحْتَ قَاعِدَةِ البَدَلَةِ . انظُرْ سَدَّ حَنَكِيٍّ  
خَلْفِيٍّ (Posterior palatal seal) .

post-dam zone مَنطِقَةُ السَّدِّ الخَلْفِيِّ

post , high fusing endo- وَتَادُ قَنَاةِ الجِذْرِ عَالِيِ الانصِهَارِ  
وَتَادُ قَنَاةِ الجِذْرِ الذِي يَنْصَهَرُ فِي دَرَجَةِ حَرَارَةٍ عَالِيَةٍ .

post-palatal seal خِتَامُ الحَنَكِ ، السَّدُّ الخَلْفِيُّ  
أَمْتِدَادُ السَّدِّ المِخِيطِيِّ مِنَ الجِهَةِ الخَلْفِيَّةِ لِلبَدَلَةِ السِّنِّيَّةِ العُلُويَّةِ ،  
لِيَصِلَ إِلَى أَقْلِ الأَمَاكِنِ حَرَكَةً مِنَ الحَنَكِ الرِّخْوِ فِي مَنطِقَةِ  
قَابِلَةٍ لِلإِزَاحَةِ بِشَكْلِ كَافٍ لِإِحْكَامِ السَّدِّ ؛ يَمْتَدُّ السَّدُّ مِنْ  
الثَّلْمَةِ الجَنَاحِيَّةِ الفِكِّيَّةِ العُلُويَّةِ (الثَّلْمَةُ الشَّصِيَّةِ) عَلى أَحَدِ  
جَانِبِي الفَكِّ العُلُويِّ إِلَى الثَّلْمَةِ الجَنَاحِيَّةِ الفِكِّيَّةِ عَلى الجَانِبِ  
الأُخْرَى ، وَتَدْعُمُ الحَافَةَ الأَمَامِيَّةَ مِنَ السَّدِّ الخَلْفِيِّ الخَلْفِيِّ  
بِوِاسِطَةِ خَطِّ الإِثْنَاءِ (خَطِّ النَفْخِ Blow line) ؛ وَتَتَوَضَّعُ  
الحَافَةُ الخَلْفِيَّةُ عِنْدَ خَطِّ الإِهْتِزَازِ .

post , prefabricated وَتَادٌ مُسَبِّقُ الصَّنْعِ ، وَتَدٌ جَاهِزٌ

post puller نَازِعُ الوَتَادِ ، سَاحِبُ الوَتَادِ

post , regular endo- وَتَادُ القَنَاةِ العِتْيَادِيَّةِ

post removers نَازِعَاتُ الوَتَادِ

post , root canal وَتَادُ قَنَاةِ الجِذْرِ

post , screw = screw post وَتَادٌ مُلَوَّبٌ  
وَتَدٌ مُلَوَّبٌ ، يَمْكَنُ أَنْ يَثْبِتَ بِفَتْلِهِ دَاخِلَ قَنَاةِ الجِذْرِ المَحْضَرَةِ .

post , threaded وَتَادٌ مُحَلَزَنٌ

post , wooden وَتَادٌ خَشْبِيٌّ

posterior خَلْفِيٌّ  
يَقَعُ فِي الخَلْفِ ، خَلْفُ ، فِي المَوْجِزَةِ .

posterior-anterior projections تَصَوِيرٌ خَلْفِيٌّ أَمَامِيٌّ  
(فِي التَّصَوِيرِ الإِشْعَاعِيِّ) : أَسْلُوبٌ أَوْ طَرِيقَةٌ لِإِظْهَارِ  
الجَمْعِمَةِ بِوَضُوحٍ فِي المَسْتَوَى التَّاجِيِّ وَذَلِكَ بِتَوَجِيهِ



post mastoid خلف الخشاء  
post meatal خلف الصماخ  
post-molar خلف الرّحى  
post-molar fossa الحُفْرة خَلْف الرّحى  
post-molar triangle المثلث خلف الرّحى  
post mortem الصفة التشريحية  
فحص الجثة ، بعد الموت مباشرة ، بواسطة أخصائي الأمراض .  
postnaris = posterior naris المنخر الخلفي  
postnasal خلف الأنفي  
postnatal تال للولادة  
postnatal dentine عاجٌ تال (تالي) للولادة  
postnatal enamel ميناءٌ تال (تالي) للولادة  
postnecrotic بعد المنخر  
postoperative بعد الجراحة ، بعد المداخلة الجراحية ، تال للجراحة عقب إتمام العملية الجراحية .  
postoperative care الرّعاية التالية للجراحة  
postoperative complications مُضاعفات تالية للجراحة  
postoral خلف الفم  
postorbital خَلْف الحجاج  
postpalatal seal = palatal seal = السدّ الحنكيّ الخلفي =  
posterior palatal seal السدّ الحنكيّ = السدّ الحنكيّ الخلفي  
سدّ بالحافة الخلفية للبدلة السنية .  
postpalatine خَلْف الحنك  
خلف عظام الحنك ، وعادة ما يطلق هذا المصطلح في الإشارة للحنك الرخو .  
postpermanent تال للدوائم  
الأسنان التي تَبزغ أحيانا بعد الأسنان الدائمة أو الأسنان الثانية .  
postpermanent dentition إشغارات تال للدوائم  
postpharyngeal خَلْف البُلعوم  
postprandial بعد الأكل ، عقب الأكل  
postresection filling = الحشو بعد القطع =  
retrograde root filling حشو الجذر الراجع  
posture وَضْعَة ، وَضْعِيَّة  
posture , patient = patient posture وَضْعِيَّة المريض  
potash alum شَبّ قَلْبِي ، شَبّ كاربونات البوتاسيوم  
انظر بوتاسيوم ألومنيوم سلفات (Potassium aluminium sulphate) .

potassium aluminium sulphate = ، بوتاسيوم ألومنيوم سلفات ،  
alum = potash alum = شَبّ البوتاسيوم = الشبّ ،  
aluminium potassium شَبّ قَلْبِي البوتاس = شَبّ ثنائي شَبّ  
bis sulphate البوتاسيوم  
مادة كيميائية تستعمل في محلول مائي لتسريع تفاعل التصلب لنواحي الجبس .  
potassium bifluoride ثنائي فلوريد البوتاسيوم  
مصطلح متروك لفلوريد هيدروجين البوتاسيوم .  
potassium fluoride فلوريد البوتاسيوم  
مادة كيميائية من المسيلات التي تستعمل في عملية لحام المعادن .  
potassium hydrogen fluoride = فلوريد هيدروجين  
potassium hydrogendifluoride = ثنائي فلوريد البوتاسيوم  
هيدروجين البوتاسيوم  
مادة تستعمل في تصنيع مسيلات لحام الفضة .  
potassium sodium tartrate طَرَطْرَات الصوديوم  
والبوتاسيوم  
انظر طرطرات بوتاسيوم الصوديوم (Sodium potassium tartrate) .  
potassium sulphate سَلْفَاتُ البوتاسيوم  
مادة كيميائية تستعمل لتسريع زمن التصلب وتقليل تمدد التصلب للجبس الحجري والمواد الكاسية .  
potential 1- كامن ، ممكن ، محتمل  
2- إمكاني ، محتمل الاستعمال  
3- الجهد ( الكهربي ) ويقاس بالفولت  
potential difference فَرْقُ الجهد  
الفرق في الضغط الكهربي بالفولت بين نقطتين في دارة كهربائية . إذا لم يوجد فرق فلا يكون هناك تيار كهربي بين هاتين النقطتين .  
potentiation = potentialization الكمونية ، الجهدية ، تأييد  
الكهربية ، الكامنية  
تأثير شديد لأحد العقاقير على عقار آخر إلى حد أن تأثيرهم المشترك حينما يعطيان معا ، يكون أكبر من مجموع تأثيرهما الكلي حينما يعطيان منفردين أو منفصلين .  
Pott's elevator رافعة بوت  
أداة تشبه رافعة ميلر (Miller's elevator) ، ولكنها أصغر وأقل قوة .  
pouch , Rathke's جَيْبَةُ راتكة  
رَدْب ظَهري من التجويف الفموي الجنيني ينشأ منه الفص الأمامي للجسم الصنوبري .

|                               |  |                               |  |
|-------------------------------|--|-------------------------------|--|
| pour                          | يُصَبُّ ، يسكب   | practice administration =     | إدارة عملية ، إدارة العيادة  |
| pourable denture base resin = | راتين قاعدة البدلة السنّية   | practice management           | تأسيس وتنظيم وإدارة أعمال مهنة طب الأسنان .  |
| pour-type resin =             | القابل للصبّ ، راتين من النوع الذي   | private practice              | عيادة خاصة   |
| pourable-type resin           | يُصَبُّ ، راتين من النوع القابل للصبّ  |                               | عيادة يكون فيها جراح الأسنان مستقلاً بذاته وغير معتمد مالياً على أي مصدر خارجي .   |
|                               | مادة قاعدة البدلة السني مكونة خصيصاً بحيث تناسب وتملاً القالب بفعل الجاذبية .  | prandial                      | أكلي   |
| pourable resin                | راتين قابل للصبّ   |                               | متعلق بوجبة الطعام (Meal) .  |
|                               | انظر راتين قاعدة البدلة السنّية القابل للصبّ (Pourable denture base resin) .   | pre-                          | (سابقة) سابق ، قَبْل ، مُقَدِّم ، سليف   |
| pour hole                     | ثقب الصبّ  | pre-amalgamated               | مُسَبِّق الإلغام   |
|                               | مدخل أو فتحة في المسحوق الكاسي أو أية مادة قالب أخرى ، تؤدي إلى فراغ الجهاز التعويضي المراد صبّه ، تصبّ داخلها المادة التعويضية التي يصنع منها . | pre-amalgamated amalgam alloy | مُلغم مُسَبِّق الإلغام   |
| pour resin                    | راتين الصبّ  |                               | سبيكة تحتوي على مزيج من الأمّغم عالي النحاس مضاف إليه جزيئات الفضة والنحاس الكروية وخليطة الأمّغم الإعتيادية والمقطعة بالخرطة .                                  |
|                               | انظر راتين قاعدة البدلة السنّية القابلة للصبّ (Pourable denture base resin) .  | pre-amalgamated silver alloy  | خليطة فضية مسبقة الإلغام   |
| pour-type resin               | راتين من النوع يُصَبُّ   | preauricular                  | أمام الأذنان   |
|                               | انظر راتين قاعدة البدلة السنّية القابلة للصبّ (Pourable denture base resin) .  | precancerous                  | مُحتمل التسرُّطن   |
| pouring                       | صَبَّ ، سكب  |                               | حالة شاذة يمكن أن تتطور إلى سرطان أو لها القابلية لأن تصبّخ خبيثة .  |
| pouring , die                 | صَبَّ القالب ، سكب المثال  | precarious                    | مُقدِّمات التَّسْوُس   |
| powder                        | مَسْحُوق   |                               | ما يحدث قبل أو التسوس في المراحل المبكرة من تطور التسوس .  |
| powder , abrasive             | مَسْحُوقُ ساحل ، ساحج  | precautions                   | تدابير وقائية ، احتياطات   |
| powder , chalk                | مَسْحُوقُ الطَّبَّاشير   | precementum = cementoid       | قُبَيْل الملاط ، ما قبل الملاط ، طَلِيعةُ الملاط = شبه الملاط  |
| powder , polishing            | مَسْحُوقُ الصَّقْل ، مسحوق التلميع   | precious                      | ثمين ، نفيس ، كريم   |
| powder , pumice               | مَسْحُوقُ الحَفَّان  | precious metal                | معدن ثمين  |
| powder , rouge                | مَسْحُوقُ الصَّقْل الأحمر  | precipitation                 | تَرَسُّب ، ترسيب   |
| powdered gold                 | ذَهَبٌ مَسْحُوقٌ ، مَسْحُوقُ الذَّهَب  | precision attachment =        | وُصلة محكمة ، وُصلة إحكام ،  |
|                               | انظر خليطة كهربائية (Electralloy) ؛ ذهب مسحوق معلب في محفظة .  | frictional attachment =       | وُصلة الدقّة ، مرتكز دقيق =  |
| power-operated syringe        | محقنة تعمل بالقُدرة  | internal attachment           | وُصلة احتكاك ، وُصلة داخلية = وُصلة  |
|                               | محقنة تنشط أو تعمل بواسطة ضاغط أو نابض أو بواسطة ضغط الغاز .   | = key and keyway attachment = | الميزاب والمزلاج = وُصلة   |
| ppm = parts per million       | مختصر جزء بالمليون   | parallel attachment =         | متوازية = وُصلة مشقوقة   |
| practice = practise           | ممارسة ، مُزاولة ، يُمارس ، يُزاول ، عيادة   | slotted attachment            |  |
|                               | 1 - يطبق عملياً ؛ يتدرب على مهنة ما .  |                               | 1 - نوع من الوصلات سابقة التجهيز تستعمل لاستبق جسر أو جهاز جزئي .  |
|                               | 2 - استخدام أو تكريس المعلومات المكتسبة عند الشخص في مهنة أو حرفة بذاته ؛ تجارة أو فن .  |                               | 2 - مُتبّنة مباشرة آلية الإحكام تستخدم عند تصنيع البدلة السنّية الجزئية الثابتة أو البدلة السنّية الجزئية النزوعة (المتحركة) وتشتمل على مستقبل معدني له شكل معين |



(وحدة أنثوية) وجزء ينطبق داخله بإحكام (وحدة ذكرية) ؛  
يوضع الأول عادة على المحيط الطبيعي أو في الامتداد  
المحيطي لتاج السن الداعمة ، ويثبت الثاني بالجاسرة أو  
بهيكل البدلة السنية ؛ تسمى أيضا وُصلة تشاي (Chay's  
attachment) .

precision device جَهِيْزَةُ الدَّقَّةِ

جهاز مستقبل قابض يستخدم في إحكام توجيه الأشعة  
بواسطة درع معدني خارج الفم يوازي الأشعة السينية  
تعامديا .

precision rest سنادة دقيقة ، مهماز محكم

استطالة معدنية صلبة سابقة التجهيز لبدلة سنية جزئية نزوعة  
(متحركة) وبدلة سنية جزئية ثابتة تنطبق بإحكام داخل  
مستقر أو مرتكز صندوقي أو جزء ميزابي من وُصلة محكمة  
أثني في ترميم مصبوب لسن .

preclinical قَبْلَ السَّرِيْرِ

1- قبل حدوث المرض وقبل ظهور الأعراض السريرية له .  
2- فترة تدريب طلبة الطب أو طلبة طب الأسنان قبل  
ممارستهم العمل على المرضى .

precocious dentition إنْغَار مبكر

سَلْفٌ طَلِيْعِيٌّ ، علامة سابقة ، طليعة ، نذير  
علامة مسبقة أو أعراض سابقة للتحذير من مضاعفات  
مستقبلية .

predeciduous dentition إنْغَار سابقٌ للرَوَاضِع ، تسنين

قَبْلَ السَّوَاقِطِ  
ظهور أسنان قبل بزوغ الأسنان اللبنية .

pre dentine طَلِيْعَةُ العَاجِ

عاج لم يتكلس بعد ، يوجد على سطح العاج في فترة  
نشاط تكونه بين العاج المتكلس وأرومات العاج .

pre dentine zone مَنطَقَةُ طَلِيْعَةِ العَاجِ

خَلَاطٌ ذاتُ معادن قاعدية  
غالبية

خَلَاطٌ تتكون من أقل من 25٪ من المعادن النفيسة ، والجزء  
الباقى من الخليطة يتكون من معادن قاعدية .

pre-edema = preoedema قَبِيْلُ الوُدْمَةِ ، طَلِيْعَةُ الوُدْمَةِ

prefabricated جاهز ، مُسَبِّقُ الصَّنْعِ

prefabricated attachment وُصلة جاهزة ، وُصلة مُسَبِّقَةٌ  
الصَّنْعِ

وُصلة محكمة مصنعة تجارياً .

preformed مُسَبِّقُ التَّكْوُنِ ، مسبق التشكيل

تاج إكريلي مسبق التشكيل preformed acrylic crown  
يتوفر بأحجام وأشكال وألوان متعددة ويستعمل مؤقتاً  
للأسنان الأمامية والضواحك . ويسمى أيضاً . . تاج جاهز  
للاستعمال (Stock crown) .

preformed aluminum crown تاج الومنيوم مسبق التشكيل

يتوفر بأحجام مختلفة وتستعمل لتغطية الضواحك والرحى  
مؤقتاً .

preformed anatomic aluminum crown تاج الومنيوم تشريحي مسبق التشكيل

preformed band طوق مُسَبِّقُ التشكيل ، شريطٌ مُسَبِّقُ  
التَّشْكِيلِ

انظر طوق (Band) .

preformed non- anatomic aluminum crown تاج الومنيوم غير تشريحي مسبق التشكيل

preformed stainless steel crow تاج فولاذي مقاوم  
للصدأ مُسَبِّقُ التَّشْكِيلِ  
انظر تاج (Crown) .

pregnancy حَمَلٌ ، حَبَلٌ

pregnancy epulis الورم اللثوي الحُمليّ  
ورم حبيبي قيحي (Pyogenic granuloma) ينمو على اللثة  
أثناء الحمل .

pregnancy gingivitis التهاب اللثة الحُمليّ

التهاب اللثة ، يظن أن سببه تغيرات في الهرمونات تحدث  
خلال فترة الحمل ؛ ومن علاماته تضخم اللثة ونزف من  
اللثة وأحيانا انتفاخ للورم في اللثة ، انظر التهاب اللثة  
(Gingivitis) .

pregnancy hazards مَخَاطِرُ الحَمَلِ

إذا كانت المعالجة السنية ضرورية أثناء فترة الحمل ،  
فيفضل أن يتم إجراؤها أثناء الثلاثة أشهر الوسطى ويفضل  
خصوصاً تجنب العلاج في الشهر الثالث ؛ يجب عدم وضع  
المريضة أفقياً على كرسي الأسنان ، ويجب تحاشي الصور  
الشعاعية إذا لم تكن ضرورية ، وأما إذا كانت ضرورية  
فيجب في هذه الحالة أن تغطي المريضة بستر واقية من  
الرصاص ؛ ينبغي على الحوامل تحاشي الأشخاص المصابين  
بالحصبة الألمانية ، وعدم التعرض لبخار الهالوثان ولا يجب  
أن يصف الطبيب لهن عقار التتراسيكلين ، ويجب تحاشي  
مادة الأوكتوبريسين (Octopressin) في المخدر الموضعي .

pregnancy tumor تَوْرَمٌ حَمَلِيٌّ

تضخم لثوي أثناء الحمل ، يحدث عادة في المنطقة ما بين

الأسنان ويمكن أن يكون مفرداً أو متعدداً ويكون أحمر ،  
 رخواً ، سهل التفتت ؛ تشريحياً تشبه هذه الإصابة الورم  
 الحبيبي المتقيح (Pyogenic granuloma) .  
 مصطلح قديم لم يعد مستعملاً للورم اللثوي الحملي  
 . (Pregnancy epulis)

**pregonium** أمام زاوية الفك  
**prehabilitation** قبل المعالجة ، قبل التصحيح  
**prehension** قبض ، إمساك ، إدراك ، التقاط ، إطباق  
**pre- implant diagnosis** تشخيص ما قبل الغرس السني  
**preliminary** تمهيدي ، بادئ ، إعدادي  
**preliminary impression =** طبعة مبدئية ، طبعة أولية  
**primary impression** طبعة تجرى بغرض التشخيص أو من أجل عمل طابع  
 خاص .  
**pre- made metal crown** تاج معدني مسبق الصنع  
**pre malignancy** ما قبل الخباثة ، سابق التسرطن  
 أي تغير تطوري أو تغير مكتسب في النسيج يمكن أن يتحول  
 إلى الخباثة .  
**pre malignant = precancerous** قبل السرطاني ، حالة سابقة  
 للسرطان ، قبل الخبيث  
**pre malignant lesion** آفة مُحتملة الخباثة  
**premature** خديج ، مُبتسر  
 يحدث مبكراً ، قبل الوقت المتوقع .  
**premature contact =** تماس مُبتسر ، تلامس مبكر ،  
**initial contact** تماس أولي ، تلامس بدئي  
 1- تلامس أولي للأسنان قبيل إغلاق الفك السفلي مع الفك  
 العلوي ، انظر تماس إطباق مُنحرف (Deflective  
 occlusal contact) ، و تماس إطباق مُتداخل  
 (interceptive occlusal contact) .  
 2- تماس إطباق يحدث خلال مسار الإغلاق المركزي للفك  
 السفلي قبل إطباق بقية الحدبات . ويمكن أن يتسبب في  
 انزياح الفك السفلي أو تحرك السن التي في تماس أو  
 كليهما معا .  
**premature occlusal contact** تماس إطباق مبكر ،  
 تلامس إطباق مبكر  
 انظر تماس زائد ، تلامس زائد (Supracontact) .  
**premature eruption** بزوغ مُبتسر ، إثغار قبل الأوان  
**prematurity** ابتسار ، تبكير  
 حالة من تماس الأسنان تتسبب في انحراف الفك السفلي

عن مسار انغلاقه الطبيعي . انظر تماس زائد  
 (Supracontact) .  
**premaxilla** قادمة الفك العلوي  
 1- العظم الجبهي بين الفك العلوي في الجنين ، والعظم بين  
 الفكين .  
 2- الجزء الأمامي من الوجه الحنكي للفك العلوي وينشأ من  
 الشاخصة الأنفية المتوسطة .  
 3- ذلك الجزء من الفك العلوي الذي تنشأ فيه الأسنان  
 القاطعة ثم تبنخ ، ويعتبر جزءاً من الفك العلوي في  
 الإنسان ، وعظماً منفصلاً في الثدييات .  
**premaxilla-maxillary cyst** كيس قادمة الفك العلوي  
**premaxillary** أمام الفك العلوي  
 1- متعلق بطليعة الفك العلوي (Premaxilla) .  
 2- واقع أمام الفك العلوي (Maxilla) .  
**premedication** تمهيد التخدير ، معالجة تمهيدية  
 إعطاء أدوية مسكنة أو مهدئة قبل المعالجة لتهدئ من روع  
 المريض للمساعدة في التعامل مع المرضي خصوصاً  
 المرضي العصبيين ، بحيث يسهل التعامل معه .  
**premolar = premolar tooth** ضاحك = سن ضاحكة  
 إحدى سنين دائمتين ، توجدان في الجهة الوحشية من  
 الأنياب والجهة الإنسية من الأرحاء ، في كل ربع من الفك  
 العلوي والفك السفلي ، بحيث يبلغ المجموع الكلي  
 للضواحك في الفم ثمان أسنان . هذه الأسنان الضاحكة  
 تخلف الرحي اللبنية الأولى والرحي اللبينة الثانية في كل  
 ربع . وتسمى أيضاً ثنائية الحدبة (Dicuspid) «ذات  
 الحدبتين» . يكون لكل ضاحكة حدبتان ، وتستعمل  
 الضواحك في طحن الطعام ؛ في أكثر من 70٪ من  
 الحالات ، يكون للضاحك الأول العلوي جذران واحد  
 شدقي والآخر حنكي ، ويقع مفترق جذوره في أي مكان  
 بين العنق وذروة الجذر . تكون جذور الضواحك عادة  
 متماثلة أحجامها ومنبسطة بالاتجاه الوحشي الإنسي ،  
 ويمكن أن يكون لها ثلاث جذور حيث يتشعب الجذر  
 الشدقي إلى شعبتين ؛ الضواحك الأخرى عادة يكون لها  
 جذر واحد ؛ لا يوجد ضواحك بين الأسنان اللبنية .  
**premolar , first** ضاحك أول ، ضاحكة أولي  
**premolar , second** ضاحك ثان ، ضاحكة ثانية  
**premolar teeth = premolars** أسنان ضاحكة = ضواحك  
 توجد أمام الأرحاء وهما اثنتان في كل جهة من الفك في  
 أسنان الإنسان الدائمة ، وقد تسمى بثنائية الحدبة  
 (Bicuspid) .

|  |   |  |
|--|---|--|
| prenatal   | سابقٌ للولادة   | 3- الثبات والاستقرار .   |
|  | يحدث أو يوجد قبل الولادة .  | 4- الشكل الملائم (الذي يحقق الحصول على منفذ لإدخال وانهاء الحشوة النهائية) .   |
| prenatal dentine                                 | عاجٌ سابقٌ للولادة  | 5- إزالة النخر أو التسوس .   |
| prenatal enamel                                  | ميناء سابقٌ للولادة   | 6- إنهاء الجدران المينائية بحيث تصبح ملساء ومجلوفة السطح .   |
| preoedema = pre-edema                            | قَبِيلُ الوذمة ، طليعة الوذمة   |  |
| preoperative                                     | قبل إجراء العملية الجراحية ، قبيل المداخلة الجراحية ، سابقٌ للجراحة   | تحضير تنويجي ، التَّحْضِيرُ لِلتَّوَجِيعِ preparation , crowning   |
|  | قبل المعالجة ؛ بشكل عام تطلق للدلالة على العلاجات مثل تسكين الألم بإعطاء المريض المسكنات أو مهدئات الأعصاب ، قبل إعطاء المخدر العام وإجراء العملية الجراحية . | تحضيرٌ شريحيّ preparation , slice  |
| preoperative cast = diagnostic cast = study cast | قالبٌ سابقٌ للعملية = قالبٌ تشخيصي = مثال للدراسة ، نموذج للدراسة   | تحضير حفرة من الصنف الثاني لحشوة ذهبية مصبوبة ، بحيث يقطع السطح الملاصق للسن بواسطة قرص ساحل للحصول على حواف يمكن تنظيفها ، ويتحقق الثبات والاستقرار بواسطة أثلام مقوية أو ميازيب مقوية تقطع في الشريحة (Slice) (أصبح هذا النوع من التحضير نادراً مع انتشار السرعات العالية وتراجع استخدام القرص الساحل) . |
|  | طبعة موجبة مماثلة لجزء أو أجزاء من التجويف الفموي بغرض الدراسة وعمل خطة العلاج.   | جراحة سابقة لتطبيق البدلة preprothetic surgery   |
| preoperative records                             | سجلات ما قبل الجراحة  | سابقٌ للبلوغ prepubertal = prepuberal  |
|  | أي سجل أو تسجيلات تدون بغرض الدراسة أو من أجل عمل خطة علاج .  | يحدث قبل البلوغ .  |
| preoral  | أمام الفم   | مُقْتَبِلُ البُلُوغِ prepuberty  |
| prepalatal                                       | أمام الحنك  | يُصَفُّ علاج ، يكتب وصفة طبية prescribe  |
| preparation                                      | تحضير ، تهيئة ، مستحضر  | 1- يوصي بدواء أو حمية .  |
|  | 1- عملية التجهيز والتهيئة .   | 2- تعليمات لتحضير أو تركيب عقار ، ولتوضيح طريقة تعاطي الدواء .   |
|  | 2- تحضير وتهيئة الحفرة أو السن ، من إزالة للتسوس وللأنسجة التالفة من السن ، ثم تشكيل الأنسجة السليمة لاحتواء وتثبيت الحشوة المؤقتة أو الحشوة الدائمة .        | وصفةٌ طبيَّةٌ ، تذكُّرةٌ طبيَّةٌ ، وصفُ العلاج prescription  |
|  | 3- علاج أو دواء .   | تعليمات مكتوبة بشأن المستحضر وتركيبه وكميته وطريقة إعطائه تكون موقَّعة من شخص مؤهل ومتخصص .  |
| preparation , access                             | إتاحة منفذ للتحضير  | مُبَكِّرُ الشِيخُوخَةِ ، ذو شِيخُوخَةٍ مُبَكَّرَةٍ ، قبل الشيخوخة ، صَمٌّ ، كَهْلُ presenile   |
| preparation , biomechanical                      | التحضير البيولوجي الميكانيكي  | يتسم بصفات كبر السن رغم صغر سنه . متعلق بكبر السن المبكر .   |
|  | عمليات أو طرق تشتمل على كشف وتوسيع وتنظيف وتشكيل حجرة لب السن وقناة الجذر بوسائل ميكانيكية أو آلية .  | ضُمُورٌ كَهْلِيٌّ presenile atrophy  |
| preparation , cavity                             | تحضيرُ الحُفْرَةِ   | كُهُولَةٌ presenility  |
|  | تجريف وتشكيل الحفرة في السن ، لاستقبال مادة الحشو وقد تم تحديد القواعد الأساسية لتحضير الحفر بواسطة ج. ف. بلاك G.V.Black ، وتشمل :                            | حافظ ، مادة حافظة ، صائن preservative  |
|  | 1- شكل الحافة .   | مادة كيميائية ، (سلفات الصوديوم Sodium sulfite) عادة توضع في مثبت الصور الشعاعية ومحاليل الإظهار لمنع تأكسد المحاليل .   |
|  | 2- الشكل المقاوم (الثخانة والشكل الذي يُعطى للحشوة لمنع انكسارها مستقبلياً) .   | محافظة ، وقاية ، حفظ ، صيانة preservation  |
|  |   | طليعة العظم الوتدي ، مُقَدِّمُ العَظْمِ الوتديّ presphenoid  |
|  |   | يَضْغَطُ ، ضاغط ، مَضْغَطُ press   |
|  |   | مضغط البوتقة ، ضاغط البوتقة ، مكبس الحوجلة press , flask   |

|                                     |  |  |
|-------------------------------------|--|--|
| press flask                         | بوتقة الضَّغَط   | نسبة إلى ج. بريستلي ، J.Priestley ، 1733 - 1804 ،<br>عالم إنجليزي .  |
| pressure                            | ضغَط   | بقع ذات صبغة خضراء أو صبغة بنية على الأسنان الأمامية<br>للشباب حيث تبقى الظهارة المينائية الضامرة فوق ميناء<br>السن .  |
| pressure area                       | منطقة ضغط ، باحة الانضغاط<br>منطقة انزياح زائد أو انزياح مفرط للنسيج .   |  |
| pressure , biting                   | ضغَط العَض   |  |
| pressure, blood                     | ضغَط الدَم   |  |
| pressure indicator                  | مؤشِّر الضَّغَط ، دليل الضَّغَط<br>أية وسيلة كاشفة لمناطق الضَّغَط .   |  |
| pressure , masticatory              | ضغَط المضغ ، ضغَط مضغِي  |  |
| pressure , occlusal                 | ضغَط إطباقِي   |  |
| pressure pot                        | وعاء الضَّغَط ، قدر الضَّغَط   |  |
| pretreatment records                | سجل ما قبل العلاج<br>السيرة المرضية السابقة للمريض والسجل التشخيصي أو<br>خطة العلاج التي تسبق المعالجة .   |  |
| prevalence                          | انتشار ، مدى الانتشار<br>عدد الحالات لمرض ما في وقت معين وفي مكان معين .   |  |
| prevention                          | وقاية ، منع  |  |
| preventive                          | وقائي ، مانع ، واق<br>مصمم لمنع حدوث شيء ما .  |  |
| preventive dentistry                | طبُّ الأسنان الوقائي<br>فرع من علوم طب لأسنان يهتم بالوقاية من أمراض الأسنان<br>عن طريق التوعية وتقديم الوسائل الوقائية الصحية ، مثل<br>الإجراءات والوسائل التي تتخذ لمنع أو للوقاية من حدوث<br>التسوس ، وتشتمل على سدّ الشقوق على أسطح الأسنان ؛<br>والتطبيق الموضعي للفلوريد بشكل محلول أو بشكل هلام ؛<br>والتعليمات التي تختص بصحة الفم . |  |
| preventive orthodontics             | تقويم الأسنان الوقائي ، تقويم<br>الأسنان الوافي  |  |
| preventive medicine                 | طب وقائي ، طب واق  |  |
| preventive treatment                | معالجة وقائية  |  |
| preventologist                      | خبير بالوقاية ، أخصائي وقاية   |  |
| preventology                        | الطب الوقائي   |  |
| prickle cell                        | خلية شائكة<br>خلايا ذات زوائد ليفية دقيقة تربطها بما يجاورها من خلايا .  |  |
| prickle-cell layer                  | طبقة الخلايا الشائكة ، طبقة الخلايا الحسكية<br>الطبقة الجرثومية (Stratum germinativum) للبشرة الجلدية<br>أو الظهارة الحرشفية (Squamous epithelium) ، عدا<br>الخلايا القاعدية (Basal, cells) .  |  |
| Priestley's mass                    | كتلة بريستلي   |  |
| prilocaine hydrochloride = Citanest | هيدروكلوريد = سيتانست  | مادة أقل سمية من الليجنوكاين (Lignocaine) أو<br>البروكاين (Procaine) تستخدم في المخاليل المخدرة الموضعية<br>، تتواجد في الأسواق باسم سيتانست (Citanest) بتركيز 3٪<br>أو 4٪ إما مع الأدرينالين بنسبة 1 : 300,000 أو الفليبريسين<br>بنسبة 1 : 200,000 ؛ تستعمل عندما لا يكون انقباض<br>الأوعية الدموية مستطبا ، كما في بعض الحالات القلبية ؛ لا<br>ينصح باستعمالها خلال فترة الحمل . |
| primary                             | أولي ، بدئي ، ابتدائي  | 1- الأول على العديد ، في الوقت أو الترتيب .<br>2- رئيسي ، المسؤول الأول .<br>3- (في طب الأسنان) : مجموعة الأسنان البدئية أو<br>مجموعة الأسنان الأولية التي تستبدل بالأسنان الدائمة .<br>4- (في التصوير الإشعاعي) : الإشعاع المنطلق مباشرة من<br>المركز البؤري .  |
| primary cell                        | خلية أولية ، خلية بدئية<br>أول خلية في الجسم تتكون بعد الحمل ؛ وتتكاثر وتتطور إلى<br>خلايا متخصصة مكونة الأنسجة والأعضاء .   |  |
| primary closure                     | غلق (إغلاق) أولي<br>خياطة المخاطية أو الجلد بحيث تكون الحواف الظهارية<br>متلاصقة تماما وبشكل مباشر ، أي انغلاق مباشر لجرح أو<br>قطع بواسطة الخيطة .  |  |
| primary cuticle                     | جلّيدة أولية ، فُشيرة بدئية<br>بنية تظهر بالمجهر الإلكتروني وتشتمل على أرومات مينائية<br>من الظهارة المينائية الضامرة المتصلة بميناء السن بواسطة<br>الصفيحة القاعدية .   |  |
| primary cutting edge                | حافة قاطعة أولية<br>الجزء من النصلة الذي يبدأ بالقطع .   |  |
| primary dentine                     | عاج أولي<br>العاج الموجود حينما يكتمل تكوين السن .   |  |
| primary dentition = primary teeth   | تسنين أولي ، إِنْغار أولي<br>بُزوغ الأسنان الأولية ، بزوغ الأسنان اللبنية . انظر إِنْغار ،<br>بُزوغ (Dentition) ، أسنان أولية (Deciduous teeth) .  |  |

**primary ducts** أوعية أولية ، أوعية بدئية

**primary enamel cuticle** جلدية مينائية أولية ، قشرة الميناء البدئية

طبقة غير خلوية ملتصقة على سطح الميناء يعتقد أنها نتاج الأخير لأرومات الميناء .

**primary healing** التئام أولي

انظر التئام (Healing) .

**primary impression = preliminary impression** طبعة أولية = طبعة تمهيدية

طبعة تجرى لغرض التشخيص أو لتصنيع طابع خاص ، انظر طبعة (Impression) .

**primary lesion** آفة أولية

انظر آفة (Lesion) .

**primary occlusal trauma** رضح إطباق أولي

أذية تحدث لسن أو لأسنان ذات نسيج داعمة حول سنينة طبيعية نتيجة لقوى إطباقية معاكسة غير ملائمة .

**primary palate** حنك أولي ، قبة الحنك البدئية

الحنك في الجنين وهو يقابل منطقة العظم الثنوي .

**primary radiation** إشعاع أولي

انظر إشعاع (Radiation) .

**primary reticulum cell** خلية شبكية أولية

**primary stress-bearing area** منطقة تحمّل الضغط الأولية

منطقة تستخدم لمقاومة الضغط الشديد للبدلة السنينة مثل التئام الشدقي في الفك السفلي .

**primary syphilis** الزهري الأولي

**primary teeth = baby teeth** أسنان أولية ، أسنان لبنية ، أسنان مؤقتة

أي سن من الأسنان اللبنية العشرين .

**primate space** حيز رئيسي ، المسافة الرئيسية ، الفراغ الرئيسي

في الإنسان ؛ المسافة الوحشية من الرباعية في القوس الفكوية العلوية والمسافة الوحشية من الناب في القوس الفكوية السفلية التي تلائم احتواء قمة حذبة تاج ناب كبير ، توجد هذه المسافة كثيراً في الأسنان الأولية وتوجد بشكل دائم عند الرئيسيات وهي رتبة من الثدييات تشمل الإنسان والقرود تتميز بحجم الأنياب الضخم .

**primate spacing** مساعدة رئيسية ، حيز بيني رئيسي ، مسافة بينية رئيسية

تفرق الأسنان أو فلع الأسنان بين بعض الأسنان اللبنية ما بين الناب السفلي والرحى الأولى ؛ وما بين القاطع الجانبي العلوي والناب .

**primer = liner** مُبطن

طبقة رقيقة من مادة توضع في الحفر لوقاية العاج قبل وضع مادة الحشو ، مثل الراتين الإكريلي بدون مادة مالئة الذي يستخدم كمادة رابطة للإصاق حشوة الراتين الأكريلي بالسن .

**primer , cavity = cavity liner** مُبطن الحفرة

**primitive** بدائي ، بدئي ، أصلي ، بسيط

**primitive palate** حنك بدائي ، حنك بدائي

جزء من الشاخصة الأنفية الوسطي في الجنين التي يتكون منها الحنك الأولي والنثرة (Philtrum) (الانخفاض في الشفة العليا أو الميزاب الشفوي المتوسط) .

**primordial** أولي ، بدئي

**primordial cyst** كيس بدئي ، كيس أولي

انظر الكيس القرني السنيني المنشأ (odontogenic keratocyst) .

**primordium** البداء ، البرعمة ، منشأ

1- أول علامة تميز تطور عضو أو جزء .

2- الخلايا البدئية المكونة لعضو في الجنين .

**principal** أساسي ، رئيسي

**principal fibres** ألياف رئيسية

ألياف كولاجينية يتكون منها الرباط حول السني وتنقسم على النحو التالي : ألياف عبر الحاجز ، وألياف التئام السنخي ، وألياف أفقية ، وألياف منحرفة ، وألياف ذروية . انظر ألياف (Fibers) .

**principle** أساس ، مبدأ ، قاعدة ، جوهر

**prism = prisma** منشور ، منشور

شكل هندسي مصمت ذو جوانب متماثلة متساوية ومتوازية ، مقطعه العرضي مثلثاً أو متعدد الأضلاع .

**prism , enamel** منشور الميناء ، منشور مينائي

واحد من القضبانات الموشورية التي تؤلف ميناء السن .

**prismata** موشير

**prismata adamantina** موشير الميناء

**prismatic** منشوري ، موشوري

متعلق بالمشور (Prism) .

**prismoid** موشوري الشكل

**prismos = bruxism = tooth grinding** سحل الأسنان = صريف الأسنان

حك الأسنان ببعضها البعض لإرادياً .

**pro-** (سابقة) طليعة ، مقدّم ، أمامي

|  |   |                            |   |
|--|---|----------------------------|---|
| proal                                      | قداامي الحركة ، متجه نحو الأمام   | procedure , clinical       | إجراء إكلينيكي (سريري)  |
| probation                                  | تحت المراقبة ، تحت الاختبار   | procedure , laboratory     | إجراء مختبري  |
|  | إخضاع المريض للملاحظة الدقيقة خلال فترة مرضه أو خلال المرحلة الحرجة من مرضه حينما تستدعي حالته المرضية ذلك .  | procelous                  | مقعر من الأمام ، مقعر السطح الأمامي ، مقعر الوجه الأمامي  |
| probe                                      | مسبار ، مجس   | procephalic                | جبهوي ، متعلق بمقدم الرأس متعلق بمقدم الوجه ، أو مقدم الرأس .   |
|  | 1 - أداة رفيعة مرنة لاستكشاف جرح أو فجوة .  | procera                    | بروسيرا   |
|  | 2 - أداة تحري الحفرة أو الجرح أو الجيب وما شابه .   |                            | نوع من الخزف التاجي ، وهو أحد أقوى خزف موجود في الوقت الحاضر لعمل تيجان كاملة من الخزف . يصنع هيكل البروسيرا بواسطة الكمبيوتر ثم يضاف إليه الخزف لعمل تاج السن التشريحي .   |
|  | 3 - أداة أسطوانية مرنة ذات نهاية كليلية ، تستخدم في الكشف أو التحري عن الحفرة أو الجرح أو الجيب أو التسوس والحواف البارزة للحشوات والعيوب الأخرى ؛ أداة مدرجة إلى ملليمترات تستعمل أساساً لقياس عمق الجيوب اللثوية والجيوب حول السنية . ويمكن أن تساعد في تقدير الحدود الخارجية للجيوب حول السنية وحالة النسيج الظهاري الميزابي . ويمكن أن تكون ذات نهاية واحدة أو مزدوجة النهاية . | procerus                   | طويل ، أسطواني ، قصيف ، هش ، ناحل   |
| probe , blunt                              | مسبار كليل ، مسبار ذو نهاية غير حادة  | procerus muscle            | العضلة الطويلة ، العضلة الناشئة ، العضلة الناحلة  |
| probe , Brackett's                         | مسبار براكايت   |                            | توجد الجلد فوق الأنف .  |
|  | نسبة إلى س . أ . براكايت ، 1927-1850 ، طبيب أسنان أمريكي .  | process                    | 1- شاخص ، ناتئ ، نتوء ، بروز  |
|  | مسبار مرن دقيق من الفضة لاستكشاف مسار الأخرجة السنية .  |                            | نتوء أو بروز ظاهر أو زائدة عظمية رفيعة أو نتوء نسيجي أو أي نمو خارجي من أي جزء في الجسم .   |
| probe , fibre optic                        | مسبار ليفي  |                            | 2- طريقة ، عملية تصنيع ، منهج   |
| probe , gum pocket measuring               | مسبار قياس الجيب اللثوي   |                            | عملية تقنية ، لمعالجة النموذج الشمعي ، كما يحدث حينما تتحول قاعدة الشمع التجريبية إلى قاعدة بدلة سنية صلبة من مادة أخرى ، أو عندما يتبلمر أو يتصلب الراتين الأكريلي داخل القالب لتنتج قاعدة البدلة السنية الأكريلية . |
| probe , optical fibres = fibre optic probe | مجس ليفي ضوئي ، مسبار ليفي  |                            | 3- استئالة  |
| probe , periodontal                        | مسبار دواعم السن  | process , alveolar         | امتداد مجهري دقيق جدا من الخلية .   |
|  | انظر الأدوات حول السنية (Periodontal instruments) .   |                            | الناتئ السنخي   |
| probe , pocket measuring = pocket probe    | مسبار قياس الجيبة = مسبار الجيبة  |                            | حيد عظمي في الفك العلوي أو الفك السفلي يحتوي على الأسناخ السنية .   |
|  | مسبار حول سني لتقدير وقياس عمق الجيب حول السني .  | process , ameloblastic     | ناتئ الخلية الأرومية المينائية  |
| probe , pocket                             | مسبار الجيبة  |                            | بروزات من هيولى الخلية المينائية يحدث حولها التمعدن . تُسمى أيضا نواتئ تومس (Tomes' processes) .  |
|  | مسبار كليل لقياس الجيوب اللثوية .   | process , anterior clinoid | الناتئ شبه السريري الأمامي  |
| procaine                                   | بروكايين  |                            | نتوء بارز للخلف عند النهاية الوسطى للحافة الخلفية للجناح الصغير الوددي .  |
|  | مادة تسوق تجاريا بشكل محلول 2٪ تستخدم في التخدير الموضعي ، وكمحلول 3٪ مع 1 في 50,000 من الأدرينالين ، وهو قليل الاستخدام .  | process , condyloid        | الناتئ شبه لقمي   |
| procaine penicillin                        | بنسلين البروكايين   |                            | أحد التوائين اللقميين للفك السفلي .   |
| procedure                                  | إجراءات ، طريقة ، خطة   | process , coronoid         | الناتئ الإكليلاتي ، التواء المنقاري   |
|  |   |                            | بروز منبسط رقيق من العظم ينشأ من الحافة العليا الأمامية للشعبة الصاعدة للفك السفلي تندغم أو تتصل به العضلة الصدغية .  |

|  |   |   |   |
|--|---|---|---|
| process , dental   | الشاحصة السنية ، الناتئ السني<br>الشاحصة أو الناتئ السنخي للفك العلوي .   | process , maxillary                                 | الشاحصة الفكية العلوية ، الناتئ الفكي<br>العلوي (في الجنين)   |
| process , ethmoid =<br>ethmoidal process                                 | الشاحصة الغربالية ، الناتئ الغربالي<br>بُرُوز من الحافة العليا لقرين الأنف السفلي .   | process , nasal                                     | الشاحصة الأنفية ، الناتئ الأنفي   |
| process , frontal  | الشاحصة الجبهية ، الناتئ الجبهي   | process , orbital                                   | الشاحصة الحجاجية ، الناتئ الحجاجي   |
| process , frontonasal  | الشاحصة الأنفية الجبهية ، الناتئ<br>الأنفي الجبهي<br>الجزء الأمامي من عظام رأس الجنين الذي ينمو ويتطور إلى<br>مقدمة الرأس « الجبين » وقصبة الأنف .  | process , palatine                                  | الشاحصة الحنكية ، الناتئ الحنكي   |
| process , frontosphenoidal =<br>frontal process of the<br>zygomatic bone | الشاحصة الوتدية الجبهية ،<br>الناتئ الوتدي الجبهي = الناتئ الجبهي<br>للعظم الوجني   | process , posterior clinoid                         | الشاحصة شبه السريرية<br>الخلفية ، الناتئ شبه السريري الخلفي<br>إحدى الحدييات عند زاوية جانب ظهر السرج على جسم<br>العظم الوتدي .   |
| process , globular   | الشاحصة الكروية ، الناتئ الكروي<br>أحد الامتدادين البصليين عند زاويتي الأنف في الجنين ،<br>الذين يتحدان فيما بعد لتكوين الميزاب الشفوي المتوسط .  | process , petrosal                                  | الشاحصة الصخرية ، الناتئ الصخري<br>نتوء صغير مدبب عند النهاية السفلي للعظم الوتدي ،<br>يتمفصل مع قمة الجزء الصخري للعظم الصدغي .  |
| process , hamular =<br>pterygoid hamulus                                 | الناتئ الجناحي ، الشاحصة الخطافية ،<br>الناتئ الشصّي = الشصّ الجناحي<br>زاوية معقوفة تشبه الخطاف أو المنجل تنزل من اللوح الأوسط<br>للعظم الجناحي .  | process , pterygoid                                 | الشاحصة الجناحية ، الناتئ الجناحي<br>أحد النتوئين النازلين من موضع جسم العظم الوتدي مع<br>الجناحين الكبيرين .   |
| process , infraorbital   | الناتئ تحت الحجاجي<br>بُرُوز حاد مدبب على السطح الأمامي للعظم الوجني<br>يتمفصل مع الفك السفلي .   | process , pterygospinous                            | الناتئ الجناحي الشوكي<br>بُرُوز شوكي حاد على الحافة الخلفية للصفحة الجناحية<br>الجانبية للعظم الوتدي يرتكز عليها الرباط الشوكي<br>الجناحي .   |
| process , jugular  | الشاحصة الوداجية ، الناتئ الوداجي<br>صفحة على الجهة الداخلية من لقمة العظم القذالي ، تبرز<br>جانبياً من الثقب العظمي ، وتتمفصل مع الجزء الصخري<br>من العظم الصدغي .   | process , retromandibular                           | الشاحصة خلف الفك السفلي<br>النكفية ، الناتئ خلف الفكي للغدة النكفية<br>الجزء الضيق من الغدة النكفية الموجود في الحفرة خلف<br>الفك السفلي .  |
| process , lacrimal   | الشاحصة الدمعية ، الناتئ الدمعي<br>امتداد عمودي على الحافة العلوية للقرين الأنفي السفلي ،<br>يكون جزءاً من الجدار الأوسط للقناة الأنفية الدمعية .   | process , sphenoidal                                | الشاحصة الوتدية ، الناتئ الوتدي   |
| process , mandibular   | الشاحصة الفكية السفلية ،<br>الناتئ الفكي السفلي (في الجنين)<br>جزء من قوس الفك السفلي في الجنين ينشأ منه الفك<br>السفلي .   | process , styloid                                   | الشاحصة الإبرية ، الناتئ الإبري   |
| process , mastoid  | الشاحصة الخشائية ، الناتئ الخشائي<br>بُرُوز عظمي قمعي خلف الصماخ السمعي الخارجي ، على<br>سطح العظم الصدغي مكان اتصال أو ارتباط العضلة<br>الطويلة الرأسية ، والعضلة الرحوية الرأسية ، والعضلة<br>القصية الترقوية . | process , temporal                                  | الشاحصة الصدغية ، الناتئ الصدغي<br>الزاوية الخلفية للعظم الوجني التي تتمفصل مع الشاحصة<br>الوجنية للعظم الصدغي .  |
|  |   | process , vaginal                                   | الشاحصة الغمدية ، الناتئ الغمدي<br>صفحة عظمية تمتد للأسفل من قاعدة الصفحة الجناحية<br>المتوسطة من العظم الوتدي وحتى عظم الميكة .  |
|  |   | process , zygomatic                                 | الشاحصة الوجنية ، الناتئ الوجني   |
|  |   | process in the embryo ,<br>maxillary                | الشاحصة الفكية العلوية في الجنين ،<br>الناتئ الفكي العلوي في الجنين<br>بُرُوز من القوس الفكية السفلية في الجنين ومنه يتكون الفك<br>العلوي ، والعظم الوجني وتنشأ منه منطقة الخد العلوي<br>والشفة . |
|  |   | process of the inferior nasal concha ,<br>maxillary | الناتئ الفكي العلوي ،<br>لمحارة الأنفية السفلية   |

صفيحة رقيقة مثلثة من النتوء الغربالي ، تكون جزءاً من الجدار الأوسط للجيب الفكي العلوي .  
الناتئ الوجني **process of the frontal bone , zygomatic**

للعظم الجبهي  
بُرُوز جانبي غليظ قوي للعظم الجبهي يتمفصل مع العظم الوجني .

الناتئ الجبهي للفك العلوي **process of the maxilla , frontal**  
بُرُوز عظم الفك العلوي يتمفصل مع العظم الجبهي مكوناً جزءاً من جانب التجويف الأنفي والحافة الحاجبية .

الناتئ الأنفي للفك العلوي = **process of the maxilla , nasal = frontal process of the maxilla**  
الناتئ الجبهي للفك العلوي

الناتئ الحنكي الفكي العلوي **process of the maxilla , palatine**

صفيحة عظمية منبسطة على الفك العلوي تكون الجزء الأمامي من سقف الفم « الحنك » ، تتمفصل مع عظم الحنك .

الناتئ الوجني لعظم الفك العلوي **process of the maxilla , zygomatic**

نُتوء مثلث خشن يتمفصل مع النتوء الفكي العلوي للعظم الوجني .

الناتئ الوداجي السفلي **process of the occipital bone , infrajugular**  
للعظم القذالي

بُرُوز عظمي مستدق على الثلمة الوداجية من العظم القذالي ، ويقسم بالاشترار مع النتوء الوداجي الداخلي للعظم الصدغي الثقبة الوداجية .

الناتئ الفكي العلوي **process of the palatine bone , maxillary**  
للعظم الحنكي

صفيحة رقيقة تبرز للأمام من الحافة الأمامية للعظم الحنكي لتغلق النهاية السفلية الخلفية لفتحة الجيب الفكي العلوي .

الناتئ الحاجبي لعظم الحنك **process of the palatine bone , orbital**

ناتئ عظمي من العظم الحنكي باتجاه الأعلى وللخارج .

الناتئ الوددي للعظم **process of the palatine bone , sphenoidal**

صفيحة عظمية رقيقة تمتد للأعلى وللداخل من العظم الحنكي وتتمفصل مع العظم الوددي وعظم الميكة .

الناتئ الوداجي السفلي **process of the temporal bone , infrajugular**  
للعظم الصدغي

حيد صغير على حافة الجزء الصخري من العظم الصدغي ، داخل الثلمة الوداجية ، يقسم بالاشترار مع النتوء الوداجي الداخلي للعظم القذالي الثقبة الوداجية .

الناتئ الإبري للعظم الصدغي **process of the temporal bone , styloid**

شوكة حادة تبرز للأسفل من السطح السفلي للجزء الصخري للعظم الصدغي .

الناتئ الوجني للعظم الصدغي **process of the temporal bone , zygomatic**

بُرُوز طويل من الجزء الصدفي السفلي للعظم الصدغي يتمفصل مع العظم الوجني .

الناتئ الجبهي للعظم الوجني **process of the zygomatic bone , frontal**

نتوء صاعد مسنن غليظ في العظم الوجني يتمفصل مع العظم الجبهي والجناح الكبير للعظم الوددي .

الناتئ الفكي العلوي للعظم الوجني **process of the zygomatic bone , maxillary**

نتوء صاعد كليل للعظم الوجني يتمفصل مع عظم الفك العلوي .

الناتئ الحاجبي للعظم الوجني **process of the zygomatic bone,orbital**

نتوء يمتد للخلف من الحافة الحاجبية للعظم الوجني وتكون جزءاً من الجدار الجانبي وقاع التجويف الحاجبي .

قاعدة البدلة السنية المصنعة **processed denture base**

الجزء من الجهاز السني التعويضي المتبلمر ، الذي يغطي مخاطية الفم في الفك العلوي أو الفك السفلي ، وتثبت عليه الأسنان الصناعية في عملية التصليب .

نواتئ الأرومات السنية **processes , odontoblastic**

استطالات متفرعة من هيولى الخلايا المولدة للعاج تمتد داخل القنوات العاجية . تُسمى أيضاً استطالات تومس (Tomes' fibres) .

نواتئ تومس = استطالات أرومات = **processes , Tomes' = ameloblastic processes**  
الميناء

تصنيع ، معالجة **processing**  
انظر تيجان وجسور (Crown and bridge) .

أحواض التظهير **processing tanks**

أوعية على شكل أحواض ، تكون عادة من الفولاذ المقاوم للصدأ ويمكن التحكم بدرجة حرارتها وتتم فيها عملية تظهير الصور الشعاعية .



|                                       |  |                           |  |
|---------------------------------------|--|---------------------------|--|
| processus = process                   | ناتئ ، شاخصة   | profile record            | تسجيل جانبي ، تسجيل المنظر الجانبي   |
| processus alveolaris                  | الناتئ السنخي (لاتينية)  |                           | تسجيل صورة جانبية للمريض .   |
| processus pyramidalis ossis palatini  | الناتئ الهرمي في العظم الخنكي  | profile , facial          | المنظر الجانبي للوجه   |
| procheilia                            | بُرور الشفة  | profunda                  | عميق ، غائر  |
|                                       | حالة تكون فيها إحدى الشفتين متقدمة للأمام عن وضعها الطبيعي .   | profunda linguae artery   | الشريان اللساني العميق   |
| procheilon                            | الحذبة الشفوية العلوية ، حد الثرة ، الطرمة   |                           | يغذي السطح السفلي للسان . يُسمى أيضاً الشريان الضفدعي (Ranine artery) .  |
|                                       | الجزء الأوسط على الحافة العليا للشفة العليا .  | progenia = prognathism    | كسّس ، فقم الفك السفلي   |
|                                       | النقطة المتوسطة الأكثر بُروزاً على الملتقى الجلدي الهامشي للشفة العليا .   | proglossis                | عذبة اللسان ، ذروة اللسان  |
| proclination                          | الانحناء الشفوي للأسنان  | prognathic = prognathous  | أفقم ، ذوفك بارز   |
|                                       | ميل الأسنان الأمامية في الاتجاه الشفوي .   |                           | توضع أمامي وبروز شاذ لأحد أو كلا الفكين بالنسبة للجمجمة «القحف» . كثيراً ما يستخدم لوصف التصنيف الثالث لأنجل للإطباق الشاذ المصاحب لبُرور الذقن للأمام .   |
| procline                              | إمالة أمامية ، انحراف أمامي  | prognathism               | فقم ، بُروز الفك ، بُروز الذقن للأمام  |
|                                       | إمالة سن ، وبخاصة القاطع ، مع زيادة زاوية الميل الشفوية القاطعة .  |                           | حالة يكون فيها أحد الفكين أو كلاهما بارزاً .   |
| procumbent                            | منبسط ، منكب على وجهه ، مستلق على وجهه   |                           | بُرور الفك السفلي عن القاعدة القحفية ، بمسافة أبعد من المسافة الطبيعية بينهما .  |
|                                       | ميل شفوي مفرط وإمالة جسمية للقواطع .   | prognathometer            | مقياس الفقم ، قانس بُروز الفك  |
| procynodontos = canine = canine tooth | ناب = سن نابية   |                           | أداة تستخدم لقياس درجة بُروز الفك .  |
|                                       | السن النابية ، وخصوصاً حينما تكون بارزة . وهي السن الثالثة وتقع بعد القاطع الجانبي في الفك العلوي والفك السفلي ؛ مصطلح قديم بطل استعماله .                       | prognathous               | فقمي ، بارز الفك ، متقدم الفك ، أفقم   |
| prodroma                              | سابق المرض ، عرض متقدم ، بادرة   |                           | ذو منسب فكي أكثر من 103 ، أي ذوفك متقدم أو بارز .  |
| prodromal = prodromic                 | عرضي ، متقدم ، بادري (للمرض)   | prognathous relation      | علاقة فكية فقمية   |
|                                       | العلامات والأعراض المنذرة بحدوث المرض ، مثل الصداع ، والحمى ، والفتور أو الإحساس العام بالمرض ، أو الدوار .  | prognosis                 | المآل ، علامة ، تكهن ، إنذار   |
| prodromata                            | الأعراض المتقدمة ( للمرض ) ، بوادر   |                           | التكهن أو التنبؤ بالنتيجة المحتملة لمرض ما والفترة الزمنية له ، وتوقعات الشفاء من المرض بناء على معرفة سابقة بطبيعة أو أعراض الحالة ؛ في حالة البدلات السنوية التعويضية : التنبؤ أو التكهن بمدى نجاح هذا التعويض . |
| prodrome                              | نذير المرض ، سابق المرض ، بادرة  | prognosis , dental        | إنذار سني  |
|                                       | أعراض قبل المرض ، تدل على حدوث المرض .   | prognosis , denture       | إنذار البدلة السنوية   |
| prodromic                             | عرضي ، متقدم للمرض ، عرضي متقدم ، بادري  |                           | رأي أو حكم مسبق عن العلاج وتوقعات النجاح في تصنيع البدلات السنوية وفائدتها .   |
| production                            | إنتاج ، نتاج   | progonoma                 | ورم تأسلي  |
| production , dentine                  | إنتاج العاج  | progonoma , melanotic =   | ورم تأسلي = ورم الأديم   |
| productive                            | منتج ، مولد ، مُقشّع ، مسبب ، طارد للبلغم  | melanotic neuroectodermal | العصبي الظاهر الميلاتي   |
|                                       | حالة النهائية لآفة تؤدي إلى تكوين نسيج جديد .  | tumour of infancy         | الطفلي   |
| professional                          | مهني ، حرفي  | progress                  | تطور ، تقدم ، يترقى  |
| profile                               | بروفيل ، شاكلة ، مُرتمس  | prolabiu                  | التنوّء المركزي للشفة العلوية ، الجزء الأحمر الشفوي ، العرتمة  |
|                                       | الحدود الخارجية للوجه كما ترى من الجانب ، خصوصاً كما ترى على الصورة الضوئية أو الصورة الشعاعية الجانبية السهمية ، انظر أيضاً منظر جانبي للوجه (Facial profile) . |                           | 1 - الجزء الخارجي الأحمر من الشفة العلوية .<br>2 - التنوّء الأوسط للشفة العليا .   |

|                           |   |  |   |
|---------------------------|---|--|---|
| prolapse                  | هبوط ، سقوط ، تدلّ ، دُحاق<br>انزياح منحدر إلى الأسفل لعضو من مكانه الطبيعي .   | prophy = prophylaxis                     | اتقاء ، توقية<br>انظر اتقاء (Prophylaxis) .   |
| prolapse of antral mucosa | تدلي مخاطية الجيب<br>بُروز مخاطية الجيب من خلال ناسور فموي جيبي في<br>التجويف الفموي .  | prophylactic                             | وقائي ، اتقائي<br>1- متعلق بالوقاية ، وسيلة منع للعلاج أو للمداواة .<br>2- يختص بمنع المرض .<br>3- مادة تمنع نشوء المرض أو حدوث حالة مرضية .  |
| proliferate               | يتكاثر ، يتوالد ، يتشعب<br>ينمو نتيجة تضاعف الخلايا بانقسامها .   | prophylactic odontomy                    | بضع السن الاتقائي<br>تعديل آلي للأخاديد الإطباقية للأسنان في محاولة للوقاية من<br>التسوس ، أي إزالة الوهاد والحفر من ميناء السن لمنع<br>التسوس .  |
| proliferation             | تكاثر ، تشعب ، نمو ، توألد<br>نمو النسيج بمضاعفة خلاياه بالانقسام .   | prophylactic paste                       | معجون واق (واق)<br>معجون صقل الأسنان الحاوي على الفلور أو مضادات<br>العفونة ؛ مصطلح قديم لمعجون الصقل (Polishing paste) .   |
| proliferative             | تكاثري ، تشعبي ، متكاثر   | prophylactic treatment                   | معالجة اتقائية<br>انظر معالجة (Treatment) .   |
| prolongation              | استطالة ، مدّ ، إطالة ، تطويل   | prophylactodontia = prophylactodontics = | طب الأسنان  |
| prolonged                 | طويل الأمد ، مديد ، مطول  | preventive dentistry                     | الوقائي<br>دراسة وتطبيق وسائل الوقاية والعلاج في أمراض الفم<br>والأسنان والتشوهات .   |
| prolonged anaesthesia     | تخدير مطول  | prophylactodontist                       | أخصائي طب الأسنان الوقائي<br>طبيب متخصص في طب الأسنان الوقائي .   |
| prolonged pain            | ألم مطول  | prophylaxis = prophyl                    | اتقاء ، توقية<br>1- فن أو أسلوب منع المرض .<br>منع المرض عن طريق الوسائل الاحتياطية ، باستخدام<br>الوسائل الآلية والوسائل الطبية لمنع حدوث المرض .<br>2- (في طب الأسنان) : استخدام وسائل لمنع حدوث<br>أمراض الأسنان والأنسجة الرخوة ، يستعمل هذا المصطلح<br>بشكل عام لوصف تنظيف آلي لإزالة القلح واللويحة<br>والمادة البيضاء والألوان عن أسطح الأسنان الظاهرة أو<br>أسطح الأسنان المنظرة لمنع التهيج الموضعي ، وما يلي<br>ذلك من صقل وتلميع الأسنان . |
| prominence                | بُروز ، شامخة   | prophylaxis , active                     | اتقاء فعّال   |
| prominent                 | ناتئ ، بارز ، شامخ  | prophylaxis cup                          | كوب واق<br>انظر كُوب مطاطي (Rubber cup) .   |
| promote                   | يحسّن ، يرقّي ، يروّج   | prophylaxis , dental                     | الوقاية السنية<br>1- معالجة وقائية من أمراض الأسنان .<br>2- إزالة الرواسب الجيرية وتنظيف الأسنان وتلميع وصقل<br>الأسنان .   |
| promoter                  | محرّض ، مشجع ، معزاز<br>انظر مسرّع (Accelerator) .  | prophylaxis , oral                       | الوقاية الفموية<br>معالجة وقائية من أمراض التجويف الفموي .  |
| pronasale                 | قمة الأنف<br>أقصى نقطة أمامية على قمة الأنف .   | properties                               | خواص  |
| prone                     | منبطح ، منكب ، منحدر ، مائل ، مكبوب   |  |   |
| prong                     | جذر السن ، جسم مخروط ، شوكة السن<br>مصطلح متروك .   |  |   |
| pronglike                 | شوكي الشكل  |  |   |
| prop                      | 1- دعامة ، سناد<br>2- مُبَعّد<br>أداة تستعمل بشكل عام خلال عملية التخدير ، للمحافظة<br>على الفم في وضع مفتوح . توجد عادة في مجموعات من<br>ثلاثة أحجام مختلفة متصلة معاً بواسطة سلسلة أمان مثل<br>مُبعّد هيويت (Hewitt's prop) أو مبعّد ماك كيسون<br>(McKesson's prop) . |  |   |
| prop , dental = jaw prop  | المُبعّد السني ، المرتكز السني =<br>المُبعّد الفكّي   |  |   |
| prop , jaw                | المُبعّد الفكّي ، المرتكز الفكّي ، مسماك الفكّي<br>طريقة للاحتفاظ بالفكين متباعدين أثناء المداخلة الجراحية<br>في الفم تحت التخدير العام .   |  |   |
| prop , mouth = jaw prop   | مسماك الفم = مُبعّد فكّي  |  |   |

|                                     |   |  |                                  |
|-------------------------------------|---|--|----------------------------------|
| prophylaxis paste = polishing paste | = معجون وقائي<br>معجون الصقل                              | شق وجهي خلقي منحرف   | prosopanoschisis                 |
| prophylaxis unit                    | وحدة المعالجة الوقائية                                    | التهاب الجيوب الوجهية  | prosopantritis                   |
| prophy paste                        | معجون وقائي   | اتساع الوجه  | prosopectasia                    |
| proportional limit                  | حد التناسب  | وجه بارز من الأمام ، وجهي  | prosopic                         |
| proportioner                        | مُعاير ، أداة مُعايرة ، منساب                             | (سابقة) وجهي ، وجه   | prosopo-                         |
| proportioner , amalgam              | مُعاير الملغم   | تراق (التطور نحو مستويات أرقى وظيفياً)   | prosoplasia                      |
| proportioning                       | تعمير ، تناسب   | شللٌ وجهي مزدوج  | prosopodiplegia                  |
| proportioning , amalgam             | تعمير الملغم  | الألم الوجهي   | prosopodynia = prosopalgia       |
| proprietary drug                    | دواء مسجل الملكية   | ضمور وجهي نصفي   | prosopodysmorphia                |
| proprietary drug                    | (في علم الصيدلة) : الاسم التجاري لعقار ، عادة يتبعه رمز R | الألم الوجهي ،   | prosoponeuralgia = prosopalgia = |
| proprioceptive endings              | نهايات حسية عميقة   | ألم ثلاثي التوائم  | facial neuralgia                 |
| propriodentium                      | دواعم السن ، أنسجة سنية                                   | اللقوة ، شلل وجهي  | prosopoplegia = facial paralysis |
| proprioceptor                       | مستقبلات الوضع ، مستقبل الحس العميق                       | فلح وجهي   | prosoposchisis                   |
| propulsor                           | دافع ، منشط   | تشنج الوجه   | prosospasm                       |
| propulsion                          | حافز ، دفعان ، مشية تسارعية                               | متحد الوجهين والقصين   | prosopothoracopagus              |
| pro re nata = p.r.n.                | حسبما تقتضيه الظروف (لاتينية)                             | وجه أفصح   | prosopus varus                   |
| prosencephalon                      | تستعمل في كتابة الوصفة الطبية وإختصارها p.r.n.            | ضمور خلقي نصفي للجمجمة «القحف» وعظام الوجه ، مما يسبب مظهراً مائلاً للوجه .  | prosopus varus                   |
| prosencephalon                      | الدماغ المقدم ، الدماغ المتقدم                            | بروستاجلاندين  | prostaglandins                   |
| prosopalgia                         | ألم عصبي وجهي ، الألم الوجهي                              | 1- فئة سداسية من الأحماض الدهنية في الجسم .  | prostaglandins                   |
| prosopalgic                         | مصاب بألم الوجه العصبي ، مصاب بالألم الوجهي               | 2- واحد من مجموعة مواد مشابهة للهرمون توجد في أماكن عدة من سوائل وأنسجة الجسم .                                      | prostaglandins                   |
|                                     |   | النقطة السنخية ، القديمي   | prostheon                        |
|                                     |   | عوض ، استبدال ، تبديل ، تعويض ، بدلات  | prostheses (pl.of prosthesis)    |
|                                     |   | تعويض ، استعاضة ، بدلة ، جهاز تعويضي ، بدلة سنية   | prosthesis                       |
|                                     |   | استعاضة صناعية لجزء مفقود خلقياً أو نتيجة حادث أو بسبب جراحي ليحل محل جزء طبيعي أو لإصلاح شذوذ خلقي في جسم الإنسان . | prosthesis                       |
|                                     |   | بدلة الحنك المشقوق   | prosthesis , cleft-palate        |
|                                     |   | تعويض صناعي لتصلح عيوب خلقية في الحنك والأنسجة المحيطة .   | prosthesis , cleft-palate        |
|                                     |   | بدلة سنية كاملة  | prosthesis , complete denture    |
|                                     |   | تعويض تجميلي   | prosthesis , cosmetics           |
|                                     |   | طريقة مصممة لتحسين مظهر الشخص .  | prosthesis , cosmetics           |
|                                     |   | تعويض قحفي   | prosthesis , cranial             |
|                                     |   | بديل صناعي لجزء من الجمجمة .   | prosthesis , cranial             |
|                                     |   | تعويض نهائي  | prosthesis , definitive          |
|                                     |   | جهاز تعويضي صنع ليستخدم لفترة ممتدة من الزمن .   | prosthesis , definitive          |

|   |                        |   |   |
|---|------------------------|---|---|
| <b>prosthesis , dental</b>  | تعويض سني              | <b>prosthesis</b>                       | بديلي   |
| 1- بديل صناعي لسن أو أكثر مع الأنسجة المصاحبة .   |                        |   | متعلق بالتعويض (Prosthesis) .   |
| 2- بدلة سنية جزئية أو بدلة سنية كاملة ، أو تاج أو جسر ، أو أي طريقة لترميم فلاح الحنك .   |                        | <b>prosthodontics = prosthodontia =</b> | طب الأسنان  |
| <b>prosthesis , fixed</b>   | بدلة ثابتة             | <b>prosthodontics</b>                   | التعويضي  |
| تعويض يثبت بأسنان طبيعية أو جذور أسنان أو زرعات ، بواسطة إسمنت إلصاق .  |                        |   | فرع من علم وفن طب الأسنان يختص بترميم وتأمين وظيفة الفم بواسطة استبدال الأنسجة والأسنان المفقودة بأجهزة صناعية مفقودة أو أكثر .   |
| <b>prosthesis , mandibular guide-plane</b>  | بدلة مرشدة للفك السفلي | <b>prosthodontics</b>                   | ترميم تعويضي ، بدل تعويضي   |
| جهاز تعويضي ذو بروز مصمم لتوجيه فك سفلي مُستأصل في علاقة تلامس إطباقية مع الفك العلوي .   |                        |   | بديل صناعي لجزء مفقود من جسم الإنسان .  |
| <b>prosthesis , maxillofacial</b>   | بدلة فكية علوية وجبهة  | <b>prosthodontics</b>                   | مساعد نطق تعويضي  |
| بديل صناعي لبعض البنى الوجهية من عظام الوجه والفكين تالفة بعد إصابة أو جراحة بحيث لا يمكن إصلاحها بواسطة الجراحة لترميم الشكل الخارجي للوجه أو الفك أو كليهما . |                        |   | جهاز تعويضي يستعمل لإغلاق عيب في الحنك الصلب أو الحنك الرخو أو كليهما أو ليحل محل نسيج مفقود تعويضة ضروري من أجل الحصول على نطق واضح وجلي .                                       |
| <b>prosthesis , partial</b>   | بدلة سنية جزئية        | <b>prosthodontics</b>                   | تعويض ، استعاضة ، علم التعويض ، بديلي ، بدلي  |
| بديل صناعي لبعض البنى الوجهية من عظام الوجه والفكين تالفة بعد إصابة أو جراحة بحيث لا يمكن إصلاحها بواسطة الجراحة لترميم الشكل الخارجي للوجه أو الفك أو كليهما . |                        |   | فرع من دراسة طب الأسنان يهتم بشكل أساسي باستبدال الأجزاء السنية المفقودة ، وتصميم وتصنيع وإحكام الأجهزة التعويضية .   |
| <b>prosthesis , postsurgical</b>  | بدلة بعد الجراحة       | <b>prosthodontics</b>                   | بدلة سنية تعويضية = كاملة   |
| بديل اصطناعي لجزء مفقود أو أجزاء مفقودة بعد العمل الجراحي .   |                        |   | 1 استبدال الأسنان الطبيعية في القوس السنية والأجزاء المصاحبة لها ببدائل اصطناعية .  |
| <b>prosthesis , provisional</b>   | بدلة مرحلية            |   | 2- علم وفن التعويض السني للفم الأدرد .  |
| تعويض لفترة مؤقتة ، صمم للاستعمال لفترات مختلفة من الزمن .  |                        | <b>prosthodontics , dental</b>          | علم تعويض الأسنان   |
| <b>prosthesis , removable</b>   | بدلة نزوعة (متحركة)    |   | فرع من العلوم السنية ، يختص بالاستبدال الصناعي لسن طبيعية واحدة أو أكثر أو الأنسجة المصاحبة لها بواسطة بدلة سنية أو جسر .   |
| جهاز تعويضي صناعي يمكن نزعها بواسطة المريض .  |                        | <b>prosthodontics , facial</b>          | مبحث البدليات الوجهية   |
| <b>prosthesis , speech-aid</b>  | بدلة مساعدة للكلام     | <b>prosthodontics , maxillofacial</b>   | مبحث البدليات الوجهية الفكية العلوية  |
| جهاز تعويضي للمساعدة على التغلب على إعتلال النطق أو الكلام المصاحب لعيب خلقي أو عيب مكتسب في الحنك .  |                        |   | فرع من طب الأسنان يقدم أجهزة تعويضية لعلاج أو لتعويض أنسجة الجهاز الفموي الفكي المفقودة بسبب مرض أو حادث أو جراحة أو المصابة بعيب خلقي ، وذلك لتحقيق الناحية الجمالية والوظيفية . |
| <b>prosthesis , superimposed</b>  | تعويض فوق              | <b>prosthodontics</b>                   | أخصائي التعويض  |
| طبقة من أسنان صناعية تضاف لأسطح الأسنان الطبيعية لتحسين الإطباق أو شكل القوس الفكية أو للناحية الجمالية .   |                        |   | شخص اختص بتصنيع البدائل الصناعية لتعويض أي جزء من جسم الإنسان .   |
| <b>prosthesis , surgical</b>  | بدلة جراحية            | <b>prosthodontics</b>                   | النقطة السنخية ، النقطة الدرورية ، القديمي  |
| جهاز تعويضي مصمم للمساعدة في العمليات الجراحية .  |                        |   | أكثر النقط تقدما على النتوء السنخي في طليعة الفك  |
| <b>prosthesis , temporary</b>   | بدلة مؤقتة             |   |   |
| <b>prosthesis , therapeutic</b>   | بدلة علاجية            |   |   |
| جهاز تعويضي يستعمل لنقل وتثبيت بعض المواد لأغراض علاجية ، مثل حامل عنصر الراديوم (Radium carrier) .   |                        |   |   |



**protraction of the jaws** مطل ، بروز فكي أمامي ، تبارز حالة يكون فيها الفك متقدماً عن وضعه الطبيعي بالنسبة للمستوى الحجاجي ؛ ويمكن أن يكون بروزاً أمامياً للفك السفلي أو بروزاً أمامياً للفك العلوي .

**protruding** بارز ، بروز  
**protrusion** فقم ، بروز ، تقدم ، اندفاع للأمام ، تبارز بروز الفك أو الفكين أو بروز الأسنان الأمامية .  
1 - اندفاع متقدم ؛ خصوصاً حركة الفك السفلي للأمام .  
2 - اندفاع متقدم للأسنان ، (القواطع عادة) .

**protrusion , bimaxillary** تبارز الفكين  
بروز متقدم لكل من الفك العلوي والفك السفلي أبعد من الحدود الطبيعية .

**protrusion , double** تبارز مزدوج  
بروز الفكين معا أو فقم الفكين .

**protrusion , forward** تبارز قدماني  
بروز متقدم عن الوضع المركزي .

**protrusion , jaw = prognathism =** بروز فكي = فقم ، بروز  
**mandibular protraction** الفك = بروز أمامي للفك السفلي

**protrusion , lateral** تبارز جانبي  
بروز في اتجاه المحصلة الجانبية .

**protrusion , mandibular** تبارز الفك السفلي  
**protrusion ,maxillary** تبارز الفك العلوي  
بروز شاذ للفك العلوي .

**protrusion , palatine = torus palatinus** = تبارز حنكي =  
حيد قبة الحنك  
بروز عظمي في قبة الحنك .

**protrusion of jaws** فقم ، تبارز الفكين

**protrusive** بارز ، مندفع ، متقدم ، تبارز

**protrusive balance** توازن تبارز  
توازن إطباق متقدم أمامي خلفي .

**protrusive checkbite** صفيحة فحص الإطباق المتقدم  
1 - عضة تسجيل العلاقة المتقدمة بين الفكين .  
2 - تسجيل ، بمادة التسجيل ، لوضع الفك المتقدم ، حينما تكون الأسنان القاطعة العلوية والأسنان القاطعة السفلية في علاقة حد لحد .

**protrusive excursion** سيوح تبارزي ، انزلاق متقدم  
مسار الفك السفلي الناتج عن حركة الفك للأمام أو للخلف مابين العلاقة الإطباقية المركزية وعلاقة حد لحد للأسنان الأمامية .

**protrusive interocclusal record** ، تسجيل البروز بين الإطباق ، تسجيل إطباق تبارزي

1 - التسجيل بين الإطباق لوضعية فك سفلي بارز بواسطة رقائق شمعية رقيقة .

2 - تسجيل وضع فكي منحرف بارز .

**protrusive jaw relation** علاقة فكية متبارزة  
علاقة الفكين الناتجة عن بروز الفك السفلي

**protrusive occlusion** إطباق متبارز ، إطباق متقدم  
إطباق الأسنان حينما يكون الفك السفلي بارز للأمام .

**protrusive record** تسجيل تبارزي ، تسجيل متقدم  
1 - تسجيل وضع متقدم للفك السفلي بالنسبة للفك العلوي .  
2 - تسجيل علاقة متقدمة للفك السفلي بالنسبة للفك العلوي .

**protrusive relation** علاقة متبارزة ، علاقة أمامية  
1 - علاقة الفك السفلي بالفك العلوي عندما يكون الفك السفلي مندفعاً للأمام .  
2 - وضع متقدم للفك السفلي في علاقة حد لحد مع الفك العلوي .

**protuberance = protuberantia** ناشزة  
عقدة من النسيج .

**protuberance , maxillary** ناشزة الفك العلوي  
أحد التؤوات التي تشكل الأعضاء البدئية الجنينية للفكين .  
**protuberance , mental** ناتئ ذقني ، شامخة ذقنية ، ناشزة ذقنية  
تؤء على جسم الفك السفلي عند خط الوسط للوجه .

**protuberance = protuberantia** ناشزة  
عقدة من النسيج .

**protuberance , maxillary** ناشزة الفك العلوي  
أحد التؤوات التي تشكل الأعضاء البدئية الجنينية للفكين .

**protuberance , mental** ناتئ ذقني ، شامخة ذقنية ، ناشزة ذقنية  
تؤء على جسم الفك السفلي عند خط الوسط للوجه .

**provisional** مؤقت ، وقتي ، شرطي ، احتياطي

**provisional appliance** طبيقة مؤقتة

**provisional bridg** جسر مؤقت

**provisional denture = interim denture = temporary denture** بدلة مرحلية

تعويض سني يستعمل لفترة زمنية قصيرة من أجل تأمين الناحية الجمالية أو للمضغ وطحن الطعام أو لدعم إطباق الأسنان أو تجهيز وإعداد المريض لتقبل بديل صناعي عن الأسنان الطبيعية المفقودة حين الانتهاء من عمل المعالجة التعويضية النهائية والمصممة لحالته بالتحديد .

**provisional prosthesis = interim prosthesis** تعويض مؤقت ، بدلة مرحلية ، عمل تعويضي مؤقت

تعويض مؤقت صُمم للاستعمال لفترات مختلفة من الزمن .

|                                |   |  |   |
|--------------------------------|---|--|---|
| provisional splint             | جبيبة مرحلية<br>انظر جبيبة (Splint) .   | pseud- , pseudo-                               | (سابقة) كاذب ، مُزيّف   |
| proximal = approximal          | ملاصق ، مجاور ، متقارب ، دان  | pseud-pocket                                   | جيب كاذب<br>مصطلح قديم للجيب حول السني .  |
|                                | سطح سن مجاورة لسطح سن أخرى ؛ مصطلح لم يعد مستعملاً .  | pseudoadenomatous                              | سرطان الخلايا القاعدية الغدية الكاذبة   |
| proximal cavity                | حُفرة سنية دانية<br>حفرة في أحد السطحين الإنسي أو الوحشي كما في حشوات الصنف الثالث .<br>انظر أيضاً حُفرة جانبية (Approximal cavity) . | basal cell carcinoma                           |   |
| proximal contact point         | نقطة تماس دانية   | pseudoalveolar                                 | سنخي كاذب ، دردري كاذب<br>يمائل السنخ (Alveolus) أو النسيج السنخي (Alveolar tissue) .   |
| proximal finishing             | إنهاء دان (داني)<br>إنهاء وصقل سطح ملاصق .  | pseudoanodontia                                | درد كاذب ، غيبة الأسنان الكاذب<br>حالة عدم بزوغ الأسنان على الرغم من تكونها .   |
| proximal surface               | السطح الداني ، سطح مجاور<br>انظر سطح ملاصق (Approximal surface) .   | pseudoarthrosis = pseudarthrosis = false joint | فُصال كاذب ،<br>مفصل مرضي   |
| proximal surfaces of the teeth | الأسطح الدانية للأسنان<br>أسطح الأسنان التي تتجاور في نفس القوس السنية .  | pseudocolloid                                  | غروائي كاذب<br>مادة شبيهة بالغراء توجد في الأكياس المبيضية وفي مرض فوردايس .  |
| proximal wall                  | جدار دان (داني) ، جدار مجاور  | pseudocolloid of the lips = Fordyce's spots    | غروانية الشفاه الكاذبة = بقع<br>فوردايس   |
| proximate                      | المباشر ، المداني ، مجاور ، ملاصق   | pseudoexposure                                 | انكشاف كاذب<br>حالة سنية ، يتقدم فيها التسوس خلال العلاج حتى يصل إلى اللب دون انكشافه بشكل واضح .   |
| proximate surface              | السطح المداني ، سطح ملاصق   | pseudomembrane = false membrane                | غشاء كاذب<br>طبقة مشابهة للجلد تتكون من نضح ليفيني تحتوي على خلايا الدم البيضاء والجراثيم تشاهد عادة في التهاب اللثة الناخر القرصي الحاد (ANUG) . |
| proximobuccal                  | خدي ملاصق ، دان شديقي ، دهليزي داني<br>متعلق بالأسطح الجانبية والأسطح الشدية للأسنان الخلفية .  | pseudomonadaceae                               | الزوائف (جنس من الفطور المجزأة)<br>طائفة من الكائنات الدقيقة ، عسوية الشكل ، سألبة الجرام ، هوائية .  |
| proximo-incisal                | قاطع ملاصق ، دان (داني) قاطعي<br>متعلق بالسطح الجانبي وأحد القاطع لسن أمامي .   | Pseudomonas                                    | الزائفة<br>جنس من الزوائف سألبة الجرام الهوائية والمتحركة .   |
| proximo-incisal cavity         | حُفرة قاطعة دانية<br>حفرة في سطح إنسي أو وحشي وتشمل الحد القاطع لسن أمامية ، كما في حشوات الصنف الرابع .                              | pseudopocket = false periodontal pocket        | جيب كاذب ،<br>الجيب حول السني الكاذب<br>انظر جيب لثوي (Gingival pocket) .   |
| proximolabial                  | شفوي ملاصق ، شفوي جانبي ، دان (داني)<br>شفوي<br>متعلق بالأسطح الجانبية والأسطح الشفوية لأسنان أمامية .                                | pseudopodia                                    | أقدام كاذبة<br>متعلق بعلم الخلية .  |
| proximolingual                 | لساني ملاصق ، دان (داني) لساني<br>متعلق بالأسطح الجانبية والأسطح اللسانية لسن .   | pseudosarcomatous fibromatosis                 | ورام ليفي ساركومي كاذب  |
| proximo-occlusal               | إطباق ملاصق ، دان (داني) إطباق<br>متعلق بالأسطح الجانبية والأسطح الإطباقية «الطاحنة» للأسنان الخلفية .                                | pseudostratified columnar epithelium           | ظهارة أسطوانية مطبقة كاذبة  |
| proximo-occlusal cavity        | حُفرة طاحنة دانية<br>حفرة في السطح الإطباق والسطح الوحشي أو السطح الإنسي لسن خلفية ، كما في حشوات الصنف الثاني .                      | pseudostratified epithelium                    | ظهارة مطبقة كاذبة   |
| pruritus                       | حكة ، هُراش<br>حك أو هرش ينتج عن تخريش موضعي .  |  |   |

psilosis = sprue إسهال المناطق الحارة ، ذرب

psoriasis داء الصَّدَف ، الصَّدَاف ، الصَّدْفِيَّة مرضٌ جلدي .

psoriasis buccalis = = صَدْفِيَّة شَدْقِيَّة ، صَدْفِيَّة الشَّدَق =

leukoplakia (buccalis) طولان الفم

psoriasis linguae = = صَدْفِيَّة لِسَانِيَّة ، صَدْفِيَّة اللِّسَان =

leukoplakia (linguae) طلاوة اللسان

psychalgia ألم نفسي المنشأ ، وجع نفسي

ألم مصدرَة العقل كما في حالات السوداوية (Melancholia) .

psychiatric متعلق بالطب النفسي

psychiatric disorders اضطرابات نفسية

psychiatrist طبيب نفساني ، طبيب نفسي

طبيب متخصص في دراسة الخلل أو الاضطراب العقلي وكيفية علاجه .

psychiatry طب نفسي

psychic phenomena ظواهر نفسية

psychic stimulus منبه نفسي ، إثارة نفسية

أي منبه ، غير وجود الطعام في الفم ، يسبب زيادة إفراز اللعاب .

psychogenic oral disease المرض الفموي النفسي المنشأ

psychologist اختصاصي علم النفس ، عالم نفساني

الشخص الذي يدرس العمليات العقلية الطبيعية والشاذة وتطورها .

psychology علم النفس ، علم الحالات النفسانية

psychology , abnormal علم النفس الشواذ

psychology , child علم النفس الطفلي

psychology , experimental علم النفس التجريبي

psychology , social علم النفس الاجتماعي

psychosomatic نفسي جسدي ، عقلي جسماني

متعلق بالعقل والجسم . خصوصاً في الطب : متعلق بالتأثيرات المتبادلة بين العمليات العقلية والوظائف الجسمية أي العلاقة الجسمانية العقلية ؛ أعراض جسمية أصلها نفسي أو إنفعالي أو عقلي .

psychosomatic dentistry طب الأسنان النفسي البدني

طب الأسنان الذي يهتم بالعلاقة النفسية البدنية .

psychosomatic illness علة نفسية جسدية

مرض له أعراض جسمية ، ذات أصل عقلي أو انفعالي .

psychotherapy معالجة نفسية

pteron النقطة الجَنَاحِيَّة ، الجَنِيحِي

نقطة تمفُّصل الجَنَاح الكبير للعظم الوتدي عند اتصال العظم الجبهي والعظم الجداري والعظم الصدغي.

pterygoid جَنَاحِي

جَنَاحِي الشكل أو متعلق بالجناح .

pterygoid artery الشريان الجَنَاحِي

فرع من الشريان الفكّي العلوي يغذي العضلات الجَنَاحِيَّة .

انظر مدخل جناحي (Pteryoidea) .

pterygoid canal al , artery of = قناة جَنَاحِيَّة ، النفق

الجناحي = شريان القناة الجَنَاحِيَّة artery of pterygoid canal

انظر قناة جَنَاحِيَّة (Canalis pteryoidei) .

pterygoid canal , nerve of عَصَبُ القناة الجَنَاحِيَّة

يعصب الغدد الدمعية وغدد الأنف والحنك . انظر مدخل قناة جَنَاحِيَّة (Canalis pteryoidei) .

pterygoid fissure الشق الجَنَاحِي

شق مائل بين النواتئ الجَنَاحِيَّة للعظم الوتدي .

pterygoid fossa الحُفْرَة الجَنَاحِيَّة ، النقرة الجَنَاحِيَّة

أحدود بين الصفيحتين الداخلية والخارجية للنتوء الجَنَاحِي للعظم الوتدي .

pterygoid muscle العضلة الجَنَاحِيَّة

إحدى عضلتين على كل جانب من الوجه ؛ العضلة الجَنَاحِيَّة الجَانِبِيَّة : قصيرة قمعية الشكل ذات رأسين ترتكز على العظم الوتدي ، وتمتد إلى الخلف حيث تتناقص في الحجم وترتكز على الوجه الأمامي للقمعة الفك السفلي ومحفظة المفصل الفكّي الصدغي وفُرْصُ المفصل الفكّي الصدغي . تساعد العضلة الجَنَاحِيَّة الجَانِبِيَّة على فتح الفك السفلي ودفعه للأمام ودفعه باتجاه الجانب المقابل أو العكس ؛ العضلة الجَنَاحِيَّة الإنسيَّة : مربعة الشكل سمكية ، ترتكز على الوجه الداخلي للشعبة الصاعدة للفك السفلي إلى الأسفل قليلاً بين زاوية الفك السفلي وثقبه الفك السفلي ، الطرف الآخر من العضلة ذو رأسين ، يرتكز الرأس الأكبر على العظم الوتدي ، والرأس الأصغر على إغلاق السطح الخلفي للفك العلوي . ووظيفتها إغلاق الفك السفلي ، ودفعه للأمام ، ودفع الفك السفلي إلى الجانب المقابل أو العكس . يعصب العضلات الجَنَاحِيَّة الفروع الفكّي السفلي من العصب مثلث التوائم ويغذيها الشريان السباتي الخارجي . انظر مدخل عضلة جَنَاحِيَّة (Pteryoideus) .



|  |  |  |
|--|--|--|
| pterygoid nerves                       | أعصاب جَنَاحِيَة   | 1- ثلم أو شق تكون عند إلتقاء الفك العلوي مع التتوء الشصي أو الناتئة الجَنَاحِيَة من العظم الإسفيني .   |
| pterygoid notch                        | الثلمة الجَنَاحِيَة  | 2- ذلك التفرص خلف الحدبة المتكوّن من التقاء الفك العلوي والتتوء الجَنَاحِي لل عظم الوتدي .   |
|  | ثلمة بشكل حرف ʋ توجد على الناتئ الهرمي للعظم الحنكي بين الناتئ الجَنَاحِي وحدبة الفك العلوي .<br>(في الغرس السنّي): تستخدم كعلامة ، كحد وحشي لغرسة سنّية تحت سمحاقية . |  |
| pterygoid plexus =                     | الضفيرة الجَنَاحِيَة = الضفيرة الوريدية  | شريان جَنَاحِي سَحائِي   |
| pterygoid venous plexus                | الجَنَاحِيَة   | فرع من الشريان الفكّي العلوي يغذي عقدة العصب مثلث التوائم . أيضاً يُسمّى شريان سَحائِي ملحق «إضافي» (Accessory meningeal artery) . انظر مدخل (Arteries-) |
|  | ضفيرة وريدية مصاحبة للشريان الفكّي العلوي خلال العضلات الجَنَاحِيَة . انظر مدخل ضفيرة وريدية جَنَاحِيَة . (Plexus venosus pterygoideus)                                | جَنَاحِي سَحائِي (Pterygomeningea) .   |
| pterygoid process                      | ناتئ جَنَاحِي ، شاخصَة جَنَاحِيَة  | جَنَاحِي حَنَكِي   |
|  | أحد اثنيّن من الناتئ النازلة من موضع اتصال العظم الوتدي وجَنَاحه الكبير .  | متعلق بالتتوء الجَنَاحِي والعظم الحَنَكِي .  |
| pterygoid ulcer                        | قَرحة جَنَاحِيَة   | النفق الجَنَاحِي الحَنَكِي   |
| pterygoid venous plexus                | ضفيرة وريدية جَنَاحِيَة  | هي القناة الحَنَكِيَة الصغري أو القناة الحَنَكِيَة الخلفية .   |
|  | ضفيرة وريدية توجد في النقرة تحت الصُدغِيَة بين العضلات الجَنَاحِيَة .  | نُقرة جَنَاحِيَة حَنَكِيَة ، حُفرة   |
| pterygoideus                           | العضلة الجَنَاحِيَة  | جَنَاحِي حَنَكِيَة   |
| pterygomandibular                      | جَنَاحِي فكي سفلي  | شق صغير بين التتوء الجَنَاحِي للعظم الوتدي والعظم الحَنَكِي والفك العلوي .   |
|  | متعلق بالتتوء الجَنَاحِي والفك السفلي .  | العقدة الجَنَاحِيَة الحَنَكِيَة =  |
| pterygomandibular abscess              | خُراج جَنَاحِي فكي   | عقدة ميكيل   |
| pterygomandibular ligament             | رباط جَنَاحِي فكي  | التلم الجَنَاحِي الحَنَكِي ، الميزاب   |
| pterygomandibular raphe                | رفاء جَنَاحِي فكي  | الجَنَاحِي الحَنَكِي   |
|  | رباط وتري يفصل العضلة المبوقة عن العضلة مضيقَة البُلعوم العليا .   | أحدود على الجهة البطنية للتتوء الجَنَاحِي للعظم الوتدي .   |
| pterygomandibular space                | الحيز الجَنَاحِي الفكي   | العصب الجَنَاحِي الحَنَكِي   |
| pterygomandibular space abscess        | خُراج الحيز الجَنَاحِي الفكي   | يعصب مخاطية الحَنَك الصلب والأنف . انظر مدخل جَنَاحِي حَنَكِي (Pterygopalatinus) .   |
| pterygomaxillary =                     | جَنَاحِي فكي علوي  | جَنَاحِي بُلعومي   |
| pterygo-maxillare = PTM                |  | العضلة الجَنَاحِيَة البُلعوميَة  |
|  | متعلق بالناتئ الجَنَاحِي (Pterygoid process) والفك العلوي (Maxilla) .  | جزء من العضلة مضيقَة البُلعوم العليا . انظر مدخل جَنَاحِي بُلعومي (pterygopharyngeus) .  |
|  | النقطة الأقل إنخفاضا بحدود الشق الجَنَاحِي الفكي العلوي .  | ضفيرة جَنَاحِيَة وريدية ، شبكة الأوردة الجَنَاحِيَة  |
| pterygomaxillary fissure               | الشق الجَنَاحِي الفكي  | جَنَاحِي صُدغِي  |
|  | الثلم الموجود عند اتصال الفك العلوي مع الشاخصَة الجَنَاحِيَة للعظم الوتدي .  | انخساف جَنَاحِي صُدغِي   |
| pterygomaxillary notch = hamular notch | ثلمة جَنَاحِيَة  | [مختصر] جَنَاحِي فكي علوي  |
|  | فكِيَة علويَة = ثلمة شصِيَة  | مُنسدَل ، مسترخ ، هابط ، متدل  |
|  |  | انسدال ، هبوط ، استرخاء ، إطراق ، تدلّ   |
|  |  | هبوط الجفن العلوي أو الجفن السفلي بسبب ضعف في قوة العضلة .   |
|  |  | سابقة) لُعاب ، لُعابي  |

ptyalagogue = sialogogue ، مسيل اللعاب ، مُلعب ، مُدر اللعاب

ptyalectasis توسع القناة اللعابية ، توسع المسال اللعابي

ptyalin إنزيم التيالين ، خميرة لعابية  
مصطلح قديم لإنزيم الأميلاز (Amylase) .

ptyalism = hypersalivation = السيل اللعابي ، رُوَال = فرط إفراز اللعاب ، كثرة اللعاب ، إلعباب  
حالة من زيادة اللعاب في الفم ، نتيجة زيادة الإفراز أو عدم القدرة على البلع ، زيادة في إفراز اللعاب إلى ما يصل إلى 2.5 جالون يومياً في حين أن المعدل الطبيعي هو 0.25 - 0.4 جالون يومياً .

ptyalith = ptyalolith = salivary calculus حصاة لعابية  
حصاة أو حصى تتكوّن في القنوات أو الحويصلات اللعابية .

ptyalize يُلعب ، يستعلب

ptyalo- (سابقة) لعاب ، لعابي ، اللعاب

ptyalocoele قيلة لعابية  
كيسة أو ورَم كيسي يحتوي على لعاب .

ptyalocoele , sublingual = قيلة لعابية تحت اللسان ، =  
ranula ضفيدة

ptyalogue لعابي المنشأ

ptyalogenic = sialogogue ملعب ، مسيل لللعاب ، مُدر اللعاب

ptyalography = sialography تصوّر الألفية اللعابية

ptyalolith = ptyalith = حصاة لعابية  
salivary calculus

ptyalolithiasis تحصّ (تحصي) لعابي ، تكون الحصاة اللعابية  
تكون الحصى في المسالك اللعابية ؛ الحصوية اللعابية ؛ الإصابة بالحصى اللعابية . حالة تكون حصى لعابية متعددة .

ptyalolithotomy خَرَج الغدة اللعابية ، شَقّ القناة اللعابية ، استخراج الحصاة اللعابية

ptyaloreaction تفاعل لعابي

ptyalorrhoea = ptyalorrhea = ثرُّ لعابي = إلعباب ، فرط سيلان اللعاب ، إلعباب

hypersalivation سيلان اللعاب ، تلعب ، إلعباب

ptyalosis = salivation سيلان اللعاب ، تلعب ، إلعباب

ptychodont ذو طواحن عديدة الطيات ، ذو أرحاء متعددة الطيات  
حيوان تتكون تيجان أضراره الطاحنة من طيات عديدة .

ptyasma = saliva لعاب

ptysmagogue مدر لللعاب ، مسيل اللعاب

puberal = pubertal بلوغى ، حلمي متعلق بالبلوغ (Puberty) .

puberty البلوغ ، الحلم

puberty age سن البلوغ

public health dentist طبيب أسنان متخصص في الصحة العامة  
يختص بالصحة السنوية للمرضى ويصمم ويشرف على البرامج الصحية والوقائية وعمل الإحصاءات والعمل على التوعية بالصحة الفموية لأفراد المجتمع .

Puente's disease = مرض بيونت = التهاب الشفوي الغدي  
cheilitis glandularis

Pulmmer- Vinson syndrome متلازمة بلومر - فنسون

pulmo- , pulmono- (سابقة) رئة ، رئوي

pulmonary رئوي  
متعلق بالرئتين أو يؤثر على الرئتين .

pulmonary artery الشريان الرئوي  
الشريان الذي ينقل الدم غير المؤكسد من البطن الأيمن في القلب إلى الرئتين .

pulmonary collapse وهط رئوي  
هبوط أو قصور جزء أو كل الرئة نتيجة انسداد مجرى الهواء .

pulmonary embolism انصمام رئوي  
صمّة تتكون في الوعاء الدموي وتدور في مجرى الدم وخلال دورانها تزداد في الحجم ، حتى تنحشر في الأوعية الدموية الأقل حجماً . يسبب انحشار الصمامة الكبيرة الموت الفوري أو في خلال ساعات .

pulmonary vein الوريد الرئوي  
أحد الأوعية الدموية الغليظة والقصيرة التي تنقل الدم المؤكسد من الرئتين إلى الأذين الأيسر في القلب .

pulp اللب ، لب السن ، الحزمة الوعائية العصبية  
اللب السني الذي يملأ الحفرة اللبية في السن ، وهو نسيج رخوي يقع داخل عاج السن ويحتوي على ألياف ، وخلايا ، وأنسجة مثل الأوعية الدموية ، والأعصاب الحسية ، والأوعية اللمفية ؛ تمر هذه الأوعية من خلال الثقبة الذروية للسن أو من خلال القنوات الإضافية

pulp abscess = pulpal abscess خراج اللب = خراج لبّي  
التهاب حاد أو التهاب مزمن لللب السن مصاحب لنسيج

|   |   |  |
|---|---|--|
| تمتوت وصديد ؛ يمكن أن يحدث في مرحلة مبكرة من التهاب السن الحاد .  | <b>pulp cornu = pulp horn</b>             | قرن اللب ، قرن لبي   |
| بتر اللب ، استئصال لب السن  | <b>pulp amputation = pulpotomy</b>        | استئصال لب بشكل قرن تمتد من حجرة اللب باتجاه الحذبة أو الحواف القاطعة للسن .   |
| استئصال الجزء التاجي من لب السن .   | <b>pulp , coronal</b>                     | لب التاج   |
| استحالة ضمورية لبية   | <b>pulp degeneration , atrophic</b>       | الجزء من لب السن الذي يوجد داخل تاج السن .   |
| شكل من أشكال الاستحالة اللبية تلاحظ عادة في كبار السن ، وتتميز بتقلص حجم اللب وانخفاض عناصره الخلوية .  | <b>pulp , dental</b>                      | لب سني ، نواة السن ، اللب السني  |
| تكلس اللب   | <b>pulp calcification</b>                 | نسيج ضام وعائي غني بالأعصاب ، يوجد داخل قلب السن .   |
| ترسب أملاح الكالسيوم في أنسجة لب السن ، مما يؤدي إلى تمعدنه وتصلبه وصغر حجم الحجرة اللبية ، ويمكن أن ينتج عن تقدم السن ، أو التسوس ، أو الرضح .                                     | <b>pulp , degeneration of</b>             | استحالة اللب   |
| تكلس اللب المنتشر   | <b>pulp calcification , diffuse</b>       | تغير مرضي مترق في اللب السني يؤدي إلى ضعف وتدهور النشاط الوظيفي .  |
| تكلس لب السن مع تراكمه في أعمدة أو شرائط تشمل كل النسيج .   | <b>pulp denticle = pulp stone</b>         | حصاة لبية  |
| قناة اللب = قناة جذر السن   | <b>pulp canal = root canal</b>            | تكلس مع كثافة شعاعية لعلاج متكون داخل الحجرة اللبية أو ملتصق بأحد جدرانها .  |
| 1- قناة في جذر السن تحتوي على الأعصاب والأوعية الدموية والأنسجة الداعمة . القنوات اللبية ، هي امتداد للحجرة اللبية الموجودة في تاج السن .   | <b>pulp devitalization</b>                | إماتة اللب   |
| 2 - (في التصوير الشعاعي) : مساحات طولية منفذة للأشعة تشاهد في جذور الأسنان .  | <b>pulp , devitalized</b>                 | لب ميت   |
| قرص محذب من المعدن أو البلاستيك يغطي به اللب المنكشف لحماية .   | <b>pulp , enamel = stellate reticulum</b> | لب الميناء = النسيج الشبكي النجمي  |
| تغطية اللب  | <b>pulp capping</b>                       | استئصال اللب   |
| عملية تغطية اللب المكشوف أو القريب من الانكشاف بضمادة واقية لحماية من التخريش وإحداث تأثير طبي مسكن ومهديء للألم ومطهر ، مثل وضع هيدروكسيد الكالسيوم الذي يشجع على إنتاج عاج مرمم . | <b>pulp , extirpation of = pulpectomy</b> | نزع محتويات الحجرة اللبية وقناة الجذر بالكامل .  |
| حفرة اللب ، تجويف اللب  | <b>pulp cavity</b>                        | لب متليف   |
| حفرة في قلب السن داخل العاج تحتوي على لب السن وتتألف من حجرة اللب وقناة الجذر .   | <b>pulp , fibrotic</b>                    | لب سني ، تتناقص خلاياه ويزيد حجمه بزيادة أنسجة الليفية ، إما نتيجة حالات مرضية ، أو نتيجة التقدم في العمر .  |
| حجرة اللب   | <b>pulp chamber</b>                       | غنغرينة اللب   |
| حفرة داخل قلب تاج السن ، محاطة بالعاج وتحتوي على اللب السني . مساحة منفذة للأشعة السينية داخل تاج السن ، تحتوي على أنسجة ضامة ، وأوعية دموية ، وأعصاب .                             | <b>pulp cap</b>                           | قرن لبي  |
| احتقان اللب   | <b>pulp congestion</b>                    | بروز أو امتداد من حجرة اللب يتجه مباشرة تحت الحذبة أو تحت فص نام للسن .  |
|   |   | فرط تنسج اللب ، فرط ضخامة اللب   |
|   |   | نسيج لبي نتاجي يتكون نتيجة لالتهاب اللب المزمن ، يشاهد سريريا ككتلة لحمية حمراء معنقة أو بدون عنق تبرز من تاج سن ذو لب مصاب بانكشاف واسع عند مريض يافع . |
|   |   | تغطية اللب اللامباشرة ، تقبوع اللب غير المباشر   |
|   |   | طريقة لتغطية اللب ، حينما يكون اللب غير منكشف بشكل مباشر .   |
|   |   | عدوى اللب ، تعفن اللب  |
|   |   | التهاب اللب  |
|   |   | تحنيط اللب   |

|  |  |  |
|--|--|--|
| تطبيق دواء على بقايا اللب لجعلها في حالة خاملة وحفظها في حالة طاهرة .  | pulp , vital   | لب حي<br>لب يحتوي على أوعية دموية سليمة . وتختبر الحيوية بواسطة تنبيه النهايات العصبية لللب التي تكون موجودة طالما كانت الأوعية الدموية سليمة وغير مصابة .   |
| لب نخري ، لب متموت   | pulp , necrotic  | اللب ، لب السن   |
| لب سني فقد لأي سبب الأوعية الدموية والأعصاب المغذية له ، وأصبح غير حي .  | pulp necrosis  | لب السن  |
| موت اللب ، تنخر اللب   | pulp nodule = denticle   | اللب الجذري  |
| عقيدة لبية = حصاة لبية   | pulp , non-vital   | لبي  |
| لب غير حي ، لب متموت   | pulp polyp   | متعلق باللب السني .  |
| سليمة لبية = التهاب اللب المفرط التنسج   | (Hyperplasia of the pulp = pulp hyperplasia)   | نضحة لبية  |
| انظر فرط ضخامة اللب = pulp hyperplasia)  | pulp protection  | قرن لبي  |
| وقاية اللب ، حماية اللب  | وضع طبقة واقية في حفرة سنية ، تعمل كطبقة عازلة بين الحشوة ولب السن ، لمنع توصيل الحرارة أو البرودة إلى اللب من خلال مادة الحشو . | تبغ لبي  |
| لب متفسخ ، لب متنخر  | pulp , putrescent  | زيادة دموية تؤدي للاحتقان .  |
| لب متحلل بتأثير إنزيمي وعدوى كائنات دقيقة رمامة مما يؤدي إلى مركبات ذات رائحة نفاذة مثل سلفيد الهيدروجين والأمونيا (Ammonia) ، مركبات (Mercaptans) .                                     | pulp , radicular   | تهيج لبي   |
| لب جذري  | pulp removal   | نخر اللب   |
| الجزء من لب السن الذي يوجد داخل جذر السن .   | pulp stone = denticle  | ألم لبي  |
| نزع اللب ، استئصال اللب  | 1 - منطقة متكلسة داخل نسيج اللب السني .  | اختبار حيوية اللب  |
| حصاة لبية (سنية)   | 2 - رواسب متكلسة داخل لب السن ، تتشكل في سياق تغيرات تنكسية ، وتسمى أيضاً حصاة لبية (Denticle) .                                 | جدار لبي   |
| سطح اللب   | pulp surface   | الجدار الذي يغطي اللب في حفرة إطباقية أو قاطعية ويكون أفقياً بالنسبة للسطح المحوري .   |
| سطح الحفرة السنية التي تغطي اللب .   | pulp test  | ألم اللب   |
| اختبار اللب  | pulp tester  | ألم مؤثر يصيب اللب السني .   |
| اختبار كهربوي أو حراري للتحقق من حيوية السن ؛ وسيلة تشخيصية تشتمل على تطبيق منبه كهربوي أو حراري أو آلي على تاج السن لمعرفة مدى تهيج اللب . والاختبار ليس دليلاً قطعياً على حيوية اللب . | pulp testing   | استئصال اللب   |
| فاحص اللب ، فاحص حيوية اللب  | pulp tissue  | نزع كامل لللب السن .   |
| جهاز لفحص حيوية اللب .   | pulp treatment   | انظر استئصال اللب (Pulp extirpation) .   |
| فحص اللب ، تحري حيوية اللب   | pulp ulceration  | استئصال اللب بالكامل ( التام )   |
| نسيج اللب  |  | استئصال اللب الجزئي  |
| معالجة اللب  |  | مصطلح قديم لاستئصال اللب الجزئي .  |
| تقرح اللب  |  | لبي الشكل  |
|  |  | التهاب اللب  |
|  |  | التهاب اللب أو التهاب لب السن ؛ عندما يكون اللب مكشوفاً بما يكفي لإفراغ أي نتح للخارج يسمى التهاب اللب المفتوح (Open pulpitis) ؛ أما عند عدم وجود تصريف للنتح للخارج فيسمى التهاب اللب المغلق (Closed pulpitis) . يسبب التهاب اللب الحاد ألماً نابضاً شديداً . |
|  |  | التهاب اللب الحاد  |
|  |  | حالة مرضية لللب ، تتميز بعلامات وأعراض الالتهاب الحاد ، مثل : الألم ، وتمدد الأوعية الدموية ، نضحة النهائية ، وتجمع الخلايا البيض متعددة النوى .   |

|  |  |                                       |   |
|--|--|---------------------------------------|---|
| <b>pulpitis , ascending</b>                                    | التهاب اللب الصاعد   | <b>pulpodistal</b>                    | وحشي لبي  |
| <b>pulpitis , chronic</b>                                      | التهاب اللب المزمن   |                                       | متعلق بالجدار الوحشي ، والجدار اللبي في الجزء الدرزي من الحفرة القاطعة الجانبية .   |
|  | حالة مرضية لللب ، تتميز بعلامات وأعراض الالتهاب المزمن ، مثل : الألم ، النضح الالتهابي ، وتجمع الخلايا اللمفية ، وخلايا البلازما ، والتنخر .   | <b>pulpodistal angle</b>              | زاوية وحشية لبية  |
| <b>pulpitis , chronic hyperplastic = hyperplastic pulpitis</b> | التهاب اللب المفرط = التنسج المزمن أو التشكل أو التهاب اللب المفرط التشكل أو التصنع  |                                       | الزاوية المتكونة بالتقاء الجدار الوحشي ، والجدار اللبي . وهي زاوية خطية (Line angle) .  |
| <b>pulpitis , closed</b>                                       | التهاب اللب المغلق   | <b>pulpodontics = pulpodontia</b>     | طب الأسنان اللبي  |
| <b>pulpitis , focal</b>  | التهاب اللب البؤري   |                                       | فرع من علم مداواة الأسنان اللبية يختص بلب السن .  |
| <b>pulpitis , hyperplastic</b>                                 | التهاب اللب المفرط التنسج  | <b>pulpolabial</b>                    | شفوي لبي  |
|  | التهاب مزمن في لب السن ، يكون عادة مصاحباً لنخر كبير ، ويلاحظ بكثرة عند الأطفال والشباب ؛ ويتميز بتكاثر أنسجة اللب لتكون كتلة لحمية معتقة في الحفرة اللبية المكشوفة . انظر التهاب اللب المفرط التصنع أو التشكل (Hyperplasia of pulp) . |                                       | متعلق بالجدار الشفوي ، والجدار اللبي في الجزء الدرزي من الحفرة الجانبية القاطعة .   |
| <b>pulpitis , simple</b>                                       | التهاب اللب البسيط   | <b>pulpolabial angle</b>              | زاوية شفوية لبية  |
| <b>pulpitis , suppurative</b>                                  | التهاب اللب القيحي   |                                       | الزاوية المتكونة من التقاء الجدار الشفوي ، والجدار اللبي . وهي زاوية خطية (Line angle) .  |
|  | التهاب اللب الناتج عن امتداد إصابة نخرية إلى داخل لب السن .  | <b>pulpolingual</b>                   | لساني لبي   |
| <b>pulpitis , total</b>  | التهاب اللب الشامل   |                                       | متعلق بالجدار اللساني ، والجدار اللبي في الجزء الدرزي من الحفرة الجانبية الإطباقية .  |
| <b>pulpitis , ulcerative</b>                                   | التهاب اللب التقرحي  | <b>pulpolingual angle</b>             | زاوية لسانية لبية   |
| <b>pulpless</b>  | عديم اللب  |                                       | الزاوية المتكونة من التقاء الجدار اللساني ، والجدار اللبي . وهي زاوية خطية (Line angle) .   |
|  | سن ذات لب مستأصل أو متحلل .  | <b>pulpolinguoaxial</b>               | محوري لساني لبي   |
| <b>pulpless tooth</b>  | سن عديمة اللب  |                                       | متعلق بالجدار المحوري ، والجدار اللبي في الجزء الدرزي من الحفرة الجانبية الإطباقية في ضرس طاحن أو ضاحك .                                      |
| <b>pulpoaxial</b>  | محوري لبي  | <b>pulpolinguoaxial angle</b>         | زاوية محورية لسانية لبية  |
|  | متعلق بالجدار اللبي والجدار المحوري للجزء الدرزي من الحفرة الجانبية القاطعة أو الحفرة الجانبية الإطباقية .   |                                       | الزاوية المتكونة من التقاء الجدار المحوري ، والجدار اللساني ، والجدار اللبي . هي زاوية نقطية (Point angle) .                                  |
| <b>pulpoaxial angle</b>  | زاوية محورية لبية  | <b>pulpomesial</b>                    | إنسي لبي  |
|  | الزاوية التي تتكون من التقاء الجدار اللببيع الجدار المحوري ، وهي زاوية خطية (Line angle) .   |                                       | متعلق بالجدار اللبي ، والجدار الإنسي للحفرة السنية .  |
| <b>pulpobuccoaxial</b>   | محوري شديقي لبي ، محوري دهليزي لبي   | <b>pulpomesial angle</b>              | زاوية إنسية لبية  |
|  | متعلق بالجدار اللبي ، والجدار الشديقي ، والجدار المحوري في الجزء الدرزي من الحفرة الجانبية الإطباقية في الرحي أو الضاحك .  |                                       | الزاوية المتكونة من التقاء الجدار الإنسي ، والجدار اللبي وهي زاوية خطية (Line angle) .  |
| <b>pulpobuccoaxial angle</b>                                   | زاوية محورية شديقية لبية   | <b>pulpotomy = partial pulpectomy</b> | بضع اللب الحي = استئصال جزئي لللب السن  |
|  | الزاوية التي تتكون عند التقاء الجدار المحوري ، والجدار الشديقي ، والجدار اللبي . وهي زاوية نقطية (Point angle) .   |                                       | نزع أو استئصال الجزء التاجي من اللب الحي المكشوف للحفاظ على الجزء الجذري المتبقي من اللب . يفضل استعمال مصطلح بضع اللب عن استئصال جزئي لللب . |
|  |  | <b>pulpotomy , therapeutic</b>        | بضع اللب الدوائي  |
|  |  | <b>pulsate</b>                        | ينبض  |
|  |  |                                       | ييدي ضربات إيقاعية مثل ضربات القلب .  |

|                           |   |   |                       |
|---------------------------|---|---|-----------------------|
| pulsation                 | نبضان ، خفقان ، نبض   | فرفرية ، بربوريك  | purpura = peliosis    |
|                           | ضربات إيقاعية أو رجفات إيقاعية كما يحدث في ضربات القلب .  | 1- مرض يتميز بوجود بقع أرجوانية على الجلد والأغشية المخاطية نتيجة نزف تحت الجلد .   |                       |
| pulsator                  | منبض ، منابض ، منباض  | 2- حالة مرضية تتميز بطفح جلدي ناتج عن نزف الأوعية الدموية الصغيرة تحت الجلد .   |                       |
| pulse                     | نبض   | فُرْفُري ، مصاب بالفرفرية ، بربوريك   | purpuric              |
|                           | موجة من زيادة الضغط تنتشر خلال الجهاز الدموي الشرياني بسبب انقباض البطين الأيسر للقلب . ويمكن أن تجس في أي شريان سطحي ، مثل الشريان الكعبري (Radial artery) في المعصم .                               | متعلق بالفرفرية ، أو مصاب بها.  | purpuric gingiva      |
| pulverization             | إذرار ، سحق   | لثة فُرْفُرية   | purulence = purulency |
| pulverizator              | مذرار   | تقيح  |                       |
| pulvis = pulv. = powder   | مسحوق (لاتينية)   | وجود قيح أو صديد .  |                       |
|                           | مصطلح لاتيني لمسحوق ؛ تستعمل في كتابة الوصفة الطبية ، واختصارها (Pulv.) .   | قيحي ، متقيح ، صديدي  |                       |
| pumice                    | خفان  | متعلق بالقيح أو الصديد أو مكون له .   |                       |
|                           | مادة صلبة بركانية المصدر تحتوي على 57-60٪ سيليكات (Silica) ، غير ذوابة في الماء أو الحمض ، تستعمل في طب الأسنان كمادة ساحلة وكمادة صاقلة لتلميع وصقل الأجهزة السنية .                                 | متعلق بتكون القيح الذي يحتوي على كريات الدم البيضاء ، وخلايا متنخرة وأنسجة متحللة (صديد Pus) .  |                       |
| pumice paste              | معجون الخفاف ، معجون الخفان   | شبيه القيح ، نظير القيح ، قيحي الشكل  |                       |
| pumice powder             | مسحوق الخفاف ، مسحوق الخفان   | قيح   |                       |
| pumice stone              | حجر الخفاف ، حجر الخفان   | مادة شبه سائلة صفراء غليظة القوام تتكون نتيجة تفاعل التهابي وتحتوي على دم ، وسائل نسيجي ، وجراثيم ميتة وأخرى حية ، وخلايا الدم البيضاء ، وخلايا نسيج ميتة ؛ أو هي بقايا الكائنات الدقيقة المسؤولة عن تكون القيح . |                       |
| pump                      | مضخة  | pus pocket  | جيب قيحي              |
| pump , dental             | المضخة السنية   | مقلحة دافعة   |                       |
| punch                     | مثقّب ، خرّامة ، نخس  | انظر مقلح أو مقلحة (Scaler) .   |                       |
|                           | 1- أداة تستعمل للتثقيب أو التعليم .   | دافع الشريط   |                       |
|                           | انظر مثقّب حاجز المطاط (Rubber dam punch) .   | أداة يدوية تستخدم في المساعدة على استقرار وإنطباق الأطواق التقويمية .   |                       |
|                           | 2- أداة تستخدم لقلع جذر السن .  | بشرة  |                       |
| punch , pin               | خرّامة دُبوسية  | انتباخ جلدي صغير يحوي القيح .   |                       |
|                           | مثقّب لتحضير بئر للدبوس أو الوند .  | بشرة خبيثة = pustula , malignant = malignant anthrax  |                       |
| punch , rubber dam        | خرّامة السد المطاطي   | جمرة خبيثة  |                       |
|                           | أداة تشبه الملقط تستخدم لعمل ثقب مستديرة ذات أحجام مختلفة ، تتراوح أقطارها من 0.5 إلى 1 ملم في الحاجز المطاطي ؛ الطرف العامل من الأداة يشتمل على رأس تثقيب من جهة وسطح دوار فيه 5-6 ثقب من جهة أخرى . | بشري ، ذوبثور   |                       |
| puncture                  | ثقب ، ثقب ، بزل ، وخز   | متعلق بالبثورات أو يتميز بها .  |                       |
| puric                     | قيحي ، بوريني   | بشرة  |                       |
| puromucous = mucopurulent | مخاطي قيحي ، مخاطي صديدي  | ارتفاع صغير محدد على سطح الجلد ، يحتوي على قيح أو لف .  |                       |
|                           | يحتوي على مخاط وقيح أو صديد .   | تفسخ  |                       |
| purpose                   | هدف ، غاية  | 1- تحلل المواد العضوية بفعل الكائنات الحية الدقيقة ، وينتج عن ذلك نواتج مختلفة من مركبات صلبة وسائل وغازية ذات رائحة كريهة .  |                       |
|                           |   | 2- تعفن أو تحلل الأنسجة المترافق برائحة كريهة .   |                       |
|                           |   | يُفسَخ ، يتفسخ  |                       |
|                           |   | putrefy   |                       |

|                       |  |                        |   |
|-----------------------|--|------------------------|---|
| putrescent            | متفسخ، متعفن   | pyorrhoea , paradental | التهاب قيحي في النسيج حول السنية ، تقيح النسيج الداعمة السنية   |
| putrescent pulp       | لُب متعفن ، لُب متفسخ ، لب نخري  |                        | التهاب الأنسجة حول السنية مع تكون جيوب عميقة وإفرازات قيحية ، حتى في غياب المسببات الموضعية .   |
| putrid = rotten       | عفن ، نتن ، متفسخ  | pyorrhoea , Schmutz    | تقيح دواعم السن بحسب شموترز   |
|                       | بحالة متعفنة أو متفسخة .   |                        | التهاب الأسنان القيحي نتيجة إهمال نظافة الفم .  |
| py- , pyo-            | (سابقة) صديد ، قيح ، تقيح  | pyosis = suppuration   | تقيح ، تكون صديدي   |
| pyaemia = pyemia      | تقيح الدم ، تسمم دموي قيحي   | pyostomatitis          | التهاب الفم القيحي  |
|                       | تسمم دموي جرثومي عام تسببه كائنات دقيقة مولدة للقيح في مجرى الدم ؛ ويتميز بتكون العديد من الأخرجة في أماكن مختلفة .                        | pyostomatitis vegetans | التهاب الفم القيحي النباتي  |
| pyemia = pyaemia      | دم قيحي ، تقيح الدم ، تسمم دموي  |                        | حالة فموية تتميز بتكون تنوعات حلليمية صغيرة ومتعددة في مجموعات متقاربة وفي مساحة واسعة ، مع التهاب مزمن ، يعقب نمو بثرات دقيقة على الأورام الحللمية . |
|                       | قيحي   | pyramid                | هرم   |
| pyic                  | متقيح ، قيحي ، صديدي   | pyramidal              | هرمي  |
|                       | متعلق بالصديد أو القيح .   |                        | على شكل الهرم .   |
| pyo- , py-            | (سابقة) قيح ، صديد   | pyramidal fracture =   | كسر هرمي = كسر لوفور من   |
| pyococcus             | مكورة مقيحة  | Le Fort's II fracture  | الصنف الثاني  |
| pyocyst               | كيسة قيحية ، كيس صديدي   |                        | انظر تصنيف لوفورت (Le Fort's classification) .  |
| pyogenic              | مولد للقيح ، مقيح  | pyretic                | حموي ، محموم  |
|                       | مادة أو عامل مولد للقيح أو منتج للصديد .   |                        | متعلق بالحمى (Fever) .  |
| pyogenic arthritis    | التهاب المفصل المقيح   | pyrexia = pyrexy       | حمى ، سخونة ، ارتفاع درجة الحرارة   |
| pyogenic granuloma    | ورم حبيبي مقيح   | pyrexial               | حمى ، حموي  |
| pyorrhoea = pyorrhoea | تقيح دواعم السن  |                        | متعلق بالحمى أو متأثر بها .   |
|                       | مصطلح قديم مهمل لوصف حالة انسياب رشح قيحي أو نضح صديدي من آفة حول السنية .   | pyriform = piriform    | كُمثري الشكل  |
| pyorrhoea = pyorrhea  | تقيح اللثة ، تقيح دواعم السن   | pyriform fossa         | حفرة كُمثرية ، نقرة كُمثرية   |
|                       | 1 - إفراز قيحي .   | pyro-                  | حرق ، حرقنة ، حرارة ، نار ، حمى   |
|                       | 2 - (في طب الأسنان) : مصطلح عامي للدلالة على أي شكل من أشكال المرض حول السني .   | pyrogen                | مولد الحرارة ، مولد الحمى   |
|                       | مصطلح قديم لالتهاب مزمن حول سني (Chronic periodontitis) .  | pyrogenic              | مسبب الحمى ، مولد للحمى   |
|                       |  |                        | متعلق بمسبب الحمى .   |
| pyorrhoea alveolaris  | تقيح دواعم السن والأسناخ   | pyroglossia            | حرقنة اللسان  |
|                       | مصطلح يطلق عادة على الحالات المتقدمة من الالتهابات المزمنة حول السنية حيث ينبثق القيح من الجيوب حول السنية ، وقد أصبحت الآن نادرة الحدوث . |                        | الإحساس بالحرقنة في اللسان .  |
|                       |  | pythogenic             | مفسح  |





|                                     |  |
|-------------------------------------|--|
| q.d.s = q.i.d = quater aumendum die | أربع مرات يوميا<br>(لاتينية)   |
|                                     | تستعمل في كتابة الوصفة الطبية .  |
| q.h. = qq.h. = quaque hora          | كل ساعة (لاتينية)  |
|                                     | تستعمل في كتابة الوصفة الطبية .  |
| q.2h. = quaque secunda hora         | كل ساعتين (لاتينية)  |
|                                     | تستعمل في كتابة الوصفة الطبية .  |
| q.3h. = quaque tertia hora          | كل ثلاث ساعات (لاتينية)  |
|                                     | تستعمل في كتابة الوصفة الطبية .  |
| q.i.d. = quater in die              | أربع مرات يوميا (لاتينية)  |
|                                     | تستعمل في كتابة الوصفة الطبية .  |
| q.l. = quantum libet                | حسب الرغبة (لاتينية)   |
|                                     | تستعمل في كتابة الوصفة الطبية .  |
| quack                               | دجّال ، نصّاب<br>مدّعي المعرفة بالطب .   |
| quackery                            | دجل ، تدجيل ، طب التدجيل   |
| quad helix                          | موسّع حلزوني   |
|                                     | طبقة تقويمية علوية ثابتة تشبه حرف W ، أو طبقة قوسية<br>حمّالة تشتمل على أربع عرى حلزونية ، واحدة عند كل<br>نقطة انثناء .   |
| quadrangle (of an instrument)       | رباعي الزوايا (للأداة)   |
|                                     | أداة ذات عُنُق بأربع زوايا ، مصطلح أدخله ج . ف . بلاك<br>. G.V.Black   |
| quadrangular                        | رُباعي الزوايا   |
| quadrant                            | 1- ربع الدائرة<br>2- نصف القوس السنية  |
|                                     | رُبع الإنسان الكلي ، ويشمل كل الأسنان التي في نصف<br>أحد الفكين ، ويمتد من الخط المنصف للقوس السنية في أحد<br>الفكين حتى الرحي الأخيرة . الأرباع الأربعة هي : ربع<br>الفك العلوي الأيمن ، ربع الفك العلوي الأيسر ، ربع الفك<br>السفلي الأيسر ، ربع الفك السفلي الأيمن . في مسميات<br>النظام العالمي للمعايرة أطلق على أنصاف الأقواس السنية<br>المسميات التالية : الربع العلوي الأيمن ، والربع العلوي<br>الأيسر ، والربع السفلي الأيسر ، والربع السفلي الأيمن ويرمز<br>بها على التوالي بالأرقام 1 ، 2 ، 3 ، 4 . |
| quadrate                            | مربّعي<br>مربّع ؛ له أربعة جوانب متساوية وأربع زوايا متساوية .   |

|  |  |
|--|--|
| quadrate bone                              | عظم مربّع<br>الفك العلوي للحيوانات الفقارية غير الثديية .  |
| quadratum bone                             | عظم مربّع  |
| quadratus                                  | مربّع  |
| quadratus labii inferioris                 | العضلة المربّعة للشفة السفلية =<br>العضلة السفلية  |
| muscle = muscle depressor labii inferioris | خافضة الشفة ، العضلة الذقنية المربّعة  |
| quadratus labii superioris muscle =        | العضلة المربّعة  |
| muscle levator labii superioris            | للشفة العلوية =<br>العضلة العليا رافعة الشفة   |
| quadratus menti = muscle                   | العضلة المربّعة للشفة السفلية =  |
| depressor labii inferioris                 | عضلة سفلية خافضة الشفة   |
| quadratus muscle                           | عضلة مربّعة  |
| quadri-                                    | (سابقة) أربعة ، رباعي  |
| quadricuspid                               | رُباعي الحدبات ، رباعي الشرف   |
| quadrilateral                              | رُباعي الأضلاع   |
| quadritubercular                           | رُباعي الحدبات   |
| quake                                      | رَجْفَة ، رَعْشَة  |
| qualitative                                | كيفي   |
| quality                                    | كيفية ، صفة ، نوعية ، خاصية ، جَوْدَة  |
| quality of ionizing radiation              | نوعية الأشعة المتأينة<br>(في التصوير الشعاعي) : تقدير الطاقة النسبية للأشعة على<br>أساس قوة اختراقها .   |
| quality assurance                          | سلامة النوعية ، ضمان الجودة<br>مجموعة اختيارات منتظمة واجراءات للتأكد من أن كل<br>وحدات جهاز التصوير الإشعاعي تعمل بمستوي جيد بحيث<br>تؤمن الحصول على صور شعاعية جيدة عند تعريض المريض<br>للأشعة . |
| quality control                            | ضبط النوعية ، ضبط الجودة ، مُراقبة الجَوْدَة<br>انظر ضمان الجودة (Quality assurance) .   |
| quantitative                               | كَمِّيّة ، كم ، كَمِّي (لاتينية)   |
| quantity                                   | كمية ، مقدار ، كمّ   |
| quantity , radiation                       | مقدار الإشعاع<br>كَمَة الأشعة المطبّقة على النسيج أو العضو في المرة الواحدة .  |
| quantum                                    | كمية ، كم (لاتينية)<br>وحدة الطاقة المصاحبة للأشعة الكهرومغناطيسية   |
| quantum libet = q.l.                       | كمية بحسب الرغبة (لاتينية)<br>تستعمل في كتابة الوصفة الطبية .  |

|  |   |   |   |
|--|---|---|---|
| quantum mottle   | كمية مرقشة                              | questionnaire   | استبيان ، استفتاء   |
| صورة شعاعية مرقشة بسبب التفاوت في شدة الأشعة الممتصة بالستار المكثف .  |   | أسئلة توجه إلى عدد من الناس استطلاعاً لأرائهم في قضايا معينة .  |   |
| quantum vis = quod vide = q.v.   | 1- راجعه في ، انظر إلى                  | (في طب الأسنان) : ورقة عليها أسئلة يجيب عنها المريض متعلقة بحالته الصحية .  |   |
| 2- بالكمية التي ترغبها ، بحسب الرغبة (لاتينية)   |   |   |   |
| quaque hora = q.h. or qq.h.  | كل ساعة (لاتينية)                       | queyrat's erythroplasia   | التنسج الأحمر بحسب كيرا   |
| تستعمل في كتابة الوصفة الطبية .  |   | نسبة إلى ل . أ . كيرا L.A. Queyrat ، 1933-1856 ، طيب جلد فرنسي .  |   |
| quarantine   | الحجر الصحي ، مَحَجْر                   | حالة قبل سرطانية ، تتميز بتكوّن حطاطات حمراء حوافها غير محدّدة عند التقاء الغشاء المخاطي مع النسيج الظهاري ؛ حدوثها في الغشاء المخاطي الفموي يمكن أن يكون علامة لسرطان مبكر . |   |
| عزلة إلزامية لفترة من الزمن لشخص قد يكون حاملاً لمرض مُعد لتحاشي انتشار عدوى مرضية .   |   |   |   |
| quartz   | كوارتز (معدن)                           | quick   | سريع  |
| مادة مُتبلّرة ، توجد في الطبيعة وبشكل السيليكا (Silica) .  |   | راتين «أكريل» سريع التصلّب =  |   |
| وتدخل في تصنيع مواد حشو السيليكات ، وفي مواد المسحوق الكاسي ، كمادة تتحمّل الحرارة ، وفي بعض مواد الحشو من الراتين المركّب وفي بعض مصادر الضوء . |   | activated resin = autopolymer   | الراتين المنشط = راتين ذاتي التماثر = راتين متصلّب                          |
| quartz rod   | قضيب كوارتز                             | resin = cold-curing resin =   | بالبرودة = راتين متصلّب ذاتيا   |
| قضيب من معدن شفاف (بلور صخري Rock crystal)   |   | self-curing resin   | راتين «أكريل» يمكن أن يتماثر بإضافة منشط وحافز ، دون استخدام حرارة خارجية . |
| يستعمل في بعض الأنظمة الضوئية كوسيط لتوصيل الأشعة فوق البنفسجية من مصباح زئبق قوسي بقوة 50 وات للمساعدة على بلورة مواد الحشو غير المُتبلّرة .    |   | quicklime   | جير حيّ ، الكلس الحي ، أكسيد الكالسيوم                                      |
| quasi-   | (سابقة) ما يقارب أو ما يشابه            | جير أو كلس غير مطلقاً ؛ انظر كلس ، جير (Lime) .   |   |
| مماثل ، على نحو مشابه .  |   | quick-repairing   | إصلاح سريع  |
| quater in die = q.i.d. , q.d .   | أربع مرات يوميا (لاتينية)               | quick-setting cement  | إسمنت سريع التصلّب  |
| تستعمل في كتابة الوصفة الطبية .  |   | quicksilver = mercury   | زئبق  |
| quaternary amalgam   | مُلمغم رباعيّ                           | مصطلح قديم للزئبق ، نادر الاستخدام .  |   |
| خليطة من الأملغم تحتوي على الزئبق وثلاثة معادن أخرى .  |   | quiescence  | هدوء ، سكون   |
| Quatrefages' angle = parietal angle  | زاوية كاترفاج = الزاوية الجدارية        | quiescent   | ساكن ، هاديء ، هامد   |
| نسبة إلى ج . ل . أ . كاترفاج دي برو ، J.L.A. Quatrefages ، عالم أجناس فرنسي .  |   | متعلق بالمرض ، قبل أن يكشف فيها أو في فترة غير نشطة .   |   |
| queen's metal  | المعدن الملكي                           | quiescent interval  | فترة الهدوء   |
| خليطة مكوّنة من القصدير والأنتيمون (الإثمد)  |   | quiet   | هادئ ، ساكن   |
| (Antimony) .   |   | quiet running engine  | محرك هادئ الدوران   |
| quench   | يسقي ، يستخدم                           | quin- , quino- , quinqu-  | (سابقة) خمسة ، خماسي  |
| تقسية المعدن بتبريده فجأة وذلك بغمسه أو طمره في الماء أو الزيت مباشرة بعد إحمائه .   |   | quinary amalgam   | مُلمغم خماسي  |
| quenched steel   | فولاذ مسقى                              | خليطة الأملغم تحتوي على الزئبق وأربعة معادن مختلفة .  |   |
| quenching  | تسقية ، سقاية ، إخماد ، إسقاء ، استخدام | Quincke's oedema =  | ورم كوينك = الورم الوعائي العصبي  |
| عملية التبريد الفجائي لمعدن ساخن في سائل بارد من أجل تقسيته .  |   | angioneurotic oedema  | وذمة كوينكه   |
|  |   | نسبة إلى هـ . إ . كوينكه ، H.I. Quincke ، 1922-1842 ، طيب ألماني .  |   |
|  |   | quinine = quinia  | كينينا ، كينين  |
|  |   | مادة كيميائية تستعمل كدواء .  |   |

quinguecuspid خُمَاسِي الشُّرْف  
quinetubercular خُمَاسِي الحُدْبَات ، خُمَاسِي الدَرِينَات  
quinsy = peritonsillar abscess عَازُور ، خُجْرَاج مَجَاوِرَات  
اللُّوزَة  
التهاب حاد باللوزتين والأنسجة المحيطة ، يسبب عسر البلع ،  
وتورّم أو انتفاخ الحنك الرخو ، وألم في الحنجرة وسخونة أو  
حمى .

1- راجعه في ، انظر إليه في q.v. quod vide = quantum vis = q.v.  
2- بحسب الرغبة ( لائينية )  
اقتباس  
quotidian يومي ، مُعاود كل يوم ، الورد  
quotidian fever حُمَّى الورد ، حُمَّى يومية  
1- راجعه في ، انظر إليه في q.v. = quod vide = quantum vis  
2- بحسب الرغبة ( لائينية )



|                        |   |
|------------------------|---|
| Rx = recipe            | حُذ (لاتينية)   |
| rep. = repetatur       | تستعمل في كتابة الوصفة الطبية .<br>يكرر (لاتينية)   |
| race                   | عرق ، سُلالة  |
| racemose               | عُنقودي الشكل ، عذقي  |
| rachitis = rickets     | التهاب السيساء = رُخَد  |
| racial                 | سُلالي ، عرقي<br>متعلق بالُعرق أو السُلالة .  |
| racial immunity        | مناعة عرقية ، مناعة السُلالة  |
| racial pigmentation    | التصبغ العرقي   |
| rack                   | رفرف ، رف<br>وعاء ذو أقسام .  |
| rack, instruments      | رفرف الأدوات  |
| rad = radiation        | راد (وحدة الامتصاص الإشعاعي) =  |
| absorbed dose          | جُرعة الأشعة الممتصة ، الجرعة الممتصة<br>من الأشعة<br>وحدة آيلة إلى الإهمال لقياس كمية الطاقة الممتصة بواسطة<br>الأنسجة من مصدر نشط إشعاعياً . وحدة القياس التي<br>يفضل استخدامها في النظام العالمي للوحدات SI units<br>حالياً هي الجراي (1 راد = 0.01 جراي gray) . |
| radectomy = radiectomy | بتر الجذُر ، قَطْع الجذُر ،<br>استئصال الجذُر<br>استئصال جذر السن أو جزء منه .  |
| radiability            | قابلية الإشعاع ، قابلية النفوذ للأشعة ، نفوذية<br>للإشعاع<br>سُهولة نفاذ الأشعة .   |
| radial                 | 1 - شعاعي ، شُقي<br>2 - كُعبري<br>نسبة إلى عظم الكُعبرة (Radius) .  |
| radial artery          | الشريان الكُعبري  |
| radial pulse           | نبض كُعبري<br>نبض الشريان الكُعبري في الرسغ الذي يمكن أن يجس<br>بواسطة أطراف الأصابع .  |
| radiation              | إشعاع ، تَشعع<br>انطلاق وانتشار الطاقة بشكل موجات أو ذرات أكثر أشكالها<br>شُيوعاً هو الفوتونات (Photons) والموجات الإشعاعية أو  |

الأشعة السينية أو أشعة جاما . يسبب الإشعاع تلفاً للأنسجة الحية .

جُرعة الإشعاع الممتص = rad راد  
وحدة قياس للجرعة الممتصة من الأشعة المتأينة ، وهي الطاقة الإشعاعية الممتصة من 100 إرجس / 100 جرام من النسيج أو أي مادة أخرى .

مادة تمتص الإشعاع ، الإشعاع ، radiation absorbing material ، الخلفي ، إشعاع الخلفية radiation, background  
الإشعاع المتأين الذي يوجد بشكل مستمر في البيئة المحيطة ؛ ومصادره هي الأشعة الكونية ، والمواد ذات النشاط الإشعاعي ، والنفايات النووية ، والغبار الذري المتساقط .

حرق إشعاعي radiation burn  
تَلَف شديد للجلد بسبب تعرضه للأشعة المتأينة بشكل جرعة كبيرة من الأشعة لفترة قصيرة أو جرعة صغيرة لفترة طويلة من الزمن .

تسوس إشعاعي radiation caries  
نوع من التسوس السريع ، يصيب محيط السن عادة عند خط العنق ، ويشاهد عند المرضى الذين يتلقون علاجاً بالأشعة للرأس والرقبة عندما تكون الغدد اللعابية في مجال الأشعة . انظر أيضاً تسوس سني (Dental caries) .

مقياس الجرعة الشعاعية radiation dose meter

طاقة إشعاعية radiation energy

التعرض للأشعة radiation exposure  
التعرض للأشعة لفترة من الزمن ، إما الأشعة الأولية أو الأشعة الثانوية .

مصدر خطر الإشعاع ، مخاطر الإشعاع radiation hazard

التعرض للإشعاع المتأين بجرعات كبيرة قد يسبب تلفاً لأنسجة الجسم (تَلَف بدني Somatic damage) ، أما التعرض للإشعاع المتأين بجرعات أقل ، وخاصة تعرض الغدد الجنسية ، قد يسبب تغيرات في الصفات الوراثية في الجينات الوراثية (تَلَف وراثي Genetic damage) . الإجراءات الوقائية تشتمل على : الانتظار خارج الحجرة أثناء التصوير الإشعاعي وتغطية المريض بمئزر رصاصي مغطى بالمطاط أو مئزر رصاصي مغطى بالبلستيك أثناء التعرض للأشعة السينية .

تأثيرات إشعاعية غير مباشرة radiation, indirect effects  
عندما تتلف وظيفة الأنسجة التي تعرضت للأشعة ، ينعكس تأثيرها سلباً على الأنسجة الأخرى بالجسم .

|                                   |   |  |
|-----------------------------------|---|--|
| <b>radiation injury</b>           | أذى إشعاعي ، إصابة إشعاعية  | قد يسبب الصداع ، والغثيان ، والقيء ، وانخفاض الشهية للطعام ، أو الإسهال ؛ التعرض للأشعة لفترة طويلة قد يسبب العقم ، وأذى الجنين عند المرأة الحامل وسرطان الدم أو نوع آخر من السرطان وتساقط الشعر . انظر إصابة إشعاعية (Radiation injury) . |
| <b>radiation,ionizing</b>         | إشعاع مؤين  | مُعالجة إشعاعية ، العلاج بالأشعة   |
| <b>radiation mucoisitis</b>       | التهاب الغشاء المخاطي الإشعاعي  | مُعالجة مبكرة للأورام السرطانية وبعض الأمراض الجلدية بالراديو أو الأشعة السينية أو النظائر النشطة إشعاعياً .   |
| <b>radiation necrosis</b>         | نخر إشعاعي  | الإشعاع فوق البنفسجي   |
| <b>radiation ,particulate</b>     | إشعاع جسيماتي   | نوع من الأشعة المغناطيسية الكهربائية طول موجته أقصر قليلاً من طول موجة الضوء المرئي .  |
| <b>radiation ,primary</b>         | إشعاع أولي ، إشعاع بدئي ، إشعاع أصلي  | إشعاع أبيض   |
| <b>radiation protective apron</b> | مئزر واق من الأشعة  | إشعاع كلي للجسم  |
| <b>radiation quantity</b>         | كمية الإشعاع  | تعرض الجسم كله للأشعة .  |
| <b>radiation,scatterd</b>         | إشعاع مبعثر ، إشعاع مُتناثر ، إشعاع متشتت   | 1 - جوهري ، أساسي ، أصلي<br>2 - خلقي ، فطري<br>3 - أس ، جذر ، جذري   |
| <b>radiation,secondary</b>        | إشعاع ثانوي   | متعلق بالعلاج الذي يحقق الشفاء بواسطة الاستئصال الكامل للسبب .   |
| <b>radiation- sensitive film</b>  | فلم حساس للأشعة   | جذري الشكل   |
| <b>radiation sickness</b>         | مرض إشعاعي  | في شكل الجذر ، خصوصاً جذر السن .   |
|                                   | حالة شاذة تنتج عن التعرض للأشعة المتأينة . تعتمد شدة الحالة على حجم الأشعة ، وزمن التعرض للأشعة ، والمنطقة من الجسم التي تعرضت للأشعة . التعرض لأشعة متوسطة | قطع الجذر<br>جذير ، جذر صغير<br>ألم جذري<br>جذري   |
|                                   |   | متعلق بجذر أو جذر السن .   |
|                                   |   | عظم جذري   |
|                                   |   | انظر عظم (Bone)  |
|                                   |   | كيس جذري   |
|                                   |   | كيس يحيط بجذر السن ذو جدار من نسيج ليفي ضام مبطن بالظهارة الرصفية المطبقة ويكون متصلاً بذروة جذر سن ذات لب ميت أو حشوة قناة جذر ناقصة ؛ انظر كيس (Cyst) .  |
|                                   |   | كسر جذري   |
|                                   |   | كسر لجذر أو جذور السن .  |
|                                   |   | لب جذري  |
|                                   |   | مشبات جذري   |
|                                   |   | نوع من المثبتات توضع في جسم السن ، في الجذر عادة ، مثل التاج ذو الوتاد ؛ يستمد ثباته ومقاومته للإزاحة من   |

|  |  |
|--|--|
| امتداد الوتد داخل قناة الجذر في السن . انظر تثبيت جذري<br>(Radicular retention) .  | التشخيص (هذه بعض المصطلحات الإضافية لمصطلح<br>صورة شعاعية .  |
| <b>radicular retention</b> تثبيت جذري  | <b>radiograph,administrative</b> صورة إشعاعية إدارية   |
| يتحقق التثبيت بواسطة وضع وتاد معدني داخل قنوات الجذر<br>في الأسنان عديمة اللب (Pulps teeth) . انظر مثبتة جذرية<br>(Radicular retainer) . | صور شعاعية تؤخذ لأغراض أخرى غير الأغراض<br>التشخيصية .   |
| <b>radicular stump</b> جذعة جذرية  | <b>radiograph,airway shadow on</b> خط ظليل على الصورة<br>الشعاعية  |
| الجزء المتبقي بعد القطع .  | انظر خط ظليل (Airway shadow) .   |
| <b>radicular surface</b> سطح جذري  | <b>radio graph,anteroposterior</b> صورة شعاعية أمامية  |
| <b>radiectiony = radectomy</b> استئصال الجذر   | خلفية  |
| الإزالة الكاملة لجذر السن أو جزء منه جراحياً .   | <b>radiograph,bite-wing</b> صورة العضة المجنحة   |
| <b>radio-</b> (سابقة) شعاع ، مشع ، الإشعاع   | صورة شعاعية داخل الفم تبين تيجان الأسنان والمسافات بين<br>السنينة في كل من الفك العلوي والفك السفلي ، تلتقط بفلم<br>أشعة خاص يثبت في الفم بواسطة جناح مركزي أو لسان<br>صغير تعض عليه الأسنان .   |
| سابقة بمعنى إشعاعي أو مواد نشطة شعاعياً (Radioactive<br>substance) .   | <b>radiograph,buccinator shadow on</b> ظل العضلة المبوقة<br>على الصورة الشعاعية  |
| <b>radioactive</b> ذو مشع ، ذو نشاط إشعاعي   | انظر ظل العضلة المبوقة (Buccinator shadow) .   |
| قوة نشاط إشعاعي .  | <b>radiograph,cephalometric</b> صورة شعاعية لقياسات الرأس  |
| <b>radioactive element</b> عنصر مشع  | صورة شعاعية للرأس بواسطة راسم الرأس<br>(Cephalometer) ، حيث تثبت الرأس على مسافة ثابتة من<br>المستوى السهمي المنصف أو المستوى عبر الصماخ وتمرر<br>خلالها الأشعة المركزية بغرض تحليل قياسات الجمجمة ،<br>وتستخدم هذه الصورة في تقويم الأسنان والجراحة الفموية . |
| <b>radioactive isotopes</b> النظائر المشعة   | <b>radiograph,cervical</b> الاحتراق العنقي على الصورة الشعاعية   |
| <b>radioactivity</b> النشاط الإشعاعي ، الإشعاعية   | <b>burnout on</b> انظر الاحتراق العنقي<br>(Cervical burnout) .   |
| تحرير أحد أنواع الأشعة أو أكثر خلال الانحلال المستمر<br>لبعض النويدات (Nuclides) .   | <b>radiograph,elongation</b> تطاول الصورة الشعاعية   |
| <b>radioautography =</b> تصوير الإشعاع الذاتي  | انظر تطاول ، مط ، تطويل (Elongation) .   |
| <b>autoradiography</b>   | <b>radiograph,foreshortening</b> قصر الصورة الشعاعية   |
| <b>radiobiology</b> البيولوجيا الإشعاعية   | انظر قصر (Foreshortening) .  |
| علم تأثير الأشعة على الأحياء ، وهو فرع من علم الأحياء<br>يختص بتأثير الأشعة على الأنظمة الحيوية (Biologic<br>systems) .                  | <b>radiograph,incisal</b> صورة شعاعية قاطعية   |
| <b>radiodense</b> ظليل للأشعة  | صورة للأسنان القاطعة (Incisor teeth) .   |
| <b>radiodense shield</b> حاجز ظليل للأشعة  | <b>radiograph, interproximal</b> صورة شعاعية تلاصقية   |
| <b>radiodontia = radiodontics</b> ، مبحث التصوير الشعاعي السني ،<br><b>dental radiology</b> تصوير الأسنان بالأشعة                        | <b>radiograph, intraoral</b> صورة شعاعية داخل الفم   |
| <b>radiodontics</b> طب الأسنان الإشعاعي  | <b>radiograph,long - tube</b> صورة شعاعية بأسلوب القمع الطويل  |
| <b>radiodontist</b> اختصاصي بتصوير الأسنان الإشعاعي  | <b>radiograph,occlusal</b> صورة شعاعية إطباقية   |
| <b>radiogram = radiograph =</b> صورة شعاعية  | <b>radiograph,oral</b> صورة شعاعية فموية   |
| <b>roentgenogram = roentgenograph</b>  | أية صورة شعاعية للأسنان والفكين والأنسجة المحيطة   |
| تسجيل صورة على فلم حساس بأشعة رونتجن .   |  |
| <b>radiograph = radiogram</b> صورة شعاعية  |  |
| صورة تتكون على الطبقة الحساسة للضوء من الفلم<br>الشعاعي بفعل الأشعة ، تستخدم عادة في أغراض   |  |

|  |   |
|--|---|
| تؤخذ بوضع الفلم في الفم (تُسمى صورة داخل الفم<br>Intraoral) أو بوضع الفلم خارج الفم (تُسمى صورة خارج<br>الفم Extraoral) .  | <b>radiographic repair</b> شفء إشعاعي<br>مراقبة ترميم الأنسجة بواسطة الصور الشعاعية التي تؤخذ<br>على فترات زمنية .  |
| <b>radiograph, panoramic</b> صورة شعاعية بانورامية<br>نوع من الصور الشعاعية تعطى صورة متواصلة لكامل<br>القوس السنية ، أو للقوسين معاً ؛ يمكن الحصول عليها<br>بأسلوب الأشعة ذات الزاوية الواسعة ، أو بطريقة الأشعة من<br>خلال فتحة ضيقة أو التصوير الطبقي .<br>انظر فلم بانورامي (Panoramic film) . | <b>radiographic repair, complete</b> شفء إشعاعي كامل<br>عمل الصور الشعاعية للتحقق من الترميم الكامل<br>للأنسجة ، مثل تجديد الصفيحة القاسية أو العظم حول<br>الذروي أو كليهما .   |
| <b>radiograph, periapical</b> صورة شعاعية لمجاورات القمة ،<br>صورة شعاعية ذروية<br>فلم داخل الفم يُظهر صورة السن والأنسجة العظمية<br>الحبيطة .   | <b>radiographic repair, incomplete</b> شفء إشعاعي غير كامل<br>عمل الصورة الشعاعية للدلالة على الالتئام الجزئي<br>للأنسجة ، مثل انخفاض حجم الآفة حول الذروية بعد<br>المعالجة اللبية دون اختفاء الآفة كلياً (كما تشاهد في الصور<br>الشعاعية بعد المعالجة) .               |
| <b>radiograph, root</b> صورة الجذر الشعاعية  | <b>radiographic survey</b> مسح إشعاعي   |
| <b>radiograph, short tube</b> صورة بأسلوب القمع القصير   | <b>radiographic technique</b> طريقة التصوير الشعاعي   |
| <b>radiograph, Towne' s</b> صورة شعاعية لتاون<br>انظر مرتسم تاون (Towne' s projection) .   | <b>radiographic technique, periapical</b> طريقة التصوير<br>الشعاعي حول الذروي   |
| <b>radiograph, underdeveloped</b> صورة شعاعية ناقصة التطهير<br>صورة شعاعية ترسب الفضة فيها غير كاف نتيجة قصور<br>التأثير للكيميائيات المظهرة .   | <b>radiographic tomographic technique</b> طريقة التصوير<br>الشعاعي المقطعي  |
| <b>radiograph, underexposure</b> صورة شعاعية ناقصة التعرض<br>صورة شعاعية ، ترسب الفضة فيها غير كاف نتيجة لقصور<br>في التعرض للأشعة .   | <b>radiographic tracing</b> مرتسم الصور الشعاعية  |
| <b>radiographer</b> مصور شعاعي ، أخصائي التصوير الشعاعي<br>شخص متمرس في تعريض المرضى للأشعة الموضعية<br>(Localized radiation) من أجل إجراء صور شعاعية<br>للأغراض التشخيصية .   | <b>radiographs</b> صور شعاعية<br>وسائل تساعد طبيب الأسنان على كشف وتحديد بداية<br>التسوس ، خاصة بين الأسطح الملاصقة للأسنان ، والتي قد<br>يكون من الصعب اكتشافها بالعين المجردة ، وكذلك أمراض<br>اللثة .  |
| <b>radiographic</b> متعلق بالتصوير الشعاعي ، إشعاعي ، شعاعي<br>متعلق بالتصوير بالأشعة .  | <b>radiography</b> تصوير شعاعي ، التصوير بالأشعة<br>التصوير باستخدام الأشعة السينية ؛ قد يكون التصوير من<br>داخل الفم أو من خارج الفم .   |
| <b>radiographic baseline =</b> خط قاعدي إشعاعي = مستوى   | <b>radiography, anterior-posterior</b> تصوير شعاعي<br>بإسقاط أمامي خلفي<br>أسلوب تصوير إشعاعي خارج الفم بوضع الفلم في الخلف<br>وتمرير الأشعة السينية من خلال الجمجمة من الأمام إلى<br>الخلف .   |
| <b>radiographic reference plane</b> مرجعي إشعاعي<br>في التصوير الإشعاعي للجمجمة ، هو الخط الصماخي<br>الأفقي (Orbitomeatal line) . وفي التصوير الإشعاعي<br>داخل الفم ، هو المستوى الإطبقي للفك .  | <b>radiography, bisecting angle</b> تصوير شعاعي بطريقة<br>تنصيف الزاوية<br>طريقة التصوير الشعاعي حول الذروي داخل الفم بوضع<br>الفلم قريباً من السن بقدر الإمكان وتوجيه الأشعة المركزية<br>عمودياً على خط وهمي ينصف الزاوية المتكوّنة بين المحور<br>الطولي للسن والفلم . |
| <b>radiographic duplication</b> نسخ للصورة الشعاعية<br>عملية إنتاج نسخ ضوئية للصور الشعاعية .  | <b>radiography, body-section =</b> تصوير شعاعي لمقطع<br>جسمي = التصوير الطبقي ، التصوير الرصفي ،<br>التصوير المقطعي   |
| <b>radiographic film</b> فلم شعاعي   |   |
| <b>radiographic guide</b> مؤشر إشعاعي ، دليل شعاعي   |   |
| <b>radiographic reference plane =</b> خط قاعدي إشعاعي =  |   |
| <b>radiographic base line</b> مستوى مرجعي إشعاعي   |   |



**radiography, buccal object rule** قاعدة الغرض الشدقي الشعاعي  
انظر قاعدة الغرض الشدقي (Buccal object rule) .

**radiography, Caldwell's projection** التصوير الشعاعي بإسقاط كولدويل  
تصوير شعاعي أمامي خلفي للجمجمة تدخل فيه الأشعة المركزية من خلف الجمجمة بزاوية 23 درجة أعلى من الخط الصماخي الموقى .

**radiography, cone cutting** تصوير شعاعي ذو قطع مخروطي

**radiography, dental** تصوير شعاعي سني

**radiography, digital** التصوير الشعاعي الرقمي

**radiography, extra - oral** تصوير شعاعي من خارج الفم

**radiography, intra - oral** تصوير شعاعي من داخل الفم

**radiography, lateral oblique projection** تصوير شعاعي جانبي مائل  
صورة شعاعية من خارج الفم ، حيث يوضع الفلم بجوار جسم الفك السفلي أو الشعبة الصاعدة وتوجه الأشعة المركزية متجهة إلى الأعلى من أسفل الجانب المقابل للفلم .

**radiography, lateral skull projection** تصوير شعاعي جانبي للرأس  
صورة شعاعية من خارج الفم ، حيث يوضع الفلم موازياً للمستوى السهمي للرأس ، ثم توجه الأشعة المركزية عمودياً على المستوى السهمي والفلم ، فتشاهد كل الجمجمة .

**radiography, layer = tomography** تصوير طبقي = تصوير رصفي

**radiography, microfocus** تصوير شعاعي ذو بؤرة دقيقة

**radiography, paralleling technique** طريقة التصوير الشعاعي بالتوازي  
أسلوب أو طريقة تستخدم للصور الشعاعية حول الذرورية داخل الفم باستخدام فلم ذو بُعد بُوري 16 بوصة ؛ يوضع الفلم موازياً للمحور الطولي للسن وتوجه الأشعة المركزية عمودياً على كل من السن والفلم .

**radiography, posterior - anterior projection** التصوير الشعاعي بإسقاط خلفي أمامي  
تصوير إشعاعي من خارج الفم ، حيث يوضع الفلم عند الجزء الأمامي للجمجمة وتمر الأشعة السينية من الخلف إلى الأمام في موازاة الخط الصماخي الموقى .

**radiography, slit - beam** تصوير شعاعي بشعاع ضيق

أسلوب أو طريقة لعمل صور شعاعية بانورامية باستخدام شعاع ضيق يتحرك دائرياً ، بينما يظل الفلم والغرض أو المريض ساكناً لا يتحرك .

**radiography, submental** تصوير شعاعي بالإسقاط تحت الصماخي القمي  
تصوير من خارج الفم ، حيث يوضع الفلم عند قمة الرأس وتوجه الأشعة المركزية من تحت الذقن .

**radiography, Towne's projection** صورة تاون الإسقاطية الشعاعية  
تصوير من خارج الفم ، بتوجيه الأشعة المركزية عبر العظم الجبهي بزاوية 30 درجة بالنسبة إلى الخط الصماخي الموقى ؛ يستخدم لتصوير اللقمة وعنق اللقمة في المستوى الجبهي .

**radiography, transcranial projection** التصوير الشعاعي عبر القحف  
تصوير من خارج الفم يستخدم لتصوير المفصل الفكي الصدغي في المستوى السهمي في وضع فتح أو غلق للفك السفلي ، حيث تمرر الأشعة المركزية عبر الجمجمة ، وتدخل من الجانب المقابل في نقطة تقع على بعد 2 1/4 بوصة تقريباً فوق مجرى السمع الظاهر .

**radiography, transorbital projection** التصوير الشعاعي عبر الحجاجي  
تصوير من خارج الفم يستخدم لتصوير المفصل الفكي الصدغي في المستوى الجبهي . تمرر الأشعة المركزية من خلال الحجاج عند زاوية أفقية مقدارها 20 درجة .

**radiography, tube shift technique** طريقة التصوير الشعاعي بإزاحة الأنبوب  
التمرکز الإشعاعي على الغرض المراد تصويره في المستوى الثالث ، ويستلزم التقاط صورتين شعاعيتين بزاويتين أفقيتين أو عموديتين مختلفتين ومقارنة حركة الغرض النسبية على الفلم لكل منهما .

**radiography, Water's projection** تصوير شعاعي بإسقاط واتر  
تصوير إشعاعي من خارج الفم يستخدم أساساً للحصول على صورة أمامية خلفية للجيوب الفكية العلوية.

**radiography, wide - beam** تصوير شعاعي بشعاع عريض  
طريقة لعمل صور شعاعية بانورامية باستخدام حزم شعاعية متباعدة بأسلوب يشبه التصوير الشعاعي الاعتيادي داخل الفم ؛ مصدر الأشعة قد يكون داخل الفم أو خارج الفم .

|                             |   |  |
|-----------------------------|---|--|
| radioisotopes               | نظائر مُشعّة  | لمرور الأشعة السينية . مثال الحشوة المعدنية في السن تظهر بيضاء بالنسبة لما يحيط بها في الصورة الشعاعية السنية .  |
| radiologist                 | اختصاصي الأشعة  | مادة قاعدة البدلة radio - opaque denture base material   |
|                             | شخص مؤهل يتخصص في تفسير الصور الشعاعية .  | السنية الظليلة للأشعة  |
| radiology                   | علم الأشعة  | تضاف إلى مادة قاعدة البدلة السنية مادة ظليلة للأشعة من أجل تسهيل تحديد موضع أو مكان الجهاز بواسطة التصوير الشعاعي إذا ابتلعه أو استنشقه المريض أو إذا زرع في الأنسجة . |
|                             | علم الطاقة الإشعاعية ؛ وهو علم يختص بتطبيقات الطاقة الإشعاعية في مجال التشخيص والعلاج الطبي .   | radio - opaque dye صبغة ظليلة للأشعة   |
| radiology,dental            | علم الأشعة السني ، علم أشعة الأسنان   | radio - opaque filling حشوة ظليلة للأشعة   |
|                             | التصوير الشعاعي وتفسير وشرح الأفلام الشعاعية للأسنان والأنسجة المحيطة .   | مادة الحشو التي لا تنفذ من خلالها الأشعة .   |
| radiology,diagnostic        | علم الأشعة التشخيصي   | radio - opaque paste معجون ظليل للأشعة   |
|                             | يشمل دراسة الأفلام الشعاعية والفحص البصري للرسم الشعاعي لأنسجة الجسم على ستار تألقي ، أو إظهار بعض أجهزة الجسم بإدخال مواد كيميائية ظليلة للأشعة قبل التحقق التشخيصي الإشعاعي .           | radio - opaque line خط ظليل شعاعياً  |
| radiolucency                | إشفاف للأشعة ، الشفافية للأشعة  | radio-opaque material مادة ظليلة للأشعة  |
|                             | تَحَلُّخٌ أو تَرَقَّقٌ منطقة تقل كثافة العظم فيها (ويسمى التَحَلُّخُ العظمي أو الترقُّق العظمي Bone rarefaction) على الصورة الشعاعية بسبب نفاذ كامل أو جزئي للأشعة السنية .               | radio surgery جراحة إشعاعية  |
| radiolucent                 | شَفِيفٌ للأشعة  | طريقة جراحية باستخدام الموجات الإشعاعية لعمل قطع أو شق في النسيج الرخو بدون ضغط أو نزف .   |
|                             | قليل المقاومة لمرور أشعة التصوير الإشعاعي ؛ شفيف للأشعة يسمح بمرور جزئي للأشعة السينية فيظهر على الصورة الشعاعية بشكل مناطق منفذة للأشعة تظهر أكثر سواداً من المناطق غير المنفذة للأشعة . | radio surgical knife مبضع كهربائي  |
| radiolucent area            | مساحة شَفِيفَةٌ للأشعة  | radiotherapy المعالجة الإشعاعية  |
| radiolucent linear          | مساحة طولية شَفِيفَةٌ للأشعة  | علاج الأورام السرطانية الحبيثة بالأشعة المتأينة . انظر المعالجة بالأشعة (Radiation therapy) .  |
| radiolucent zone            | منطقة شَفِيفَةٌ للأشعة  | radisectomy = root amputation بتر الجذّر   |
| radiolus                    | مَسْبَارٌ ، مَجَسٌ  | radium راديوم  |
| radiometallography          | التصوير الإشعاعي للمعادن  | عنصر فلزي مُشع يستخدم في علاج الأورام السرطانية وبعض القرع الأكلة.   |
| radionecrosis               | تَنَخَّرٌ شُعاعي ، نخر إشعاعي   | radium needles إبر الراديوم  |
|                             | تَلَفٌ الأنسجة أو تقرحها بسبب تعرضها للأشعة .   | radium treatment معالجة بالراديوم ، العلاج بالراديوم   |
| radiopacity = radio-opacity | عتامة شعاعية ، عتامة شعاعية   | radon seed بذرة الرادون  |
|                             | ظليلية شعاعية ، عديم النفوذ للأشعة  | صندوق صغير محكم الإغلاق يحتوي على الرادون ، وهو عنصر غازي نشط شعاعياً ، يدخل في النسيج من أجل علاج ورم سرطاني .  |
|                             | منطقة زائدة الكثافة في الصورة الشعاعية بسبب مقاومة لاختراق الأشعة .   | radius 1 - الكُعبرة ، عظم الكُعبرة   |
| radio-opacity = radiopacity | ظلالية شعاعية ، انعدام النفوذ للأشعة ، عتامة شعاعية   | 2 - نصف القطر ، شعاع   |
| radio - opaque = radiopaque | ظليل للأشعة ، غير مُنفذ للأشعة ، عتيم الأشعة  | radula مقلّحة ، كاحت الجير   |
|                             | مناطق بيضاء على الصورة الشعاعية ، بسبب مقاوم النسيج   | أية أداة لإزالة الرواسب الجيرية مثل المقلّحة (Scaler) التي تستخدم لإزالة القلّح السني عن أسطح الأسنان .  |
|                             |   | rag خرقة ، أسمال بالية ، قطعة  |
|                             |   | rag wheel فُرص ذو قَطع   |
|                             |   | raising رَفَع  |

|                              |   |                                 |  |
|------------------------------|---|---------------------------------|--|
| raising,bite                 | رَفْع العَضَّة  | ramus of the mandible           | رَأد الفك السفلي ، الشعبة  |
| rake                         | 1- المدممة 2- مَيْل ، انحدار ، مشط  |                                 | الصاعدة للفك السفلي  |
|                              | مصطلح في طب الأسنان يستخدم عادة لوصف الأسنان كثيرة التباعد .  |                                 | الجزء من الفك السفلي ، الذي يشكّل زاوية مع جسم الفك السفلي ، ويحتوي النتوء المنقاري واللقمة (وهي جزء من المفصل الفكي الصدغي) وتتعبص العضلة الماضغة بسطحه الخارجي . |
| rake teeth                   | أسنان متباعدة ، أسنان ممشطية  | random sample                   | عينة عشوائية   |
|                              | لوصف الأسنان كثيرة التباعد أي تفرق الأسنان وتباعدها .   | range                           | مدى ، مجال   |
| Ramfjord's index =           | منسب رامفجورد ، مؤشر رامفجورد =   | range,melting                   | مجال الانصهار  |
| periodontal index            | منسب حول السني  |                                 | المجال من بدء الانصهار حتى تمامه .   |
|                              | نسبة إلى س .ب . رامفجورد ، S.P.Ramfjord ، طبيب أسنان أمريكي .   | range,fusion                    | مجال الانصهار ، مجال الالتحام ، مجال الاندماج  |
| rami                         | 1- جمع رأد 2- أغصان ، فُروع ، شُعَب   | ranine                          | 1- ضفدي 2- نسبة لما أسفل اللسان  |
|                              | المفرد شعبة ، فرع (Ramus).  | ranine artery =                 | الشريان تحت اللساني = الشريان اللساني العميق ، الشريان الضفدي  |
| ramification                 | تَغصّن ، تَفَرّع ، تَشعّب   | A.profunda linguae              | زاوية رانكه  |
| ramify                       | يُفَرِّع ، يُشعّب ، يَتَفَرّع ، يَتَشعّب  | Ranke's angle                   | نسبة إلى ج .رانكه ، j.Ranke ، 1916-1836 ، طبيب وعالم أجناس ألماني .  |
| rampant caries               | تَسوس سريع ، تسوس منتشر   |                                 | الزاوية المتكونة من الخط المار بين مركز الدرّز الأنفي الجبهي ومركز النتوء السنخي للفك العلوي مع المستوى الأفقي للجمجمة.  |
| rampart                      | سور ، متراس   | ranula                          | كيس ضفدي ، ضفيدة   |
| rampart ,maxillary           | متراس الفك العلوي   |                                 | كيس احتباسي في الغدة اللعابية تحت اللسانية يتكوّن تحت اللسان عند انسداد قناة الغدة اللعابية تحت اللسانية .   |
|                              | ارتفاع من الخلايا الظهارية يوجد في الجنين في الفك العلوي ، يتطور لاحقاً إلى الحافة السنخية .  | ranular                         | ضفدي   |
| Ramsay Hunt's syndrome       | متلازمة رامسي هانت  |                                 | متعلق بالكيس الضفدي (Ranula).  |
|                              | نسبة إلى جيمس رامسي هانت ، James Ramsay Hunt ، قبل 1874 ، أخصائي أعصاب أمريكي .   | raphae, midpalatine             | درّز حنكي متوسط  |
|                              | حالة عصبية ناتجة عن عدوى العقد العصبية للعصب السابع بواسطة فيروس عقبولة الحماق . تتصف بألم شديد في الأذن ، وشلل للعصب الوجهي ، ودوخة ، وفقد السمع . | raphe                           | درّز ، التحام ، ملتقى ، رباط ، رفاء  |
|                              | تزول الدوخة بعد بضعة أيام أو أسابيع . أما الشلل الوجهي فقد يستمر ، ونادراً ما قد يصبح الصمم الكلي أو الجزئي .                                       |                                 | درّز أو ارتفاع أو تغصّن يحدد خط الالتحام بين نصفين متماثلين .  |
|                              | العلاج يكون عادة بالكورتيكوستيرويدات (Corticosteroid) . يُسمّى أيضاً : الحلاّ المنطقي الأذني (Herpes zoster oticus) .                               | raphe of tongue                 | رفاء اللسان ، درّز لساني   |
| ramus                        | 1- الرأد ، الشعبة الصاعدة من عظم الفك السفلي  |                                 | جدار ليفي يمثل خط الاتحاد بين الجانب الأيمن والجانب الأيسر من اللسان .   |
|                              | 2- فرع ، شعبة ، عُصن  | raphe,buccal                    | رفاء خدّي ، درّز خدي   |
| ramus auricularis nervi vagi | الفرع الأذني للعصب المبهم   |                                 | الخط الذي يحدد التحام أجزاء الخد المشتقة من نتوء الفك العلوي والأجزاء المشتقة من نتوء الفك السفلي .  |
| ramus colli nervi facialis   | الفرع الرقبّي للعصب الوجهي  | raphe,lingual = raphe of tongue | درّز لساني = رفاء لساني  |
| ramus frame implant          | غرسة هيكلية لشعبة الفك السفلي   |                                 | الأخدود على طول خط الوسط للسطح الظهري من اللسان ، ويطابق الحاجز الليفي الذي يقسم اللسان إلى جزئين . جدار ليفي يُشكّل خط الالتحام بين الجانب الأيمن والأيسر للسان . |
|                              | غرسة قوسية كاملة ذات تصميم ثلاثي القوائم ، تشمل عارضة أفقية رابطة فوق لشوية ذات ثلاث قوائم داخل العظم بشعبي الفك السفلي ومنطقة الارتفاق الذقني .    |                                 |  |
| ramus implant =              | غرسة شعبة الفك السفلي = غرسة أفقية  |                                 |  |
| horizontal endosteal implant | ضمن العظم   |                                 |  |

**raphe, palatine** رفاء حَنَكِي ، درز حنكي  
الارتفاع المخاطي الضيق على خط وسط الحنك الصلب .

**raphe, pterygomandibular** رفاء فكي سفلي جناحي  
رباط وتري يفصل العضلة المبوقة عن العضلة مضيق البلعوم العليا .

**rapid** سريع

**rapid developer** مظهر سريع

**rapid fix** 1- تثبيت سريع (تثبيت الأفلام الشعاعية) .  
2- مثبت سريع

**rapid palatal expansion** توسيع حنكي سريع = توسيع فكي علوي سريع (RPE) = rapid maxillary expansion (RME)  
(في تقويم الأسنان) : توسيع تقويمي للقوس السني العلوي ، عادة باستخدام قوة كبيرة في فترة زمنية قصيرة .

**rapid pulse** نبض سريع

**rare earth element** العناصر الترابية النادرة  
عنصر معدني له عدد ذري بين 57 إلى 71 . تقسم هذه العناصر إلى ثلاث مجموعات :

معادن سيريوم (Cerium metals) : مثل لنثينيوم (Lanthanum) ، سيريوم (Cerium) ، براسيودايميوم (Praseodymium) ، نيودايميوم (Neodymium) ، برومسيوم (Promethium) ، وساماريوم (Samarium) .

معادن تربيوم (Terbium metals) وهي إيريبيوم (Europium) ، جادولنيوم (Gadolinium) ، وتربيوم (Terbium) .

ومعادن إتريوم (Yttrium) وهي ديسبروسيوم (Dysprosium) ، وهولميوم (Holmium) ، وإربيوم (Erbium) ، وثيليوم (Thulium) ، وإتريوم (Yttrium) ، وإتربيوم (Ytterbium) ، وليتتيوم (Lutetium) . تُسمى أيضاً المعادن الأرضية النادرة (Rare earth metal) .

**rare earth screen** دريئة أرضية نادرة  
1 - ستار كثيف يتكون من البلورات الأرضية النادرة ويحتاج إشعاعاً أقل لتنتج صورة على الفلم .  
2- مادة تألقية مثل : تنجستيت الكالسيوم (Calcium tungstate) تستخدم كقاعدة لتكثيف ستار الأشعة السينية . في السنوات الحديثة بدأ استخدام مواد جديدة من العناصر الأرضية النادرة مثل مادة إيتروم (Yttrium) وجادولنيوم (Gadolinium) في بعض الأجهزة .

هذه العناصر الأرضية النادرة تسمح استخدام جرعات إشعاعية منخفضة مع الأفلام الشعاعية .

**rarefaction** تَحْلُخُل ، تَرَفُّق  
أقل كثافة وليس أقل في الحجم لأي مادة .  
ترقق النسيج العظمي بما يكفي ليسبب انخفاضاً في ظلالية العظم بالنسبة للأشعة وبالتالي يبدو كمنطقة مظلمة على الفلم الشعاعي .

**rarefaction, bone** تَحْلُخُل العظم

**Raschkow's plexus** صَفِيرَة راشكوف  
نسبة إلى أ . راشكوف ، I-Raschkow ، 1811-1872 .  
صفيرة عصبية دقيقة تحت أرومات العاج في الحليمة السنية ، توجد أثناء تكوّن العاج .

**rash** طَفْح  
اندفاع جلدي مؤقت .  
آفة جلدية التهابية غالباً ما تكون مصاحبة للأمراض المعدية .

**rash, gum = strophulus** طَفْح اللثة = طَفْح حُطاطِي  
احمراري

**rash, medicinal** طَفْح دوائي

**rash, serum** طَفْح المصل

**rash, tooth = strophulus** طَفْح سني = شَرَى حُطاطِي

**rash, wandering = geographic tongue** طَفْح متنقل = اللسان الجغرافي

**rasp** 1- يَبْرَد ، يَشْر ، يَفْشُط  
2- مبرّد مُحَبَّب  
انظر مبرّد العظم (Bone file) .

**raspatory** مسحاح

**raspatory, periosteal** مسحاح السمحاق

**rate** سَرْعَة ، معدّل ، نسبة

**rate, sedimentation** سرعة التثقل

**Rathke's pouch** جيبة راتكه  
نسبة إلى م . هـ . راتكه M.H.Rathke ، 1860-1793 مشرّح ألماني .  
رَدْب ظهري من التجويف الفموي الجنيني يتطور إلى الفص الأمامي للجسم النخامي .

**ratio** نسبة ، تناسب ، درجة  
علاقة كمية أو علاقة عددية بين مواد أو بين مجموعات ، يُعبّر عنها بصورة بسيطة .

**rat tail root canal file** مبرّد ذيل الفأر لقناة الجذّر

**ra** حَمام

|                             |   |  |
|-----------------------------|---|--|
| raw rubber                  | مطاط خام  | تشكل ألياف رباطية حول سنية جديدة ، تنظمر في ملاط جديد على طول اتصال الظهارة اللثوية بالسن تاجياً .   |
| ray                         | شعاع<br>جمعها : أشعة (Rays) .   | إعادة تثبيت اتصال النسيج حول السني بجذر السن بعد العمليات حول السنية .   |
| ray fungus = actinomycosis  | فُطر الشعية   | إعادة الارتباط الظهاري   |
| rays,Roentgen               | أشعة رونتينج  | إعادة القاعدة ، يعيد القاعدة =   |
| R.C.T. = root canal therapy | [مختصر] معالجة قناة الجذر   | تبدل القاعدة   |
|                             | استئصال عصب السن وإزالته من قناة الجذر وإحلال مادة حاشية في قناة الجذر .  | أسلوب لإعادة انطباق البدلة السنية بواسطة استبدال مادة قاعدة البدلة السنية الاصطناعية بدون تغيير أو تبديل العلاقة الإطباقية للأسنان الصناعية .  |
| re-                         | (سابقة) تكرار ، إرجاع ، عودة ، رد   | تكلُّس تال ، إعادة التكلُّس  |
| reabsorb                    | يعيد الامتصاص   | نظام استدعاء   |
| reabsorption                | إعادة امتصاص ، إعادة تشرب   | طريقة لتنظيم استدعاء المرضى للفحص الدوري للأسنان .   |
| reactance                   | مفاعلة ، تجاوب  | زيارة استدعائية ، استدعاء للزيارة  |
| reaction                    | تفاعل ، ارتكاس ، رد فعل<br>1- استجابة لمنبه .<br>2- تفاعل مواد ينتج عنه تغير كيميائي .  | زيارة دورية لطبيب الأسنان للمحافظة على الصحة الفموية .   |
| reaction,allergic           | تفاعل أرجي  | انحسار لثوي ، تراجع لثوي ، تقهقر لثوي  |
| reaction ,support           | تفاعل داعم  | فقد غير طبيعي للنسيج اللثوي نتيجة للالتهاب وفقدان العظم .  |
| reaction,tissue             | تفاعل نسيجي   |  |
| reaction,Wassermann's       | تفاعل فاسرمان<br>يستخدم في تشخيص مرض الزهري .   |  |
| Read's forceps              | ملقط ريد ، كلابية ريد<br>انظر ملقط (Forceps) .  | 1- آخذ ، جهاز استقبال<br>2- إناء ، مستودع  |
| ready - made                | جاهز ، مسبق الصنع   | مستقبله الفضلات  |
| ready- made wax shapes      | أشكال شمعية جاهزة   | وعاء ، إناء  |
| reamer                      | مقوار (موسع قناة الجذر)<br>أداة شبيهة باللولب الرفيع ، تستخدم يدوياً أو بالمحرك السني لتوسيع قنوات الجذر .<br>انظر موسعة قناة الجذر (Root canal reamer) .   | إناء الفضلات ، وعاء الفضلات  |
| reamputation                | إعادة البتر   | مستقبله ، متقبلة ، متلقية ، متقبل  |
| rear position               | وضع خلفي  | 1- مادة (فلم أو شريحة فلمية أو صفيحة التصوير الشعاعي الجاف) تتأثر بالأشعة لتكوين صورة مرئية .<br>2- عضو غاية في الدقة في نهايات الأعصاب الحسية قادر على استشعار المنبهات المختلفة مثل الضغط ، واللمس ، والتذوق ، والتغيرات الحرارية. |
| reattachment                | إعادة الاتصال ، إعادة الارتباط ، إعادة اللصق ، إعادة المركز<br>1- إعادة التحام جزأين منفصلين .<br>2- (في طب الأسنان) : العملية التي يعاد بها التحام سن مقلقلة أو سن معاد غرسها في العظم السنخي .<br>3- (في طب الأسنان التعويضي) : عملية إعادة تثبيت تاج سن صناعي أو جسر .<br>4- (في علم أمراض الأنسجة الداعمة) : العملية التي تثبت بها ألياف الأنسجة الداعمية السنية ثانية بالملاط أو العظم السنخي أو كليهما معاً بعد المعالجة لتقليل عمق الجيب . | حامل المستقبل ، ماسك المستقبل<br>أداة لحمل ووضع المستقبل (مثل الفلم) في فم المريض .  |
|                             |   | نهاية العصب المستقبلية   |
|                             |   | منطقة استقبال ، مكان استقبال<br>(في الزرع السني) : منطقة في العظم أو النسيج الرخو تجهب لاستقبال الغرسة السنية .  |
|                             |   | مشكل منطقة استقبال الغرسة<br>(في الزرع السني) : شكل مطابق لجسم جذر السن أو للغرسة السنية صمم ليشكل مكان في العظم لاستقبال الغرسة .   |

|                                   |   |  |
|-----------------------------------|---|--|
| <b>recession</b>                  | انحسار ، تراجع ، تَقَهقر  | عن جميع تخصصات طب الأسنان . تشمل معالجة المريض عادة الخلع وعلاج الجذور والجراحات حول السنينة وتقويم الأسنان وزرع الأسنان ، بحيث يتمتع المريض بعد المعالجة بابتسامة جديدة وقدرة تامة على مضغ الطعام . |
| <b>recession,bone</b>             | انحسار العظم  | <b>reconstructive surgery</b> جراحة استثنائية  |
| <b>recession,gingival</b>         | انحسار لثوي   | نوع من الجراحة لتعويض أو إعادة بناء الجزء الأصلي أو لبناء التشريح الطبيعي لجزء من جسم الإنسان .  |
| <b>recession,gum</b>              | انحسار اللثة  | <b>recontouring</b> ضَبط الحواف ، إعادة الهندمة  |
| <b>recession,slit like</b>        | انحسار طولي شبيه بالشق  | عملية لإعادة تشكيل سطح السن لاستقبال أفضل احشوة ، أو تاج أو مشبكة بدلة سنينة جزئية نزوعة أو لتقليل وتضييق السطح الإطباق من أجل الحصول على أقل جهد على الأنسجة الداعمة .                              |
| <b>recidivation = relapse</b>     | نُكاس ، مُعاوَدَة   | <b>record</b> 1- تسجيل ، تدوين 2- سجّل 3- يسجّل  |
| <b>recipe = take</b>              | حُذ ، تناول ، وَصفة (لاتينية)   | <b>record base = baseplate =</b> قاعدة تسجيلية = صفيحة قاعدية = قاعدة مؤقتة = <b>temporary base = trial base</b> التجربة   |
|                                   | تستعمل في كتابة الوصفة الطبية واختصارها رمز Rx .  | مادة مؤقتة تمثل قاعدة البدلة السنينة تستعمل لتسجيل علاقة الفكين العلوي والسفلي من أجل تنضيد الأسنان ، انظر صفيحة قاعدية (Baseplate) .  |
| <b>reciprocal</b>                 | متبادل ، تبادلي ، عكسي  | <b>record card</b> بطاقة التسجيل ، بطاقة السجل   |
| <b>reciprocal arm</b>             | ذراع متبادلة ، ذراع تبادلية   | <b>record,case</b> مشاهدة ، سجل الحالة   |
|                                   | ذراع مشبكة أو امتدادات أخرى تستخدم في البدلة السنينة الجزئية النزوعة لمقابلة بعض أجزاء الجهاز التعويضي .        | <b>record,check = checkbite</b> سجل التحقق = سجل الإطباق   |
| <b>receptrocating action</b>      | حركة ترددية ، حركة تبادلية  | طبعة بشمع صلب أو مركب تشكيل تجرى لتسجيل الأوضاع الإطباقية المختلفة للأسنان في الفم ، للتحقق من هذه الأوضاع في البدلة السنينة الصناعية على المفصلة .  |
| <b>receptrocating arm</b>         | ذراع تبادلية ، ذراع التعادل   | <b>record ,chew - in</b> تسجيل المضغ   |
| <b>receptrocating clasp arm</b>   | ذراع المشبكة التعادلية  | <b>record device</b> أداة تسجيل  |
|                                   | ذراع المشبكة التي تعادل القوى الجانبية الواقعة على السن الداعمة بواسطة ذراع التثبيت . ذراع الكفاف (Bracing arm) | <b>record,face-bow</b> تسجيل بالقوس الوجهية  |
| <b>receptrocating handpiece</b>   | قَبضة تَرَددية ، قَبضة ذات حركة تبادلية   | <b>record,functional chew-i</b> تسجيل حركات المضغ الوظيفية   |
|                                   | انظر قبضة (Handpiece) .   | <b>record,interocclusal</b> تسجيل إطباق  |
| <b>reciprocation</b>              | تحقيق التعادل ، التوازن ، تبادل   | <b>record,jaw relation</b> تسجيل علاقة الفكين  |
|                                   | وسيلة لجعل جزء من الجهاز السني التعويضي الجزئي مقاوماً للضغط الذي يحدثه الجزء الآخر المقابل من الجهاز .         | <b>record,maxillomandibular</b> تسجيل علاقة الفكين   |
| <b>Recklinghausen's disease =</b> | مرض ركلينجهاوزن ، داء   | <b>record,maxillomandibular relation</b> تسجيل علاقة الفك السفلي بالفك العلوي  |
| <b>neuro fibromatosis</b>         | كلينجهاوزن = داء الأورام العصبية الليفية  | <b>record ,occluding centric relation</b> تسجيل العلاقة الإطباقية المركزية   |
|                                   | نسبة إلى ف. د. فون ركلينجهاوزن ، F.D.von Recklinghausen ، 1833-1919 ، عالم أمراض ألماني .                       | <b>record,positional relation</b> تسجيل العلاقة الوضعية (بين الفكين)   |
| <b>recommend</b>                  | 1- يُزكّي ، يقدم بتوصية   | <b>record,pre- extraction</b> تسجيل قبل القلع  |
|                                   | 2- يفوِّض إلى ، يعهد إلى  |  |
|                                   | 3- ينصِّح   |  |
| <b>recommendations</b>            | توصيات ، نصائح ، إرشادات  |  |
| <b>reconstruction</b>             | استبناء   |  |
| <b>reconstructive dentistry</b>   | طب الأسنان الاستثنائي   |  |
|                                   | فرع متقدم من فروع طب الأسنان يحتاج إلى معلومات وفيرة  |  |

|                               |  |   |   |
|-------------------------------|--|---|---|
| record,pre-operative          | سجل قبل الجراحة  | recurrent aphthous ulcer                          | قرحة الفم القلاعية الراجعة  |
| record,profile                | تسجيل المنظر الجانبي للوجه   | recurrent aphthous ulcers                         | تقرُّحات قُلاعية راجعة  |
| record,protrusive             | تسجيل اندفاعي ، تسجيل تبارزي   | recurrent dental caries                           | تسوس سنني راجع  |
| record rim =                  | حافة التسجيل = الحافة الإطباقية ،  | recurrent herpes simplex                          | عدوى الهربس البسيط الرجيع   |
| occlusion rim                 | الارتفاع الإطباقية ، الحنار الإطباقية  | infection   |   |
|                               | أسطح إطباقية على قاعدة البدلة السنية المؤقتة أو قاعدة البدلة السنية الدائمة لغرض تسجيل العلاقة الفكّية العلوية والسفلية وتنضيد الأسنان . | recurrent intraoral herpes                        | الهربس داخل الفموي الرجيع   |
| record ,sectional             | تسجيل جُرْئي ، تسجيل مقطعي   | recurrent nerve =                                 | العَصَبُ الراجع = العَصَبُ الحنجري  |
| record,terminal jaw relation  | تسجيل العلاقة النهائية للفكين  | N.laryngeus recurrens = recurrent laryngeal nerve | العائد  |
| record,wax                    | تسجيل شمعي   | red blood cell = erythrocyte                      | كرية الدم الحمراء   |
| recovery                      | شفاء ، إفاقة ، معافاة  | red zone of the lip                               | المنطقة الحمراء من الشفة  |
| recovery room                 | غرفة الإفاقة   | reduced   | مُختزل ، مردود ، منضمّر   |
| recrudescence = recurrence    | معاودة ، نُكس ، أيبوبة   | reduced dental epithelium                         | ظهارة سنّية منضمّرة   |
|                               | عودة الأعراض المرضية بعد اختفاءها أو عودة المرض بعد الشفاء المؤقت .  | reduced enamel epithelium                         | ظهارة مينائية منضمّرة   |
| recrudescence = recurrent     | أيبوبي ، معاود   |   | طبقة خلوية من بقايا عضو المينا تكون ملتصقة على سطح المينا عند بزوغ السن .   |
| recrudescence disease         | مرض أيبوبي ، مرض معاود   | reduced interarch distance =                      | قصر المسافة بين القوسين ،   |
| rectangle                     | مستطيل   | overclosure                                       | البُعد المختزل ما بين القوسين = زيادة الإغلاق   |
| rectangular                   | مستطيل الشكل   |   | زيادة البعد العمودي ما بين الإطباقية في وضع الراحة ، ونقص المسافة بين الحافتين السنّيتين عندما تكون الأسنان في حالة إطباق أو تماس .   |
| rectangular aperture          | منفذ مستطيل ، فُتحة مستطيلة  | reduced interridge distance                       | قصر المسافة بين الحافتين السنّيتين  |
|                               | (في التصوير الإشعاعي) : فتحة مستطيلة لتحديد مسار الحزمة الشعاعية .   | reducing agen                                     | عامل مُختزل   |
| rectangular slot              | شقّ مستطيل   | reduction   | ردّ ، إعادة ، إرجاع ، تحويل ، إختزال ، إنقاص  |
| rectangular wire              | سلك مستطيل   |   | إعادة وضع أو إرجاع شظية العظم المزاحة إلى مكانها الصحيح قبل تثبيتها بواسطة المسامير والجبائر والأسلاك .   |
| rectus muscle                 | عضلة مستقيمة   | reduction of a fracture                           | ردّ الكسر ، إعادة الكسر   |
|                               | انظر جدول العضلات (Muscles) .  |   | إرجاع نهايات العظم المزاح أو الشظايا إلى وضعها الصحيح ؛ تصحيح وضع العظم المكسور بدون جراحة يُسمّى الردّ المغلق (Closed reduction) أما التصحيح الجراحي فيسمّى الردّ المفتوح (Open reduction) . |
| recuperation                  | استعادة ، تعاف   | reduction,closed                                  | ردّ مغلق  |
|                               | استعادة العافية والصحة .   |   | إعادة وضع أجزاء العظم المكسور والمزاح بدون رؤية مباشرة لمكان الكسر عن غير طريق الجراحة .  |
| recurrence = recrudescence    | رجعة ، نُكسة ، انتكاس  | reduction,open                                    | ردّ مفتوح   |
|                               | عودة الأعراض أو المرض بعد فترة شفاء أو عودة ورَم سرطاني بعد إزالته جراحياً أو بعد معالجة أخرى .  |   | إعادة ترتيب أجزاء العظم المكسور المزاح عن مكانه الصحيح عن طريق الرؤية المباشرة إما من خلال الجراحة داخل الفم أو الجراحة خارج الفم .   |
| recurrent = recrudescence     | عائد ، ناكس ، مُعاود ، راجع  | reduction of dislocations                         | ردّ الخلع   |
|                               | 1 - يعود على فترات أو يعود ثانية بعد فترة من الزمن .   |   |   |
|                               | 2 - يرتد على نفسه أو يرتد على مساره .  |   |   |
| recurrent aphthae             | قُلاع مُعاود ، قُلاع راجع  |   |   |
| recurrent aphthous stomatitis | التهاب الفم القلاعي  |   |   |
|                               | الراجع   |   |   |

|                                      |  |   |   |
|--------------------------------------|--|---|---|
| reduction,subluxation                | رَد الخلع  | reflex arch   | قوس المنعكس   |
| reduction,tuberosity                 | انقاص الأحدوية   | reflex,Bekhterev's                                  | منعكس بيختريف   |
| reference                            | سند ، مرجع   | reflex center                                       | مرکز انعكاسي  |
| reference plane                      | مستوى مرجعي  |   | أي جزء من الجهاز العصبي يستقبل نبضات واردة فيطلق نبضات صادرة تؤدي إلى تغيير في فعل العضلة أو الغدة .        |
|                                      | انظر خط قاعدي إشعاعي (Radiographic baseline) .   | reflex,chin = jaw- reflex                           | منعكس الذقن = منعكس فكّي  |
| referral                             | يُحيل إلى ، إحالة  |   | انغلاق الفم بسبب ضربة على الذقن .   |
|                                      | إحالة مريض من طبيب أسنان إلى آخر مختص في فرع من فروع طب الأسنان للعلاج أو الاستشارة .  | reflex,conditional = conditioned reflex             | منعكس شرطي  |
| reference point                      | نقطة مرجعية  |   | منعكس غير طبيعي وغير يزي ولكنه يتطور نتيجة التكرار المتوافق .   |
| referred pain = synalgia = telalgia  | ألم مصاحب = ألم رجيع   | reflex,defense                                      | منعكس دفاعي   |
|                                      | ألم يظهر في مكان معين بينما يكون منشؤه من مكان آخر ؛ تحدث مثل هذه الحالة عادة بين فروع العصب القحفي الخامس .   | reflex,delayed                                      | منعكس أجل   |
| refilling                            | إعادة حشوة ، إعادة الحشو   |   | منعكس يحدث أحياناً بعد تطبيق المنبه .   |
|                                      | استبدال حشوة في حفرة سنية بحشوة جديدة .  | reflex,faucial                                      | منعكس حلقي  |
| refined carbohydrate                 | كاربوهيدرات منقاة  |   | التقيؤ أو الشعور بإثارة الحلقوم .   |
|                                      | السكر وناتج الدقيق الأبيض الذي تعمل عليه جراثيم اللبننة (Lactobacillus) لتكوين حمض اللاكتيك . توجد الكربوهيدرات الدقيقة في البسكويت ، والكعك ، والحلويات ، والمرببات ، والطعام المكون من الحبوب مع السكر . | reflex ,flexor= flexion reflex = nociceptive reflex | منعكس العضلة القابضة ، منعكس العضلة الثانية = منعكس الشني ، المنعكس الانعطافي                               |
| reflect                              | يعكس   | reflex,gag = pharyngeal reflex                      | منعكس ألتهوع ، منعكس بلعومي   |
| reflected                            | منعكس  |   | منعكس لا مباشر  |
| reflected pain                       | ألم منعكس  | reflex,indirect                                     | منعكس فكي تشنجي ، منعكس فكي تشنجي   |
| reflection                           | انعكاس   |   | منعكس الاختلاجي فكي   |
|                                      | 1- عودة أو انثناء الشيء على نفسه إلى الخلف .<br>2- الصورة التي تظهر في المرآة .  | reflex,jaw  | منعكس الفك ، منعكس فكي سفلي   |
| reflex                               | منعكس  | reflex, jaw-jerk                                    | منعكس نفضة الفك = منعكس فكي تشنجي   |
|                                      | رَد فعل لا إرادي يحدث آلياً وأنيماً ، استجابة لفعل أو منبه أو كما في نفضة الركبة (Knee jerk) ، أو غمز الجفن اللاإرادي ، أو التهوع (Retching) .   |   | انقباض رجفي لعضلات المضغ مع نفضة الفك السفلي للأعلى ، عندما تصدم الفك المفتوح والمسترخي ضربة متجهة للأسفل . |
| reflex,acquired = conditional reflex | منعكس مكتسب = منعكس شرطي   | reflex,jerk   | رَجْفَان فكيّ ، نفضة الفك   |
| reflex action                        | فعل منعكس  | reflex,laryngeal                                    | منعكس الحنجرة   |
|                                      | فعل أو حركة لاإرادية من أي عضو أو جزء في الجسم استجابة لتنبه معين . يحدث الفعل أو الحركة مباشرة بدون تدخل الإرادة أو الوعي .   |   | سعال يتسبب عن تهيج الحنجرة والبلعوم .   |
| reflex , allied                      | منعكس متضافر (مرتبط ببعضه البعض)   | reflex,local  | منعكس موضعي   |
| reflex ,antagonistic                 | منعكس مضاد ، منعكس مقاوم ، منعكسات متناهضة   | reflex,mandibular = jaw jerk reflex                 | المنعكس الفكي السفلي = منعكس نفضة الفك  |
|                                      |  | reflex,mass   | منعكس جسيم  |
|                                      |  | reflex, masseteric                                  | منعكس العضلة الماضغة  |
|                                      |  | reflex,nasal = Bekhterev's reflex                   | منعكس أنفي = منعكس بيختريف  |
|                                      |  | reflex,nasomental                                   | المنعكس الأنفي الذقني   |
|                                      |  |   | انقباض العضلة الذقنية مسبباً ارتفاع الشفة السفلية نتيجة للقرع جانب الأنف بمطرقة .                           |



|                                      |  |                                    |  |
|--------------------------------------|--|------------------------------------|--|
| reflex,nociceptive                   | مُنْعَكْسٌ أَلْمِي ، مُنْعَكْسٌ مُسْتَقْبِلَةُ الْأَذْيَةِ<br>أَيُّ مُنْعَكْسٍ يَنْتِجُ عَنْ مَنبِهِ مَوْأَلَمٌ .        | refractory flask = casting flask = | حَوْجَلَةٌ مُقَاوِمَةٌ لِلْحَرَارَةِ = =   |
| reflex,oesophagosalarivary =         | المُنْعَكْسُ اللُّعَابِيُّ المَرِيئِيُّ =  | casting ring                       | بَوْتَقَةُ الصَّبِّ = حَلْقَةُ الصَّبِّ  |
| Roger's reflex                       | مُنْعَكْسٌ رُوْجَرُ  |                                    | أَنْبُوبٌ مَعْدَنِيٌّ لِعَمَلِ قَالِبٍ مُقَاوِمٍ لِلْحَرَارَةِ لَصَبِ الْحَشَوَاتِ<br>السَّنِيَةِ المَعْدَنِيَّةِ .  |
| reflex ,palatal                      | الْمُنْعَكْسُ الحَنَكِيُّ  | refractory investment              | مَسْحُوقٌ لِلْكِسَاءِ صَامِدٌ لِلْحَرَارَةِ  |
| reflex ,palm - chin=                 | المُنْعَكْسُ الرَّاحِي - الذَّقْنِي =  |                                    | مَادَةٌ المَسْحُوقِ الكَاسِيِ الَّتِي تَقَاوِمُ دَرَجَاتِ الحَرَارَةِ العَالِيَةِ<br>وَتَسْتَخْدَمُ فِي اللِّحَامِ أَوْ الصَّبِّ .   |
| palmomental reflex                   | المُنْعَكْسُ الذَّقْنِيُّ الرَّاحِي (رَاحَةُ اليَدِ)   | refractory investment material     | مَادَةٌ مَسْحُوقِ الكِسَاءِ<br>الصَامِدِ لِلْحَرَارَةِ   |
| reflex,palmomental =                 | مُنْعَكْسٌ ذَّقْنِيٌّ رَاحِيٌّ = مُنْعَكْسُ الذَّقْنِ  | refractory mold                    | قَالِبٌ مُقَاوِمٌ لِلْحَرَارَةِ  |
| palm - chin reflex                   | وَالكَفِّ  | refractory period                  | فَتْرَةٌ عَدَمِ الِاسْتِجَابَةِ ، دَوْرَانِ الحِرَانِ  |
| reflex,pathologic                    | مُنْعَكْسٌ مَرَضِيٌّ   | refrigerant                        | مُبْرِدٌ ، خَافِضُ الحَرَارَةِ<br>دَوَاءٌ أَوْ مَادَةٌ مَبْرَدَةٌ .  |
| reflex,pharyngeal = gag reflex       | المُنْعَكْسُ البُلْعُومِيُّ  | refrigeration                      | تَبْرِيدٌ ، تَخْفِيفُ الحَرَارَةِ  |
| reflex,pilomotor                     | مُنْعَكْسٌ مَقْفٌ لِلشَّعْرِ   | regainer                           | مَعْوَضٌ ، مُسْتَعْيِضٌ ، مَرَجَاعٌ<br>(فِي تَقْوِيمِ الأَسْنَانِ) : طَبِيقَةٌ تَسْتَعْمَلُ لِلتَّعْوِيفِ عَنِ مَسَافَةِ<br>أَوْ نَقْصِ فِي المَحِيطِ القَوْسِيِّ نَتِيجَةَ قَلْعِ الأَسْنَانِ أَوْ لِتَعْدِيلِ<br>مَسَارِ بَزْوَعِ ضَالِّ اللِّسَنِ . |
| reflex,Roger's = oesophagosalarivary | مُنْعَكْسٌ رُوْجَرُ  | regainer, space                    | مَرَجَاعُ المَسَافَةِ<br>نَوْعٌ مِنْ حَافِظَةِ المَسَافَةِ يَسْتَعْمَلُ لِتَعْوِيفِ المَسَافَةِ بَيْنِ الأَسْنَانِ<br>الَّتِي قَدْ تَمِيلُ بَعْدَ قَلْعِ السِّنِّ .  |
| reflex                               | (الأَلْعَابُ عِنْدَ تَهْيِجِ المَرِيئِ) = المُنْعَكْسُ اللُّعَابِيُّ المَرِيئِيُّ  | regeneration                       | تَجَدُّدٌ ، تَجْدِيدٌ ، تَرْمِيمٌ<br>تَكَاثُرُ خَلَايَا نَسِيجِ الجِسْمِ الخَاصَّةِ لِإِنجَازِ التَّرْمِيمِ .  |
| reflex, unconditioned                | مُنْعَكْسٌ لِأَشْرَاطِيٍّ  | regio = region                     | نَاحِيَةٌ ، مَنطَقَةٌ  |
| reflex, unloading                    | مُنْعَكْسٌ إِزَالَةِ التَّحْمِيلِ  | regio frontalis                    | نَاحِيَةٌ جَبْهِيَّةٌ  |
| reflex, zygomatic                    | مُنْعَكْسٌ وَجْهِيٌّ   | regio occipitalis                  | نَاحِيَةٌ قَذَالِيَّةٌ   |
| refractory                           | حَرُونَ ، مُعَنَّدٌ ، مُقَاوِمٌ  | regio oralis                       | نَاحِيَةٌ فَمَوِيَّةٌ  |
|                                      | 1- لَيْسَ لَدَيْهِ اسْتِعْدَادٌ لِلخُضُوعِ لِلعِلاجِ .   | regio temporalis                   | نَاحِيَةٌ صَدْغِيَّةٌ  |
|                                      | 2- مُقَاوِمَةٌ لِلمَادَةِ لِلْحَرَارَةِ .  | region                             | نَاحِيَةٌ ، مَنطَقَةٌ  |
|                                      | 3- مَعْدَنٌ مُنَاسِبٌ لِتَبْطِينِ الأَفْرَانِ وَالمَوَادِ الكَاسِيَةِ لِعَمَلِ<br>قَوَالِبِ الصَّبِّ .                   | region,denture bearing             | مَنطَقَةٌ اسْتِنَادِ البَدَلَةِ السَّنِيَّةِ   |
| refractory cast = investment cast    | قَالِبٌ مَعَنَّدٌ ، قَالِبٌ  | region,mylohyoid                   | النَّاحِيَةُ الضَّرْسِيَّةُ اللَّامِيَّةُ  |
|                                      | حَرُونَ ، قَالِبٌ مُقَاوِمٌ = قَالِبُ المَسْحُوقِ الكَاسِيِ  | regional                           | نَاحِيٌّ ، نَاحِيَوِيٌّ<br>مَتَعَلِقٌ بِمَنطَقَةٍ مَا .  |
|                                      | قَالِبٌ مَصْنُوعٌ مِنْ مَادَةٍ تَقَاوِمُ دَرَجَاتِ الحَرَارَةِ العَالِيَةِ بَدُونِ أَنْ<br>تَتَحَلَّلَ أَوْ تَنْصَهَرَ . | regional anaesthesia               | تَخْدِيرٌ نَاحِيٌّ ، تَخْدِيرٌ نَاحِيَوِيٌّ ،<br>تَخْدِيرٌ مَنطَقِيٌّ  |
|                                      |  | regional analgesia                 | تَسْكِينٌ نَاحِيٌّ<br>انظُرْ تَسْكِينِ (Analgesia) .   |
|                                      |  | registration                       | تَسْجِيلٌ ، تَدْوِينٌ<br>تَسْجِيلُ عِلَاقَةِ الفَكِّينِ لِنَقْلِ هَذِهِ العِلَاقَةِ إِلَى المَفْصَلَةِ . انظُرْ  |

|   |  |  |
|---|--|--|
| (Maxillomandibular)                     | أيضاً تسجيل فكي علوي سفلي  | الأسنان ، عيوب الأجهزة التعويضية النزوعة (المتحركة أو الثابتة) بالإجراءات السنوية الضرورية .   |
| (Occlusal record)                       | انظر أيضاً تسجيل الإطباق   |  |
|   | . registration)  |  |
| <b>registration, bite</b>               | تسجيل العضة  | <b>خط ريد القاعدي</b>  |
| <b>registration, jaw movements</b>      | تسجيل حركات الفك   | نسبة إلى ، ر. ي. ريد ، R.W.Reid ، 1939-1851 ، مشرّح أسكتلندي .   |
| <b>registration material,bite</b>       | مادة تسجيل العضة   | خط قاعدة الجمجمة ، خط افتراضي يمتد من النقطة أسفل الحجاج إلى الحافة العلوية لجري السمع الظاهر . يسمى أيضاً : خط القاعدة الوصفي (Anthropologic base line) ، خط فرانكفورت (Frankfurt line) .   |
| <b>registration, maxillomandibular</b>  | تسجيل علاقة الفكين   |  |
| <b>registration,occlusal</b>            | تسجيل الإطباق  |  |
| <b>registration,positional relation</b> | تسجيل العلاقة الوضعية  |  |
| <b>registration,tissue</b>              | طبعة النسيج ، تسجيل شكل النسيج   | <b>إعادة عَرس ، إعادة زرع</b> = reimplantation = replantation  |
|   | تسجيل شكل النسيج .   | إعادة وضع جزء تشريحي في مكانه الذي سبق إزالته منه في الجسم . (في طب الأسنان) : إعادة وضع السن في السنخ الذي سبق أن اقتلع منه جزئياً أو كلياً نتيجة لإصابة رُضحية غير مقصودة . المصطلح المفضل هو (Replantation) .   |
| <b>registration,vertical dimension</b>  | تسجيل البعد العمودي  | <b>عودة العدوى</b> = reinfection   |
| <b>regression</b>                       | 1- تراجع ، رجوع ، تحوف<br>2- تقهقر ، ارتداد<br>3- انحسار الداء أو الحمى تدريجياً   | عدوى تالية بنفس العامل المسبب .  |
| <b>regressive</b>                       | ارتدادي ، مُتقهر ، مُراجع ، مُنحسر<br>متعلق بالارتداد أو الانحسار (Regression) .   | <b>يُقوّي ، يُدعم ، يُعزّز ، يتقوى ، يعزز</b> = reinforce  |
| <b>regular</b>                          | اعتيادي ، نظامي ، منتظم  | يزيد الدعم ، كما في وضع دبابيس أو إضافة مادة جديدة للسن أو التاج أو للبدلة السنية الصناعية لتقوية نقطة ضعف فيها .  |
| <b>regluar alloy</b>                    | خليطة منتظمة ، خليطة اعتيادية  | <b>مُقوّي ، مُدعم ، معزّز</b> = reinforced   |
| <b>regular amalgam = regular alloy</b>  | ملغم منتظم ، ملغم اعتيادي  | <b>ملغم معزّز</b> = reinforced amalgam   |
| <b>regular dentine</b>                  | عاج منتظم  | <b>إسمنت مُدعم ، إسمنت معزّز</b> = reinforced cement   |
| <b>regulation</b>                       | تنظيم  | إسمنت مقوى بألياف الزجاج .   |
| <b>regulator</b>                        | مُنظّم   | <b>إسمنت</b> = reinforced zinc oxide- eugenol cement   |
| <b>regurgitation</b>                    | قلس  | أكسيد الزنك واليوجينول المعزز  |
|   | رجوع الطعام غير المهضوم أو الطعام المهضوم جزئياً من المعدة أو المريء إلى الفم أو رجوع السوائل أو أشباه السوائل إلى الأنف . | إسمنت أكسيد الزنك واليوجينول المدعم أو المقوّي بإضافة مادة مالئة متبلرة أو مالئة غير عضوية أو كليهما معاً إلى المسحوق ، مثل إسمنت EBA ، أو بإضافة محلول مبلمر في سائل اليوجينول .  |
| <b>rehabilitation</b>                   | تأهيل  | <b>تقوية ، دعم ، تعزيز</b> = reinforcement   |
|   | إعادة وظيفة العضو وشكله إلى الطبيعي بعد الإصابة .  | <b>مُتلازمة رايتير</b> = Reiter's syndrome   |
| <b>rehabilitation,mouth</b>             | تأهيل الفم   | نسبة إلى هـ. س. ج. رايتير ، H.C.J. Reiter ، 1969-1881 ، طبيب ألماني .  |
| <b>rehabilitation, occlusal</b>         | تأهيل الإطباق ، تأهيل إطباق  | اعتلال روماتويدي يصيب الذكور البالغين نتيجة عدوى فيروس مخاطي أو فُطور مصورية . تصيب المتلازمة الرسغ دائماً ، والقدمين والمفاصل العجزية الحرقفية ويصاحبها عادة التهاب ملتحمة العين والتهاب مجرى البول الإحليلي ؛ يبدأ المرض بإسهال غير معروف السبب مع حمى |
| <b>rehabilitaion,oral</b>               | تأهيل الفم   |  |
| <b>rehabilitate</b>                     | يُصلح ، يُعيد تأهيل  |  |
|   | يقوم بعملية ترميم للأسنان بإزالة أو تصحيح الحالات المرضية للأسنان للنسج الداعمة (مثل تسوس الأسنان ، سوء وضع                |  |

|   |   |   |
|---|---|---|
| ذات درجة حرارة عالية . يتبعها بعد 2-4 أسابيع التهاب ملتحمة العين . الآفات التي تتحوّل إلى قُرْح قد تتكوّن على راحة الأيدي وأخمص الأقدام ؛ يستمر التهاب المفصل (الروماتيزم) بعد زوال التهاب ملتحمة العين والتهاب الإحليل . العلاج يشمل دواء تيتراسيكلين (Tetracycline) لمعالجة العدوى ودواء فينيل بيتازون (Phenylbutazone) لتخفيف الألم والتهاب المفصل . الشفاء متوقّع ، لكن الأعراض الرئوية المعادة قد تستمر لعدة سنوات . | relation, horizontal  | علاقة أفقية   |
|   | relation, incisor   | علاقة قاطعية  |
|   | relation, intermaxillary  | العلاقة بين عظمي الفك العلوي  |
|   | relation, jaw   | العلاقة بين الفكين  |
|   | relation, jaw movement  | علاقة حركة الفكين   |
|   | relation, jaw rest  | أية علاقة بين الفك السفلي والفك العلوي  |
|   | relation, lateral   | علاقة بين الفكين بحالة الراحة   |
|   | relation, median jaw  | علاقة وحشية ، علاقة جانبية  |
|   | relation, most retruded   | علاقة تقاعس الفكين ، علاقة أقصى   |
| rejection   | طُرْد ، نَبْذ ، طَرَح ، رَفْض   | ترجع  |
| rejection, tooth  | رَفْض الجسم للأجسام الغريبة .   | علاقة الفكين الوضعية  |
| relapse   | طُرْد السن ، رَفْض السن   | علاقة متبارزة ،   |
|   | نُكْس ، معاودة السداء   | علاقة الفكين البارزة  |
|   | عودة المرض إلى حالته الأولى قبل العلاج . في تقويم الأسنان : العودة إلى الحالة الأصلية من سوء الأطباق بعد تصحيح الأطباق .  | relation, positional  |
| relation  | علاقة ، قُرْبى ، نسبة   | relation, protrusive  |
|   | وضع أو حالة لغرض بالنسبة لغرض آخر .   | relation, rest  |
| relation, acentric  | علاقة لا مركزية   | relation, retruded  |
| relation, acquired centric  | علاقة مركزية مكتسبة   | relation, retruded jaw  |
| relation, acquired eccentric  | علاقة لا مركزية مكتسبة  | علاقة الفكين المتقاعسة  |
| relation, anterior- posterior   | علاقة أمامية خلفية  | علاقة الفكين حينما تكون لُقمتي الفك السفلي في الوضع المتراجع غير المتوتر في الجوف العنابي ويتحرك الفك حركات جانبية انزلاقية . في الفم الأدرّد تنطبق على وضع النواتئ السنخية حينما يكون الفك في وضع الراحة . |
| relation, centric = retruded jaw  | علاقة مركزية =  | relation, retruded median   |
| relation  | علاقة الفكين المتراجعة  | relation, ridge   |
|   | العلاقة بين الفكين عندما تكون لُقمة الفك السفلي في أقصى وضع متراجع غير متوتر في النقرة الوجيهة ، ويمكن للفك أن يتحرك من هذا الوضع حركة جانبية ، وفي حالة الفم الأدرّد تعرف العلاقة المركزية بالعلاقة بين النواتئ السنخية في كل من الفكين عند وضع الراحة للفك السفلي . | relation, specific vertical   |
| relation, centric occlusion   | علاقة إطباقية مركزية  | relation, static  |
| relation, convenience jaw   | علاقة ملائمة للفكين   | relation, tooth   |
| relation, cusp - fossa  | علاقة حدبة بحفرة  | relation, unstrained  |
| relation, cusp - to - cusp  | علاقة حدبة بحدبة ، علاقة حدبة إلى حدبة  | علاقة غير متكلفة للفكين ،   |
| relation dentafacial  | علاقة سنية وجهية  | علاقة فكية غير مجهدة ،  |
| relation, dynamic   | علاقة ديناميكية ، علاقة حركية ، علاقة فعالة   | علاقة غير متوترة للفكين   |
| relation, eccentric   | علاقة لا مركزية   | relation, vertical  |
| relation, eccentric jaw   | علاقة فكية لا مركزية  | relation, working bite  |
|   | أية علاقة بين الفكين السفلي والعلوي عندما تكون متقدمة أو بارزة أو جانبية أو متراجعة .   | relation, relationship  |
|   |   | علاقة   |
|   |   | علاقة أمامية خلفية  |
|   |   | علاقة القاعدة النسجية   |
|   |   | علاقة شدقيّة لسانية   |
|   |   | علاقة إطباقية مركزية  |
|   |   | علاقة تلامس   |
|   |   | علاقة حدّ لحد   |
|   |   | علاقة إطباقية   |

relationship, positional علاقة وضعية

relationship, three - dimalional علاقة ثلاثية الأبعاد

relationship, tooth علاقة سنية

relationship, two - dimalional علاقة ذات بعدين

relative analgesia تسكين نسبي  
انظر تسكين الألم (Analgesia) .

relative biologic effectiveness = RBE الفعالية البيولوجية النسبية  
عامل يستخدم لمقارنة التأثيرات الحيوية لمختلف أنواع الأشعة المتأينة على نسيج بعينه . وحدة التأثير الحيوي النسبي RBE هي رم (rem) .

relative peridental pocket جيب دواعم السن النسبي  
انظر الجيب حول السني (Peridental pocket) .

relax 1- يرتخي  
2- يسترخي ، يوهن ، يلفظ ، يخفف

relaxant مرخ ، مريح ، مخفف التوتر  
عقار أو أي مادة أخرى تحدث استرخاء للعضلة أو إزالة التوتر .

relaxant, muscle مرخ للعضلة ، مرخ عضلي

relaxation استرخاء ، إرخاء ، أستراحة ، رخاوة

relaxion, isometric إرتخاء إسوي القياس

relief 1- راحة ، تفريح ، إراحة  
تخفيف الألم أو التوتر .  
2- إزالة الضغط عن مناطق محددة تحت قاعدة البدلة السنية  
تحديد الحواف الخارجية وإزالة مناطق معينة من قاعدة البدلة السنية أو من هيكل القالب لتقليل الضغط على هذه المناطق .

relief area باحة التفريح  
الجزء من سطح الفم تحت جهاز تعويضي مصمم بحيث لا يحدث ضغطاً على هذا الجزء ؛ منطقة تحدد على القالب الجبسي لتخفيف الضغط عن الأنسجة التي تحتها . تُطرق رقاقة قصدير على المنطقة المراد تخفيف الضغط عنها ثم تزال بعد الانتهاء من طبخ البدلة السنية وقبل تلميعها وإنهاءها ، وذلك لإيجاد مسافة بين مخاطية الفم والبدلة السنية الصناعي .

relief chamber غرفة التفريح ، حُجرة التفريح  
تجوف مخففة الضغط على السطح الإطباق لقاعدة البدلة السنية تحضر باستخدام محددة فراغ من رقاقة قصدير ، وذلك لتقليل أو تخفيف الضغط على منطقة محددة في الفم .

reline يُعيد التَّطين ، بطن  
1- اضافة مادة إلى قاعدة البدلة السنية من ناحية النسيج الفموي لجعل البدلة السنية تنطبق بشكل تام على الأنسجة الفموية ، وذلك بوضع أكريل مُرمم على قاعدة البدلة السنية لمعادلة أو لتعويض العظم المفقود ، ويتم ذلك في العيادة على كرسي المعالجة أو بطريقة غير مباشرة بمعاونة المختبر السني .  
2- وضع مبطن داخل الحفرة المحضرة بالسن .

reliner مادة مبطنة ، مادة التبتين

relining تبتين

remedy 1- علاج ، مُداوة  
2- دواء

remineralization إعادة التكمس ، عودة التَّمعدن  
عودة الأملاح المعدنية إلى أنسجة الجسم ، مثل عودة أملاح الكالسيوم إلى ميناء السن أو العظم .

remission فترة خُمود الأعراض ، هدأة  
تناقص حدة أعراض المرض مؤقتاً ، إما تلقائياً أو نتيجة للعلاج .

remittent متردّد ، ذوقترات ، مُهادن ، مُهادود ، متقطع ، متفتّر  
يزداد أو ينقص لفترات متقطعة .

remittent fever حُمى مترددة

remnant فضلة ، بقية

remounting تركيب ، إعادة تنضيد

removable نزوع ، سهل النَّزع  
طبيقة نزوعة ، جهاز متحرك  
أي جهاز قد يكون طبقة تقويمية أو بدلة سنية كاملة أو بدلة سنية جزئية ، يمكن نزعه أو إخرجه من الفم بواسطة المريض .

removable bridge جسر نزوع  
جسر تعويضي يمكن نزعه من الفم لتنظيفه وإعادته إلى مكانه .

removable complete denture بدلة سنية كاملة نزوعة

removable functional appliance طبقة وظيفية نزوعة

removable lingual arch قوس لسانية نزوع  
قوس سلكية تقويمية صممت لتنطبق على السطح اللساني للأسنان وللمساعدة في حركة الأسنان التقويمية . يلحم وتدان في نهايتي القوس السلكية لينطبقا بإحكام داخل أنبوبين مثبتين على الأطواق المركبة على الأرخاء .

removable orthodontic appliance طبقة تقويمية نزوعة ،  
جهاز تقويمي متحرك

|  |  |
|--|--|
| جهاز يوضع داخل الفم لتصحيح أو تعديل سوء الإطباق وقد صمم بحيث يستطيع المريض إزالته ووضعه في الفم بنفسه .  | ترميم نسجي   |
| removable orthodontic retainer   | 1- إنقاص أو إزالة الارتشاح الالتهابي .   |
| removable partial denture =  | 2- تكون ملاط ثانوي على سطح الجذّر ليحل محل ملاط متآكل .  |
| RPD  | 3- إعادة تجديد أو ترميم العظم السنخي الذي كان قد تعرض للامتصاص أو امتلاء عيوب عظمية بالكولاجين . |
| بدلة جزئية نزوعة   | ترميم النسيج المحيط بالذروة  |
| بدلة سنية جزئية يمكن نزعها من الفم وإعادتها إلى مكانها في الفم بواسطة المريض . انظر بدلة سنية جزئية (Partial denture) .  | ترميم حيوي للأنسجة الداعمة السنية الجذرية .  |
| removable partial denture framework  | ترميم إشعاعي   |
| السنية الجزئية النزوعة   | ترميم جراحي ، إصلاح جراحي  |
| removable prosthodontic denture  | نسيج تصليحي  |
| التعويضات السنية النزوعة   | عاج ترميمي   |
| removable prosthodontics   | يشبه العاج الثانوي ، ولكنه يترسب بسرعة أكبر في فترة محددة من الزمن .                             |
| فرع من فروع طب الأسنان يختص بإحلال الأسنان المفقودة بتعويضي سني إصطناعي ، يمكن للمريض نزع وإعادته في الفم بنفسه . يوجد نوعين رئيسيين : أجهزة سنية جزئية نزوعة ، أجهزة سنية كاملة نزوعة . | عاج ترميمي ثانوي   |
| removable space maintainer   | يكرر (لاتينية)   |
| حافطة مسافة نزوعة  | تستعمل في كتابة الوصفة الطبية ، واختصارها (Rep) .  |
| removal  | قابل للاستبدال ، مُستعاض   |
| نزع ، إزالة  | سديلة مُستعاضة   |
| remover  | استعاضة ، استبدال ، إعاضة  |
| نازعة  | استعاضة مباشرة   |
| أداة نزع أو أداة إزالة .   | إعادة زرع ، إعادة غرس  |
| remover,crown  | إعادة زرع سن انخلعت عفويًا بفعل رضح حاد إلى داخل سنخها .   |
| نازعة التاج  | إعادة الزرع المتعمد ،  |
| remover,band   | إعادة الزرع المقصود  |
| نازعة الطوق  | القلع المتعمد لسن وإعادة إدخالها داخل نفس السنخ بعد إتمام المعالجة اللبية خارج الفم .            |
| renal  | نسخة مطابقة ، طبعة مكررة   |
| متعلق بالكلية (Kidney) .   | مكرر ، يكرر ، يضاعف  |
| Rendu - Osler - Weber's  | 1- إعادة ، تكرر  |
| داء ريندو-أوسلر-ويبر =   | 2- نسخة مطابقة ، استخراج نسخة مطابقة   |
| توسع الشعيرات النزفي الوراثي   | 1- يُصحح الوضع   |
| haemorrhagic telangiectasia  | 2- تصحيح الوضع ، يُعيد التوضع  |
| Rendu - Osler - Weber's syndrome   | يتغير المكان التشريحي ، كما في إعادة وضع مرتكزات العضلة .  |
| متلازمة ريندو-   | تعديل ، إعادة التوضع   |
| أوسلر- فيبر  | تصحيح وضع الفك   |
| انظر متلازمة ريندو-أوسلر- فيبر (Rendu - Osler - Weber syndrome) .  | تصحيح وضع مرتكز العضلة   |
| reni - , reno-   |  |
| (سابقة) كُلية ، كُلو   |  |
| سابقة تعني كُلية (Kidney) .  |  |
| repair   | 1- إصلاح ، تصليح ، يصلح  |
| (في تعويض الأسنان) : إصلاح جهاز تعويضي .   | 2- تندب  |
| عملية طبيعية لتعويض أو ترميم وظيفة الأنسجة الطبيعية ؛ كما في التئام الكسور ، والتئام الأنسجة المريضة المتنخرة .  |  |
| repair,denture   | إصلاح البدلة السنية  |

|                         |   |   |
|-------------------------|---|---|
| repositioning, tooth    | 1- إعادة توضع السن<br>2- تصحيح وضع السن   | الجزء من الارتفاع السنخي والنسيج الرخو المغطى له الذي يظل بعد خلع أو إزالة الأسنان .  |
| reproduction            | توالد ، انجاب   | منطقة الحرف المتبقي   |
| reproduction, positive  | إنتاج موجب  | جذر متبقٍ ، جذر شمالي   |
| reproductive cells      | خلايا منجبة   | شمالة ، متبقٍ   |
| reproximation           | إعادة تلاصق<br>(في تقويم الأسنان) : علم أو فن تصغير القطر الإنسي الوحشي للأسنان باستخدام مادة ساحلة مثل ورق السنفرة لتقليل الازدحام أو التناقض في حجم الأسنان . | مايتبقى بعد إزالة جزء .   |
| reptiles                | زواحف   | 1- رُجوعية  |
| re - rim                | هندمة الحوافي   | العودة إلى الشكل والحجم الأصلي بعد التشوه .   |
| re-rim, denture         | هندمة حوافي البدلة السنية   | 2- مرونة ، لدانة ، مطاطية   |
| resect                  | يُقطع ، يقسم  | كمية الطاقة الممتصة بواسطة مُركب حينما يضغط بما يزيد عن حد المرونة له .   |
| resection               | إزالة جزء من نسيج أو عضو .<br>قَطع ، استئصال جزئي   | مرن ، لُدن ، قابل للمط  |
| resection., root        | قطع جزء من عضو أو من نسيج ، وتستخدم بشكل خاص لقطع نهايات العظم التي تكوّن المفصل .  | راتين   |
| resection., root        | استئصال جزئي للجذر  | مصطلح واسع الانتشار يستخدم للدلالة على مواد عضوية ، عادة شفافة ، ذوابة في الإثير وغير ذوابة في الماء . تُسمّى بحسب مكوناتها الكيميائية ، وتركيبها الطبيعي ، ووسائل تنشيطها أو طبخها . مثل : الراتين الأكريلكي (Acrylic resin) ، والراتين ذاتي التبلمر (Autopolymer resin) ، والراتين التخليقي (Synthetic resin) ، والراتين الإستيريني (Styrene resin) والراتين الفانيلي (Vinyl resin) . مادة غير متبلرة ، قابلة للاشتعال من أصل نباتي تسيل من النباتات والأشجار عند جرحها شفافة مُنفذة للضوء ، لاثذوب في الماء ولكن قابلة للذوبان في الأثير ، والكحول أو الزيوت الطيارة . بلمر غير مركب يستخدم في تصنيع البلاستيك ، وهي مادة تتكون من ميثاكريليت الميثيل (Methylmethacrylate) . |
| reserve cells           | خلايا احتياطية  | راتين أكريلكي = بلمر resin, acrylic = acrylic polymer   |
| reservoir               | خزان ، احتياطي ، حُجرة احتياطية ، مستودع  | مصطلح عام يطلق على المواد الراتينية لختلف إسترات حمض الأكريليك . استعمالها الرئيسي في تصنيع البدلات السنية والأسنان الراتينية الصناعية .  |
| reservoir in casting    | مُستودع الصب  | راتين منشط resin, activated   |
| residual                | شمالي ، متبقي   | كحول راتيني resin alcohol   |
| residual alveolar ridge | نسبة إلى الخلفات ، أو الفضلة ، أو البقية ، وهو ما يتبقى بعد إزالة نسيج أو عضو .   | راتين ذاتي التبلمر ، resin, autopolymer = activated   |
| residual cyst           | الحرف السنخي المتبقي  | راتين ذاتي التصلب = resin = cold-curing resin =   |
| residual dental caries  | كيسة متبقية   | راتين منشط = راتين يتصلب بالبرودة ، quick-cure resin =  |
| residual dental caries  | كيس سني المنشأ يتبقى في الفك بعد قلع السن . انظر كيسة (Cyst) .  | راتين ذو تصلب بارد = راتين سريع self-curing resin   |
| residual dental caries  | تسوس سني متبقٍ  | البلمرة = راتين ذاتي البلمرة ، راتين ذاتي التصلب  |
| residual dental caries  | تسوس مادة نخرة تتبقى بعد تحضير الحفرة بالسن .   | راتين يمكن أن يتماثر بواسطة منشط أو محفز أو وسيط بدون استخدام حرارة خارجية .  |
| residual mercury        | زئبق متبقٍ  |   |
| residual ridge          | ارتفاع متبقٍ ، الحرف المتبقي  |   |

|                                |   |                             |  |
|--------------------------------|---|-----------------------------|--|
| resin,autopolymerizing =       | راتين ذاتي التبلمر ، راتين ذاتي البلمرة = سريع التصلب ، سريع البلمرة راتين يتصلب بدون استخدام حرارة .   | resin filling               | حشوة راتينية   |
| quick cure                     |   | resin, glazing              | راتين صاقل   |
| resin base,acrylic             | قاعدة راتينية أكريليكية   |                             | نوع من الراتين يستعمل لطلاء سطح الراتين المليء .   |
|                                | قاعدة البدلة السننية البلاستيكية المصنعة من الراتين الأكريلي .  | resin, gum                  | راتين صمغي   |
| resin - based filling material | مادة حاشية ذات أساس راتيني  | resin,heat- curing          | راتين يتبلمر بالحرارة ، راتين متصلب بالتسخين   |
| resin - based material         | مادة ذات أساس راتيني  | resin,microfilled           | راتين مملوء بذرات دقيقة  |
| resin,bonding                  | راتين رابط  |                             | راتين مركب يحتوي على جزيئات مائة من مرتبة 0,5 ميكرومتر في الحجم .  |
|                                | راتين غير ممتليء يستخدم للمساعدة في ربط وإصاق الاسمنت الراتيني بالمينا المخرش .   | resin,organic               | راتين عضوي   |
| resin cement                   | ملاط راتيني   | resin,polymer               | راتين متبلمر   |
|                                | أي من مجموعة مواد الحشو أو مواد الإصاق التي قد تحتوي أو لا تحتوي على مواد مالئة وتسوق في شكل مجموعة متعددة المركب أو نظام ثنائي المركب أو نظام وحيد المركب تعرف بالمركبات أو الراتين المركب إذا كانت تحتوي على نسبة عالية من المواد المائلة . | resin, quick- cure          | راتين سريع البلمرة ، راتين سريع التصلب أكريل يتصلب بسرعة دون الحاجة إلى الحرارة . (أي تماثر ذاتي Autopolymerizing) . |
| resin,cold curing              | راتين يتبلمر بالبرودة ، راتين ذو بلمرة باردة ، راتين متصلب بالبرودة   | resin restorative materials | مواد حشو راتينية   |
|                                |   | resin,self - curing =       | راتين ذاتي التماثر ،   |
| resin,composite                | راتين مركب  | autopolymerizing resin      | راتين ذاتي التصلب  |
|                                | راتين صناعي يحتوي على نسبة عالية من المواد المائلة غير العضوية ؛ راتين ممتليء قوي صلب عالي المقاومة يستعمل للحشوات الملونة بلون الأسنان . قد تشمل المواد المائلة على الزجاج المسحوق أو بلورات الكوارتز .                                      |                             | انظر راتين ذاتي التماثر (Autopolymerizing resin) .   |
| resin cone                     | مخروط راتيني  | resin,synthetic             | راتين تركيب ، راتين تخليقي   |
| resin,copolymer                | راتين البوليمر المشترك  |                             | أي نوع صناعي من الراتين يستعمل في تصنيع البدلات السننية ، إلخ .  |
|                                | راتين صناعي ناتج عن اثنين أو أكثر من مختلف بلمرات مختلفة .  | resin,thermoplastic         | راتين متلدن بالحرارة ، راتين متلين بالحرارة  |
| resin, denture                 | راتين البدلة السننية  | resin tooth,acrylic         | سن راتينية أكريليكية   |
| resin denture,acrylic          | بدلة سننية راتينية أكريليكية  |                             | سن مصنوعة من الراتين الأكريليكي .  |
|                                | بدلة سننية مصنوعة من الراتين الأكريلي .   | resin tray,acrylic          | طابع راتيني أكريليكي   |
| resin, dental                  | راتين سني   |                             | طابع مصنوع من الراتين الأكريليكي .   |
| resin, epoxy                   | راتين إيبوكسي   | resin,vinyl                 | راتين فاينيلي  |
|                                | نوع من الراتين الصناعي يحتوي على مادة تصليب ؛ يستعمل في عمل القوالب ، والطلاء ، ولأغراض الإصاق ؛ مقاوم للحرارة والكيماويات .  | resinous                    | راتيني   |
| resin, filled                  | راتين ممتليء  |                             | متعلق بالراتين .   |
|                                | نوع من مادة ذات قاعدة راتينية تحتوي على نسبة من مواد غير عضوية مثل الكوارتز ؛ تصبح شفافة عندما تتصلب .  | resinous filling            | حشوة راتينية   |
|                                |   | resinous filling materials  | مواد حشو راتينية   |
|                                |   | resinous material           | مادة راتينية   |
|                                |   | resinous restorations       | حشوات راتينية  |
|                                |   | resistance                  | مقاومة   |
|                                |   | resistance form             | شكل مقاوم  |
|                                |   |                             | تصميم لشكل حفرة محضرة في السن يعطي للحشوة والسن مقاومة ضد القوة الإطباقية .  |

**resistance form of a cavity** شكل الحفرة المقاوم  
شكل الحفرة المصمم لمقاومة الإجهاد أو الضغط الواقع على الحشوة أثناء المضغ .

**resolution** 1- انصراف ، 2 - خمود الالتهاب ، 3 - انحلال  
عملية الرجوع للطبيعي أي خمود الأعراض بعد الالتهاب .

**resolution, abscess** انصراف الخراج  
يبراً ، يميز ، ينصرف  
**resolve** يسبب خمود الالتهاب .

**resonance** طنين ، رنين

**resorb** يرتشف ، يمتص ثانية

**resorbable** قابل للارتشاف  
مواد تستعمل بحيث يمكن امتصاصها ثانية في الجسم .

**resorbable root-filling paste** معجون حشو الجذر الممتص

**resorption** امتصاص ، ارتشاف (زوال المادة)  
عملية طبيعية أو عملية مرضية تسبب فقدان المادة النسيجية مثل العلاج أو الملاط أو العظم السنخي . في طب الأسنان : إعادة الامتصاص الطبيعية للأنسجة امتصاص جذور الأسنان اللبنية ، والتواء السنخي بعد خلع السن ، مما يؤدي إلى نقص حجم الجزء السنخي من الفك السفلي أو الفك العلوي . زوال الأجزاء المتكلسة من الأسنان والفكين .

**resorption, alveolar** ارتشاف سنخي ، ارتشاف السنخي

**resorption, bone** ارتشاف العظم  
فقد العظم نتيجة نشاط الخلايا ناقضة العظم .

**resorption, external** ارتشاف خارجي ، امتصاص خارجي  
1 - امتصاص في الأنسجة الداعمة السنية يصيب الأسطح الخارجية أو الجانبية للسن .  
2 - امتصاص جذري ذاتي يشاهد في الصور الشعاعية تحت مستوى الحافة السنخية .

**resorption, external tooth** ارتشاف السن الخارجي ،  
امتصاص السن الخارجي  
امتصاص جذر السن من السطح الخارجي أو ذروة الجذر ؛ قد تكون عملية طبيعية أو بسبب مرضي .

**resorption, idiopathic** ارتشاف مجهول السبب  
امتصاص بدون سبب واضح .

**resorption, internal** ارتشاف داخلي ، امتصاص داخلي  
1 - عملية ذاتية يمتص بها النسيج اللبني جدران قناة اللب وقد تسبب انتقاباً .  
2 - نوع من امتصاص السن ينشأ داخل الحفرة اللبية . تحدث عملية الامتصاص داخل تاج السن وتصل حتى ميناء

السن ، لتشهد كبقعة وردية في السن ، ويطلق على هذه الحالة «سن وردية Pink tooth» .

**resorption, internal tooth** الارتشاف الداخلي للأسنان  
نوع من امتصاص السن يعتقد أنه يحصل بسبب رضح أو يرافق التنسج اللبي الالتهابي (Inflammatory pulp hyperplasia) ؛ يصبح لون تاج السن وردياً لأن الأوعية الدموية تنتشر وتمتد داخل المنطقة الممتصة ؛ تُسمى أيضاً «النقطة الوردية أو البقعة الوردية Pink spot» .

**resorption lacuna = absorption lacuna** جوية ارتشافية ،  
جوية امتصاصية  
إحدى فجوات أو فراغات الامتصاص تحت السمحاق ؛ فراغات نصف هلالية تحتوي على الخلايا ناقضات العظم .

**resorption, root** ارتشاف الجذر ، امتصاص الجذر  
امتصاص يصيب الملاط أو العاج أو كليهما في جذر السن في منطقة نشأة الامتصاص ، يمكن أن يكون (امتصاصاً داخلياً) أو (امتصاصاً خارجياً) أو (امتصاصاً ذروبياً) .

**resorption, root end** ارتشاف نهاية الجذر ، امتصاص نهاية الجذر

**respiration** تنفس  
عملية التنفس باستنشاق الهواء داخل الرئتين وتبادل غازي بين خلايا النسيج في الرئتين (الأسناخ) والجو المحيط ؛ بامتصاص الأوكسجين وطرْد ثاني أكسيد الكربون لإنتاج الطاقة .

**respiration, artificial** تنفس اصطناعي

**respirator** 1- كمامة  
قناع مانع لاستنشاق الغازات الضارة أو السامة .  
2- منفاَس  
جهاز التنفس الاصطناعي يتصل بالمرضى لتهوية الرئتين عن طريق ستار واقٍ ينطبق فوق الفم والأنف .

**respiratory** تنفُّسي  
متعلق بالتنفس .

**respiratory arrest** تَوَقُّف التنفس  
توقف للتنفس في أعقاب فشل تنفسي ، قد يكون نتيجة نقص الأوكسجين أو شلل العضلات التنفسية ؛ يجب إعطاء الهواء الغني بالأوكسجين مباشرة بعد إزالة أي انسداد في الممر الهوائي .

**respiratory centre** مركز التنفس  
منطقة في الدماغ تتحكم في الشهيق والزفير لتأمين تنفس منتظم .



|                              |  |   |   |
|------------------------------|--|---|---|
| <b>respiratory system</b>    | الجهاز التنفسي   | <b>rest ,embrasure</b>                            | مهماز الدحيلة ، سناد الدحيلة  |
|                              | جهاز في الجسم يتم عن طريقه مرور الهواء داخل وخارج الرئتين ، ويسمح للدم بامتصاص الأكسجين وطرْد ثاني أكسيد الكربون والماء .  |   | مهمازان طاحنان متجاوران متصلان ، يستقران على السطح الإطباق الملائق لسنين متجاورتين .  |
| <b>respiratory tract</b>     | السبيل التنفسي ، المسالك التنفسية  | <b>rest ,embryonic</b>                            | فضالة جنينية  |
|                              | مسلك أو قناة يدخل عن طريقها الهواء المحمل بالأكسجين يدخل الرئتين ويتركها محملاً بثاني أكسيد الكربون . يشمل على الأنف والتجويف الأنفي ، والفم ، والحنجرة والرغامى والشعب الهوائية التي تصل إلى الرئتين . الوظائف الثانوية للمجرى التنفسي انبعاث الكلام في الحنجرة والإحساس بالشم .    |   | بقايا من النسيج الجنيني المتبقية داخل كائن كامل النمو .   |
| <b>response</b>              | استجابة ، جواب ، تلبية   | <b>rest, epithial = embryonic rest</b>            | فضالة ظهارية =  |
|                              | رد فعل لمنبه .   |   | فضالة جنينية  |
| <b>rest</b>                  | 1- راحة - استراحة  | <b>rests ,epithelial cell</b>                     | فضالة الخلايا الظهارية  |
|                              | حالة طبيعية من الاسترخاء .   |   | بقية غمد الجذر الظهاري (غمد هيرتفيج Hertwig's sheath) ، توجد في الرباط حول السني ، وتدخل في تكوين الأكياس السنية وبقايا ملاسيه (Malassez rests) .   |
|                              | 2- مستند ، مقر   | <b>rest face height = rest vertical dimension</b> | ارتفاع الوجه  |
|                              | 3- استناد  |   | عند الراحة = البعد العمودي عند الراحة   |
|                              | 4- سناد ، مهماز  |   | انظر البعد العمودي عند الراحة (Rest vertical dimension)   |
|                              | (في البدلات السنية الجزئية النزوعة) : امتداد صلب من المشبكة ينطبق على الناحية الإطباقية أو الناحية اللسانية أو الناحية القاطعة أو على الارتفاع اللساني اللثوي لسطح السن ، يسمح بمقاومة القوى العمودية والأفقية ويساعد في توازن واستقرار البدلة أو الطليقة .                          | <b>rest ,finger</b>                               | سنادة إصبعية  |
|                              | 5 - بقايا جنينية   | <b>rest, foetal = embryonic rest</b>              | فضالة جنينية  |
| <b>rest angle</b>            | زاوية السناد   | <b>rest,incisal</b>                               | مهماز قاطع ، سناد قاطعية  |
|                              | انظر زاوية السناد الإطباقية .  |   | امتداد أو بروز من بدلة سنية جزئية تتركز على الحد القاطع الملائق لسن أمامية أو يشابك معها ، وخاصة الحد القاطع الإنسي للنباب السفلي والحد القاطع الوحشي للنباب السفلي .                             |
| <b>rest area = rest seat</b> | منطقة الارتكاز = باحة الاستقرار  | <b>rest,internal</b>                              | مهماز داخلي ، سناد داخلي  |
|                              | جزء من السن الطبيعية أو الحشوة المصبوبة في السن يحضر لاستقبال مهماز إطباق أو مهماز قاطعي أو مهماز لساني أو مهماز داخلي أو مهماز نصف محكم .   |   | امتداد معدني صلب لبدلة سنية جزئية ثابتة أو لبدلة سنية جزئية نزوعة ، يتركز على حشوة مصبوبة في تحضير داخل التاج .   |
| <b>rest bite</b>             | إطباق الراحة   | <b>rest jaw relation</b>                          | علاقة فكية مرتاحة   |
|                              | العلاقة بين القوسين السنيين حينما يكون الفك في وضع الراحة .  |   | علاقة الفك الاعتيادية حينما يكون المريض في وضع منتصب مريح ولقمتا الفك السفلي في وضع متعادل غير مُقيّد في الجوف العنابي ، أي علاقة الفك السفلي بالفك العلوي حينما يكون الفك السفلي في وضع الراحة . |
| <b>rest,cingulum</b>         | مهماز الحرف اللثوي اللساني ، سناد الحرف اللثوي اللساني   | <b>rest ,lingual</b>                              | مهماز لساني ، سنادة لسانية  |
|                              | سناد يستقر على الارتفاع اللساني اللثوي للنباب . يستخدم أساساً في القوس الفكية العلوية بسبب ثخانة ميناء الارتفاع اللساني اللثوي مما يسمح بتحضير مقر بعمق كاف . يستخدم في القوس الفكية السفلية حينما لا يكون الارتفاع اللساني اللثوي شديد الانحدار ويكون ذا ثخانة كافية لتحضير المقر . |   | امتداد أو بروز معدني من هيكل البدلة السنية الجزئية النزوعة ينطبق على السطح اللساني لسن أمامية أو يتركز عليها ، ويقدم دعماً للبدلة السنية وتثبيتاً غير مباشر .                                     |
|                              |  | <b>rest lug</b>                                   | شكيمة السنادة ، مستقر المهماز   |
|                              |  | <b>rest, milled</b>                               | سناد مُرَقِّقة  |
|                              |  |   | مهماز نصف محكم (مهماز داخل التاج) أو وصلة الميزاب والمزلاج .  |

|                               |  |   |
|-------------------------------|--|---|
| rest, occlusal                | مهماز طاحن ، سنادة إطباقية   | انظر البعد العمودي (Vertical dimension) .<br>انظر أيضاً المسافة الفاصلة بين الإطباقية (Interocclusal distance) .  |
| rest, onlay                   | سناد الراصعة ،<br>سناد الحشوة المصبوبة المغطية   | انسياب الراحة<br>انسياب لُعابي يحدث بشكل طبيعي في غياب التنبيه خارجي المنشأ .   |
| rest position                 | 1- وَضعية الراحة<br>العلاقة الموضعية بين الفك السفلي والفك العلوي حينما يكون المريض في وضع منتصب مريح وتكون لقمتا الفك في وضع غير متوتر في الجوف العنابي ، أي الوضع الطبيعي للفكين حيث تكون الأسنان متباعدة والعضلات في حالة استرخاء مكونة مسافة حرة . | rests of Malassez = epithelial cell rests = بقايا مالاسيه = بقايا الخلايا الظهارية بقايا غمد هيرتفيغ الظهاري (Epithelial Hertwig's sheath) الموجود في غشاء سمحاق السنخ ، ولها علاقة بتكون الأكياس السنية .          |
| rest position of the mandible | 2- موضع المهماز ، موضع السنادة<br>وضع الراحة للفك السفلي<br>الوضع الطبيعي للفك السفلي حينما تكون عضلات الفك السفلي في حالة استرخائية ويكون المريض في وضع منتصب .   | restoration<br>1 - حشوة ، ترميم<br>2 - تعويض<br>3 - ردّ ، إرجاع   |
| rest ,precision               | مهماز مُحكم ، سنادة دقيقة<br>مهماز معدني أو امتداد معدني صلب مسبق الصنع لبدة سنية جزئية نزوعة (المتحركة) أو بدلة سنية جزئية ثابتة ، ينطبق تماماً في مقر المهماز الذي يكون صندوق الشكل (الأثني) معد كجزء من الوصلة المحكمة في الحشوة المصبوبة بالسن .   | مصطلح منتشر عام ينطبق على أية حشوة مصبوبة أو تاج أو بدلة سنية جزئية ثابتة أو بدلة سنية كاملة ، تُعوض أو تحل محل بنية السن أو الأسنان أو الأتسجة الفموية المفقودة . انظر أيضاً ترميم تعويضي (Prosthetic restoration) |
| rest, recessed                | مهماز مُدمج ، سنادة مُنحسرة  | 1 - عملية إحلال أو تعويض سن أو أسنان مفقودة أو جزء مريض أو جزء نخر بوسائل صناعية .  |
| rest seat                     | مقر المهماز ، مقعد السناد<br>الجزء من السن المخضرة لاستقبال المهماز .  | 2 - مادة بديلة أو طبقة تستعمل لتحل محل الجزء المفقود مثل نسيج سني مفقود (حشوة أو تاج) أو سن أو أسنان مفقودة (جسر أو بدلات سنية جزئية أو كاملة) .  |
| rest seat area                | منطقة مقعد السناد<br>الجزء من السن أو الحشوة المصبوبة المخضّر ليرتكز عليه المهماز .  | 3 - النتيجة النهائية للعمليات السنية التي تجري لتعويض شكل ووظيفة ومظهر الأسنان .  |
| rest, semi - precision        | المهماز شبه المحكم ، سنادة نصف محكمة<br>امتداد معدني صلب من بدلة سنية جزئية ثابتة أو بدلة سنية جزئية نزوعة يرتكز ضمن حشوة مصبوبة مثبتة في تحضير داخل تاج السن .  | ترميم أكريليكي<br>حشوة ملغمية<br>حشوة ذات دبابيس مصبوبة<br>حشوة مركبة<br>كفاف الحشوة  |
| rest, surface                 | سنادة سطحية ، مهماز خارجي  | السطح الجانبي للحشوة بعد وضعها في الحفرة المخضرة .  |
| rest vertical dimension       | البعد العمودي عند الراحة<br>طول الوجه حينما يكون الفك السفلي في وضع الراحة ؛ البعد العمودي حينما يكون الفك السفلي في وضع الراحة  | حشوة وحشية طاحنية<br>ترميم الأبعاد الوجهية (للسن)<br>1 - حشوة خاطئة<br>2 - ترميم خاطئ<br>تعويض ثابت ، ترميم ثابت ، حشوة ثابتة   |

restoration, four cusp= = حشوة مغطية للشرفات الأربع =  
 crown build - up بناء التاج  
 restoration,full crown ترميم بتاج كامل  
 restoration, mesio - occlusal حشوة إنسية طاحنية  
 restoration, mesio-occluso-distal حشوة إنسية طاحنة  
 وحشية  
 restoration, occusal حشوة طاحنية  
 restoration of cups ترميم الحدبات  
 تحضير حفرة في السن تشتمل على الحدبات وتعويضها بمادة  
 حشو سنية صناعية لتعويض السطح الإطباق الوظيفي  
 للسن .  
 restoration ,permanent حشوة دائمة  
 restoration,prosthetic ترميم بدلي  
 restoration,silicate cement حشوة إسمنت السيليكات  
 restoration,temporary حشوة مؤقتة  
 restoration,two - cusp حشوة مغطية لحدبتين  
 restorative 1- منشط ، مقو ، ترميمي  
 2- معيد للصحة  
 3- مرّم ، معوّض  
 نسبة إلى عملية تعويض وترميم جزء مفقود من الأسنان .  
 restorative dentistry طب الأسنان المرمم ، طب الأسنان  
 التعويضي ، طب الأسنان الترميمي  
 مصطلح عام في علاج الأسنان يعمل على التحقق من ثبات  
 وكفاءة وظائف الأسنان . ويشمل المعالجات التحفظية ،  
 وحول السنية ، والتعويضية ، والتقويمية ، واللبية ،  
 والعمليات الجراحية .  
 restorative filling material مادة الحشو التعويضية ، مادة  
 الحشوة الترميمية  
 restorative material مادة تعويضية ، مادة ترميمية ،  
 مادة مرّمة  
 مادة تستخدم لترميم شكل ووظيفة السن .  
 restore 1 - يُرمّم ، يُجدّد  
 2 - يُعيد ، يُرجع  
 3 - يُعوّض  
 restrain يكبح ، يُقيّد ، يكبّت  
 restrained beam دعامة مقيدة  
 resusci bag محفظة الإنقاذ ، حقيبة الانعاش  
 حقيبة قابلة للطي ذات قطعة للوجه تستعمل للمساعدة في  
 الإنعاش بطريقة فم إلى فم بمعدل 15-20 مرة كل دقيقة . انظر  
 أيضاً حقيبة أمبو (Ambu bag) .

resuscitate يُنعش ، يعود للحياة أو الوعي بعد إغماء  
 resuscitation إنعاش  
 1- يحيي الشخص من موت ظاهر أو من إغماء .  
 2 - ردّ التنفس والنبض إلى الطبيعي .  
 resuscitator جهاز الإنعاش ، منعاش  
 جهاز يستخدم لدفع الهواء أو الهواء الغني بالأكسجين أو  
 كليهما معا داخل الرئتين . يستخدم للإنقاذ من الاختناق .  
 retail dentistry طب الأسنان بالتجزئة ، طب الأسنان  
 التجاري  
 ممارسة تقديم خدمة طب الأسنان في مكان تجاري مثل مركز  
 التسوق مع جذب رواد السوق للعلاج حيث يكون الأجر  
 مقابله المعالجة السنية .  
 retain يَحْفَظ ، يُثَبِّت  
 retained 1 - مُندمج ، مُنظم ، مُثبّت  
 2 - مُحتَبَس  
 3- باق ، مستمر  
 4 - مُثبّت  
 retained roots جذور مُتبقية  
 أجزاء من جذور تظل في الفك بعد القلع أو بعد كسر السن  
 الطبيعية .  
 retained teeth أسنان مُتبقية  
 أسنان لبنية تبقى في الفم إلى ما بعد وقت تساقطها  
 الطبيعي .  
 retainer مُثبّتات  
 1 - أداة للحفاظ على الجسم أو مجموعة من الأجسام في  
 وضع مُعين .  
 2- (في الاستعاضة السنية) : وُصلة مثل المشبكة المثبتة  
 لبدلة سنية جزئية لمقاومة قوى الإزاحة .  
 3- (في تقويم الأسنان) : طبقة متحركة سلبية أو طبقة  
 تلتصق على الأسنان للحفاظ على وضعها بعد المعالجة  
 التقويمية النشطة ريثما يتكلس العظم المحيط بالأسنان في  
 الوضع الجديد بعد التقويم .  
 4- (في التعويض السني الثابت) : تعويض يُلصق على سن  
 داعمة يستخدم كوسيلة تثبيت لجسر .  
 retainer ,retaining appliance مشبّطة طبقة التثبيت  
 1- (في تعويض الأسنان) : أية وصلة مرتبطة بتعويض سن  
 داعمة .  
 2- (في تقويم الأسنان) : أية طبقة تحافظ على وضع الأسنان  
 التي تم تحريكها .

**retainer, continuous bar** مِشَبَات العارضة المستمرة  
 قضيب معدني يتركز على الأسطح اللسانية للأسنان الأمامية للمساعدة في تثبيت واستقرار الامتداد الوحشي لبدلة سنية جزئية ، يستخدم في طب الأسنان التعويضي للتثبيت ويستخدم كمثبتة غير مباشرة لجسر أو لبدلة سنية جزئية .

**retainer, direct** مِشَبَات مباشر  
 وصلة أو مشبكة ؛ وهي جزء من البدلة السنية الجزئية النزوعة ، وظيفته الأولى هي مساعدة المثبتة المباشرة على منع انزياح الامتداد الوحشي للقاعدة ووظيفته الثانوية هي منع الوصلات الرئيسية من التحرك باتجاه الأنسجة .

**retainer,intra coronal** مِشَبَات داخل التاج  
**retainer,intraradicular** مِشَبَات داخل الجذر  
**retainer,kennedy's bar** مِشَبَات عارضة كِندي  
 عارضة معدنية تتركز على الجهة اللسانية للأسنان القاطعة السفلية ، وتعمل كمثبتة أفقية للجهاز التعويضي وأيضاً كمثبتة غير مباشرة .

**retainer,matrix** مِشَبَات المسندة ، حامل المسندة  
**retainer,matrix band** مِشَبَات المسندة الشريطية  
 انظر مسندة شريطية (Matrix band) .

**retainer,physical** مِشَبَات وظيفي  
 جزء من البدلة السنية الجزئية النزوعة يساعد على تثبيت القاعدة الراتينية ويعوض الأسنان .

**retainer,removable orthodontic** مِشَبَات تقويمية نزوع  
**retainer,secondary =** مُثَبِّتة ثانوية =  
**indirect retainer** مِشَبَات ثانوي  
**retainer,space = space maintainer** = مِشَبَات حيزي =  
 حافظة المسافة

**retaining** مُثَبِّت ، تثبيت  
**retaining appliance** طبليقة مُثَبِّتة  
**retaining orthodontic appliance** طبليقة تقويمية مُثَبِّتة  
 طبليقة تقويمية مُثَبِّتة تحفظ الأسنان في مكانها بعد التحريك التقويمي للسن ريثما يستقر الإطباق .

**retaining ring** حلقة مُثَبِّتة  
**retaining screw** لوكب مُثَبِّت  
**retardation** إعاقة ، تأخر ، تأخير ، تخلف  
 بطء النمو أو الوظيفة .

**retardation mental** إعاقة عقلية ، تخلف عقلي  
**retarded dentition** تسنين آجل  
 تأخر شاذ في بزوغ الأسنان اللبنية أو الأسنان الدائمة نتيجة

سوء التغذية أو سوء وضع الأسنان أو عامل وراثي أو اضطراب استقلابي كما في نقص نشاط الغدة الدرقية ؛ قارن مع الإثغار المبكر (Precocious dentition) .

**retarder** كابح ، مُعَوِّق ، مؤخر ، معوق  
 مادة تُبطئ التفاعل الكيميائي مثل تصلب جبس باريس أو مواد الطبع الأجلينات .

**retarder ,setting** مؤخر التصلب  
**retching** تهوع  
 تقلص لإرادي عند محاولة القيء ، قد تكون نتيجة لتنبيه أو إثارة الحنك الرخو أو الثلث الخلفي من اللسان .

**retention** 1- تثبيت ، ثبات ، استقرار  
 2- احتباس

1- الاحتفاظ الدائم بالشيء في مكان ، كما في حالة البدلات السنية في الفم .  
 (في التعويض السني) : مقاومة جهاز تعويضي للإزاحة في الاتجاه العمودي ؛ خاصية البدلة السنية التعويضية لمقاومة قوى الجاذبية أو التصاقات الطعام أو القوى المصاحبة لفتح الفكين . انظر أيضاً ثبات البدلة السنية (Denture retention) .

2- الاحتفاظ داخل الجسم بأشياء يفترض أن تفرز عادة إلى خارجه ، كما في حالة البول في المثانة .

**retention,acid etch** تثبيت بالتخريش الحمضي  
 تثبيت لبعض مواد الحشو تتم بواسطة تخريش أو تخشين سطح ميناء السن باستعمال أحماض مخففة .

**retention appliance** طبليقة التثبيت  
**retention arm** ذراع التثبيت ، ذراع حاسبة  
 امتداد جزء من بدلة سنية جزئية نزوعة للمساعدة في تثبيت الجهاز التعويضي ، وهو جزء من المشبكة .

**retention beads** كُرَيَات التثبيت  
**retention ,buccal** تثبيت خَدِّي ، تثبيت شدقي  
**retention cyst** كيس احتباسية ، كيس الاحتباس  
 كيس يتكون باحتباس الإفراز الغدي .

**retention,denture** تثبيث البدلة السنية  
**retention,direct** تثبيث مباشر

1- تثبيث بواسطة استخدام المشبكات أو وصلات بالبدلة السنية الجزئية النزوعة التي تقاوم رفع البدلة عن الأسنان الداعمة .

2- تثبيث البدلة السنية الجزئية باستخدام المشبكات أو الوصلات لمقاومة الإزاحة .

**retention form** شكل احتباسي ، شكل تشبثي  
شكل الحفرة التي تُصمم لمنع إزاحة الحشوة بواسطة القوة التي تعمل على رفعها أو إزالتها .  
أي تصميم للحفرة المحضرة يمنع إزاحة الحشوة .

**retention groove** ميزاب تشبث ، تلم تشبث  
تلم في الجدارين المحوريين المتقابلين في السن المحضرة يعمل لتحسين ثبات التعويض السني .

**retention index** منسب التشبث ، مؤشر الثبات  
مؤشر على قدرة أسطح السن على الاحتفاظ بفضلات الطعام ؛ يتم تسجيل النقاط حول الحافة اللثوية لكل سن في أربع مناطق بمقياس من صفر إلى 3 ، تقدر النقاط اعتماداً على وجود القلع وحفر التسوس النخرة وحالة حواف الحشوات ؛ مجموع كل النقاط يقسم على 4 والمجموع الكلي للنقاط يقسم على عدد الأسنان الموجودة .

**retention,indirect** تشبث لا مباشر  
تشبث للبدلة السنية الجزئية النزوعة باستخدام مثبتات غير مباشرة . أي التشبث بواسطة امتداد قاعدة البدلة السنية الجزئية لتعمل كرافعة من الدرجة الثانية . انظر مثبتة غير مباشرة (Indirect retainer) .  
(في تقويم الأسنان) : استخدام مثبتة متحركة أو مثبتة ثابتة ؛ مصطلح اختياري للتشبث .

**retention ,labial** تشبث شفوي

**retention ,lingual** تشبث لساني

**retention mucocele** قيلة مخاطية احتباسية  
تجمع مرضي من المخاط داخل الأنسجة الرخوة ينشأ من الغدة اللعابية ، قد يحدث نتيجة نضح أو تسرب من الغدة أو القناة أو الاحتباس داخل القناة .

**retention of denture** ثبات البدلة السنية  
مقاومة البدلة السنية للإزاحة .

**retention,occlusal** تشبث طاحني

**retention pin** دبوس حبّاس  
بروز معدني صغير يمتد من الحشوة المصبوبة السنية المعدنية داخل العاج لتحسين ثبات الحشوة المصبوبة في السن .

**retention ,palatal** تشبث حنكي

**retention plate** صفيحة التشبث  
1- قاعدة السدادة .  
2- أية طبقة تشبث تقويمية

**retention,temporary** تشبث مؤقت

**retentive** مثبت

**retentive arm** ذراع حابسة

جزء مرن من المشبكة بالبدلة السنية الجزئية النزوعة ، يشغل مناطق الغرور في الأسنان الداعمة لتشبث البدلة السنية ، وللحفاظ عليها في الوضع الصحيح على السن بمقاومة القوى الإزاحية .

**retentive arm tip** نهاية الذراع الحابسة

**retentive beads** كريات التشبث

**retentive circumferential clasp arm** الذراع المثبتة للمشبكة الكفافية  
ذراع المشبكة الكفافية والمرنة التي تشغل منطقة التقارب العنقي للسن الداعمة عند نهاية الذراع الطرفية .

**retentive clasp** مشبكة مثبتة

**retentive fulcrum line** خط مركز الاحتباس  
خط وهمي يصل النقاط المثبتة لأذرع المشبكة على الأسنان الداعمة المجاورة لقواعد البدلة السنية المحمولة على المخاطية ، تدور حوله البدلة السنية حينما تتعرض للقوى ، مثل قوى الشد أو الجذب بواسطة الطعام اللزج .

**retentive mesh work** شبكة مثبتة

**retentive undercut** إيطة احتباسية  
انظر غرور (Undercut) .

**reticular** شبكي  
متعلق بالشبكة أو البنية التي تشبه الشبكية .

**reticular atrophy** ضمور شبكي

**reticulation** تشبيك ، تشبيك  
صورة شعاعية تظهر مُجعدّة ؛ بسبب الاختلاف الكبير في درجة الحرارة بين المحلولين المُطهر والمثبت .

**reticulocyte** خلية شبكية ، كرية شبكية  
المرحلة الأولية في تطور خلية الدم في الدورة الدموية ، تكون 1% من خلايا الدم الحمراء خلايا شبكية .

**reticuloendothelial system** الجهاز الشبكي البطاني  
جهاز للوقاية من العدوى ، وتحطيم خلايا الدم الحمراء القديمة التي لم تعد تقوم بوظيفتها على أكمل وجه ، وتخزين المواد الدهنية وهو جزء من وسائل الدفاع في الحالات الالتهابية والمناعية ، يتميز بأن خلايا الجهاز بلعمية وتوجد بأعداد كبيرة في الغدد اللمفية ، والكبد والطحال والنخاع العظمي . تحتوي الأوعية الدموية على شبكة من ألياف شبكية تضم خلايا تلتهم الكائنات الدقيقة ، وجزئيات الغبار ، والمستضدات وتحث الخلايا اللمفية على الاستجابة المناعية . المصطلح البديل هو جملة البلاعم (Macrophage system) .

|                              |   |  |
|------------------------------|---|--|
| reticulo - endothelium       | بطانة شبكية   | خيوط يتوفر في ثخانات مختلفة ، ويستعمل لتباعد اللثة ألياً لتوسيع الدهليز اللثوي مؤقتاً لأخذ طبعة دقيقة للسن المحضر في فم المريض . يتوفر كخيوط غير مفتول (خيوط أملس) أو كخيوط مفتول أو مجدول ، إما أن يكون مشبعاً بمادة قابضة للثة أو خال منها .   |
| reticulum                    | شبكة ، شبكية ، شبكية نسيج ليفي يشبه الشبكة .  |  |
| reticulum cell               | خلية شبكية  |  |
| reticulum cell sarcoma       | ساركومة الخلايا الشبكية   | خيوط تباعد اللثة المشبع  |
| reticulum,stellate           | نسيج نجمي شبكي  | خيوط رفيع مشبع بمادة قابضة للأوعية الدموية ، يوضع في الميزاب اللثوي لتسهيل إجراء طبعة دقيقة لتحضير تاج أو حشوة مصبوبة .  |
| retina                       | الشبكية ، شبكية العين   | خيوط تباعد اللثة غير المشبع  |
|                              | أعمق طبقة حساسة للضوء بالعين .  | خيوط لا يحتوي علي مواد كيميائية ، ويعمل على تباعد اللثة بواسطة الفعل الميكانيكي فقط .  |
| retina,central artery of the | شريان الشبكية المركزي   | retraction cord, packing instrument  |
|                              | انظر مدخل شبكي مركزي (Centralis retinae) .  | أداة ذك خيوط تباعد اللثة   |
| retinol = vitamin A          | ريتينول = فيتامين A   | أداة ذات نصل غير حاد لوضع خيوط تباعد اللثة داخل الميزاب اللثوي دون أن تؤذي اللثة .   |
|                              | يقوي النظر في الظلام ، ويساعد في تكوين العظم ؛ يوجد في كثير من النباتات الخضراء ، وخصوصاً الجزر .   | انحسار لثوي ، انكماش لثوي  |
| retract                      | تبعيد ، يبعد  | retraction,gingival  |
| retraction                   | 1- سحب ، ارجاع  | انكماش الفك ، تقهقر الفك   |
|                              | عملية إرجاع جذران الجرح أو الشريحة .  | retraction,jaw   |
|                              | 2- تراجع  | إرجاع الفكين ، تراجع الفكين  |
|                              | 3- انكماش ، انقباض  | 1- الحالة التي يتراجع فيها الفك السفلي من وضعه الطبيعي إلى الخلف بالنسبة إلى المستوى الحجاجي .   |
|                              | 4- تبعيد  | 2- عملية إرجاع الفك السفلي .   |
|                              | (أ) عملية تعرية خط الإنهاء اللثوي للتحضير من أجل أخذ طبعة للمنطقة ، إما بالكي الكهربائي أو الآلي أو الكيميائي باستخدام خيوط خاص مشبع لانقباض أو تباعد اللثة المحيطة .   | انكماش الفك السفلي   |
|                              | (ب) (في تقويم الأسنان) : تحريك سن واحدة أو أكثر إلى الخلف باستخدام طبقة تقويمية ، الحركة اللسانية للقواطع أو الحركة الوحشية للأنياب .   | retraction,mandibular =  |
| retraction cord              | حبل التباعد ، خيوط الأدرينالين لتباعد اللثة   | jaw retraction   |
|                              | خيوط ، عادة يكون من خيوط قطن خالص أو خيوط غير مشمع ، ذو ثخانة 20 تقريباً يوضع في الميزاب اللثوي لتباعد النسيج من أجل أخذ الطبعة لخط إنهاء تحضير السن . قد يكون الخيوط خالياً أو مشبعاً بالشب 100% (Alum 100%) ، أو 1/1000 الأبينفرين (1/1000 Epinephrine) ، أو 5% كلوريد الألومنيوم (Aluminum chloride 5%) (لايستخدم 8% كلوريد الزنك Zinc chloride 8% : حيث ينتج عنه تنحُّر وغرغرينا للأنسجة) . | مُبعد ، مُرجِّع ، أداة تباعد ، مبعاد ، مُبعدة  |
|                              |   | 1- أداة جراحية لتباعد حافتي الجرح أثناء العملية الجراحية لتسهيل الوصول إلى أنسجة أعمق أو للإمساك بأنسجة أخرى أو أعضاء .  |
|                              |   | 2- أداة تستخدم لتباعد الخدين جانباً أو للخلف أو كليهما معاً لتسهيل التقاط صور فوتوغرافية داخل الفم .   |
|                              |   | 3- أداة تستخدم للإمساك بالخدين واللسان أو الأنسجة الرخوة وتبعيدها عن مكان العملية الجراحية من أجل وضوح الرؤية والمداخلة وحماية الأنسجة أثناء العمليات الجراحية ، مثل مُبعد الخد ، ومُبعد اللسان ، ومُبعد السديلة ، ومُبعد النسيج ، مُبعد الشفة . |
|                              |   | retractor,Angle's chin   |
|                              |   | مُرجِّع أنجل للذقن   |
|                              |   | retractor,broad  |
|                              |   | مبعاد عريض   |
|                              |   | retractor ,buccal  |
|                              |   | مبعاد الشدق ، مبعاد الخد   |

|                              |   |   |
|------------------------------|---|---|
| retractor,cheek              | مبعاد الخدّ   | حالة يكون فيها أحد الفكين أو كلاهما متقهقراً بالنسبة للمستوى الجبهي بحسب تصنيف أنجل لسوء الإطباق هو |
| retractor,cheek and lip      | مبعاد الخد والشفة   | التصنيف الثاني (class II) أو إطباق وحشي   |
| retractor, flap              | مبعاد السديلة   | (Distocclusion) ؛ يُسمّى أيضاً التوضع الخلفي للفك   |
| retractor,gum                | مبعاد اللثة   | (العلوي أو السفلي) (Mandibular (or maxillary)   |
| retractor, lip               | مبعاد الشفة   | [Mandibular (or maxillary) retrusion]   |
| retractor,Moorehead's        | مرجع مورهد ، مبعاد مورهد  | retroposition) تقهقر الفك (العلوي) السفلي (Mandibular   |
| retractor,palatal            | مبعاد الحنك   | (or maxillary) retrusion .  |
| retractor,periosteal         | مبعاد السمحاق   | متّقهقر الفك ، متّراجع الفك ، متعلق بتراجع الفك   |
| retractor spring             | نابض مُبَعّد  | وضع ارتدادي للفك السفلي بالنسبة للفك العلوي   |
|                              | (في تقويم الأسنان) : نابض يُستخدم لتحريك الأسنان وحشياً . انظر نابض الإصبع (Finger spring) .              | يتعلق بتقهقر الفك أو يتميز به .   |
| retractor tissue             | مبعاد النسيج  | تَقَهْقُرُ فكي ، تَرَاجُعُ الفك   |
| retractor, tongue            | مبعاد اللسان ، خافض اللسان  | شذوذ وجهي حيث يكون أحد أو كلا الفكين - الفك السفلي عادة - متّقهقر عن وضعه الوجهي الطبيعي ، تُسمّى   |
| retro-                       | (سابقة) 1- خلف ، وراء   | أيضاً سحنة تراجع الفك العصفورية (Bird-face  |
|                              | 2- تراجع ، تقهقر  | retrognathism) .  |
| retrobuccal                  | خلف الشدق ، خلف الخد ، خلف الفم   | تراجع الفك ذو السحنة الطيرية  |
|                              | متعلق بمنطقة الفم خلف الخد .  | تراجع فكي شبيه بشكل العصفور أو الطير .  |
| retrobulbar                  | خلف المقلة ، خلف البصلة   | تَرَاجُعُ ، رجوعي ، بالطريق الراجع  |
| retrocession                 | تَرَاجُعُ ، ارتداد للخلف  | حَشْوَةٌ رجوعية   |
| retrocheilia                 | تَرَاجُعُ الشفة ، تقهقر الشفة   | سد قناة الجذر بتحضيرها وحشوها من ذروة الجذر بعد إتمام   |
|                              | حالة تكون فيها إحدى الشفتين متراجعة عن وضعها الطبيعي .  | استئصال ذروة الجذر .  |
| retroclination               | تَرَاجُعُ مائل ، ميلان خلفي   | حَشْوَةٌ رجوعية   |
|                              | ميل لساني أو ميل حنكي للأسنان الأمامية .  | للجذر = حَشْوَةُ الجذر  |
| retrocline                   | مِيلَ خَلْفِي ، مِيلَ تَرَاجُعِي ، انحدار للخلف   | العكسي = الحشو عقب الاستئصال الجزئي   |
| retrocondylar                | خلف اللقمة  | إدخال حشوة داخل النهاية الجذرية للسن مباشرة بعد   |
| retrocondylar fossa          | الحفرة خلف اللقمانية  | استئصال الذروة .  |
| retroclined                  | مائل للخلف ، بارز للخلف   | تقهقر ، تراجع   |
|                              | مِيلَ باتجاه الخلف لسن قاطعة ، يقدر عادة بواسطة التحليل السيفالوميثري . انظر انحراف ، ميل (Inclination) . | ميل ، راجع  |
| retrodeviation               | انحراف خلفي   | (في تقويم الأسنان) : ميل حنكي للأسنان العلوية وميل لساني للأسنان السفلية                            |
| retrodiscal tissues          | أنسجة خلف قرصية   | عدوى بالطريق الراجع   |
| retrodisplacement            | إنزياح خلفي   | تنتقل من الجنين إلى الأم .  |
| retrofill                    | حشوراجع ، حشو خلفي  | خلف اللسان ، خلف اللساني  |
|                              | إغلاق ذروة الجذر بحشوة راجعة أثناء جراحة قطع الذروة .   | خلف الفك السفلي ، خلف الفكي   |
| retrofilling                 | حشوة راجعة ، حشو خلفي   | (السفلي)  |
| retroflexion                 | انعطاف خلفي ، انثناء خلفي   | متعلق بمنطقة الفم خلف الفك السفلي .   |
| retrognathia = retrognathism | تقهقر الفك ، تراجع الفك   | الحفرة خلف الفك السفلي  |
|                              | 1- نقص نمو الفك السفلي أو الفك العلوي أو كليهما معاً .  | الناتئ خلف الفك السفلي  |
|                              | 2- حالة من ارتداد الفك السفلي .   | الجزء الرفيع من الغدة النكفية الموجود في الحفرة خلف الفك السفلي .                                   |

|   |  |  |
|---|--|--|
| <b>retromandibular vein</b>               | الوريد خلف الفك السفلي   | اللساني ، ومن الخلف بالحجاب خلف الضرسى اللامي ،<br>ومن الأسفل بقاع الميزاب السنخي اللساني ، ومن ناحية<br>اللسان بالقاعدة اللوزية الأمامية . انظر مسافة (Space) . |
|   | يتصل بالوريد الوجهي العام ويصرف في الوريد الوداجي<br>الظاهر . انظر جدول الأوردة (Veins) ، مدخل فكي سفلي<br>خلفي (Retromandibularis) .  |  |
| <b>retromaxillary</b>                     | خلف الفك العلوي  | <b>retro- ocular</b> خلف العين   |
|   | خلف الفك العلوي ، منتسب لتلك المنطقة من الفم التي تقع<br>خلف الفك العلوي .   | <b>retroparotid</b> خلف النكفية  |
| <b>retromolar</b>                         | خلف الرحوي ، خلف الرحي   | <b>retropharyngeal</b> خلف البلعوم   |
|   | يقع خلف الأسنان الطاحنة .  | <b>retropharyngeal space</b> الحيز البلعومي الخلفي   |
| <b>retromolar area</b>                    | الباحة خلف الأرحاء   | الحيز المحتوي على النسيج اللّهُوي (اللهاة) خلف البلعوم .   |
| <b>retromolar fold</b>                    | الطية خلف الرّحي ، الثنية خلف الأرحاء  | <b>retropharynx</b> البلعوم الخلفي   |
| <b>retromolar glands = molar glands =</b> | الغُدُد خلف الرّحي =   | <b>retroposed</b> مُتّقل للخلف ، منزاح للخلف ، متوضّع في الخلف   |
|   | الغُدُد رَحوية   | <b>retroposition</b> انزياح خلفي   |
| <b>retromolar pad</b>                     | الوسادة خلف الأرحاء  | <b>retropulsion</b> اندفاع خلفي ، تراجُع   |
|   | كتلة من النسيج الرخو ، كُثيرة الشكل عادة ، توجد خلف<br>الأسنان أو في النهاية الوحشية للارتفاع المتبقي السفلي ،<br>تتكون من ألياف من العضلة المبوقة ، والرّفاء الجناحي الفكي<br>السفلي ، والعضلة العلوية العاصرة ، والوتر الصدغي ،<br>والغدد المخاطية . | <b>retroversion</b> انقلاب للخلف ، انقلاب خلفي ،<br>ارتداد ، وضع خلفي  |
| <b>retromolar pad area</b>                | منطقة الوسادة خلف الأرحاء  | <b>retrude</b> يتقاعس  |
| <b>retromolar triangle</b>                | المثلث خلف الأرحاء   | حركة جسمية للأسنان القاطعة باتجاه الناحية اللسانية .   |
| <b>retromylohyoid</b>                     | خلف الضرسية اللامية  | <b>retruded</b> خلفي ، متراجُع   |
|   | منطقة في الميزاب السنخي اللساني ، في الناحية اللسانية من<br>الوسادة خلف الرّحية تمتد لسانياً تحت قاع الفم ، وخلفياً<br>إلى الستار خلف الضرسى اللامي .  | <b>retruded arc of closure</b> قوس الإغلاق المتراجُع   |
| <b>retromylohyoid area</b>                | الباحة خلف العضلة الضرسية اللامية  | قوس تتكون من حركة مفصل الفك السفلي ، حينما تكون<br>اللقتان في أقصى وضع خلفي .  |
|   | منطقة في الميزاب السنخي اللساني تقع في الجهة اللسانية<br>مباشرة من الوسادة خلف الرّحية ، تمتد لسانياً إلى أسفل<br>قاع الفم باتجاه الخلف إلى الحجاب خلف الضرسى اللامي .<br>يحدّها من الأمام الناتئ اللساني (النهاية الوحشية للحد<br>الضرسى اللامي) .    | <b>retruded axis</b> محور متراجُع  |
| <b>retromylohyoid curtain</b>             | الستار خلف الضرسى اللامي ،<br>الحجاب خلف الضرسية اللامية   | محور بكرّي في العلاقة الفكية المتراجعة .   |
| <b>retromylo hyoid eminence</b>           | الناتئ خلف الضرسى اللامي ،<br>البارزة خلف الضرسية اللامية  | وضع تماس متراجُع ،<br>وضع تلامس متراجع   |
| <b>retromylohyoid space</b>               | الحيز خلف الضرسية اللامية ، المسافة<br>الضرسية اللامية الخلفية   | وضع الفك السفلي عند أول تلامس للأسنان في قوس<br>الإغلاق المتراجُع .  |
|   | منطقة في الميزاب السنخي اللساني في الناحية اللسانية<br>مباشرة من الوسادة خلف الرّحية محاطة من الأمام بالناتئ   | <b>retruded hingeaxis</b> محور رزي متراجُع   |
|   |  | انظر محور متراجُع (Retruded axis) .  |
|   |  | <b>retruded jaw relation =</b> علاقة فكية متراجعة =  |
|   |  | <b>centric jaw relation</b> علاقة الفك المركزية  |
|   |  | وضع الفك السفلي في قوس الإغلاق المتراجُع حينما تكون<br>لقمتا الفك السفلي في أقصى وضع خلفي .  |
|   |  | <b>retrusion</b> تأخّر ، تقهّقر ، نُكوص فكي ، توضع خلفي  |
|   |  | 1- وضع خلفي عن الوضع الطبيعي ، كما في سوء توضع<br>خلفي لسن عن خط الإطباق .   |
|   |  | 2- حركة خلفية أو وضع خلفي للفك السفلي ؛ أقصى وضع<br>خلفي للفك السفلي .   |
|   |  | انظر ارتداد ، انقلاب خلفي (Retroversion) .   |



|   |   |  |
|---|---|--|
| retrusion,mandibular                                  | تقاعس الفك السفلي                                       | علاقة سنّية ، في الإطباق الحُدبي المتداخل ، حيث تقع          |
| retrusion of the jaws =                               | رجوع الفكّين ، تقاعس                                    | الحدبات الشدقية العلوية أو القواطع العلوية أو جميعها معاً ،  |
| retraction of the jaws                                | الفكين  | في الناحية اللسانية من الحدبات الشدقية السفلية أو القواطع    |
| retrusion of the teeth                                | تَقَهْرُ الأسنان ، تقاعس الأسنان                        | السفلية أو جميعها معاً .                                     |
|   | سوء توضع الأسنان خلف خط القوس السنّية الطبيعية .        |  |
| retrusive = recumbent                                 | مترأجِع ، مُتَقَهَر                                     | تجاوز عكسي ، بُروز عكسي = reverse overjet =                  |
|   | وضع مُتَقَهَر لسن قاطعة ، يعين عادة بواسطة التحليل      | تجاوز أفقي عكسي ، تراكُب أفقي عكسي horizontal overlap        |
|   | السيفالوميتر .  | العلاقة ما بين الأسنان الأمامية عندما تكون القواطع العليا في |
| retrusive movement                                    | حركة مترأجعة  | وضع لساني بالنسبة للقواطع السفلية كما في حالات               |
| retrusive occlusion                                   | إطباق مترأجِع   | الصف الثالث من تصنيف أنجل لسوء الإطباق . انظر تراكُب         |
|   | إطباق مُصاحب لفك سفلي مترأجِع .                         | أفقي عكسي (Reverse horizontal overlap) .                     |
| retrusive record                                      | تسجيل مترأجِع   | reverse pin facing   |
| retrusive relation                                    | علاقة مترأجعة ، علاقة خلفية                             | وجه من الخرف يثبت عن طريق دبابيس مثبتة في التاج .            |
| Retzius' lines = accretion lines                      | خطوط ريتزيوس =  | reverse plugger  |
|   | خطوط النمو  | أداة الحشو العكسية ، مدك عكسي                                |
| Retzius' lines =                                      | خطوط ريتزيوس = خطوط ريتزيوس في                          | انظر أداة حشو (Plugger) .                                    |
| enamel striae of Retzius                              | ميناء السن ، خطوط التكلّس                               | reverse- pull headgear =                                     |
|   | في الميناء  | حزام الرأس للاستطالة   |
|   | نسبة إلى م . ج . ريتزيوس ، M.G. Retzius ، 1842 - 1919 ، | جهاز تقويمي خارج الفم ينقل القوة إلى الأسنان البارزة         |
|   | مشرح سويدي .  | للأمام .   |
|   | خطوط مجهرية تحدد توالي طبقات التكلّس في ميناء السن .    | reverse root filling =                                       |
| reusable  | قابل للاستعمال ثانية أو بتكرار ، قابل لإعادة            | حشو الجذر العكسي =   |
|   | الاستعمال   | retrograde root filling                                      |
| reusable ventilated drum                              | الاسطوانة ذات التهوية القابلة                           | انظر حشو الجذر الراجع (Retrograde root filling) .            |
|   | لإعادة الاستعمال  | reversed Towne's projection                                  |
| reversal line   | خط اعتكاسي ، الخط المعكوس                               | مرتسم تاون العكسي ،  |
| reverse   | يعكس ، عكسي   | إسقاط تاون المعكوس   |
| reverse bevel   | جلفة عكسية  | مسقط تاون المعدل لتوضيح العظام الجبهية . يستخدم في           |
|   | انظر جلفة معاكسة (Contra bevel) .                       | الصور الشعاعية السنّية لتوضيح أُلتمتي الفك السفلي في         |
| reverse bevel incision =                              | شقّ ذو جلفة عكسية ، شقّ ذو                              | المستوى التاجي .   |
| inverse bevel incision                                | جلفة معكوسة   | قابل للعكس   |
|   | انظر شقّ ذو جلفة معكوسة (Inverse bevel incision) .      | قابل للعكس أو للقلب في كلا الاتجاهين .                       |
| reverse curve = anti- Monson's curve                  | منحني عكسي =  | reversible hydrocolloid                                      |
|   | عكس منحني مونسون  | عُرّواتي مائي عكوس   |
| 1 - منحني إطباق مقطعه العرضي يتطابق مع خط محدّب       |   | قابل للعكس من حالة إلى حالة .                                |
| للأعلى .  |   | غرّوى مائي من الآجار - آجار (Agar- agar) ذو حالة طبيعية      |
| 2 - خط وهمي للأسطح الإطباقية للأسنان الخلفية ، يتحدّب |   | تصبح سائلة بالحرارة وهلامية مرنة بالبرودة . انظر آجار        |
| للأعلى ويقع في المستوى التاجي . انظر منحني (Curve) .  |   | (Agar) ، وغرّوى مائي (Hydrocolloid) .                        |
| reversal horizontal overlap =                         | تجاوز أفقي عكسي ، تراكُب                                | reversible hydro colloid impression                          |
| reverse overjet                                       | أفقي معكوس = تجاوز عكسي                                 | طبعة غروية مائية   |
|   |   | عكوسة  |
|   |   | انظر مادة الطبع (Impression material) .                      |
|   |   | reversion  |
|   |   | ترأجِع ، ارتكاس ، ارتداد إلى حالة سابقة ،                    |
|   |   | انعكاس   |
|   |   | الرجوع إلى الوضع السابق .                                    |

|                             |  |   |
|-----------------------------|--|---|
| revert                      | يعود، يرجع، يَرْتَدُّ  | التهاب الأنف  |
| review                      | تَنْقِيحٌ، إعادة نَظَرٍ، مراجعة  | التهاب الغشاء المخاطي المبطن للتجويف الأنفي .   |
| revolution per minute = rpm | دورات في الدقيقة   | التهاب الأنف الجاف  |
| rhabditiform                | عَصَوِي الشكل  | التهاب وتلف الأغشية المخاطية للأنف بدون إفراز، وهو جزء من متلازمة جوجرين (Sjögren's syndrome) .           |
| rhabdomyoma                 | وَرَمٌ عَضَلِي مَخْطَطٌ  | rhino-, rhin-   |
|                             | وَرَمٌ حميد نادر مكوّن من خلايا عَضَلِيّة مَخْطَطَة .  | التهاب الأنف والغار   |
| rhabdomyosarcoma            | ساركومة عضلية مخططة  | rhino - antritis  |
|                             | وَرَمٌ خبيث النسيج الضام تظهر فيه عضلات مخططة شاذة .   | rhinocheiloplasty   |
| rhagades                    | تَشَقُّقُ الجلد، شُقُوقٌ جلدية، صُدُوعٌ  | تصنيع الأنف والشفة، رأب الأنف والشفة  |
|                             | شُقُوقٌ أو سَحَجاتٌ على الجلد، تكون آفات زهرية (Syphilitic lesions) غالباً، تظهر على الشفاه وحول الفم .  | جراحة تجميلية للأنف والشفة العلوية .  |
| rhaphe = raphe              | رَفَاءٌ، رَفَايَة، دَرَزٌ  | rhinodynia  |
| rheostat                    | مقاومة متغيرة، منظّمة التيار الكهربائي   | rhinolalia  |
|                             | أداة لتنظيم قوة التيار الكهربائي بواسطة مقاومة داخل الدارة الكهربائية .  | نغمة أنفية بسبب عيب أو مرض في المسالك الأنفية .   |
| Rhesus factor = Rh factor   | العامل الريسوسي  | rhinolaryngitis   |
|                             | عامل مستضد يوجد في خلايا الدم عند حوالي 85٪ من الأشخاص الذين يطلق عليهم موجب العامل الريسوسي (Rhesus positive) أما نسبة 15٪ الباقية الذين ينقص لديهم هذا العامل فيطلق عليهم سالب العامل الريسوسي (Rhesus negative) . | التهاب الأنف والحنجرة   |
| rheumatic                   | روماتزمي   | rhinolith   |
| rheumatic arthritis         | التهاب المفصل الروماتزمي   | حصاة أنفية  |
| rheumatic endocarditis      | التهاب الشغاف الروماتزمي   | حصوة أو ترسبات كلسية توجد في الأنف .  |
|                             | التهاب بطانة القلب المصاحبة للحمى الروماتيزمية الحادة .  | طب الأنف  |
| rheumatic fever             | حمى روماتيزمية   | rhinology   |
|                             | حالة حادة تتظاهر بشكل حمى والتهاب وألم في المفاصل، وقد تسبب تلفاً لبطانة القلب الرقيقة وتؤدي إلى التهاب بطانة القلب (Endocarditis) .   | التهاب البلعوم الأنفي الجادع  |
| rheumatic heart disease     | داء القلب الروماتزمي   | rhinopharyngitis mutilans = gangosa   |
| rheumatism                  | روماتزم  | تقرح الأنف والحلق   |
|                             | مصطلح عام لأية حالة تسبب الألم والتصلب للعضلات والمفاصل بدون معرفة السبب .   | داء استوائي تتآكل فيه غضاريف وعظام الأنف وهو مرحلة متأخرة من الداء العليقي ويسمى أيضاً جنجوزا (Gangosa) . |
| rheumatoid arthritis        | التهاب المفصل الروماتويدي  | rhinoplasty   |
| rheumatoid factor           | العامل الروماتويدي   | تصنيع الأنف، رأب الأنف  |
| rhin-,rhino -               | (سابقة) أنف، أنفي  | جراحة تجميلية للأنف .   |
| rhinion                     | نقطة النخرة، النخيري   | رُعافٌ، نَزَفُ الأنف  |
|                             | الطرف السفلي للدرز ما بين العظام الأنفية .   | سِيلانُ الأنف، ثر أنفي  |
|                             |  | إفراز مخاطي مائي دائم من الأنف . كما في حالة الزكام أو نزلة البرد الحادة .                                |
|                             |  | rhinoschisis =  |
|                             |  | انشقاق الأنف الولادي،   |
|                             |  | congenital nasal cleft  |
|                             |  | انشقاق الأنف الخلقي   |
|                             |  | rhinoscopy  |
|                             |  | تنظير الأنف   |
|                             |  | فحص المسالك الأنفية بالمنظار .  |
|                             |  | rhinostegnosis  |
|                             |  | انسداد المسالك الأنفية، انسداد الأنف  |
|                             |  | rhizagra  |
|                             |  | نازعة الجذور، نازعة الجذر   |
|                             |  | أداة قديمة كانت تستخدم لقلع جذور الأسنان .  |
|                             |  | rhizanaesthesia = rhizoanaesthesia  |
|                             |  | تخدير جذر العصب   |
|                             |  | rhizo -   |
|                             |  | (سابقة) جذر   |
|                             |  | rhizodontropy   |
|                             |  | ترميم بتاج ذو وتد، تدوير جذر السن   |
|                             |  | تشيتت تاج صناعي بجذر سن بواسطة وتد داخل الجذر .   |
|                             |  | rhizodontropy   |
|                             |  | ثقب الجذر   |
|                             |  | الثقب الجراحي لجذر السن للسماح ببزل السوائل في حالات وجود خراج حاد .                                      |

شبه الجذر ، جذري ، جذور ، جذراني rhizoid = rhizoidal  
مماثل للجذر أو شبيهه بالجذر .

بضع الجذر ، قطع الجذر ، بتر الجذر rhizotomy

- 1- أسلوب جراحي لقطع جذر العصب عند العقدة العصبية من أجل تخفيف الألم الشديد أو الشلل التشنجي الذي ينتج عنه تقلص الوجه المؤلم والمستمر .
- 2- قطع جراحي أو فصل جراحي لجذر السن أو جذر العصب .

بضع الجذر خلف عقدة غاسر ، rhizotomy,retrogasserian  
قطع جذر العصب مثلث التوائم

معين ، شبه المعين rhomboid = rhomboidal  
في شكل المعين .

المادة البيضاء (في النسيج العصبي) rhyparia = materia alba  
مصطلح متروك .

نظم ، إيقاع منتظم ، نسق rhythm

نظم القلب ، إيقاع القلب rhythm, heart

طعم الضلع rib graft

طعم عظمي يؤخذ من القفص الصدري للمريض ، وعادة ما يكون ذاتي المنشأ في طبيعته .

شريط ribbon

قوس شريطية ribbon arch

طريقة تقويمية من سلك منبسط متوافق مع القوس السنية ، يستخدم لتشيت حركة الأسنان ؛ نوع من القوس الموسعة (Expansion arch) .

طريقة شريطية مقوسة ribbon arch appliance  
انظر طريقة (Appliance) .

مواصفات القوس الشريطية ribbon arch configuration

طوق شريطي ribbon band

ريبوفلافين = فيتامين B<sub>2</sub> riboflavin = vitamin B<sub>2</sub>

مُسَمَّى صيدلاني بريطاني كما كان سابقاً فيتامين B<sub>2</sub> ، وهو مسحوق بلوري أصفر يتدخل باستقلاب الخلايا الحية . يوجد في اللبن ، والكبد ، والجن ، والبيض ، والشعير وأطعمة أخرى ؛ يستعمل في علاج حالات عوز الريبوفلافين .

الحمض النووي الريبسي = الرنا ribonucleic acid = RNA

جسيم ريباسي ، ريباسة ، ريبوسوم ribosome

مكوّن جُبيبي للخلية يحتوي على الحمض الريبسي النووي RNA ، وظيفته إنتاج البروتينات .

تاج ريتشموند Richmond's crown

نسبة إلى س . م . ريتشموند ، C.M.Richmond ، 1902-1835 ، طبيب أسنان أمريكي .

تاج ذهبي ذو وجه خزفي مثبت بوتر في جذر السن .

كساح ، داء الكساح ، رحد rickets

نقصص تمعدن الهيكل العظمي في الطفولة المرافق لعوز الفيتامين D ؛ وتشمل أعراضه : عيوب فموية ، ونمو فكي متأخر ، وتأخير إغثار الأسنان ، وسوء توضع الأسنان يؤدي إلى تشوهات في العظم وتصور تكلس الأسنان ، يعالج بجرعات كافية من الفيتامين D والضوء فوق البنفسجي أو ضوء الشمس .

الريكتسيات (زمرة جرثومية دقيقة) ، الريكتسية Rickettsia

نسبة إلى هـ . ت . ركتس ، H.T. Ricketts ، 1910-1871 ، أخصائي أمراض أمريكي .

جراثيم من فصيلة الريكتسيات ، تُشاهد كعُصي قصيرة غير متحركة ، سالبة الجرام هوائية ؛ جرثومة طفيلية دقيقة تسبب التيفوس (Typhus) والحمى البقعاء (Spotted fever) .

1- شقي ، شقائي (متعلق بالشق Fissure) rictal

2- شرجي (متعلق بالشرح Rectus) .

1- شق ، انشقاق ، شقاق rictus

2- فرجة ، فُتحة

فلح الحنك ، شقاق أرنبى rictus lupinus = cleft palate

(شق قبة الحنك)

1- حافة ، مُرتفع ، ارتفاع ridge

2- حيد ، حرف

التواء السنخي المتبقي والأنسجة الرخوة المغطيه له بعد قلع الأسنان .

الحافة السنخية ، الارتفاع السنخي ، الحرف ridge,alveolar

السنخي ، الحيد السنخي

1- الارتفاع العظمي (التواء السنخي) في الفك العلوي أو الفك السفلي الذي يشتمل على الأسنان (أسناخ الأسنان) .

2- الجزء المتبقي من التواء السنخي والنسيج الرخو المغطى له بعد خلع الأسنان .

زيادة الحرف ، ازدياد الحرف ridge augmentation

زيادة ارتفاع وعرض الارتفاع السنخي أو الحيد السنخي بواسطة استخدام العظم أو بدائل العظم .

حافة قاعدية ، حرف قاعدي = ridge,basal = cingulum

ارتفاع لساني لثوي

حرف عنقي شدي ، ارتفاع عنقي خدي ridge,buccocervical

ارتفاع على السطح الخدي لرحى لبنية قرب عنق السن .

|                                   |   |   |
|-----------------------------------|---|---|
| ridge,buccogingival =             | الحرف اللثوي الشدقي =                                       | شريط عريض ظليل غير مُنفذ للضوء أو الأشعة يشاهد في           |
| bucco cervical ridge              | الحرف العُنُقِي الشدقي                                      | الجزء الأمامي للفك السفلي ويمثل ارتفاعاً على الجهة الشفوية  |
|                                   | بروز لثوي خدي أو ارتفاع لثوي شدقي على السطح الوجهي          | للفك السفلي .   |
|                                   | فوق الملتقى المينائي الملاطي في الأرحاء اللبنية .           |   |
| ridge,center of                   | مركز الحرف ، مركز الارتفاع                                  | ridge,mucous membrane =                                     |
|                                   | الخط المنصف اللساني الشدقي للحرف المتبقي .                  | = حرف غشائي مُخاطي  |
| ridge crest                       | عُرف الحافة ، عُرف الحرف                                    | sublingual fold   |
|                                   | أعلى سطح مستمر للحرف المتبقي ، وليس من الضروري أن           | الطية تحت اللسان  |
|                                   | يكون في مركز الحرف .  | ridge,mylohyoid   |
| ridge ,dental                     | حرف سني ، حافة سنية   | الحرف الضرسِي اللامي ، الحيد الضرسِي                        |
|                                   | أي ارتفاع على السن يكون حدة أو حافة .                       | اللامِي   |
| ridge,edentulous                  | حرف أدرَد ، حرف بلا أسنان =                                 | ارتفاع من العظم على السطح الداخلي للفك السفلي من            |
| = alveolar ridge                  | حرف سنخي ، ارتفاع سنخي                                      | الناحية اللسانية من جسم الفك السفلي في منطقة الأرحاء ،      |
| ridge extension = vestibuloplasty | توسيع الحرف ، امتداد  | يعمل كمركز لألياف العضلة الضرسية اللامية .                  |
|                                   | الحرف = تصنيع الدهليز ، تقويم الدهليز                       | ridge,oblique   |
|                                   | عملية جراحية داخل الفم لتعميق الدهليز الشفوي أو الدهليز     | حرف مائل ، الحيد المائل                                     |
|                                   | الشدقي أو الدهليز اللساني .                                 | ارتفاع يسير مائلاً عبر السطح الإطباقِي لرحى علوي وهو        |
| ridge,external oblique            | الحرف الظاهر المُنحرف                                       | ارتفاع متغيّر أو بروز مائل يمتد عبر السطح الإطباقِي للأرحاء |
| ridge,fibrous                     | حرف ليفي  | العلوية هوناج عن التقاء الارتفاعين المثلثين من الحدة        |
|                                   | نسيج ليفي يحل محل العظم عند قمة الحافة السنخية .            | الوحشية الشدقية والحدة الإنسية اللسانية .                   |
| ridge,flabby                      | حرف مُترهل  | ridge,palatine  |
|                                   | نسيج مترهل يحل محل العظم عند قمة الحيد .                    | ارتفاع حنكي ، حرف حنكي                                      |
| ridge,flat                        | حرف مُسطّح ، حيد مُسطّح                                     | الدرز المتوسط والتغضّانات المخاطية الجانبية على الحنك       |
| ridge lap                         | تراكُب الحرف  | الصلب .   |
|                                   | 1 - الجزء من السن الصناعية المتاخمة أو المجاورة للحيد       | ridge,Passavant's =   |
|                                   | المتبقي .   | حرف پاسافان (الحرف البلعومي                                 |
|                                   | 2 - جزء من السن الصناعية يرتكز على الحيد المتبقي عند عدم    | Passavant's bar =   |
|                                   | استخدام جناح .  | = عارضة پاسافان ،   |
| ridge,linguocervical              | حرف عُنُقِي لساني ، حيد عُنُقِي لساني                       | Passavant's pad   |
|                                   | حرف على السطح اللساني لسن أمامية ، قريب من العنق .          | وسادة پاسافان   |
| ridge,linguogingival =            | ارتفاع لثوي لساني ، حرف لثوي                                | بروز أو انتفاخ الجدار البلعومي الخلفي المكون من الجزء       |
| linguocervical ridge              | لساني = ارتفاع عُنُقِي لساني                                | العلوي للعضلة القابضة العلوية للبلعوم أثناء عملية البلع أو  |
| ridge,marginal                    | حرف حافوي   | إخراج الصوت .   |
|                                   | أي من الحواف المينائية الثخينة التي تكون الحافة الوحشية     | ridge,residual =  |
|                                   | الإطباقية أو الحافة الإنسية الإطباقية للأسنان الخلفية وحواف | الحيد المتبقي ، الحرف المتبقي = حرف سنخي                    |
|                                   | السطح اللساني للأسنان الأمامية .                            | aleveolar residual ridge                                    |
| ridge ,maxillary = dental lamina  | حرف فكي علوي =  | متبق ، حيد سنخي متبق  |
|                                   | صفحة سنية   | الجزء من الارتفاع السنخي والنسيج الرخو المغطي له الذي       |
| ridge,mental                      | حافة ذقنية ، ارتفاع ذقني ، حرف ذقني                         | يتبقى بعد قلع الأسنان .                                     |
|                                   |   | ridge slope,mandibular                                      |
|                                   |   | المنحدر الأمامي الخلفي للفك                                 |
|                                   |   | السفلي  |
|                                   |   | anteroposterior   |
|                                   |   | منحدر قمة الارتفاع المتبقي السفلي من منطقة الرحي الثالثة    |
|                                   |   | إلى أقصى جهة أمامية على الحافة السفلية للفك السفلي كما      |
|                                   |   | يشاهد من الجانب .   |
|                                   |   | ridge,sublingual =  |
|                                   |   | الحرف تحت اللساني = الطية تحت                               |
|                                   |   | sublingual fold =   |
|                                   |   | اللسانية = اللجام اللساني                                   |
|                                   |   | frenulum linguae  |
|                                   |   | ridge,supplemental  |
|                                   |   | حرف إضافي ، حيد إضافي                                       |
|                                   |   | ارتفاع مينائي ليس من الطبيعي وجوده على سطح السن .           |
|                                   |   | أي ارتفاع شاذ أو ارتفاع زائد على سطح السن .                 |

|                                 |   |                          |   |
|---------------------------------|---|--------------------------|---|
| ridge support                   | تدعيم الحرف ، تدعيم الحفاف  | right maxilla            | فك علوي أيمن  |
| ridge,transverse                | الحرف المستعرض ، الحيد المستعرض   | rigid                    | صلب ، قاس   |
|                                 | ارتفاع أو بروز يتكون من التحام ارتفاعين مثلثين مستعرضين على السطح الإطباقى للضواحك السفلية (الارتفاع الخدي والارتفاع اللساني للحدبات) .   | rigid fixation           | تثبيت جزئين من العظم باستخدام صفيحة معدنية أو مسامير لمنع حركتهما .                           |
|                                 | ارتفاع يوجد على الرحي العلوية يمتد من السطح الخدي إلى السطح اللساني .   | rigidity                 | قساوة ، صلابة ، قسوة ، صمك  |
| ridge,triangular                | الحرف المثلث  | rigor                    | صمك   |
|                                 | ارتفاع أو بروز على السطح الإطباقى للأرحاء الخلفية الذي يمتد من نقطة على الحدبة إلى قرب مركز التاج .   |                          | نوبة حادة من الرعشة ، تكون عادة مصاحبة للحمى الحادة .   |
| ridge relation                  | علاقة حرفية   | rim                      | حافة مرتفعة ، حنار ، حافة ، ارتفاع  |
|                                 | العلاقة الموضعية للحيد العلوي مع الحيد السفلي .   |                          | انظر أيضاً حنار إطباقى (Occlusal rim) .   |
| Riga's aphthae                  | قُلاع ريجا ، بشرات ريجا   | rim,Bickel's             | حافة بيكل   |
|                                 | نسبة إلى أ. ريجا ، A. Riga ، 1919-1832 ، طبيب إيطالي .  |                          | نسبة إلى ج. بيكل ، G.Bickel ، القرن التاسع عشر ، طبيب ألماني                                  |
|                                 | قُلاع مميز على اللسان ، والأغشية المخاطية بالفم ، ومجرى القناة الهضمية .  |                          | منطقة من النسيج اللمفاوي تتكون من اللوزتين البلعومية واللسانية والنسيج اللمفاوي للحنك الرخو . |
| Riga's disease = Fede's disease | داء ريجا ، مرض ريجا   | rim,bite = occlusal rim  | حافة العضة ، حنار العضة = حافة إطباقية ، عضة الشمع  |
|                                 | (الورم الجببي للجسيم اللسان) ، مرض فيد = Riga - Fede's disease = Riga's aphthae   | rim, occlusal = bite rim | حنار إطباقى ، حافة إطباقية = حنار العضة   |
|                                 | مرض ريجا فيد = قُلاع ريجا   |                          | ارتفاع من الشمع يُركب على قاعدة البدلة السنية ؛ يستخدم لتسجيل العلاقة بين الفكين .            |
| Riggs'disease =                 | داء ريجز = التهاب دواعم السن  | rim,record               | حنار التسجيل ، حافة التسجيل ( حافة الإطباق )  |
|                                 | المركب ، رُعال ، تقيح سنخي سني  | rim, wax                 | حرف شمعي  |
|                                 | نسبة إلى ج. م. ريجز ، J.M. Riggs ، 1885-1810 ، طبيب أسنان أمريكي .  | rima                     | شق ، فتحة ، مشق   |
| right                           | 1- قائم   | rima glottidis = glottis | مشق المزمار = مزمار   |
|                                 | 2- أيمن   |                          | الفرجة بين الأوتار الصوتية .  |
| right angle                     | زاوية قائمة   | rima oris                | مشق الفم  |
| right angle handpiece           | القبضة ذات الزاوية القائمة  | rimal                    | شقي ، مشقي  |
| right angle technique           | طريقة الزاوية القائمة ، أسلوب الزاوية القائمة   |                          | متعلق بالشق أو الفتحة .   |
|                                 | انظر التصوير الإشعاعي (Radiography) ، وأسلوب التوازي (Paralleling technique) .  | rimose = rimous          | مشقوق ، مشقق  |
| right common carotid artery     | الشريان السباتي الأصلي الأيمن   | ring                     | حلقة ، دائرة  |
|                                 | أقصر الشريانين السباتيين الأصليين ، بنشأ من الجذع العضدي الرأسي ، ويمتد مائلاً من مستوى التمثفصل القصي الترقوي إلى الحافة القحفية للغضروف الدرقي ليتفرع إلى الشرايين السباتية اليمنى . قارن مع الشريان السباتي الأصلي الأيسر (Left common carotid artery) . | ring,casting             | حلقة الصب   |
|                                 |   |                          | انظر صب (Casting) .   |
| right lateral movement          | حركة جانبية يميني   | ring clasp               | مشبكة حلقيية  |
|                                 |   |                          | انظر مشبكة (Clasp) .  |
|                                 |   | ring ,infancy            | حلقة الرضوعية   |
|                                 |   |                          | الخط المحدد لتوقف تكلس ميناء السن في حوالي الشهر الثاني عشر من العمر .                        |
|                                 |   | ring,inlay               | حلقة الترسية  |

|                                   |  |  |  |
|-----------------------------------|--|--|--|
| ring,investment                   | حَلَقَةُ الكسوة  | RME = rapid maxillary expansion              | [مختصر] توسيع فكي علوي سريع  |
| ring,neonatal =neonatal line      | حَلَقَةُ وليدية = خط ولادي   |  |  |
| Ringer's solution                 | محلول رينجر  |  | انظر توسيع حنكي سريع (Palatal rapid expansion) .   |
|                                   | نسبة إلى س . رينجر 1835 - 1910 ، عالم وظائف الأعضاء إنجليزي .  | RNA = ribonucleic acid                       | [مختصر] الحمض النووي الريبي  |
|                                   | محلول فيزيولوجي إسوي التوتري يحتوي على كلوريد الصوديوم (الملح الشائع) ، وكلوريد الكالسيوم ، وكلوريد البوتاسيوم في ماء معقم ، يستخدم في طب الأسنان كسواغ رئيسي لعناصر محلول التخدير الموضعي . |  | مادة توجد في كل الخلايا الحية تنظم تصنيع البروتين الخلوي . مشابهه في تركيبها لمادة الحمض النووي الريبي منقوص الأكسجين (Deoxyribonucleic acid = DNA) .  |
| rinse                             | يَغْسَل ، يُضَمِّض ، يشطف  | Roach's clasp                                | مشبكة روتش   |
| rinsing                           | عَسَل ، غَسول ، مَضْمُضَة ، مَضَامُض   |  | مشبكة بأذرع ذات امتدادات بشكل العارضة من الوصلات الرئيسية أو من داخل قاعدة البدلة السنية ، تمر الأذرع بمحاذاة الأنسجة الرخوة وتصل نقطة التلامس أو منطقة التلامس على السن من اتجاه الإطباق اللثوي . |
| rinsing,mouth                     | عَسول فَمَوِي ، مَضْمُضَة فَمَوِيَة  |  | انظر مشبكة (Clasp) .   |
| Risdon's approach                 | اقتراب رزدون ، منتفذ رزدون   | Roach's attachment                           | وصلة روتش  |
|                                   | أسلوب جراحي لتعرية زاوية الفك السفلي أو الشعبة الصاعدة للفك السفلي عن طريق شق تحت وخلف زاوية الفك السفلي من خارج الفم .  |  | نسبة إلى ف . إ . روتش 1868-1960 ، طبيب أسنان أمريكي .  |
| risk                              | مُخاطرة ، مُجازفة ، اختطار   |  | وصلة للبدلات السنية الجزئية النزوعة ، تتكوّن من كُرّة وتجويف لها ، يكونان مفصلاً ، ويُحضّر التجويف داخل التاج أو الحشوة المصبوبة   |
| risorius muscle                   | العضلة الضاحكة ، العضلة الضحكية ، العضلة المضحكة   | robust                                       | مقاوم ، قوي ، صامد   |
|                                   | تسحب زاوية الفم جانبياً .  | robust construction                          | بناء صامد  |
| risus sardonicus                  | تضاحك ساخر ، تكشيرة سردونية (لاتينية)  | Rochelle's salt = sodium postassium tartrate | ملح روشيل =  |
|                                   | تشجّ عضلي وجهي يؤدي إلى سحنة متجهمة ذات ضحكة صفراوية ، تشاهد في حالات الكزاز (Tetanus) .   |  | طرطرات البوتاسيوم والصوديوم  |
| Rivalta's disease = actinomycosis | مرض ريفالتا ، داء ريفالتا = داء الفطر الشعاعي  | Rochette's bridge                            | جسر روشيت  |
|                                   | نسبة إلى س . ريفالتا ، 1852-1893 ، طبيب بيطري إيطالي .   |  | جسر ثابت تلتصق الجاسرات فيه بالأسنان الداعمة بواسطة التخریش الحمضي ، وتحتاج إلى حد أدنى من التحضير ، وتثقب الجاسرات فيه لزيادة الثبات الألي  |
| riveting                          | برشمة ، تثبيت بإحكام   | Rockwell's hardness number                   | رقم الصلابة بحسب روكويل  |
| riveting hammer                   | مطرقة البرشمة  |  | انظر صلابة (Hardness) .  |
| Rivet's angle                     | زاوية ريفيت  | Rockwell's hardness test                     | اختبار روكويل للصلابة  |
|                                   | زاوية مثلثية تتكوّن من تلاقي نقطة القاعدة والنقطة السنخية والنقطة الأنفية ، وتقاس عند النقطة السنخية (Prosthion) .   |  | انظر صلابة (Hardness) .  |
| Rivinus' gland = sublingual gland | غُدّة ريفينوس = الغدة تحت اللسان   | rod  | 1- عمود ، قضيب ، عود   |
|                                   | نسبة إلى أ . ك . ريفينوس ، 1652-1723 ، مشرّح ألماني .  |  | 2- مزلاج   |
| rivulose                          | مُتموج   | rod, aluminum                                | قضيب ألنيوم ، عود الألنيوم   |
| riziform                          | رُزّي الشكل  | rod, analyzing                               | عمود التحليل ، عود التحليل   |
|                                   |  |  | أداة أسطوانية تستخدم في العمليات المسحية لتحديد موضع قَمّة الأسنان أو المحيط الأكبر للسن أو موضع الغُور . انظر ماسح ، مخطط (Surveyor) .  |
|                                   |  | rod,carbon marking                           | عود فحم التعليم  |
|                                   |  |  | واسم من الفحم يستخدم متعامداً على صفيحة معدنية في  |

الماسح أو المخطّط يستخدم لتحديد أكبر محيط للأسنان . انظر  
ماسح ، مخطط (Surveyor) .

rod,condyle عُدود القيمة

rod,ear عُدود الأذن ، مزلاج الأذن

rod, enamel = enamel prism قضيب الميناء = نبايت مينائية  
فُضبان متوازية متقاربة أو مواشير متوازية متقاربة تكون ميناء السن .

rods,prismatic نبايت موشوريه

rods,quartz عيدان الكوارتز

rods,silicate عيدان السيليكات

rods ,tri - calcium phosphate عيدان ثلاثي فوسفات الكالسيوم

rodent ulcer = basal cell carcinoma = القَرحة القارضة =  
سرطانة الخلايا القاعدية  
سرطانة الخلايا القاعدية الجلدية ذات المنشأ السطحي ، تنشأ من خلايا البشرة ، نادرة الحدوث قبل العمر المتوسط ، يُصيب عادة الوجه ، خصوصاً عند الأشخاص ذوي الجلد الأشقر الذين يتعرضون للشمس لفترة طويلة . يكون العلاج بواسطة الاستئصال أو المعالجة الإشعاع . انظر أيضاً سرطانة الخلايا القاعدية (Basal cell carcinoma) .

roentgen رونتجن ، رونتجين ، وحدة قياس الإشعاع  
وحدة أساسية لقياس الأشعة المتأينة في الجو ، وهي كمية الإشعاع اللازمة لإنتاج شحنة كهربية ساكنة في سنتيمتر مكعب من الهواء ؛ الملليروننتجين (mR) يساوي 1/1000 من الرونتجين (R) . وهي وحدة قياس قديمة للتعرض الإشعاعي حل محلها اليوم كرما (Kerma) .

roentgen rays أشعة رونتجن ، الأشعة السينية  
فلهم كونراد رونتجين ، Roentgen,Wilhelm Conrad ، أشعة رونتجن لوليم كونراد .  
عالم بالطببيات ألماني ، مكتشف الأشعة السينية في سنة 1895 ، حاز جائزة نوبل سنة 1901 .

roentgen equivalent man = rem جرعة شعاعية  
جرعة الإشعاع التي تحدث نفس التأثيرات الحيوية في الإنسان مثل واحد رونتجن من الأشعة السينية أو أشعة جاما .

roentgeno - (سابقة) شعاعي

roentgenogram = roentgenograph = صورة شعاعية

radiogram = radiograph  
نسبة إلى و .ك فون رونتجين ، W.K. von Roentgen ، 1845-1923 ، فيزيائي ألماني .  
صورة تؤخذ باستخدام أشعة رونتجين أو الأشعة السينية .

roentgenograph = radiograph صورة شعاعية  
انظر صورة شعاعية (Radiograph) .

roentgenography = radiography تصوير شعاعي  
عملية التقاط الصورة الشعاعية .

roentgenography = rontgenography تصوير شعاعي

roentgenography ,body- section= تصوير شعاعي لطبقات الجسم = تصوير طبقي

tomography

roentgenography,extra-oral تصوير شعاعي من خارج الفم

roentgenography,intra - oral تصوير شعاعي من داخل الفم

roentgenologist اختصاصي الأشعة

roentgenology علم الأشعة  
علم استخدام الأشعة في تشخيص الأمراض وعلاجها .

Roger Anderson's pin fixation التثبيت بدبوس روجر أندرسون  
جهاز ذو عارضة معدنية ولولب خارج الفم يستخدم لتقريب وتثبيت العظام المكسورة للوجه والفكين .

Roger's reflex = منعكس روجيه =  
المنعكس اللعابي المريئي  
نسبة إلى ج .هـ . روجر ، G.H Roger ، 1860-1946 ، عالم وظائف الأعضاء فرنسي .

roll لفافة ، لفة

roll,cotton = cotton wool roll لفة قطن

roll,cotton wool لفافة القطن الطبي

لفافة صغيرة من القطن تستخدم في الفم لامتناسص اللعاب ، وتساعد على جفاف منطقة العمل .

rolling mill مرفق  
جهاز لتحويل كتلة المعدن إلى رقائق .

rongeur forceps ملقط قَطع العظم  
نوع من الملاقط السميكة والقوية يستخدم لقطع العظم .

rongeurs = bone- nibbling forceps = ملقط =  
قَاضم للعظم = جفت لقطع العظم

bone- cutting forceps

roof سَقْف

roof of the mouth سقف الفم ، قُبّة الحنك

room عُرفة

room,examination عُرفة الفحص ، عُرفة المعاينة

room, laboratory عُرفة المختبر ، عُرفة المخبر

room, operating عُرفة المعالجة ، عُرفة العمليات

|                                 |  |
|---------------------------------|--|
| room ,reception                 | عُرْفَة الاستقبال  |
| room,waiting                    | عُرْفَة الانتظار   |
| root                            | جَـذْر   |
|                                 | الجزء من السن المنظمر في اللثة والمغطى بالملاط ، والمتصل بالرباط حول السن ثم بالعظم ؛ الجَـذْر من الحافة العُـقْـيَة إلى الذروة . لا يمكن مشاهدة الجَـذْر عادة في التجويف الفموي ويوجد بكامله في النتوء السنخي متصلاً بالأربطة حول السنية . الأسنان الأمامية لها جَـذْر واحد (الناح والقوقاع) ، أما الأسنان الخلفية فقد يكون لها جَـذْران (الضاحك الأول العلوي ، الرحي الأولى السفلية ، الرحي الثانية السفلية) أو جَـذْر واحد (الضاحك الثاني العلوي وكل الضواحك السفلية) ، أو ثلاثة جذور (الأرحاء العلوية) . |
| root abscess = apical granuloma | خُـراج الجَـذْر =<br>الوَرَمُ الحَبِيبِي الذَّرْوِي  |
| root,accessory                  | جَـذْر إضافي ، جَـذْر مُلْحَق  |
|                                 | جَـذْر إضافي ، يختلف في الحجم والشكل والاتجاه عن الجَـذْر الرئيسي أو الجذور الرئيسية   |
| root amputation =               | 1- بَـتْر الجَـذْر   |
| radisectomy                     | 2- جراحة قَـطْع الجَـذْر   |
|                                 | ألفصل الجراحي وإزالة أحد الجذور من سن متعددة الجذور مع الإبقاء على الجَـذْر أو الجذور المتبقية .   |
| root,anatomical                 | جَـذْر تشريحي  |
|                                 | الجزء من السن المغطاة بالملاط .  |
| root apex                       | قِمَّة الجَـذْر ، ذُرْوَة الجَـذْر   |
|                                 | نهاية الجَـذْر .   |
| root canal                      | قناة جذر السن  |
|                                 | قناة تحتوي على الأعصاب والأوعية الدموية والأوعية اللمفية في السن . تجري من حجرة اللب إلى ذروة الجَـذْر وتكون محاطة بالعاج . القنوات الإضافية أو القنوات الجانبية هي تفرعات من القناة الرئيسية تمتد إلى سطح الجَـذْر . مصطلح عامي يقصد به معالجة قناة الجَـذْر (Root canal therapy) .   |
| root canal access               | مدخل قناة الجَـذْر   |
|                                 | حفرة في تاج السن تحضر من أجل الحصول على منفذ مباشر لتنظيف ، وتوسيع وتشكيل ، وحشو قنوات الجَـذْر .  |
| root canal,accessory            | القناة الإضافية للجَـذْر   |
|                                 | فرع من القناة الرئيسية عند أي نقطة من الجَـذْر .   |
| root canal broach               | إسرة قناة الجَـذْر   |
|                                 | أداة تستعمل داخل القناة ذات نصل مؤنث من الصلب المرن ، بأشواك أو بدون أشواك . تعرف الإبر ذات الأشواك  |

بالإبر الشائكة وتستخدم للإمساك باللب السني لنزعه واستئصاله ، وتعرف الإبر عديمة الأشواك بالإبر الملساء وتستخدم لجسّ قنوات الجَـذْر . تصنع كل من الإبر الشائكة والإبر الملساء بأقطار وأحجام مختلفة وأنصال ذات أطوال مختلفة ومتنوعة .

إسمنت قناة الجَـذْر root canal cement

مستنبت قناة الجَـذْر ، مزرعة قناة الجَـذْر root canal culture

وسَط استنباتي لقناة الجَـذْر يُطعم بمادة من قناة الجَـذْر أثناء العلاج من أجل تحديد وجود كائنات دقيقة حيّة وذلك باستنبات الكائنات الحية في وسَط صناعي عند درجة حرارة مناسبة للنمو وذلك باستخدام جهاز شبيه بالفرن ؛ يتحول الوسط الاستنباتي إلى وسط عكّر عند وجود كائنات دقيقة حية . هذه الطريقة للتحقق من عدوى قناة الجَـذْر بالكائنات الدقيقة ، يوضع قمع ورقّي في قناة الجَـذْر يُسحب ويستخدم في طُرُق الاستنبات واختبار الأحياء المجهرية .

وسط استنباتي لقناة الجَـذْر root canal culture medium

وسط صناعي صالح لنمو الزمر الجرثومية لعدوى قنوات الجَـذْر ، مثل وسط حساء نقيع القلب و الدماغ ، وسط مرق فول الصويا بالتربيتكاكز ، وسط جلوكوز أسيت ، وسط الأجار (Agar) (0.1 - 0.3%) تحضر استنبات بمستويات مختلفة من الضغط الجزئي للأكسجين لتحديد حاجة الكائنات الدقيقة للأكسجين .

اختبار استنبات قناة الجَـذْر root canal culture test

طريقة لتحديد الحالة الجرثومية لقناة الجَـذْر . يطعم وسَط استنباتي مناسب لقناة الجَـذْر بطعم من قناة الجَـذْر ثم يوضع في حاضن جرثومي لمدة 48-72 ساعة . يستدل على نمو الكائنات الدقيقة بتعكير الوسط بعد الحضانه .

تنظيف قناة الجَـذْر root canal debridement

إزالة المواد العضوية والمواد غير العضوية والكائنات الحية الدقيقة من قناة الجَـذْر بواسطة الوسائل الميكانيكية أو الكيميائية أو كليهما معاً .

ضماد قناة الجَـذْر root canal dressing

أدوية توضع في قناة الجَـذْر .

تجفيف القناة الجذرية root canal drying

مبرد قناة الجَـذْر root canal explorer

انظر إبرة (Broach) .

مسبر قناة الجَـذْر root canal file

1- أداة تستعمل داخل القناة ذات ساق صلب مؤنث مرن ، وهي أدوات لبرد وتوسيع وتشكيل قنوات الجَـذْر . تُصنَع



التاجي للقناة بعد ذلك ، بواسطة تكثيف أقماغ الكوتابركا الإضافية .

طريقة جونسون المعدلة  
root canal filling, Johnson's modification method =

لحشو قناة الجذر =  
طريقة الانتشار

تعديل لطريقة كالاهاان لحشو قنوات الجذر حيث تغمر القناة أولاً بالكحول . ينتشر عنصر الكلوروفورم المكون للحلول الكلوروفورم والراتين بعمق داخل قنيات العلاج نتيجة وجود الكحول للاستفادة من الراتين في السد المحكم للعلاج وقنيات العلاج .

التكثيف الجانبي لحشو قناة الجذر =  
root canal filling, lateral condensation = multiple cone method

طريقة لحشو قناة الجذر بجمع أولي من الكوتابركا أو العضة تنطبق بإحكام بصحبة الإسمنت الساد أو المعجون الساد ، ثم يسد بقية الفراغ في القناة بأقماغ الكوتابركا الإضافية . تستخدم نثرات قناة الجذر أو مكثفات قناة الجذر لرص أقماغ الكوتابركا داخل القناة جانبياً ، وأحياناً رأسياً لتكثيفها ولخلق فراغ لزيد من أقماغ الكوتابركا الإضافية .

طريقة الحشوة الراجعة لحشو قناة الجذر  
root canal filling, retrofilling method

طريقة لسد قناة الجذر بواسطة حشوة عن طريق ذروة الجذر ، بعد قطع الذروة . تستعمل طريقة الحشوة الراجعة حينما يتعذر علاج قناة الجذر ، ولأسباب مختلفة ، من خلال التاج . يطلق عليها أيضاً حشو نهاية الجذر (Root-end filling) أو الحشو العكسي (Reverse filling) .

طريقة الحشو الجزئي  
root canal filling, sectional method لقناة الجذر

طريقة لحشو قنوات الجذر ، بأقماغ مختارة مسبقاً من الكوتابركا تقطع إلى قطع من 2-3 ملم ، ثم تملأ القناة بهذه القطع (بعد تسخينها قليلاً) حتى تزداد في الحجم داخل القناة . يسخن ويلصق الجزء العلوي من قمع الكوتابركا بقمة الطرف الساخن للراص ، ويحمل إلى الجزء الذروي من القناة . تسخن القطع الأخرى قليلاً ثم تكثف أو تدك ، واحدة كل مرة ، مع القطع الأخرى السابقة من الكوتابركا . تستمر هذه العملية حتى تملأ قناة الجذر تماماً .

طريقة القمع الواحد لحشو  
root canal filling, single cone method

طريقة لحشو قناة الجذر بقمع مفرد من الكوتابركا أو الفضة ينطبق بإحكام داخل قناة الجذر بمصاحبة إسمنت ساداً أو معجون ساد .

ثلاثة أنواع من مبرد قناة الجذر حسب نوع النصل : مبرد لولبي ، أو مبرد مفتول ؛ ومبرد ذيل الفأر والمبرد الشائك أو مبرد هدستروم .

2- أداة تمسك باليد تثبت على القبضة ذات طرف عامل شبيه بالمبرد ، تستخدم لتنعيم وتوسيع أقبية الجذر عن طريق حركة ترددية وليس عن طريق الدوران .

مبرد شائك لقناة الجذر  
root canal file, barbed

مبرد هدستروم لقناة الجذر  
root canal file, Hedstrom's

مبرد ذيل الفأر لقناة الجذر  
root canal file, rat tail

مبرد لولبي لقناة الجذر  
root canal file, spiral

مبرد مفتول لقناة الجذر  
root canal file, twist

حشوة قناة الجذر  
root canal filling

أية مادة أو مجموعة مواد توضع داخل قناة الجذر بغرض سدها . توجد العديد من طرق وأساليب سد قناة الجذر .

أداة تكثيف حشوة قناة الجذر ،  
root canal filling condenser مكثف حشوة قناة الجذر

أداة يدوية رفيعة مؤنفة ذات طرف مسطح ، مقطوعها العرضي دائري مصممة لتكثيف أو رص المواد الحاشية في قنوات الجذر .

مكثف حشوة قناة الجذر =  
root canal filling compactor

مكثف ماك سبادن  
McSpadden's compactor

أداة يدوية لتكثيف الكوتابركا في قناة الجذر .

مواد حشوة قناة الجذر  
root canal filling materials

قمع حشوة قناة الجذر  
root canal filling point

قمع مؤنّف دقيق يستخدم لسد قناة الجذر .

قناة الجذر المبطن بالذهب  
root canal .gold - lined

حامل المعجون الحاشي لقناة  
root canal paste carrier =

الجذر = الحاشي الدوار للمعجون =  
rotary paste filler

حاشي قناة الجذر = حاشي  
lentulo filler = spiral root

قناة الجذر الحلزوني  
canal filler

أداة دوارة تركيب على القبضة لنقل المواد إلى قناة الجذر بفعل الدفع المركزي . طرفها العامل من السلك الحلزوني الدقيق .

طريقة كالاهاان لحشو  
root canal filling, Callahan's method

طريقة لحشو قناة الجذر وضعها لأول مرة ج . ر . كالاهاان (J.R.Callahan) في سنة 1914 . تجفف القناة أولاً ثم تملأ بمحلول كلوروفورم يحتوي على راتين خاص ، ثم يُدفع قمع الكوتابركا داخل القناة حتى يصل إلى الذروة حيث يكون مذاباً في المحلول . تسد أي فراغات تظل في الجزء

|  |   |  |
|--|---|--|
| root canal filling,vertical condensation with warm gutta - percha method | طريقة حشوة قناة الجذر بالتكثيف العمودي لقمع الكوتابركا الساخن | علاج آلي وحيوي كيميائي للجملة القنوية الجذرية ، من أجل معالجة الأمراض اللبية أو الأمراض حول الذروية أو كليهما معاً ، والمساعدة على التئام وإصلاح الأنسجة حول الذروية . |
| root canal instrument  | أداة قناة الجذر   | تسوس الجذر تسوس في الملاط ، ينتشر بسرعة إلى العاج ويحتمل وصوله إلى لب السن .   |
| root canal medicament  | دواء لقناة الجذر  | ملاط الجذر   |
| root canal plugger   | مدك قناة الجذر ، مكثف قناة الجذر                              | الجذر الإكلينيكي ، الجذر الطبيعي   |
| root canal reamer  | موسعة قناة الجذر  | جزء من الجذر التشريحي يتصل بالعظم السنخي بواسطة الرباط حول السني .   |
| root canal sealer cement   | الإسمنت الخاتم لقناة الجذر                                    | root curettage   |
| root canal spreader  | فارشة قناة الجذر ، ناشر قناة الجذر                            | إزالة النفايات وتسوية الجذر ليصبح ذا سطح أملس للمساعدة على شفاء النسيج اللثوي .  |
| root canal standardized instrument                                       | أدوات قناة الجذر المعيارية                                    | root dehiscence  |
| root canal system  | الجملة القنوية الجذرية  | تفزز الجذر ، انفلاق الجذر ، تفتح الجذر   |
| root canal therapy = RCT   | معالجة قناة الجذر   | انكشاف السطح الدهليزي لجذر السن على التجويف الفموي .   |
|  |   | root diaphragm   |
|  |   | حاجز الجذر   |
|  |   | root, distal   |
|  |   | جذر وحشي   |
|  |   | root elevator  |
|  |   | رافعة الجذر  |
|  |   | root end cyst  |
|  |   | كيسة نهاية الجذر   |
|  |   | root - end filling = retro filling method root canal filling   |
|  |   | حشو نهاية الجذر = طريقة الحشو الراجع لقناة الجذر   |
|  |   | root - end resorption  |
|  |   | ارتشاف نهاية الجذر   |
|  |   | root face  |
|  |   | وجه الجذر ، سطح الجذر  |
|  |   | root filling   |
|  |   | حشوة الجذر ، حشو الجذر ، حشوة القناة   |
|  |   | 1- إدخال مادة في قناة الجذر ملئها وسدها .  |
|  |   | 2- مادة أو مجموعة من المواد تستخدم لسد قناة الجذر .  |
|  |   | root filling material  |
|  |   | مادة حشو الجذر   |
|  |   | root filling ,retrograde   |
|  |   | الحشو الراجع للجذر   |
|  |   | إدخال حشوة الجذر من ذروة جذر السن لسد نهاية قناة الجذر بعد عملية قطع الجذر ، وليس من خلال حجرة اللب .  |

root filling ,reverse= حَسُو الجَذَر العكسي =  
retrograde root filling الحَسُو الرَّاجِع للجَذَر  
root form implant غرسة بشكل جذر السن  
root furcation تَشَعُّب الجَذَر  
منطقة تشريحية تتفرع عندها جذور السن متعددة الجذور .  
root, lingual الجَذَر اللساني  
جَذَر لسن سفلية متعددة الجذور يوجد قريباً من اللسان .  
root, mesial جَذَر إنسي  
root movement حركة الجَذَر  
root of the tongue جَذَر اللسان  
الجزء البلعومي الثابت للسان  
root, palatal جَذَر حَنَكِي  
جَذَر لسن علوية متعددة الجذور يوجد قريباً من الحنك .  
root, physiological = جَذَر وظيفي ، جَذَر  
clinical root طبيعي = جَذَر سريري  
root planing سَحْل الجَذَر (كشط الجَذَر)  
1 - إزالة القَلح ، وتنعيم أسطح ملاط الجَذَر الحشن بعد إزالة القَلح تحت اللثوي .  
2 - إزالة الملاط المتسوس وتسوية أسطح الجَذَر لتصحيح ملساء مستوية كعلاج للأنسجة حول السنية .  
root proximity تقارُب الجذور  
وضع سريري ، يتميَّز بجذرين متقاربين لسنين مُتجاورتين ، بحيث يكون عظم التلاصق بين الجذرين رقيقاً .  
root resection قَطع الجَذَر ، بتر الجَذَر  
استئصال جراحي لجذر أو أكثر لسن متعددة الجذور من أجل الحفاظ على بقية السن . انظر استئصال الذورة ( Apicoectomy ) .  
root, residual جَذَر مُتَبَقِّ ، جذر شمالي  
root resorption تَأْكَل الجَذَر ، امتصاص الجَذَر  
root resorption of teeth ارتشاف جَذَر الأسنان  
تخرب الملاط أو العاج أو العظم بفعل نشاط الخلايا ناقضة الملاط ، أو الخلايا ناقضة العظم مما قد يجعل الجذر قصيراً وكليلاً إذا حدث التآكل في منطقة الذروة . قد يحدث التآكل في منتصف الجَذَر ، وتكون النتيجة انثقاب قناة الجَذَر وانكشاف لب السن .  
root resection = root amputation قَطع الجَذَر ، الاستئصال الجزئي للجَذَر = استئصال الجَذَر ، بتر الجَذَر  
يفضل استعمال مصطلح (Root amputation) .  
root, retained جذر محتبس ، جذر منظم  
root retention تثبيت جَذَرِي

root sensitivity حساسية الجَذَر  
root- shaped implant غرسة شبيهة بجذر السن  
root sheath = epithelial root = غمد الجَذَر ، غلاف الجَذَر  
sheath غمد الجَذَر الظهاري  
1 - غلاف ظهاري يحيط بجذَر السن أثناء نموها .  
2 - غمد أو غلاف العصب .  
root splitting forceps ملقط فَصْل الجَذَر ، ملقط شَطَر الجَذَر  
root submersion أنطمار الجَذَر ، جَذَر مُنظم  
زيادة ثبات الجَذَر بإزالة جزء منه لينخفض مستواه عن مستوى النتوء السنخي مما يسمح بتغطيته بالنسيج الرخو ، تستخدم هذه الطريقة لتقليل امتصاص الحيد المتبقي .  
root surgery جراحة الجَذَر  
root trunk جَذَع الجَذَر  
الجزء من السن متعددة الجذور الواقع بين الخط العُنُقِي وتفرُّع الجذور .  
ropy لَجْج  
شبيهة بكتلة دَبَقَة غَرَوِيَة (مصطلح يستخدم لوصف نوعية اللعاب) .  
rosin (Colophony) روزين (القلفونية)  
بقايا بعد تقطير خام الترتينين (Turpentine) ، تستخدم في طب الأسنان كأحد مكونات بعض مركبات الطبع وفي الورنيش .  
rostral منقاري ، شبه المنقار  
1 - متعلق بالمنقار .  
2 - متعلق بمقدمة الجسم ، عكس دَنَب .  
rostrate ذو منقار  
rostriform منقاري الشكل  
rostrum منقار  
منقار أو شبه المنقار ، ملحق أو إضافي .  
rotary دَوَّار  
حركة أداة مثبتة على المحرك السني في المعالجة السنية .  
rotary abrasive ساحل دَوَّار  
rotary abrasive instrument أداة ساحلة دَوَّارة  
rotary brush فرشاة دَوَّارة  
rotary instrument أداة دَوَّارة  
أداة تدار يدوياً أو آلياً لتؤدي وظيفة مثل المثبت .  
rotary metal shank ساق معدنية دَوَّارة  
rotary paste filler = root canal = حاشي المعجون الدوار  
paste carrier حامل معجون قناة الجَذَر

|                                    |  |                                 |   |
|------------------------------------|--|---------------------------------|---|
| rotate                             | يُدوّر ، يُدير<br>يُلف حول محور .  | - rrhagia                       | لاحقة) النزف ، زيادة الإفراز ، فرط السيّان  |
| rotated oblique lateral projection | مرتسم جانبي مائل دائري   | - rrhaphy                       | لاحقة) خياطة ، تدريز ، رفو<br>لاحقة تعني خياطة (Suturing) .   |
| rotation                           | 1- دَوْران ، تدوير ، استدارة<br>2- تعاقب ، تناوب<br>حركة دائرية لجسم صلب حول محور الدوران .<br>(في طب الأسنان) : أول حركة للقمة الفك السفلي في الحفرة الفكية الصدغية عند فتح الفك انطلاقاً من وضعه الإطباق المركزي .<br>(في تقويم الأسنان) : دوران السن حول محورها المركزي لتصحيح سوء وضع السن ، أو التواء تدريجي لسن طبيعية في حالة سوء وضع . | - rrhoea , rrhea , rrrh(o)ea    | لاحقة) الشر ، سيّان ، دفقان (Discharge) أو انسياب (Flow) من عضو .   |
| rotation axis                      | محور الاستدارة   | rub                             | يحك ، احتكاك  |
| rotation center                    | مركز التدوير   | rubber                          | مطاط  |
| rotational movement                | حركة دورانية   | rubber base                     | الأساس المطاطي<br>مصطلح عام لمادة طبع سنية مرنة .   |
| rotational tomography              | تصوير شعاعي طبقي دوراني  | rubber base impression material | مادة الطبعة المطاطية  |
| rotor                              | السدوّار   | rubber base material            | مادة الأساس المطاطي   |
| rotten                             | عَفْن ، فاسد   | rubber cot                      | غطاء مطاطي ، غمد مطاطي ، إصبع مطاطي   |
| rouge = jeweller's rouge           | أحمر الصقل = أحمر الصقل للمجوهرات  | rubber cup = prophylaxis cup    | قمع مطاطي = قمع وقائي<br>قمع مطاطي مرّن يستخدم بالقبضة مع معجون الصقل أو أخفان ، أو ذرور من الطباشير الأبيض أو أكسيد القصدير لتنظيف وتلميع الأسنان أو البدلات الصناعية أو الحشوات .   |
| rouge,green                        | أحمر الصقل المُخضّر  | rubber dam                      | سد مطاطي ، حاجز المطاط<br>قطعة رقيقة من المطاط تُثقب بواسطة المثقب ثم تثبت بمشبك على السن أو الأسنان المراد معالجتها ، وذلك لعزلها عن بقية الفم ، حيث يتم تثبيت وشد أطراف الحاجز المطاطي على الإطار لحفظها بعيداً عن السن والحفاظ على منطقة العمل جافة معزولة عن اللعاب ، ومنع الأجسام الغريبة أو الفضلات ، والأدوية المركّزة من التسرب إلى الفم ، وبالتالي الحيلولة دون استنشاقها أو بلعها ، ومنع تلوّث منطقة العمل باللعاب أو بالجرائيم . |
| rough                              | خَشْن  | rubber dam clamp, Ferrior's     | ملقاط السد المطاطي لفرير<br>مشبك نابض يمسك بالمنطقة العنقوية من السن لتثبيت الحاجز المطاطي وفي بعض الحالات لتثبيت لفافات القطن الطبية .<br>توجد أحجام مختلفة من المشابك لتلائم الأرحاء ، والضواحك والقواطع .  |
| rough surface                      | سَطْح خشن  | rubber dam clamp forceps        | ملقَط ملقاط السد المطاطي<br>أداة ذاتية الانغلاق تستخدم لتثبيت ورفع مشابك الحاجز المطاطي على الأسنان .   |
| rouleau                            | لَفّة ، نَضيدة   | rubber dam frame                | إطار السد المطاطي<br>إطار مرّن يستخدم لتثبيت الحاجز المطاطي في حالة شد بعيداً عن منطقة العمل ، قد يكون من المعدن أو البلاستيك .   |
| round                              | مدور ، دائري   | rubber dam holder               | ماسك السد المطاطي<br>أداة لتثبيت الحاجز المطاطي في وضعه على الفم وإبعاد حوافه عن منطقة العمل ، قد تكون من المعدن أو البلاستيك .   |
| round bur                          | مثقّب مستدير ، سنبله مستديرة   |                                 |   |
| round cell sarcoma                 | السااركومة مستديرة الخلايا   |                                 |   |
| round ligament                     | الرباط المدور  |                                 |   |
| rpm = revolution per minute        | [مختصر] لَمّة كل دقيقة ، دورة كل دقيقة   |                                 |   |

|                            |   |   |
|----------------------------|---|---|
| rubber dam instruments     | أدوات السد المطاطي  | للأسنان من أجل التحكم في اللويحة الجرثومية وتدليك اللثة بين الأسنان .     |
| rubber dam ligature        | رباط السد المطاطي   | عجلة مطاطية ، دولاب مطاطي   |
|                            | خيوط حشري يربط بإحكام حول عنق السن لتثبيت الحاجز المطاطي .  | فُرص إنهاء الحشوات .  |
| rubber dam mask            | قناع السد المطاطي   | مُحَمَّر  |
|                            | حاجز مطاط ذو شكل مختلف ، مكوّن من قطعة مربعة من الحاجز المطاط متصلبة بمربع من ورق مقوى مزود بعروتين مرتين تثبتان حول أذني المريض .  | مادة تسبب احمراراً موضعياً بالجلد .                                       |
| rubber dam punch           | خراطة السد المطاطي  | 1 - يسبب لاحمرار أو تحمير للجلد   |
|                            | أداة تُستخدم لتثقيب ثُقوب بأقطار مختلفة في قطعة الحاجز المطاطي .  | 2 - أي مادة تسبب احمراراً أو حمامي بالجلد .                               |
| rubber dam weights         | أثقال السد المطاطي  | حميراء = حصبة ألمانية   |
|                            | ثقل معدني صغير يثبت بالحافة السفلى من الحاجز المطاطي لتثبيته وشدّه .  | انظر . . حصبة ألمانية (German measles) .                                  |
| rubber fingers             | أصابع مطاطية ، قُفّاز الأصبع المطاطي  | rudiment  |
| rubber impression material | مادة الطبع المطاطية   | رديم ، عُضو متخلف ، عضو بدئي  |
|                            | مادة الميركابتان أو مادة السيليكون المصنّعة بشكل معجونين وموزّعة في أنبوب للمحقنة والأخر للطابع . من شروط استعمالها :   | عُضو أو جزء من عضو إما ناقص التطور أو في المراحل الأولى من التطور .       |
|                            | 1 - يجب أن تكون ثخانة المادة بين الطابع والحفرة المحضّرة أقل من 2 ملم ، مما يستلزم استخدام طابع أكريلي مصنّع خصيصاً للمريض .  | rudimental  |
|                            | 2 - تحتاج إلى وقت كاف للبلمره يصل إلى 12 دقيقة من بدء الخلط ليُسمح بنحو 8 دقائق لزمن التصلّب ، كما يجب صبّ الطبعة خلال 30 دقيقة بعد نزعها من الفم ، وذلك لتقليل تشوّه الطبعة بسبب البلمره المستمرة للمادة . | رديمي ، بدئي  |
|                            | 3 - تصعب إزالة مادة الطبع بالطابع من الفم بسبب قساوة المطاط المتصلب ، وأحسن طريقة لرفعها من الفم هي نزعها بسرعة في حركة موازية للمحور الطولي للأسنان .  | rudimentary = rudimental  |
|                            | 4 - يمكن عمل نماذج عديدة من الطبعة الواحدة وهي إحدى مميزات مواد الطبع المطاطية المصنّعة ، التي لا تتوافر في مواد الطبع الغروية بسبب قساوة المطاط المتصلب .  | ناقص التطور أو غير مكتمل التطور أو عضو جزئي التطور .                      |
| rubber glove               | قُفّاز مطاطي  | rudimentary paramolar   |
| rubber mould               | قالب مطاطي  | مُجاور للرحى رديمي  |
| rubber point               | ذروة مطاطية ، قمبعة مطاطية  | رُغَا   |
|                            | رأس إنهاء الحشوات .   | رُغَا palatinae = palatine fold   |
| rubber polishing cup       | كوب الصقل المطاطي   | رُغَا   |
| rubber thumbstall          | كُتبتان مطاطي   | جمع طية ، ثنية (Ruga) .   |
|                            | كُتبتان يستعمل في تدليك الأملغم من أجل مزجه   | ارتفاعات متعرجة على الغشاء المخاطي توجد في الثلث الأمامي من الحنك الصلب . |
| rubber tip stimulator      | رأس مطاطي منبّه   | rugae area of the palate  |
|                            | أداة مطاطية مخروطية الشكل تستخدم بين الأسطح الملاصقة  | باحة الغضون في الحنك  |
|                            |   | رُغَا palatine = rugae palatina   |
|                            |   | تَغَضُّنات حنكية ،  |
|                            |   | تَجَعَّدات حنكية  |
|                            |   | ارتفاعات في الغشاء المخاطي توجد على سطح الحنك الصلب .                     |
|                            |   | rugae , central papilla of the  |
|                            |   | الحليمة المركزية للتغضنات   |
|                            |   | الحنكية   |
|                            |   | rupture   |
|                            |   | تمزق ، فُتق ، انشقاق  |
|                            |   | rupture of the membrane   |
|                            |   | تمزق الغشاء   |
|                            |   | rupture of the wound  |
|                            |   | تمزق الجرح ، فُتق الجرح   |
|                            |   | Russell's index = periodontal   |
|                            |   | مرض   |
|                            |   | disease index   |
|                            |   | حول السنني  |
|                            |   | نسبة إلى أ. ل. راسل ، A.L. Russell ، طبيب أسنان أمريكي معاصر .            |
|                            |   | rust  |
|                            |   | صَدَأ   |
|                            |   | rusty   |
|                            |   | صَدَائِي ، صَدِيء   |
|                            |   | مصاب بالصدأ .   |



|                           |  |                               |  |
|---------------------------|--|-------------------------------|--|
| "S" point = sella turcica | النقطة S ، النقطة السنية<br>مركز السرج التركي  | sac, fibrocelluar             | كيس ليفي خلوي  |
|                           | مركز السرج التركي في الصور الشعاعية الجانبية للجمجمة .   | sacchar-,saccharo -           | (سابقة) سُكَّر   |
| sig. = signature          | شارة ، دكسيل<br>تستعمل في كتابة الوصفة الطبية .  | saccharide                    | سابقة تعني سكر (Sugar) .<br>مركب سكري ، سكريد  |
| Sing. = singulorum        | من كل<br>تستعمل في كتابة الوصفة الطبية .   | saccharide group              | أحد الكربوهيدرات (السكريات) ، وينقسم إلى سكريد أحادي وثنائي وثلاثي .   |
| Sn. = tin                 | رمز القصدير<br>الرمز الكيميائي للقصدير (Tin) .   | sacchariferous                | زمرة السكريات ، زمرة السكاريد<br>سُكَّرِي  |
| SNA                       | الزاوية SNA<br>(في قياسات الجمجمة) : الزاوية المتكونة بين خط ممتد من النقطة السنية "S" إلى النقطة الأنفية "N" (المستوى S-N) .<br>وخط يمتد من النقطة تحت الشوكية "A" (point subpinale) إلى النقطة الأنفية "N" . | saccharin = saccharinol       | سُكَّارِين<br>مركب أبيض حلاوته أشد مائة مرة من السكروز يستخدم كمادة للتخليّة منخفضة السرعات الحرارية .   |
| SNB                       | المستوى SNB<br>(في قياسات الجمجمة) : الزاوية المتكونة بين خط يمتد من النقطة السنية "S" إلى النقطة الأنفية "N" ، (المستوى S-N) .<br>وخط يمتد من النقطة فوق الذقن "B" إلى النقطة الأنفية "N" .                   | Saccharomyces                 | فُطْر سَكَّرِي ، سَكَّرِيَاء<br>فطر خميرة وحيد الخلية من أنواعه المرضية الفطر السكري الأبيض (Saccharomyces albicans) .                           |
| S - N plane               | المستوى S-N<br>(في قياسات الجمجمة) : المستوى الذي يمر خلال مركز السرج التركي (Sella turcica) والنقطة الأفقية (Nasion) (النقطة N) ويكون عمودياً على المستوى السهمي (Sagittal plane) .                           | saccular                      | جَرَابِي ، كَيْسِي<br>شبيه لشكل الجراب أو الكيس .  |
| saburra                   | طرامة<br>عُفُونَة ورائحة كريهة للضم والأسنان أو المعدة نتيجة تخمُّر فضلات الطعام .   | saccular nerve                | عَصَب الكَيْسِي ، عَصَب كَيْسِي<br>يعصب البقعة الكيسية . انظر مدخل جرابي (Saccularis) .  |
| saburrall                 | طرامي  | sacculated                    | تَكَيْس ، ذو أكياس ، ذو أجرية  |
| sac                       | كيس ، جراب ، جيب<br>تمدد الغشاء حول السني المتصل بقمة جذر السن وامتلاءه بالسائل المتقيح .  | saccule                       | جُرَيْب ، كُيْسِي<br>كيس أو جراب صغير .  |
| sac, alveolar             | جراب سنخي ، كيس سنخي   | sacro -                       | (سابقة) عَجْز ، عَجْزِي  |
| sac, dental               | كيس سني ، جراب سني<br>النسيج الوعائي الذي يطوق عضو المينا .  | saddle                        | سَرَج (ج . سُرُوج)<br>قاعدة البدلة السنية التي تستقر على المخاطية الفموية وتثبت عليها الأسنان .  |
| sac, enamel               | جراب مينائي ، كيس المينا<br>نسيج ضام وعائي يُغَلِّف عضو المينا الجنيني أثناء تطور السن .   | saddle area                   | الباحة السرجية   |
|                           |  | saddleback nose = saddle nose | أنف سرجي   |
|                           |  | saddle, bounded               | سرج مُرْتَبَط<br>سرج محدد بوجود سن طبيعية عند نهايته أو عند كل من نهايته .   |
|                           |  | saddle, denture base          | سرج قاعدة الأسنان<br>الجزء من البدلة السنية الكاملة أو البدلة السنية الجزئية الذي يستقر مرتكزه القاعدي على المخاطية الفموية وتثبت عليه الأسنان . |
|                           |  | saddle, free-end              | سرج ذو طرف حر ، سرج طليق النهاية<br>سرج لا توجد عند نهايته الوحشية سن طبيعية .   |
|                           |  | saddle joint                  | مفصل سرجي  |

saddle - nose أنف سرجي  
saddle pontic دمية سرجية ، جاسرة سرجية  
جاسرة تلامس المخاطية الفموية بشكل سرج .  
saddle retention areas باحات التثبيت السرجي  
saddle, tissue-borne سرج مستند على الأنسجة  
saddle, tooth-borne سرج محمول على السن ، سرج سني  
الإسناد  
safe light ضوء مأمون ، مصباح الأمان  
ضوء يستخدم في غرفة مظلمة أثناء عملية تظهير الأفلام  
الشعاعية ، عندما يتم نزع الغلاف عن الأفلام ووضعها في  
محلول إظهار الصورة الشعاعية حيث لا تؤثر في طبقة الفلم  
الحساسة .  
safeside وجه مأمون  
مصطلح يستخدم لوصف مبرد أو أداة أو فُرص ساحل أو  
شريط ساحل ، يكون لها جانب واحد ناعم غير ضار  
وبالتالي يستخدم بين سنين متجاورتين دون الإضرار بسطح  
السن المجاورة للسن المراد علاجها .  
safety - eye glasse نظارات مأمونة ، نظارة واقية العين  
sag resistance مقاومة التشوه  
قدرة الخليطة على مقاومة التشوه عند درجات الحرارة  
العالية .  
sagittal= sagittalis سهمي  
1- شبيه بشكل السهم أو متعلق بالسهم .  
2- (في التشريح) : في الاتجاه من الأمام إلى الخلف أو في  
خط الوسط . يقع في نفس مستوى الدرز السهمي .  
المستوى الذي يقسم الجسم بالاتجاه الأمامي الخلفي إلى  
نصفيين متماثلين متساويين ؛ المستوى المتوسط الأمامي  
الخلفي (Anteroposterior median plane) .  
sagittal axis محور سهمي  
خط وهمي يمر خلال لقمة الفك السفلي يدور حوله الفك  
السفلي في حركة التثاؤب .  
sagittal fontanel اليافوخ السهمي  
منطقة لينة تقع على الدرز السهمي في الوسط بين اليافوخ  
الأمامي واليافوخ الخلفي ، قد توجد عند بعض المواليد الجدد  
وبعض الذين يعانون من متلازمة داون (Down's  
syndrome) .  
sagittal plane المستوى السهمي  
مستوى طولي عمودي وهمي يقسم الرأس أو الفم إلى  
نصفي (أيمن وأيسر) . قارن مع . . مستوى جبهوي (Frontal

plane) ، مستوى متوسط (Median plane) ، مستوى  
مستعرض (Transverse plane) انظر مستوى (Plane) .  
sagittal plane of head المستوى السهمي للرأس  
مستوى طولي عمودي متوسط يقسم الرأس إلى نصفين ،  
أيمن وأيسر .  
sagittal sinus الجيب السهمي ، غار سهمي  
أحد الجيبين الوريديين في الأم الجافية ، الجيب الوريدي  
العلوي الذي يبدأ قريباً من عُرف الديك ويصرف داخل  
تجمع الجيوب قرب المنطقة القذالية ، والجيب الوريدي  
السفلي الذي يبدأ من الحافة السفلية لمنجل أو المخيخ ويتبع  
الجيب الوريدي العلوي ، ليفرغ في الجيب المستقيم .  
sagittal sinus, inferior الجيب السهمي السفلي  
جيب وريدي يتصل بالوريد الدماغي الكبير ليكون الجيب  
المستقيم . انظر جيب سهمي سفلي (Sinus sagittalis  
inferior)  
sagittal sinus, superior الجيب السهمي العلوي  
جيب وريدي يصرف في الجيب المستعرض . انظر جيب  
سهمي علوي (Sinus sagittalis .superior) .  
sagittal split osteotomy شقّ العظم السهمي ، قطع العظم  
بالشرط سهمي  
عملية جراحية لتصحيح البروز فكي سفلي والعضة المفتوحة  
الأمامية : تشقّ الشعبة الصاعدة للفك السفلي عمودياً بين  
قطعين في القشر اللحائي ، القطع الأول خلال اللحاء  
الداخلي أفقياً فوق ثقبه الفك السفلي ، والقطع الثاني خلال  
اللحاء الخارجي في أماكن مختلفة تحت ثقبه الفك السفلي .  
انظر قطع العظم (Osteotomy) .  
sagittal suture الدرز السهمي  
الاتحاد المسنن بين العظمين الجداريين للجمجمة ، الذي يمر  
أسفل خط الوسط من الدرز الاكليلي إلى الجزء العلوي من  
الدرز اللامي .  
Saint Apollonia's disease = toothache مرض القديسة  
أبولونيا = ألم السن ، وجع السن  
sal مَلح  
salicylate ساليصيلات ، صَفَصافات  
salify يُملح ، ينملح  
saline ملحي ، ينملح  
متعلق بالملح .  
saline, normal ملح طبيعي ، ملح نظامي  
saline, physiological المحلول الملحي الفيزيولوجي ،  
ملح غريزي  
محلل ملحي متساوي التوتر .



**saline solution** محلول ملحي فيزيولوجي ، محلول ملحي  
 محلول كلوريد الصوديوم في الماء ، قد يكون ناقص التوتر أو  
 متساوي التوتر أو مفرط التوتر بالنسبة إلى سوائل الجسم  
 بحسب الغرض من استعماله .

**saline solution, hypertonic** محلول ملحي مفرط التوتر  
 الأسموزي

**saline solution, hypotonic** محلول ملحي ناقص التوتر  
 الأسموزي

**saline solution, normal = isotonic saline solution** محلول ملحي طبيعي ، محلول  
 نظامي أو عادي ، محلول ملحي عياري = محلول ملحي مساوي التوتر  
 محلول فيزيولوجي 0,9٪ متعادل مع الدم ، قد يعطى داخل  
 الوريد لتعويض الأملاح السوائل عند فقد الدم .

**saliva** لعاب ، ريق ، ريالة  
 سائل شفاف مزلق يميل إلى القلوية تفرزه داخل الفم الغدد  
 اللعابية : الغدة النكفية ، والغدة تحت الفك ، والغدة تحت  
 اللسانية ، ويحتوي على ماء وإنزيمات وجراثيم ومخاط  
 وفيروسات وخلايا دموية وجزيئات طعام غير مهضوم ،  
 يُساعد على مضغ وهضم الطعام بواسطة إنزيم الأميلاز  
 (Amylase) . اللعاب يحفظ الفم رطباً ، ويُزلق الطعام  
 للمساعدة على بلعه ، ويلعب دوراً في الكلام ، والتدوق ،  
 والتنظيف الطبيعي للفم والنسيج الغموي ، وله دور في  
 حماية الأسنان واللثة والمخاطبة الفموية . بالإضافة إلى أنزيم  
 الأميلاز الموجود في اللعاب توجد المعادن مثل الصوديوم  
 والبوتاسيوم والكالسيوم ، والعديد من البروتينات ،  
 والميوسين وهو المكوّن الرئيسي للمخاط ، واليوريا ، وخلايا  
 الدم البيض ، وبقايا من بطانة الفم .

**saliva absorbent** ماصّ اللعاب  
**saliva ejector** شافطة اللعاب ، ماصّة اللعاب ، قاذفة اللعاب  
 جهاز لشفط اللعاب من الفم أثناء المداخلة السنية ، يجعل  
 منطقة العمل خالية من السوائل .

**saliva ejector tip = saliva ejector end** رأس قاذفة اللعاب ، نهاية ماصّة اللعاب  
 أنبوب ذو رأس متنوع مصنوع من البلاستيك أو المعدن . انظر  
 لعاب صناعي (Artificial saliva) .

**saliva, viscid** لعاب لزج  
**salivant** مُدر لللعاب ، مسيل لللعاب  
**salivary = salivatory** لعابي  
 متعلق باللعاب ، والغدد المنتجة لللعاب وقنواتها .

**salivary amylase** أميلاز لعابية  
 انظر تيالين ، خميرة لعابية (Ptyalin) .

**salivary calculi** حصيات لعابية ، حصي لعابي  
**salivary calculus** حصاة لعابية  
 1- حصاة تتكوّن في الغدة اللعابية أو القناة اللعابية .  
 2- رواسب كلسية تترسب على الأسطح اللسانية من الأسنان  
 السفلية الأمامية أو الأسنان الأخرى فوق اللثة مباشرة .

**salivary cannula** قُنينة لعابية  
 قُنينة معدنية أو قُنينة بلاستيك تدخل في قناة الغدة لتجميع  
 اللعاب .

**salivary duct** قناة لعابية  
 قناة تنقل اللعاب من الغدة اللعابية إلى الفم ، تتكون من ثلاثة  
 أجزاء :  
 أ - الجزء الذي يصل الغدة بالجزء المخطّط .  
 ب - والجزء المخطّط الذي يعدّل تركيب اللعاب .  
 ج - والقناة المفترزة التي تنقل اللعاب المعدّل إلى الفم .  
 أنواع القنوات اللعابية :  
 - قناة بارثولين (Bartholin's duct) .  
 - قناة ريفينوس (Rivinus's duct) .  
 - القناة النكفية (Parotid duct) .  
 - القناة تحت الفك (Submandibular duct) .

**salivary fistula** ناسور لعابي  
 منفذ شاذ من الغدة اللعابية أو القناة اللعابية يفتح في الفم أو  
 على جلد الوجه أو الرقبة .

**salivary gland** غُدّة لعابية  
 واحدة من ثلاثة أزواج من الغدد التي تفرز اللعاب داخل  
 الفم ، تساعد في عملية الهضم . الغدد اللعابية الرئيسية هي  
 الغدة النكفية والغدة تحت اللسانية والغدة تحت الفك .  
 الغدد اللعابية تراكيب عنقودية تحتوي على العديد من  
 الفصوص التي تنقسم إلى فصيصات صغيرة متصلة معاً  
 بواسطة نسيج خلالي كثيف ، وأوعية دموية وقنوات .  
 يتكون الفصيص من أسناخ تفرز السائل اللزج الذي يحتوي  
 على الموسين . أو حويصلات تفرز السائل المصلي .  
 الغدة تحت اللسانية تفرز المخاط ، والغدة النكفية تفرز السائل  
 المصلي ، والغدة تحت الفك تُفرز كل من السائل المصلي  
 والمخاط . فصيصات الغدد اللعابية غنية بالأوعية الدموية  
 والصفائر العصبية الدقيقة . تحتوي نقير الغدة تحت الفك  
 على عقدة أنجل من الخلايا العصبية .

**salivary gland cancer** سرطان الغدة اللعابية

مرض ورمي خبيث في الغدة اللعابية ، أكثر حدوثاً في الغدة النكفية . يكون حوالي 75٪ من الأورام التي تنشأ في الغدة اللعابية حميد ، وتتميز الأورام الحميدة بأنها ذات نمو بطيء ، عديمة الألم ، تتكون كتل متحركة متكيسة أو مطاطية القوام ؛ أما الأورام السرطانية فتتميز بنمو سريع ، وتكون صلبة ، كتلية ، ثابتة ومؤلمة دائماً حين الضغط عليها . وقد تسبب الألم ، والضرر الفكي ، والشلل الوجهي .

الوسائل التشخيصية تشمل : الصور الشعاعية للغدة اللعابية ، والصور الشعاعية للفك السفلي والذقن لتحري انتشار الورم ودراسة خلايا اللعاب المفرز من قناة ستنسن (Stensen's duct) ، ولا ينصح بأخذ خزعة مباشرة .

أكثر الأورام السرطانية شيوعاً هو السرطانة المخاطية البشرية (Mucoepidermoid carcinoma) ، والسرطانة الغدانية الكيسية (Adenoid cystic carcinoma) ، وسرطانة الخلايا الحرشفية (Squamous cell carcinoma) . يشمل العلاج عادة الاستئصال الجراحي للفص المحتوي على الورم الحميد أو الاستئصال الكامل أو البتر الكامل للغدة النكفية مع تشريح رقبتي جذري إذا كانت الإصابة في مرحلة متقدمة ، وتطبيق المعالجة الإشعاعية للأنسجة السرطانية المتبقية والناكسة ، أو غير القابلة للبتر ، والمعالجة الكيميائية في بعض الحالات .

|                       |  |
|-----------------------|--|
| salivary stone        | حصاة لعابية  |
| salivate              | يُلعَب ، يسيل اللعاب   |
| salivation = ptyalism | تُلعَب ، إلعاب ، تُلعيب  |
|                       | إنتاج وإفراز اللعاب ، يتفاوت مُعدّل إفراز اللعاب أثناء اليوم ؛ وقد يزيد بالتنبيه أو بالرؤية أو ببعض الروائح ويقل أثناء النوم . |
| salivator             | مُلعَب ، مسيل لللعاب ، مُسبب اللعاب  |
| salivatory = salivary | لُعابي ، مُكثر اللعاب  |
|                       | مثير لإفراز اللعاب ؛ مولّد اللعاب (Sialogenous) .  |
| salivatory duct       | قناة لعابية  |
| salivatory fistula    | ناسور لعابي  |
| salivatory gland      | غدة لعابية   |
| salivatory stone      | حصاة لعابية  |
| salivolithiasis       | التحصي اللعابي ، تكون الحصيات اللعابية   |
| Salmonella            | سالمونيلة  |

نسبة إلى د . أ . سالمون ، D.E.Salmon ، 1914-1850 ، عالم أمراض أمريكي .  
جنس من الكائنات الدقيقة ؛ عصيات متحركة ، سالبة الجرام ، توجد في الأصل كطفيلي معوي ، ممرض للإنسان .

جراثيم عسوية الشكل تلوث الطعام وتسبب تسممه . تحمل اللحوم المطبوخة الباردة التي تسخن دائماً هذه الجراثيم الممرضة .

نَفِيرِي حَنَكِي ، بَوقِي salpingopalatal = salpingopalatine  
حَنَكِي ، الأُتُوب البلعومي الطبلي  
متعلق بالأُتُوب البلعومي الطبلي (Pharyngotympanic tube) والحنك . متعلق بنفير أوستاك والحنك .

نَفِيرِي حَنَكِي ، بَوقِي salpingopalatine = salpingopalatal  
حَنَكِي  
نَفِيرِي بُلْعومي salpingopharyngeal  
متعلق بالقناة الطبلية البلعومية والبلعوم ، أو متعلق بنفير أوستاك والبلعوم .

عَضَلَةٌ نَفِيرِيَةٌ بِلْعوميَّة ، salpingopharyngeal muscle =  
عَضَلَةٌ بَوقِيَّةٌ بِلْعوميَّة M.palatopharyngeus  
جزء من العَضَلَةُ الحَنَكِيَّة البلعومية (Pharyngopalatine muscle) .

مِلْح salt  
1 - مركّب ينتج بواسطة التفاعل بين حمض وقلوي .  
2 - كلوريد الصوديوم أو ملح الطعام .

مُعَقِّمٌ مِلْحِي salt sterilizer  
انظر مُعَقِّمَةٌ (Sterilizer) .

خطوط سالتر = Salter's lines = Owen's contour lines  
خطوط أوين المحيطية  
نسبة إلى سير صامويل ج . أ . سالتر ، sir Samuel J.A.Salter ، 1897 - 1825 ، طبيب أسنان إنجليزي .  
انظر خطوط أوين المحيطية أو الكفافية (Owen's contour lines) .

مَالِحٌ salty  
عِينَةٌ sample  
عِينَةٌ عَشْوَائِيَّة sample, random  
رَمَلٌ sand  
ورنيش السندروس sandarac varnish  
(شجرة كبيرة من الفصيلة الصنوبرية)

محلول من الراتين الشفاف المذاب في الكحول ، يستخدم في طب الأسنان كسائل عازل وطبقة واقية للقوالب الجبسية .

1 - يُرْمَلٌ ، يسترمل sandblast  
2 - تيار رَمَلِي مُرْمَلٌ ، مننظ بالرمل sand - blasted  
مُرْمَلَةٌ ، المُسْفَع الرملي sand - blaster

جراثيم رَمّامة  
كائنات دقيقة تعتاش على الرمم .

سابقة (سابقة) ساركومة ، عضلة  
sarc -, sarco -  
سابقة تعني عضلة (Muscle) أو نسيج لحمي (Fleshy tissue) .

مُكوّرة رزمية ، الرزميات  
sarcina  
جنس من فصيلة الهضمونيات (Peptococcaceae family) ،  
مكورات موجبة الجرام ، غير متحركة ، لاهوائية ، تتميز  
بانقسام الخلية في ثلاثة مستويات .

السااركويد = داء بووك  
sarcoidosis = Boeck's disease  
داء ورمي حبيبي شامل حميد مع آفات تشاهد بكثرة في  
الرئتين ، والكبد ، والطحال ، والعقد اللمفاوية ، والنسيج  
اللمفاوي ، والجلد والغدد اللعابية ، وبشكل خاص قد  
تصاب الغدة النكفية ، وقد تحدث آفات أخرى في الحنك  
الرخو وقاع الفم واللثة والخذ تظهر كعقيدات تحت الغشاء  
المخاطي .

ساركومة  
sarcoma  
ورم خبيث ينشأ من أي نسيج جنيني غير ظهاري أو بشروي .

ساركومة أرومية مينائية =  
sarcoma,ameloblastic =  
ساركومة ليفية أرومية مينائية  
ameloblastic fibrosarcoma  
ساركومة بطانية = ساركومة إيوبنج  
sarcoma, endothelial =  
Ewing's sarcoma  
نسبة إلى جيمس أوينج ، James Ewing ، 1943-1866 ،  
باحث أمراض أمريكي .

مولد للساركومة ، مسرّك  
sarcomagenic  
سرّكومي  
sarcomatous  
متعلق بالساركومة (Sarcoma) .

مشبع ، مُشبع  
saturated  
لوصف محلول تترسب أية كمية إضافية تضاف إليه من المادة  
المذابة .

محلول مُشبع  
saturated solution  
إشباع ، تشبع  
saturation  
صحن  
saucer  
كسر الجمجمة الجوبي  
saucer fracture of the skull  
تصحّن ، تضحيل ، يصحن  
saucerize  
تشكيل جرح أو تجويف عظمي ، كما في التهاب العظم  
والنقي ، ليصبح واسعاً ومسطحاً أو ضحلاً .

تصحّن ، انخفاض على سطح فقرة ، تصحن  
saucerization  
قطع لحواف الجرح للوصول إلى منطقة ذات تغذية كافية

جهاز قاذف لتيار من الرمل من أجل تنظيف السطوح المعدنية  
للتيجان والجسور والطبائق التوقيمية والحشوات المصبوبة ،  
إلخ .

ورق صنفرة  
sandpaper = garnet paper  
فُرص ورق الصنفرة  
sandpaper disk  
أقراص ورق صنفرة أو أقراص ورق الرمل التي تصنّع بأقطار  
مختلفة ودرجلت سحل متفاوتة . تستخدم لتنعيم وإنهاء  
وتلميع الأسنان ، والحشوات ، والتيجان والجسور .

قطع العظم الشطيري  
sandwich osteotomy  
أسلوب جراحي لزيادة ارتفاع الحيد بواسطة الشقّ الأفقي  
للفك السفلي ، فوق مستوى الحزمة الوعائية العصبية ، ثم  
إدخال عظم .

أسلوب الشطيرة  
sandwich technique  
أسلوب لإجراء الطبعة ، باستعمال مواد الطبع الخفيفة  
والمتوسطة والثقيلة معاً في وقت واحد لتكوين طبقات  
بالطبعة المتصلبة .

لسان ساندويذ الأملس  
Sandwith's bald tongue  
نسبة إلى ف . م . ساندويذ ، F.M.Sandwith ، 1918-1853 ،  
طبيب إنجليزي .  
سطح اللسان الأملس الذي يشاهد في المراحل المتقدمة من  
مرض البلاغرة (Pellagra) .

1 - دموي ، دم  
sanguine = sanguineous  
متعلق بالدم .

2- متفائل  
sanguineous = sanguinous  
دموي ، دم  
متعلق بالدم .

صحيّ  
sanitary  
جاسرة صحية  
sanitary pontic  
جاسرة صممت لكي تكون سهلة التنظيف ، ذات شكل  
قمعي لتوفر مسافة بينها وبين الحيد المتبقي ، وتسمح للعباب  
بغسل المنطقة وحفظها نظيفة .

لذيذ ، ذو نكهة مقبولة  
sapid  
صابون  
sapo = soap  
سابقة (سابقة) رميم ، متفسخ  
sapro-, apr-  
سابقة تعني تَن (Rotten) ، نَحْر (Decaying) .

نخر الأسنان ، تسوّس الأسنان  
saprodonia = dental caries  
رَمّام  
saprophyte  
جراثيم نباتية تعيش على مواد متعفنة أو مواد ميتة .

رَمّامي  
saprophytic

جراثيم رَمّامة  
كائنات دقيقة تعتاش على الرمم .

سابقة (سابقة) ساركومة ، عضلة  
sarc -, sarco -  
سابقة تعني عضلة (Muscle) أو نسيج لحمي (Fleshy tissue) .

مُكوّرة رزمية ، الرزميات  
sarcina  
جنس من فصيلة الهضمونيات (Peptococcaceae family) ،  
مكورات موجبة الجرام ، غير متحركة ، لاهوائية ، تتميز  
بانقسام الخلية في ثلاثة مستويات .

السااركويد = داء بووك  
sarcoidosis = Boeck's disease  
داء ورمي حبيبي شامل حميد مع آفات تشاهد بكثرة في  
الرئتين ، والكبد ، والطحال ، والعقد اللمفاوية ، والنسيج  
اللمفاوي ، والجلد والغدد اللعابية ، وبشكل خاص قد  
تصاب الغدة النكفية ، وقد تحدث آفات أخرى في الحنك  
الرخو وقاع الفم واللثة والخذ تظهر كعقيدات تحت الغشاء  
المخاطي .

ساركومة  
sarcoma  
ورم خبيث ينشأ من أي نسيج جنيني غير ظهاري أو بشروي .

ساركومة أرومية مينائية =  
sarcoma,ameloblastic =  
ساركومة ليفية أرومية مينائية  
ameloblastic fibrosarcoma  
ساركومة بطانية = ساركومة إيوبنج  
sarcoma, endothelial =  
Ewing's sarcoma  
نسبة إلى جيمس أوينج ، James Ewing ، 1943-1866 ،  
باحث أمراض أمريكي .

مولد للساركومة ، مسرّك  
sarcomagenic  
سرّكومي  
sarcomatous  
متعلق بالساركومة (Sarcoma) .

مشبع ، مُشبع  
saturated  
لوصف محلول تترسب أية كمية إضافية تضاف إليه من المادة  
المذابة .

محلول مُشبع  
saturated solution  
إشباع ، تشبع  
saturation  
صحن  
saucer  
كسر الجمجمة الجوبي  
saucer fracture of the skull  
تصحّن ، تضحيل ، يصحن  
saucerize  
تشكيل جرح أو تجويف عظمي ، كما في التهاب العظم  
والنقي ، ليصبح واسعاً ومسطحاً أو ضحلاً .

تصحّن ، انخفاض على سطح فقرة ، تصحن  
saucerization  
قطع لحواف الجرح للوصول إلى منطقة ذات تغذية كافية

بالدم ، كما في إزالة العظم القشري المغطى للجزء المصاب في التهاب العظم والنقي .  
(في الجراحة) : تحويل الحفرة الكيسية إلى حفرة بشكل يشبه الصحن من حيث الاتساع والصحالة .

1- شكل اللسان sauserism  
2- جفاف اللسان

منشار saw  
أداة معدنية ذات نصل حاد مسنن ، تستخدم لقطع المواد الصلبة ، مثل العظم أو الجبس .

نصل المنشار saw blade  
إطار المنشار saw frame  
الإطار الحامل للنصلة .

منشار تاجي (منقب) saw,crown  
منشار جيغلي saw, Gigli's  
منشار الذهب saw, gold  
أداة قاطعة ذات نصل مسنن رقيق تستخدم لإزالة المعدن الزائد من منطقة التلامس لحشوة رقائق الذهب .

منشار متأرجح ، منشار متذبذب saw, oscillating  
منشار يتأرجح من جانب إلى جانب .

منشار ذو حركة تبادلية saw, reciprocating  
منشار يقطع في حركة أمامية وخلفية .

جلبة ، قشرة الجروح أو الحروق scab  
قشرة صلبة من دم جاف أو مصل أو قيح .

سقالة ، منصبة scaffold  
داعمة ، طبيعية أو صناعية لتحفظ محيط النسيج .

سَمَط ، حُرُوق السوائل أو البخار scald  
حرق ينتج عن بخار أو سائل حار .

1- حَرَشَفَة ، قَلْح ، يَقلح scale  
رقاقة من خلايا بشرية ميتة تسقط من الجلد .  
(في طب الأسنان) : عملية نزع وتجريف الرواسب الكلسية والفضلات عن الأسنان .

2- معيار ، ميزان ، سَلْم ، يزن scaler  
تقليل ، تفلُّس ، تدرِيج ، مقلِّحة ، مقلِّح ، قشرة  
أداة يدوية لإزالة القلح والرواسب الصلبة عن أسطح الأسنان .

مقلِّحة كاشطة scaler,curette  
أداة يدوية ذات نصل مُجَوَّف خشن حاد يشبه المحرفة ، تستخدم لنزع أو إزالة النفايات من الجيوب حول السنوية وجذور السن ، تُصنع عادة في مجموعة من ستة أدوات .

مقلِّحة سنوية scaler, dental  
مقلِّح يدوي ، مقلِّحة يدوية scaler, hand  
مقلِّح ، مقلِّحة قدوم دواعم السن scaler, periodontal hoe  
أداة يدوية ذات نصل صغير بزواوية قائمة ، تصنع عادة في مجموعة من أربع أدوات وتستخدم بحركة جاذبة .

مقلِّحة الدفع scaler, push-watch spring or cushioning  
مقلِّحة يدوية ذات نصل رقيق يشبه الإزميل ، إما مُنحَن أو مستقيم متماد مع الأداة ، تستخدم بحركة دَفْع .

مقلِّحة منجلية scaler, sickle  
أداة يدوية ذات نهاية بشكل المنجل ، حادة الحواف في كل من جانبي النصل المثلي القاطع . تستخدم لنزع القلح عن أسطح السن .

المقلِّح ذو التردد فوق العالي scaler, ultrahigh frequency  
مقلِّحة فوق صوتية scaler, ultrasonic  
أداة تقليح ، طرفها العامل يعمل بالذبذبات فوق الصوتية التي يصاحبها رذاذ الماء ، لها العديد من الرؤوس القابلة للتبديل في أشكال مختلفة ، تستخدم لإزالة القلح السني عن أسطح السن . لا يجب استخدامها عند المرضى الذين لديهم منظم ضربات القلب (Pace maker) لأن استخدامها يؤثر على إيقاع ضربات القلب .

تقلِّيح ، تفلُّس ، مقلِّحة scaling  
عملية نزع القلح ومخلفات الجراثيم عن التيجان والجذور للأسنان بواسطة أدوات مصممة خصيصاً لذلك . قد يكون التقلِّيح فوق لثوي أو تحت لثوي ويعتمد ذلك على وجود القلح فوق الحافة اللثوية أو تحتها .

تقلِّيح سني scaling, dental  
إزالة القلح السني أي الترسبات الجيرية الصلبة عن الأسنان لمنع أو علاج الأمراض حول السنوية . تتم إزالة القلح بواسطة أداة يدوية تُسمى المقلِّح أو بواسطة المقلِّح فوق الصوتي الذي يكون مزوداً برأس يتذبذب بسرعة عالية لإزالة القلح . بعد إزالة القلح ، تُصقل الأسنان عادة بواسطة معجون ساحل .

تقلِّيح تحت اللثة scaling, subgingival  
تقلِّيح فوق اللثة scaling, supragingival  
تقلِّيح الأسنان scaling, teeth  
فروة الرأس ، الفروة scalp  
الجلد المغطي للرأس ، دون الوجه والأذنين .

مشرط ، مبضع scalpel  
سكين جراحية صغيرة كانت في السابق مستقيمة ، تتكوّن

من نصلة قاطعة حادة ذو قبضة معدنية مسطحة كقطعة واحدة . أصبحت الآن تتكون من قبضة معدنية وأنصال منفصلة مغلقة ومعقمة طروحة تصنع في مجموعة مرقمة بأشكال متفاوتة .

**scalpel blade** نصلة المشروط

**scalpriform** إزميلي الشكل  
على شكل إزميل (Chisel) .

**scalpriform incisors** قواطع إزميلية  
أسنان القوارض التي تشبه الإزميل وتستخدم في القطع والقرص .

**scalpriform teeth** أسنان إزميلية الشكل  
الأسنان القاطعة للحيوانات القارضة كالجرذان والسنجاب وغيرها .

**scaphion** القصيبي (قاعدة القحف الظاهرة)

**scapho-** (سابقة) قاربي ، زورقي الشكل ، الزورق  
سابقة تعني بشكل الزورق (Boat shaped) .

**scaphocephalia** رأس زورقي  
جمجمة على شكل زورق .

**scaphocephalic = scaphocephalous** زورقي الرأس  
رأس شبيه بالزورق ذوارتفاع .

**scaphocephalism = scaphocephaly** تزورق الرأس ،  
الجمجمة الزورقية

**scaphocephalous = scaphocephalic** زورقي الرأس

**scaphocephaly = scaphocephalism** تزورق الرأس ،  
الجمجمة الزورقية

**scaphoid** زورقي ، شبه الزورق ، الزورقي

**scaphoid bone** عظم القاربي ، العظم الزورقي

**scaphoid fossa = scaphula** الحفرة الزورقية  
انخفاض في السطح السفلي للوح الجناحي الأوسط للعظم الوتدي الذي تتصل به العضلة موتر الحنك .

**scaphula = scaphoid fossa** الحفرة الزورقية

**scar = cicatrix** ندبة  
أثر أو علامة تبقى على النسيج أو الجلد بعد التئام الجرح أو القرحة .

**scar tissue** تندب النسيج ، نسيج ندبي  
تشكل نسيج ضام كثير الأوعية الدموية جديد أثناء عملية الالتئام ، ويتحول بعد ذلك إلى نسيج تندبي ليفي كثيف قليل الأوعية وقد ينكمش قليلاً .

**scar healing** تندب الإلتئام

**scaring** تندب

**scarlet fever = scarlatina** الحمى القرمزية  
عدوى المكورة السبحية تسبب الطفح الجلدي الحموي القرمزي ، وقد تؤدي إلى مضاعفات خطيرة .

**Scarpa's foramen** ثقبية سكاربا  
نسبة إلى أ . سكاربا ، A.Scarpa ، 1832-1747 ، مشرّح وجراح إيطالي .  
ثقبية توجد أحياناً في موضع الثقبية القاطعة للحنك الصلب .

**Scarp's nerve = nasopalatine nerve** عصب سكاربا =  
عصب أنفي حنكي

**scatter** استطارة ، تشتيت ، تشتت ، يشتت  
انتشار أو انحراف أشعة رونتجين بفعل الوسط الذي تمر عبره .  
الأشعة التي تنحرف عن السطح أو أثناء مرورها خلال «أوساط» مثل الأسنان أو العظم . يجب أخذ الاحتياطات من عدم الوقوف مباشرة أمام شعاع الأشعة ، وأن يقف الممارس على خلف منبع الأشعة بمسافة 2 م على الأقل .

**scattered radiation** تشتت إشعاعي ، تشتت الأشعة  
الأشعة التي تذهب في اتجاه آخر غير الموجه من منبع الطاقة ، مثل الإشعاع الثانوي ، والإشعاع الشارد ، الإشعاع الضال . يُسمى أيضاً تشتت الأشعة الخلفي (Back scatter radiation) .  
انظر أشعة (Radiation) .

**scheme** 1 - نمط ، مخطط  
2 - برنامج ، خطة

**scheme, occlusal** مخطط طباق

**schindylesis** تمفصل ميزابي  
نوع من مفصل ليفي ، ينطبق فيه أحد العظام مع عظم آخر .

**schirrus = scirrhus = scirrhus** صلد  
(لاحقة) شقّ ، فلع ، مشقوق ، الانشقاق  
لاحقة تعني فلع (Cleft or fissure) .

**schisto- , schizo-** (سابقة) الانشقاق ، صدع ،  
مشقوق ، انشقاق

**schistocephalous = schistocephalus** منشق الرأس

**schistoglossia** انشقاق اللسان

**schistoprosopia** انشقاق الوجه

**schizo-** (سابقة) انشقاق ، انقسام ، انفلاق ، انشطار ، تجزؤ

**schizocephalia** انشقاق الرأس

**schizodontia = gemination** انشقاق سني  
تخلق سنين منفصلتين من جريب واحد ، قد يحدث في الأسنان الدائمة الأمامية العليا .

|                                     |  |   |   |
|-------------------------------------|--|---|---|
| schizognathia                       | انشطار الفك ، قَلْتُ فكي   | science   | علم ، مَبَحْث   |
| schizognathism = jaw cleft          | انشطار الفك ، فَلَاح الفك  | scientist   | عالم ، باحث   |
| schizognathous                      | مُنشَطَر الفك ، مفلوق الفك   | scion tooth   | سن برعومية ، سن منقولة  |
| schizomycetes                       | المتفلقات  | سن يستخدم كغرسه منقولة تُزرع مكان سن أخرى مخلوطة ، سن مزروعة في غير مكانها الأصلي . |   |
| schizomycosis                       | مرض جرثومي ، فُطَار فَلَيقِي   | scirrho-  | (سابقة) صَلَادَة ، صُلْب  |
| schizoprosopia                      | انشقاق وجهي  | scirrhous   | صَلْد ، جامد  |
| Schmutz's pyorrhoea =               | تقيح دواعم السن بحسب شموتز   |   | خاص ما يتعلق بورم خبيث صلب .  |
| Schmutz's pyorrhea                  |  | scirrhous   | سرطانة صَلْدَة ، ورم جاسي   |
|                                     | مصطلح قديم لالتهاب الأنسجة حول السن ، الناتج عن قُصور أو إهمال الصحة الفموية الدائمة .   |   | ورم خبيث يحتوي على نسيج ضام كثيف .  |
| Schneiderian's membrane             | غشاء شنيدريان  | scissors  | مَقْصَّ   |
|                                     | البطانة المخاطية لجيب الفك العلوي والتجويف الأنفي .  |   | أداة قطع ذات نصلين ومقبضين متقابلين يلتقيان في نقطة مركزية .  |
| Schour- Massler's index = PMA index | منسب شور -   | scissors, cross-beak ligature   | مقصر المنقار المتصالب لقطع الرباط   |
|                                     | ماسلر ، مؤشر شور- ماسلر = منسب PMA   |   | يستخدم في تقويم الأسنان لقطع الأربطة السلكية ، وبشكل خاص مُقابل الأسطح المنبسطة أو أسطح الأسنان .   |
|                                     | نسبة إلى أ. شور ، I.Schour ، 1900-1964 ، عالم أنسجة فموية أمريكي .   | scissors, crown = Beebee's scissors   | مَقْصَّ التيجان = مَقْصَّ   |
|                                     | وم . ماسلر ، قبل 1912 ، أخصائي أطفال أمريكي .  |   | بيبي  |
| Schreger's lines                    | خُطوط شريجر  |   | مَقْصَّ ذو نصل قوي صغير ، مستقيم أو منحني ، يستخدم لتشذيب الحلقات النحاسية ، وشرائط الفولاذ الصامد والأطواق التقريرية المعدنية مسبقة التشكل . |
|                                     | نسبة إلى س. ه. ت. شريجر ، C.H.T. Schreger ، 1833-1768 ، مشرّح ألماني .   | scissors, gingivectomy  | مَقْصَّ قطع اللثة   |
|                                     | في عاج السن : حلقات متمركزة تظهر في مَقْطَع عرضي مواز للملتقى المينائي العاجي ، تحدد تطابق الانحناءات الأولية في القنيات العاجية . | scissors, gum = surgical scissors   | مَقْصَّ اللثة = مَقْصَّ   |
|                                     | في ميناء السن : سلسلة من الخطوط أو الأحزمة في ميناء السن ، تشاهد في مَقْطَع طولي لسن الإنسان بالضوء المنعكس .                      |   | جراحي   |
| Schwann's cells                     | خلايا شفان   |   | مَقْصَّ ذو نصل دقيق ، قد يكون مستقيماً أو منحنيًا .   |
|                                     | نسبة إلى ف. ت. شفان ، F.T.Shwan ، 1882-1810 ، مشرّح ألماني .   | scissors, surgical  | مَقْصَّ جراحي   |
|                                     | 1 - خلايا تنشأ من الأدمة الظاهرة وتكون الغمد العصبي (Nerilemma) .  | scissors, universal   | مَقْصَّ شامل ، مَقْصَّ عام  |
|                                     | 2 - خلايا منوأة تكون الجهة الخارجية من غمد النخاعين للألياف العصبية . توجد خلية شوان بين كل عقدة لرانفير (Ranvier's node) .        |   | مَقْصَّ ذو نصل عريض قاطع مُسنن لمنع انزلاقه عند قطع المعادن والأسلاك  |
| Schwannoma = neurilemmoma           | ورم غمد شفان = ورم الغمد العصبي  | scler-, sclero-   | (سابقة) صُلْب ، تَصَلْب   |
|                                     | 1 - ورم الغمد العصبي .   |   | سابقة تعني تخخين (Thickening) أو تصلب ، تَصَلْب (Hardening) .   |
|                                     | 2 - اسم سابق لورم خبيث نادر لنسيج الغمد العصبي ، يحدث في الفك السفلي ويشبه تشريحياً الساركومة الليفية .                            | sclera  | الصُّلْبَة  |
|                                     |  |   | إحدى طبقات العين المكونة لأربعة أحماس الغلالة الخارجية الخلفية ، تستخدم أحياناً كمادة طعم تجريبية في علم أمراض النسيج الداعمة .               |
|                                     |  | sclero-   | (سابقة) صُلْب ، قاس ، صلابه ، قَسوة   |
|                                     |  | scleroderma   | صلابة الجلد ، تَصَلْب الجلد   |

مرض عام يشمل الجسم ويصيب النسيج الضام الليفي  
ويتميز بتصلب مستمر وغلظ مناطق الجلد والأغشية  
المخاطية؛ وقد يشمل أيضاً الأربطة حول السنية .

scleroedema وَدَمَة صُلْبَة  
sclerogenic = sclerosing مُصَلَّب  
scleroid صُلْب ، متصلب ، ذوبنية صُلْبَة  
sclerose يَتَصَلَّب ، يُصَلَّب  
sclerosing = sclerogenic مُصَلَّب ، مُتَصَلَّب  
sclerosing agent عامل تصلب ، عامل مصَلَّب  
sclerosing solution محلول مصلب

سائل يحتوي على مخرش يسبب التهاباً يحدث تليفاً في  
الأنسجة . قد يستخدم لكي القروح ، ولإيقاف النزف ،  
ولعلاج الورم العرقي الدموي (Hemangiomas) .  
مواد كيميائية تستخدم لتصلب الأنسجة الرخوة وإحداث  
تليّف وتقليل حركة جزء منها كما في المفصل الفكي  
الصدغي .

sclerosis تَصَلَّب ، صلابية ، تَيْسُّس  
تصلب النسيج الرخو أو زيادة تكلس العظم ، ويطلق هذا  
المصطلح على العظم حينما يزداد تكلسه .  
تصلب وعاء دموي أو جزء منه ؛ وتطلق بشكل خاص على  
الشرايين ، وعلى تكاثر النسيج الضام في الجهاز العصبي  
نتيجة لتحلله .

sclerosis, arterio- تَصَلَّب شرياني  
sclerosis, dentinal تَصَلَّب العاج  
تكلس القنيات العاجية لتكوّن مناطق شفافة وتغيرات في  
نسيج السن .

sclerotic تَصَلْبِي  
متعلق بالتصلب (Sclerosis) .  
sclerotic dentine عاجي تَصَلْبِي (عاج شفاف)  
انظر عاج (Dentine) .

sclerotic bone عظم متصلب  
sclerous صلب ، قاس  
scobinate خشن السطح ، ذو سطح خشن  
scoliodontic مُنْقَلَب السن  
ذو سن ملتوية ضمن السنخ .

scoop مغرفة ، مَجْرَفَة  
scoop, measuring مَغْرَفَة المَعَايِرَة ، مَغْرَفَة الكيل  
- scope (لاحقة) منظار  
لاحقة تعني أداة تستخدم للملاحظة أو للفحص .

scopolamine = hyoscine سكوبولامين ، هيوسين  
- scopy (لاحقة) تنظير ، فحص ، كشف  
scorbutic إسقربوطي ، أبتع ، بَتَعَاء ، حَقْرِي  
متعلق بداء الإسقربوط أو البتّع (Scurvy) أو مصاب به .

scorbutic gingivitis التهاب اللثة البتعي  
حالة مرضية تتصف بالتهاب أو نزف لثوي بسبب عوز  
فيتامين C .

scorbutus = scurvy داء الإسقربوط ، داء الحَفَر ، بَتَع  
مصطلح قديم لمرض عوز فيتامين C .

scraping instrument أداة كَحَتْ ، أداة تجريف  
scrach 1- يَخْدش  
2- خَدش ، جُرْح سطحي

scrach brush فرشاة الخدش ، فرشاة خادشة  
فرشاة سلكية أو عجلة أو حزمة من السلك الدقيق تستخدم  
لتنظيف الفصالات عن الأدوات المسننة ، والسنابل ، والمبارد .

screen حاجزة ، ستار ، حجاب ، دريئة ، شاشة ، منخل  
1- حاجز يستخدم للحماية .  
2- ستار يستخدم لاعتراض أو احتجاز عوامل ضارة .

screen, fluorescent دريئة متألقة  
screen film فلم ذو حجاب  
فلم تكون طبقته الحساسة أكثر حساسية للضوء من الأشعة .  
يستخدم في محافظ الأفلام الشعاعية مع أحجبة تكثيف .  
انظر أيضاً ساتر فموي (Oral screen) .

screen, intensifying دريئة مشددة التألُق ، ستار تكثيف  
screen, oral حاجز فموي ، ساتر فموي  
صفيحة لدنة رقيقة تستخدم في العلاج التقويمي ، توضع  
ملاصقة لحواف القواطع العلوية البارزة ومغطية للأسطح  
الشفوية لكل الأسنان العلوية ؛ ضغط الشفة يجعل الأسنان  
القاطعة البارزة تميل باتجاه اللسان . تستخدم أيضاً للوقاية من  
التنفس الفموي (Mouth - breathing) ومص الإصبع  
(Thumb-sucking) .

screen, vestibular= oral screen حاجزة دهليزية = حاجز  
فموي  
فحص جماعي ، تحرّ ، تنظير شعاعي  
screening كَوَلَب ، بُرْغِي ، مسمار كُولبِي  
screw كَوَلَب قابل للتعديل ، بُرْغِي قابل للتعديل  
screw, adjustable كَوَلَب تقويمي ذو تسنن دقيق جداً ، يستخدم في ضبط  
الأجهزة بدقة تامة .

screw, dentine كَوَلَب العاج ، بُرْغِي العاج

لوكب ذو أطوال وأقطار مختلفة يتم إدخاله في ثقب مجهز ومتلائم معه في العاج ليوفر التثبيت الإضافي للحشوة .  
**screw elevator** رافعة لولبية ، نازعة لولبية  
 أداة يمكن أن تلوكب داخل جذر متبق بغرض خلعه .  
**screw, expansion** لوكب موسع ، لوكب التوسيع  
**screw implant** غرسة لولبية  
 انظر غرسة عمودية داخل العظم (Vertical endosteal implant)  
**screw, orthodontic** لوكب تقويمي  
 نوع من اللوالب يستخدم في بعض الأجهزة التقويمية لفصل أو تبعيد أو تقريب الأجزاء أثناء العلاج .  
**screw post** وتد لوكبي ، وتد ملوكب  
 وتد مسنن ، يمكن أن يلوكب داخل قناة جذر محضرة ، وتثبت بواسطة البدلة السنية ، أو التاج التعويضي أو الوصلات المحكمة .  
**screw, pulpal** لوكب لبّي  
 لوكب مؤنّف ذو أطوال وأحجام مختلفة ورأس مُربع مشقّق . يحتاج إلى مفتاح ربط صغير مُربع يمسك بالأصابع أو مفك لإدخاله داخل قناة الجذر لتوفير تثبيت زائد للحشوة .  
**screw, traction** لوكب الجرّ ، لوكب السحب  
 لوكب يستخدم في تقويم الأسنان لإحداث قوة جذب كافية لتحريك الأسنان سيئة الوضع كي تأخذ الوضع الطبيعي في القوس السنية .  
**scribe** يرسم  
 عمل خط أو خطوط بأداة مستدقة الرأس كما في لتسجيل أو الرسم أو التخطيط .  
**scrobiculate** مجوّف ، ذو حُفيرات ، مؤهد  
**scrotal tongue** لسان صفني  
 حالة غير مرضية تتميز بلسان ذي أحاديد تشبه تجاعيد سطح الصفن (الجراب الحاوي على الخصيتين) .  
**scrub technique** أسلوب الحكّ ، طريقة التنظيف بالفرّك  
 طريقة لتعقيم اليدين والساعدين قبل الجراحة باستخدام مواد قاتلة للميكروبات .  
**scurvy = scorbutus** داء الإسقربوط ، داء الحفر ، البّع  
 الإسقربوط تسمية قديمة لعوز فيتامين C .  
 مرض ينتج عن عوز فيتامين C ويتميز بضعف عام وفقر دم ، ولثة متورّمة ، ونزف مخاطي جلدي ، كان منتشرًا بين البحارة قديماً ، لكنه الآن يشاهد بين المسنين .

أمراض عوزّ الفيتامين وتنتج عن نقص تناول الفواكه والخضراوات النيئة ومنها عوزّ الفيتامين C . وهو مرض شامل يُصيب النسيج الضام والعظم ويسبب تأخر أو بطء التئام الجروح . يتظاهر في الفم بنزف الشعيرات الدموية من اللثة مع تقلقل الأسنان ونفس نَتَن ذي رائحة كريهة ، العلاج يكون بإعطاء فيتامين C .  
**scurvy, infantile = Barlow's disease** = بضع طفلي =  
 مَرَض بارلو  
**seal** سدّ ، انسداد ، ختم ، إغلاق ، سدّاد  
**seal, anterior** سدّ أمامي  
**seal, anterior oral** سدّ أمامي فموي  
 سدّاد ذاتي الحركة للتجويف الفموي يتم بواسطة تلامس الشفتين أو اللسان أو المخاطية الحنكية أو جميعها معاً .  
**seal, border** إحكام الحوافي ، سدّ الحوافي  
 تلامس حواف البدلة السنية مع الأنسجة الرخوة بما يمنع مرور الهواء حتى لا تفقد ثباتها .  
**seal, double** سدّ مضاعف  
 حشوة مؤقتة مكوّنة من حشوة داخلية وحشوة خارجية لسداد فتحة في تاج السن تحت المعالجة اللبية . تكون الحشوة الخارجية عادة من الإسمنت السني مثل أكسيد زنك واليوجينول .  
**seal, hermetic** سدّ محكم ، سدّ كتم للهواء  
 سدّاد محكم غير منفذ للهواء لقناة الجذر .  
**seal, posterior** سدّ خلفي  
**seal, peripheral = border seal** سدّ مُحيطي = سدّاد الحواف  
 مصطلح لم يعد مستعملاً .  
**seal, postpalatal** سدّ حنكي خلفي  
**seal, posterior oral** سدّ حنكي خلفي  
 سدّاد بواسطة الحنك الرخو وظهر اللسان أثناء الكلام والبلع .  
**seal, posterior palatal = post dam** سدّ حنكي خلفي =  
 سدّ خلفي ، حاجز خلفي  
 سدّاد عند الحافة الخلفية لبدلة سنية كاملة علوية .  
**seal, palatal** سدّ حنكي  
**sealant** ختام  
 مادة من الراتين المركّب تستخدم لسداد الحفر والشقوق والوهاد على الأسطح الإطباقية لأسنان الأطفال لمنع حدوث التسوّس .



|                          |   |   |   |
|--------------------------|---|---|---|
| sealants, pit and fissur | ختام الشَّقِّ والوهدة   | مقعد التجويف ، قاع الحفرة ، seat, cavity = seat of a cavity | مقعد الحفرة   |
|                          | مواد راتينية إما أن تكون ذاتية البلمرة (صيغة بوين Bowen's formula بدون إضافة مادة مالئة وباستخدام بنزويل بيروكسيد Benzoyl peroxide كوسيط أو محفز) أو أن تتبلر بالضوء ؛ توضع في الوهاد والشقوق على الأسطح الإطباقية للأسنان الخلفية حديثة البزوغ بعد معالجة سطح الميناء بأسلوب التخريش الحمضي . يجب أن يتم تطبيق هذه المادة في حقل جاف . تمنع هذه العملية تواجد الجراثيم ، والطعام ، والفضلات على السطح الإطباقى وبذلك تقلل من تكون التسوس . |   | في الحفرة البسيطة : قاع الحفرة أو مقعر الحفرة ؛ في الحفرة الإطباقية الملاصقة أو الحفرة القاطعة الملاصقة ؛ الجدار اللثوي ؛ وفي الحفرة الإطباقية ؛ الجدار اللبي . |
| sealer                   | ختام ، مُغلق  | seat, rest  | مقر المهماز ، مقعد السناد   |
|                          | معجون إسمنتي يستخدم لسداد الثقبية الذروية والقنوات الإضافية أو الزائدة أثناء معالجة قنوات الجذر .   | seater,band   | مقعد الشريط ، مقعد الطوق ، مُرَكِّز الطوق (في تقويم الأسنان) ؛ أداة تستخدم لتساعد على وضع وإحكام الأطواق حول الأسنان .  |
| sealer cement            | ملاط الختم  | seating lug   | عروة تقعيد ، مَسْكَة وضع  |
|                          | انظر إسمنت ساد قناة الجذر (Root canal sealer cement) .  |   | بروز صغير يلحم بالجهة اللسانية لطوق تقوي من أجل توفير إفريز للضغط عليه عند تثبيت الطوق على السن .   |
| sealer, root canal       | ختام قناة الجذر   | sebaceous   | دهني ، شحمي ، زهمي  |
|                          | مادة لحشو قناة الجذر .  |   | متعلق بالدهن ، إفراز مادة دهنية أو زيتية .  |
| sealing                  | إغلاق ، سد ، ختم  | sebaceous cell adenoma                                      | ورم غدي ذو خلايا زهمية  |
| sealing, pit and fissure | سد الوهاد والشقوق   | sebaceous cyst  | كيسة زهمية  |
|                          | حشو الوهاد والشقوق في الأسنان الخلفية لمنع حدوث تسوس إطباقى .   |   | كيس ينتج عن انسداد قناة أو غدة دهنية وتراكم إفرازها .   |
| seam                     | 1 - دَرَز ، رفاء  | sebaceous gland   | غدة زهمية   |
|                          | 2 - خَطِّ اتصال ، خَطِّ التحام  |   | إحدى الغدد التي تفرز الدهن (Sebum) .  |
|                          | 3 - يَدْرُز ، يَلْحَم   | seborrhagia = seborrhoea                                    | سيلان دهني ، مَث  |
| seamless                 | بلا لحام ، عدم التحام ، عديم الالتحام   | Sebileau's hollow   | تجويف سييلو   |
| seamless band            | شريط غير ملتحم ، طوق عديم الالتحام  |   | نسبة إلى ب . سييلو ، P.Sebileau ، 1860-1953 ، جراح فرنسي .  |
|                          | طوق من قطعة واحدة يُقطع من أنبوب معدني ليس به أثر للحام .   |   | الانخساف تحت اللسان بين الغدتين اللعابيتين تحت اللسان .   |
| seamless crown           | تاج بلا لحام ، تاج غير مختوم ، تاج عديم الالتحام  | sebum   | زهم   |
|                          | تاج معدني بدون لحام مُحضر بطريقة التطريق من قُبعة معدنية .  |   | مادة شبه مائعة تحتوي على دهن ، وقرنين وبقايا خلايا بشرية تفرزها بواسطة الغدد الدهنية .  |
| search                   | يَسْتَكشِف ، يَفحص ، يَبْحَث ، بَحْث  | secodont  | ذو أرحاء قاطعة  |
| searcher                 | باحث ، مكشاف ، مسير ، مباحث   |   | ذو حواف قاطعة فوق ذرى حَدَبَات الأرحاء .  |
| searchlight              | ضوء كاشف  | second  | ثان ، تال ، إضافي   |
| seat                     | مقر ، قاع ، مُستقر ، مَوْضع ، مقعد  | second dentition  | أسنانٌ تالِيَّة ، أسنان طبيعية ثانية ، إِنْغار ثان  |
| seat, basal              | المقعد القاعدي  | second impression = final impression                        | طبعة ثانية = طبعة نهائية  |
|                          | المساحة من النسيج الفموي التي تغطيها أو تستقر عليها قاعدة البدلة السنية .   |   | الرحى الثانية   |
|                          |   | second molar  | الضاحكة الثانية   |
|                          |   | second premolar   | جراحة المرحلة التالية ، مرحلة جراحية  |
|                          |   | second stage surgery  | تالية   |
|                          |   |   | (في زراعة الأسنان) : في حالة تصنيع الغرسة تحت السمحاق على القالب ، هذه المرحلة تعني إعادة فتح النسيج  |

|   |  |
|---|--|
| الثوي ووضع الهيكل الغرسي المصنع بعد المرحلة الجراحية الأولى . أما في حالة الغرسات السننية المنظمة في العظم ، هذه المرحلة تعني . إعادة فتح النسيج اللثوي وإعادة انكشاف الغرسة السننية لاستقبال الدعامة لتثبيت التعويض السنني . | نزف ينشأ خلال 24 ساعة أو أكثر بعد الإصابة الأولى أو الجراحية ، دائماً تسببه عدوى .                     |
| secondary image   | صورة ثانوية  |
| secondary infection   | إنتان تال ، إنتان ثانوي  |
| secondary intention   | تندب تال ، التئام تال  |
| secondary infection   | عدوى تالية ، عدوى ثانوية   |
| secondary lesion  | آفة تالية ، آفة ثانوية   |
| secondary occlusal trauma   | رضح إطباق تال  |
| secondary palate  | حنك ثانوي  |
| secondary papillae  | حليمات ثانوية  |
| secondary prevention  | وقاية ثانوية   |
| secondary processes   | نواتج ثانوية   |
| secondary radiation   | إشعاع ثانوي  |
| secondary retainer = indirect tetainer  | مُثبت ثانوي = مثبت غير مباشر   |
| secondary syphilis  | الزهري الثانوي   |
| secondary teeth   | أسنان تالية  |
| secrete   | يفرز   |
| secretion   | 1 - إفراز ، إفراز<br>2 - مُفرز   |
| secondary cementum  | ملاط ثانوي   |
| secondary cuticle   | قشيرة تالية ، جليدة ثانوية   |
| secondary dental caries   | تسوس سني ثانوي   |
| secondary dentine   | عاج ثانوي ، عاج إضافي  |
| secondary dentition = permanent dentition   | تسوس ينشأ في سن مصابة بتسوس سابق بجانب أو تحت حشوة ترميمية في حفرة قديمة .                             |
| secondary enamel cuticle  | جليدة مينائية ثانوية   |
| secondary epithelialization   | ترميم الدهليز بتظهر تال  |
| vestibuloplasty   | أسلوب جراحي لتعميق الميزاب اللثوي حينما يسمح للعيب الممتد من الأسطح المخاطية المجاورة بتكوين الظهارة . |
| secondary haemorrhage   | نزف تال ، نزف ثانوي  |

2- أي مادة تنتج وتطرح .  
 عمل بعض الكائنات الحية أو الغدد أو الخلايا الخاصة في إنتاج مادة جديدة لتمرر أو تطرح إما في المجرى الدموي أو خلال القنوات إلى الأماكن التي تحتاجها .

**secretion, acinar** إفراز عنيني  
 تكون اللعاب في العنبة أو الفصيصة الغدي ويمثل في تركيبه الأيوني بلازما الدم والسائل النسيجي .

**secretion, antilytic** إفراز لعابي سليم العصب  
**secretory** مُفرز ، إفرازي  
**secretory capillaries** شعيرات إفرازية  
**secretory duct** قناة مُفرزة  
**secretory granules** حبيبات إفرازية  
**secretory nerve** العصب الإبصاري  
 عصب صادر يتحكم في نشاط وإفراز الغدة التي يعصبها .

**secretory portions** أقسام مُفرزة  
**secretory potential** كمونية إفرازية ، جهد إفرازي  
 تسجيل التغير الكهربائي الكامن في الغدة اللعابية أثناء الإفراز .

**section** مَسْرَاح ، قسم ، تقطيع  
**section, cross** مَقْطَع عَرْضِي  
**section, longitudinal** مَقْطَع طَوْلَانِي ، مَقْطَع طَوْلِي  
**section, transverse** مَقْطَع مُعْتَرِض  
**sectional** مقطعي  
**sectional appliance** جهاز جزئي ، طبقة مقطعية  
 طبقة تقويمية ثابتة تشمل عدداً من الأسنان في جزء من الفك .

**sectional arch technique =** أسلوب القوس الجزئية =  
**segmental arch technique** أسلوب القوس القطعية  
 طريقة القوس الجزئية = طريقة القوس القطعية  
 انظر طريقة القوس القطعية (Segmental arch technique) .

**sectional archwire = segmental archwire** قوس سلكية جزئية  
 سلك مثبت على أسنان قليلة فقط ، عادة على جانب واحد من القوس السنية أو في القطاع الأمامي من القوس للحصول على حركة سنّية تقويمية .

**sectional denture** بدلة سنّية مجزأة  
 انظر بدلة سنّية جزئية (Partial denture) .

**sectional impression** طبعة مقطعية  
 طبعة تجرى على أجزاء . انظر طبعة (Impression) .

**sectional metal case** صُنْدُوق معدني ذو أجزاء  
**sectional mold** قالب ذو أجزاء ، قالب قابل للتفكيك  
**sectional root - filling technique** أسلوب حشو الجذر الجزئي ، طريقة الحشو الجزئي للجذر  
 طريقة سدّ الجزء الذروي لقناة الجذر بالمادة السادة وجزء من أقماغ الفضة أو التيتانيوم أو الكوتابركا ، مع ترك بقية الحجرة اللبية دون حشو من أجل استقبال وندّ .

**sectioning** قطع  
**sectorial** 1 - قطاعي (متعلق بقطاع الدائرة)  
 2 - قوسي (متعلق بقوس الدائرة)  
**sectorial teeth** قطاعي الأضراس  
 الأسنان القاطعة للحيوانات اللاحمة .

**securing** تأمين ، إحكام  
**securing maxillo - mandibular relations** تأمين علاقة الفكين

**sedate** يهدئ  
**sedation** 1 - تهدئة  
 2 - هُمُود  
 إعطاء مواد لتهدئة أو تسكين الألم .

**sedation, conscious** تهدئة واعية  
 أسلوب تسكين يكون فيه المريض واعياً ويمكن أن يستجيب لأي أمر بسيط .

**sedation, inhalation** تهدئة بالاستنشاق  
 تهدئة بواسطة استخدام مواد غازية ، مثل غاز أكسيد النتروز (الغاز الضاحك) .

**sedation, intramuscular** تهدئة بالحقن داخل العضل  
 تهدئة بواسطة حقن المواد داخل العضلة للمريض .

**sedation, intravenous** تهدئة بالحقن داخل الوريد  
**sedation, oral** تهدئة فموية ، تركيب فموي  
 تهدئة بواسطة إعطاء المواد عن طريق الفم .

**sedation, rectal** تهدئة مستقيمية ، تركيب بالمستقيم  
 تهدئة تنجز بواسطة إعطاء المواد عن طريق المستقيم ؛ عادة بشكل التحاميل .

**sedation technique** أسلوب التهدئة  
 طريقة لتهدئة المرضى بواسطة استخدام أدوية (مثل دواء ديازيبام diazepam) لتحدث حالة خمود للجهاز العصبي المركزي دون فقد الوعي الكامل ، ويستمر التواصل الصوتي مع المريض ، وتعطى المسكنات الموضعية الإضافية عادة للمريض .

|  |                                     |  |                                  |
|--|-------------------------------------|--|----------------------------------|
| sedative   | مُهَدِّئ                            | segmental surgery  | جراحة قُطْعية                    |
| مادة ، دواء عادة ، تُلطَّف ، وتقلَّل الاستثارة أو تسكَّن وتهدِّئ التهيِّج أو الإثارة .   |                                     | تثبيت جراحي وإعادة وضع الأجزاء السنخية لكل من الفك العلوي أو الفك السفلي مع الأسنان في أجزاء نفسه .  |                                  |
| 1 - متعلق بالتسكين .   |                                     | segmentum = segment  | قطعة ، شدفة                      |
| 2 - أي عقار أو مادة تحدث التهدئة .   |                                     | selection  | انتقاء ، اختيار ، انتخاب         |
| 3 - تسكين الإثارة أو التهيِّج .  |                                     | selection criteria   | معايير الانتقاء ، معيار الاختيار |
| 4 - دواء لتخفيف الألم والقلق . مثل : برومازين (Promazine) ، ديازيبام (Diazepam) .  |                                     | العوامل التي تحدّد إلى أي مدى تكون الصور الشعاعية ضرورية ومفيدة في وضع سريري خاص .   |                                  |
| sedative treatment   | معالجة بالتهدئة ، علاج مسكّن        | selection, shade   | انتقاء اللون                     |
| وضع مادة مثل حشوة مؤقتة في السن من أجل تخفيف الألم .   |                                     | selection, tooth colour  | انتقاء لون السن                  |
| segment = sextant  | قطعة ، قُطاعة ، جُزء من ، شُدفة     | selection, tooth   | انتقاء السن                      |
| مجموعة من الأسنان ضمن القوس السنية المفردة (في تسمية الهيئة الدولية للتوحيد القياسي والمعايرة) .   |                                     | selection extraction   | قلع انتقائي                      |
| segment, anterior  | قطعة أمامية ، جزء أمامي             | selective grinding = spot grinding   | سَحْل انتقائي = سَحْل نُقْطي     |
| مصطلح يستخدم في تسمية الهيئة الدولية للتوحيد القياسي والمعايرة للقطعة الشفوية.   |                                     | تعديل الشكل الإطباق للأسنان بواسطة سَحْل مناطق مختارة على شكل نقط تعلّم بواسطة ورقة إطباقية .  |                                  |
| segment, buccal  | قطعة شدقية ، قطعة خدية ، قطعة شريحة | انظر ضبط اطباق (Occlusal adjustment) .   |                                  |
| الأرحاء والضواحك ، توجد قطعتان شدقيتان في كل قوس سنية يسرى ويمنى ؛ في تسمية الهيئة الدولية للتوحيد القياسي والمعايرة تسمى : يسرى علوية ، يسرى سفلية ، يمينى سفلية ، ويمنى إليها بالأعداد 03 ، 05 ، 06 ، 08 . |                                     | selective polishing  | تلميع انتقائي                    |
| segment, distal  | قطعة وحشية                          | تلميع الأسنان المصابة بالتلون فقط وأيضاً تلميع تاج السن أو الأسنان قبل إجراء المداخلة السنية بها .   |                                  |
| للدلالة على الأسنان الخلفية .  |                                     | selenium photoreceptor   | مستقبل الضوء من السيلينيوم       |
| segment, labial  | قطعة شفوية                          | صفحة مشحونة تتعرّض للأشعة في التصوير الشعاعي الجاف .   |                                  |
| الأسنان القاطعة والأنياب كمجموعة مفردة ضمن قوس سنية واحدة في مسميات الهيئة الدولية للتوحيد القياسي والمعايرة .   |                                     | selenodont   | هلالى الأسنان                    |
| الأجزاء أو القطع الشفوية تُسمى : أمامي علوي وأمامي سفلي ويشار إليها بالرموز 04 و 07 .  |                                     | ذو أسنان بحيود هلالية طولية مثل : الأسنان الطاحنة في الحيوانات العاشية .   |                                  |
| segmental arch technique   | أسلوب القوس القُطعية                | self   | ذاتي ، الذات                     |
| أسلوب تقويمي يستخدم أسلاكاً قوسية مقُطعية لسحب الضواحك أو الأنياب أو كليهما بدلاً من استخدام قوس سلكية لربيعين كاملين .  |                                     | self - adhering  | ذاتي الالتصاق                    |
| segmental arch wire = sectional archwir  | قوس سلكية قُطعية                    | self - adhesion  | التصاق ذاتي                      |
| قَطع العظم القُطعي   |                                     | self - cleansing   | تنظيف ذاتي                       |
| انظر قَطع العظم (Osteotomy) .  |                                     | تكون وضع الحافة الملاصقة للحفرة المحضرة بحيث تكون حواف الحشوة النهائية مصممة بحيث تصل إليها شعيرات فرشاة الأسنان ، واللسان ، والحد ، وبذلك يسهل تنظيفها الذاتي . |                                  |
| segmental osteotomy  | قَطع العظم القُطعي                  | self - cleansing area  | منطقة التنظيف الذاتي             |
|  |                                     | منطقة بالأسنان أقل عرضة لتجمّع اللويحة وفضلات الطعام بسبب فعل الأسجة الرخوة وعملية المضغ .   |                                  |
|  |                                     | self - curing  | ذاتي البلمرة ، ذاتي التصلب       |
|  |                                     | self - curing acrylic  | أكريل ذاتي التصلب                |

|   |  |
|---|--|
| تماثر أكريليكي يحدث بدون حرارة . التسمية الشائعة له هي الأكريل البارد .   | السرج التركي في الصورة الشعاعية الجانبية للمجمعة ؛ انخفاض عميق ، في شكل سرج تركي ، على السطح العلوي لجسم العظم الوتدي .  |
| self- curing resin = activated resin = راتين ذاتي التصلب =  | semi - (سابقة) الجزء ، جزئي ، شبه  |
| = autopolymer resin = راتين ناشط = راتين ذاتي البلمرة =   | semi- adjustable articulator مفصلة شبه ضبوطة ،   |
| cold- curing resin = راتين بارد التصلب = راتين سريع   | مفصلة قابلة للتعديل جزئياً   |
| quick- cure resin التصلب  | semi - anatomic tooth سن نصف تشريحية   |
| راتين يمكن بلمرته بواسطة منشط وحافز بدون استخدام حرارة خارجية . انظر راتين (Resin) .  | سن خلفية تماثل الضواحك أو الأرحاء ذات حذبة منخفضة في الارتفاع ، أي سن ذات حذبة بميل 20 درجة .  |
| self - hardening material مادة ذاتية التصلب   | semicircular هالسي   |
| self- limiting محدد ذاتياً  | semicohesion تماسك جزئي ، التصاق جزئي  |
| متعلق بمرض يستمر لفترة محدودة من الزمن ثم يزول بتأثير من نفس الخصائص المميزة له وليس بسبب تأثيرات خارجية .  | semicohesive متماسك جزئياً ، ملتصق جزئياً  |
| self - multiplication تكاثر ذاتي ، تضاعف ذاتي   | semi coma غيبوبة جزئية ، شبه غيبوبة  |
| self - mutilation التشوية الذاتي  | semi conscious شبه واع ، واع جزئياً  |
| self- shearing pins دبابيس ذاتية الانفصال   | semi fluid جزئي السيولة ، مادة شبه مائع  |
| انظر دبوس (Pin) .   | semi fused porcelain خزف شبه منصهر   |
| self-straightening wire سلك ذاتي التعديل  | semi liquid شبه سائل   |
| سلك دقيق من الفولاذ الصامد لطبقة تقويمية يلتف على القوس الشفوية بشكل قوس سلكية دقيقة منفصلة لرد الأسنان القاطعة .   | semi- lunar incision قطع هالسي   |
| self-threaded pins دبابيس ذاتية التسنن ، دبابيس ذاتية اللولبية  | semi-lunar valve صمام هالسي ، الصمام الأورطي ، الصمام الرئوي   |
| انظر دبوس (Pin) .   | صمام القلب هالسي الذي يوجد بين الفتحات البطينية وكل من الشريان الأورطي والشريان الرئوي ويمنع ارتداد الدم من الشرايين .   |
| self - threading pin دبوس ذاتي التسنين  | semimalignant جزئي الخباثة   |
| دبوس مسنن يثبت داخل حفرة أسطوانية في عاج السن لزيادة تثبيت حشوة في السن .   | semimalignant tumour ورم جزئي الخباثة  |
| self = S سرج ، حفرة بشكل السرج (في قياسات المجمعة) : علامة لقياس المجمعة توجد في مركز الحفرة النخامية الأمامية على الصورة الشعاعية . انظر قياسات الرأس (Cephalometrics) . | semi - permanet restoration تعويض شبه دائم   |
| Sella - Nasion = S-N خط السرج التركي والنقطة الأنفية (في تقويم الأسنان) : خط سيفالوميترتي دليلي يصل مركز السرج التركي بالنقطة الأنفية .                                   | semi - permeable نصف نفوذ ، نصف راسح   |
| sella point نقطة السرج ، النقطة السرجية   | مصطلح يطلق بشكل عام على الأغشية التي تسمح بمرور بعض الجزئيات وتمنع جزئيات الأخرى .   |
| sella turcica = sella= S السرج التركي ، مركز السرج التركي   | semi- permeable membrane غشاء نصف نفوذ   |
| 1- انخفاض على الجزء الداخلي للسطح العلوي للعظم الوتدي يكون الحفرة النخامية .  | semi- precious metal casting alloy = خليطة صب من معدن شبه ثمين = خليطة صب من الذهب الأبيض  |
| 2- علامة لقياس المجمعة يرمز لها بالرمز "S" في مركز  | خليطة تحتوي على الفضة ، والبلاديوم ، والذهب أو البلاتين ، كمية الذهب والبلاتين فيها تكون أقل من 75٪ ، ويستخدم كبديل رخيص عن الخلائط المحتوية على نسبة عالية من الذهب في تصنيع الأجهزة التعويضية السنية . |
|   | شبه محكم ، نصف محكم  |
|   | semi - precision سنادة شبه محكمة = semi- precision rest = mill - in rest مهماز   |

|  |   |   |
|--|---|---|
| امتداد معدني صلب لبدلة سنية جزئية ثابتة أو بدلة سنية نزوعة ، ينطبق داخل تحضير لحشوة مصبوبة في السن . | sensory function  | الوظيفة الحسية  |
| semispinalis muscles   | sensory nerve   | عَصَب حسي   |
| العضلات الشوكية النصفية  | عصب وارد ينقل النبضات الحسية (الإحساس بالألم أو اللمس أو الحرارة) من الأطراف إلى الحبل الشوكي والدماغ .                                     |   |
| انظر جدول العضلات (Muscles) .  | sensory root  | جَذر عَصبي حس   |
| semispinalis capitis muscle  | separate  | يَفصل ، يُفَرِّق  |
| العضلة الشوكية النصفية للرأس   | separating  | فَصَل ، تَفْرِيق ، عَزَل ، عازل                         |
| عَصَلَة تبسط الرأس .   | separating band =   | شريط فصل ، شريط فاصل                                    |
| semispinalis cervicis muscle   | separating strip  | شريط ساحل يستعمل في توسيع المسافة بين السطوح الملاصقة . |
| عَصَلَة تبسط العمود الفقري وتُدِيره .  | separating medium   | وَسَط فاصل ، وسط عازل                                   |
| semispinalis coli muscle   | 1- أي طلاء يغطّي السطح وتستخدم لمنع التصاق السطح مع سطح آخر .   |   |
| العَصَلَة الشوكية النصفية للرقبة   | 2- مادة تطلّى بها الطبقات عادة لتسهيل إزالة قالب الجبس من الطبقة بعد صبه وتصلبه .   |   |
| semitransparent  | أي طلاء يوضع على سطح جيبس باريس أو أي مادة تمنع طبقة أخرى من الجيبس أو مادة أخرى من الالتصاق بالأولى .                                      |   |
| نصف شفاف   | مادة تستخدم لمنع التصاق سطح بسطح آخر مثل قالب من جيبس باريس مع مادة الطبع ؛ مثل : محلول الصابون أو الجليسرول أو المستحضرات العديدة الأخرى . |   |
| senescence = ageing  | شريط الفَصَل ، شريط ساحل ، شريط سَحَل   |   |
| شيخوخة ، شيخوخة ، هَرَم ، كبر السن   | شريط من المعدن يغطّي أحد سطحيه مادة ساحلة يستخدم لتوسيع المسافة بين أسطح الأسنان المتجاورة .  |   |
| senescence, dental   | ورنيش الفصّل ، ورنيش عازل   |   |
| شيخوخة السن ، شيخوخة السن ، هَرَم سني  | أي طلاء يستخدم لتغطية القوالب الجبسية لمنع التصاق جيبس آخر على أسطحها .   |   |
| التغيرات التي تحدث في الفم والأسنان نتيجة كبر السن أو الشيخوخة .                                     | سلك فاصل ، سلك الفصّل   |   |
| senescent  | سلك نحاسي لين يوضع أحياناً بين الأسنان لفصلها عن بعضها قبل وضع الأطواق التقويمية .  |   |
| مُسِن ، هَرَم ، شيخ  | separation  |   |
| senile   | (في تقويم الأسنان) : أسلوب يستخدم لخلق مسافة صغيرة بين الأسطح الملاصقة لتسهيل انطباق أو إصاق الأطواق التقويمية .                            |   |
| شيخوخة ، هَرَمي  | separation, teeth   |   |
| متعلق بكبر السن أو التقدم في العمر .   | فَصَل الأسنان   |   |
| senile atrophy   | تبعيد الأسنان عن بعضها بواسطة الأجهزة الفاصلة أو الأوتاد .  |   |
| ضُمور شيخوخة ، ضُمور هرمي  | separator   |   |
| تسوس سني شيخوخة  | فاصل ، مُباعد ، مَفَرِّق ، فاصلة  |   |
| تسوس سني يحدث في عمر متقدم ، يتميز عادة بتكوين حفرة في أحوال الطبقة الملاطية وأسطح الجذر .           |   |   |
| انظر تسوس سني (Dental caries) .  |   |   |
| senile keratosis   |   |   |
| تقرن شيخوخة ، تَقَرُّن هرمي  |   |   |
| senile psychosis   |   |   |
| ذهان شيخوخة  |   |   |
| senility   |   |   |
| شيخوخة ، كبر السن ، الحَرَف  |   |   |
| sensation  |   |   |
| إحساس ، حَس  |   |   |
| sense organs   |   |   |
| أعضاء الحواس   |   |   |
| sensitive  |   |   |
| حَسَّاس ، حَسِّي   |   |   |
| sensitivity  |   |   |
| حساسية ، تحَسُّس   |   |   |
| الحساسية للمنبهات .  |   |   |
| sensitivity, drug  |   |   |
| حساسية دوائية ، تحَسُّس دوائي  |   |   |
| sensitization  |   |   |
| تحسيس ، استحساس  |   |   |
| جعل خلية أو مجموعة من الخلايا حساسة لمادة معينة بتعريضها لرابط مُعِين .                              |   |   |
| sensory  |   |   |
| حَسِّي   |   |   |
| متعلق بالحس .  |   |   |

أي شيء يستخدم للفصل بين شئيين .  
 1- (في تقويم الأسنان) : أداة تستخدم لفصل الأسنان لتحضيرها قبل عملية وضع الأطواق التقويمية ، وتكون عادة مادة مطاطية أو لوكب معدني صغير مُبعد يفصل بين الأسنان بحيث يمكن تمرير الأطواق التقويمية بين الأسنان بحرية في منطقة تلاصق الأسنان .  
 2- (في طب الأسنان) : أداة لتباعد الأسنان المتجاورة بقوة : تعمل بواسطة الضغط اللوكبي ، تفصل بين سنين متجاورتين بالقوة ، وبذلك توفر مسافة بين الأسنان للفحص أو الحشو أو التلميع أو للنفوذ إلى منطقة التماس .  
 من أنواع الفواصل : فاصل بيرري (Perry's separator) ، فاصل ترو (True's separator) ، فاصل فيرير (Ferrier's separator) ، فاصل وليم (Williams separator) .

فاصل فيرير separator, Ferrier's  
 فاصل بيرري separator, Perry's  
 فاصل الأسنان separator, teeth  
 فاصل ترو separator, True's  
 فاصل وليم separator, William's  
 إنتان ، تفسخ sepedon = sepsis  
 إنتان sepsis = sepedon

تسمم نتيجة لامتصاص نواتج التعفن .  
 وجود كائنات دقيقة ممرضة أو سُمومها في الدم أو الأنسجة الأخرى .

إنتان بؤري sepsis, focal  
 عُقونة موضعية يمكن أن تنتشر لتسبب مرضاً عاماً بالجسم .  
 إنتان فموي sepsis, oral  
 عُقونة في الفم تؤدي إلى فرط نشاط جرثومي قد يؤثر على الصحة العامة للجسم .

غلاف نتن = جذر ظهاري لهرتفغ sepsis- sheath =  
 Herwig's epithelial root

علامة إنتانية sepsis- sign  
 دلالات إيجابية على مرض أو حالة مرضية ، ينبغي تقييمها للوصول إلى تشخيص دقيق .

حواجز ، حُجْب ، فواصل septa  
 جمع حاجز (Septum) .

حواجز بين الجذور septa, interradicular  
 حاجزي ، حجابي septal  
 متعلق بالحاجز (Septum) .

خُراج حاجزي ، خُراج حجابي septal abscess  
 خراج يتكون على السطح الجانبي لجذر السن .

الشريان الحاجزي septal artery  
 يغذي الغشاء المخاطي الأنفي . انظر جدول الشرايين (Arteries) ، خلفي حاجزي (Septalis posterior) .

عظم حاجزي = حاجز بين السنخي septal bone =  
 interalveolar septum

عُضروف حاجزي septal cartilage  
 غضروف يوجد في الحاجز الأنفي ويقسم الأنف إلى تجويفين أيمن وأيسر .

حيز حاجزي septal space  
 محوجز ، ذو حُجب ، مُحجَّب septate

إنتاني septic  
 متعلق بالعُقونة أو ناتج عن العُقونة أو التقيح .

خُراج عَفَن septic abscess  
 إنتان دموي septicaemia = septicemia

حالة عامة تنتج عن تكاثر كائنات دقيقة وظيفاناتها في الدم ، كانت تُسمى التسمم الدموي (Blood poisoning) ؛ العلاج يكون بتعاطي المضادات الحيوية .

متعلق بالإنتان الدموي septicaemic  
 إنتان دموي septicemia = septicaemia

عدوى عامة تتميز بوجود كائنات دقيقة وظيفاناتها في مجرى الدم .

حويجز ، حاجز صغير septulum  
 حاجز ، حجاب ، فاصل ، فاصلة septum

1- جزء من النتوء السنخي المتواجد بين الأسنان .  
 2- حاجز رقيق بين كتلتين من النسيج الرخو أو تجويفين .  
 3- فاصل ، بين تجويفي الأنف .

حاجز سنخي ، حاجز دُردي = septum, alveolar =  
 الحاجز بين السنخي interalveolar septum

حاجز عظمي يفصل بين سنخي سنين متجاورتين .  
 حاجز سني ، الحاجز بين الأسنان septum, dental

الحاجز المينائي = حبل مينائي septum, enamel = enamel cord  
 حاجز لثوي septum, gingival

جزء من اللثة يقع بين سنين .  
 حاجز لثوي septum, gum = gingival septum

الحاجز بين الأسناخ septum, interalveolar  
 الجزء من النتوء السنخي بين سنخين لسننين متجاورتين أو الفاصل بين سنخين متجاورين .

الحاجز بين الأسنان = الحاجز بين السنخي septum, interdental = interalveolar septum

|   |   |
|---|---|
| الحاجز العظمي بين سنخين متجاورين أو العظم السنخي بين جذور الأسنان .   | قطعة من العظم المتنخر منفصلة عن العظم السليم .<br>قطعة من العظم ميتة بسبب فقد التغذية الدموية ومنفصلة عن العظم الحي .   |
| septum, intermuscular حاجز بين العضلات  | عظم ميت انفصل عن العظم الحي .   |
| septum, interradicular الحاجز بين الجذري ، حاجز بين الجذور  | ملقط الوشيطة المتنخرة ، ملقط الوشيطة  |
| septum, interventricular حاجز بين البطينات  | جفت ذو أسنان صغيرة قوية يستعمل لاقتراع شظايا العظم الحادة المتموتة من الأنسجة المحيطة .   |
| septum, intra - alveolar حاجز داخل السنخ  | سكسلي ، متسلسل ، متتابع ، دوري  |
| septum, lingual حاجز لساني  | قَلع مُتتابع ، قَلع مُتسلسل   |
| septum, nasal = septum nasi حاجز أنفي ، وترة الأنف  | (في تقويم الأسنان) برنامج للقلع الانتقائي للأسنان الأولية أحياناً الأسنان الدائمة لمدة ممتدة من الزمن لتخفيف ازدحام الأسنان المتبقية ولتسريع أو إبطاء بزوغ الأسنان الدائمة .    |
| septum nasi osseum الوتيرة العظمية ، الحاجز الأنفي العظمي   | يتفاوت زمن وتالي القلع بحسب العمر السني ، والعمر الهيكلي ، والفك ، والجنس ومدى شدة سوء الإطباق أو الجميع معاً . معظم عمليات القلع المتتابع يجب أن تتبعها معالجة تقويمية شاملة . |
| septum primum حاجز أولي   | مُتتالية ، سلسلة ، مُتتابعة ، مُتسلسلة  |
| septum secundum حاجز ثانوي  | (سابقة) مَصَل   |
| septum transversum حاجز مستعرض ، حاجز مستعرض  | سابقة تعني مَصَل (Serum) .  |
| sequel = sequela عُقبول   | مَصلي مخاطية  |
| sequela = sequel عُقبول   | غدة مَصلية مخاطية   |
| جمعها عواقب ، نتائج ، توابع (Sequelae) .  | مَصلي زليلي   |
| الحالة الناجمة عن المرض ، سواء كانت نتيجة مباشرة أو غير مباشرة .  | 1 - مَصلي (متعلق أو مماثل للمَصَل)  |
| نتائج ، توابع ، عواقب ، ملاحق ، عقابيل  | 2 - منتج للمَصَل ، مولد المَصَل   |
| استعمال متعاقب ، متوالي الاستعمال   | جوف مَصلي   |
| استعمال متتال ، استعمال متتابع ؛ الاستعمال المتتالي لمجموعة الأدوات المستخدمة في المداخلة السنية بواسطة طبيب الأسنان . انظر ترتيب شائع متتال (Order of use) . | خلية مَصلية   |
| 1 - تعاقبي ، تسلسلي   | غدة مَصلية  |
| متعلق بالعواقب أو النتائج ، أي الحالة الناجمة عن المرض .  | غشاء مَصلي  |
| 2- عُقبولي  | إفراز مَصلي   |
| وشيظ ، يحتجز  | لُعاب قليل اللزوجة نسبياً يفرز أساساً بواسطة الغدة الكفية بمعدل انسياب سريع ، غني بإنزيم الأميلاز (Amylase) .   |
| الجزء الميت من العظم والمنفصل عن الجزء الحي .   | لُعاب مَصلي   |
| توشظ ، الحجاز ، احتجاز  | تطعيم باللقاح والمَصَل  |
| انفصال العظم المتموت عن العظم الحي .  | ساع   |
| استئصال الوشيظ  | قرحة ساعية  |
| إزالة العظم المشظي جراحياً .  | قرحة تواصل انتشارها في اتجاه ثابت بينما تلتئم بالاتجاه الآخر .  |
| استئصال الوشيظ ، قَطع الشظية  | منشاري ، مُحَرَز ، مُشَرَشَر  |
| شظية متنخرة ، شظية متموتة ، الوشيظ  | منشاري ، مُحَرَز  |
|   | ذو حواف مسننة مثل المنشار .   |



|                                 |  |   |   |
|---------------------------------|--|---|---|
| serration                       | تَشْرَشُر  | سَلسِلَة عَدِيم العُنُق ، وَرَم بلاعُنُق ، وَرَم لاطِيء | sessile tumour  |
|                                 | 1 - ذُو أسنان كالمشَار .   |   | 1- شتل ، رتل ، طاقم ، منزعة ، ينضد ، يرصف   |
|                                 | 2 - ثلثة كالموجودة بين سنين من أسنان المشَار أو صف من الثلمات .  |   | 2- يجبر ، تجبر ، يتجمد ، يتصلب  |
| Serres'glands = gingival glands | عُدُد سيريس = عُدُد لثوية  |   | يتصلب كما في الأملغم أو الإسمنت أو الشمع أو مواد الطبع .  |
|                                 | نسبة إلى أ.إ.ر. أ. سيريس ، A.E.R.A. serres ،   |   | 3- مجموعة   |
|                                 | 1868-1786 ، فيزيولوجي فرنسي .  | set, anterior teeth                                     | رتل الأسنان الأمامية  |
|                                 | كُتِل لؤلؤية من الخلايا الظهارية توجد على لثة الأطفال حديثي الولادة .  | set, posterior teeth                                    | رتل الأسنان الخلفية   |
| serrulate = serrate             | مُشْرَشِر  | setiform = bristle - shaped                             | هُلْبِي الشكل   |
| serum                           | مَصْل  |   | يشبه الشعر القاسي الصلب .   |
|                                 | سائل رائق بلون العنبر ، يحصل عليه بفصل العناصر الصلبة في الدم مثل الخلايا الدموية والفيبرين ، ويمكن الحصول عليه من الإنسان أو الحيوانات سليمة المناعة واستخدامه في الوقاية أو للعلاج من الأمراض .                            | setiform teeth  | أسنان هُلْبِيَة الشكل   |
| serum hepatitis                 | التهاب الكبد المصلي  |   | أسنان دقيقة متراصة كما في بعض أنواع الأسماك .   |
|                                 | نوع من التهاب الكبد ينتج عند العدوى بفيروس التهاب الكبد B ، وينتشر بواسطة نقل الدم أو الأدوات الملوثة وخصوصاً الحقن ، مشابه للتهاب الكبد المعدي الحاد ، ولكنه قد يكون ميمتاً في شكله الحاد . انظر التهاب الكبد (Hepatitis) . | setting   | 1 - تَنْضِيد  |
| serum therapy                   | معالجة مَصْلِيَة   |   | 2 - تَصَلْب   |
| serumal = seruminal             | مَصْلِي  | setting expansion                                       | التصلب كما في جيس باريس أو الإسمنت السني .  |
| serumal calculus =              | حصاة مَصْلِيَة = قَلح تحت اللثوي   |   | توسيع تثبتي ، تمدد تصليبي   |
| subgingival calculus            |  |   | ازدياد بُعدي أي زيادة في الحجم المصاحب لتصلب المادة ، مثل جيس باريس والجيس السني وجيس الأمثلة والمسحوق الكاسي للصب السني ، عادة تكون كمية التمدد من 0.08% إلى 0.5% .        |
|                                 | مصطلح قديم حل محله مصطلح القلح تحت اللثوي (Subgingival calculus) .   | setting of plaster                                      | تَصَلْب الجبس   |
| seruminal calculus = serumal    | قَلح مَصْلِي = القَلح تحت اللثوي   | setting process   | عملية التصلب  |
| calculus = subgingival calculus |  | setting reaction  | تفاعل التصلب  |
| service                         | خُدْمَة ، مَسَاعِدَة ، فَائِدَة  | setting retarder  | مؤخر التصلب ، كايح التصلب   |
| service, denture                | خُدْمَة تعويضية  | setting time  | زمن التصلب  |
|                                 | معالجة المريض الأدرد وتزويده ببدلة سنية ومراقبته بعد التعويض وإصلاح أي خلل محتمل .   |   | الفترة الزمنية بين بدء ومزج المادة وحدوث التصلب .   |
| sesqui -                        | (سابقة) واحد ونصف (لاتينية)  | set - up = trial denture                                | تنضيد الأسنان = بدلة سنية تجريبية   |
|                                 | سابقة تعني واحد ونصف أو نسبة اثنين إلى ثلاثة .   |   | 1 - عملية تنضيد الأسنان الصناعية على قاعدة الشمع من أجل تجربة البدلة السنية في فم المريض .  |
| sesquihora                      | ساعة ونصف (لاتينية)  |   | 2 - عملية تقويمية تتم في المختبر حيث تقطع الأسنان من نموذج الدراسة ثم يعاد تنضيدها أو ترتيبها بالشكل النهائي المطلوب باستخدام الشمع .                                       |
| sessile                         | عديم الساق ، عديم العُنُق ، لاطِيء   |   | 3 - النموذج المنضد التجريبي ، الذي يستخدم في التشخيص ووضع خطة العلاج أو تصنيع الأجهزة المثبتة ، مصطلح لم يعد مستعملاً وقد حل محله مصطلح بدلة سنية تجريبية (Trial denture) . |
|                                 | مصطلح وصفي يتضمن الاتصال العريض المباشر بالقاعدة ؛ ذو قاعدة عريضة بعكس الاتصال الرفيع بالقاعدة أو المعتق (Pedunculated)  | set - up, diagnostic                                    | نموذج تجريبي تشخيصي   |
|                                 |  | seventh cranial nerve                                   | العصب القحفي السابع   |
|                                 |  |   | انظر العصب الوجهي (Facial nerve) .  |

|                                   |  |   |
|-----------------------------------|--|---|
| sex                               | جنس  | 2- عُنُقُ الأداة  |
| sex hormones                      | الهَرْمونات الجنسية  | 1- جزء رفيع من أداة يدوية يصل النصلة مع الساعد أو المقبض ؛ جزء من الأداة يصل الساعد أو المقبض مع النصلة   |
| sex organs                        | الأعضاء الجنسية ، الأعضاء التناسلية  | العاملية أو الرأس العامل ؛ القسم المستدق الواصل بين المقبض والرأس .   |
| sextan                            | سداسي ، يعود كل ستة أيام   | 2- الجزء غير القاطع للمثقب .  |
| sextant = segment                 | سُدس = جزء ، قطعة  | عُنُقُ الأداة ، ساق الأداة = shank of an instrument = instrument shank  |
|                                   | واحد من الأجزاء الستة المتساوية التي تنقسم إليها الأقواس السنية بحسب تسمية الهيئة الدولية لتوحيد القياسي والمعايرة ؛ قطعة أو جزء (Segment) .   | الجزء الأسطواني الذي يصل المقبض مع النصلة أو الرأس .  |
| sextants                          | سُداسي ، سُداسية   | shape شكل   |
|                                   | تقسيم الأسنان إلى ستة أجزاء : الجزء العلوي الأيمن ، والجزء العلوي الأمامي ، والجزء العلوي الأيسر ، والجزء السفلي الأيمن ، والجزء السفلي الأمامي ، والجزء السفلي الأيسر .   | sharp حاد ، قاطع  |
| sexual                            | جنسي ، شقي ، تناسلي  | sharp blade نصلة حادة   |
| SFD = source - to -               | [مختصر] بعد الفلم عن المنبع =  | sharp instrument أداة حادة  |
| film distance = focus - to - film | بعد الفلم عن البؤرة  | sharpening شحذ  |
| distance (FFD)                    |  | زيادة حدة الأداة وقابليتها للقطع .  |
|                                   | انظر بعد الفلم عن البؤرة (Focus- to - film distance) (FFD) .   | sharpey's fibres ألياف شاربي  |
| shade                             | درجة اللون   | نسبة إلى و . شاربي ، W.Sharpey ، 1880-1802 ، مشرّح إنجليزي .  |
| shade guide                       | دليل الألوان   | 1- لِييفات كولاجينية من النسيج الضام بين العظم والسمحاق .   |
|                                   | دليل لاختبار لون الحشوات التجميلية أو التيجان الخزفية ؛ عبارة عن حامل لنماذج للأسنان ذات حجم متساو ، تتدرج ألوانها وتستخدم للمقارنة مع لون الأسنان الطبيعي للمريض ، واختيار لون الأسنان الصناعية للبدلة السنية ، أو لون التيجان ، أو الحشوات . | 2- (في طب الأسنان) : أجزاء من الليفات الكولاجينية للرباط حول السني المنظرة في العظم السنخي أو في ملاط السن ؛ الأجزاء من الألياف الرئيسية للرباط حول السني المنظرة في ملاط الجذر والعظم السنخي بالخاصة ، والتي تساهم في تثبيت السن . |
| shade selection =                 | انتقاء درجة اللون = انتقاء لون السن  | الأدرات الحادة sharps   |
| tooth color selection             | تحديد لون السن الصناعية أو مجموعة الأسنان الصناعية للمريض .  | مصطلح يستخدم لوصف الأغراض الحادة أو المستدقة ، والتي قد تخترق الجلد أو مخاطية الفم ويجب رميها أو طرحها في وعاء أو صندوق الأغراض الحادة .  |
| shadow                            | 1- ظل ، خيال ، شبح   | shave يكشط ، يقشر   |
|                                   | 2- صورة  | 1- كشط ، سحج ، حلاقة  |
| shaft                             | مقبض ، عمود ، جذع ، جدل  | 2- فُشارة ، رُقاقة  |
|                                   | الجزء من الأداة الذي يمسك باليد .  | بالون الغار لشيئا - انتوني = Shea- Anthony's antral balloon = sinus balloon   |
| shaft of an instrument =          | مقبض الأداة (جدل الأداة) ،   | بالون جيبي  |
| instrument shaft = handle         | ممسك الأداة  | قوة القصّ ، قوة القطع   |
| shallow                           | ضحلّ ، رقيق  | أقصى جهد يمكن أن يقاومه غرض قبل أن ينكسر ، حينما تطبق عليه القوة القاطعة .  |
|                                   | ضحيل العمق ، قليل العمق .  | قصّ ، قَطع shearing   |
| shallow cavity                    | حُفرة سنية ضحلة ، تجويف ضحل  | قوة القصّ ، القوة القاصّة ، القوة القاطعة shearing force  |
| shank                             | 1- ساق ، عُنُق   |   |

|  |   |                               |  |
|--|---|-------------------------------|--|
| shearing stress                            | إجهاد القص  | shell teeth                   | أسنان صَدَفِيَّة   |
| shears                                     | مَقَصّ، مقراض، قاطع   | shellac                       | شِبْلَاك، صمغ اللاك  |
| shears, bone                               | قَاطِع العظم، مقراض العظم   |                               | محلول اللاك في الكحول .  |
| plate shears                               | مَقَصّ الصَّفائح، مقراض الصفائح   | shellac base                  | قاعدة شيلاكية  |
| sheath                                     | عَمَد، غلاف، كيس  |                               | بعض المواد الراتينية التي تستخدم في تحضير طوابع الطبعة والصفائح القاعدية لتسجيل العضة، انظر قاعدة البدلة السنية (Denture base) .   |
|  | (في التَّشريح) : طبقة من النسيج الضام تغلّف الشرايين والعضلات والأعصاب .  | shellac, resinous             | شِبْلَاك راتيني، لك راتيني   |
|  | (في طب الأسنان) : وُصلة ثابتة تُلحم بالطوق التقويمي وتصمم خصيصاً لاستقبال أجزاء تقويمية نزوعة مثل الأقواس اللسانية . إلخ .    |                               | مادة تستعمل في صناعة الورنيش . انظر ورنيش (Varnish) .  |
| sheath, carotid                            | عَمد السبباتي   | shield                        | حاجز، ساتر، واقى   |
|  | الغلاف الذي يُغلّف الشريان السبباتي المشترك، والوريد الوداجي الباطن، والعصب المبهم .  |                               | انظر . . حاجز فموي (Oral screen) .   |
| sheath, dentinal =                         | غلاف عاجي، عَمد عاجي =  | shield, eye                   | واقية العينين  |
| Neumann's sheath                           | عَمد نيومان، غلاف نيومان  | shielding                     | حجاب واق، ساتر واق، درع  |
| sheath, enamel                             | عَمد الميناء، غلاف الميناء  |                               | يمنع أو يُقلل مرور الأشعة أو الأشعاع .   |
| sheath, epithelial root = Hertwig's sheath | عَمد الجذر  | shift                         | 1 - يغيّر، يبد، دورية، زيحان   |
|  | الظهاري، غلاف الجذر الظهاري = عَمد هرتفيغ   |                               | 2 - يتغيّر، يتبدّل   |
|  | امتداد الظهارة المينائية الداخلية والخارجية عند الحافة السفلية لعضو الميناء، الذي يشترك في تكوين عاج الجذر وتحديد شكل الجذر . |                               | 3 - تبدّل  |
| sheath, root = epithelial root sheath      | عَمد الجذر = عَمد الجذر الظهاري   |                               | 4 - انحراف، انزياح   |
|  | غشاء يحيط بجذر السن أثناء تطوره .   |                               | تغيّر الوضعية . انظر حركة بينيت (Bennett's movement) .   |
| sheath of Hertwig = Hertwig's              | عَمد هيرتفيغ (عَمد الجذر)   | shift, dentogingival junction | زيحان الوصل اللثوي السني   |
| sheath = epithelial root sheath            | الجذر الظهاري   | hingles = herpes zoster       | هربس نطاقي   |
| sheath of Neuman = Neuman's sheath         | عَمد نيومان   |                               | عدوى فيروسية للجهاز العصبي، تسبب التهاباً في العقدة العصبية الحسية للأعصاب القحفية أو عقد الجذر الخلفي للأعصاب الشوكية . أعراضه قريبة جداً من أعراض الإصابة بفيروس جدري الماء .  |
| shedding                                   | تبديل، تغيير  | shingling = overlapping       | تدأخل، تراكب   |
|  | مصطلح يستخدم للدلالة على امتصاص الجذور، الذي يؤدي إلى فقد الأسنان اللبنية .   |                               | في أسلوب رَصّ وتكثيف رقائق الذهب، تُرص رقائق الذهب في طبقات، طبقة فوق أخرى، بحيث ينطبق السطح السفلي للطبقة العلوية بإحكام مع السطح العلوي للطبقة السفلية .   |
| sheen = surface luster                     | لمعان، بريق = بريق السطح  | shock                         | صَدْمَة  |
| shelf, buccal                              | رف شدقي، نتوء شدقي  |                               | قصور أو هبوط حاد في الدورة الدموية، يتميز بهبوط مفاجئ في ضغط الدم، ونبض سريع وضعيف، وشحوب وبرودة الجلد مع تعرق، وتنفس ضحل؛ إذا لم تعالج الحالة، تؤدي إلى نقص الأكسجين في الأنسجة وفقدان سوائل الأنسجة مما يزيد في سوء الحالة بحيث تصبح مميتة . |
| shelf life                                 | العمر الزمني، زمن الحفظ، عمر التخزين  | shock, anaphylactic           | صَدْمَة تَأَقِيَّة   |
|  | الفترة الزمنية التي يمكن أن يحتفظ بها بالمادة دون أن تتحلل .  |                               | تفاعل شديد ناتج عن حقن بروتين لمريض حساس لهذا البروتين .   |
|  | الفترة الزمنية لحفظ المادة أو الدواء أو تخزينها بدون أن تتحلل بحيث تظل صالحة للاستخدام .                                      |                               |  |
| shell                                      | صدفة، قشرة  |                               |  |
| shell crown = cap crown                    | تاج قشري = تاج قُبَّعي  |                               |  |
|  | تاج مصنوع من قشرة معدنية رقيقة، يشكل لينطبق على تاج لسن طبيعية، يسمى أيضاً تاج قُبَّعي (Capcrown) .                           |                               |  |

**shock, delayed** صدمة متأخرة ، صدمة آجلة  
صدمة تحدث أحياناً بعد فترة من حدوث الإصابة .

**shock, electric** صدمة كهربائية  
صدمة يسببها دخول تيار كهربائي خلال الجسم .

**shock, hemorrhagic** صدمة نزفية

**shock, post - operative** صدمة تالية للجراحة ،  
صدمة ما بعد المعالجة

**shock, primary = vasovagal shock** صدمة أولية = صدمة وعائية مبهممة  
تحدث عند الإحساس بالألم أو خوف أو رؤية كريهة أو بغیضة . يجب وضع المريض في وضع منبسط ووجهه إلى أسفل ، وفك الملابس الضيقة مع توفير تيار من الهواء . إذا استمرت الحالة يجب نقل المريض إلى المستشفى .

**shock, surgical** صدمة جراحية  
صدمة نتيجة للنزف أو فقد السوائل النسيجية ، كما في الحروق .

**shoing** 1 - واق ، وقائي ، حام  
2 - تغطية للوقاية والدعم  
تغليف على سبيل الوقاية أو التقوية لحدبات ضعيفة في السن باستخدام حشوة ذهب مغطية لميناء السن الضعيف .

**shore durometer** مقياس التحمل ذو السناد الداعم ،  
مقياس المتانة الداعم  
أداة تستخدم في قياس صلابة السطح لمادة متوسطة اللينة مثل البلاستيك .

**shore hardness test** جهاز اختبار الصلادة ذو الداعم  
رأس مثل معدني مثبت بـكولب يوضع مقابل المادة ويقاس عمق اختراقه للمادة .

**short** قصير

**short cone** مخروط قصير  
أداة تصوير شعاعي بحيث يكون بعد الفلم البؤري 8 بوصات .

**short - cone radiography** التصوير الشعاعي بالمخروط القصير  
أسلوب تصوير شعاعي ، يزود فيه جهاز الأشعة السينية قمع أقصر من 20 سنتيمتر .

**shortness** قصر

**shortness, teeth** قصر الأسنان

**shoulder** كتف ، منكب  
جزء من تحضير السن (عادة يكون في الجذر) يبرز جانبياً ، قد يشطب أو لا يشطب ، ويستخدم كخط لإنهاء للحشوة

المصبوبة أو الحشوة المصبوبة المغطية أو التاج . الجزء من تحضير التاج المتكون من التواء الجدار المحوري والجدار اللثوي بزوايا قائمة ، و يبرز جانبياً بالسن ليستخدم كخط لإنهاء (أحياناً قد يضاف إليه شطب إضافي) .

**shoulder crown** تاج كتفي  
تاج قاعدته تشكل لترتكز على الجذر المحضّر بدون طوق معدني .

**shoulder preparation** تحضير كتفي  
رف أو كتف يقطع حول عنق السن أو حول جزء منه ، ليتوفر ثخانة كافية من الخزف لاستناد تاج جاكيت خزفي . وليوفر ثخانة كافية وقوة للخزف بما يسمح بتلوين مقبول .

**shoulder trimmer** مشذب الكتف  
أداة يدوية ذات نصل رفيع مسنن تستخدم لشطب الكتف المحضّر وجعله ناعم السطح .

**shrinkage** تقلص ، انكماش ، انقباض  
نقص في الحجم .

**shrinkage, casting** انكماش الصب  
حدوث انكماش أو تغيير في الحجم عندما يتصلب المعدن المنصهر بعد صبه في القالب .

**shrinkage , curing** تقلص تصليبي ، انكماش تصليبي  
انكماش عند التصلب .

**shrinkage , linear** انكماش خطي ، تقلص طولي

**shrinkage, localized** انكماش موضعي

**shrinkage, polymerization** انكماش بالبلورة  
انكماش عند تشكيل المركب .

**shrinkage , thermal** انكماش حراري

**shrinkage , volume** انكماش حجمي

**siagontritis = siagonantritis** التهاب غار الفك العلوي ،  
التهاب جيب هيمور

**siagonagra** نقرس الفك  
ألم في عظم الفك .

**siagonantritis** التهاب غار الجيب الفكي

**sial-, sialo -** (سابقة) لعاب ، غدة لعابية

**sialaden** غدة لعابية

**sialadenitis= sialoadenitis** التهاب الغدة اللعابية

**sialadenoncus** تورم الغدة اللعابية

**sialagogue = sialogogue** ملعب ، مدرّ للعاب ، منشط للعاب  
مادة أو عقار مسيل للعاب .

**sialaporia** قلة اللعاب  
قصور في كمية اللعاب المفرز .

sialectasia = sialectasis = sialoangiectasis توسع القناة اللعابية ، توسع المسال اللعابي  
sialectasis توسع القناة اللعابية  
sialemesia قيء لعابي  
sialic = sialine لعابي ، سيالك متعلق باللعاب أو يتميز به .  
sialic acid حمض السياليك  
sialism = sialismus = salivation إلعاب  
sialismus = sialism = ptyalism = salivation إلعاب  
sialitis = sialadenitis التهاب الغدة اللعابية  
sialo- (سابقة) لعاب  
sialoadenectomy استئصال الغدة اللعابية  
sialoadenitis = sialadenitis = sialitis التهاب الغدة اللعابية  
sialoadenotomy بضع الغدة اللعابية  
sialoangiectasis توسع الأفتنية اللعابية ، تمدد الأفتنية اللعابية  
sialoangitis = sialoangiitis التهاب الأفتنية اللعابية ، التهاب الأوعية اللعابية  
sialocele ورم الغدة اللعابية ، قيلة الغدة اللعابية ورم أو كيس بالغدة اللعابية .  
sialodochitis = sialoductitis التهاب الأفتنية اللعابية  
sialodochoplasty رأب الأفتنية اللعابية أسلوب جراحي لترميم عيب في قناة الغدة اللعابية .  
sialoductitis = sialodochitis = التهاب الأفتنية اللعابية  
sialoductilitis = sialoangiitis  
sialogenous = مكون اللعاب ، مولد اللعاب ، منشط اللعاب  
sialogenic منشط اللعاب انظر لعابي ، مكثر اللعاب (Salivatory) .  
sialogogic = sialagogic مدر اللعاب  
silogogue = sialagogue ملعب ، مدر اللعاب ، منشط اللعاب مادة أو عقار يحفز انسياب اللعاب .  
sialogram = sialograph صورة القناة اللعابية ، صورة شعاعية للقناة اللعابية طريقة لالتقاط صورة للغدد والأفتنية اللعابية .  
sialograph = sialogram صورة القناة اللعابية صورة شعاعية للأفتنية وأسناخ الغدد اللعابية بعد حقنها بمادة ظليلة على الأشعة . تستخدم لتحديد وجود حصاة في الغدة أو القناة اللعابية .  
sialography تصوير القناة اللعابية ، تصوير اللعابيات

التحقق والفحص الشعاعي لنسيج ووظيفة الغدد اللعابية بعد إدخال مادة ظليلة على الأشعة داخل الأفتنية اللعابية وأسناخ الغدة اللعابية .  
1 - لعابي ، متعلق باللعاب  
2 - شبه اللعاب ، نظير اللعاب  
حصاة لعابية  
sialolith = salivary calculus بنية بلورية أو متعددة البلورات من أملاح الكالسيوم المركزة داخل الغدة اللعابية أو أفتيتها .  
sialolith, submandibular duct حصاة القناة تحت الفك السفلي  
sialolithiasis تحصن لعابي ، تشكل الحصى اللعابية تكون الحصى اللعابي في الغدة اللعابية أو الأفتنية اللعابية .  
sialolithotomy استخراج الحصاة اللعابية الإزالة الجراحية للحصاة اللعابية .  
sialogogy مبحث اللعاب ، علم دراسة اللعاب  
sialoma ورم لعابي ورم الغدة اللعابية .  
sialometaplasia حوّل الغدة اللعابية  
sialometaplasia, necrotizing حوّل تنخري للغدة اللعابية تنخر الحنك الرخو والحنك الصلب مع تموت الخلايا المخاطية في الغدد اللعابية ، وحلول خلايا ظاهرية حرسفية محلها .  
sialon = saliva لعاب ، ريق  
sialoncus تورم الغدة اللعابية ورم الغدة تحت اللسانية بسبب أو نتيجة لانسداد القناة اللعابية .  
sialophagia بلعمة اللعاب ، فرط بلع اللعاب  
sialorrhoea = hypersalivation = لعاب ، سيلان اللعاب ، فرط إفراز اللعاب  
salivation = ptyalism الانسياب المفرط لللعاب لا إرادياً في حالات متعددة مثل :  
التهاب الحاد للفم ، التخلف العقلي ، التسمم بالزئبق ، الحمل ، التسنين ، إدمان الكحول ، أو سوء التغذية ، أو بسبب بعض الأدوية .  
sialoschisis احتباس اللعاب ، تشبيط اللعاب  
sialosemiology تشخيص لعابي ، مبحث علامات اللعاب التشخيص بواسطة الاختبار الكيميائي وتحليل اللعاب .  
sialosis = hypersalivation لعاب ، سيلان اللعاب = فرط إفراز اللعاب ورم ثنائي الجانب غير التهابي ناكس في الغدة النكفية ، يتطور إلى نسيج شحمي ؛ يشاهد في حالات سوء التغذية ، والاضطراب الهرموني ، والكحولية المزمنة ، وتليف الكبد

**sialostenosis** ضيق قناة اللعاب

**sialosyrinx** ناسور لعابي ، محقنة لعابية  
لنزح أو رضخ القنوات اللعابية .

**sialotic** لعابي ، إلعابي ، تَلْعَبِي  
متعلق باللُعاب أو يتميز به .

**sialozemia** تلعب لإرادي ، إلعاب  
فرط انسياب أو إفراز اللُعاب وعدم القدرة على التحكم به ،  
وسيلانه المستمر .

**sicca syndrome** متلازمة الحفاف (متلازمة شوجرن الأولية)  
(primar söjgren syndrome)

**sickle** منجلي  
مصطلح يستخدم لوصف أداة ذات نصل منحني خطافي  
الشكل متصل بمقبض قصير .

**sickle cell anaemia = sickle cell anemia** فقر الدم المنجلي  
مرض دموي وراثي يصيب الزوج السود ، يتصف بكون  
خلايا الدم الحمراء هلالية الشكل وغير قادرة على نقل  
الأكسجين . ينبغي الإلمام بالمعلومات الوافية عن الحالة قبل  
التخدير .

**sickle scaler** مقلح منجلي ، مقلحة منجلية  
انظر مقلح (Scaler) .

**sickness** داء ، مرض ، اعتلال ، سقم

**side** جانب ، جنب

**side, balancing** جانب موازن

**side, branches** أفرع جانبية

**side, contralateral** جانب مقابل

**side- effect** تأثير جانبي  
تأثير غير التأثير المتوقع من التفاعل الطبيعي للدواء .

**side, non- working** جانب غير عامل

**side, working** جانب عامل

**sideropenic** ناقص الحديد ، قليل الحديد

**sideropenic dysphagia =** عسر البلع الناجم عن  
قلة الحديد = متلازمة بلامر فنسون plummer-vinson's  
syndrom

**sight development** تظهير الفلم بالمشاهدة  
أسلوب غير دقيق لتظهير الأفلام الشعاعية ، حيث يراقب  
الفلم أثناء وجوده في المظهر بالنظر على فترات في ظروف  
ضوئية آمنة .

**sigmoid** سيني ، سيني الشكل  
على هيئة حرف S أو C .

**sigmoid notch = mandibular notch** الثلمة السينية = ثلمة  
الفك السفلي

ثلمة ذات حافة هلالية على الحافة العلوية للشعبة الصاعدة  
للفك السفلي تقع بين اللقمة والتوء المنقاري . تسمى أيضاً  
ثلمة الفك السفلي (Mandibular notch) .

**sigmoid sinus** الجيب السيني  
جيب وريدي متصل بالجيب المستعرض ويصرف في الوريد  
الوداجي الباطن . انظر جدول الأوردة (Veins) ، مدخل  
الجيب السيني (Sinus sigmoideus) .

**sign = signe** علامة ، إشارة ، مؤشر مرضي  
شذوذ يميز مرضاً معيناً ويلفت الانتباه إليه ، مثل ارتفاع في  
درجة الحرارة ، أو تعرق أو شحوب غير طبيعي أو امتقاع  
اللون .

**signature = sig.** توقيع ، إمضاء ، دلالة ، إشارة  
تستعمل في كتابة الوصفة الطبية لتوضيح طريقة تعاطي  
الدواء واختصارها (Sig) .

**significance** اعتداد ، أهمية ، دلالة

**significant** معتد ، يعتد به

**silic-, silico-** (سابقة) سيليكون

**silica = silicon dioxide** سيليكات ، فلز الصوان = ثاني أكسيد  
السيليكون

مادة طبيعية توجد في ثلاثة أشكال : كوارتز (Quartz) ، أو  
كريستوباليت (Cristobalite) ، أو إيريداميت (Eridymite) .

**silica, fused** سيليكات منصهرة  
تستخدم بشكل واسع في طب الأسنان وفي الإسمنت كمادة  
مقاومة للحرارة وفي المواد الكاسية .

**silica gel** هلام السيليكات  
نوع هلامي من السيليكات شديد الامتصاص .

**silicate** سيليكات ، ملح حمض الساليسيليك  
هلام حمض السيليسيك المتكون من تفاعل السيليكات  
وحامض الفوسفوريك ويستخدم كحشو تجميلية . تتوفر  
بشكل سائل ومسحوق ؛ تختلف محتوياته بين مصنع وآخر  
ولكن محتوياته بحسب النسبة الوزنية هي :

| المسحوق              | السائل               |
|----------------------|----------------------|
| أكسيد السيليكات 38%  | حمض الفسفات 42%      |
| أكسيد الألومنيوم 30% | فسفات الألومنيوم 10% |
| فسفات الكالسيوم 8%   | فسفات الزنك 40%      |
| فلوريد الكالسيوم 24% |                      |

هذه المادة حلت محلها حشوة الراتين المركب (Composite resin) على نطاق واسع .

**silicate cement** ملاط سيليكاتي  
إسمنت يشتمل على مزيج من مسحوق سليكات الألومونيوم الزجاجي المحتوي على الفلوريد وحمض الأورثوفوسفوريك ؛ من الضروري وضع طبقة مبطنة غير مهيجة لحماية لب السن من الضرر نتيجة الحموضة العالية أثناء تفاعل تصلّب الإسمنت . أصبح استعمال إسمنت السيليكات نادراً في هذه الأيام .

**silicate dental cement = silicate cement** إسمنت السيليكات  
إسمنت السيليكا = إسمنت السيليكات  
إسمنت صلب نسبياً وشفاف يستعمل في المقام الأول لحشو الأسنان الأمامية. ومثل الكثير من أنواع الإسمنت السني الأخرى يحضر بمزج سائل مع مسحوق .  
إسمنت السيليكات هو الزجاج الذواب في الحمض المحضّر بواسطة انصهار أكسيدات الكالسيوم والسيليكون والألومنيوم وعناصر أخرى مع الفلوريد المسيل . السائل هو محلول حمض الفوسفوريك المتعادل .

**silicon carbide** كربيد السيليكون  
مسحوق ساحل مندمج في مادة الكاربورندوم .

**silicon dioxide** ثاني أكسيد السيليكون  
انظر سيليك (Silica) .

**silicone** سيليكون  
1 - مادة لدنة تركيبها الأساسي هو السيليكون .  
2 - (في طب الأسنان) : تستخدم كمركب طبع . إحدى مجموعات المركبات العضوية التي تشكل السيليكاجزءاً من مكوناتها الجزيئية ، كارهة للماء عندما تستعمل على الجلد أو الزجاج أو المعدن .

**silicone elastomer** السيليكون المطاطي  
انظر مادة الطبع (Impression material) .

**silicone grease** زيت السيليكون ، شحم السيليكون  
مزلق يحتوي السيليكون ويستخدم مكان الزيت المعدني أو الزيت النباتي .

**silicone impression material** مادة السيليكون المنطبعة  
انظر مادة الطبع (Impression material) .

**silico-phosphate cement** ملاط سيليكوفسفاتي  
اسمنت سيليكات يحتوي على أكسيد الزنك ويستخدم في الحشوات ، وإلصاق الحشوات والتيجان والجسور ، وعمل القوالب .

**silk** حرير  
**silk ligature** رباط حريري  
خيوط حريري غير قابل للامتصاص يستعمل في خياطة الجروح .

**silver = Ag** فضة ، لُجِين  
معدن نقيس أبيض ، عدده الذري 47 والوزن الذري 107,88 ، لين ويمزج كمية صغيرة من النحاس لزيادة تحمله أو متانته وقوته . تذاب الفضة في حمض النيتريك وتستخدم بشكل واسع لإنتاج هاليدات الفضة المستخدمة في مستحلب الصور الفوتوغرافية . وتمزج عادة بكميات صغيرة من الزنك والنحاس والرصاص وتستخدم بكثرة كعنصر في الأملم الحشوة السنية وفي كثير من الأدوية وخاصة المطهرات القابضة .  
تستعمل نترات الفضة (Silver nitrate) أيضاً خارجياً كمطهر وقابض وخصوصاً في الوقاية من التهاب المتحمة الطفولي . ويستعمل أيضاً كمزلق على نقاط ارتكاز أنبوب الأشعة ، وتستعمل هاليدات الفضة (Silver halides) في أفلام الأشعة ، وتستعمل بيكرات الفضة (Silver picarate) (أملاح الفضة المؤينة) في علاج داء المشعرات (Trichomoniasis) وفي علاج داء المبيضات (Moniliasis) المهلي .

**silver alloy** خليطة فضية ، سبيكة الفضة  
**silver amalgam** ملغم فضي  
خليطة من الفضة ، والقصدير ، والنحاس ، والزنك والبريق والزنك تستعمل في طب الأسنان لحشو الحفرة المحضرة في السن . انظر ملغم (Amalgam) .

**silver apical tips** رؤوس الفضة الذروية  
رؤوس من الفضة تستخدم لسدّ الثقبة الذروية للجزر .

**silver bromide** بروميد الفضة  
بلورات حساسة للأشعة تستخدم في الطبقة الحساسة من الفلم .

**silver containing alloy** خليطة تحتوي على الفضة  
خليطة تتكوّن من 95٪ فضة و 5٪ نحاس . تستخدم أساساً في تصنيع الجبائر السنية المصبوبة في الحالات الجراحية .

**silver cone = silver point** مخروط فضي  
مخروط من الفضة ذو أقطار مختلفة ، يستعمل في حشو قنوات الجزر .

**silver cone method** طريقة المخروط الفضة  
أسلوب أو طريقة لحشو قنوات جذر السن باستعمال قمع فضة مُسبق الانطباق يسدّ قناة الجزر وتملاً أية قناة أخرى إضافية بالكوتابر كا أو المعجون الساد .

|                                   |  |                                     |  |
|-----------------------------------|--|-------------------------------------|--|
| silver halide                     | هاليد الفضة ، ملح هالوجيني   | sinciput = bregma                   | قمة الرأس ، يافوخ ، ذروة الرأس ، الناصبة   |
|                                   | ملح معدني منظم في صفيحة هلامية تغطي السطح اللدن للفلم الشعاعي .  | single                              | مُفرد ، وحيد   |
| silver nitrate                    | نترات الفضة  | single cone                         | مخروط مفرد   |
|                                   | مادة بلورية ذات خواص مخترّة ومطهرة وحرارة ، كانت في السابق تستعمل نقيه أو كمحلول نشادري ولكن استعمالها أصبح نادراً الآن ، وحينما تختزل بزيت القرنفل تنتج ترسّبات سوداء ؛ عقار كاو يستعمل لوقف نزف قليل من النسيج الرخو . | single cusp                         | وحيد الحدبة  |
| silver point = silver cone        | رأس الفضة = قمیعة فضیة   | single - end                        | ذو نهاية واحدة ، ذو نهاية مفردة ، وحيد الطرف   |
|                                   | رأس رفيع قمعي معدني ، مكوّن أساساً من الفضة ، يستعمل بمرافقة الساد لسدّ الثقبية الذروية وحشو قناة الجذر . تُصنّع بتدرّج حجمي يتوافق مع حجم موسّعة القناة وحجم مبرد القناة .  | single - ended instrument           | أداة يدوية ذات طرف واحد  |
| silver powder                     | مسحوق الفضة  | single film                         | فلم مفرد   |
| silver solder                     | لحام الفضة   | single rooted                       | وحيد الجذر   |
|                                   | لحام يحتوي على الفضة ، والنحاس ، والزنك بنسب مختلفة (أحد المعادلات : فضة 60 جزء والنحاس 30 جزء ، والزنك 10 أجزاء) ، تنصهر عند درجة حرارة أقل من درجة حرارة انصهار المعدن المراد لحامه .                                  | single tooth restoration = STR      | حشوة السن المفردة  |
| silver stain                      | صبغ فضي ، تلون بالفضة  | singulorum = sing.                  | كُل (لاتينية)  |
| silver tin amalgam                | ملغم الفضة والقصدير  |                                     | تستعمل في كتابة الوصفة الطبية ، واختصارها (Sing) .   |
| silver wedge                      | وتد فضي  | sino-, sinu-                        | جیب (سابقة)  |
| silverish appearance              | مظهر فضي ، شكل فضي   |                                     | سابقة تعني جیب (Sinus) .   |
| simple                            | بسيط   | sinogram = sinograph                | صورة الجیب   |
| simple cavity                     | حفرة سنية بسيطة  | sinography                          | تصوير الجیب  |
|                                   | حفرة تشمل فقط سطحاً واحداً من تاج السن التشريحي .  | sintering                           | تصليب ، ترسيب ، تليد ، ملبد  |
| simple fracture = closed fracture | كسر بسيط = كسر مقفل  |                                     | عملية تصليب الذهب المسحوق بتسخين الأجزاء المعدنية لدرجة حرارة أقل مباشرة من نقطة الانصهار .  |
|                                   | كسر غير مركب ؛ كسر مغلق غير مركب ، حيث لا يخرق العظم الجلد . قارن مع الكسر مضاعف (Compound fracture) . انظر كسر (Fracture) .   | sinuitis = sinusitis                | التهاب الجیب   |
| simple periodontal pocket         | جيبية دواعم السن البسيطة   | sinuotomy                           | بضع الجیب ، شق الجیب   |
|                                   | انظر الجیب حول السني (Periodontal pocket) .  | sinus                               | جیب  |
| simple procedure                  | إجراء بسيط   |                                     | 1 - تجويف أو فجوة .  |
| simple stomatitis                 | التهاب الفم البسيط   |                                     | 2 - مجرى للدم الوريدي ، خصوصاً في الجمجمة .  |
|                                   | التهاب بسيط للغشاء المخاطي الفموي ، يتظاهر باحمرار ، وتورّم وزيادة المخاط . يسمى أيضاً التهاب الفم النزلي (Catarrhal stomatitis) .   |                                     | 3 - تجويف هوائي ، خصوصاً التجويف الذي يتصل بالأنف .  |
| sincipital                        | هامي   |                                     | 4 - ممر مرضي مبطن بنسيج حبيبي ، يوصل من التجويف الصدري إلى السطح الخارجي للجسم . (في طب الأسنان) : تجويف مرضي يتكون حول سن غير حية أو بسبب عدوى ذروية في السن .              |
|                                   |  | sinus, air                          | جیب هوائي ، جیب الهواء   |
|                                   |  | sinus balloon                       | بالون جیبی   |
|                                   |  |                                     | أداة لدنة أو أداة مطاطية مثل البالون ، يمكن أن تتمدد إما بالهواء أو بالسائل تستخدم لدعم الكسور المنخفضة بالعظم الوجني أو الفك العلوي أو كليهما معاً . انظر بالون (Balloon) . |
|                                   |  | sinus barotrauma                    | رضح الجیب الضغطي   |
|                                   |  | sinus, cavernous = sinus cavernosus | الجیب الكهفي   |



|  |  |   |
|--|--|---|
| sinus, dura mater =<br>sinus durae matris      | جيب الأم الجافية                           | اتصال ناسوري بين تجويفين أو بين تجويف والسطح الخارجي ؛ يكون عادة غير مبطن بالنسيج الظهاري . في طب الأسنان : مجرى غير مبطن بالنسيج الظهاري يصل بين خراج ذروي مزمن و سطح ظهاري (الجلد أو مخاطية الفم) . قد ينفث المجرى داخل الفم أو خارج الفم ويخرج القيح من خلاله . وقد يخنفي أو يظهر على فترات بين المراحل النشطة . تختفي القنوات الجيبية عادة بعد معالجة العامل المسبب عن طريق المعالجة اللبية . |
| sinus, ethmoidal                               | الجيب الغربالي                             |   |
| sinus, facial                                  | الجيب الوجهي                               |   |
| sinus, frontal = sinus frontalis               | الجيب الجبهي                               |   |
| sinus, lateral                                 | جيب جانبي                                  |   |
| sinus lifting                                  | رفع قاع الجيب الفكّي                       |   |
| sinus, maxillary = antrum of Highmor           | جيب الفك العلوي = جوف هيّمور ، غار هيّمور  |   |
| sinus, occipital = sinus occipitalis           | الجيب القذالي                              |   |
| sinus, oral = stomodeum                        | الجيب الفموي = حفيرة الفم الابتدائية       |   |
| sinus, palatine                                | الجيب الحنكي                               |   |
| sinus, paranasal = sinus paranasales           | جيب أنفي ، جيب مجاور للأنف                 |   |
| sinus, sagittal = sinus sagittalis             | جيب سهمي                                   |   |
| sinus, sphenoidal = sinus sphenoidalis         | الجيب الوتدي                               |   |
| sinus, speno parietal = sinus sphenoparietalis | جيب وتدي جداري                             |   |
| sinus, straight                                | جيب مستقيم                                 |   |
| sinus tract                                    | مجرى الجيب ، قناة الجيب                    |   |
| sinus, venous = sinus venosus                  | جيب وريدي                                  |   |
| sinusal  | جيب متعلق بالجيب (Sinus) .                 |   |
| sinusitis                                      | التهاب الجيوب ، التهاب الجيب الفكّي العلوي |   |
| sinusoid                                       | شبه الجيب ، جيباني ، شبه جيب               |   |
| sinusotomy                                     | بضع الجيب                                  |   |
| Siqveland's matrix band holder                 | حامل سيكفلاند لشريط المسندة                |   |
| sirop = syrurp                                 | شرب  |   |
| site   | موضع ، موقع ، مقر                          |   |
| SI units = systéme international d'unites      | النظام العالمي للوحدات                     |   |
| sixth cranial nerve                            | العصب القحفي السادس                        |   |
| six- year molar                                | رحى السنة السادسة ، الرحي الأولى الدائمة   |   |
| size   | حجم  |   |
| Sjögren's syndrome                             | متلازمة شوجرن                              |   |

نسبة إلى هـ . س . س شوجرن ، قبل 1899 ، H.S.C ، Sjögren ، أخصائي رمد سويدي .

اضطراب مناعي يتصف بقصور الإفراز الدمعي والإفراز اللعابي وإفراز الغدد الأخرى ، وينتج عن ذلك جفاف الفم والعينين والأغشية المخاطية الأخرى ؛ تصيب الأعراض في المقام الأول النساء اللاتي تزيد أعمارهن عن 40 سنة . في بعض الأشخاص تصاب العين أو الفم فقط ، بينما في آخرين يمكن أن يتأثر أي جهاز في الجسم .

ضمور الغدد الدمعية يمكن أن يؤدي إلى جفاف القرنية والملتحمة مع تلف الأنسجة ، ضمور الغدد اللعابية يؤدي إلى أمراض سنوية واضطراب التدوق والشم ؛ حينما تصاب الرتتين ، يزيد الجفاف قابلية الإصابة بالتهاب الرئة والعدوى التنفسية الأخرى . متلازمة شوجرن عادة يصاحبها ظاهرة رينو (Raynaud's phenomenon) . والتهاب المفصل الروماتويدي (Rheumatoid arthritis) والورم الليفي الخبيث .

يشمل العلاج استخدام الدموع الصناعية والعدسات اللاصقة اللينة التي تكون مبللة باستمرار ، وشرب السوائل بكثرة لمنع جفاف الفم ، وتحاشي تعاطي الأدوية التي تطرد سوائل الجسم . انظر متلازمة جفاف العين (Dry eye syndrome) . جفاف القرنية والملتحمة المتقرن (Kerato conjunctiva sicca) .

متلازمة تتميز بقصور الإفراز الدمعي ، والإفراز اللعابي والغدد الأخرى ، تسبب التهاب القرنية والملتحمة ، وانتفاخ أو ضمور الغدد اللعابية ، وجفاف الفم ، والصوت الأجش .

**skeletal** هيكلية

متعلق بالهيكل العظمي . انظر هيكل عظمي (Skeleton) .

**skeletal age = bone age** العمر الهيكلية = عمر العظم

**skeletal bone** عظم هيكلية

**skeletal classification of malocclusion** التصنيف الهيكلية لسوء الإطباق

انظر سوء إطباق (Malocclusion) .

**skeletal complex** الجملة الهيكلية ، الهيكل العظمي

**skeletal cross- bite** عضة متصالبة هيكلية

**skeletal fixation** تثبيت هيكلية

أية طريقة لتثبيت طرفي الكسر عن طريق أوتاد ولوالب وطبائقي .

**skeletal fixation, external** تثبيت هيكلية خارجي

(في الجراحة) : طريقة لتثبيت طرفي العظم المكسور بدبايس

معدنية خارجية أو أجهزة ذات لوالب ، تستخدم بشكل خاص في الفم الأدرد . انظر أيضاً تثبيت خارجي بوتد (External pin fixation) .

**skeletal fixation, internal** تثبيت هيكلية داخلي

في الجراحة : تثبيت العظم المكسور بشكل مباشر بالأسلاك باستخدام صفائح العظم ، أو التثبيت بدبايس نخاعية .

**skeletal malocclusion** سوء إطباق هيكلية

سوء إطباق يتميز بشذوذ في الحجم أو الشكل أو الوضع للعظام القحفية الوجهية قد يترافق أو لا يترافق مع سوء إطباق سنخي سني .

**skeletal malposition** سوء التوضع الهيكلية

نموذج هيكلية ، طراز هيكلية ، مثال هيكلية **skeletal pattern** العلاقة بين القواعد السنوية في المستوى السهمي ، والمستوى العمودي ، والمستوى المستعرض .

**skeletal pin fixation** التثبيت الهيكلية بواسطة الوتد

انظر تثبيت (Fixation) .

**skeletal system** النظام الهيكلية ، الجملة الهيكلية ، الجهاز الهيكلية

مجموعة أعضاء الجسم التي تشتمل على العظام والمفاصل والعضلات المسؤولة عن الحركة .

**skeleto -** (سابقة) هيكل ، هيكل عظمي

متعلق بالهيكل العظمي .

**skeleton** هيكل ، هيكل عظمي

الإطار العظمي للجسم ، وهو الهيكل الداعم للجسم ؛ يتكوّن من 206 عظام تحمي الأنسجة الرقيقة ، وتوفر مرتكزاً للعضلات ، وتسمح بحركة الجسم ، وتستخدم كأكبر مخزون للدم ، ولإنتاج الكريات الدم الحمراء ؛ الهيكل العظمي يقسم إلى هيكل محوري ويشمل 74 عظماً ، وهيكل طرفي ويشمل 126 عظماً و6 عظيمات سمعية . ينشأ الهيكل العظمي من الأدمة المتوسطة ويتطور من العلامة الأولية البدئية لتكاثر الخلايا الهيكلية ، وينمو ويهاجر إلى مختلف مناطق الجسم لتكوّن الغشاء الهيكلية ثم تنتشر فيه مراكز التكلّس لتشكّل الهيكل العظمي .

الأنواع الأربعة من العظام المكونة للهيكل العظمي هي :

**العظام الطويلة (Long bones)** : وتشمل عظم العضد والزند ، وعظم الفخذ ، وعظم القصبة ، وعظم الشظية وسلاميات الأصابع والقدم .

**العظام القصيرة (Short bones)** وتشمل : الرسغ وعظم الرسغ السنعي .

كُلَّابِ الجِلْد ، خُطَّافِ الجِلْد

skin hook

أداة جراحية ذات خطاف دقيق في أحد طرفيها ، تستخدم للإمساك بالنسيج أثناء التشريح أو عملية الخياطة .

خُطوط جلدية

skin lines

طيّات أو تَغَضُّنات جلدية تتكوّن استجابة للحركة العضلية العميقة ؛ شقّ جراحي لزيادة مجال الرؤية في الساحة الجراحية .

جمجمة (= قحف)

skull

الهَيْكَل العِظْمِيّ للوجه والدماغ ؛ الهَيْكَل الوجهي والهَيْكَل القحفي ، ويشمل العظام الأتية :

القحف (Cranium) : القُدالي (Occipital) (1) ، والجَبْهي (1) (Frontal) ، والسَوْتدي (Sphenoid) (1) ، والغربالي (1) (Ethmoid) ، والجداري (Parietal) ، والصدغي (2) (Temporal) .

عظام الوجه (Facial) : والفك سفلي (Mandible) (1) ، الميكة (Vomer) (1) ، الفك العلوي (Maxilla) (2) ، الدمعي (Lacrimal) (2) ، الوجني (Malar) (2) ، الحنكي (2) (Palatine) . الهَيْكَل العِظْمِيّ للرأس .

بنية بشكل صندوق من العظم توجد أعلى العمود الشوكي ، تحتوي الجمجمة وتحمي : الدماغ ، والعينين ، والأذنين ، وتحمل الفك العلوي والفك السفلي المتصل بها . تشتمل على جزئين : القحف والجزء الوجهي . مختلف عظامها تتصل أطرافها بالدرور العظمية ، التي تسمح بالنمو . تُكسى بمجموعتين من العضلات ؛ العضلات المعبرة وعضلات المضغ المسؤولة عن المضغ . ومثل العظام الأخرى ، تُخزّن الجمجمة الكالسيوم وتُنتج خلايا الدم الحمراء داخل النخاع العظمي .

skull- cap غطاء الرأس ، قُبعة الرأس ، قلنسوة الجمجمة

1 - نوع من حزام الرأس يستخدم كمرتكز لتثبيت كسور الفك في المعالجة التقويمية خارج الفم .  
2 - القحف .

skull radiograph أشعة للجمجمة

skull radiograph, lateral أشعة جانبية للجمجمة

slab لوح ، شريحة ، بلاطة  
انظر لوحة المَزج (Mixing slab) .

slab, glass cements لوحة مَزج الإسمنت الرُجاجية

slab, glas لوحة المَزج الرُجاجية

slab, mixing لوح المَزج

slaking تأخير التصلّب ، إبطاء التفاعل التصلّبي ، إبطاء التصلّب

العظام المسطحة (Flat bones) : وتشمل العظم الجبهي والعظم الجداري للجمجمة والأضلاع وعظام الكتف .

العظام غير المنتظمة (Irregular bones) : وتشمل الفقرات ، وعظام العجز ، وعظام العصعص ، وبعض عظام الجمجمة مثل العظم الوتدي والعظم الغربالي والفك السفلي .

تحدث تغيرات في الهَيْكَل العِظْمِيّ خلال حياة الإنسان في عمليات متتالية من تكوّن العظم وامتصاص العظم . تكون نسبة تكون العظم أثناء فترة الطفولة والمراهقة أسرع من امتصاص العظم ؛ أما بين عمر 53 إلى 40 سنة امتصاص العظم أسرع من تكونه ؛ وفي السن المتقدم يزداد امتصاص العظم ويصبح العظم رقيقاً وهشاً وقليل الارتفاع .

انظر عظم (Bone) .

skeleton, denture هَيْكَل البدلة السنّية

نوع من البدلة السنّية الجزئية يعتمد أساساً في ثباته على الأسنان المتبقية في الفم ، وله وصلات ذات حجم صغير وقوة كافية ، ويترك الغشاء المخاطي والحواف اللثوية دون تغطية .

skia- (سابقة) الظل ، ظلّي

سابقة تعني ظلّ (Shadow) .

skiagram = skiagraph = roentgenogram صورة شعاعية

skiagraphy = تصوير شعاعي ، تصوير روننجيني ،

roentgenography تصوير ظلّي

skid انزلاق ، ينزلق

انحراف شاذ في اتجاه الفك ، حينما تنزلق الأسنان من نقطة التماس الأولية إلى أقصى تداخل للحدبات .

skin جلد

الغطاء الخارجي للجسم ، ويتكون من البشرة (الطبقة الخارجية) والأدمة (طبقة النسيج الضام الأعمق والأسمك) .

skin dose = entrance dose جُرعة جلدية = جُرعة دخول

أنظر جرعة دخول (Entrance dose) .

skin fistula ناسور جلدي

skin graft طعم جلدي

زرع لجلد كامل الشخانة أو جلد جزئي الشخانة من جزء في جسم مريض إلى جزء آخر لنفس المريض .

skin grafting تطعيم جلدي

skin grafting vestibuloplasty = = رأب الدهليز بطعم جلدي

epithelial or buccal in lay تطعيم ظهاري أو تطعيم شدّي

تعميق جراحي للميزاب يتبعه تطعيم بطعم ذي ثخانة جلدية جزئية لتغطية الجزء المكشوف من العظم .

طريقة لَمْزَجْ إسمنت فوسفات الزنك بشكل يؤدي إلى حدوث تَصَلْب متأخر ، حيث يُترك جزء صغير من المسحوق في السائل لمدة دقيقتين قبل البدء بَمْزَج بقية المسحوق والسائل معاً .

**slant culture** زرع مائل ، مزرعة مائلة  
نمو على سطح مائل للحصول على مساحة أوسع .

**slant of occlusal plane** مَيْل المستوى الإطباقِي  
في طب الأسنان : قياس درجة المَيْل بالزاوية المتكونة بين امتداد المستوى الإطباقِي ومستوى المحور الحجاجي .

**sleep** نَوْم ، رُقَاد

**sleeve** جلبية ، غطاء محيط

**slice channel** مجرى ذو شريحة

تحضير لحشوة مصبوبة ذات شريحة حيث يحضّر السطح الملاصق بواسطة قُرص وتتحقق زيادة التثبيت للحشوة المصبوبة بتحضير ميزاب على السطح الإطباقِي .

**slice preparation** تحضير ذو شريحة

حفرة مُحضرة لحشوة معدنية مصبوبة بواسطة قُرص دوّار ساحل مثبت في حامل الأقراص ، من الجهة الإنسية أو الجهة الوحشية لتاج السن .

**slide** 1 - شريحة زُجاجية

1- في الفحص المجهرِي : شريحة زُجاجية توضع عليها العينات للفحص .

2 - شريحة الصور الفوتوغرافية للعرض .

2 - انزلاق ، مُنزلق

في مبحث الجهاز المضغِي : حركة الفك الصغيرة التي تحدث من لحظة أول تلامس للأسنان إلى وقت وصول الفكين إلى وضع الإطباق المركزي .

**sliding genioplasty** رَأب الذقن الانزلاقي ،

تقويم ذقني انزلاقي

أسلوب جراحي لزيادة درجة البروز الذقني بواسطة فصل الحافة السفلية للفك السفلي وإعادة وضعها بشكل أكثر تقدماً للأمام .

**sling suture** خياطة مُعلّقة

انظر خياطة أو دَرَز (Suture) .

**slit beam radiography** تصوير شعاعي شَقِي

أسلوب شعاعي سني يقوم على تسديد شقي للأشعة بحيث تكون عمودية على الأقواس السنية أثناء التصوير الشعاعي ، لإنتاج صورة بانورامية للفكين .

**slit tongue** لسان مشقوق

انظر لسان متشعب أو لسان متفرع (Forked tongue) .

**slope** منحدر ، ميل ، ينحدر

**slope, lower ridges** منحدر الحرف السفلي ،

منحدر الحيد السفلي

**slotted attachment = frictional** مرتكز مشقق = وُصلة

**attachment = internal attachment =** احتكاكية = وُصلة

**key and keyway attachment =** داخلية = وُصلة ذات

**parallel attachment = precision** مزلاج وميزاب = وُصلة

**attachment** متوازية = وُصلة محكمة

مثبتة ، تستخدم في تصنيع البدلة السنية الجزئية النزوعة والثابتة ، تشتمل على فجوة معدنية وجزء ينطبق فيها بإحكام ، تحضر الفجوة في تاج السن الداعمة ويتصل الجزء المنطبق داخل الفجوة بالجاسرة أو هيكل البدلة السنية .

**slot, bracket** شقّ الحاصرة

الجزء من الحاصرة الذي يستقبل السلك القوسي ، شق الحاصرة ثنائي الجانب مستطيل في مقطعه العرضي ، يتوفر بأحجام  $0.018 \times 0.025$  أو  $0.022 \times 0.028$  بوصة ، ويكون الحجم الأقصر إما شديداً أو شفوياً .

**slough** جزء تخسر ، يتخسر ، خَشكرِيشة ، قشرة الجرح

نسيج متنخر قبيل انفصاله عن النسيج الحي .

**sluice ways** أنلام تصريف ، ميازيب تصريف ، قناة تصريف

أنلام تسمح بانسياب الطعام من الأسطح الأطباقية للأسنان أثناء المضغ .

**slurry** مُستعلق ، روبة

مزيج متماسك يحتوي مواد صلبة مذابة جزئياً في سائل .

(في طب الأسنان) : مزيج من الحُفّان والماء يستخدم لإزالة اللويحة والفضلات الموجودة على تيجان الأسنان .

**small intestine** المعِي الدقيق

الجزء من القناة الهضمية بين المعدة والأمعاء الغليظة ، وهي مسؤولة عن معظم عملية الهضم .

**smallpox = variola** جُدري

حُمى يصاحبها طَفْح ، قد تسبب التهاب العَضَلَة القلبية .

**smear** أُطاخة ، مَسحة

عينة للدراسة المجهرية تجهز ببسط مادة على شريحة زُجاجية وصبغها قبل فحصها .

**smear culture** زرع مسحي ، استنبات الجراثيم بالتلطّيح

**smear layer** طبقة لطاخية

غشاء عُضوي رقيق جداً ذو ثخانة 5 إلى 10 ميكرون من

الفضلات العضوية تلتصق بعاج الحفرة المحضرة في السن .

**smile line = high lip line** خط الابتسام = خط الشفة العلوي

المستوى الذي تغطّي عنده الشفة الأسنان حينما يبتسم المريض . انظر خط الشفة العلوي (High lip line) .

smoker's palate = leukokeratosis حنك المدخنين = التقرّن الأبيض النيكوتيني للحنك  
nicotina palati

smoker's tongue = leukoplakia = لسان المدخنين =  
leukoplakia linguae الطلاء ، الطلاوة = طلاوة اللسان

smoking تدخين

smooth أملس ، ناعم

smooth broach شوكة ملساء  
انظر إبرة (Broach) .

smooth burnisher bur صاقلة ملساء

smooth muscle عَصَلَة مَلْسَاء  
عَصَلَة مكوّنة من ألياف مغزلية غير مُخطّطة ؛ عادة ما تكون العضلات اللاإرادية من هذا النوع .

smooth round probe مسّبار مستدير أملس  
إبرة قناة الجذر الملساء .

smooth surface سطح أملس

snap يعض ، يُطبق فكيه فجأة ، صكة بحركة مفاجئة

SN plane مستوى SN  
مستوى مستعرض خلال الجمجمة ممثل بخط يرسم على صورة شعاعية لجانب الجمجمة بين السرج التركي والنقطة الأنفية .

Snawdon's operation عملية سنودن  
عملية لعلاج الأكياس الكبيرة في الفك العلوي بواسطة فتح الكيس داخل التجويف الأنفي وإزالة الحاجز بين الكيس وجيب الفك العلوي .

snow نَسْج  
صابون

soap صابون مطهر

soap, antiseptic صابون مبيد للجراثيم

soap, germicidal صابون مبيد للجراثيم

social adjustment تكيف اجتماعي

socket سنخ ، مغرز ، جوف ، جيب  
تجويف في العظم السنخي لأحد الفكين ، يستقر فيه جذر السن .

socket, dry = alveolgia سنخ جاف = ألم السنخ  
حالة التهاب حاد لجدران سنخ السن بعد القلع ، قد تُسمى التهاب العظم السنخي الموضعي (Localized alveolar osteitis) .

socket, tooth = alveolus جيب السن ، سنخ السن = السنخ

sodium صوديوم  
عُنصر معدني قلوي أبيض فضي ، رمزه الكيميائي Na ، يتأكسد بسرعة حينما يتعرض للهواء .

sodium caprylate كابريلات الصوديوم  
ملح الصوديوم لحمض الكبريليك ، يستخدم أحياناً موضعياً في علاج الآفات الفطرية على أسطح النسيج . في مداواة الأسنان اللبية : يستعمل كابريلات الصوديوم مع البنسيلين (Penicillin) والبستيراسين (Bacitracin) ، والستربتومايسين (Streptomycin) في معجون مضاد حيوي متعدد واسع الطيف لتعقيم قنوات الجذر .

sodium chloride = salt كلوريد الصوديوم = ملح الطعام  
sodium chloride mouth wash غسول الفم بكلوريد الصوديوم  
غسول ملحي للفم يحتوي على ملعقة طعام من ملح المائدة في كأس ماء دافئ .

sodium fluoride فلوريد الصوديوم  
مسحوق أبيض رمزه الكيميائي NaF ، يستعمل للحصول على تركيز أيوني مناسب للفلوريد في ماء الشرب ، وهي العملية التي تسمى : فلورة الماء ؛ ويستعمل بشكل أقراص في المناطق التي لا تطبق فيها فلورة الماء أو بشكل محلول للتطبيق الموضعي للوقاية من تسوس الأسنان .  
يُستعمل كمادة واقية من التسوس في ماء الشرب بتركيز جزء واحد في المليون ، وتركيز 2٪ في محلول مائي للتطبيق الموضعي على الأسنان ، و بتركيز 33٪ في الكاولين (Kaolin) والجليسيرين (Glycerin) لإبطال حساسية العاج .

sodium fluoride paste معجون فلوريد الصوديوم  
معجون يحتوي على فلوريد الصوديوم ، والكاولين ، والجلسرين ، والملوثات . يُطبّق على المناطق الحساسة من الأسنان ، مثل المناطق العنقية لتقليل الحساسية وزيادة صلابة ميناء السن .

sodium hypochlorite هيبوكلوريت الصوديوم  
مطهر ومزيل للروائح الكريهة وذو خاصية قوية للتبييض ، يستعمل لتطهير الجروح (محلول داكن Dakin's solution) .  
في طب الأسنان : يُستعمل لغسل وتطهير قنوات الجذر أثناء تحضير قناة الجذر .

sodium hypochlorite solution محلول هيبوكلوريت الصوديوم  
محلول أصفر مخضر شفاف ذو رائحة كلورين قوية يحتوي على 5٪ هيبوكلوريت الصوديوم . المحلول شديد القلوية وله تأثير مذيّب لأنسجة اللب وللفضلات العضوية . في علم

نوع من الأشعة يتميز بموجة أطول نسبياً وأقل نفوذية (أشعة بيتا beta rays ، وأشعة جاما Gamma rays) ، بعكس الأشعة ذات الطول الموجي القصير .

مداواة الأسنان اللبية : يستعمل في غسل قنوات الجذر ، وعادة ما يكون المحلول مخففاً أكثر .

**sodium perborate** بربورات الصوديوم

مادة من مواد غسول الفم يحرر الأوكسجين ، وتمنح نحو الكائنات اللاهوائية . الاسم التجاري هو بوكازان (Bocasan) . بلورات بيضاء صلبة ، عديمة الرائحة متوسطة الإذابة في الماء ، تخرر الأوكسجين . في علم مداواة الأسنان اللبية تستعمل مع الماء أو مع سوبرأوكسول (Superoxol) لتبييض الأسنان المتلونة .

**sodium phosphate = trisodium** = فسفات الصوديوم

**orthophosphate** أورثوفوسفات ثلاثي الصوديوم

**sodium potassium tartrate =** طرطرات الصوديوم

**potassium sodium tartrate =** البوتاسيوم = ملح روشيل

**Rochelle salt**

مؤخر معتدل للتصبب ويسبب أيضاً انخفاضاً واضحاً في تمدد التصلب ، وانخفاضاً بسيطاً في مقاومة الجبس للقوة الضاغطة .

**soft** لين ، رخو ، طري ، ناعم ، رخو

**soft and calcified adenoma** ورم غدي لين متكلس

**soft base** قاعدة رخوة

**soft cementoma** ورم ملاطي لين

**soft fibroma** ورم ليفي لين

**soft lathe brush** فرشاة محرك سني ناعمة

**soft liner** مبطن لين

مادة متماترة لينة تُطبخ على السطح الإطباق للجهز التعويضي للحد من رضح أو إصابة الأنسجة التي ينطبق عليها . تحتوي عادة على مطاط صناعي .

**soft mixed odontogenic tumor** الورم سني المنشأ المختلط اللين

**soft mixed odontoma** الورم السني المختلط اللين

**soft palate** الحنك الرخو ، شراع الحنك

أقصى جزء خلفي من الحنك . حجاب متحرك من النسيج يمتد للأسفل وللخلف داخل البلعوم من الحافة الخلفية للحنك الرخو . يحتوي على طبقة من الغشاء المخاطي تغلف العضلات ، والأنسجة الغدية ، والأوعية الدموية والأعصاب . أثناء البلع يرتفع ليغلق الجزء الأنفي من البلعوم عن الجزء الأسفل منه . تكون اللهاة معلقة بالحافة الحرة الخلفية من الحنك الرخو .

**soft radiation** إشعاع لين

**soft teeth** أسنان لينة

**soft tissue** نسيج رخو

**soft wax** شمع لين

**soft X-rays** أشعة لينة

شعة ذات أطوال موجات طويلة وأقل طاقة وأقل نفوذية .

**softening** 1- تلين

2- لين

**sol** حالة

1- محلول غروي في حالته السائلة .

2- اختصار محلول .

**solar** شمسي

**solar plexus** ضفيرة شمسية

مجموعة أعصاب .

**solder** 1- لحام

سبيكة قابلة للصهر من معادن تستعمل لتوصيل حواف سطحين لقطعيتين من المعدن . معدن ذو نقطة انصهار منخفضة يستعمل للوصل الميكانيكي لقطعيتين من معدن ذي نقطة انصهار عالية ، بانسياب اللحام المنصهر فوق وحول الجزئين المراد لحامهما ثم يتصلب بعد أن يبرد .

2- يلحم

عملية وصل قطعيتين من المعدن بواسطة خليطة معدنية خاصة .

**solder alloy** خليطة لحام ، سبيكة لحام

**solder, gold** لحام الذهب

لحام يشكل الذهب أحد مكوناته الأساسية ، ويستعمل للحام الذهب .

**solder, hard** لحام صلب

لحام ذو نقطة انصهار عالية يستعمل في لحام الفولاذ الصامد .

**solder joint** وصلة لحام

**solder, silver** لحام الفضة

لحام ، تكون الفضة من مكوناته الأساسية ، يستعمل للحام الفضة .

**solder, soft** لحام لين

لحام ذو درجة حرارة إنصهار منخفضة لا يستعمل في طب الأسنان . لحام ذو قلب حمضي يستعمل في اللحام بالبرصاص .

|  |   |   |
|--|---|---|
| <b>solder union</b>                              | اتحاد باللحام   | الأشعة أو تأثيرات متراكمة لجرعة منخفضة من الأشعة لفترة من الزمن ، مثل الحرق الإشعاعي ، أو التهاب الجلد بالأشعة .  |
| <b>soldering</b>                                 | يَلْحَمُ ، لَحْم ، إلحام  |   |
|  | وصل جزئين من معدن ذي درجة حرارة انصهار عالية ، بواسطة انسياب لحام منصهر ذي نقطة إنصهار منخفضة على سطح القطعتين ليكون وُصلة اللحام أو اتحاد اللحام . |   |
| <b>soldering block</b>                           | الإلحام   |   |
| <b>solid</b>                                     | صَلْب ، جامد  |   |
| <b>solitary bone cyst = unicameral bone cyst</b> | كيسة عظمية مفردة = كيس عظمي ذو كهف واحد ، كيس عظمي ذو تجويف واحد  |   |
|  | كيس داخل العظم ، عادة بدون بطانة واضحة من النسيج الرخو .  |   |
| <b>solitary plasma cell myeloma</b>              | ورم الخلية البلازماوية النقي المنفرد  |   |
| <b>solubility</b>                                | ذوبانية ، قابلية الذوبان ، قابلية الانحلال  |   |
|  | مدى قابلية أي مادة للذوبان .  |   |
| <b>soluble</b>                                   | مُذَاب ، ذائبة  |   |
|  | قادر على الذوبان في سائل لتكوين محلول .   |   |
| <b>solum</b>                                     | أرضية ، قُعر ، قاع  |   |
| <b>solute</b>                                    | مذاب ، ذائبة  |   |
|  | مادة تذوب في مذيب لتكوين محلولاً .  |   |
| <b>solution</b>                                  | مَحلول ، ذوب  |   |
|  | مزيج متجانس سائل من المواد .  |   |
| <b>solution, disclosing</b>                      | مَحلول كاشف ، مَحلول الكشف  |   |
|  | مادة صابغة توضع على سطح السن في غسول للقم ، وتلتصق باللويحة فتشاهد بلون واضح مميز عن لون ميناء السن الطبيعية .                                      |   |
| <b>solution, Hartman's</b>                       | مَحلول هارتمان  |   |
| <b>solution, Ringer's</b>                        | مَحلول رينجر  |   |
| <b>solution, pickling</b>                        | مَحلول التنقية  |   |
| <b>solution, saline</b>                          | مَحلول ملحي   |   |
|  | مَحلول كلوريد الصوديوم (Sodium chloride) .  |   |
| <b>solvent</b>                                   | مُذِيب ، مُذَوِّب ، مادة حالة   |   |
|  | مادة لها القدرة على أن تذيب مادة أخرى ، مثل الكلوروفورم (Chloroform) الذي يذيب الكوتابركا .   |   |
| <b>somatic</b>                                   | جَسَدي ، جُسماني ، بدني   |   |
|  | متعلق بالجسم .  |   |
| <b>somatic effect</b>                            | تأثير جَسَدي  |   |
|  | تأثير الأشعة على خلايا الجسم ، أما نتيجة لجرعة عالية من   |   |
|  |   | السomatic nerve   |
|  |   | أحد الأعصاب التي تغذي العضلات والأوتار والمفاصل والجلد والأغشية الجدارية المصلية .  |
|  |   | somatic, psycho-  |
|  |   | جَسَدي نَفْسي ، بدني عَقْلي   |
|  |   | somato -  |
|  |   | (سابقة) جَسَدي ، بدني   |
|  |   | سابقة تعني جَسَد ، جسم (Body) .   |
|  |   | somatopsychic   |
|  |   | بدني نَفْسي ، جَسَدي نَفْسي   |
|  |   | somatoprosthetics   |
|  |   | جَسَدي تعويضي ، مبحث التعويض الجَسَدي   |
|  |   | فن وعلم التعويض الصناعي للأعضاء الخارجية المفقودة أو المشوهة للجسم .  |
|  |   | somatotypy  |
|  |   | تنمط جَسَدي   |
|  |   | أسلوب لوصف الجسم على أساس الصفات الطبيعية مثل عرض الوجه ، والطول ، والعمق . . انظر ظاهري البنية (Ectomorph) ، معتدل البنية (Mesomorph) ، باطني البنية (Endomorph) . |
|  |   | sonic   |
|  |   | صَوْتِي   |
|  |   | sonic scaler  |
|  |   | مُقلح صوتي  |
|  |   | soor = thrush   |
|  |   | قلاع  |
|  |   | sooth   |
|  |   | يُهدئ ، يُسكن ، يُلطف ، يُخفف   |
|  |   | soothing  |
|  |   | 1 - مُهدئ الألم   |
|  |   | 2 - مُسكّن ، مُلطّف للألم   |
|  |   | sophrontae dentes   |
|  |   | أضراس العقل   |
|  |   | مصطلح قديم للرحى الثالثة .  |
|  |   | soporific   |
|  |   | منوم ، مُرقد  |
|  |   | عقار يحدث النوم .   |
|  |   | sorbifacient  |
|  |   | محفز الامتصاص ، مساعد الامتصاص  |
|  |   | 1 - يسبب أو يعزز الامتصاص .   |
|  |   | 2 - أي عامل يسبب أو يعزز الامتصاص .   |
|  |   | sordes  |
|  |   | 1 - طُرَامَة  |
|  |   | المادة القذرة المتجمعة على الأسنان وبشكل خاص الرواسب البنية الداكنة المتكونة على الأسنان والشفاه واللسان أثناء الحمى المزمنة ذات الحرارة المنخفضة .                 |
|  |   | 2 - فَضَلَات الطعام   |
|  |   | (في طب الأسنان) : فَضَلَات الطعام المتجمعة حول الأسنان .  |

|                                  |   |  |
|----------------------------------|---|--|
| sore                             | 1- تَقْرُحٌ مؤلِم ، قَرَحَةٌ مؤلمة  | المنطقة بين الجدار العظمي لسنخ السن وقمة جذر السن ؛ وهو مكان حدوث الخراج الدرؤي .  |
|                                  | 2- ألم  | حَيِّزٌ شَدُفِيٌّ = حَيِّزُ المَبوقَةِ = buccinator space  |
| sore, canker = aphthae           | أية آفة بالجلد أو بالغشاء المخاطي .   | المسافة بين العَضَلَةِ المَبوقَةِ والعَضَلَةِ الماضِغَةِ .   |
| sore, cold = herpes labialis     | قَرَحَةٌ أَكَلَةٌ = قارحة الفم ، قلاع   | طب الأسنان الفضائي   |
|                                  | قَرَحَةٌ الزكّام = هربس شفوي ، هربس الشففة  | حَيِّزُ البَدَلَةِ السِّنِيَّةِ ، فُسْحَةُ البَدَلَةِ السِّنِيَّةِ   |
|                                  | آفة حلاء بسيط ، خصوصاً قريباً من الشفافة .  | التجويف الفموي الذي تشغله البدلة السنية .  |
| sore, denture                    | قَرَحَةٌ البَدَلَةِ السِّنِيَّةِ  | الحيز الحر ، space, freeway = interocclusal clearance  |
|                                  | قَرَحَةٌ تحدث بواسطة بدلة سنية متقلقلة أو سيئة الانطباق .   | المسافة الحرة = المسافة الفاصلة بين الإطباقية  |
| sore, hard = chancre             | تَقْرُحٌ صَلْبٌ ، قَرَحَةٌ صَلْبَةٌ = قَرَحَةٌ ، قَرَحَةٌ زُهْرِيَّةٌ   | المسافة الصغيرة بين الأسنان العلوية والأسنان السفلية ، حينما يكون الفك السفلي في وضع الراحة .                              |
| sorethroat                       | التهاب الحلق  | حَيِّزٌ بَيْنَ الأَفْوَاسِ   |
|                                  | التهاب البلعوم .  | المسافة العمودية بين القوس السفلية والقوس العلوية (الحيد السنخي أو الحيد المتبقي) ، حينما يكون الفك السفلي في وضع الراحة . |
| sorption                         | امتصاص ، اشتراب ، امتزاز ، عب   | space, interarch   |
|                                  | ظاهرة الامتصاص والتشرب أو الحالة التي تحدث فيها الظاهرتان في نفس الوقت .  | المسافة بين الأسنان  |
| sorrin's operation               | عملية سورن  | space, interalveolar   |
|                                  | أسلوب جراحي لعلاج الخراج حول السني ، يستخدم بشكل خاص حينما تكون اللثة الحفافية سليمة ولا تؤدي إلى ناسور يتصل بالخراج ؛ يعمل قَطْعُ هلالِيٍّ تحت منطقة الخراج في اللثة الملصقة ، مع المحافظة على الحافة اللثوية سليمة ، ويرفع نسيج الشريحة لكشف منطقة الخراج لتجريفها وبعد ذلك تتم خياطة الجرح . | المسافة بين الارتفاعين السنخيين .  |
| sound                            | 1- صَوْتٌ   | space, interdental   |
|                                  | 2- مَسْبَارٌ ، مَجَسٌّ  | فراغٌ مثلث الشكل بين سنين متجاورتين ، قاعدته باتجاه الخارج يكون الفرجة بين السنية .  |
|                                  | 3- يَسْبَرٌ   | space, interglobular   |
| sour                             | حامض  | المسافة بين الكُرْبُومِيَّةِ ، الحَيِّزُ بَيْنَ الكَرِبَاتِ  |
| source = focal spot              | مصدر ، منبع = بقعة بؤرية  | فراغات كبيرة توجد في العاج قرب من الملتقى العاجي المينائي ، نتيجة لعدم اكتمال التَمَعْدُنِ .                               |
|                                  | (في طب الأسنان وتقويم الأسنان) : مصدر الأشعة السينية في جهاز الأشعة أو جهاز أشعة قياسات الرأس .   | space, interocclusal =   |
|                                  | انظر بقعة بؤرية (Focal spot) ، هدف (Target) .   | interocclusal clearance  |
| source- to - film distance = SFD | بُعدُ الفلم عن المنبع   | المسافة بين القوسين السنيتين حينما يكون الفك السفلي في حالة استرخاء أو في وضع الراحة .                                     |
|                                  | انظر بُعد الفلم عن البؤرة (Focus-to- fim distance) .  | space, interocclusal rest  |
| source, light                    | مصدر الضوء  | حيز السنادة  |
| space                            | حَيِّزٌ ، فُرْجَةٌ ، مَسَاحَةٌ ، مَسَافَةٌ ، فُسْحَةٌ   | space, interproximal =   |
| space, anatomic                  | حَيِّزٌ تشريحي ، مسافة تشريحية  | التلاصق = المسافة بين السنية   |
|                                  | فراغات أو مسافات بين البنى التشريحية (العظم ، والعضلات) تنتشر من خلالها العدوى .  | space, interradicular  |
| space, apical                    | حيز قمي ، الحيز القمي   | الحيز بين الجذور ، المسافة بين الجذور  |
|                                  |   | المسافة بين جذور الأسنان متعددة الجذور .   |
|                                  |   | space, leeway  |
|                                  |   | مسافة جنوحية ، حيز التفاوت   |
|                                  |   | انظر حيز نانس الجنوحية (Nance's leeway space) .  |
|                                  |   | space loss   |
|                                  |   | فقدان الحيز  |
|                                  |   | فقد المسافة في القوس السنية حينما تفقد السن نتيجة القلع أو الغياب الخلقي .   |



**space maintainer** صائن الحيز

طريقة سنينة نزوعة أو ثابتة تملأ فراغ السن أو الأسنان المفقودة لمنع الأسنان الأخرى من التحرك باتجاه الفراغ .

(في تقويم الأسنان) : طريقة تحافظ وتتحكم في طول القوس السنينة بعد الفقد المبكر لسن أولية ، عادة ما تكون الرحي الأولى اللبينية أو الرحي الثانية اللبينية ، حتى تبرز السن الدائمة . إما أن تكون طريقة نزوعة أو طريقة ثابتة نزوعة (أي أن رفعها من الفم ممكن فقط بواسطة طبيب الأسنان) .

**space maintainer, band and bar** صائن الحيز ذو الشريط والسلك

حافضة مسافة تشتمل على طوق ينطبق على السن التي تقع أمام المسافة الدرداء تلحم به عارضة تمتد عبر المسافة الدرداء وتلامس السن الواقع في الطرف الوحشي من المسافة .

**space maintainer, band and loop** صائن الحيز ذو الشريط والعروة

حافضة مسافة تشتمل على طوق ينطبق على السن الخلفية المجاورة للمسافة الدرداء وعروة سلكية تمتد عبر المسافة الدرداء لتلامس السن الواقعة أمام الفراغ . السن التالية يمكن أن تبرز في المسافة التي تحفظ بواسطة العروة .

**space maintainer, distal shoe** صائن الحيز ذو الحذاء الوحشي

حافضة مسافة ذات طوق وعروة أو طوق وعارضة بذراع وحشية عمودية تمتد في النسيج الرخو لإرشاد بزوغ الرحي الدائمة الأولى ، السفلية عادة ، بعد الفقد المبكر للرحي المؤقتة الثانية .

**space maintainer, fixed** صائن الحيز الثابت

حافضة مسافة تلتصق على الأسنان ، ولا يستطيع المريض أو الطبيب نزعها من فمه بسهولة .

**space maintainer, fixed removeble** صائن الحيز الثابت النزوع

حافضة مسافة يسهل رفعها من فم المريض بواسطة طبيب الأسنان ، لضبطها أو تصحيحها ولكن لا يستطيع المريض نزعها .

**space maintainer, functional** صائن الحيز الوظيفي

حافضة مسافة ذات سطح إطباق يمنع البزوغ الزائد للأسنان المقابلة .

**space maintainer, lingual arch** صائن الحيز ذو القوس اللسانية

حافضة مسافة ثابتة أو حافضة مسافة ثابتة نزوعة تشتمل على

قوس سلكية ملازمة للسطح اللساني لكل الأسنان وتثبت بأطواق على الأرحاء . يستخدم هذا الجهاز في المقام الأول في الفك السفلي .

**space maintainer, removable** صائن الحيز النزوع

حافضة مسافة يمكن إزالتها أو رفعها من فم المريض لتنظيفها أو لأي غرض آخر بواسطة المريض أو طبيب الأسنان أو كليهما معاً .

**space medicine** طب الفضاء

فرع من الطب يهتم أو يختص بتأثير الرحلات الفضائية ويدرس : فقد وزن الجسم ، وأمراض الحركة ، والنشاط الطبيعي المقيد .

**space, Nance's leeway** حيز التفاوت بين الأسنان اللبينية والدائمة ، حيز نانس الجنوحي

الفرق بين المسافة التي يحتلها الناب والرحي اللبنيين وتلك التي يحتلها الناب الدائم والضاحكين في ناحية معينة من القوس السنينة .

**space, marrow** مسافة نقيية ، مسافة نقيوية

تجاويف في العظم الإسفنجي مليئة بالخلايا الشحمية ، والخلايا مكونة الدم ، والخلايا الشبكية عظمية المنشأ . في الصور الشعاعية تكون هذه الفجوات النخاعية منفذة للأشعة .

**space, masticator** المسافة المضغية

مستويات وجهة تتحدد بالعضلات المضغية : الماضغة والجناحية الوحشية والجناحية الإنسية والصدعية .

**space, parapharyngeal= lateral pharyngeal space** الحيز البلعومي الجانبي ، المسافة نظير البلعوم = المسافة البلعومية الجانبية

1 - مسافة وجهة تقع بين البلعوم والمسافة المضغية والمسافة تحت الفكية والمسافة النكفية . تُسمى أيضاً : مسافة بلعومية جانبية (Lateral pharyngeal space) .

2 - المسافة المحصورة بين الفقرات العنقية والجدار الجانبي للبلعوم والعضلة الجناحية الإنسية .

**space, periodontal** المسافة حول السن

مصطلح إشعاعي للمنطقة المنفذة للأشعة بين الملاط والعظم السنخي كما تشاهد في الصورة الشعاعية .

**space, pharyngomaxillary** المسافة البلعومية الفكية ، الحيز البلعومي الفكي العلوي

**space, primate** الحيز الأولي

المسافة في القوس العلوية إلى الوحشي من الرباعية المؤقتة ،

وفي الفك السفلي إلى الوحشيمن الناب المؤقت ، والتي تبرز فيها قَمَّة حَدْبَة تاج الناب الدائم ؛ توجد بكثرة في الأسنان الأولية .

الحيز التَّلاصقي = = space, proximal = proximate space =  
 مسافة مجاورة = مسافة بين السنية ، interdental space  
 فُسْحَة بين السنية

حيز التفريغ ، حيز تخفيف الضغط space, relief  
 الحيز خلف الضرسية اللامية space, retromylohyoid  
 منطقة في الميزاب السنخي اللساني في الناحية اللسانية من الوسادة خلف الرحوية ومحاطة بالحدبة اللسانية من الأمام ، والحجاب خلف الضرسية اللامي من الخلف ، والسويقات اللوزية الأمامية من الناحية اللسانية .

الحيز البُلْعومي الخلفي space, retropharyngeal  
 منطقة تحتوي على النسيج الخلائي خلف البلعوم .

حيز حاجزي space, septal  
 منطقة المسافة بين السنية تحت نقطة التماس بين سنين متجاورتين .

الحيز تحت اللثة = = space, subgingival = gingival sulcus  
 الميزاب اللثوي  
 مسافة بين ميناء السن واللثة الحرة .

الحيز تحت اللسان ، المسافة تحت اللسانية space, sublingual  
 منطقة التشريحية المحاطة بالفك السفلي ، واللسان ، ومُخاطية قاع الفم ، والعَصَلَة الضرسية اللامية .

الحيز تحت الفك السفلي space, submandibular  
 مصطلح عام لكل «المسافات» التي توجد تحت الفك السفلي مثل المسافة تحت اللسانية ، والمسافة تحت الفك العلوي ، والمسافة تحت الذقنية . المسافة التي تتكون بانقسام اللغافة العُنُقِيَّة العميقة حول الغدة اللعابية تحت الفك السفلي .

الحيز تحت الماضغة space, submasseteric  
 المسافة بين العَصَلَة الماضغة والشعبة الصاعدة للفك السفلي .

الحيز تحت الفك = المثلت تحت الفك = space, submaxillary  
 السفلي في العنق submandibular triangle of the neck  
 منطقة تشريحية مُحاطة بالبطن الأمامي للعَصَلَة ذات البطنين ، والبطن الخلفي للعَصَلَة ذات البطنين ، والحافة السفلية للفك السفلي ، والعَصَلَة اللسانية اللامية .

الحيز تحت الذقن space, submental  
 منطقة تشريحية بين البطنين الأماميين للعَصَلَة ذات البطنين في كلا الجانبين ، والحافة السفلية للفك السفلي .

تحليل الحيز space analysis

أسلوب تقويمي يستخدم لتقييم ازدحام الأسنان النسبي أو المسافات ضمن القوس السنية ، وذلك بمقارنة حجم الأسنان الموجودة مع المسافة المتاحة ضمن المحيط السني المتاح .

مسافة دوندرز space of Donders  
 نسبة إلى ف. س. دوندرز ، F.C.Donders ، 1889-1818 ،  
 أخصائي عيون هولندي .  
 المسافة بين ظهر اللسان والحَنَك الصلب والحَنَك الرخو ، حينما يكون الفك السفلي في وضع الراحة . هذه المسافة تختفي عند البلع أي أن اللسان يتحرك للأعلى لدفع اللقمة للخلف .

مُعِيد الحيز ، مُسْتَرَدَّ المسافة ، مستعيد المسافة space regainer  
 طبقة تقويمية تستخدم لاستعادة المسافة المفقودة نتيجة فقد مبكر في المحيط القوسي السني بسبب القلع أو التسوس . انظر جهاز (Appliance) .

مفساح spacer  
 طبقة رقيقة من الشمع أو مادة أخرى توضع بين مُرَكِّبين أثناء إجراء الطبعة ، من أجل الحصول على مسافة متناسقة عند نزع الطبعة من الفم . تستخدم في طابع خاص للسماح بسماكة أو ثخانة مُتناسقة لمادة الطبع أو توضع على أجهزة مثبتة كما في جهاز عارضة دولدر (Dolder's bar device) .

مفساح مخروطي spacer cone  
 انظر قمع (Cone) .

المسافة بين السنية spacing  
 المسافة بين الأسنان التي تشاهد عندما يكون مجموع عرض الأسنان الإنسي الوحشي في القوس السنية أقل من المحيط القوسي الفكي .

المسافات بين الأسنان spacing, teeth  
 باع ، شبر ، مدى ، فسحة span  
 المسافة بين الأسنان الداعمة .

جسر قوسي ، جسر عابر = span bridge = fixed bridge  
 جسر ثابت

مدى ، طول الفجوة السنية span length  
 طول العارضة بين دعامتين .

تَقَلُّص ، تَشْنُج spasm  
 انقباض مفاجئ لا إرادي للعضلات .

تشنج وجهي spasm, facial  
 تَشْنُج العَصَلَة ، تقصص العَصَلَة spasm, muscle  
 تَشْنُج عَضَلِي spasm, muscular  
 تَشْنُجِي ، تَقَلُّصِي spasmodic  
 متعلق بالتَشْنُج أو يتميز به .

|                                |  |   |  |
|--------------------------------|--|---|--|
| spasmolytic =<br>antispasmodic | مُضاد التشنُّج = حال التشنُّج  | specific heat   | حرارة نوعية  |
| spasticity                     | شَنَاج ، فرط التوتر التشنجي  | عدد السرعات الضرورية لرفع حرارة جرام واحد من مادة ما درجة مئوية واحدة .     |  |
| spatula                        | مَلُوقٌ ، أداة مَزَج   | specific treatment  | معالجة نوعية   |
|                                | أداة يدوية ذات نصل منبسط مرن شبيه بالسكين وحواف كليلية مختلفة الأحجام والأشكال ، تستخدم لمزج مواد الطبع ، وجبس باريس ، وأيضاً لبسط ومزج المساحيق مع السوائل أو المعاجين على سطح أملس . | دواء أو معالجة ثبت أنها تعالج بشكل خاص حالة اعتلال جسدي أو مرض معين بذاته . |  |
| spatula, cement                | مَلُوقُ الإسمنت  | specification   | مواصفات  |
| spatula, modeing               | مَلُوقُ التشكيل  | specimen  | عينة ، نموذج   |
| spatula, impression paste      | مَلُوقُ عجينة الطبع  | Spee, curve of  | مُنحنى سبي ، قوس سبي   |
| spatula,plaster and alginat    | مَلُوقُ الألجينات والجبس   |   | نسبة إلى ف . جراف فون سبي ، F. Graf von Spee ، 1937-1855 ، عالم أجنّة ألماني .   |
| spatula, pooling               | مَلُوقُ المزج  |   | خط وهمي مُنحن يمر من قمم الحديبات الخدية للأسنان الخلفية السفلية . بعض المؤلفين يعرف هذا المنحني بأنه يمتد فقط من الناب ماراً بالأرحاء السفلية ، والبعض الآخر أضاف القواطع بحيث يمتد من القواطع والناب حتى الأرحاء السفلية . |
| spatulate                      | ملوَّقِي النهاية ، يستلوق ، ، يمزج بالملوق   | speech  | نُطْقٌ ، تَكَلُّمٌ ، كلام  |
| spatulation                    | استلوق ، مزج بالملوق   |   | صوت يحدث بمرور الهواء من خلال الحبال الصوتية ويعدّل بواسطة اللسان ، والحدين ، والشفاة والحَنَك الرخو . يتحكم به مركز النطق في الدماغ .   |
|                                | عملية مَزَج المواد بواسطة المَلُوقَة للحصول على مزيج ذي قوام طري متناسق .  | speech aid  | مُعينة نطقية   |
| spatultaion, mechanical        | مَزَج آلي ، استلوق آلي   |   | معالجة أو أداة أو أداة تستخدم لتحسين النطق أو الكلام .   |
|                                | أداة آلية لمزج المواد لجعلها ذات قوام طري متجانس .   | speech aid, prosthetic  | معينة نطقية بديلة  |
| spatulator                     | ممزاج ، خلّاط ، مَلُوقٌ آلي  |   | جهاز تعويضي يستخدم لسد عيب في الحَنَك الصلب أو في الحَنَك الرخو أو كليهما معاً أو لتعويض نسيج يكون ضرورياً لإنتاج نُطق مفهوم أو واضح .   |
| special dosage instructions    | إرشادات خاصة حول الجرعات ، التعليمات الخاصة بالجرعات   | speech center   | مركز النطق ، مركز الكلام   |
| special tray = custom tray     | طابع خاص ، طابع إفرادي   | speech disorders  | اضطرابات الكلام  |
|                                | طابع يصنّع خصيصاً لمريض بعينه .  | speech pathology  | باطولوجيا الكلام   |
| specialist                     | مُختصٌ ، متخصصٌ ، اختصاصي  |   | دراسة وعلاج كل النواحي الوظيفية وعيوب النطق العضوية .  |
| specialization                 | تَخَصُّصٌ ، اختصاص   | speech prosthesis   | بدلة معينة للنطق ، جهاز تعويض للنطق  |
| specialized epithelium         | ظهارة متخصصة   |   | جهاز تعويضي يساعد على معالجة اضطرابات النطق المصاحبة لعيب خلقي أو عيب مكتسب في الحَنَك .   |
| species                        | نوع  | speech science  | علم النطق ، علم الكلام   |
|                                | مجموعة من الكائنات الحية ذات صفات معينة تميزها عن الكائنات الحية المشابهة لها .  |   | دراسة وتحليل وقياس العناصر التي تدخل في إخراج وإدراك النطق .   |
| specific                       | نوعي   | speech therapy  | علاج النطق ، معالجة مُقوّمة للنطق  |
|                                | 1- متعلق بنوع أو جنس .   |   | علاج بواسطة أخصائي النطق لعيوب واضطراب النطق التي  |
|                                | 2- ينتج من نوع واحد من الكائنات الحية .  |   |  |
|                                | 3- دواء يستخدم بشكل خاص لعلاج مرض خاص .  |   |  |
| specific drug                  | دواء نوعي ، عقار نوعي  |   |  |
| specific gravity               | ثقل نوعي ، وزن نوعي  |   |  |
|                                | وزن المادة بالمقارنة مع وزن حجم مساوٍ لها من الماء .   |   |  |

تشمل التَّلَعُّثُمُ والفَأْفَاءُ ، والاضطراب العقلي ، وفتح الحنك ،  
وسوء الإطباق الشديد وحالات الصمم .  
speed سرعة  
speed, high سرعة عالية  
speed, regular سرعة اعتيادية  
speed, regulator مُنظَّم السرعة  
speed, ultra سرعة فائقة  
Spencer Wells's artery forceps ملقَط سبنسرولز الشرياني  
انظر ملقَط (Forceps) .

spheno - (سابقَة) وتدي  
سابقة تعني عظم وتدي (Sphenoid bone) .

sphenoethmoid وتدي غربالي

sphenoethmoid suture الدررُ الوتدي الغربالي

sphenoid وتدي

sphenoid bone العَظْم الوتدي

عظم شبيه بالوتد عند قاعدة الجمجمة ، يقع تحت المخ ويشتمل على الجسم ، والجناح الأصغر ، والجناح الأكبر ، والنواتئ . ويتمفصل مع العظم الصدغي ، والعظم القذالي ، والعظم الجداري ، والعظم الجبهوي ، والعظم الغربالي ، والعظم الوجني ، والميكة ، والحنك . ويكون الجدار الخلفي للحجاج . يمر من خلاله جذع ثلاثة فروع من العَصَب مُثلث التوائم حاملة الإحساس من الوجه والفم ، ويمرر الأعصاب المحركة لعضلات المضغ والغدد اللعابية . يحتوي على زوج من الجيوب الهوائية ويعطي مرتكزاً للعضلة الجناحية الإنسية والعضلة الجناحية الوحشية والعضلة الصدغية .

sphenoid fissure = شق وتدي ، شق حجاجي علوي  
superior orbital fissure

sphenoid fontanel يافوخ وتدي  
يافوخ أمامي جانبي (Antero lateral fontanel) لا يمكن جسده عادة ، انظر أيضاً يافوخ (Fontanel) .

sphenoidal متعلق بالعظم الوتدي

sphenoidal process of the palatine bone النتوء الوتدي  
لعظم الحنك  
صفحة عظمية رقيقة تمتد للأعلى وللداخل من العظم الحنكي ، تتمفصل مع العظم الوتدي والميكة .

sphenoidal sinus الجيب الوتدي  
تجويف متفاوت الحجم في جسم العظم الوتدي فوق بلعوم الأنف والتجويف الأنفي ينقسم إلى قسمين بحاجز عظمي .

sphenoiditis التهاب الجيوب الوتدية

sphenomalar = sphenozygomatic وتدي وجني ، وتدي خدي  
وتدي فكي سفلي  
متعلق بالعظم الوتدي والفك السفلي .

sphenomandibular ligament رباط وتدي فكي  
واحد من زوج من الأربطة الرقيقة المنبسطة التي تشكل جزءاً من المفصل الصدغي الفكي بين الفك السفلي والعظم الصدغي (Tempral bone) للجمجمة . يرتكز شوكة العظم الوتدي ويزداد عرضه كلما انحدر باتجاه لسين الفك السفلي (حافة الثقب السنية السفلية الأمامية) .

sphenomaxillary وتدي فكي علوي  
متعلق بكل من العظم الوتدي والفك العلوي .

sphenomaxillary fissure = شق وتدي فكي علوي =

pterygo maxillary fissure شق جناحي فكي علوي

sphenomaxillary fossa = حفرة وتدية فكية علوية =

pterygopalatine fossa حفرة جناحية حنكية

spheno- occipital وتدي قذالي

sphenopalatine وتدي حنكي

متعلق بالعظم الوتدي والحنك .

sphenopalatine artery = الشريان الوتدي الحنكي

A.nasopalatina

يغذي الجدار الجانبي الأنفي والحاجز الأنفي . انظر مدخل وتدي حنكي (Sphenopalatina) .

sphenopalatine foramen ثقبية وتدية حنكية

حيز بين التوائين الحجاجي والوتدي للعظم الحنكي يفتح في التجويف الأنفي .

sphenopalatine ganglion = عقدة وتدية حنكية = عقدة ميكيل  
Mechel's ganglion

sphenopalatine nerve = العَصَب الوتدي الحنكي = العَصَب  
N. pterygo- palatinus الجناحي الحنكي

sphenopalatine nerve, long = العَصَب الوتدي الحنكي  
N.nasopalatinus الطويل = العَصَب الحنكي الأنفي

sphenopalatine nerve, short = العَصَب الوتدي الحنكي  
N. nasalis posterior القصير = العَصَب الأنفي

superior lateralis العلوي الخلفي الجانبي  
sphenopalatine notch الثلمة الوتدية الحنكية

الانخفاض الذي يفصل بين النتوء الوتدي والحجاجي للعظم الحنكي .

sphenoparietal وتدي جداري

sphenoparietal sinus الجيب الوتدي الجداري

|  |   |  |
|--|---|--|
| جيب وريدي يُصَرَّف الأم الجافية وينتهي في الجيب الكهفي .<br>انظر جيب وتدي جداري (Sinus sphenoparietalis).                                  | spillage  | فيض  |
| sphenopetrosal   | spillage of amalgam   | الملغم المتناثر  |
| sphenorbital   | spinal  | شوكي   |
| sphenosalpingostaph ylinus =<br>the tensor palati muscle   | spinal cord   | متعلق بالشوك .<br>حبل شوكي   |
| spheno temporal  | جزء من الجهاز العَصَبِي المركزي يجري من قاعدة الدماغ إلى<br>أسفل خلال القناة المركزية للفقرات . | أسفل خلال القناة المركزية للفقرات .  |
| spheno zygomatic   | spinalis muscles  | العضلات الشوكية  |
| sphere   | spinalis capitis muscle   | عضلة رأسية شوكية   |
| spherical  | spindle   | مغزلي ، شائك<br>بشكل المغزل ، أي مُستدق من الطرفين .   |
| spherical amalgam alloy  | spindles, enamel  | مغزليات ميناية<br>امتدادات قصيرة من القنوات العاجية داخل ميناء السن ،<br>تعتبر الملتقى المينائي العاجي . |
| spherical alloy  | spindle cell layer  | طبقة الخلايا المغزلية ، طبقة الخلايا الشائكة   |
| spherical form of occlusion  | spine   | شوكية  |
| تنضيد الأسنان ، بحيث تكون أسطحها الإطباقية ملائمة<br>لقطر كرة وهمية عادة يكون قطرها 8 بوصة ، مركزها فوق<br>مستوى الأسنان .                 | 1- سلسلة الظهر ، عظم الظهر ، العمود الفقري للجسم .<br>2- في التشريح ، تنوء مستدق يشبه الشوكية . |  |
| spherocyte   | spine, anterior nasal = ANS   | الشوكية الأنفية الأمامية   |
| spheroid   | شوكية وسطية في العظم تبرز من الفك العلوي تدعم الحاجز<br>الغضروفي للأنف .                        |  |
| spheroidal   | spine, mental = mental tubercle   | شوكية الذقن = الحدبة الذقنية   |
| spheroidal   | spine, nasal  | شوكية الأنف  |
| spheroiding  | spine, posterior nasal = PNS  | الشوكية الأنفية الخلفية  |
| spheroiding, amalgam   | شوكية عند النهاية الخلفية السفلية للعرف الأنفي للعظم<br>الحنكي .                                |  |
| مِيل الملغم للتكور أي اتخاذ شكل الكرة أو الشكل المستدير ،<br>بسبب وجود زئبق زائد عند مزجه .  | spine, Spix's   | شوكية سبيكس  |
| spherolith   | spinning, marginal  | دوران حفافي  |
| sphincter  | spinous = spinal  | شوكي ، شائك<br>متعلق بالشوك .  |
| مصرة ، عضلة دائرية قابضة<br>عضلة دائرية قابضة تتحكم في فتح وغلق فتحة orifice .   | spinous foramen = foramen spinosum  | الثقب الشوكية ،<br>الثقب النخاعية  |
| sphincter muscle   | spiral  | حلزوني   |
| عضلة مصرة ، عضلة عاصرة<br>عضلة تحيط وتغلق فتحة طبيعية .  | spiral drill  | مثقّب حلزوني   |
| sphygmomanometer   | spiral implant  | غرسة حلزونية<br>انظر غرسة عمودية داخل العظم (Vertical endosteal<br>implant)                              |
| مقياس ضغط الدم<br>أداة لقياس ضغط الدم الشرياني .   | spiral organ of corti   | عضو كورتي الحلزوني<br>انظر عضو كورتي (Organ of Corti) .  |
| spiderlike   |   |  |
| شبه العنكبوت ، عنكبوتي الشكل   |   |  |
| spikelike  |   |  |
| حسكي الشكل   |   |  |
| spillway = embrasure   |   |  |
| مجرى ، قناة = مسافة ، فُرجة ،<br>دحيلة<br>مجرى أو قناة يمر خلالها الطعام طبيعياً لينساب من الأسطح<br>الإطباقية للأسنان أثناء عملية المضغ . |   |  |
| spill  |   |  |
| يتدفق ، يتناثر ، يتدلق ، فيض ، يفيض  |   |  |

spiral root canal filler = حاشي قناة الجذر الحلزوني =  
 root canal paste carrier حامل معجون قناة الجذر  
 Spirillaceae الحليزونات  
 عائلة من سلسلة عُصيات متحركة مُنحنية حلزونية ، بعضها هوائي والبعض الآخر لاهوائي .  
 spirillum الحليزنة  
 نوع من فصيلة الحلزونات تشاهد كعصي حلزونية ، سالبة الجرام متحركة وهوائية عموماً .  
 spirillum buccale الحلزينة الشدقية  
 جنس يوجد في القلح السني .  
 Spirochaetaceae الملتويات  
 كائنات دقيقة جرثومية لولبية ، سالبة الجرام ومتحركة .  
 Spirochaetales الملتويات  
 كائنات الدقيقة وحيدة الخلية لولبية الشكل .  
 spirochaete = spirochete الملتوية  
 جراثيم تُسبب الزهري .  
 spirochete = Treponema اللولبية  
 spirochete = Treponema اللولبية  
 spittoon مبصقة  
 حوض متصل بالبدلة السنوية للغسيل الفموي أو للبتق فيه .  
 Spix's spine شوكة سبيكس  
 نسبة إلى ج. ب. سبيكس ، J.B. Spix ، 1826-1781 ، مشرّح ألماني .  
 شوكة عظمية على الحافة الوسطى للثقب السنوية السفلية ويرتكز عليها الرباط الوتدي الفك السفلي .  
 splanchnology مَبَحَث الأَحْشَاء ، علم الأَحْشَاء  
 علم يختص بدراسة أَحْشَاء الجسم .  
 splash رَذَاذ  
 splash guard واقِي الرَذَاذ  
 splash shield واقِي الرَذَاذ ، حاجب الرَذَاذ  
 splasher واق ، حاجب ، حاصبة  
 splasher, lathe واقِي المخرطة ، واقِي المحرك الصناعي  
 spleen الطحال  
 عُضْو بلا أَقْنِيَة ، يوجد قريباً من المعدة تحت الحجاب الحاجز ، ينتج الكريات اللمفية والأضداد . يعمل كخزان للدم وينتج الكريات الحمراء والبيضاء في الحياة الجنينية وكريات الدم البيضاء في فترة البلوغ . يدمر خلايا الدم الحمراء الميتة ويخزن الحديد لإنتاج الهيموجلوبين ، طوله 11 سنتيمتر ، وعرضه 7 سنتيمتر تقريباً .  
 splenius muscles عُضَلَات رَحْوِيَة ، عضلات طاحلة

splenius capitis muscle العَضَلَة الطاحلة الرَأْسِيَة  
 splenius cervicis muscle العَضَلَة الطاحلة العُنُقِيَة  
 تمدد العمود الفقري .  
 splenius colli muscle العَضَلَة الطاحلة العُنُقِيَة  
 1 - جَبِيْرَة  
 مادة صلبة أو مادة مرنة (خَشَب أو معدن أو جِيس أو قماش) تستخدم لحماية وتثبيت أو الحد من حركة الأجزاء العظمية المكسورة .  
 2- تجبير ، يُجَبَّر ، تُثَبِّت ، يُثَبِّت  
 تثبيت بواسطة استخدام جهاز قد يكون صلباً أو مرناً ، يستخدم لتثبيت طرفي العظام المكسورة أو للحد من حركة المفاصل . (في طب الأسنان) : تثبيت الأسنان المتقلقلة بجهاز ثابت أو تثبيت فك مكسور .  
 splint, acid - etching تثبيت بالتخريش الحمضي  
 splint, acrylic جَبِيْرَة أَكْرِيْلِيْكِيَة  
 جَبِيْرَة لدنة من الراتين الأكريليكي تستخدم في الجراحة السنوية لتثبيت كسور الفك السفلي أو الفك العلوي أو لدعم طعم عظمي بالفك .  
 splint, anchor جَبِيْرَة مُثَبَّتَة  
 جَبِيْرَة تستخدم في الكسور الفكية ، ذات عرى سلكية تمر فوق الأسنان لتثبيت الأسنان بقضيب مع قضيب .  
 splint bar سلك الجَبِيْرَة  
 ذراع معدني مرتكز على الحيد المتبقي ، يربط سنين على الجانبين المتقابلين . تُلحم العارضة عادة بالتيجان المثبتة على الأسنان .  
 splint, bridge جَبِيْرَة جَسْرِيَة  
 splint, buccal جَبِيْرَة شَدَقِيَة ، جَبِيْرَة دَهْلِيْزِيَة  
 splint, cap جَبِيْرَة قَلْنَسُوِيَة ، جَبِيْرَة تَاجِيَة  
 1 - جَبِيْرَة سنوية من المعدن المصبوب تنطبق بإحكام على الأسطح الإطباقية وتثبت بإلصاقها على تيجان الأسنان ، تستخدم لتثبيت الكسور الفكية .  
 2 - جَبِيْرَة أَكْرِيْلِيَة تَظْطِي تيجان الأسنان وتستخدم للتثبيت المؤقت للأسنان المكسورة أو الأسنان المتقلقلة بسبب مرض الأنسجة السنوية الداعمة .  
 splint, cast bar جَبِيْرَة القَضِيْب المَصْبُوب  
 splint, cast metal جَبِيْرَة مَعْدِنِيَة مَصْبُوبَة  
 splint, crib جَبِيْرَة ضَامَة ، جَبِيْرَة مَهْدِيَة الشَّكْل  
 splint, dental جَبِيْرَة سِنِيَة  
 أي نوع من الجبائر لتثبيت الأسنان .

|  |  |  |   |
|--|--|--|---|
| <b>splint, extracoronaral</b>                  | جَبيرة خارج التاج<br>جَبيرة الأنسجة الداعمة التي تطبق على الأسطح الخارجية للأسنان لربطها وتثبيتها .  | <b>splinting of abutment</b>             | تجبير الأسنان الداعمة<br>ربط سنين أو أكثر لجمعهم وحدة صلبة عن طريق حشوة ثابتة .   |
| <b>splint, fenestrated = open - cap splint</b> | جَبيرة ذات ثقب ، جَبيرة ذات فتحات = جَبيرة ذات غطاء مفتوحة ، جَبيرة ذات تاج مفتوح  | <b>splinting, anterior</b>               | تجبير أمامي   |
| <b>splint, fixed</b>                           | جَبيرة ثابتة   | <b>splinting, posterior</b>              | تجبير خلفي  |
| <b>splint, flange</b>                          | جَبيرة مجنحة ، جَبيرة شفيرية<br>جَبيرة معدنية تستخدم لتثبيت كسور الفك السفلي ؛ تلتصق بالإسمنت على الأسنان الخلفية السفلية ، ولها جناح عال يرتكز على الأسطح الشدقية للأسنان العلوية المقابلة .                        | <b>split</b>                             | 1- يَشطُر ، يَشقُّ ، يُجزئ ، يفصل<br>2- شقُّ ، شطر ، تجزئة ، منشطر  |
| <b>splint, Gailmer's</b>                       | جَبيرة جلمر  | <b>split- cast method</b>                | طريقة شطر القالب<br>أسلوب يستخدم لوضع قوالب ذات علامة على المفصلة من أجل السماح بإزالتها أو إعادة تركيبها بسهولة على المفصلة .  |
| <b>splint, interdental</b>                     | جَبيرة بين الأسنان<br>نوع من الجبائر تستخدم في كسور الفك ، تثبت في مكانها بأسلاك تمرر حول الأسنان .  | <b>split- cast mounting</b>              | إرساء القالب المشطور<br>1- تركيب قالب ذي ميازيب دليلية في قاعدته يركب على المفصلة بما يسمح بسهولة إزالته وإعادة تركيبه لنفس مكانه على المفصلة بدقة . قد تستخدم صفائح معدنية يمكن فصلها وإعادة تركيبها بدلاً من الميازيب في قاعدة القالب .<br>2- وسيلة لاختبار دقة ضبط المفصلة . |
| <b>splint, intracoronaral</b>                  | جَبيرة داخل التاج<br>جَبيرة مؤقتة ، تثبت الأسنان معاً بواسطة حشوات متواصلة من الأكريل أو الراتين المركب أو الملمع ، مع سلك أفقي لين منظر في الحشوة الرابطة للأسنان .   | <b>split - dowel crown</b>               | التاج ذو الوتد المنشطر ، تاج الوتد المنفصل التاج ذو الوتد المنفصل ، التاج ذو المرساء المنشطر تاج نزوع ، يثبت بالسن بواسطة وتد يدخل في قناة الجذر المبطن بالذهب .  |
| <b>splint ,Kingskley's</b>                     | جَبيرة كينجسلي   | <b>split mounting</b>                    | إرساء مشطور ، تركيب منشطر<br>(في الاستعاضة السنية) : طريقة لتركيب القوالب على المفصلة بشكل يسمح بسهولة إزالتها وإعادة تركيبها بدقة ، وطريقة للتحقق من دقة العلاقات الفكية .   |
| <b>splint, labial</b>                          | جَبيرة شقوية   | <b>split plate = expansion plate</b>     | صفيحة مشقوقة ، صفيحة مشطورة = صفيحة التوسع ، صفيحة التمدد   |
| <b>splint, occlusal</b>                        | جَبيرة إطباقية   | <b>split remounting plate</b>            | صفيحة إعادة الإرساء المشطور<br>أداة معدنية مصنعة تشتمل على صفيحتين مخروطيتين يضمهما معاً مفتاح تعشيق . إحدى الصفيحتين تثبت على المثال بينما تثبت الأخرى على المعضلة .   |
| <b>splint, open- cap</b>                       | جَبيرة قلنسوية مفتوحة ، الجَبيرة ذات التاج المفتوح<br>جَبيرة غطائية تترك الأسطح الإطباقية للأسنان الداعمة لها مكشوفة .   | <b>split skin graft = Thiersch graft</b> | طعم جلدي مشطور = طعم تيرش<br>انظر طعم (Graft) .   |
| <b>splint, periodontal</b>                     | جَبيرة داعم السن<br>جَبيرة مثبتة للأسنان .   | <b>split stud mandrel</b>                | شياق مشقوق الجذع  |
| <b>splint, provisional</b>                     | جَبيرة مؤقتة ، جَبيرة وقتية<br>جَبيرة مؤقتة تستخدم لتثبيت الأسنان المتقلقلة .  | <b>split - thickness flap</b>            | سديلة جلدية مشطورة  |
| <b>splint, surgical</b>                        | جَبيرة جراحية  | <b>split - thickness graft</b>           | طعم جلدي مشطور<br>زرع نسيج ظهاري يشتمل على جلد أو غشاء مخاطي ذي ثخانة جزئية (أي جزئي بين الأدمة والغشاء القاعدي) .  |
| <b>splinter</b>                                | 1- شظية (جزء صغير حاد مستدق) .<br>2- يَشطُر (يفتت إلى أجزاء صغيرة) .   | <b>split- thickness mucosa</b>           | مخاطية مشطورة الشخانة   |
| <b>splinting</b>                               | تجبير ، تثبيت ، ربط<br>1- تثبيت سن متقلقلة أو أكثر بواسطة تجبيرها مع الأسنان المجاورة الثابتة بواسطة الأسلاك أو الأطواق أو الجبائر المصبوبة .<br>2- تثبيت طرفي العظم المكسور بواسطة الأسلاك أو الدبابيس أو التجبير . |  |   |

|                                  |  |                                    |   |
|----------------------------------|--|------------------------------------|---|
| splitting                        | انشطار ، شطر ، تفلق  | spoon - shaped prosthesis          | جهاز تعويضي ملعقي الشكل   |
| sponge                           | 1- إسفنجة<br>2- ضماد من الشاش<br>3- عَجِين   | spore                              | بُوع ، بُزيرة   |
| sponge, absorbable gelatin       | إسفنجة هلامية قابل للامتصاص<br>مادة قابلة للامتصاص شبيهة بالإسفنجة توضع داخل الجرح كموقف للنزف ؛ قد تشبع بمادة مطهرة .   | sporotrichosis                     | داء الشعريات المبوغة ، بُوع الفُطر الشعيرية<br>عدوى فُطرية مزمنة تسببها الفطور الشعيرية المبوغة (Sporotrichum) ، والفطر الشعيري البوعي (Sporothrix) ، تسبب التقرُّح الفموي ، وتقرُّح مخاطية الأنف والمخاطية البلعومية والتهاب العقد اللمفية . |
| sponge gelatine                  | إسفنجة هلامية<br>ضماد هلامي قابل للامتصاص يُرص داخل سنخ السن للء الفراغ بعد القلع أو لإيقاف النزف .  | spot                               | نقطة ، بُعة   |
| sponge gold = mat gold           | ذَهَب إسفنجي = ذَهَب كامد<br>اللون ، ذَهَب مُطفأ<br>ذَهَب لاصق على شكل بلورات إسفنجية .  | spot, focal                        | بقعة بُورية ، بُورة نُقطية  |
| spongiform                       | إسفنجي الشكل   | spot grinding = selective grinding | سحل بقعي =<br>سحل انتقائي<br>تعديل الإطباق بسحل النقاط المرتفعة أو المناطق المرتفعة على السطح الإطباق للأسنان أو الحشوات أو الأجهزة السنية التعويضية كما يُبينها ورق العَض . انظر سحل انتقائي (Selective grinding) .                          |
| sponging                         | تسفيج  | spot welding                       | لحام ذاتي نُقطي ، لحام ذاتي بُوري ،<br>لحام ذاتي مُحدد بنقطة<br>وَصَل طرفي معدن عند نقطة واحدة بالضغط والحرارة المتولدة عن مرور تيار كهربائي بواسطة لاحم بُوري بدون استخدام معدن اللحام .   |
| spongioid                        | شبه الإسفنج ، إسفنجي الشكل   | spots, Filatov's = Koplik's spots  | بُقَع فيلاتوف = بُقَع<br>كوبليك<br>بُقَع فوردايس<br>تجمَع الغدد الدهنية داخل الشدق أو الخد .  |
| spongiosa = substantia spongiosa | النسيج الإسفنجي ،<br>إسفنجي  | spots, Fordyce                     | بُقَع كوبليك<br>بُقَع بيضاء محاطة باحمرار تظهر على الخد من الداخل عند الإصابة بالحصبَة .  |
| spongy                           | إسفنجي ، كثير المسام   | spots, Koplik's                    | بُقَع كوبليك<br>بُقَع بيضاء محاطة باحمرار تظهر على الخد من الداخل عند الإصابة بالحصبَة .  |
| spongy bone = cancellous bone    | عظم إسفنجي   | sprain                             | ليّ المفصل ، التواء ، وثى ، وث  |
| spongy matrix                    | قالب إسفنجي  | spray                              | 1 - يَرْد ، يَرْس ، بخاخ<br>2- رذاذ ، رشاش ، رذ<br>3- مرْدَة ، مرْسَة ، مرذاذ ، يرذ<br>نقْط مرذاذي  |
| spontaneous                      | إرادي ، غريزي  | spray jet                          | باسطة ، فارشة ، ناشرة ، نائرة   |
| spontaneous agglutination        | تراص تلقائي  | spreader                           | أداة<br>يدوية ذات طرف مستدق ، تستعمل لتكثيف وضغط المواد مثل الكوتابركا في قنوات الجذر .   |
| spontaneous fracture             | كسر تلقائي   | sprew = sprue                      | 1 - مَصَب ، ذَرَب<br>مرض يصيب الأمعاء يتميز بالإسهال وتغيّرات في الدم وفقدان الوزن وقم ولسان متسلخ .<br>(في طب الأسنان) : فتحة للمعدن المنصهر في القالب أو الجزء المتبقي في هذه الفتحة بعد الصب .   |
| spoon                            | ملعقة ، مغرفة<br>1- ملعقة صغيرة لتسخين الأملغم .<br>2- اسم يطلق أحيانا على مجرفة .   |                                    |   |
| spoon denture                    | بدلة سنية ملعقية الشكل ، بدلة ملعقية<br>نوع من البدلات السنية الجزئية العلوية للتعويض عن سن أو أكثر من الأسنان الأمامية ؛ تكون الأسنان متصلة بقاعدة راتينية تمتد على كل الحنك الصلب ولا تُغطي الحواف اللثوية للأسنان الطبيعية . انظر بدلة سنية (Denture) . |                                    |   |
| spoon excavator                  | مجرفة ملعقية الشكل<br>نوع من المجرفة ذات رأس شبيه بالملعقة تستعمل لإزالة التسوس اللين . انظر تحت مجرفة (Excavator) .   |                                    |   |
| spoon- like blade                | نصلَة شبيهة بالملعقة   |                                    |   |
| spoon, plaster                   | ملعقة الجبس  |                                    |   |
| spoon- shaped denture            | بدلة ملعقية  |                                    |   |
| spoon- shaped head               | رأس ملعقي الشكل  |                                    |   |



|   |   |
|---|---|
| 2- يَصْبُ                                 |   |
| 3- وَتَد الصب (الشريط المعدني لمجرى الصب) |   |
| spring                                    | 1- نابض ، لوكب ، رَقَّاز ، زَنْبَرَك ، رفاص<br>سلك دقيق ملفوف تكسبه خاصية المرونة .   |
|   | 2- يَرْتَد ، يَقْفِز ، ارتداد بالمرونة<br>(في طب الأسنان) : سلك معدني ملفوف ، يستعمل كقوة<br>محركة لتحريك الأسنان أو لإضافة مرونة للبدلة السنية .<br>(في تقويم الأسنان) : قطعة من سلك مرن أسطواني في<br>العادة ، يستعمل في طبقة تقويمية لخلق قوة لتحريك السن .<br>انظر طبقة (Appliance) .   |
| spring, auxiliary = finger spring         | نابض إضافي ، رفاص<br>مساعد = نابض إصبعي<br>سلك ذو قطر صغير يتصل بالطبقات النزوعة ذات الأقواس ،<br>ويطبَّق ضغطاً خفيفاً على سن أو أكثر .   |
| spring bridge                             | جسر رفاص ، جسر مرن  |
| spring cantilever bridge =                | جسر عتلي مرن = جسر مرن  |
| spring bridge                             | انظر جسر (Bridge) .   |
| spring - forming pliers                   | زرديّة تكيف النابض<br>انظر مطواة (Pliers) .   |
| spring plate                              | صفيحة رفاصية<br>صفيحة سنية مثبتة بواسطة مادتها المرنة التي تضغط على<br>الأسنان الداعمة .  |
| sprue = sprew                             | 1- مَصَبَة ، أداة صَب<br>2- يَصْب   |
|   | 3- وَتَد الصبَة ، الشريط المشكّل لمجرى الصب<br>1- مرض مزمن يصيب الأمعاء يتميز بالإسهال ، وتغيرات في<br>الدم ، وهزّال ، وقَم ولسان مُتسَلخ .<br>2- ثقب يُصَب من خلاله المعدن المنصهر داخل القالب<br>المغلق ، أو الجزء المعدني الصغير المتبقي في مجرى الصب<br>بعد الصب .<br>سلك معدني أجوف أحياناً أو من الشمع أو البلاستيك<br>يستعمل أثناء عملية الصب لتوفير مدخل للمعدن المنصهر<br>داخل القالب . يثبت بالقالب الشمعي ثم يُطمر في المادة<br>الكاسية ، وبعد تَصَلُّبها ، يزال وَتَد الصب أو يحرق أثناء<br>عملية التسخين تاركاً ممراً أسطوانياً داخل القالب يُسمّى<br>مدخل المصب . قبل عملية الصب ، حيث ينساب المعدن<br>المنصهر من خلاله داخل القالب لعمل الصبَة . |
| sprue former                              | مُشكّال المصب ، مشكل الصبَة   |

|  |   |
|--|---|
| ديوس صغير يستعمل لرفع النموذج الشمعي من الحفرة<br>المحصّرة . |   |
| sprue pin  | ديوس الصبَة ، وَتَد الصب  |
| sprue, pouring   | مصب   |
| sprue, vent  | مَصْرَف ، منفذ الصبَة   |
| spur   | مهمّاز ، ظُفْر<br>ناتئ معدني صغير في البدلة السنية .<br>بروز معدني من جهاز تعويضي .   |
| sputum   | بلغم<br>ما يخرج من الفم عند البصاق ، وقد يكون لعباً فقط ، أو<br>لعباً ممزوجاً بإفرازات مخاطية من المجرى التنفسي .   |
| squama   | 1- قشرة ، وَسْف ، حرشفة<br>خَلَايا مُتوسِّفة تطرح من الجلد .<br>2- صَدَقَة<br>صفيحة عظمية رقيقة .   |
| squama frontalis   | صَدَقَة العظم الجبهي  |
| squama occipitalis   | صَدَقَة العظم القذالي   |
| squama temporalis  | صَدَقَة العظم الصدغي  |
| squamocellular   | حرشفي الخلايا ، متوسِّف الخلايا   |
| squam ofrontal   | صدفي جبهي   |
| squamomandibular   | صَدَقَة فكي سفلي<br>متعلق بالجزء الصدفي من العظم الصدغي أو العظم القذالي<br>والفك السفلي .  |
| squamo mastoid   | صَدَقَة خشائي   |
| squamo-occipital   | صَدَقَة قذالي   |
| squamo parietal  | صَدَقَة جداري   |
| squamo petrosal  | صدفي صخري   |
| squamo sphenoid  | صدفي وتدي   |
| squamo temporal  | صدفي صدغي   |
| squamo zygomatic   | صدفي وجني   |
| squamotympanic   | صَدَقَة طَبَلِي   |
| squamotympanic fissure                                       | الشَقّ الصَدَقَة الطَبَلِي  |
| squamous   | 1 - مُتوسِّف ، مُتَقَشِّر ، صَدَقَة<br>2 - حَرشَفِي ، قَشْرِي ، وسفي  |
| squamous cell carcinoma                                      | السرطانة حرشفية الخلايا<br>ورَم سرطاني بطيء النمو في الظهارة الحرشفية ، يحدث<br>بكثرة في الرئتين والجلد ويصيب أيضاً الحنجرة والأنف<br>والمثانة ، تشبه الخلايا السرطانية الخلايا الشائكة وتتكاثر<br>خلايا مستديرة حرشفية ظهارية متقرنة على سطح الإصابة .<br>تسمّى أيضاً : سرطانة بشراني (Epidermoid carcinoma) . |

**squamous epithelium** ظهارة حرشفية الخلايا  
صحيفة من الخلايا تشبه القشرة المنسطة متصلة ببعضها عند  
الحواف ، تُسمى أيضاً : ظهارة رصفية أو ظهارة صدّقية  
(Pavement epithelium) .

**square** مُرَبَّع ، رباعي الشكل

**square arch** قوس مُرَبَّعة

**squash bite** عَضَّة رقيقة ، عَضَّة ضَحَلَة

عَضَّة تُؤخذ لتسجيل العلاقة بين حديبات الأسنان العلوية  
والسفلية ، بدون أن تعطي طبعة واضحة للأسنان .

**squeeze cloth = amalgam squeeze cloth =** قماش العَصْر

قماش عَصْر الملغم

**squeezing** عَصْر ، ضغط

**squeezing, amalgam** عَصْر الملغم

عصر الملغم بقطعة من القماش لطرد الزئبق الزائد .

**stab** طعنة ، جرح نافذ

**stab culture** مزرعة وخزية ، زرع وخزي ، استنبات بالخوخ

مستنبت جرثومي يوضع فيه الطعام بواسطة إبرة تغرز عمق .

**stability** استقرار ، رُسُوح ، ثبات

(في الاستعاضة الصناعية) : مُقاومة الجهاز التعويضي  
للإزاحة بواسطة القوى الوظيفية .

**stability, denture** استقرار البدلة السنية

1- مقاومة البدلة السنية للحركة على قاعدة ارتكازها .

2- خاصية البدلة السنية التي تجعلها في حالة توازن بالنسبة  
لقاعدة ارتكازها أو الأسنان الداعمة أو جميعها معاً .

**stability, dimensional** ثبات الأبعاد

قابلية المادة للمحافظة على حجمها وشكلها .

**stabilization** تثبيت ، ثبات ، استقرار ، رُسُوح

استقرار أو ثبات البدلة السنية الثابتة أو البدلة السنية النزوعة  
بحيث لا تميل أو تنزاح تحت الضغط .

**stabilization appliance** جهاز تثبيت ، جهاز اتزان

**stabilize** يثبّت ، يرسّخ ، يوطّد ، يُوازن ، يحفظ توازن

**stabilized baseplate = stabilized base** صفيحة قاعدية

مستقرة ، صفيحة قاعدية مثبتة = قاعدة مستقرة

صفيحة قاعدية مُبْتَنَة بمادة لدنة لتحسين انطباقها . انظر  
صفيحة قاعدية (Baseplate) .

**stabilizer** المُثبّت ، المُوازن

**stabilizing** تثبيت ، استقرار ، توازن

عملية تأمين أو إحكام مشبك حاجز المطاط أو المسندة  
الشريطية أو الفاصل في وضع واحد ، أو لمنع التاج والجسر

عن الحركة أثناء معالجة سنية خاصة ، باستخدام داعم للتاج  
والجسر من مادة مثل أكريل سريع التصلّب بين الجهاز  
والأسنان المجاورة . انظر تاج وجسر (Crown and bridge) .

**stabilizing circumferential clasp arm** ذراع التثبيت

للمشبكة المحيطية

ذراع مشبكة محيطية تكون صلبة نسبياً وتلاصق المحيط الكبير  
للسن .

**stabilizing fulcrum line** خط المرتكز التثبيتي ، خط ارتكاز

استقراري

خط وهمي ، يصل السنادات الإطباقية ، يميل حوله البدلة  
السنية للدوران تحت قوى المضغ .

**stabilizing wire** سلك تثبيت

**stable** ثابت ، راسخ ، مُستقر

**stable occlusion** إطباق مستقر ، إطباق ثابت

**Stafne's cavity = Stafne's cyst** تجويف ستافني = كيس

ستافني

نسبة إلى إ. س . ستافني E.C.Stafne ، قبل 1894 ، أخصائي  
أمراض فم أمريكي .

طية تنموية داخل الفك السفلي تملأ بنسيج الغدة اللعابية .  
انغماد تطوري في الفك السفلي توجد فيه الغدة اللعابية تحت  
الفك السفلي .

**stage** مرحلة ، دور

**stagnation = stasis** 1- رُكُود ، طرامة

سكون السائل أو توقف سريان السائل في الجسم .

2- تراكم ، ترسب

(في طب الأسنان) : تراكم الفضلات على أسطح الأسنان .

**stagnation area** منطقة الطرامة ، منطقة ركود

عكس منطقة التنظيف الذاتي (Self-cleansing area) .

المنطقة حيث ترسب اللويحة والفضلات على السن  
ولتنظف طبيعياً بسهولة بواسطة اللسان أو أثناء المضغ .

**stain** 1- يلون ، يصب ، تلوين

2- يُيقّع ، يُلطّخ ، لطحّة

3- يُخضّب

4- لطحّة ، بقعة ، ملون

1- أية علامة تلون أسطح الأسنان .

تلون أو تغير في لون السن أو قاعدة البدلة السنية . تسبب  
القهوة أو الشاي أو السجائر التلون البني على أسطح  
الأسنان .

2- عملية تلوين أو صبغ النسيج للفحص المجهرى .

3- أية مادة ملونة تستعمل لهذا الغرض .

|                               |   |  |
|-------------------------------|---|--|
| stain, extrinsic              | تلون خارجي  | أسلوب تصوير إشعاعي لتوضيح أو إظهار جيب الفك العلوي والعظام الوجهية .   |
|                               | تلون على السطح الخارجي للسن بسبب المواد الملونة الخارجية مثل الشاي والقهوة والمواد الغذائية ، عادة يمكن إزالتها بواسطة فرشاة الصقل ومادة ساحلة .                  | نُتوء إطباق قياسي ، بُروز<br>طاحن قياسي  |
| stain, Gram's                 | تلوين جرام ، ملون جرام  | نُتوء إطباق مائل متناظر بالنسبة لخط الوسط للفك السفلي أو للفك العلوي .   |
| stain, green                  | تلوين أخضر ، تلون أخضر  | أكسيد الستانيك<br>انظر ثاني أكسيد القصدير (Tin dioxide) .  |
|                               | ترسب شبه فُطري يوجد عادة على الجزء الشدقي العُنقي للأسنان اللبنية بسبب عدم تفريش الأسنان .  | فلوريد قصديري<br>نوع من الفلوريد ؛ ملح مكوّن من الفلورين (Fluorine) والقصدير (Tin) . رمزه الكيميائي SnF2 يستعمل في معاجين الأسنان وفي التطبيق الموضعي كهلام للوقاية ومن التسوس السني .   |
| stain, intrinsic              | تلون داخلي  | stannous fluoride = SnF2   |
|                               | تلون داخلي لأنسجة السن نتيجة امتصاص مواد كيميائية أو فيتامينات أو مضاد حيوي مثل التتراسيكلين أثناء فترة نمو السن أو نتيجة للتسوس ، وهو تلون دائم لا يمكن إزالته . | stapedius muscle   |
| stain porcelain               | خزف ملون  | العَضَلَة الركابية<br>تسحب العظم الركابي .   |
|                               | خزف دقيق ملون يستعمل لتلوين حشوة الخزف .  | stapedius nerve  |
| staining                      | 1- تلوين ، صبغ ، تلون<br>2- تلطّيح ، تَبَقَع ، تَصَبَّغ   | عَصَب محرك يعصب عَضَلَة العظم الركابي .  |
|                               | تعديل في لون السن أو قاعدة البدلة السنية .  | stapes   |
| staining agent                | مادة صابغة  | الركاب<br>لهاة   |
| staining, tetracycline        | تَصَبَّغ التتراسيكلين   | الكتلة اللحمية المتدلّية من شرّاح الحنك عند مدخل البلعوم .   |
| stainless                     | صامد ، غير قابل للاصطباغ ، مقاوم للصدأ  | 1- كهاتي ، لهوي ، عُنقودي الشكّل<br>متعلق بالهامة .  |
| stainless steel               | صلب لا يصدأ ، فولاذ مقاوم للصدأ   | 2- حنكي<br>نقطة الهامة ، اللهي   |
|                               | خليطة فولاذ صلبة تحتوي على كمية من الكروم وعناصر أخرى . شديدة المقاومة للتآكل . تستخدم بكثرة في العلاج التقويمي في شكل أسلاك .                                    | staphyline   |
| stainless steel bur           | مثقب فولاذي مقاوم للصدأ   | 1- كهاتي ، لهوي ، عُنقودي الشكّل<br>متعلق بالهامة .  |
| stainless steel crown         | تاج فولاذي مقاوم للصدأ  | 2- حنكي<br>نقطة الهامة ، اللهي   |
|                               | تاج معدني مسبق الصنع بشكل تاج السن ، يستخدم مؤقتاً لتغطية سن متهدمة بسبب التسوس أو مكسورة . يستخدم عادة لتغطية أسنان الأطفال .                                    | staphylococcal   |
|                               | انظر تاج فولاذي مقاوم للصدأ مسبق الصنع (Preformed stainless steel crown) .  | متعلق بالمكورة العنقودية<br>متعلق بالعُنقوديات أو المكورات العُنقودية (Staphylococci) أو ناتج عنها .   |
| stainless steel pin           | دبوس فولاذي مقاوم للصدأ   | عدوى عنقودية   |
| stainless steel ring          | حلقة فولاذية مقاومة للصدأ   | عدوى بالمكورات العنقودية .   |
| stainless steel strip         | شريط فولاذي مقاوم للصدأ   | العنقوديات ، المكورات العُنقودية   |
| stainless steel wire          | سلك فولاذي مقاوم للصدأ  | مكورات عُنقودية ، العنقودية  |
| standard                      | قياس ، مقياس ، قياسي ، معيار ، مستوى  | جراثيم مكورة دقيقة ، غير متحركة ، هوائية أو لاهوائية مخيرة موجبة الجرام ، تشاهد كخلايا عُنقودية غير منتظمة أو كسلاسل قصيرة ؛ تشاهد في الآفات المتقيحة والدمامل ، والحالات الالتهابية القيحية ، توجد في معظم العدوى وعلى الرغم من حساسيتها للبنسلين قد تصبح مقاومة له |
| standard deviation            | انحراف معياري   |  |
| standard error                | خطأ معياري  |  |
| standard occipital projection | تصوير قفوي قياسي ، تصوير قذالي قياسي  |  |

وقد تبيدها الحرارة ولكن سُميتها تبقى ؛ يوجد بعضها في اللحوم ولا يُقتل بالطبخ .

**staphylo-raphy** رفو اللهاة  
ترميم جراحي لحنك رخو مشقوق أو لهاة مشقوقة وحنك رخو مشقوق .

**staphyloschisis** 1 - شقّ اللهاة ، انشقاق اللهاة  
2- شقّ اللهاة والحنك الرخو  
شقّ اللهاة والحنك الرخو .

**starch** نشا  
سكريات على شكل مسحوق أبيض .

**stasis** ركود ، توقّف ، تضاوّل الانسياب  
تضاوّل أو توقف انسياب الدم في الأوعية الدموية .

**static** استاتيكي ، ركودي ، متوازن

**static creep** زحف استاتيكي

**static marks** علامات استاتيكية  
(في التصوير الشعاعي) : عيب ينتج عن الكهرباء الساكنة المتولدة أثناء تناول الفلم وهي علامات منفذة للأشعة على الصور الشعاعية المظهرة تنتج عن الكهرباء الساكنة المتكونة على الفلم الشعاعي غير المغلّف .

**static occlusion** إطباق استاتيكي

**static panoramic radiography** تصوير شعاعي بانورامي استاتيكي  
أسلوب يكون منبع الأشعة فيه داخل الفم ويُنتج فلماً شعاعياً واحد للأسنان والأنسجة المحيطة .

**static relation** علاقة استاتيكية  
علاقة بين جزئين غير متحركين .

**stationary lingual arch** قوس لسانية مستقرة  
سلك قوسي تقويمي صُمم لينطبق على السطح اللساني للأسنان ويلحم بأطواق الارتكاز المجاورة له .

**stato - acusticus nerve =** العصب الدهليزي القوقي

**N. vestibulo - cochlearis**

**status** حالة

**status epilepticus** حالة صرع

**staurion** نُقطة الحنك ، الحنيكي  
النقطة التي يتقاطع فيها الدرز الحنكي المستعرض مع الدرز الحنكي الأوسط وهي نقطة لقياسات الجمجمة .

**steat-, steato -** (سابقة) الدهن ، شحمي

**steel** صلب ، فولاذ  
خليطة معدنية مكونة من الحديد ونسبة ضئيلة من الكربون ؛ شديدة الصلابة والمرونة .

**steel, stainless** فولاذ مقاوم للصدأ ، صلب صامد  
نوع من الفولاذ يحتوي على بعض النيكل أو الكروم أو الاثني ، ليس من السهل أن يفقد بريقه .

**steel bur** مثقب فولاذي  
انظر سنبله (Bur) .

**steel casting ring** حلقة الصب الفولاذية

**steel separating strip** شريط الفصل الفولاذي

**Steele's backing** خلفية فولاذية بحسب ستيل

**Steele's facing =** وجه جرار بحسب ستيل =  
وجه قابل للتبديل

**interchangeable facing** وجه قابل للتبديل ، ذو شقّ على الجهة اللسانية بحيث ينطبق على بروز في الخلفية الفولاذية .

**Steele's - slotted facing** وجه جرّار بحسب ستيل  
وجه خزفي أو وجه أكريلي ذو ميزاب يثبت بواسطة على التاج المعدني .

**Steinmann's spin** دبوس شتاينمان  
دبوس من الفولاذ الصامد يستعمل للتثبيت في جراحة الفم .

**stelengis** سحلّ الأسنان ، طحن الأسنان ، بردّ الأسنان

**stellate** نجمي ، كوكبي  
في شكل النجم .

**stellate reticulum** الشبكة النجمية  
الطبقة الثانية من النسيج الذي يشكّل عضو الميناء قبل تكوين الميناء .

**stenion** النقطة الضيقة ، الضيقي  
إحدى نقطتين من نقاط قياس الجمجمة على الدرز القشري الوندي ، تقعان بالقرب من خط الوسط وعلى جانبيه ، عند نهاية أضيق اتساع في المنطقة الصدغية .

**steno-** (سابقة) التضييق  
سابقة تعني ضيق أو تضييق (Narrow) .

**stenocephalia = stenocephaly** تسنّم الرأس

**stenocephalic = stenocephalous** مسنم الرأس  
ذو جمجمة ضيقة بشكل شاذ .

**stenocompressor** ضاغط قناة ستينون  
أداة تستعمل في جراحة الفم والأسنان لإغلاق قناة ستينون (Stensen's duct) (قناة الغدة النكفية اللعابية) .

**stenodont** ضيقّ الأسنان ، ذو أسنان ضيقة

**stenosed** ضيقّ ، مُتضيّق

**stenosis** ضيقّ ، تضيّق

ضيق الفتحة أو القناة أو المسال .  
تَضَيَّقُ دائم لتجويف ، كما يحدث في الأوعية الدموية أو قناة الغدة اللعابية .

stenostegnosis = stenostenosis ضيق قناة ستينون  
ضيق القناة اللعابية للغدة النكفية .

stenostenosis = stenostegnosis ضيق قناة ستينون  
ضيق قناة ستينون وهي قناة الغدة النكفية اللعابية .

stenostomia تَضَيَّقُ الفَم  
stenotic متضيق ، تَضَيَّقِي

Stensen's duct = قناة ستنون = قناة بلاسيوس

Blasius' duct  
نسبة إلى ن . ستينسين N.Stensen ، 1686-1638 ، مشرَّح  
دامركي .  
القناة التي يسيل خلالها اللعاب المفرز من الغدة النكفية إلى  
الفَم ، تجري إلى الأمام من الغدة النكفية لتخترق العَصَلَة  
المبوقة وتنتفح على السطح الشدقي للخد مقابل الرحي  
الثانية العلوية .

stent 1 - مركب الطبع ، دعامة  
مركب ستنت (Stent's compound) لأخذ طبعات الفم .  
2- واقية الطعم  
(أ) - مركب لدن (مركب ستنت : Stent's compound)  
يستعمل لتثبيت بعض أنواع الطعم الجلدي .  
(ب) - جهاز سني نزوع يصنع عادة من البلاستيك الشفاف  
قبل الجراحة لغرض جعل الأنسجة تتشكل أو تتكيف في  
الوضع المطلوب .  
انظر طبعة جراحية أو قالب جراحي (Surgical template) .

stent, acrylic إستنت اكريلكي ، قالب إكريلكي  
جَبيرة لدنة أو جَبيرة ستنت تستعمل في الجراحة السنية لتثبيت  
كسور الفك السفلي أو كسور الفك العلوي أو لدعم الطعوم  
العظمية في الفكين .

stent, antihemorrhagic واقية ضد النزف  
واقية تستخدم لوقف النزف أثناء الجراحة .

stent, occlusal إستنت إطباقية  
نوع من صفيحة العضة تستعمل في علاج اختلال وظيفة  
المفصل الفكي الصدغي .

stent, palatal واقية حنكية  
واقية تستخدم لحماية مكان الجرح في الحنك أثناء التئامه ، أو  
لحفظ شريحة مخاطية أو طعم جلدي في مكانها الجراحي في  
الحنك .

stent, pedodontic إستنت أسنان الأطفال  
واقية أكريلية تستعمل للوقاية من الانغلاق المبكر للمسافة بين  
الأسنان والمساعدة على بزوغ الأسنان المنظومة المكشوفة  
جراحياً .

stent, periodontal إستنت دواعم الأسنان  
واقية صممت لحفظ الضمادات في مكانها بعد الجراحة حول  
السنية .

stent, radiation واقية من الأشعة  
واقية تستخدم أثناء المعالجة الشعاعية لحماية الأنسجة  
السليمة ، وذلك بإزاحتها بعيداً عن المنطقة المراد إشعاعها أو  
لتوجيه الأشعة مباشرة على المنطقة المراد إشعاعها .

stent, trismus إستنت الضرز ، واقية الضرز  
Stent's composition = stent's compound = مركب ستنت  
Stent's mass كتلة ستنت  
نسبة إلى س . ر . ستنت C.R.Stent ، طبيب أسنان إنجليزي  
من القرن التاسع عشر .  
مادة راتينية تلدن بالحرارة وتصلب بشدة بالبرودة ، تستعمل  
في طب الأسنان كمركب طبع وفي الجراحة التجميلية لعمل  
قوالب لتثبيت الطعوم الجلدية ، تُكَيَّن للعمل بواسطة  
التسخين في ماء حار أو بتمريرها فوق لهب .

step درجة ، عتبة ، خطوة ، مرحلة ، طور ، إجراء ، تدبير  
step of a cavity درجة الحفرة  
جزء إضافي ذو شكل مركب متصل بالحفرة المركبة ، مكون  
من جدار لبي وجدار محوري .

step-down transformer مُحوّل خافض تدريجي للتيار  
الكهربائي  
مُحوّل يوجد في الدارة الكهربائية لجهاز الأشعة ، حيث  
يخفف التيار الكهربائي من 110 فولت إلى 3-5 فولت .

stephanial نقطة التاج ، نقطة الجمجمة ، تويجوي  
متعلق بنقطة الجمجمة (Stephanion) .

stephanion نقطة التاج ، نقطة الجمجمة ، التويجوي  
نقطة تلاقي الدرز التاجي والخط الصدغي للعظم الجبهي .

Stephan's curve منحنى ستفان  
منحنى يحدد عامل نقاء اللعاب ، وأي تغير فيه بين الحامض  
والقلوي لفترة من الزمن دون أن تدخل تفرير الأسنان .

stepping تدرُّج ، تدرّيج ، خطو  
مصطلح تشتمل في رص وتكثيف حشورقائذ الذهب ،  
حيث تتحرك رأس أداة الرص بانتظام فوق جزء الذهب حتى  
يكتف كلياً وبشكل تام .

**step - up transformer** محول رافع تدريجي للتيار الكهربائي  
محول يوجد في الدارة الكهربائية ذات الجهد العالي لجهاز  
الأشعة يزيد التيار الكهربائي من 110 فولت إلى - 100.000  
65000 فولت .

**step wedge = penetrometer** إسفين مدرج  
**step wedge = peretrameter =** مقياس الاختراقية = المقوام  
**peretrometer**

أداة لقياس نفوذية الأشعة .  
أداة تشتمل على مقياس متدرج لمدى امتصاص الأشعة  
لقياس كثافة الأشعة التي تصل إلى الفلم .

**stereo -** (سابقة) مُجسّم ثلاثي الأبعاد  
سابقة تعني ذو ثلاثة أبعاد (Three- dimensional) .

**stereograph = stereogram** مخطاط مجسّم  
أداة لتسجيل الحركات الفكية تسمح بتسجيل سلسلة نماذج  
ذات ثلاثة أبعاد .

**stereophotography =** تصوير فوتوغرافي تجسيمي

**stereoscopic photography**

**stereophotography, dental** تصوير فوتوغرافي سني مجسّم

**stereoentgenography =** تصوير شعاعي مجسّم

**stereoradiography**

**sterile** عقيم ، مُعقّم ، طاهر ، عاقر

**sterile abscess** خُراج عقيم ، خُراج مُعقّم  
تجمع قيحي خال من الجراثيم .

**sterile solution** محلّول عقيم ، محلّول مُعقّم

**sterility** عَقامة ، عقم  
عدم القدرة على الإنجاب .

**sterilization** تعقيم ، إعقام

1 - عملية التطهير من الجراثيم بواسطة الحرارة (حرارة جافة  
أو حرارة رطبة) أو الأشعة أو الغاز أو غيره .

2 - عملية جعل الشيء غير قادر على الإنجاب أو التكاثر .

**sterilize** يُعقّم  
يجعله خالياً من الكائنات الحية الدقيقة «الجراثيم» .

**sterilized** مُعقّم

**sterilized paper points** أقماص ورقية مُعقّمة

**sterilizer** مُعقّمة

جهاز يستخدم لتعقيم الأدوات والمواد عن طريق التسخين  
الجاف أو التسخين الرطب . تتلف الكائنات الدقيقة في  
الحرارة الرطبة بشكل أسرع من الحرارة الجافة . المُعقّمت تبيد  
كل الجراثيم ، والأبوغ ، والفيروسات .

**sterilizer, autoclave** مُعقّمة موصدة ، مُعقّمة البخار  
المضغوط

جهاز يعقّم بالحرارة الرطبة (أي بالبخار) تحت الضغط .  
معظم المُعقّمت الصادة الموصدة المصممة لعيادة الأسنان  
مزودة بدورة تعقيم سنوية سريعة وقصيرة مصممة للأشياء أو  
الأدوات غير الغلظة فقط ، مدتها عموماً 12 دقيقة عند درجة  
حرارة 134 درجة مئوية .

**sterilizer, porous load autoclave** مُعقّمة موصدة ذات  
تحميل نفيذ

معقمة مزودة بآلية تفرغ الهواء قبل دخول البخار ، ولها دورة  
زمنية أطول للتعقيم في درجات حرارة مختلفة . يجب اتباع  
إرشادات التصنيع في جميع الحالات . توضع الأدوات  
ضمن أغلفة مسامية ذات ألوان دلالية ، مثل لفائف القطن  
الطبي ، والرؤوس الورقية أو تستخدم أسطوانات أو صناديق  
ذات تهوية متعددة الاستعمال .

**sterilizer, boiler** مُعقّمة غلاية

**sterilizer, dry - air** مُعقّمة بالهواء الجاف

**sterilizer, dry - heat** مُعقّمة الحرارة الجافة

جهاز شبيه بالفرن يستخدم لقتل الجراثيم المعروفة ، والأبوغ  
والفيروسات ، ويتم التحكم بالحرارة فيه أوتوماتيكياً  
«بالثرموستات» ويسخن كهربائياً . الدورة الزمنية للتعقيم  
هي ساعة عند درجة حرارة 160 درجة مئوية ؛ وهو مُناسب  
لجميع الأدوات المعدنية والأدوات التي يجب أن تكون جافة ،  
وليس مُناسباً للأدوات أو الأشياء المطاطية والأدوات  
البلاستيكية والقبضات التوربينية والقبضات الميكانيكية ذات  
السرعة البطيئة . لفافات القطن الطبي والرؤوس الورقية قد  
تتلون بدرجة خفيفة ولكن لا تتأثر خاصيتها الامتصاصية .  
الصناديق المعدنية قد تحتاج إلى فترة زمنية أطول .

**sterilizer, ethylene oxide** مُعقّمة أكسيد الإثيلين

جهاز تعرض منه الأدوات لغاز الإثيلين لمدة ساعة عند درجة  
حرارة 60 درجة مئوية . يجب أن لا تستعمل المواد المعقمة  
بهذه الطريقة قبل 24 ساعة حتى تزول سمية الغاز منها .

**sterilizer, gamma radiation** مُعقّمة أشعة جاما

جهاز يستخدم في الصناعة لتعقيم إبر الحقنة ، وشفرات  
المشرط ، ومواد الخياطة ، وقفازات المداخلة الجراحية ،  
والضمادات ، والمحاقن الطروحة ، بتعرضها لأشعة جاما لمدة  
24 ساعة .

**sterilizer, gas instrument** مُعقّمة الأدوات بالغاز

لتعقيم الكحول وما شابه .

sterilizer, germicidal ultra- violet مُعقمة الأشعة فوق البنفسجية

sterilizer, glass bead = salt مُعقمة الكريات زجاجية = مُعقمة الملح = مُعقمة الكريات

sterilizer = small steel ball الفولاذية الصغيرة = مُعقمة المعدن المنصهر

bearings sterilizer = molten مُعقمة المعدن المنصهر

metal sterilizer مُعقمة صغيرة تسخن كهربائياً وينظم حرارتها ثرموستان أوتوماتيكي ، وتحتوي على كريات زجاجية أو ملح أو كريات فولاذ أو معدن منصهر عند درجة حرارة 250 درجة مئوية .

تغمس الأدوات الصغيرة (مثل التي تستخدم في المعالجة اللبية) فيها لمدة 10 ثوان .

sterilizer, hot- air مُعقمة الهواء الحار

sterilizer, moist heat مُعقمة الحرارة الرطبة

sterilizer, mobile مُعقمة متنقلة ، مُعقمة نقالة

sterilizer, oil مُعقمة بالزيت

مُعقمة للقبضات اليدوية ، والأدوات ذات الأقسام المتحركة ضمن حمام من الزيت .

sterilizer, steam مُعقمة البخار

sterilizer, salt مُعقمة ملحية

sterilizer, syringe مُعقمة المحاقن

sterilizer, waterbath مُعقمة حمام الماء ، مُعقمة الماء المغلي

sterilizing تعقيم

sterilizing tablets أقراص التعقيم

أقراص تُطلق أبخرة مُعقمة .

sternocleidomastoid قَصِي تَرْقُوي خُشائِي ، قترائي

متعلق بعظم القص وعظم الترقوة وعظم الخشاء .

sternocleidomastoid artery شريان العضلة القَصِيَّة التَرْقُويَّة الخُشائِيَّة

فرعان من الشريان القذالي والشريان الدرقي العلوي ، يغذيان

العضلة القصية الترقوية الخشائية .

انظر قصي ترقوي خُشائي (Sternocleidomastoidea).

sternocleidomastoid muscle عَضَلَة قَصِيَّة تَرْقُويَّة خُشائِيَّة

عَضَلَة الرقبة المتصلة بالنتوء الخشائي والخط القفوي العلوي ، ولها رأسان منفصلان يرتكزان على القص والترقوة . تُسمى أيضاً : القَصِيَّة الخُشائِيَّة (Sternomastoid) .

عَضَلَة تثني الرأس وتديره إلى الجهة الأخرى . تُسمى أيضاً : العَضَلَة القصية الخشائية (M.sternomastoidea) .

انظر عَضَلَة قَصِيَّة تَرْقُويَّة خُشائِيَّة (Sternocleidomastoidea) .

sternoglossal قَصِيَّ لِسَانِي .

متعلق بعظم القص واللسان .

sternohyoid قَصِيَّ لَامِي

متعلق بعظم القص والعظم اللامي .

sternohyoid muscle العَضَلَة القَصِيَّة اللامِيَّة

واحدة من العضلات الأربعة تحت اللامية ، تنشأ من الطرف المتوسط للترقوة ، والرباط القَصِيَّ الترقوي ، وقَبْضَة القَص وتتركز داخل الحافة السفلية للعظم اللامي ، وهي عَضَلَة رفيعة رقيقة وتعصبها ألياف عَصَبِيَّة من الأعصاب العُنُقِيَّة الأولى والثانية والثالثة ، تعمل على خَفْض العظم اللامي . تُسمى أيضاً العَضَلَة اللامِيَّة القَصِيَّة (Sternohyoideus) ،

قارن مع العَضَلَة الدرقيَّة القصية (Sternothyroideus) .

تخفص العظم اللامي . انظر جدول العضلات (Muscles) ، عَضَلَة قَصِيَّة لَامِيَّة (Sternohyoideus) .

sternomastoid قَصِيَّ خُشائِي

متعلق بعظم القص والنتوء الخشائي .

sternomastoid muscle = العَضَلَة الخُشائِيَّة = العَضَلَة القَصِيَّة التَرْقُويَّة الخُشائِيَّة M.sternocleidomastoideus

انظر عَضَلَة قَصِيَّة تَرْقُويَّة خُشائِيَّة (Sterno cleidio mastoid muscle) .

sternothyroid قَصِيَّ دَرْقِي

متعلق بعظم القص والدرق .

sternothyroid muscle عَضَلَة قَصِيَّة دَرْقِيَّة

واحدة من العضلات الأربعة تحت اللامية ، تنشأ من السطح الظهري لَقَبْضَة القَص وتتركز داخل الغضروف الدرقي ، تعصبها ألياف العَصَبِيَّة من الأعصاب العُنُقِيَّة الأولى والثانية والثالثة . تعمل على خفص الغضروف الدرقي . تُسمى أيضاً العَضَلَة القَصِيَّة الدرقيَّة (Sterno thyroideus) . قارن مع

العضلة القصية اللامية (Sterno hyoideus) .

تخفص الغضروف الدرقي والحنجرة . انظر العَضَلَة القَصِيَّة الدرقيَّة (Sternothyroideus) .

sternum عَظْم القَص

عظم الصدر .

steroid ستيرويد

steth-, stetho- (سابقة) صدري ، الصدر

سابقة تعني صدر (Chest) .

Stevens - Johnson's syndrome متلازمة ستيفنز وجونسون

نسبة إلى أ. م. ستيفنز ، A.M.Stevens ، 1945-1884 ،

طبيب أطفال أمريكي ؛ ف. س. جونسون ، F.C. Johnson ، 1934-1894 ، طبيب أطفال أمريكي .

حُمَامَى متعددة الأشكال تتميز بآفات جلدية في الفم ، والبُلعوم ، والعينين ، والأنف ، والفتحات البولية التناسلية . مرض التهابي خطير وقد يكون مميتاً يصيب الأطفال والبالغين . يتصف ويبدأ بحُمى حادة وُقَعاعات على الجلد وقروح على الأغشية المخاطية للشفاه والعين والفم ، والحجرى الأنفي والأعضاء التناسلية . حالات التهاب الرئة ، وألم المفاصل ، والإنهاك كلها شائعة ، وقد تُحدث مضاعفات أخرى مثل ثقب قرنية العين . قد تحصل المتلازمة نتيجة لتفاعل تحسسي لبعض العقاقير ، أو قد تكون تالية للحمل أو فيروس الهربس أو عدوى أخرى . تُشاهد نادراً مصاحبة لمرض سرطاني أو مع المعالجة الإشعاعية . العلاج يشتمل على الراحة في السرير ، المضادات الحيوية لعلاج الالتهاب الرئوي ، والمسكنات وغسول الفم . انظر أيضاً الحُمَامَى متعددة الأشكال (Erythema multiform) .

|                  |   |
|------------------|---|
| stick            | قَصْب ، عود ، غصن   |
|                  | انظر العود الخشبي بين السني (Interdental wood point) .  |
| sticky           | لاصق ، لَصوق ، دبق  |
| sticky wax       | شمع دبق ، شمع إصااق   |
|                  | انظر شمع النحل ، شمع عسلي (Bees wax) ؛ انظر شمع (Wax) .   |
| stiff            | قاس ، صلب ، مُتَبَسّ ، تَبَسّ   |
| stiffness        | تَبَسّ ، صلابة  |
| Stillman's cleft | شَقّ ستيلمان  |
|                  | نسبة إلى پ . ر . ستيلمان ، P.R.Stillman ، 1871-1945 ، أخصائي النسيج الداعمة السنية ، أمريكي .                 |
|                  | أثلام بشكل حرف "V" تمتد من الحواف اللثوية لمسافات مختلفة ، عادة على طول الأسطح الوجيهة للأسنان .              |
| stimulant        | مُنَبّه ، حاثّ ، مثير ، مُنْعَش   |
|                  | شيء ما يسبب التنبيه أو الإثارة .  |
| stimulat         | يُنَبّه ، يُحَرِّض ، يُثِير   |
| stimulation      | تنبيه ، تحريض ، إثارة   |
| stimulus         | مُنَبّه ، حاثّ ، مُحَرِّض   |
|                  | أي عامل أو نبضة تثير أو تحفز تفاعلاً وظيفياً أو رد فعل وظيفي ، شيء ما يحفز عضواً أو نسيجاً لأداء وظيفة خاصة . |
| stippled         | منقَط ، مُبَقَّع ، مُبْرَقَش ، مرقط   |
| stippled gingiva | لثة مرقط  |
| stippling        | تَنْقِيط ، تَرْقَط  |
|                  | تأثير نسيجي بمائل النسيج اللثوي الطبيعي .   |
| stitch           | 1- عُرْزَة ، قُطْبة ، دَرْزَة   |
|                  | 2- وَخْزَة ، شَكَّة   |

|                                     |   |
|-------------------------------------|---|
| stock impression tray =             | حامل الطبعة الجاهز للاستعمال  |
| manufactured impression tray        | طابع الطبعة المصنّع   |
| stock crown                         | تاج جاهز للإستعمال  |
| stock tray                          | طابع جاهز للاستعمال   |
|                                     | انظر طابع الطبعة (Impression tray) .  |
| stoma                               | فَم ، قَموي ، فَتْحَة ، قُوْهَة ، فِغْرَة   |
|                                     | جمعها أفواه ، فتحات (Stomata) .   |
| stomacace = ulcerative stomatitis = | تَقْرُحُ والتهاب الفم   |
| acute ulcerative stomatitis         | التهاب الفم التَقْرُحِي =   |
|                                     | التهاب الفم التَقْرُحِي الحاد   |
| stomach                             | مَعْدَة   |
|                                     | عَضْو هَضْمِي كَثْرِي الشكل ، يوجد في البطن ، ويتجمع فيه الطعام بعد البلع قادماً من المريء . تحدث أول مراحل الهضم في المعدة حيث تفرز العصارة المعدية المحتوية على إنزيم الببسين وحمض الهيدروكلوريك قبل مرور الطعام على مراحل إلى الاثني عشر .   |
| stomadeum= stomadaeum =             | ثَغِيرَة (علم الجنين)   |
| stomodeum                           |   |
| stomal                              | قَموي ، فغري  |
| stomalgia = stomatalgia             | ألم الفم  |
| stomat - , stomato-                 | (سابقة) فَم ، تجويف قَموي   |
|                                     | سابقة تعني فَم (Mouth) أو تجويف قَموي (Oral cavity) .   |
| stomata                             | أَفْمام ، فوهات   |
|                                     | انظر فَم ، فتحة (Stoma) .   |
| stomatal                            | قَموي ، فوهي  |
|                                     | متعلق بالفَم (Stoma) . انظر قَمي ، قَموي (Stomal) .   |
| stomatalgia = stomalgia             | ألم الفم  |
| stomatic = stomatal = stomal        | قَموي ، قَمي  |
|                                     | متعلق بالفَم (Mouth) أو قَموي (Oral) .  |
| stomatitides                        | التهابات الفم   |
|                                     | الأعراض القَموية المصاحبة لالتهابات الفم المختلفة .   |
| stomatitis                          | التهاب الفم   |
|                                     | أية حالة التهابية بالفم . قد تحصل نتيجة لعدوى بالجراثيم أو الفيروس أو التعرّض لبعض الكيماويات أو الأدوية ، أو عوز الفيتامينات أو مرض التهابي عام . أنواع التهاب الفم تشمل : التهاب الفم القلاع (Aphthous stomatitis) ، والتهاب الفم الغشائي الكاذب (Pseudomembranous stomatitis) ، (Vincent's) ، إتان فسنان (Vincent's) . |
| stomatitis, acute                   | التهاب الفم الحاد   |



|                                     |   |   |  |
|-------------------------------------|---|---|--|
| stomatitis, acute herpetic          | التهاب الفم الهربسي الحاد   | stomatitis, Fusospiro chaetal=              | التهاب الفم بالملتويات   |
| stomatitis, acute herpetic gingivo- | التهاب الفم واللثة الهربسي الحاد  | acute ulcerative stomatitis                 | والمغزليات =   |
| stomatitis, acute leukemic          | التهاب الفم الابيضاضي الحاد (في ابيضاض الدم)  | stomatitis, gangrenous =                    | التهاب الفم التقرُّحي الحاد  |
| stomatitis, acute ulcerative        | التهاب الفم التقرُّحي الحاد   | noma =                                      | التهاب الفم الغنغريني =  |
|                                     | نوع شديد من التهاب الفم ، يتميز بقرحة ضئيلة العمق مؤلمة على اللسان ، والشفاه والمخاطية الشَّدقية ، وتنخر أنسجة الفم .                             | cancrum oris                                | مُوات الفم = تقرُّح الفم الأَكال ، غنغرينا الفم  |
| stomatitis, allergic                | التهاب الفم الإرجي  | stomatitis, gonococcal =                    | التهاب الفم البني = التهاب الفم السيلاني البني   |
| stomatitis, angular =               | التهاب الفم الزاوي =  | gonorrhoeal stomatitis                      | التهاب الفم الهربسي =  |
| angular cheilitis                   | التهاب الشفة الزاوي   | stomatitis, herpetic= herpetic              | التهاب الفم الثوي الهربسي  |
|                                     | مرض غير معروف المنشأ وهو نوع من التهاب الفم ، غالباً ما يكون ناكساً ، يتميز بقرح مؤلمة تصيب الأغشية المخاطية الفموية .                            | gingivo- stomatitis                         | نوع من الهربس البسيط يصيب الفم .   |
| stomatitis, aphthous                | التهاب الفم القُلاحي  | stomatitis herpetiformis                    | التهاب الفم هربسي الشكل  |
| stomatitis areata migranse =        | التهاب الفم المهاجر = لسان جغرافي ذو بقع متنقل  |   | نوع غير شائع من التهاب الفم يتميز بقرح عديدة ، ربما يكون ذا منشأ فيروسي ، ويشبه الإصابة بالعقبول البسيط (Herpes simplex) |
| migratory mucositis = ectopic       | جغرافي ذو بقع متنقل   | stomatitis, iodine                          | التهاب الفم اليودي   |
| glographic tigue                    |   |   | التهاب بسبب مركبات اليود .   |
| stomatitis areata migrant           | التهاب الفم المنطقي المهاجر   | stomatitis, lead                            | التهاب الفم الرصاصي  |
|                                     | آفات مشابهة لآفات اللسان الجغرافي توجد على المخاطية الشَّدقية والمخاطية الفموية ، وتظهر كبقع حمراء ذات حواف بيضاء مرتفعة ، يتغير شكلها باستمرار . |   | التهاب بسبب مركبات الرصاص .  |
| stomatitis, arsenic =               | التهاب الفم الزرنيخي  | stomatitis, lichenoid                       | التهاب الفم الحزازي  |
| arsenical stomatitis                |   |   | (عند الإصابة بالحزاز المنبسط)  |
| stomatitis, bismuth                 | التهاب الفم البزموتي  | stomatitis, medicamentosa                   | التهاب الفم الدوائي  |
| stomatitis, catarrhal               | التهاب الفم النزلي  | stomatitis, membranous                      | التهاب الفم الغشائي  |
| stomatitis, chemical                | التهاب الفم الكيميائي   |   | أي نوع من التهاب الفم ، مع تكون غشاء كاذب .  |
| stomatitis, corrosive               | التهاب الفم الأَكال (باستعمال مواد أكالة)   | stomatitis, mercurial                       | التهاب الفم الزئبقي  |
| stomatitis, cotton - roll           | التهاب الفم بلفافات القطن يحدث حينما تُنزع اللفافات القطنية من الفم .   | stomatitis, mycotic = thrush                | التهاب الفم الفطاري =  |
| stomatitis, denture- induced        | التهاب الفم المستحث بالبدلة السنية  |   | قُلاع ، سُلّاق   |
| stomatitis, diphtheritic            | التهاب الفم الحُنّاقِي (بتشكل الأغشية الكاذبة في الفم)  | stomatitis, nephritic                       | التهاب الفم الكلوي   |
| stomatitis, epidemic                | التهاب الفم الوبائي   |   | (في سياق أمراض الكلى)  |
| stomatitis, epizootic               | التهاب الفم السوافي   | stomatitis, nicotina = nicotinic stomatitis | التهاب الفم النيكوتيني   |
| stomatitis, follicular =            | التهاب الفم الجريبي =   |   | يصاب به المرضى المدخنون .  |
| aphthous stomatitis                 | التهاب الفم القُلاحي  | stomatitis, nicotinic =                     | التهاب الفم النيكوتيني = تقرُّن حنّكي  |
|                                     |   | leukokeratosis nicotina palati =            | نيكوتيني أبيض =  |
|                                     |   | smoker's palate                             | حنّك المدخن  |
|                                     |   | stomatitis, non - specific                  | التهاب الفم اللاوعي  |
|                                     |   | membranous                                  |  |
|                                     |   | stomatitis, parasitic = stomatitis          | التهاب الفم الطُفيلي =   |
|                                     |   | parastica = thrush                          | قُلاع ، سُلّاق   |

|   |                                 |  |
|---|---------------------------------|--|
| عدوى الأغشية المخاطية للفم بفطر الخميرة ، والمبيضات البيض ، تظهر تظهر كطلاء أبيض على اللسان . قد يُصيب الأطفال أو الأشخاص متقوصي الناحية المصابين بفيروس نقص المناعة البشري (HIV) ، أو يظهر كمضاعفة ثانوية تالية للمعالجة بالمضادات الحيوية . يسمى أيضاً : قُلاع ، سُلَّاق (Thrush) .                                     | stomatitis, Vincent's           | التهاب الفم الفنساني   |
| stomatitis, pseudomen branous   | stomatitis, vincent's infection | عدوى فُسان   |
| stomatitis, recurrent aphthous  | stomatitis, viral               | التهاب الفم الفيروسي   |
| الراجع  | stomato-, stomo-, stoma-        | (سابقة) فَم ، فَموي ، فوهة ،   |
| stomatitis, recurrent   | acute ulcerative stomatitis     | عمر ، جَوَف  |
| stomatitis scarlatina   | stomatocace = stomacace =       | سابقة تعني فَم (Mouth).  |
| التهاب الفم القرمزي ، التهاب الفم القرمزية  | ulcerative stomatitis =         | التهاب الفم التقرُّحي = التهاب   |
| بالحمى القرمزية   | acute ulcerative stomatitis     | الفم التقرُّحي الحاد   |
| أعراض فَموية تشبه الحمى القرمزية ، تتميز باحتقان المخاطية الحنكية ، وحلق أحمر ملتهب ، ولسان مطلي أبيض ذو حليمات فُطرية الشكل حمراء (لسان شبيه بتوت الأرض Strawberry tongue) ، ثم يصبح لون سطح اللسان أحمر داكناً ناعم ومتألئ (لسان شبيه بتوت العليق Raspberry Tongue) ، وقد يحدث تَقَرُّح للغشاء المخاطي الشدقي والحنكي . | stomatocatharsis                | 1- إلعاب ، تلعب ، سيلان اللعاب   |
| stomatitis, simple  | stomatodeum = stomodeum         | 2- تطهير الفم  |
| stomatitis, sulfonamides  | stomatodynia = stomatalgia      | ثغيرة  |
| يحدث بسبب تناول مركبات السلفا .   | stomatodysodia = halitosis      | ألم الفم ، وجع الفم  |
| stomatitis, thrush  | stomatogastric                  | بَحْر  |
| stomatitis, tobacco   | stomatoglossitis                | فَموي معدي   |
| stomatitis, traumatic   | stomatognathic                  | متعلق بالفم والمعدة .  |
| يحدث نتيجة للإصابات الفموية بواسطة البدلات السنية أو الأدوات السنية أثناء المعالجة السنية ، أو عض الخد أو الشفاه .  | stomatognathic system           | التهاب الفم واللسان  |
| stomatitis, ulcerative  | stomatognathic system           | التهاب مخاطية التجويف الفموي واللسان ، تشاهد بكثرة في اضطرابات عوز التغذية .   |
| stomatitis, ulceromembranous = acute ulcerative stomatitis  | stomatography                   | فَموي فكي  |
| التهاب الفم التقرُّحي   | stomatolalia                    | متعلق بالفم والفكين .  |
| التهاب الفم التقرُّحي الحاد   | stomatologic = stomatological   | النظام الفموي الفكي ، الجهاز   |
| stomatitis, uraemic = uremic stomatitis   | stomatologist                   | الفموي الفكي ، الجملة الفموية الفكية   |
| التهاب الفم اليوريمي  | stomatologist                   | مجموعة الأعضاء ، والأنسجة ، والأعصاب التي تشترك في الكلام واستقبال ومضغ وبلع الطعام . هذا النظام يتكون من الأسنان ، والفكين ، وعضلات المضغ ، واللسان ، والشفاه والأنسجة المحيطة والأعصاب التي تتحكَّم في هذه البنى . |
| stomatitis, venenata  | stomatology                     | وصف الفم ، بحث هيكل الفم وعناصره   |
| التهاب الفم السمِّي   | stomatology                     | نُطق فَموي ، خنة   |
| stomatitis, venereal  | stomatology                     | التكلم من الفم مع سدّ المنخرين .   |
| التهاب الفم الزهري ،  | stomatology                     | مداد الفم  |
| التهاب الفم المنقل جنسياً   | stomatology                     | اختصاصي بأمراض الفم ، طبيب الفم  |
| stomatitis, vesicular = aphthous stomatitis   | stomatology, forensic           | طبيب أسنان متخصص ويهتم أساساً بأمراض الفم وكيفية علاجها .  |
| التهاب الفم الحويصلي = التهاب الفم القلاعي  |                                 | طب الفم ، مبحث أمراض الفم  |
|   |                                 | 1- دراسة بنى ووظائف وأمراض الفم .  |
|   |                                 | 2- تخصص طبي يهتم بالفم وأمراضه ؛ أحياناً قد يستعمل المصطلح كمرادف لكلمة طب الأسنان (Dentistry) .   |
|   |                                 | طب الفم الشرعي   |

stomatomalacia تلين الفم ، لدانة تراكييب الفم  
الليونة المرضية للأنسجة الفموية .

stomatomenia طمّث فموي  
نزف من المخاطية الفموية مصاحب للدورة الشهرية  
«الطمث» .

stomatomia 1 - شقّ فوهة الفم  
2 - شقّ فوهة الرحم

stomatomycosis داء الفطر الفموي ، فطار الفم  
أي مرض فطري يصيب الفم .

stomatonecrosis = noma=  
stomatitis gangrenosa نخر الفم = الموات

stomatonomas = cancrum oris  
= stomatitis gangrenosa آكلة الفم ، غنغرينة الفم  
التهاب الفم الغنغريني .

stomatopanus التهاب العقد اللمفية الفموية

stomatopathy اعتلال الفم ، مرض الفم  
أي مرض أو اعتلال يصيب الفم .

stomatophylaxis = oral prophylaxis توكية فموية  
الوقاية من أمراض الفم والأسنان .

stomatophyma فيمة الفم

stomatoplastic متعلق برأب الفم ، متعلق بترميم الفم

stomatoplastic surgery جراحة رأب الفم ، جراحة ترميم  
الفم

stomatoplasty رأب الفم ، ترميم الفم ، جراحة الفم  
التقويمية ، ترقيع الفم  
جراحة تجميلية للفم .

stomatorrhagia = oral haemorrhage نزف فموي ، نزف  
الفم

stomatosis = stomatopathy اعتلال فموي ، داء فموي ،  
إمراض الفم

stomatosis = hare - lip شقّ الفم = انشقاق الشفة

stomatoscope منظار الفم ، مكشاف الفم

stomatosis = stomatopathy - stomatous, - stome, - stomous (لاحقة) فم ، فموي  
نزف طمّثي فموي =

stomenorrhagia = stomatomenia طمّث فموي  
(لاحقة) فمي ، فموي ، حالة الفم

- stomia

stomion الفمغيري  
علامة لقياس الجمجمة على النسيج الرخو ؛ وهي أقصى  
نقطة أمامية على خط التلامس بين الشفة العلوية والشفة  
السفلية عند الخط المنصّف للوجه .

stomodaeum = stomodeum حفيرة الفم الابتدائية ، ثغيرة ،  
الفم الجنيني

stomodeal متعلق بالفم الابتدائي ، متعلق بالثغيري ،  
متعلق بالفم الجنيني

stomodeum ectoderm فغيرة ظاهرة

stomodeum pit الوهدة الفغيرية ، ثغرة فموية ، حفرة فموية

stomodeum plate صفيحة الفغيرة ، صفيحة الفم الابتدائية

stomodeum = stomodaeum ثغيرة  
التجويف الفموي البدائي في الجنين ؛ وهو انغماد الوريقة  
البرانية الجنينية التي تتطور بعد ذلك إلى الفم والجزء العلوي  
من البلعوم .

stomoschisis = mouth fissure شقّ الفم ، انشقاق الشفة  
(لاحقة) تفميم ، فغر ، مُفاغرة  
لاحقة تعني فتحة في عضو أو جزء .

-stomy , -ostomy

stone 1 - حَجَر ، حَصَاة  
تَحَجَّر معدني صلب أو تكلّس ، كالذي يحدث في قناة الغدة  
اللعابية . انظر قلع ، حصاة (Calculus) .

2- جبس حَجْرِي  
جبس يسخن لدرجة حرارة 130 درجة مئوية تحت ضغط  
البخار ويستعمل في طب الأسنان لعمل قوالب صلبة .

3- أداة ساحلة دوارة  
(في طب الأسنان التحفظي) : رأس ساحل دوّار مغطّى  
برقائق ماس ، أو أقراص دوّارة من الكاربورندوم تثبت على  
حامل الأقراص المحمول على القبضة لسحل الأسنان أو  
لتنعيمها .

stone die قالب حجري  
قالب من الجبس السني أو من الجبس المحسّن ينتج من الطبعة  
ويستعمل لتصنيع الحشوات السنية .

stone, Arkansas حَجَر أركانسو ، أركانسو  
حَجَر لشحذ الأدوات القاطعة .

stone, artificial حصاة اصطناعية  
الجبس الحَجْرِي .

stone, carborundum حَجَر الكاربورندوم ، حَجَر السامور

stone, dental جبس حَجْرِي سني  
جبس حَجْرِي .

stone, diamond حَجَر ماسي

stone, lathe حَجَر المحرّك السني

stone, pulp = denticle حصاة لبية  
ترسّب مادة متكلّسة داخل لُب السن يصاحبها تغيرات

استحالية . تُسمى أيضاً : حَصَاة لبية (Denticle) .  
 انظر لب (Pulp) .  
 stone, quick- setting جيس حَجْرِي سَرِيع التَّصَلُّب  
 stone, salivary = salivary calculus حَصَاة لِعَابِيَّة  
 stone, wheel قُرْص حَجْرِي  
 قُرْص سَاحِل من مَادَّة الكَارِبُورِنْدُوم .  
 stop 1 - سَنَاد ، مَهْمَاز ، تَوَقَّف  
 2- صَادِمَةٌ  
 3- سَد  
 (في تقويم الأسنان) : وُصَلَّة على القوس السلكية لمنع  
 السلك من الانزلاق من شَقِّ الحَاصِرَة أو من أَنبُوب الحَاصِرَة .  
 1 - أَدَاة تَقْوِيميَّة لِمَنع حَرَكَة السِّن في اتِّجَاه غَيْر مَرغُوب فِيهِ .  
 2- أَدَاة المَعَالِجَة اللبِيَّة الَّتِي تَسْتخدِم لِتَحْدِيد وَحَفْظ طُول  
 الأَدَاة أثنَاء المَعَالِجَة الآكِيَّة اللبِيَّة .  
 stop bath solution مَحْلُول الحَمَام المَوْقِف  
 مَحْلُول يَسْتَعْمَل فِي التَّصْوِير الضَّوئِي وَالتَّصْوِير الإِشعَاعِي  
 لِإيقَاف عَمَلِيَّة تَظْهِير الفِلم .  
 stop, occlusal مَهْمَاز إِطْبَاقِي  
 stopper سَدَادَة  
 stopping 1 - سَد ، حَجَز  
 2- إيقَاف  
 stopping, gutta percha سَد طَبْرخِي  
 حَشْوَة من الكُوتَابِرِكَا مَوْقِئَة .  
 stopping temporary حَشْوَة مَوْقِئَة سَادَّة  
 مَسْتَحْضِر يُحْضَر بِتَسْخِين مَنخَفِض لِلكُوتَابِرِكَا مَع أكْسِيد  
 الزِنك . شَمْع أبيض وَمَادَّة مَلُونَة تَسْتَعْمَل كَسَادِّ مَوْقِئَة لِقِنَاة  
 الجَذْر أو فِي المَعَالِجَات التَّحْفِظِيَّة ، هَذِهِ المَوَادُّ تُلَيِّن بِالتَّسْخِين  
 وَتَتَصَلَّب عِنْد دَرَجَة حَرَارَة العَرَفَة .  
 straight مَسْتَقِيم  
 straight chisel إِزْمِيل مَسْتَقِيم  
 straight enamel مِينَاء مَسْتَقِيم  
 مِينَاء ذُو مَوَاشِير مَسْتَقِيمَة .  
 straight handpiece قَبْضَة مَسْتَقِيمَة  
 straight - pin tooth سِن مَسْتَقِيمَة الدَّبَابِيس  
 وَجِه خَزْفِي ذُو دَبَابِيس عَمُودِيَّة لِلتَّشْيِيت .  
 straight sinus جَيْب مَسْتَقِيم  
 وَاحِد من سِت قِنَوَات وِريديَّة عُلويَّة خَلْفِيَّة فِي الأَم الجَافِيَّة ،  
 لِتَصْرِيف الدَّم من الدَّمَاغ إِلَى الوَرِيد الوَدَاجِي العَائِر ، لَيْس لَهُ  
 صَمَامَات وَيُوجَد عِنْد مَلْتَقِي مَشُوكِ المَخ مَع خِيْمَة الخَبِخ .

الجَيْب مَثَلِي المَقْطَع وَيَزْدَاد فِي الحَجْم عِنْدمَا يَمْتَد خَلْفِيًّا مَن  
 نَهَايَة الجَيْب السَّهْمِي السُّفْلِي إِلَى الجَيْب المَسْتَعْرَض فِي  
 الجَانِب المَقَابِل . يَسْتَقْبِل الجَيْب السَّهْمِي السُّفْلِي ، وَالوَرِيد  
 الخَمِي الكَبِير ، وَالأُورْدَة الخَيْخِيَّة العُلويَّة. قَارن مَع جَيْب سَهْمِي  
 سُّفْلِي (Inferior sagittal sinus) ، جَيْب سَهْمِي عُلُوي  
 (Superior sagittal sinu) ، جَيْب مَسْتَعْرَض (Transverses  
 sinus) .  
 straight wire fixed طَبِيقَة تَقْوِيميَّة ثَابِتَة ذَات سَلِك مَسْتَقِيم  
 orthodontic appliance  
 طَبِيقَة تَقْوِيميَّة تَسْتَعْمَل لِتَصْحِيح وَتَحْسِين سَوَاء الإِطْبَاق ،  
 وَهِيَ تَعْدِيل لِطَبِيقَة التَقْوِيميَّة الثَابِتَة الجَانِبِيَّة وَمَصْمُوم لِتَقْلِيل  
 ضَبْط السَلِك القَوْسِيَّة بِتَعْدِيل الشَّقُوق .  
 1 - يُجْهَد ، يُوتَّر ، يَشُد ، إِجْهَاد strain  
 2- جُهد ، تَوَتَّر ، مَجْهُود ، تَصْفِيَّة ، يَصْفِي ، ذَرِيَّة  
 3- انْفِعَال  
 تَشَوُّه المَادَّة أو البَنِيَّة حِينمَا تَقَع تَحْت ضَغْط .  
 strain, compressive جُهد ضَاغِط  
 strap شَرِيْط ، رِبَاط ، طُوق ، إِسَار  
 الوُصَلَّة الرِّئِسيَّة عَلى الحَنَك لِلبَدَلَة السِّنِيَّة الجَزْئِيَّة النَزْوَعَة .  
 strap, cervical = neckstrap شَرِيْط عُنُقِي = طُوق عُنُقِي =  
 إِسَار رَقْبِي  
 strata طَبَقَات  
 جَمْع طَبَقَة (Stratum) .  
 strategic extractio قَلْع اسْتِرَاتِيجِي  
 قَلْع سِن يَشْكَل خَطراً عَلى الأَنْسِجَة حَوْل السِّنِيَّة الدَاعِمَة  
 لِسِن مَجَاوِرَة مَن أَجَل تَحْسِين حَالَة السِّن المَجَاوِرَة .  
 stratification تَطْبِيق  
 تَرْتِيب الشَيء فِي طَبَقَات .  
 stratified epithelium ظَهَارَة طَبَقِيَّة  
 stratified مُطْبَق ، مُنْضَد ، مَتْرَاصِف  
 stratified squamous epithelium الظَهَارَة الرِّصْفِيَّة المَطْبَقَة  
 stratum طَبَقَة  
 نَسِيْج مَرْتَب فِي شَرَايِح أو رِقَائِق .  
 stratum intermedium طَبَقَة مَتَوَسِطَة  
 strawberry tongue لِسَان شَبِيه بَتُوت الأَرْض ، اللِسَان القُرْمِزِي  
 لِسَان أَحْمَر كَثْمَرَة الفَرَاوَلَة يَشَاهِد فِي حَالَات الإِصَابَة بِالحَمِي  
 القُرْمِزِيَّة (Scarlet fever) ، وَيَشَاهِد أَيْضاً فِي مَتَلَازِمَة  
 كَاوَاَسَاكِي (Kawasaki's syndrome) .  
 stream تَيَّار ، مَجْرِي ، جَدُول ، جَرِيَان

**stream, cutting** تيار قاطع  
تدفق الجزئيات الساحلة التي تستعمل في سحل الهوائي لقطع الحفرة السنية .

**strength** قوة ، متانة  
مقدرة الجسم على مقاومة التشوه دون انفجاره أو انكساره .  
أقصى ضغط مطلوب لكسر بنية ما .

**strength, biting** قوة العض  
**strength, compressive** قوة الضغط  
أقصى تحمل للانضغاط .

**strength, crushing** قوة هرسية  
أقصى مقاومة للسحق .

**strength, tensile** قوة الشد ، مقاومة الشد  
أقصى مقاومة للشد

**strength, ultimate** قوة قصائية ، القوة القصائية  
أقصى مقاومة للقوى المطبقة .

**strength, yield** قوة الإخضاع  
أقصى مقاومة قبل الانهيار .

**strepto - streptococcaceae** (سابقة) السلسلة ، عقدي ، سلسلي ، سبحي  
العقديات ، المكورات العقدية  
كائنات دقيقة كروية أو بيضاوية ، غير المتحركة ، لا تشكل أبواغاً ، موجبة الجرام .

**streptococcal** متعلق بالعقديات  
ناجح  
عن المكورات العقدية أو السبحية أو متعلق بها .

**streptococcal infection** عدوى بالعقديات  
عدوى بالمكورات السبحية أو العقدية ، كما في التهاب اللوزتين (Tonsillitis) .

**streptococcal tonsillitis** التهاب اللوزتين العقدي

**streptococci** عقديات ، مكورات عقدية  
جمع عقدية ، المكورة العقدية ، المكورة السبحية (Streptococcus) .

**streptococcus** عقدي ، مكورة عقدي ، العقدية  
جراثيم موجبة الجرام ، كروية إلى بيضاوية تنتظم في سلاسل .  
تسبب الكثير من العدوى ، خصوصاً في الحلق (التهاب اللوزتين) ، وتدخل في عدوى الحمى الروماتيزمية والتهاب الكلية .

**streptococcus mutans** العقدية الطافرة  
كائن دقيق يوجد في اللويحة ويصاحب التسوس أو النخر .  
جنس من العقدية أو المكورة العقدية (Streptococcus) مماثلة للعقدية اللعابية (*Streptococcus salivarius*) ، تُشكّل

مستعمرات أو تجمعات على سطح السن وتساعد على التصاق اللويحة السنية ، وتنتج الأحماض العضوية التي يُعتقد بأنها تشترك في بدء التسوس السني .

**streptococcus pneumoniae** العقدية الرئوية  
جنس من العقدية أو المكورة العقدية ؛ أحد أهم مسببات المرض الالتهاب الرئوي وبعض الأمراض المعدية الأخرى .  
وهي خلايا كروية أو بيضاوية توجد في أزواج أو سلاسل قصيرة ، غير متحركة وموجبة الجرام . تُسمى أيضاً : المكورة الرئوية المزدوجة (*Diplococcus pneumoniae*) ، أو مكورة رئوية دقيقة (*Micrococcus pneumoniae*) أو المكيرة الرئوية (Pneumococcus) .

**streptococcus salivarius** العقدية اللعابية ، المكورة السبحية  
اللعابية  
جنس من العقدية غير الحالة للدم ، توجد في الفم بكثرة بشكل خلايا كروية أو بيضاوية في سلاسل بأطوال مختلفة .

**streptococcus viridans** العقدية المخضرة  
كائن حي ممرض يعدي المجرى التنفسي . تعرف أيضاً بالمكورة السبحية ألفا حالة الدم . تسبب التهاب بطانة القلب الجرثومي تحت الحاد عند الإنسان ويجب اتخاذ الاحتياطات اللازمة عند علاج المصابين بهذا النوع من الالتهاب الذين سوف تجرى لهم بعض أشكال من المعالجة السنية .

**streptothrix** العقدية الشعرية  
اسم مقترح لمجموعة من الكائنات الدقيقة التي تشمل الشعية (Actinomyces) ، والمتسلسلة (Streptomyces) ، والنوكارديا (Nocardia) .

**stress** إجهاد ، ضغط ، جهد  
1- القوة المطبقة بوسائل ميكانيكية .  
2- قوة داخلية مقاومة لقوة خارجية .  
3- (في طب الأسنان) : الضغط ، أو القوة المبذولة بالأسنان السفلية على الأسنان العلوية أثناء المضغ .

**stress and tension gauge** مقياس الشد والإجهاد  
مقياس يستخدم لقياس القوة المبذولة بالأطواق المطاطية والنوابض .

**stress balance** توازن الإجهاد

**stress - bearing area** باحة ملائمة للإجهاد  
1 - منطقة في الفم قادرة على دعم البدلة السنية ، ويقاوم القوى أو الضغوط المطبقة عليها أثناء المضغ أو البلع .  
2 - أسطح البنية الفموية التي تقاوم القوى أو الجهد أو الضغط الواقع عليها أثناء المضغ أو البلع . انظر منطقة قاعدة

البدلة السننية (Denture foundation area) والمُرتكز القاعدي (Basal seat) .

**stress - bearing area, primary** باحة ملاقية للإجهاد أولية منطقة تستخدم لمقاومة الضغط القوي للبدلة السننية مثل الناحية الشدقية من الفك السفلي .

**stress-bearing area, secondary** باحة ملاقية للإجهاد ثانوية منطقة من النسيج ليست قوية بشكل كاف لدعم الحمل الأولي للجهاز السنني ولكنها كافية لتتحمل جزءاً من الدعم .

**stress breaker** قاطعة الإجهاد ، فاصلة الإجهاد وُصلة مخففة للضغط . أداة في البدلة السننية الجزئية مصممة لتخفيف الضغط عن الأسنان الداعمة .

**stress, compressive** إجهاد الضغط ، إجهاد ضاغط

**stress, occlusal** إجهاد إطباق

**stress, shearing** إجهاد القص ، إجهاد القطع

**stress, tensile** إجهاد الشد

**stria** سطر جمعها سطور (Striae) .

**striae of Retzius = enamel** سطور ريتزيوس = خطوط ريتزيوس في الميناء

**striae of Retzius** ريتزيوس في الميناء نسبة إلى ج. ريتزيوس 1842-1919 ، M.G.Retzius ، مشرّح سويدي . انظر خطوط ريتزيوس في الميناء (Enamel striae of Retzius) ، خطوط التكلّس في الميناء .

**striate = striated** مخطّط ، مُحزّز ، مُثلّم ، ذو خطوط

**striate ducts** أقبانية مخطّطة

**striated = striate** مخطّط ، مُحزّز ، مُثلّم ، ذو خطوط كما في العَصَلَة (Muscle) .

**striated duct** قناة مُخطّطة الجزء من القناة اللعابية الذي يعدّل من التركيب اللعابي ، يُسمى كذلك بسبب مظهره المُخطّط الناتج عن الخلايا المبطنّة .

**striated muscle** عَصَلَة مُخطّطة عَصَلَة ذات ألياف مُخطّطة عرضانياً ، عادة تكون من العضلات الإرادية .

**striation** تخطيط ، تثلّم ، حُدش ، تخطط

**stricture** تضيّق ، ضيق تضيّق غير عادي في فتحة أو أنبوب .

**strident** صريري يصدر صوتاً ذا نغمة مرتفعة .

**stridor** صرير صوت صفير خشن يصدر عن الجهاز التنفسي .

**stridor decutum = stridor dentium** صرير الأسنان صوت يصدر عند احتكاك الأسنان مع بعضها .

**stridor dentium** صرير سنني الصوت الناتج عن سحل الأسنان مع بعضها .

**striomuscular** مُخطّطي عضلي

**strip** 1- شريط ، شريحة قطعة ضيقة رقيقة وطويلة من المادة . في تقويم الأسنان إنقاص البعد الإنسي الوحشي للأسنان ، القاطعة عادة ، بواسطة الأقراص الساحلة من أجل تقليل الازدحام وتسهيل تراصف الأسنان .

2- يُسَلّخ ، يَنزَع ، يُقشّر ينزع طبقة ، ليظهر السطح الذي يليها .

**strip, abrasive** شريط ساحل شريط من الكتان مُغطّى من أحد جوانبه بمادة ساحلة يستعمل في طب الأسنان لضبط الحواف والتلميع أو الصقل

**strip, boxing** شريط التعليب ، شريط التصوير الإحاطة بشريط لتشكيل سور

**strip, celluloid** شريط سيلولويدي شريط بلاستيك شفاف يستعمل كمسندة أثناء تكثيف حشوات الراتين المركّب وحشوات السيليكات في الأسنان الأمامية .

**strip, finishing** شريط الإنهاء ، شريط التلميع ، شريط الإكمال شريط ساحل ناعم يستعمل للتنعيم والصقل .

**strip holder** ممسك الشريط

**strip, lightning** شريط تخفيف ، شريط الفصل انظر شريط فاصل (Separating strip) .

**strip, matrix** شريط المسندة ، مسندة شريطية

**strip, polishing** شريط الفصل انظر شريط التلميع ، شريط الإنهاء (Finishing strip) .

**strip, separating = lightning strip** شريط فاصل ، شريط الفصل = شريط تخفيف شريط معدني أحد سطحيه مُغطّى بمادة ساحلة خشنة ، يستعمل لتوسيع المسافة بين الأسنان المتجاورة .

**stripe** خَطّ ، تَلْم مُخطّط ، مُثلّم

**striped** مُخطّط ، مُثلّم

**striped muscle** عَصَلَة مُخطّطة

**striping** تسليخ ، نَزْع ، قَشْر ، تعرية

**stripping** سلت ، نزع ، تسطير

1 - إزالة كمية صغيرة من ميناء السن أو مادة الحشو من سطح السن الملاصق لتخفيف الازدحام .

2 - (في تقويم الأسنان) : تقليل عرض السن الإنسي الوحشي بإزالة ميناء السن من سطح السن الملاصق .

**stroke** ضربة ، سكتة  
توقّف مفاجئ لوظيفة الدماغ نتيجة انخفاض تغذيته الدموية ، كما في حالات النزف تحت العنكبوتي ؛ يؤدي غالباً إلى اضطرابات في الكلام وشلل (شلل نصفي) .

**stroma** سدى  
النسيج المكون للمطرس العضوي ، أو الأساس الهيكلي للعضو .

**stromal = stromatic** سدوي ، لحمي  
متعلق بالمطرس .

**strophulus** الشرى الحطاطي في الأطفال  
طفح محبب يشاهد أحياناً على لثة الأطفال أثناء بزوغ الأسنان .

**structural** بنيوي ، تركيبي ، بُنياني

**structure** بنية ، تركيب ، بنان ، بناء

**structure , alveolar** بنية سنخية

**structure, bone** بنية العظم ، نسيج عظمي

**structure, denture - supporting** البنية الداعمة للبدلة السنية

**struma = goitre** 1 - سلعة ، تضخم الغدة الدرقية

**struma of the tongue** سلعة لسانية ، سلعة اللسان  
ورم يتطور من نسيج درقي على ظهر اللسان .

**strut** دعامة ، قائم انضغاط

**strut, auxillary** دعامة إضافية ، دعامة مساعدة

**stud** مصدم ، وتد ، دعامة  
مسمار ذو رأس كبير تثبت به عروة .

**stud attachment** وصلة ذات مصدم  
وصلة محكمة في شكل مصدم .

**stud, obturator** سادة ذات مصدم  
جهاز سني ذو عدة مصادم مثبتة ، يستخدم عند فاقدتي الأسنان المصابين بفلح الحنك .

**student's alloy** خليطة الطالب  
معدن يحتوي أساساً على النحاس الأصفر (النحاس والخرارصين) ويستعمل في التدريب على عملية صب المعادن ، وهي خليطة ماثلة في المظهر والخواص للخلائط النفيسة والخلائط شبه النفيسة .

**study cast = diagnostic cast = قالب للدراسة = قالب**  
**preoperative cast** = قالب قبل المداخلة الجراحية ،  
قالب قبل العمل  
نموذج موجب للتجويف القموي لغرض الدراسة وضع خطة المعالجة . انظر نموذج الدراسة (Study model) ، وقالب سني (Dental cast) .

**study model = dental cast** نموذج الدراسة = نموذج سني  
قالب للفم من أجل الدراسة ، للوصول إلى التشخيص ووضع برنامج علاجي وخطة لتركيب الأجهزة التعويضية العلاجية أو للمعالجة التوقيمية .

**stump** 1 - جدعة  
ما يتبقى من العضو بعد القطع أو التحضير .  
2- يجدع ، يبتتر ، يقطع  
مصطلح متعدد التأويلات ، أحياناً يستخدم لوصف تحضير السن لتاج جاكيت خزفي .

**stump, jacket crown** جدعة التاج الستروي  
ما يتبقى من تاج السن الطبيعية بعد تحضيرها لتاج جاكيت .

**stump of a tooth** جدعة السن  
الجزء من السن الذي يتبقى بعد التآكل أو بعد رفع التاج .

**Sturge-Weber's syndrome** متلازمة ستيرج فيبير  
مرض يتميز بأورام عرقية في الجلد أو المخاطية والفكين وعظام الجمجمة . مع وجود عيوب في الأوعية الدموية في السحايا وإعاقة عقلية .

**stylet** إبرة ، مروّد ، مسبر ، مجسّ

**styliform** إبري الشكل

**stylo-, styl-** (سابقة) إبرة ، إبري

**styloglossal** إبري لساني  
متعلق بالتواء الإبري للعظم الصدغي واللسان .

**styloglossal muscle = styloglossus** العضلة الإبرية اللسانية  
عضلة ترفع اللسان . انظر العضلة اللسانية الإبرية (Styloglossus) .

**stylohyoid** إبري لامي  
متعلق بالتواء الأبري والعظم اللامي

**stylohyoid ligament** الرباط الإبري اللامي

**stylohyoid muscle = stylohyoideus** العضلة الإبرية اللامية  
عضلة ترفع اللسان والعظم اللامي وتسحبها للخلف . انظر عضلة إبرية لامية (Stylohyoideus) .

**styloid** إبري ، مروّدي ، شبه الإبرة

**styloid proces** التواء الإبري ، شاخصة إبرية

**styloid process of the temporal bone** النتوء الإبري للعظم الصدغي  
شوكة مدببة تبرز إلى الأسفل من السطح السفلي للجزء الصخري للعظم الصدغي .

**stylomandibular** إبري فكي سفلي  
متعلق بكل من النتوء الإبري والفك السفلي .

**stylomandibular ligament** الرباط الإبري الفكي السفلي

**stylo mastoid** إبري خُشائي  
متعلق بكل من النتوء الإبري والنتوء الخشائي .

**stylo mastoid artery = a.stylo mastoidea** شريان إبري خُشائي  
يغذي الأذن الوسطى . انظر الشريان الإبري الخشائي (Stylo mastoidea) .

**stylo mastoid foramen** ثُقبة إبرية خشائية  
فُتحة بين النتوء الإبري والنتوء الخشائي يمر من خلالها الشريان الخشائي الإبري والعصب الوجهي .

**stylo mastoid process** ناتئ إبري خُشائي ، نتوء إبري خُشائي

**stylo maxillary** إبري فك علوي  
متعلق بكل من الناتئ الإبري والفك العلوي .

**stylo myloid** إبري ضرسي ، إبري رحوي  
متعلق بالناتئ الإبري والأرحاء .

**stylo pharyngeal** إبري بلعومي  
متعلق بالنتوء الإبري والبلعوم .

**stylo pharyngeal muscle =** العَصَلَة الإبرية البلعومية

**stylo pharyngeus** عَصَلَة ترفع وتفتح البلعوم . انظر مدخل العَصَلَة الإبرية البلعومية (Stylo pharyngeus) .

**stylo staphyline** إبري كهوي ، إبري حنكي ، إبري شرابي  
متعلق بالنتوء الإبري للعظم الصدغي والحنك والرخو .

**stylus** 1- إبرة ، مجسّ ، مسبر ، قليم  
2- قاف ، متبّع الأثر ، إبرة التسجيل .  
(في طب الأسنان) : قاف لجهاز وجهي .

**stylus, diagnostic** إبرة التسجيل التشخيصية

**stylus tracing = arrow- point** رَسْم بالراسمة المسجلة =

**tracing = gothic arch tracing =** رَسْم شبيه بالسهم =

**needle point tracing** رَسْم شبيه بالقوس القوطية =  
رَسْم برأس الإبرة  
رسم شبيه برأس السهم أو بالقوس القوطية بواسطة جهاز متصل بالقوسين الفكيّتين المتقابلتين . شكل الرسم يعتمد

على مكان رأس التعليم بالنسبة لصفحة الرسم . قمة رأس السهم تشير إلى أقصى تراجع غير متوتر لوضع الفك السفلي بالنسبة للفك العلوي ؛ وهي العلاقة المركزية .  
رسم على سطح شمعي أو سطح مسودّ بالدخان بواسطة الراسم لحركة الفك السفلي .

**stypsis** إرقاء ، إيقاف النزف ، المعالجة بالقباضات

**styptic** قابض ، موقف للنزف ، مُرَقِّع  
مادة قابضة موقفة للنزف .

**sub-** (سابقة) تحت ، دُون ، مُعتدل ، قَرِيب ، عَجَز ، نَقص

**subacute** تحت الحاد ، معتدل الحدة ، شبه الحاد  
أقل شدة عن الحاد ، المرحلة بين المرض المزمّن والحاد .

**subacute bacterial endocarditis = SBE** التهاب الشغاف الجرثومي تحت الحاد = التهاب شغاف القلب التهاب بطانة القلب بواسطة الجراثيم العقدية المخضرة (Streptococcus viridans) .

**subacute inflammation** التهاب تحت الحاد ، التهاب دون الحاد

**subapical** تحت الذروي ، تحت القمة

**subapical infection** عدوى تحت قمة السن

**subbasal** تحت القاعدة ، تحت القاعدي

**subcapsular** تحت المحفظة

**subcellular** دوين خلوي

**subchondral** تحت الغضروف

**subchronic** دوين المزمّن ، تحت المزمّن

**subclavian = subclavicular** تحت الترقوة

**subclavian artery = a.subclavia** الشريان تحت الترقوة  
شريانان : شريان أيمن من الجذع العضلي الرأسي وشريان أيسر من القوس الأبهرية ، يغذيان الطرف العلوي ، والجلب الشوكي ، والدماغ ، إلخ ، انظر الشريان تحت الترقوة (Subclavia) .

**subclavian triangle** مثلث تحت الترقوة

**subclinical** دوين الإكلينيكي ، تحت الإكلينيكي ، تحت السريري  
متعلق بدرجة بسيطة من العدوى بدون أعراض سريرية أو مظاهر سريرية .

**subclinical infection** عدوى تحت إكلينيكية ، عدوى دوين إكلينيكية  
شكل من أشكال العدوى بلا أعراض أو مظاهر سريرية .

**subcondylar** تحت اللقمي ، تحت اللقمة  
تحت لقمة الفك السفلي .



|                                 |   |                          |   |
|---------------------------------|---|--------------------------|---|
| subcondylar osteotomy           | قَطْع العظم تحت اللقمي  | subgingival space        | المسافة تحت اللثوية ، الحيز تحت اللثة                   |
|                                 | قطع جراحي مائل للشعبة الصاعدة للفك السفلي تحت                 | subglossal               | تحت اللسان ، تحت اللساني                                |
|                                 | اللقمة لتقليل بروز الفك السفلي أو الذقن للأمام .              | subglossitis             | التهاب تحت اللسان ، التهاب ما تحت اللسان                |
| subcortical                     | تحت القشرة ، تحت القشري                                       |                          | التهاب الأنسجة تحت اللسان أو الجانب السفلي للسان .      |
| subcranial                      | تحت القحف ، تحت الجمجمة                                       | subgroup                 | مجموعة فرعية ، مجموعة جزئية ، زميرة                     |
| subcrepitation                  | فرقعة خفيفة   | subinfection             | عدوى خفيفة  |
| subcutaneous = subdermal        | تحت الجلد   | subinflammation          | التهاب خفيف   |
| subcutaneous injection          | حقنة تحت الجلد  | subject                  | 1- يُعرَض ، يواجه ، يُخضع ، إخضاع للعلاج                |
| subdental                       | تحت السنني ، تحت السن   |                          | 2- مُعرَض ، إنسان التجربة ، جثة التشريح                 |
| subdermal = subdermic           | تحت الجلد   | subjective               | شخصاني ، ذاتي   |
| subdivision                     | 1- تقسيم إلى أجزاء أصغر                                       |                          | لوصف الأعراض التي يحس بها المريض ؛ مثل الألم ، إلخ .    |
|                                 | 2- قسيم .   | subjugal                 | تحت الخد ، تحت الوجنة ، تحت العظم الوجني                |
| subduction                      | الجر إلى أسفل ، السحب إلى تحت                                 |                          | تحت العظم الوجني .                                      |
| subdural                        | تحت الجافية   | sublabial                | تحت الشفوي  |
| subendothelial                  | تحت البطانة   | sublimate = sublime      | يُصعَد ، صَعَد بالحرارة ، مُصعَد                        |
| subendothelium                  | تحت البطانة   | sublimation              | تصعيد ، تسام  |
| subepiglottic                   | تحت لسان المزمار  | sublingual               | تحت اللسان ، تحت اللساني                                |
| subepithelial                   | تحت الظهارة ، تحت الطبقة الظهارية                             |                          | المنطقة التي تقع تحت اللسان .                           |
| subepithelial capillary network | الشبكة الشعرية تحت الظهارة ، شبكة الأوعية الشعرية تحت الظهارة | sublingual abscess       | خُراج تحت اللسان  |
| subfamily                       | فصيلة   | sublingual artery        | الشريان تحت اللسان                                      |
| subgenus                        | جُنْس   |                          | يغذي عضلات الفك السفلي ، والغدد تحت اللسانية ، إلخ .    |
| subgingival                     | تحت اللثة ، تحت اللثوي  |                          | انظر تحت اللساني (Sublingualis) .                       |
|                                 | مسافة ضئيلة تحيط بالسن تحت الخط اللثوي ، بين حافة اللثة       | sublingual bar           | العارضة تحت اللسان                                      |
|                                 | الحررة وميناء السن .  |                          | وُصلة رئيسية لبدلة سنية جزئية سفلية تمتد في قاع الفم .  |
| subgingival calculus            | القَلح تحت اللثة ، الحصاة تحت اللثة                           | sublingual caruncle      | اللحيمية تحت اللسان                                     |
|                                 | ترسب أملاح معدنية مختلفة مثل فوسفات الكالسيوم                 |                          | نمو لحمي صغير تحت اللسان .                              |
|                                 | وكربونات الكالسيوم تتراكم مع مواد عضوية وفَصَلات              | sublingual cellulitis    | التهاب الهلث تحت اللسان                                 |
|                                 | فَموية على الأسنان أو داخل الميزاب اللثوي أو داخل جيب         | sublingual crescent      | القُرش ، الهلال تحت اللسان                              |
|                                 | لثوي أو جيب حول سني . يكون عادة داكناً وأكثر تصبغاً من        |                          | منطقة هلالية الشكل في قاع الفم متكونة بواسطة الجدار     |
|                                 | القَلح فوق اللثوي . انظر قَلح (Calculus) .                    |                          | اللساني للفك السفلي والجزء المجاور من قاع الفم .        |
| subgingival curettage           | الكشط تحت اللثة   | sublingual cyst = ranula | الكيس تحت اللسان = كيس                                  |
|                                 | إزالة الملتقى الظهاري والبطانة الظهارية للجيب حول السني ،     |                          | ضفديعي = الضفديعة                                       |
|                                 | غالباً مع التقليل وتسوية الجذر . تنضير النفايات من            | sublingual dermoid cyst  | الكيس الجلدي تحت اللسان                                 |
|                                 | الارتباط الظهاري المتقرح والطبقة القرنية اللثوية التحتية      | sublingual duct          | القناة تحت اللسان                                       |
|                                 | لمعالجة الالتهاب وانحسار النسيج اللثوي .                      |                          | إحدى قنوات الغدد تحت اللسانية وتسمى قناة بارثولين       |
| subgingival scaling             | التقليل تحت اللثوي  |                          | (Bartholin's duct) ، انظر قناة ريفينوس (Revinus duct) . |
|                                 | إزالة القَلح واللويحة الجرثومية المتواجدة على السن تحت        | sublingual fold = mucous | الطية تحت اللسان = الارتفاع                             |
|                                 | اللثة .   | membrane ridge           | الغشائي المخاطي   |
|                                 |   |                          | منطقة هلالية الشكل في قاع الفم تتبع الجدار الداخلي للفك |

|   |   |
|---|---|
| السفلي باتجاه مناطق الأرحاء ، تتكون بواسطة الغدة تحت اللسانية والقناة تحت الفك السفلي . انظر . طية (Fold) .   | يصاحبه صوت بالمفصل وأثناء ذلك تظل أسطح المفصل في تماس جزئي .  |
| sublingual fossa الحفرة تحت اللسان  | submandibular تحت الفك السفلي   |
| انخفاض على السطح الداخلي لعظم الفك السفلي . متعلق بالغدة تحت اللسانية .   | submandibular abscess خراج تحت الفك السفلي  |
| sublingual fovea النقرة تحت اللسان  | submandibular cellulitis التهاب الهلل تحت الفك السفلي   |
| sublingual ganglion العقدة تحت اللسان   | submandibular duct القناة تحت الفك السفلي   |
| sublingual gland الغدة تحت اللسان   | قناة إفراز اللعاب من الغدة تحت الفك السفلي ، تسمى أيضاً القناة تحت الفك العلوي (Submaxillary duct) .  |
| إحدى الغدد اللعابية ، تشكل قنطرة على جانبي الفم تحت اللسان .  | submandibular fossa حفرة تحت الفك السفلي  |
| sublingual nerve العصب تحت اللسان   | submandibular ganglion = = عقدة تحت الفك السفلي   |
| عصب حسي يُغذي المنطقة حول الغدة تحت اللسانية . انظر تحت اللساني (Sublingualis) .  | blandin's ganglion عقدة بلاندين   |
| sublingual ptyalocoele = ranula = قيلة لعابية تحت اللسان  | submandibular gland = = الغدة تحت الفك السفلي   |
| كيس ضفدعي   | submaxillary gland غدة ما تحت الفك العلوي   |
| sublingual retention cyst الكيسة الاحتباسية تحت اللسان  | واحدة من زوج من الغدد اللعابية المستديرة بحجم اللوزة في المثلث تحت الفك السفلي تمتد إلى الأمام حتى البطن الأمامي للعضلة ذات البطنين وإلى الخلف حتى الرباط الإيبري الفكي السفلي . يقع الرباط بين الغدة تحت الفك السفلي والغدة النكفية . الغدة تحت الفك السفلي تمتد إلى الأعلى حتى الحافة السفلية للفك السفلي وتمتد إلى الأمام فوق العضلة الضرسية اللامية ؛ الجزء العلوي من أسطح الغدة يقع جزئياً مقابل الانخفاض تحت الفكي على السطح الداخلي للفك السفلي وجزئياً على العضلة الجناحية المتوسطة . الجزء الأسفل مغطى بالجلد ، واللفافة السطحية ، والعضلة الجلدية للفتق ، واللفافة الرقبية العميقة . القناة تحت الفك السفلي طولها حوالي 5 سم تبدأ عند السطح العميق من الغدة وتجري بين الغدة تحت اللسانية والعضلة الذقنية ، وتفتح عند الحليمة الصغيرة بجانب اللجام اللساني . تفرز الغدة المخاط والسائل المصلي الرقيق الذي يساعد في عملية هضم الطعام . قارن مع الغدة تحت اللسانية (Sublingual gland) . انظر أيضاً غدة لعابية (Salivary gland) . |
| sublingual salivary gland الغدة اللعابية تحت اللسان   | submandibular lymph nodes عقد لمفية تحت الفك السفلي   |
| واحدة من زوج من الغدد اللعابية الصغيرة توجد تحت الغشاء المخاطي لقاع الفم ، تحت اللسان . وهي بنية لوزية الشكل صغيرة تزن نحو جرامين . تقع أسفل العضلة الضرسية اللامية خلف مع الغدة تحت الفك السفلي وحشي الفك السفلي ، وإلى الإنسي من العضلة الذقنية اللسانية ويجاورها بالعصب اللساني والقناة تحت الفك السفلي ، لها من 8-20 قناة تتصل مع بعضها لتكون القناة تحت اللسانية . تفرز الغدة تحت اللسانية المخاط الذي تنتجه الحويصلات . قارن مع الغدة النكفية (Parotid gland) . الغدة تحت الفك السفلي (Submandibular) . | submandibular sialolithiasis التحصي في الغدة اللعابية تحت الفكية  |
| sublingual varices دوالي تحت اللسان   | submandibular space الحيز تحت الفك السفلي   |
| sublinguitis التهاب الغدة تحت اللسانية  | الحيز المتكون بانقسام اللفافة الرقبية العميقة حول الغدد اللعابية تحت الفك السفلي .  |
| التهاب الغدد اللعابية تحت اللسانية .  | submandibular triangle المثلث تحت الفك السفلي   |
| sublining تبطين تحتي  |   |
| طبقة رقيقة من الإسمنت غير المخرّش أو الورنيش توضع تحت الإسمنت المبطن لتقليل تأثيره المخرّش ؛ عازل لأي دواء يُطبق على عاج السن .   |   |
| subluxation خلع جزئي ، خلع غير كامل   |   |
| خلع جزئي أو خلع غير كامل ، عادة للمفصل ؛ التواء المفصل . انظر الخلع غير التام (Incomplete dislocation) .  |   |
| subluxation, TMJ خلع جزئي للمفصل الفكي الصدغي   |   |
| خلع جزئي غير كامل للقمة الفك السفلي أثناء فتحه ، عادة   |   |

|                                       |  |                                    |  |
|---------------------------------------|--|------------------------------------|--|
| submarginal                           | تحت الحافة ، تحت الحفاف  | submental space                    | الحيز تحت الذقن  |
| submarginal calculus                  | قلح تحت الحافة<br>انظر قلح (Calculus) .  | submental vertex projection        | المرتسم الذروي تحت الذقني ، المرتسم القمي تحت الذقني   |
| submarine alloy                       | خليطة غواصة ، خليطة غائصة<br>خليطة من الملغم تستعمل في حشو الحفر المحضرة التي لايمكن وقايتها من الرطوبة .  | submento - vertex projection       | انظر التصوير الإشعاعي (Radiography) . المرتسم القمي تحت الذقني   |
| submasseteric                         | تحت الماضغة<br>تحت العَصَلَة الماضغة .   | submento vertical view             | منظر أفقي لقاعدة الجمجمة<br>في التصوير الشعاعي   |
| submaseteric space                    | المسافة تحت الماضغة ، الحيز تحت الماضغة<br>المسافة بين العَصَلَة الماضغة والشعبة الصاعدة للفك السفلي .   | submerged                          | غائر ، مُنغمر ، غائص   |
| submaxilla = lower maxilla = mandible | ما تحت الفك العلوي = أسفل الفك العلوي = الفك السفلي  | submerged implant                  | غرسة غائرة   |
| submaxillaritis = submaxillitis       | التهاب الغدة تحت الفك السفلي ، التهاب الغدة ما تحت الفك العلوي<br>التهاب الغدة في إحدى الغدد تحت الفك السفلي (الغدد تحت الفك العلوي) .               | submerged tooth                    | سن غائصة   |
| submaxillary = submandibular          | تحت الفك العلوي = تحت الفك السفلي<br>تحت الفك السفلي أو ما تحت الفك العلوي .   | submerged teeth = infra- occlusion | أسنان ذات إطباق منخفض<br>انخفاض سن أو أكثر من سن بالنسبة للأسنان المجاورة ، يشاهد بكثرة في الأسنان الأولية أو الأسنان اللبنية . يحدث عموماً نتيجة الالتحام . |
| submaxillary duct                     | قناة تحت الفك العلوي<br>انظر قناة تحت الفك السفلي (Submandibular duct) .   | submersion                         | تغطيس ، غمر  |
| submaxillary fossa                    | الحفرة الفكسية<br>انخفاض على السطح الداخلي للفك السفلي ، حيث توجد الغدة تحت الفك السفلي .  | submucosa = submucous              | تحت المخاطية ، تحت الغشاء المخاطي<br>طبقة النسيج تحت الغشاء المخاطي .  |
| submaxillary ganglion                 | العقدة تحت الفكسية ، العقدة الفكسية<br>عقدة صغيرة على العَصَلَة اللامية اللسانية يخرج منها عَصَب يغذي الغدد اللعابية تحت الفك السفلي وتحت اللسانية . | submucosa anaesthesia              | تخدير تحت الغشاء المخاطي ، تخدير تحت المخاطية  |
| submaxillary gland                    | الغدة تحت الفك السفلي ، الغدة تحت الفك العلوي  | submucosal                         | تحت الغشاء المخاطي   |
| submaxillitis = submaxillaritis       | التهاب الغدة تحت الفك السفلي ، التهاب الغدة تحت الفك العلوي  | submucosal implant                 | عُرْسَة تحت الغشاء المخاطي<br>انظر عُرْسَة ، عُرْزَة (Implant) .   |
| submental                             | تحت الصماخي  | submucosal injection               | حقن تحت الغشاء المخاطي<br>حقن محلول ، مثل المحلول المسكن للألم ، تحت المخاطية .  |
| submental                             | تحت الذقن  | submucosal inserts                 | مغارز تحت الغشاء المخاطي<br>إدخال معدنية ذات غوور توضع في أماكن مختارة مجهزة جراحياً تحت المخاطية لزيادة تثبيت البدلة السنية .                               |
| submental artery                      | الشريان تحت الذقن<br>فرع من الشريان الوجهي ، يغذي الأنسجة تحت الفك . انظر مدخل للشريان تحت الذقني (A.submentalis) .                                  | submucosal vestibuloplasty         | رأب الدهليز تحت الغشاء المخاطي<br>تعميق جراحي للميزاب اللثوي بتحرير وإزاحة النسيج بين المخاطية والسماح بتثبيت المخاطية بالعظم التحتي .                       |
| submental fistula                     | ناسور تحت الذقني   | submucous = submucosa              | تحت المخاطية   |
|                                       |  | subnasal                           | تحت الأنف ، تحت الأنفي ، النقطة تحت الأنفية<br>نقطة تلاقي الحافة السفلية من الجزء اللحمي الطرفي من الحاجز الأنفي مع منتصف الشفة العلوية ، وهو الجزء          |

المنخفض فوق الشفة وتحت الحاجز الأنفي (النثرة) ، وهي علامة لقياس الجمجمة على النسيج الرخو .

subnasale = subnasion النقطة تحت الأنفي

نقطة الزاوية المتكونة بين الشفة العليا والحاجز الأنفي . ملتقى الأنف بالشفة العليا .

subnasion = subnasale النقطة تحت الأنفي

أقصى نقطة انخفاضاً على المستوى السهمي الأوسط للحافة الأمامية السفلية من الفتحة الأنفية الخارجية .

subnormal دون الطبيعي ، دون السوي ، دون المعدل

suboccipital تحت القفوي ، تحت القذال

suboccipital nerve العصب تحت القفوي ، العصب تحت القذال

عصب محرك متفرع من العصب الرقبى الأول ، يعصب العضلة الشوكية نصف الرأسية ، وعضلات المثالث القذالي أو القفوي . انظر تحت القذالي (Suboccipitalis) .

suboccipital plexus الضفيرة تحت القفوية ، الضفيرة تحت القذال

انظر الضفيرة الوريدية تحت القذالية (Suboccipital venous plexus) .

suboccipital venous plexus الضفيرة الوريدية تحت القذال

شبكة من الأوردة توجد في الجزء الخلفي من جلدة الرأس ، وتصرف في الوريد الفقاري . انظر ضفيرة وريدية تحت القفوية (Plexus venous suboccipitalis) .

subocclusal تحت الإطباق ، إطباق منخفض ، تحت الإطباق

subocclusal rest مهماز إطباق منخفض ، مرتكز إطباق منخفض

subocclusal surface سطح قرب الإطباق

جزء من السطح الإطباق للسن ، الذي يكون منخفضاً عن مستوى الجزء المنطبق للسن

subodontoblastic تحت أرومات السن ، ما تحت أرومات العاج

subodontoblastic layer الطبقة تحت الأرومة السنية

subodontoblastic plexus الضفيرة تحت أرومات السن ، الاستطالات الخلوية الشبكية

suborbital تحت الحجاج ، تحت الحجاجي

suborbital fossa = canine fossa الحفرة تحت الحجاج = نُقرة الناب

subperiosteal تحت السمحاق ، تحت السمحاق

subperiosteal abscess الخراج تحت السمحاق

subperiosteal amputation بتر تحت السمحاق ، قطع تحت السمحاق

subperiosteal implant غرسة تحت السمحاق

subperiosteal implant abutment دعمة الطعم تحت السمحاق

الجزء من الغرسة الذي يبرز من خلال المخاطية داخل التجويف الفموي للتثبيت ، أو دعم التاج أو البدلة السنية الثابتة أو البدلة السنية النزوعة .

subperiosteal implant البنية التحتية للطعم تحت السمحاق ، غرسة هيكلية

substructure = subperiosteal implant frame work تحت السمحاق

شبكة هيكلية من المعدن المصبوب ، تنطبق على العظم تحت السمحاق .

subperiosteal injection حقنة تحت السمحاق

حقن محلول تحت السمحاق .

subpharyngeal تحت البلعوم

subpulpal تحت لب السن

تحت لب السن .

subpulpal wall الجدار تحت لب السن ، الجدار تحت اللبي

قاع الحفرة بعد إزالة لب السن ، حيث يكون الجدار اللبي غائباً .

subscription تذييل الوصفة الطبية ، وصفة الجزء من الوصفة الطبية الذي يتضمن الإرشادات والتوصيات عن كيفية تحضير وتركيب مكونات الأدوية .

subside يهدأ ، يخمد ، ينطفئ ، يختفي

subspinal تحت الناتئ الشوكي

subspinale = "A" point = النقطة "A" = الشويكة التحتانية

النقطة "A" لداون

أعمق نقطة على الخط المتوسط لطليعة عظم الفك العلوي ، بين شوكة الأنف الأمامية والحافة السفلية للسنخ أي النقطة السنخية (Prosthon) ؛ وهي علامة تحت سطحية .

subspinous تحت الناتئ الشوكي

substantia = substance مادة (لاتينية)

substantia adamantina = المادة المينائية = ميناء السن

tooth enamel المادة العاجية

substantia eburnea المادة العاجية

substantia ossea dentis المادة السنية العظمية

substantia spongiosa = المادة الإسفنجية = العظم الإسفنجي

cancellous bone

substitute                      بَدِيل ، بَدَل

substrate = substratum              ركيزة  
مادة يعمل فيها الإنزيم .

substructure                      بنية أساسية ، أساس ، وطيدة  
الجزء من البدلة السننية الغرسية المغطى بالأنسجة ؛ هيكل معدني ، ينظمر تحت الأنسجة ويستقر على العظم مصمم لدعم البنية العلوية كما في البدلة السننية الغرسية .

substructure, implant denture              وطيدة البدلة السننية  
المغروسة ، البنية التحتية للجهاز السني المزروع الهيكل المعدني المنظمر تحت الأنسجة الرخوة المنطبق على العظم بغرض دعم البنية العلوية للجهاز السني المغروس .

substructure, metal - ceramic              وطييدة معدنية خزفية  
الأساس المعدني الذي تبنى عليه طبقة الخزف .

substructure, subperiosteal =              وطييدة العرسة تحت السمحاق  
implant = subperiosteal              هيكل العرسة تحت السمحاق

implant framework                      إطار هيكلية من المعدن المصبوب ينطبق على العظم ، تحت السمحاق .  
الجزء الهيكلية المعدني من البدلة السننية المزروع الذي ينطبق على العظم تحت السمحاق .

subsurface                      تحت السطح

succedaneous                      لاحق ، تال ، متبادل ، إبدال ، بديل

succedaneous teeth                      أسنان تالية ، أسنان لاحقة  
الأسنان الدائمة التي تحل محل الأسنان اللبنية (القواطع الدائمة ، والأنياب و الضواحك يشار إليها كأسنان تالية) .

successor                      خليفة ، بديل ، وريث

successor , permanent                      خليفة دائم

sucking                      مَص ، يَمص

sucking, fingers                      مَص الإصبع

sucking, lip                      مَص الشفة

sucking, thumb                      مَص الإبهام

sucrose                      سكروز ، سُكَّر القصب  
سكر القصب ، ثنائي سكاريد يتحلل إلى اثنين من السكريات الأحادية هما الجلوكوز والفركتوز . السكروز ينتج في اللويحة حمض اللاكتيك .

suction                      ماص ، ارتشاف ، مَص  
1 - عملية الارتشاف أو الامتصاص .  
2 - مصطلح غير دقيق لوصف عملية ثبات البدلة السننية بدون مشبكات أو وصلات محكمة .

suction apparatus                      جهاز ماص  
مضخة تفريغ تستعمل في غرف العمليات الجراحية وبعض عيادات طب الأسنان لامتصاص الدم والفضلات من منطقة المداخل الجراحية .

suction biopsy                      خزعة مصيبة  
طريقة لأخذ عينات من النسيج أو السائل من العقد اللمفاوية أو من آفة عميقة باستخدام الشفط . انظر أيضاً خزعة بالشفط (Aspiration biopsy) .

suction chamber = air chamber              حُجرة الشفط ، غرفة  
الماص = حُجرة الهواء

suction cup                      قُمع مطاطي ، قُرس شافط  
قمع مطاطي يوضع في منتصف البدلة العلوية النزوعة لتثبيتها في الفم بواسطة تفريغ الهواء .

suction disc                      قُرس ماص ، قُرس المص  
قُرس مرن مثبت على السطح الداخلي للبدلة السننية العلوية في محاولة لتحسين وزيادة ثباتها في الفم ، هذه الطريقة لم تعد مستعملة الآن .

suction plate                      صفيحة ماصة  
صفيحة سننية تثبت في الفم بواسطة امتصاص الهواء أو الضغط الجوي .

suction tip                      رأس ماص ، ذروة ماصة  
وُصلة جهاز المص الجراحي .

suction tube                      أنبوب ماص  
suctioning                      عملية المص  
شفط السوائل بجهاز المص الجراحي .

sugar                      سكر

sugar coated tablet                      قُرس مغطى بالسكر

suggestion                      إيحاء ، إيعاز ، اقتراح

sulci                      أتلام

sulciform                      تلمي الشكل

sulcoplasty = vestibuloplasty              رأب الدهليز ، تقويم الدهليز

sulcular                      ميزابي ، أخدودي ، تلمي  
متعلق بالميزاب أو الثلم .

sulcular epithelium                      ظهارة تلمية  
ظهارة رصفية مطبقة غير متقرنة رقيقة ، تمتد من قاعدة الميزاب إلى فتحة الحافة اللثوية .

sulculus                      تسليم

sulcus                      تلم  
الجمع : أتلام (Sulci) .

1- شقّ أو أخدود ، أو تجميعة مثل ما هو على سطح المخ أو مثل طيات الغشاء المخاطي .  
 2- ميزاب أو أخدود أو انخفاض في سطح السن .  
 3- ميزاب أو ثلم في جزء من التجويف الفموي .  
 خندق أو أخدود مبطن بالغشاء المخاطي ومحاط بالخددين من جانب والأسنان واللثة من الجانب الآخر .

التلم السنخي الشدقي ،  
 sulcus, alveolo buccal =  
 تلم سنخي دهليزي  
 alveobuccal sulcus  
 تلم سنخي شفوي  
 sulcus, alveolabial  
 تلم بين الشفتين والتوء السنخي .  
 تلم سنخي لساني  
 sulcus, alveolingual =  
 تلم بين اللسان والتوء السنخي والأسنان .  
 alveolo lingual sulcus  
 تلم خدي ، تلم شدقي  
 sulcus, buccal  
 عملية تعميق  
 sulcus deepening procedure  
 التلم  
 انظر رأب التلم (Vestibuloplasty) .  
 ثلم جبهي  
 sulcus, frontal  
 تلم لشوي ، أخدود لشوي  
 sulcus, gingival  
 1 - شقّ ضحل يحيط بالأسنان ، يتكوّن بواسطة السن من جانب واللثة الحرة من الجانب الآخر .  
 2- الفراغ الذي يقع بين الجهة الداخلية للثة الحرة وميناء السن أو الملاط من الجهة الأخرى ، حسب الارتباط الظهاري .

التلم الحنكي الكبير  
 sulcus, greater palatine  
 تلم تحت الحجاج  
 sulcus, infraorbital  
 شقّ على جسم الفك العلوي يمتد لمسافة قصيرة للخلف من السطح الحجاجي داخل القناة تحت الحجاج ؛ يمر داخله العصب والأوعية الدموية تحت الحجاج .

تلم شفوي  
 sulcus, labial  
 التلم الشفوي السني =  
 sulcus, labiodental =  
 صفيحة دهليزية  
 vestibular lamina  
 التلم الشفوي الذقني  
 sulcus, labiomental  
 شقّ ضحل متكوّن باندماج تقوّس الشفة السفلية والذقن .

تلم لساني النهائي  
 sulcus, lingual terminal  
 شقّ ضحل على الجزء الخلفي من ظهر اللسان يفصله عن جذره .

التلم اللساني الأوسط  
 sulcus, median lingual  
 شقّ ضحل ضيق على ظهر اللسان في وسط اللسان .

التلم الضرسسي اللامي  
 sulcus, mylohyoid

شقّ على السطح الإنسي للشعبة الصاعدة للفك السفلي ، يميل إلى الأمام من ثقبه الفك السفلي إلى نقطة على جسم الفك السفلي تقع مباشرة تحت نهاية الخط الضرسسي اللامي ؛ ويمر في هذا التلم العصب الضرسسي اللامي والأوعية الدموية الضرسسية اللامية .

التلم الأنفي الشفوي  
 sulcus, nasolabial  
 شقّ ضحل متشكّل باندماج تقوّس الشفة العلوية والأنف .

تلم أنفي دمعي =  
 sulcus, nasolacrimal = lacrimal  
 تلم الفك العلوي الدمعي  
 sulcus of the maxilla  
 تلم الفك العلوي الدمعي  
 sulcus of the maxilla, lacrimal  
 شقّ عميق على السطح الأنفي لجسم الفك العلوي ، يقع مباشرة أمام جيب الفك العلوي ويكوّن جزءاً من جدار القناة الدمعية الأنفية .

التلم الحنكي  
 sulcus of the maxilla, greater palatine =  
 الكبير في الفك العلوي  
 sulcus palatinus major maxillae  
 شقّ على السطح الأنفي لجسم الفك العلوي ، يشكّل مع الشقّ المائل على الصفيحة المتعامدة للعظم الحنكي مجرى العصب الحنكي الكبير .

التلم الحنكي في الفك العلوي  
 sulcus of the maxilla, palatine  
 أحد الأخاديد الطولانية على السطح السفلي للتوء الحنكي للفك العلوي ، بين الأشواك الحنكية ، يحمل الأعصاب الحنكية الكبيرة والأوعية الدموية الحنكية الكبيرة .

تلم التوء الأنفي  
 sulcus of the nasal process of the  
 في الفك العلوي = التلم الدمعي  
 maxilla = lacrimal sulcus  
 في الفك العلوي  
 of the maxilla

التلم الحنكي الكبير للعظم  
 sulcus of the palatine bone,  
 الحنكي  
 greater palatine = sulcus palatinus  
 majorossis palatini  
 شقّ على الصفيحة المتعامدة للعظم الحنكي ، يشكّل مع الشقّ المتعامد على السطح الأنفي لجسم الفك العلوي مجرى العصب الحنكي الكبير .

التلم الجناحي الحنكي = التلم  
 sulcus, pterygopalatine =  
 الحنكي الكبير في العظم الحنكي  
 greater palatine sulcus of  
 the palatine bone

تلم انتهائي  
 sulcus, terminal  
 شقّ ضحل على الجزء الخلفي من ظهر اللسان ، يفصله عن جذر اللسان .

كبريتات ، سلفات  
 sulfate = sulphate  
 سلفوناميد  
 sulfonamide = sulphonamide

|                                   |   |  |
|-----------------------------------|---|--|
| sulfur = sulphur                  | كبريت   | والشكل القوسي ، والناحية الجمالية .  |
| sulfur granules                   | حبيبات كبريتية  | عدوى إضافية  |
| sulfur oxides                     | أكسيد الكبريت   | أعلى ، علوي ، فوق  |
|                                   | انظر داء الفطر الشعاعي (Actinomycosis) .  | في التشريح : بنية أعلى من سطح نسيج آخر .   |
| sulfuric                          | كبريتي  | العَصَب السنخي العلوي  |
| sulfuric acid                     | حمض السلفوريك ، حمض الكبريتيك   | العَصَب الأنفي الأمامي العلوي  |
|                                   | سائل عديم اللون ، عديم الرائحة تقريباً ، أكال يحتوي على 96% حمض مطلق ؛ يستعمل أحياناً كمادة كاوية .   | المثلث السباتي العلوي  |
| sulphonamide                      | سلفوناميد   | مثلث محاط من الأمام بالعَصَلَة القصية الترقوية الخشائية ، ومن الأسفل بالعَصَلَة الكتفية اللامية ومن الأعلى بالعَصَلَة الإبرية اللامية والعَصَلَة ذات البطنين .   |
|                                   | أي مركب مشتق من السلفوناميد ، وهي مادة كيميائية تمنع نمو وتكاثر طيف واسع من الجراثيم ، ولذلك تستعمل في علاج العدوى الميكروبية ، مثل دواء سلفاديازين (Sulphadiazine) . | المصرة العلوية   |
| sunray appearance                 | مظهر أشعة الشمس   | للبلعوم  |
|                                   | مظهر العظم غير النفوذ للأشعة يظهر مثل «إنفجار شمسي» في بعض الحالات المرضية مثل ورم عظمي المنشأ (Osteogenic sarcoma) .   | القناة السنية العلوية = قناة الفك العلوي   |
| super-                            | (سابقة) 1 - فوق ، أعلى  | الضفيرة السنية العلوية ، الشبكة السنية العلوية   |
|                                   | 2 - زائد ، فرط  | الشريان الشفوي العلوي  |
| superabundantly                   | متجاوز حد الكثرة ، مفرط التوافر   | عظم الفك العلوي  |
| supercute                         | مفرط الحدة ، فائق الشدة   | النفق العلوي للفك العلوي =   |
| superciliary                      | فوق الهدبي ، حاجبي  | الثقبية العظمية  |
| superciliary arch                 | القوس فوق الهدبي ، القوس الحاجبية   | المدورة الوتدية  |
|                                   | بروز بسيط على الجزء الأوسط من الحافة فوق الحاجج للعظم الجبهي .  | الجيب السهمي العلوي  |
| superdistension = superdistention | فرط التمدد  | واحد من 6 قنوات وريدية خلف الأم الجافية ، يصرف الدم من الدماغ إلى الوريد الوداجي الباطن . ليس له صمامات ومقطعه مثلثي عند عبوره حفرة في العظم الجبهي ومروره على طول الحافة المحدبة لمشوك المخ إلى الناشزة القذالية . عادة يستمر كجيب مستعرض أيمن ؛ الجيب السهمي العلوي يستقبل الأوردة المخيخية العلوية وأوردة من الطبقة بين اللوحتين ، والأوردة القريبة من الأطراف الخلفية للدرز السهمي ، وتفاغرات الأوردة الصادرة من سمحاق الجمجمة ، والأوردة من الأم الجافية . الجيب السهمي العلوي يتفاغر أيضاً مع أوردة الأنف ، وفروة الرأس والطبقة بين اللوحتين . |
| supereruption                     | فرط البرزوغ   | اللوحتين .   |
| superexcitation                   | إثارة مفرطة ، فرط التنبيه   | اللوحتين .   |
| superextension                    | فرط البسط ، فرط التمدد  | اللوحتين .   |
| superficial                       | سَطحي   | اللوحتين .   |
|                                   | تحت السطح مباشرة ؛ عكس عميق (Deep) .  | اللوحتين .   |
| superficial abscess               | خُراج سَطحي   | اللوحتين .   |
| superficial temporal              | صُدغي سَطحي   | اللوحتين .   |
| superficial temporal artery       | الشريان الصدغي السَطحي  | اللوحتين .   |
| superficial vein                  | وريد سَطحي  | اللوحتين .   |
| superfine                         | فائق النعومة  | اللوحتين .   |
| supergingival                     | فوق لشوي  | اللوحتين .   |
| superimposed prosthesis           | تعويض فوق   | اللوحتين .   |
|                                   | تغطية الأسنان الطبيعية بأسنان صناعية لتحسين الإطباق ،   | اللوحتين .   |

supermaxilla = maxilla فوق الفك العلوي = الفك العلوي

supermotility فرط الحركة

supernumerary زائد عن العدد ، زائد عن المؤلف ، زائد

supernumerary tooth سن زائدة

سن زائدة عن العدد الطبيعي في الفم ، زائدة عن 32 سناً في الأسنان الدائمة أو عن 20 سناً في الأسنان اللبنية .

supersaturation فرط التشبع

superscription = Rx ترويسة الوصفة ، الكتابة في أعلى الوصفة مميزة عن الوصفة ذاتها والتوقيع العلامة التي توضع أعلى الوصفة الطبية وهي الرمز Rx ، اختصار (Rcipe) .

supersonic أسرع من الصوت ، فائق الصوت

superstructure بنية فوقية

1- تركيب يستقر على تركيب آخر .

2- الجزء المنظور من الطبقة .

3- تعويضي صناعي يثبت ويدعم بواسطة عُرْسة في البنية التحتية .

superstructure, implant denture البنية الفوقية لبدلة سنية مزروعة ، الجزء العلوي من البدلة السنية المزروع هيكل معدني يثبت بواسطة البنية التحتية للبدلة السنية المزروعة .

supervisor مراقب ، ناظر ، مشرف

supine مستلق

supine position وضعية الاستلقاء

وضع المريض وهو مستلق على الأرض أو على سطح مستو ووجهه متجه للأعلى ، مع وضع وسادة تحت كتفيه لتمديد الرقبة .

supplemental إضافي ، مُلحق

supplemental cusp حُدبة إضافية

أية حُدبة زائدة على سطح السن .

supplemental groove ميزاب إضافي

supplemental ridge حرف إضافي ، حافة إضافية ، حيد إضافي

أية حيد زائد على سطح السن .

supplemental tooth سن زائدة ، سن تكميلية

سن زائدة ماثلة أو مطابقة تماماً في الشكل للأسنان الطبيعية في المنطقة التي توجد فيها بالفم ، انظر سن (Tooth) .

support 1- دَعَام ، مُساندة ، يدعم ، يسند

2- دَعامة ، سناد

3- مُستند ، نَقطة استناد

مقاومة البدلة السنية الجزئية لقوة الإزاحة العمودية الأولية أو مقاومة البدلة السنية لقوى المضغ والاحتفاظ بوضعها في الفم .

support, fixed مُستند ثابت ، دعام ثابت

support, free مُستند حر ، مُستند طليق ، دعام طليق

support, restrained مُستند مُقيّد ، دعام مُقيّد

مستند لا يسمح بحركة عمودية على محور العارضة ، ولكن يسمح ببعض الحركة عند المستند بشكل أقل من المستند الحر (في بدلة سنية جزئية ثابتة) .

supporting داعم

supporting alveolar bone العظم السنخي الداعم

supporting area باحة الدَعَم ، باحة ساندة

المناطق الدرداء التي تعتبر مناسبة جداً لتحمل قوى المضغ حينما تستخدم البدلة السنية لمضغ الطعام .

supporting bony structure بنية عظمية داعمة

supporting cells الخلايا الداعمة

supporting cusps الحُدبَات الداعمة

انظر حُدبة (Cusp) .

supporting structure البنية الداعمة ، الهيكل الداعم

supporting tissue نسيج داعم

supportive مُدعَم ، داعم

suppository تحميلة

suppuration تَقْفِيح

تكون وإفراز القيح نتيجة للالتهاب .

suppurative قَبِيح ، مُقْبِح ، تَقْبِيح ، صديدي متعلق بالتَقْفِيح أو يتميز به .

suppurative fluid سائل متَقْفِيح

supra - (سابقة) فوق ، على ، أعلى ، علوي

supra - auricular فوق الأذني ، فوق الأذن

supra - bony فوق العظم ، فوق العظمي

suprabony periodontal pocket جيبية دواعم السن فوق العظمية

انظر جيب حول السني (Periodontal pocket) .

suprabony pocket الجيبية فوق العظم

نوع من الجيوب حول السنية تكون قاعدته أعلى من مستوى العظم السنخي .

suprabuccal فوق الخدّي ، فوق الشدق

فوق أو في الجزء العلوي من منطقة الخد .

suprabulge فوق البروز ، منطقة التقارب الطاحني ، فوق المحيط الكبير



الجزء من تاج السن فوق المحيط الكبير والذي يتقارب باتجاه السطح الطاحن .

supraclavicular فوق الترقوة

supraclavicular nerves الأعصاب فوق الترقوة

supraclavicular triangle المثلث فوق الترقوة

supraclusion = supra - occlusion = إطباق فوقيّ = بزوغ زائد

supracondylar = supracondyloid فوق اللقمة ، فوق لُقمة الفك السفلي

supracondylism فوق اللقمة ، انزياح لُقمة علوي انحراف لُقمة الفك السفلي في اتجاه علوي .

supracontact تماس زائد ، تلامس زائد

supracranial فوق القحف ، أعلى القحف

supracrestal periodontal pocket جيبية دواعم السن فوق العرف

انظر الجيب حول السني (Periodontal pocket) .

supradental فوق السني

supradental fossa الحفرة فوق السنية

supraerupted = supraocclusion إطباق فوقيّ = تجاوز إطباقيّ بزوغ السن أو الأسنان أعلى من المستوى الإطباق الطبيعي ، بحيث تكون نقطة أو منطقة التلامس بين الأسطح الملاصقة للأسنان بعيداً عن وضعها الطبيعي ، مثل هذه الحالة يطلق عليها أيضاً تجاوز الإطباق (Supraocclusion) .

supragingival فوق لثوي ، فوق اللثة فوق حافة اللثة .

supragingival calculus الحصاة فوق اللثة ، الحصاة فوق اللثوية رواسب كلسية على سطح السن فوق مستوى حافة اللثة

supragingival scaling تَقْلِيح فوق اللثة إزالة الرواسب الجيرية أو القلح واللويحة الجرثومية الموجودة على السن فوق الخط اللثوي.

suprahyoid فوق اللامي فوق العظم اللامي .

suprahyoid artery الشريان فوق اللامي يغذي العضلات فوق العظم اللامي . انظر مدخل الشريان فوق اللامي (Suprahyoidea) .

suprahyoid muscles العضلات فوق اللامية العَصَلَة ذات البطنين ، والعَصَلَة الذقنية اللامية ، والعَصَلَة الضرسية اللامية ، والعَصَلَة الإبرية اللامية .

supralabial فوق الشفة ، فوق الشفوي فوق منطقة الشفاه .

supramandibular فوق الفك السفلي

supramarginal فوق الحافة ، فوق الهامش

supramarginal calculus قَلَح فوق الهامش

supramastoid فوق الخشاء فوق التواء الخشائي .

supramaxilla = maxilla فوق الفك العلوي = الفك العلوي

supramaxillary = supramaxilla 1- فكي علوي متعلق بالفك العلوي .

2- فوق الفك العلوي

supramental = supramentally فوق الذقني

supramentale = "B" point = النقطة "B" = النقطه "B" لداون

Downs's point "B" = النقطه "B" لداون

أعمق نقطة على خط المتوسط للفك السفلي بين النقطة الذقنية والحافة العليا للسنخ ؛ وهي علامة تحت سطحية .

supramentale (bony) = point "B" النقطة فوق الذقن (عظمية) = نقطة "B"

أعمق نقطة على المحيط العظمي بين النقطة تحت السنية والنقطة الذقنية .

supramentale (soft tissue) النقطة فوق الذقن (نسيج رخو)

أعمق نقطة بين الأنف والجبين عند خط الوسط .

supranasal point = ophryon النقطة فوق الأنفية = المقطب

supraoccipital فوق القذال ، فوق القفوي فوق العظم القذالي .

supraocclusion = over- eruption تجاوز إطباقيّ = بزوغ زائد بزوغ السن أو الأسنان أعلى من المستوى الإطباق بالنسبة للإطباق الطبيعي للأسنان المجاورة

supraorbital فوق الحجاج ، فوق الحجاجي

supraorbital artery الشريان فوق الحجاج يغذي العضلات فوق الحجاج . انظر مدخل فوق الحجاج (Supraorbitalis) .

supraorbital nerve العصب فوق الحجاج يغذي جلد الجبهة والجفن العلوي . عَصَلَة فوق الحجاج (Supra orbitalis) .

supraorbitalneuralgia ألم العصب فوق الحجاج الألم العَصَبِي فوق الحجاج .

supraorbital notch الثَلْمَة فوق الحجاج

supra - periosteal فوق السمحاق

supra - periosteal anaesthesia تخدير فوق السمحاق

suprarenal فوق الكُلْيَة

|                                 |  |   |  |
|---------------------------------|--|---|--|
| suprarenal gland =              | = الغدة فوق الكلوية ، الكُظُر  | surface, basal  | السَّطح القاعدي  |
| adrenal gland                   | الغدة الكظرية  |   | سَّطح القاعدة الباطن .   |
|                                 | غدة توجد في الجهة العلوية من كل كُلية ، في عمق التجويف البطني ، لها قشرة خارجية تُغلف اللَّب وتفرز هرمونات تختص باستقلاب الكربوهيدرات . والمعادن والماء ، وإنتاج الهرمونات الجنسية . بينما اللَّب يفرز هُرمون الأدرينالين والنورأدرينالين ، اللذين يفرزان بسرعة في حالات الإجهاد في المجرى الدموي لتحفيز الجسم للعمل . | surface, buccal   | سَّطح خدي ، السَّطح الشدقي ، سَّطح دهليزي سَّطح التاج لرحى أو ضاحك المواجه للخد .          |
| suprastructure                  | البنية الفوقية   | surface changes   | تغيّرات سَطحية   |
| supratragal notch               | الثلمة فوق وتدة الأذن  | surface, contact = approximal surface                           | سَطح مُلامس = سَطح مُلاصق ، سَطح مجاور   |
| supratrochlear                  | فوق البكرة   | surface, distal   | سَطح وَحشي ، السطح القاصي  |
| supratrochlear artery           | الشريان فوق البكرة   |   | سَطح تاج السن البعيد عن الخط المتوسط للقوس السنية .  |
|                                 | يغذي الجزء الأمامي للإنسي للجين .  | surface dose  | جرعة سَطحية  |
|                                 | انظر مدخل شريان فوق البكرة (Supratrochlearis) .  | surface, impression = basal surface                             | مصطلح قديم أهمل استعماله لجرعة دخول .  |
| supratrochlear nerve            | العَصَب فوق البكرة   | surface, incisal  | سَطح قاطع ( للسن )   |
|                                 | يعصب جلد الجبهة وجسر الأنف والجفن العلوي . انظر مدخل العَصَب فوق البكرة (Supratrochlearis) .   |   | السَّطح القاطع للأسنان القاطعة والأنياب .  |
| supraversion = close - bite     | تجاوز إطباق ، تطاول ، تبارز سني  | surface, interproximal = approximal surface                     | سَطح مُلاصق ، سَطح مُتلاصق ، سَطح متقارب   |
|                                 | اندفاع السن باتجاه الفراغ المتبقي من السن المقابلة المفقودة .  | surface, interstitial = approximal surface                      | سَطح خلالي ، سَطح بيني = سَطح ملاصق ، سطح مجاور  |
| supravolusion = supraerupted    | بُزوغ فوق  | surface, labial   | سَطح شفوي ، سَطح شفهي  |
| surface                         | سَطح   |   | سَطح تاج السن القاطع أو الثاب المواجه للشفاة .   |
| surface anaesthesia =           | تخدير سطحي = تسكين السطح   | surface, lingual  | سَطح لساني ، سطح اللسان  |
| surface analgesia               | تخدير موضعي على سَطح الجلد أو الغشاء المخاطي قبل الحقن أو لعمل جراحات سَطحية . انظر تخدير موضعي (Topical anaesthesia) .  |   | سَطح تاج السن المواجه للسان .  |
| surface analgesia               | تسكين سَطحي  | surface, masticatory = occlusal surface                         | السَّطح الماضغي = سَطح إطباق ، سَطح طاحن   |
|                                 | تخدير موضعي بوضع مادة مخدرة على السَّطح قبل الحقن أو عند إجراء بعض الجراحات البسيطة المؤلمة .  | surface, mesial   | سَطح إنسي  |
| surface analgesic = topical     | تسكين سَطحي = تسكين موضعي = تخدير سَطحي  |   | سَطح تاج السن القريب من الخط المتوسط للقوس السنية .  |
| analgesic = surface anaesthetic | تطبيق مخدر هُلامي أو رذاذ أو سائل يؤدي إلى تسكين ألم الغشاء المخاطي ويحتوي على أدوية مثل بنزوكاين (Benzocaine) أو لجنوكاين (Lignocaine) .  | surface nerve endings   | النهايات العصبية الحسية  |
| surface, approximal             | سَطح مُلاصق ، السَّطح الداني   | surface, occlusal balancing                                     | سَطح إطباق موازن   |
|                                 | أحد أسطح السن المجاورة لسَطح سن ملاصقة في القوس السنية ؛ قد يكون إما السَّطح الإنسي أو السَّطح الوحشي .  | surface, occlusal   | سَطح إطباق ، سَطح طاحن   |
| surface, axial                  | السَّطح المحوري  |   | السَّطح الطاحن للرحى الذي ينطبق مع السَّطح المماثل له لرحى في الجهة المقابلة عند الاطباق . |
|                                 | سَطح الحفرة الموازي للمحور الطولي للسن .   | surface, occlusal warking                                       | سَطح إطباق عامل  |
|                                 |  | surfaces of the teeth, facial= vestibular surfaces of the teeth | الأسطح الوجهية للأسنان = الأسطح الدهليزية للأسنان  |
|                                 |  | surfaces of the teeth, vestibular                               | الأسطح الدهليزية للأسنان   |
|                                 |  | surface of a tooth  | السَّطح الخدي والسَّطح الشفوي .  |
|                                 |  |   | سَطح السن  |

|                         |   |                                 |   |
|-------------------------|---|---------------------------------|---|
| surface, palatal        | سَطْح حَنَكِي   | surgery, reconstructive =       | جراحة استثنائية = جراحة رأبية ،   |
|                         | السَطْح اللساني لسن علوية أو سَطْح الأسنان العلوية المواجهة للحنك .   | plastic surgery                 | جراحة تجميلية   |
| surface polishing       | صَقْل السَطْح   | surgical                        | جراحي   |
| surface, proximal =     | سطح ملاصق ، السَطْح الداني ،  | surgical approach               | منفذ جراحي ، اقتراب جراحي   |
| approximal surface      | سَطْح مجاور   | surgical area                   | منطقة جراحية  |
| surface, pulpal         | سَطْح لُبي  | surgical bur                    | مشقّب جراحي   |
|                         | سَطْح الحفرة الذي يوجد فوق لب السن .  | surgical conce mask             | قناع مخروطي جراحي   |
| surface, radicular      | سَطْح جذري  | surgical defect                 | عيب جراحي   |
| surface, subocclusal    | سَطْح قرب الإطباق ،   |                                 | انظر عيوب عظمية (Osseous defects) .   |
|                         | السَطْح تحت الإطباق   | surgical dressing               | ضماد جراحي  |
| surface, working        | سَطْح عامل  | surgical emphysema              | النفخ الجراحي   |
| surfactant              | فاعل سَطْحِي ، فاعل بالسَطْح  |                                 | حدوث ورم حاد ناتج عن انحشار الهواء داخل الأنسجة   |
| surgeon                 | جَرَّاح   |                                 | الفموية أثناء الاستخدام الخاطيء للقبضات الهوائية التوربينية   |
| surgeon, dental         | جَرَّاح أسنان   |                                 | في العمليات الجراحية أو استخدام منفاخ الهواء للتجفيف  |
| surgery                 | جراحة   |                                 | أثناء المعالجة السنية .   |
|                         | فرع من فروع الطب يختص بعلاج الأمراض والإصابات بواسطة العمليات الجراحية .                                      | surgical fixation               | تثبيت جراحي   |
| surgery, antiseptic     | جراحة تطهيرية   |                                 | تثبيت قطعتي العظم المكسورة بغرض تحسين التئامها .  |
| surgery, clinical       | جراحة إكلينيكية   | surgical flap                   | سديلة جراحة   |
| surgery, conservative   | الجراحة المحافظة  | surgical guide                  | دليل جراحي ، مؤشر جراحي   |
| surgery, dental         | جراحة الأسنان ، جراحة سنية  | surgical hammar                 | مطرقة جراحية  |
|                         | فرع من فروع طب الأسنان يختص بعلاج جراحات الأسنان المختلفة .   | surgical instrument             | أداة جراحية   |
| surgery, general        | الجراحة العامة  | surgical jaw relation =         | العلاقة الفكّية الجراحية =  |
| surgery, major          | جراحة كبرى  | subperiosteal jaw relation      | العلاقة الفكّية تحت السمحاقية   |
| surgery, maxillo facial | جراحة الفك والوجه   |                                 | (في الغرس السني) : تسجيل البعد العمودي في علاقة مركزية للأسطح العلوية للعظم المكشوف للفك العلوي أو السفلي مع القوس الفكّي المقابل لتأمين مسافة بين فكّيه لتحديد ارتفاع الدعامة البارزة في التجويف الفموي لهيكل الغرسة تحت السمحاق . |
|                         | فرع من الجراحة يختص بالعلاج الجراحي للفكين والعظام الوجهية .  | surgical knife                  | سكين جراحي  |
| surgery, minor          | جراحة صغرى  | surgical mallet                 | مطرقة جراحية  |
| surgery, oral           | جراحة الفم  | surgical modality               | شكل جراحي ، وسيلة جراحية  |
|                         | فرع من طب الأسنان يختص بالتشخيص والعلاج الجراحي للأمراض ، والعيوب والإصابات في الفكّين والأنسجة المحيطة بها . | surgical occlusion rim =        | عضة إطباقية جراحية =  |
| surgery, orthodontic    | جراحة تقويمية   | subperiosteal occlusion rim     | عضة إطباقية تحت سمحاقية   |
| surgery, orthognathic   | جراحة إستقامة الفك  |                                 | (في الغرس السني) : عضّة إطباقية اعتيادية ذات قاعدة منطبقة على العظم المكشوف للفكين لتأمين تسجيل دقيق للعلاقة الفكّية الجراحية المركزية العمودية .   |
| surgery, plastic        | جراحة تجميلية ، جراحة رأبية ،   | surgical orthodontics           | تقويم الأسنان الجراحي   |
|                         | جراحة تصنيعية   | surgical periodontal procedures | إجراءات جراحة   |
|                         | فرع من الجراحة يختص بتصحيح أو إعادة بناء أو ترميم الأجزاء المشوهة أو الأجزاء المصابة .                        |                                 | داوعم الأسنان   |

|                                 |   |  |
|---------------------------------|---|--|
| surgical prosthesis             | بدلة جراحية ، تعويض جراحي   | تصنيع البدلة السنية النزوعة ولتعيين ورسم المحيط الكبير للأسنان الداعمة لتحديد أماكن النهايات المثبتة للمشبكات ؛ وعن قانس التوازي ، الذي يمكن التعرف بواسطته إذا كان سَطْحان أو أكثر متوازيين . |
| surgical relief                 | تحرير جراحي   |  |
| surgical retraction             | تبعيد جراحي   |  |
|                                 | تبعيد لثوي جراحي قد يكون ضرورياً في وجود تضخم لثوي يتعارض مع تحضير السن أو لأخذ قياس أو لوضع حشوة في السن . يستأصل النسيج اللثوي الزائد جراحياً إما بالكي الجراحي أو بالمشروط الجراحي . |  |
| surgical site                   | موضع جراحي  |  |
| surgical spirit                 | كحول الجراحة  |  |
|                                 | كحول مثيل يضاف إليه كمية من زيت شاي كندا . يستعمل لتنظيف الجلد قبل الحقن أو الجراحة .   |  |
| surgical splint                 | جبيرة جراحية  |  |
| surgical stent                  | واقية الطعم الجراحية  |  |
|                                 | قالب أكريلي شفاف يوضع فوق الحافة السنخية للمساعدة في تحديد أو تعيين المكان المناسب للزرعة السنية .  |  |
| surgical template               | مرصاف جراحي ، نموذج جراحي   |  |
|                                 | قاعدة بدلة سنية مطبوخة من الراتين الأكريلي الشفاف الرقيق لتتنطبق على سطح النسيج بعد قلع الأسنان . تستخدم كدليل لتشكيل الجراحي للتواء السنخي لاستقبال بدلة سنية مباشرة .                 |  |
| surgical treatment              | معالجة جراحية   |  |
| surgical wound                  | شق جراحي ، جرح جراحي  |  |
| survey                          | مسح ، يُخطط ، يُعاین ، يُحدد  |  |
| survey line                     | خط المسح  |  |
|                                 | 1 - خط يرسم بواسطة الراسمة على قالب السن لتعيين المحيط الأكبر للسن بالنسبة لخط الإدخال لجهاز تعويضي   |  |
|                                 | 2- خط يرسم على سن أو أسنان في القالب بواسطة الراسمة بغرض تحديد أماكن الأجزاء المختلفة المثبتة للمشبكة أو المشبكات .   |  |
| surveyed height of contour      | المحيط الأكبر المخطط  |  |
| surveying                       | مسح ، مُعاینة   |  |
|                                 | عملية تحليل القالب التشخيصي لتحديد وتعيين محيط ووضع السن الداعمة والأنسجة المحيطة قبل تصميم البدلة السنية النزوعة .   |  |
| surveying, dental               | مسح سني   |  |
| surveyor                        | مساح ، مُخططة ، آلة المسح أو التخطيط  |  |
|                                 | أداة ذات مفاصل مثبت عليها واسم رصاصي أو نصل قاطع ، تستخدم لمسح النماذج أو القطع المتوازي للأسطح . وفي   |  |
| surveyor, clasp                 | مساح المشبكة  |  |
|                                 | أداة لتعيين وتحديد أماكن الذراع المثبتة للمشبكة .   |  |
| surveyor, dental cast           | مساح القالب السني   |  |
| surveyor, model                 | مساح النماذج  |  |
| surveyor, promise =             | مُخططة الدلالة = مساح المشبكة   |  |
| clasp surveyor                  |   |  |
| survive                         | يبقى حياً ، يبقى على قيد الحياة   |  |
| susceptible                     | مستهدف ، حساس ، غير منيع ، مستعد  |  |
| suspension                      | 1- تعليق ، تعطيل مؤقت ، مستعلق  |  |
|                                 | 2- مزيج معلق  |  |
|                                 | مزيج تكون فيه بعض جزيئات المادة الصلبة عالقة في سائل أو غاز من غير انحلال .   |  |
| suspensory = suspensorius       | مُعلق ، مُعلق   |  |
| suspensory ligament             | رباط معلق   |  |
| Sutton's aphthae = periadenitis | قُلاع ساتون = التهاب ما   |  |
| mucosa necrotica recurrens      | حول الغدة المخاطي المتخثر الناكس  |  |
|                                 | نسبة إلى ر. ل. ساتون ، R.L.Sutton ، 1878-1952 ، أخصائي أمراض جلدية أمريكي .   |  |
| sutural                         | دُرزي   |  |
|                                 | متعلق بالدُرز .   |  |
| suture                          | 1 - دُرز ، التحام   |  |
|                                 | خط التلاقي بين عظام الجمجمة ، حيث يحدث تكلس النسيج الليفي .   |  |
|                                 | 2- خياطة جراحية   |  |
|                                 | طريقة جراحية لتقريب حواف نسيج مُفصل بواسطة خيط وذلك لتسريع التئام الأنسجة .   |  |
|                                 | 3- خيط ، خيوط الدُرز  |  |
|                                 | المادة المستخدمة في الخياطة . يوجد أنواع مختلفة من خيوط الدُرز .  |  |
| suture, absorbable              | خيط ممتص  |  |
|                                 | خيط يذوب في سوائل الأنسجة ؛ مثل خيط القُصّابة (Catgut suture) .   |  |
| suture, apposition              | خياطة مصقبة   |  |
|                                 | تستعمل لتقريب حواف الجرح .  |  |

suture, approximation خياطة مقربة تستعمل لتقريب حواف الطبقات العميقة .

suture, continuous خياطة متواصلة ، خياطة مستمرة سلسلة من الغرز الطويلة الأمامية الخلفية ، باستخدام خيط طويل مستمر تثبت نهايته بعقدة .

suture, coronal الدرّز الإكليلي ، الدرّز التاجي الدرّز المستعرض عند تلاقي العظام الجدارية مع العظم الجبهي .

suture, cranial الدرّز القحفي

suture, ethmoidomaxillary الدرّز الغربالي الفكّي العلوي

suture, false درّز كاذب خط الاتصال بين سطح عظمين بدون أي اتحاد حقيقي بين العظام .

suture, frontal الدرّز الجبهي

suture, frontoethmoidal الدرّز الجبهي الغربالي

suture, frontolacrimal الدرّز الجبهي الدمعي

suture, frontomalar الدرّز الجبهي الوجني

suture, frontomaxillary الدرّز الجبهي الفكّي العلوي

suture, frontonasal الدرّز الجبهي الأنفي

suture, frontoparietal = الدرّز الجبهي الجداري =

coronal suture الدرّز الإكليلي ، الدرّز التاجي

suture, frontosphenoid الدرّز الجبهي الوتدي

suture, frontotemporal الدرّز الجبهي الصدغي

suture, frontozygomatic الدرّز الجبهي الوجني

suture, incisive خط الدرّز القاطع ، الدرّز القاطعي غير واضح على التواء الحنكي للفك العلوي ، يمتد من الحفرة القاطعة إلى المسافة بين الناب والرباعية ، يُعلم موضع التقاء طليعة الفك العلوي للفك العلوي .

suture, infra-orbital الدرّز تحت الحجاج

suture, intermandibular = الدرّز بين نصفي الفك السفلي = الارتفاق الذقني (لاطينية)

symphysis menti

suture, intermaxillary الدرّز بين الفكّين العلويين

suture, internasal الدرّز بين عظمي الأنف

suture, interparietal = الدرّز بين الجداريين الصدغي = الدرّز السهمي

sagittal suture

suture, interrupted = خياطة متقطعة

interrupted suture أسلوب خياطة ، بعمل عدة غرزات منفصلة بطول الجرح .

suture, jugal = sagittal suture = الدرّز الوجني ، الدرّز الخدي الدرّز الملحمي

suture, lacrimoconchal الدرّز الدمعي المحاري

suture, lacrimoethmoidal الدرّز الدمعي الغربالي

suture, lacrimomaxillary الدرّز الدمعي الفك العلوي

suture, lambdoid الدرّز القذالي ، الدرّز اللامي ، الدرّز القفوي درّز تلاقي العظمين الجداريين مع العظم القفوي .

suture, longitudinal = الدرّز الطولاني = الدرّز السهمي

sagittal suture

suture, mattress غرزة المنجد أسلوب خياطة يستخدم غرزة مضاعفة لتكوين عروة حول النسيج على حافتي الجرح ، لتؤدي إلى انقلاب الحواف حينما تربط . تستخدم هذه الطريقة في الجراحة حول السنية ، خصوصاً عند رفع الشريحة الخدية مع استئصال اللثة الجزئي في الناحية اللسانية والحنكية .

suture, metopic الدرّز الجبهي ، الدرّز الجبيني درّز يصل نصفي العظم الجبهي .

suture, midpalatal الدرّز الحنكي المتوسط

suture, nasal الدرّز الأنفي

suture, nasofrontal الدرّز الأنفي الجبهي

suture, nasomaxillary الدرّز الأنفي الفك العلوي

suture needle إبرة الخياطة الجراحية إبرة صلبة صغيرة منحنية ذات رأس حاد تستعمل للخياطة . قد يكون مقطوعها العرضي مضلعاً أو مستديراً ، وقد تكون ذات عين لمادة الخيط ، أو بدون عين حينما يكون متصلاً بطرف الإبرة مباشرة ، تمسك عادة بواسطة الملقط ماسك الإبرة .

suture, nonabsorbable خيط لا يمتص مثال الحرير (Silk) .

suture, occipital= lambdoid suture الدرّز القفوي ، الدرّز القذالي = الدرّز القفوي ، الدرّز اللامي

suture, occipitomastoid الدرّز القفوي الخشائي ، الدرّز القذالي الخشائي

suture, occipitoparietal = الدرّز القفوي الصدغي = الدرّز القفوي ، الدرّز اللامي ، الدرّز القذالي

lambdoid suture

suture, occipitosphenoidal الدرّز القفوي الوتدي ، الدرّز القذالي الوتدي

suture of the cranium, squamous الدرّز الصدفي القحفي التّمفصل بين الجزء الصدفي من العظم الجداري والجزء الصدفي من العظم الصدغي .

suture of palate, longitudinal الدرّز الطولي للحنك

|  |   |                             |  |
|--|---|-----------------------------|--|
| suture, palatine                       | الدَّرَزُ الحَنَكِي   | suture, sphenoorbital       | الدَّرَزُ الوتدي الحجاجي   |
| suture, palatoethmoidal                | الدَّرَزُ الحَنَكِي الغربالي  | suture, sphenoparietal      | الدَّرَزُ الوتدي الجداري   |
| suture, palatomaxillary                | الدَّرَزُ الحَنَكِي الفمقي ، الدَّرَزُ الحَنَكِي الفكّي العلوي  | suture, sphenopetrosal      | الدَّرَزُ الوتدي الصخري  |
| suture, parietal = sagittal suture     | الدَّرَزُ الجداري = الدَّرَزُ السهمي  | suture, sphenosquamous      | الدَّرَزُ الوتدي الصدفي  |
| suture, parietomastoid                 | الدَّرَزُ الجداري الخشائي   | suture, sphenotemporal      | الدَّرَزُ الوتدي الصدغي  |
| suture, parietooccipital               | الدَّرَزُ الجداري القذالي ، الدَّرَزُ الجداري القفوي  | suture, sphenozygomatic     | الدَّرَزُ الوتدي الوجني  |
| suture, petrobasilar                   | الدَّرَزُ الصخري القاعدي  | suture, squamosomastoid     | الدَّرَزُ الصدفي الخشائي   |
| suture, petrosphenoccipital            | الدَّرَزُ الصخري القفوي ، الدَّرَزُ الصخري القذالي  | suture, squamosoparietal    | الدَّرَزُ الصدفي الجداري   |
| suture, premaxillary = incisive suture | دَّرَزُ طليعة الفك العلوي = الدَّرَزُ القاطعي   | suture, squamosphenoid      | الدَّرَزُ الصدفي الوتدي  |
| suture, pterygopalatine                | الدَّرَزُ الجناحي الحَنَكِي   | suture, squamous            | الدَّرَزُ الحرشفي ، الدَّرَزُ الصدفي   |
| suture, purse - string                 | خياطة صارة ، خياطة زامة   |                             | دَّرَزُ يتشكّل عندما حواف العظام تكون مشطوبة بحيث تتراكب حافة على الأخرى عند اتصالهما .                                |
| suture, sagittal                       | الدَّرَزُ السهمي  | suture, temporal = squamous | الدَّرَزُ الصدفي = الدَّرَزُ الصدفي للقحف  |
|  | دَّرَزُ بين العظمين الجداريين يقع في الخط المنصف للججمجة .  | suture of the cranium       | الدَّرَزُ الصدفي الوجني  |
| suture, serrated                       | دَّرَزُ مشرشر   | suture, temporomalar        | الدَّرَزُ الصدفي الوجني  |
|  | درز تكون حواف العظم فيه مُسنّنة ومتداخلة في موقع الاتصال .  | suture, temporozygomatic    | دَّرَزُ مستعرّض  |
| suture shears                          | قاطع الخياطة الجراحية ، مقراص العُرَزُ الجراحية   | suture, transverse          | دَّرَزُ حقيقي  |
|  | مقص ذو حدّين قصيرين ، الحد العلوي مستقيم والحد السفلي ذو ثلثة نصف هلالية ، يستعمل لقطع الأربطة أو الخيوط الجراحية .             | suture, true                | دَّرَزُ يتشكّل عندما تكون العظام متحدة متشابكة ولا تتحرك عند منطقة الالتحام . مصطلح قديم أهمل استعماله .               |
| suture, simple                         | دَّرَزُ بسيط  | suture, zygomaticofrontal   | الدَّرَزُ الوجني الجبهي  |
|  | درز تكون حواف العظم فيه ناعمة على طول حواف اتصال العظام .   | suture, zygomaticomaxillary | الدَّرَزُ الوجني الفمقي ، الدَّرَزُ الوجني الفك العلوي   |
| suture, sling                          | خياطة المقلاع ، خياطة المعلاق   | suture, zygomaticotemporal  | الدَّرَزُ الوجني الصدفي  |
|  | طريقة خياطة المعلاق المتصلة ، وتستخدم عندما يراد وضع الشريحة الخدية والشريحة الحَنَكِيّة اللسانية من النسيج في مستويات مختلفة . | suturing                    | خياطة جراحية ، عملية الخياطة   |
| suture, sphenothmoidal                 | الدَّرَزُ الوتدي الغربالي   |                             | تثبيت حواف أنسجة الجرح بالغرز الجراحية .   |
| suture, sphenofrontal                  | الدَّرَزُ الوتدي الجبهي   | Suzanne's gland             | عُدّة سوزان  |
| suture, sphenomalar                    | الدَّرَزُ الوتدي الوجني   |                             | نسبة إلى ج. ج. سوزان ، J.G.Suzanne ، طبيب فرنسي .  |
| suture, sphenomaxillary                | الدَّرَزُ الوتدي الفكّي العلوي  |                             | عُدّة مخاطية فموية توجد في التلم اللساني السنخي قرب الخط المتوسط .   |
| suture, sphenoccipital                 | الدَّرَزُ الوتدي القفوي ، الدَّرَزُ الوتدي القذالي  | swab                        | ماسحة ، ربذة ، مسحة ، قطيلة  |
|  |   | swab stick                  | مسرود المس   |
|  |   |                             | 1 - قطعة من القطن الطبي أو الشاش ملفوفة حول طرف عود من خشب أو سلك . تستعمل لتطبيق الأدوية أو لأخذ عينات الفحص المرضي . |
|  |   | swage                       | 2 - ماسحة للتظيف .   |
|  |   |                             | 1- يُطَرَّق ، يشكل بالنظرية  |
|  |   |                             | تشكيل المعادن بواسطة تطريقها على قالب معدني أو باستخدام قالب معاكس .   |
|  |   |                             | 2- أداة التطريق  |

swaged مطرّق ، مشكّل بالتطريق  
 swaged crown تاج مُطرّق  
 swager جهاز التطريق ، واسطة التطريق ، طراقة  
 swager, dental جهاز التطريق السني  
 swaging تطريق  
 طريقة تتضمن ثني وتكسير جدران العظم الرقيقة داخل العيوب العظمية حول السنية . هذه الطريقة تستعمل بشكل خاص العيوب ذات الجدار الواحد ، والعيوب ذات الجدارين ، والعيوب ذات نصف الحاجز .  
 swallow يبتلع ، يزدرد ، يبلع ، بلعة ، بلع  
 swallowing بلع ، إبتلاع ، إزدرد  
 العملية التي يتحرك بها الطعام المطحون من التجويف الفموي إلى البلعوم في طريقه إلى الجهة العلوية للمريء . في المرحلة الإرادية الفموية تتحرك لقمة الطعام إلى الخلف بواسطة اللسان ، الذي يتقلّص من الأمام للخلف في شكل موجة . انظر ابتلاع ، بلع ، ازدرد (Deglutition) .  
 swallowing, empty بلع خال  
 swallowing, infantile بلع طفلي  
 الابتلاع عند الأطفال الذي يبدأ بواسطة العضلات حول الفموية ، عندما يكون اللسان بين الطيات اللثوية وليس باتجاه الخنك .  
 swallowing, reverse بلع عكسي  
 ابتلاع طفولي ، يدفع اللسان تجاه السطح اللساني للقواطع العلوية أو بين القواطع العلوية والسفلية ويسبب المشاكل التقيمية انظر اندفاع اللسان (Tongue thrust) .  
 swallowing threshold عتبة البلع ، بداية البلع  
 لحظة بداية البلع بعد مضغ الطعام .  
 sweat عرق  
 sweat glands غُدَد عَرَقِيَّة  
 sweating تَعَرُّق  
 swelling انتفاخ ، تورّم  
 تضخم جزء من الجسم ، غير ناتج عن تكاثر الخلايا .  
 swinger مقلاع  
 swinger, hand casting مقلاع الصب اليدوي  
 swivel يَدُور ، يَلْفُ  
 swivel base قاعدة دوارة  
 sycosis التينة ، الداء التيني  
 symbiosis معايشة ، تعايش  
 1- علاقة ارتباطية بين كائنين من نوعين مختلفين ، مثل التطفل (Parasitism) والتطاعم (Commensalism) .

2- تستعمل بشكل خاص للتعبير عن نوع المشاركة بين كائنين .  
 symbiosis, commensal تعايش مطاعم  
 تعايش أحد الكائنات الحية مع كائن آخر واستفادته منه دون أي تأثير عليه .  
 symbiosis, mutual تعايش متبادل ، تعايش مشترك  
 تعايش مشترك ذو مميزات متبادلة بين الطرفين .  
 symbiosis, parasitical تعايش طفيلي  
 تعايش تطفلي ، يكتسب فيه كائن حي ميزات على حساب الكائن الآخر .  
 symbiotic تكافلي ، تعايشي ، مُتعايش  
 متعلق بالتعايش .  
 symmetrical = symmetric مُتناظر ، مُتناسق  
 متعلق بالتماثل .  
 symmetric = symmetrical مُتناظر ، مُتناسق ، مُتماثل  
 symmetry تناظر ، تماثل ، تناسق  
 تطابق أو اتزان الأجزاء حول محور مشترك ؛ التوزيع المعتاد والعلاقة ضمن مستوى واحد .  
 symmetry, bilateral تماثل ثنائي جانبي  
 sympathetic ودّي ، سمبتاوي  
 sympathetic abscess خراج تعاطفي  
 خراج ثانوي يظهر على بعد من بؤرة الأتان .  
 sympathetic ganglia عُقد وديّة  
 sympathetic ganglion عقدة ودية  
 sympathetic nerve عَصَب ودّي  
 عَصَب من أعصاب الجهاز الودي .  
 sympathetic nervous system الجهاز العَصَبِي الودي  
 sympathetic, para - نظير الودي ، لا ودي  
 sympathomimetic مُقلّد الودي ، محاكي الودي  
 symphysis النقطة الارتفاقية ، ارتفاق الذقن ، النقطة تحت السنية  
 النقطة الوسطى للحافة الأمامية للتواء السنخي السفلي ؛ وهي نقطة لقياس الجمجمة .  
 symphysis ارتفاق ، وَصْل  
 خط الالتحام أو الالتقاء بين عظمين يفصلهما نسيج غضروفي ليفي . الارتفاق الفكي السفلي هو مفصل كبير من نوع الدرّز ذي التعظم بين الغشائي .  
 symphysis mandibulae = mandibular = الارتفاق الذقني  
 symphysis = symphysis menti ارتفاق الذقن

|   |   |  |  |
|---|---|--|--|
| symphysis, mental = mental  | الارتفاق الذقني   | synchondrosis speno- occipitalis   | الالتحام الغضروفي<br>الوتدي القذالي  |
| symphysis = symphysis menti   |   | synchondrosis sphenopetrosa  | الالتحام الغضروفي<br>الوتدي الصخري   |
| symphysis menti =   | = ارتفاق الذقن = ارتفاق الفك السفلي   | synchronous  | مُزامن ، مُتزامن ، متواقت<br>يحدث في نفس الوقت .   |
| symphysis mandibulae =  | درز بين الفك السفلي   | synclisis = occlusion  | انسداد = إطباق<br>مُصطلح متروك لإطباق (Occlusion) .  |
| intermandibular suture  | الخط المركزي للذقن ، حيث يندمج نصفا الفك السفلي عند<br>الولادة ؛ يُسمى أيضاً ارتفاق الفك السفلي ، ودرز بين الفك<br>السفلي . | syncope = fainting   | غشي<br>فقدان مؤقت للوعي بسبب قلة الأوكسجين الدماغية أو<br>تغيرات في انسياب الدم الدماغية .   |
| symptom   | عرض   | syncope, carotid sinus   | غشي الجيب السباتي  |
| أية دلائل تشخيصية أو دلائل وظيفية للمرض أو تقييم لحالة<br>المريض وملاحظة التغيير غير الطبيعي الذي يحدث له<br>للوصول إلى تحديد التشخيص الصحيح للمرض ، أو أي<br>عرض يحس به المريض مثل الألم . |   | syncope, vasovagal   | غشي وعائتي تيهي ، تناذر الجيب السباتي  |
| symptom, acute  | عرض حاد   | syndesmosis  | الاتصال الرباطي ، مرتبط<br>اتصال ليفي بين عظمين . اتصال بين سَطحي عظمين بواسطة<br>نسيج ضام يكون الغشاء بين العظمي .  |
| symptom, chronic  | عرض مزمن  | syndesmotome   | قاطع الرباط ، باضع الرباط<br>أداة جراحية تستخدم لقطع ألياف الرباط حول السني .  |
| symptom, gingival   | عرض لثوي  | syndesmotomy   | بضع الرباط ، شق الرباط ، قطع الرباط<br>قطع ألياف الرباط حول السني قبل قلع السن .   |
| symptom, oral   | عرض فموي  | syndrome   | متلازمة ، متناذر<br>مجموعة أعراض ، تحدث معاً ، تميز أحد الأمراض أو<br>الآفات .   |
| symptomati  | أعراض   | syndrome, aquired immune =   | متلازمة عوز المناعة المكتسب =<br>الإيدز  |
| متعلق بمرض أو بمجموعة أعراض للمرض .   |   | deficiency= AIDS   | مرض فيروسي ، ينتقل عادة عن طريق الجنس ، يحدث<br>تغيرات في الخلايا اللمفية المصابة تؤدي إلى قصور في المناعة<br>وتهيئ لعدوى تالية تكون شديدة ومميتة ، ظواهره الفموية<br>تشمل داء المبيضات (Candidiasis) ، والطلاء شعري (Hairy<br>leukoplakia) وساركومة كابوزي (Kaposi's sarcoma) . |
| symptomatology  | مبحث الأعراض المرضية ،<br>مبحث أعراض المرض  | syndrome, aglossia- adactylia  | متلازمة نقص اللسان<br>والأصابع   |
| symptomless   | عديم الأعراض  | والغياب الخلقي أو قلة النمو النسيجي للسان مع قصور النمو<br>النسيجي للتواء السنخي السفلي وغياب الأسنان ، وتراجع<br>الفك السفلي ، وغياب بعض أو كل أصابع اليد وأصابع<br>القدم . |  |
| syn-  | (سابقة) اتحاد ، متحد مع ، مشترك مع ، مع ، التحام  | syndrome, Costen's   | متلازمة كوستن  |
| synalgia = refrred pain   | ألم رجيع  | syndrome, first arch   | متلازمة القوس الأولى   |
| ألم في جزء بسبب إصابة أو آفة في جزء آخر بعيد عنه . انظر<br>ألم رجيع (Referred pain) .   |   | متلازمة خلقية تشمل على فلاح الشفة والحَنك وعُسر التعظم   |  |
| synalgic  | متعلق بالألم بعيد المنشأ  |  |  |
| synanche = cynanche   | التهاب الحلق الخانق   |  |  |
| synapse   | مشبك<br>اتصال بين الخلايا العصبية لنقل النبضات العصبية من خلية<br>إلى أخرى .  |  |  |
| synaptic  | مشبكي ، مقترن ، متشابك<br>متعلق بالاتصال أو التشابك .   |  |  |
| synarthrosis = synarthrodia   | مفصل ثابت ، موصل ليفي   |  |  |
| = fibrous joint   | التشابك ، مفصل عديم الحركة<br>مفصل ليفي بين عظمين .   |  |  |
| synchilia   | التصاق الشفتين<br>انسداد خلقي لفتحة الفم .  |  |  |
| synchondrosis = cartilaginous joint   | التحام غضروفي ،<br>اتحاد غضروفي   |  |  |
| مفصل عظمي مصاب بتكلس داخل الغضروف .   |   |  |  |



الفكي الوجهي ، وفرط تباعد الأعضاء ، وتشوهات الأذن  
 وكل مشتقات القوس الغلصمية الأولى نتيجة للقصور  
 التطوري فيها .

syndrome, hypoglossia - مُتلازمة نقص الأصابع ونقص  
 hypodactyly = aglossia اللسان = مُتلازمة فقد الأصابع  
 adactylia syndrome وغياب اللسان

syndrome, temporomandibular joint مُتلازمة المفصل  
 = Costen's syndrome الفكي الصدغي = مُتلازمة كوستين  
 synergism تعاون ، مُساندة ، مؤازرة ، تآزر  
 تأثير متبادل بين عقارين يزيد أحدهما من مفعول الآخر .

synergist مؤازر ، مُعاون ، مُساند  
 1- عَصَلَة أو عضو يعمل مع عضو آخر .  
 2- عقار يزيد من فعالية عقار آخر .

synergy تآزرية ، تآزر ، تشارك أو اتحاد العمل والتعاون  
 تعاون عضلتين أو أكثر للعمل معاً لأداء حركة معينة .

syngeneic = isogeneic متماثل النسيج ، مسانج  
 syndontia = fusion سن جريبانية ، ازدواج سني =  
 التحام ، اندماج ، اتحاد

synostosis = synostosis التصاق عظمي = اتحاد عظمي  
 synostosis = synostosis التحام عظمي ، اتحاد عظمي ،  
 قسط عظمي

synovia = synovial fluid الزليل ، السائل الزليلي ،  
 السائل المُزَلَّق  
 سائل شفاف شبيه بزلال البيض ، يوجد في تجاويف المفاصل  
 وأغمدة الأوتار ويفرز بواسطة الغشاء المُفصلي .

synovial زليلي  
 متعلق أو مفرز للسائل الزليلي .

synovial capsule محفظة زليلية  
 synovial fluid = synovia سائل زليلي  
 سائل لزج قلوي شفاف يشبه زلال البيض يوجد في  
 التجاويف مفصلية وأغمدة الأوتار ، يفرز بواسطة الغشاء  
 الزليلي ، وهو الغشاء المبطن لمحفظة المفصل ، ويعمل كمزلق  
 للمفصل .

synovial joint مفصل متحرك ، مفصل زليلي  
 synovial membrane غشاء زليلي  
 غشاء يفرز السائل الزليلي ، يبطن الأسطح المتمفصلة وأربطة  
 المفاصل .

synovium غشاء زليلي  
 synthesis تركيب ، تخليق ، صوغ ، اصطناع

اصطناعي ، تركيب ، تخليقي ، صناعي synthetic  
 مادة صناعية synthetic material  
 حَشْوَة خزفية تخليقية = synthetic porcelain filling =  
 سليكات الإسمنت silicate cement  
 المصطلح المفضل هو سيليكات الإسمنت (Silicate cement)  
 راتين تخليقي ، راتين اصطناعي synthetic resin  
 أحد المركبات الإصطناعية لمجموعة كبيرة من البلاستيك . في  
 طب الأسنان يستعمل متعدد الميثيل ميثاكريليت أكثر من  
 الراتين الصناعي .

شمع تخليقي ، شمع مصنّع synthetic wax  
 الزهري syphilis  
 مرض تناسلي معد ، ينتشر بالتلامس المباشر مع شخص  
 مصاب باللولبية الشاحبة ، يتميز بأعراض وإصابات فموية  
 ووجهية .

زهري مكتسب syphilis, acquired  
 الزهري الخلقى ، زهري وُلادي syphilis, congenital  
 التهاب اللسان الزهري المتصلب syphilitic glossitis sclerosa  
 محقنة syringe  
 أداة تمسك باليد لحقن أو سحب السوائل أو الغازات داخل  
 الأنسجة أو الأوعية أو تجاويف الجسم .

محقنة الهواء syringe, air = chip syringe  
 محقنة تستعمل في الجراحة السنية ، لنفخ هواء بارد أو ساخن  
 مضغوط داخل حفرة محضرة أو منطقة في الفم لتجفيفها أو  
 لإزالة الفضلات .

محقنة الهواء والماء syringe, air and water  
 محقنة متعددة الأغراض ، محقنة syringe, all-purpose  
 لكافة الأغراض

محقنة ماصّة ، محقنة المصّ syringe, aspirating  
 محقنة تستعمل لسحب السائل من تجويف أو وعاء ؛ المحقنة  
 السنّية ذات إمكانية سحب مدك خرطوشة المخدر الموضعي  
 تساعد جراح الأسنان ليتحقق من احتمال اختراق وعاء  
 دموي ، مما يقلل من احتمال حقن المحلول مباشرة داخل  
 مجرى الدم .

علبة المحقنة syringe, box  
 محقنة الخرطوشة syringe, cartridge  
 محقنة توضع فيها خرطوشة معبأة سابقاً تحتوي على كمية  
 محددة من محلول التخدير المعقم في شكل خرطوشة  
 أسطوانية زجاجية ، تكون مثل هذه المحاقن السنّية ذات طرف  
 لولبي يثبت فيها محور إبرة الحقن .

|   |  |                                 |  |
|---|--|---------------------------------|--|
| syringe, chip = air syringe   | محقنة هوائية                                 | syringe, wax                    | محقنة الشمع  |
| نوع من محقنة الهواء ذات فوهة معدنية وانتفاخ بصلي الشكل من مطاط لين ، تستعمل لنفخ الهواء لإزالة الفضلات أثناء المداخلة السنية ، ولجعل منطقة العمل جافة ؛ حل محلها الآن محقنة واحد في ثلاث (هواء مضغوط فقط أو هواء مضغوط مع ماء أو ماء فقط) ، تستعمل أحياناً لغسل منطقة العمل أثناء الجراحة الفموية . |  | syrup = syrupus = sharab        | شَرَاب   |
| syringe, dental   | محقنة سنية                                   | system                          | 1 - جهاز ، جملة ، نظام   |
| syringe, disposable plastic =   | محقنة بلاستيكية وحيدة                        | system, autonomic nervous       | مجموعة من الأعضاء تعمل معاً لإنجاز وظيفة أو وظائف معينة .  |
| Hunt's syringe  | الاستعمال = محقنة هنت                        | system, central nervous         | 2- طريقة ، أسلوب ، نمط   |
| syringe, Higginson's  | محقنة هيجنسون                                | system, circulatory             | الجهاز العصبي المستقل  |
| محقنة الكرة المطاطية ذات المجريين لغسل الجروح الوجهية   |  | system, digestive               | الجهاز العصبي المركزي  |
| الفكية العلوية  |  | system, mastatory               | الجهاز الدوراني  |
| syring, hot air   | محقنة الهواء الحار                           | system, masticatory             | جملة ماضغة ، جهاز المضغ  |
| syring, Hunt's  | محقنة طاردة                                  | system, occlusal                | نمط إطباق ، جهاز إطباق   |
| محقنة معدنية ذات مدك مُزوّد بنابض ، تستعمل للغسيل أو الرّحض .   |  | system, parasympathetic nervous | الجهاز العصبي نظير الودي   |
| syringe, hypodermic   | محقنة تحت الجلد                              | system, post and core           | طريقة القلب والوتد   |
| محقنة طروحة عادة ، تستعمل للحقن تحت الأدمة . تصنع بأحجام مختلفة من مادة البلاستيك .   |  | system, respiratory             | جهاز التنفس  |
| syringe, impression materials   | محقنة مواد الطبقات                           | system, retentive               | أسلوب تثبيت  |
| محقنة ذات أسطوانة معدنية ، وفوهة قابلة للفصل ومدك ، تستعمل لنقل مزيج مادة الطبع إلى مكان العمل .  |  | system, stomatognathic          | الجهاز الفموي الفكي  |
| syringe, injection  | محقنة للحقن                                  | system, sympathetic nervous     | الجهاز العصبي الودي  |
| syringe, paste  | محقنة المعجون                                | system, vascular                | الجهاز الوعائي الدموي  |
| syringe, plastic  | محقنة بلاستيكية                              | systematic = systemic           | 1- جهازي   |
| محقنة ذات أحجام مختلفة تستعمل لنقل المعاجين ومواد أخرى إلى الفم .   |  |                                 | 2- منهجي ، نظامي   |
| syringe, rubber - base  | محقنة مواد الطبع المطاطية                    |                                 | 3- عضوي ، عام  |
| impresion mateial   |  | systematic disease              | مرض عضوي   |
| syringe, rubber - bulb  | محقنة الكرة المطاطية ، محقنة البصلة المطاطية | systematic examination          | فحص منهجي  |
| syringe, spray  | محقنة الإرداذ                                | systematization                 | تنظيم ، تنسيق  |
| syringe, three-in-one   | محقنة ثلاثة في واحد                          | systemic = systematic           | بدني ، جهازي عام ، مجموعي  |
| محقنة لنفخ الهواء أو الماء أو رذاذ الماء والهواء .  |  |                                 | 1 - متعلق بكل الجسم أو يؤثر فيه  |
| syringe tips  | رؤوس المحقنة                                 |                                 | 2- جهازي ، متعلق بالجهاز   |
| syringe, triple   | محقنة ثلاثية                                 | systemic corticosteroid therapy | المعالجة الجهازية  |
| محقنة للهواء والماء والرذاذ (الهواء مع الماء) .   |  |                                 | بالستيرويدات القشرية   |
| syringe, water  | محقنة الماء                                  | systemic criculation            | الدوران العام  |
|   |  |                                 | الجزء من الجهاز القلبي الوعائي ، الذي يحمل الدم المشبع بالأكسجين إلى كل أعضاء وأنسجة الجسم ، ويعود بالدم إلى الوريد الأجوف السفلي أو الوريد الأجوف العلوي ومن ثم إلى القلب . |
|   |  | systemic fluorides              | فلوريد جهازي   |
|   |  |                                 | تناول الفلوريدات (Flourides) داخل الجسم عن طريق الماء والطعام والمشروبات   |
|   |  | systole                         | انقباض   |

فترة انقباض عَصَلَة القلب في كل نبضة للقلب ، وخاصة  
انقباض البطينين .  
systole, extra-  
systolic  
خارجة الانقباض ، انقباضة خارجة  
انقباضي  
متعلق بالانقباض القلبي .

systolic pressure  
syzygial  
syzygium = syzygy

الضغط الانقباضي  
التحامى ، التثامى ، انقراني  
انقران  
قبل التكيّس وانتاج الأمشاج .



|                             |   |  |  |
|-----------------------------|---|--|--|
| <b>tab</b>                  | لُصَاقَة ، عُرْوَة ، لسان ، مَقْبِض صَغير   | <b>tachypnoea</b>                        | تَسْرَع النَفْس  |
|                             | ما يُلصَق على السطح من ورق وخلافه لاستعماله كمقبض أو ممسك .   | <b>tactile</b>                           | حَسِّي ، لَمْسِي<br>مَتَعَلق بالإحساس باللمس .   |
| <b>tab. = tablet</b>        | قُرْص ، حَبَة   | <b>tag</b>                               | عُرْوَة ، طَغْوَة ، علامة ، قائف ، واسم<br>جمْعها عُرَى ، الفِراغات الناتجة عن تخريش السن بالحمض .   |
|                             | اختصاراً لقرص دوائي ، تستعمل في كتابة الوصفة الطبية .   | <b>tail</b>                              | ذَيْل ، ذَنْب ، مُؤخِرَة   |
| <b>tabella = tablet</b>     | حَبَة دواء ، قُرْص  | <b>tail, dove-</b>                       | ذَنْب الحمام<br>شكل شبيه بذيل الحمام لتثييت الحشوة في حفر الصنف الثاني والصنف الثالث والصنف الرابع .   |
| <b>table</b>                | سطح ، مستو ، صينية ، طاولة ، صفيحة ، مائدة ، منضدة<br>سطح مُستو علوي .  | <b>talc</b>                              | تالِك ، طَلق<br>سيليكات المغنيسيوم .   |
| <b>table, acrylic</b>       | مستوى راتيني  | <b>talcum powder</b>                     | مسحوق الطلِق   |
| <b>table arm, bracket</b>   | ذراع طاولة معلقة  | <b>talon</b>                             | حَدْبَة وحشية منخفضة على رحي علوية ، المخيلب<br>حَدْبَة وحشية (خلفية) منخفضة على الرحي العلوية ، تكون منخفضة عن بقية حدبات السطح الإطباقى ، وهي امتداد مثلثي خلفي على السطح الإطباقى للرحى العلوية . |
| <b>table, bracket</b>       | طاولة معلقة   | <b>talonid</b>                           | حَدْبَة وحشية منخفضة على رحي سفلية ، المخيلب<br>حَدْبَة وحشية (خلفية) منخفضة على الرحي السفلية ، تكون منخفضة عن بقية حدبات السطح الإطباقى ، وهي امتداد مثلثي خلفي على السطح الإطباقى للرحى السفلية . |
|                             | سطح منبسط أملس تحمله دعامة متصلة إما بالحائط أو بالجهاز السني ، هذه الصينية تستخدم لوضع الأدوات المستعملة في المعالجة السنية .                                      | <b>tampon</b>                            | سدادة ، مدكّة ، صمّام ، دحسة ، دكة   |
| <b>table cover</b>          | غطاء سطح صينية الأدوات<br>قطعة من الورق تكون ملونة عادة ، تُفرش على صينية الأدوات المحمولة ، توضع عليها الأدوات السنية التي تستعمل في المعالجة السنية .             | <b>tamponing = tamponment</b>            | دكّ ، سدّ<br>وقف نزف الجرح بسدّه بالشاش أو خلافه .   |
| <b>table, incisal</b>       | سطح قاطع ، مستوى قاطع   | <b>tangent</b>                           | مماس   |
| <b>table, incisal guide</b> | سطح المرشدة القاطعية  | <b>tank</b>                              | حَوْض ، وعاء ، صَهريج  |
| <b>table, occlusal</b>      | اللوحة الإطباقية ، سطح إطباقى<br>1- السطح الإطباقى الكلبي للأرحاء والضواحك .<br>2- السطح الإطباقى الكلبي البدلة السنية الكاملة أو البدلة السنية النزوعة .           | <b>tank, developer = processing tank</b> | حوض التطهير<br>وعاء يحتوي على محلول تطهير الأفلام الشعاعية .   |
| <b>table, tracing</b>       | لوحة الرسم  | <b>tantalum</b>                          | تانталوم<br>عنصر فلزي - معدن صلب لا يتآكل أبيض فضي يستخدم في تصنيع الأدوات الجراحية .  |
| <b>tablets</b>              | حُبُوب ، أقراص<br>مفردها حبة أو قُرْص .   | <b>tap</b>                               | 1- بزل ، تصريف السوائل<br>2- حنفية ، صنبور .   |
| <b>tablets, antiseptic</b>  | أقراص مطهرة   | <b>tap water</b>                         | ماء الحنفية ، ماء الصنبور  |
| <b>tablets, disclosing</b>  | أقراص كاشفة<br>مادة ملونة أو صابغة توضع على سطح السن كحبة للمضغ ، فتلتصق باللويحة وأي رواسب أخرى على سطح السن ، وتعطيها لوناً مميزاً عن لون سطح ميناء السن الأبيض . | <b>tape</b>                              | شريط   |
| <b>tablets, mouth wash</b>  | حُبُوب للغسول الفموي  | <b>tape, dental</b>                      | شريط سني ، خيط سني   |
| <b>tachy -</b>              | (سابقة) سريع ، متسارع ، تسارع ، السرعة  | <b>tape, un waxed</b>                    | شريط غير مشمّع   |
| <b>tachycardia</b>          | تسرع القلب<br>سرعة النبض القلبي الزائدة عن المعدل من الطبيعي وهو 72 نبضة في الدقيقة .   |  |  |

tape, waxed شريط شمعي ، شريط مشمع

taper 1 - مستدق الطرف ، يستدق ، يصبح مستدق الطرف  
2 - مدرج ، يتناقص تدريجياً  
يصبح تدريجياً مستدق الطرف ، كما في السنابل أو الأدوات القاطعة أو إبر مداواة الأسنان اللبية .

tapered blackout أداة سد الغُور المستدقة  
أداة ماسحة مصممة لتطبيق كمية محدّدة صغيرة من الشمع على القالب النهائي .

tapering arch قوس ضيقة مستدقة ، قوس مبرية

tapinocephalic مطبّن الرأس  
ذوقمة منخفضة ومسطّحة للجمجمة .

tapinocephaly = tapeinocephaly تطبّن الرأس

tapir mouth فَم التابير ، فَم مستدق  
حالة تتميز بشفاه غليظة مرتخية تشبه فم حيوان التابير (حيوان أمريكي استوائي شبيه بالخنزير) نتيجة ضمور العَصَلَة المستديرة الفموية .

tapping 1 - قَرع ، نُقر  
2 - بَزَل السائل

target هدف ، شيء مستهدف  
(في التصوير الإشعاعي) : الجزء من المصعد (القطب الموجب) الذي تتجه إليه الإلكترونات بسرعة عالية لينتج عنها أشعة سينية وحرارة ، في أنبوب الأشعة السنية يكون الهدف مصنوعاً من التنجستين .

target - to - film distance = TFD بُعد الفيلم عن الهدف  
انظر بُعد الفيلم عن البؤرة (Focus-to-film distance) .

tarnish كَمَد ، كُموذ  
فقد لمعان سطح المعدن .

tarnishing تَكَمَد

tartar = dental calculus دُردي  
رواسب صفراء أو خضراء على الأسنان ؛ مصطلح متروك .  
انظر قلع .

tartaric acid حَمض الطَرطريك

taste 1 - ذوق ، يتذوق ، حاسة الذوق  
2- مَدّاق ، طعم  
الإحساس الناتج عن تنبيه نهايات العصب الذوقي في اللسان بالمواد الكيميائية الموجودة في محلول . توجد أربعة أنواع أساسية للتذوق : الحلو ، والحامض ، والمر ، والمالح ؛ كل المذاقات الأخرى تكون مركّبة من اثنين أو أكثر من هذه الأنواع .

taste buds = taste organs البراعم التذوقية = الأعضاء الذوقية  
مجموعة من الخلايا في حزم تشكل حليمات توجد على سطح اللسان ، والحنك الرخو ، ولسان المزمار ، وبحجم مجهري في الطيات اللسانية . يقال أن عددها 9,000 ، وهي أكثر عدداً في الأطفال عن البالغين ، وتوجد منظمرة في النسيج الظهاري ذي الخلايا المطبقة في الحليمات الفطرية والحليمات المحوّطة (الكأسية) للسان . تحوّل الأطراف العصبية في براعم التذوق التنبيه الكيميائي من المحلول إلى نبضات عصبية لنقلها إلى الدماغ . براعم التذوق في ثلثي اللسان الأماميين تتصل أليافها العصبية بالعصب اللساني وبراعم التذوق في الثلث الخلفي تتصل أليافها العصبية بالعصب البلعومي اللساني .

taste cells خلايا ذوقية

taste pores مسام ذوقية

tasteless بلا مذاق ، بلا طعم ، عديم الطعم ، عديم المذاق

tattoo وشم  
علامة ثابتة على الجلد أو المخاطية ترسم بواسطة الوخز الإبري للجلد وإدخال الصبغ المناسب ، انظر أيضاً وشم ملغمي (Amalgam tattoo) .

tattoo, amalgam وشم ملغمي  
منطقة متلونة على الأنسجة الفموية نتيجة دخول مواد حشو الأملغم في الأنسجة ، قد يكون تلوناً أسود أو تلوناً بنياً .

tattooing وشم ، توشيم ، الدق

taurodontia أسنان الثور ، أسنان ذات تيجان كبيرة  
أسنان ناتجة عن اضطراب وراثي ، تتصف بتيجان كبيرة وحجرات لبية كبيرة ممتدة ، وجذور قصيرة .

taurodontism أسنان ثورية ، أسنان ثيرانية ، أسنان الثور  
أسنان ذات تيجان كبيرة الحجرات اللبية فيها ممتدة على حساب جذور قصيرة .

T- band مسندة في شكل T

T- band matrix technique طريقة مسندة الطوق بشكل حرف T

طوق معدني ذو بروز في طرفه بشكل T يشبه الأذن ، هذا البروز يثنى حول الطوق بعد أن يتم وضع المسندة حول السن (يمكن وضع أوتاد بين الطوق والأسنان المجاورة) .

T- bar clasp مشبكة تاجية بشكل حرف T  
انظر مشبكة (Clasp) .

t.d.s = ter in die summendus = يؤخذ ثلاث مرات يومياً (لاتينية)  
تستعمل في كتابة الوصفة الطبية .

|                                       |  |                     |  |
|---------------------------------------|--|---------------------|--|
| tear                                  | دَمْعَة ، يمزق ، يتمزق ، مزقة  | teeth abrasion      | انسحاح الأسنان<br>زوال الحديبات بالانسحاح نتيجة استخدامها .  |
| teaspoon                              | ملعقة شاي (5 مل)   | teeth, accessorial  | أسنان مضافة ، أسنان ثانوية<br>الأسنان الدائمة التي ليس لها أسنان لبنية سلفية .   |
| technic = technique                   | تقنية ، صناعة ، أسلوب تقني ، طريقة   | teeth, anatomic     | أسنان تشريحية<br>1- أسنان صناعية تماثل تماماً الشكل التشريحي للأسنان الطبيعية .<br>2- أسنان ذات حديبات مؤنفة أو حديبات مستديرة على أسطحها الإطباقية ، تنطبق مع الأسنان الطبيعية أو الأسنان الصناعية المقابلة لها . |
| technical                             | تقني ، صناعي ، صُنعي   | teeth, anterior     | أسنان أمامية<br>الأسنان الموجودة في مقدمة الفم وهي القواطع والأنياب .  |
| technician                            | فني ، تقني<br>انظر فني أسنان (Dental technician) .                               | teeth articulation  | تمفصل الأسنان  |
| technician, dental                    | فني سني ، تقني الأسنان<br>صانع التعويضات السنية .                                | teeth, artificial   | أسنان إصطناعية ، أسنان صناعية  |
| technician, laboratory                | تقني مختبري  | teeth, ciliform     | أسنان هندية ، أسنان شعرية<br>أسنان رفيعة مُتراسة بجانب بعضها ، مثل أسنان بعض الأسماك .   |
| technique = technic                   | صناعة ، تقنية ، طريقة ، أسلوب تقني   | teeth, cross-bite   | أسنان متصالبة الإطباق<br>أسنان خلفية علوية حديباتها الشدقية تنطبق في حفر الأسنان السفلية .   |
| technique alloy                       | خليطة تقنية<br>انظر خليطة الطالب (Student's alloy) .                             | teeth, cross- pin   | أسنان بدبوس متصلب<br>أسنان صناعية تثبت بواسطة دبابيس متعامدة (أي بزواية قائمة) مع المحور الطولي لها .  |
| technique, Begg's                     | طريقة بيچ<br>انظر طريقة بيچ (Begg's appliance) .                                 | teeth, crowded      | أسنان مزدحمة<br>أسنان متراسة على نحو غير مريح .  |
| technique, brush                      | طريقة الفرشاة  | teeth, cusplless    | أسنان عديمة الحديبات ، أسنان بلا حديبات<br>أسنان بدون حديبات بارزة على السطح الإطباقية .   |
| technique, double investing           | طريقة الكسو المزدوج  | teeth, deciduous    | أسنان ساقطة ، أسنان زائلة ، أسنان لبنية<br>الأسنان الأولى التي تبرغ في الفم ، وتسقط بعد ذلك لتحل محلها الأسنان الدائمة .   |
| technique, edgewise                   | الطريقة ذات الجانبين<br>انظر الطريقة ذات الجانبين (Edgewise appliance) .         | teeth, flared       | ميل أمامي للسنن ، ميل سني أمامي<br>مصطلح يستخدم للدلالة على البروز الشاذ للأسنان الأمامية عن وضعها الطبيعي   |
| technique, impression                 | طريقة الطبع ، أسلوب الطبع  | teeth, fused        | أسنان مُندمجة<br>أسنان ، خاصة القواطع ، تندمج مع بعضها أثناء النمو وتبرغ في الفم كسن واحدة كبيرة .   |
| technique, intra- oral                | الطريقة داخل الفم  | teeth, geminated    | أسنان توأمية ، أسنان مزدوجة  |
| technique, labiolingual               | الطريقة الشفوية اللسانية<br>انظر جهاز شفوي لساني (Labiolingual appliance) .      | teeth, Hutchinson's | أسنان هتشنسون<br>تشوه تاج السن نتيجة الإصابة بالزهري الوراثي .   |
| technique, "lost wax" casting         | طريقة الصب «بفقد الشمع»  |                     |  |
| technique, long cone                  | طريقة المخروط الطويل   |                     |  |
| technique, Nealon's = brush technique | طريقة نيلون = طريقة الحشو بالفرشاة   |                     |  |
| technique, twin wire                  | طريقة السلك المزدوج<br>انظر طريقة السلك المزدوج (Twin appliance) .               |                     |  |
| technology                            | علم التقنية ، علم الصناعة ، تكنولوجيا ، التقانة                                  |                     |  |
| technology, dental                    | 1- التكنولوجيا السنية ، علم التقنيات السنية<br>2- مصطلحات سنية                   |                     |  |
| tectocephalia                         | رأس زورقي  |                     |  |
| tectocephalic                         | زورقي الرأس ، ذو رأس زورقي   |                     |  |
| tectocephaly = scaphocephalism        | تزورق الرأس  |                     |  |
| tectonic                              | متعلق بالإستعاضة الصناعية ، ترقيعي<br>متعلق بجراحة التجميل أو التعويض التجميلي . |                     |  |
| tedious                               | مُضجر ، مُمل   |                     |  |
| teeth                                 | أسنان<br>جمع سن ، وهو عضو المضغ .  |                     |  |

|                                     |   |                                 |  |
|-------------------------------------|---|---------------------------------|--|
| teeth irrigator                     | مرءاء الأسنان   | teeth, upper                    | أسنان علوية  |
| teeth ligation                      | ربط الأسنان   | teeth, wisdom                   | أسنان العقل  |
| teeth, metal - insert               | أسنان مسلحة بالمعدن   | teeth, zero-degree              | أسنان بلا حداث   |
|                                     | أسنان تحتوي حواف قاطعة معدنية على أسطحها الإطباقية .  |                                 | أسنان خلفية صناعية ليس لها زاوية حدة بالنسبة للسطح الإطباقية الأفقي .              |
| teeth, milk = deciduous             | أسنان لبنية = أسنان ساقطة ،   | teething                        | تسنين ، إثغار ، إسنان ، بزوغ الأسنان ، ظهور الأسنان                                |
| teeth                               | أسنان مؤقتة ، أسنان مفقودة  |                                 | عملية بزوغ الأسنان اللبنة عند الأطفال .  |
| teeth, nonanatomic                  | أسنان غير تشريحية ، أسنان لا تشريحية  | teething complications          | مضاعفات الإثغار  |
|                                     | أسنان صناعية أسطحها الإطباقية ليست تشريحية لتحسين وظيفتها الماضية .   | teething ring                   | حلقة التسنين   |
| teeth, overlapping                  | أسنان متراكبة   |                                 | حلقة مطاطية أو بلاستيكية يعض عليها الرضيع أثناء بزوغ الأسنان اللبنة .              |
| teeth, permanent = second dentition | أسنان دائمة = أسنان ثانية   | tegmen                          | غطاء ، سقيف ، سقف  |
| teeth, plastic                      | أسنان بلاستيكية   | tegmen cranii = calvaria        | غطاء القحف ، القبة   |
|                                     | أسنان صناعية مصنعة من الراتين العضوي .  | tegmen tympani = tegmen antri   | سقيف الطبل   |
| teeth, posterior                    | أسنان خلفية   |                                 | الحاجز العظمي الذي يفصل الجيب الطبلي عن التجويف الدماغية .                         |
|                                     | الأرجاء والضواحك .  | tegmental                       | غطائي ، سقيفي  |
| teeth, primary = deciduous teeth    | أسنان أولية = أسنان ساقطة ، أسنان زائلة   | tegumental                      | جلدي ، سقيفي ، لحافة ، غطائي   |
| teeth, rake                         | أسنان ممشطية ، أسنان متباعدة ، أسنان مشطية  | telalgia = referred pain        | ألم بعادي ، ألم رجيع ، ألم بعيد  |
|                                     | صفة للأسنان المتباعدة عن بعضها بمسافات غير طبيعية .   |                                 | ألم بعيد عن مكان الإصابة .   |
| teeth scaler                        | مقلح الأسنان ، مقلحة الأسنان  | telangiectasia - telangiectasis | توسع الأوعية الشعرية ، توسع الشعيرات   |
|                                     | أداة إزالة القلح والرواسب الجيرية عن أسطح الأسنان .   |                                 | توسع الشعيرات الدموية والشرابين الصغيرة مكونة نوعاً من الورم الوعائي .             |
| teeth, scalpirform                  | أسنان إزميلية الشكل   | telangiectatic                  | متعلق بالشعيرات المتوسعة   |
|                                     | أسنان قاطعة تشبه الإزميل كأسنان القوارض ، تستعمل في القطع والقرض .  |                                 | متعلق بتوسع الأوعية الشعرية .  |
| teeth, sectorial                    | أسنان قاطعة   | telangiosis                     | داء الشعيرات   |
|                                     | أسنان قاطعة مثل أسنان الحيوانات آكلة اللحوم (الواحم) .  | tele-                           | (سابقة) بعادي ، عن بعد ، نهاية   |
| teeth set                           | مجموعة الأسنان  | teleradiography                 | تصوير شعاعي بعادي  |
| teeth, setiform = ciliiform teeth   | أسنان هلبية الشكل   |                                 | طريقة تصوير المريض إشعاعياً من مسافة 6 قدم .                                       |
| teeth, spaced                       | أسنان متفرقة  | telescopic                      | مضاعف ، متداخل ، متراكب  |
| teeth, straight-pin                 | أسنان مستقيمة الدبابيس  |                                 | ذو أقسام متداخلة في بعضها .  |
|                                     | أوجه أسنان خزفية مثبت بها دبوس عمودي للتثبيت .  | telescopic crown                | تاج مضاعف ، تاج متداخل   |
| teeth, succedaneous                 | أسنان لاحقة ، أسنان تالية   |                                 | معدني مزدوج ، مكون من تاجين مخروطيين ، يستقر أحدهما على الآخر . انظر تاج (Crown) . |
|                                     | الأسنان الدائمة التي تحل محل الأسنان الساقطة .  | telescoping cross bite          | إطباق متصلب مقصبي  |
| teeth, temporary                    | أسنان مؤقتة   |                                 | (في تقويم الأسنان) : عضة متصالبة لسانية كلية للقوس السنية السفلية .                |
| teeth, tube                         | أسنان أنبوبية   | telescopy                       | تنظير عن بعد   |
|                                     | أسنان صناعية ذات فتحة أسطوانية تمتد بطول السن ، يدخل فيها دبوس أو وتد لتثبيتها في قاعدة البدلة السنية الثابتة أو النزوعة) . |                                 |  |



|                        |   |
|------------------------|---|
| television             | 1- رؤية عن بُعد<br>2- الرائي ، تلفاز<br>3- تكلفة  |
| temper                 | 1- يَسْقِي ، يُصَلِّب ، يُقَوِّي ، يُقَسِّي<br>سقاية المعدن .<br>2- يُلِين ، يُعَدِّل ، تَقْسِيَة<br>جَعَلَ المعدن صلباً ومرناً بواسطة التسخين والتبريد المتتالي .<br>3- طَبَعَ و مزاج              |
| temperate              | مُعتدل  |
| temperature            | درجة حرارة  |
|                        | 1 - مقدار درجة السخونة والبرودة المقاس بأحد مقاييس الحرارة المتعددة .<br>2- حالة الحمى ؛ درجة حرارة الفم الطبيعية لشخص في وقت الراحة هي 37 درجة مئوية أو 98.6 درجة فهرنهايت .                       |
| temperature, body      | درجة حرارة الجسم ، درجة حرارة البدن   |
| temperature, casting   | درجة حرارة الصب   |
| temperature, softening | درجة حرارة التلين   |
| tempered               | 1- مسقى ، مقسى<br>2- مخفف ، مُلطَّف   |
| tempering              | سقاية ، سَقْي ، تَقْسِيَة<br>تَصْلِيْب و تَقْسِيَة المعادن بواسطة التسخين ثم التبريد .  |
| template = templet     | 1 - معيار ، مقياس<br>2- صَفِيْحَة تَنْضِيْد الأَسْنَان ، مرصاف<br>نموذج ذو سطح منحن أو نموذج ذو سطح منبسط ، يستخدم للمساعدة في رصف وتَنْضِيْد الأَسْنَان .<br>3- نموذج معيار                        |
| template, occlusal     | مرصاف إطباقِي   |
| template, surgical     | مرصاف جراحي قَمَوِي<br>قاعدة من الراتين اللدن رقيقة وشفافة تصنع كنسخة مطابقة للسطح النسيجي للبدلة السنية المباشرة ، وتستخدم في التشكيل الجراحي للتتوء السنخي حتى يتطابق مع البدلة السنية المباشرة . |
| temple = tempora       | صدغ<br>الجزء المنبسط من الرأس فوق القوس الوجنية وأمام الأذن .   |
| templet = template     | 1 - معيار ، مقياس<br>2- صَفِيْحَة تَنْضِيْد الأَسْنَان<br>3- نموذج معيار  |
| temporal               | صُدْغِي<br>متعلق بالصدغ أو بجانب الرأس أو العظم الصُدْغِي .   |

|                            |  |
|----------------------------|--|
| temporal artery            | الشريان الصُدْغِي<br>يغذي اللقافة الصُدْغِيَة والعظم الوجني ، إلخ . يتفرع إلى ثلاثة فروع : الشريان الصُدْغِي الغائر (Deep temporal artery) ، والشريان الصُدْغِي الأوسط (Middle temporal artery) ، والشريان الصُدْغِي السطحي (Superficial temporal artery) ، انظر مدخل عضلة صُدْغِيَة (Temporalis) .  |
| temporal bone              | العظم الصُدْغِي<br>عظم الصدغ على جانبي الرأس المكون لجزء من قاعدة الجمجمة وجزء من الخد ؛ يحاط بالعظم الجبهي والعظم الجداري والعظم القذالي والعظم الوندي ويكون مجرى السمع الظاهر ممراً يخترق العظم الصُدْغِي (يعرف بثقبة الأذن) ويصل إلى الأذن الداخلية ؛ يقع العظم المكون للتتوء الخشائي المحتوي على الفراغات الهوائية خلف وأسفل كل مجرى . |
| temporal crest             | العُرف الصُدْغِي   |
| temporal fossa             | الحفرة الصُدْغِيَة<br>انخساف على جانبي الجمجمة ، يحتوي العَضَلَة الصُدْغِيَة .   |
| temporal ligament          | رباط صُدْغِي   |
| temporal muscle            | العَضَلَة الصُدْغِيَة<br>عَضَلَة مَضْغ مروحية الشكل متصلة بالعظم الصُدْغِي والتتوء المنقاري للفك السفلي ، تعمل على غلق الفم وتراجع أو تقدم الفك السفلي . يعصبها الفرع الفكي السفلي من العصب مثلث التوائم .<br>انظر مدخل عَضَلَة صُدْغِيَة (Temporalis) .   |
| temporal process           | الناتئ الصُدْغِي<br>الزاوية الخلفية للعظم الوجني التي تتمفصل مع النتوء الوجني للعظم الصُدْغِي .  |
| temporal region            | الناحية الصُدْغِيَة ، منطقة الصدغ  |
| temporal space abscess     | خُراج الباحة الصُدْغِيَة   |
| temporal tendon            | وتر صُدْغِي  |
| temporalis                 | العَضَلَة الصُدْغِيَة ، صُدْغِي  |
| temporalis muscle          | العَضَلَة الصُدْغِيَة  |
| temporalis profund nerve   | العصب الصُدْغِي الغائر<br>«عميق»<br>يعصب العضلات الصُدْغِيَة .   |
| temporary                  | مؤقت ، وِقتِي  |
| temporary ankylosis        | قسط مؤقت   |
| temporary base = baseplate | قاعدة مؤقتة = صَفِيْحَة قَاعِيَة = قاعدة مؤقتة = قاعدة تسجيل = قاعدة التجريب   |

|   |                                     |  |
|---|-------------------------------------|--|
| مادة مؤقتة تمثل قاعدة البدلة السنية تستخدم لتسجيل علاقة الفك السفلي بالفك العلوي أو تسجيل العلاقة الفكية من أجل تنضيد الأسنان .   | temporomandibular arthrosis         | فصال المفصل الصدغي فك - سفلي   |
| جسر مؤقت  | temporomandibular articular disc    | قرص المفصل الفكي الصدغي  |
| إسمنت مؤقت  | temporomandibular articulation      | المفصل الفكي الصدغي  |
| تاج مؤقت  |                                     | التمفصل العظمي بين الفك السفلي والعظام الصدغية ، وفي المفصل الفكي الصدغي الأيمن والأيسر .  |
| انظر تاج (Crown) .  | temporomandibular dislocation       | خلع المفصل الفكي الصدغي  |
| تاج وجسر مؤقت   | temporomandibular disorder =        | اضطراب المفصل الفكي الصدغي = اعتلال  |
| أكريليكي  | temporomandibular dysfunction       | المفصل الفكي الصدغي  |
| بدلة سنية مؤقتة   | temporomandibular disturbance       | اضطراب المفصل الفكي الصدغي   |
| denture = provisional denture   | temporomandibular dysfunction =     | اختلال الوظيفة الفكية الصدغية  |
| جهاز تعويضي سني يستخدم لفترة قصيرة من أجل توفر الناحية الجمالية والمضغ والدعم الإطباق أو من أجل تدريب المريض على تقبل البديل الصناعي للأسنان الطبيعية المفقودة ، حتى يتم الاختيار الأمثل للمعالجة التعويضية النهائية . انظر البدلة السنية التجريبية (Trial denture) . | TMD                                 |  |
| قاعدة البدلة السنية المؤقتة   | temporomandibular fossa             | الحفرة الصدغية للفك السفلي   |
| حشوة مؤقتة  | temporomandibular joint = TMJ       | المفصل الفكي الصدغي  |
| تاج مونت مؤقت ، تاج ذو وتد مؤقت   |                                     | تمفصل رأس لقمة الفك السفلي في الجوف العنابي للعظم الصدغي ، وهو أحد مفصلين يقعان على جانبي الرأس ؛ مكوناته العظمية هي : لقمة الفك السفلي والحفرة الحلقانية أو الحفرة المفصالية للعظم الصدغي . ينقسم المفصل إلى تجويفين بواسطة قُرص غضروفي ليفي منبسّط يقع بين السطحين العظميين . تلتف محفظة ليفية مرنة حول المفصل ، مثبتة بالعظم الصدغي في نهاية الحفرة المفصالية والنتوء المفصلي ، وتمتد مثل الغطاء فوق رأس لقمة الفك السفلي ، لترتكز على عنق الفك السفلي . تقوى المحفظة بشريط ليفي مقوى جانبياً - يعرف بالرباط الجانبي . المحفظة ، وليس القُرص أو السطح العظمي ، مبطنة بغشاء زليلي ناعم لامع يفرز السائل الزليلي المزلق ليملاً تجويفي المفصل . قُرص التمثفصل يتقوّل حول شكل رأس اللقمة المستدير من ناحية السطح السفلي لها والحفرة المفصالية ونتاج العظم الصدغي من الأعلى . ترتكز العضلة الجناحية الوحشية في قُرص التمثفصل والمحفظة الليفية وعنق اللقمة . وعندما تتقلص ، يتحرك رأس اللقمة والقُرص معاً لينزلقا إلى الأمام على النتوء . يحدث خلع المفصل حينما يتحرك أبعد من ارتفاع النتوء . |
| انظر تاج (Crown) .  | temporomandibular joint arthritides | التهاب المفصل الفكي الصدغي   |
| تعويض مؤقت ، بدلة مؤقتة   |                                     |  |
| عوز الأكسجين المؤقت بلب السن  |                                     |  |
| سد مؤقت ، حشوة مؤقتة  |                                     |  |
| (سابقة) صُدغ ، صُدغي  |                                     |  |
| سابقة تعني الصدغ أو العظم الصدغي .  |                                     |  |
| صُدغي أذني  |                                     |  |
| صُدغي وجهي  |                                     |  |
| متعلق بالعظام الصدغية والعظام الوجهية .   |                                     |  |
| صُدغي جبهي  |                                     |  |
| صُدغي لامي  |                                     |  |
| متعلق بالعظم الصدغي والعظم اللامي .   |                                     |  |
| صُدغي وجني  |                                     |  |
| فكي صدغي ، صُدغي  |                                     |  |
| فك - سفلي   |                                     |  |
| متعلق بالعظم الصدغي والفك السفلي أو المفصل الفكي الصدغي .   |                                     |  |
| قسط المفصل الصدغي فك - سفلي   |                                     |  |

temporomandibular joint capsule محفظة المفصل الفكي الصدغي

temporomandibular joint اختلال وظيفة المفصل الفكي الصدغي = temporomandibular dysfunction = temporomandibular joint dysfunction syndrome = اختلال وظيفة المفصل الفكي الصدغي = متلازمة كوستين Costen's syndrome

اضطراب وحيد الجانب أو ثنائي الجانب لوظيفة المفصل الفكي الصدغي الطبيعية ، وحدوث الطقطة أو الفرقة ، أو تيبس المفصل ، وورم وألم بالمفصل ، ومناطق ألم بالوجه والرقبة وعضلات المضغ ؛ تعرف أيضاً بمتلازمة الاختلال الوظيفي للمفصل الفكي الصدغي (Temporomandibular joint dysfunction syndrome) أو متلازمة كوستين (Costen's syndrome) .

temporomandibular joint فرط حركة المفصل الصدغي hypermobility

temporomandibular joint متلازمة المفصل الفكي الصدغي = Costen's syndrome = كوستين كوستين

تشمل الأعراض المختلفة من عدم الراحة أو الانزعاج ، والألم بسبب فقد البعد العمودي ، أو سوء الإطباق الخلفي أو أي نوع آخر من سوء الإطباق ، أو الكزاز الفكي ، أو التشنج العضلي ، أو التهاب المفصل أو إصابة مباشرة للمفصل الفكي الصدغي .

temporomandibular joint system الجهاز المفصلي الفكي الصدغي

temporomandibular ligament الرباط الفكي الصدغي

temporomandibular luxation خلع المفصل الفكي الصدغي

temporomandibular meniscus هلالة المفصل الصدغي الفكي

temporomandibular pain = ألم المفصل الفكي الصدغي = dysfunction syndrome = متلازمة الاختلال الوظيفي = myofacial pain - متلازمة الاختلال الوظيفي المؤلم dysfunction الوجهي العضلي

temporomandibular subluxation خلع المفصل الفكي الصدغي الجزئي

temporomaxillary صدغي فك - علوي

متعلق بالعظم الصدغي أو المنطقة الصدغية والفك العلوي .

temporo- occipital صدغي قذالي

temporoparietal صدغي جداري

temporoparietal muscle العضلة الجدارية الصدغية

عضلة تشد فروة الرأس . انظر عضلة جدارية صدغية (Temporoparietalis) .

temporopontile صدغي جسري

temporosphenoid صدغي وتدي

متعلق بالعظم الصدغي والقوس الوجنية للعظم الوجني .

temporozygomatic صدغي وجني

tenaciou متمسك ، كزج ، متماسك

tenacious film غشاء متماسك

tenacity تماسك ، متانة ، استعصاء ، تماسك

tendency 1 - نزعة ، ميل ، انحياز 2 - هدف

tender 1 - حساس ، سريع التأثير ، غطاء ، ممض 2 - ألم اللمس أو ألم الضغط ، موجه عند اللمس ، ممص

tenderness ممض ، إيلام

tendinoplasty ترميم الوتر ، رأب الوتر

tendinous وتري

متعلق بالوتر أو منسوب إليه .

tendon وتر

نسيج ضام ليفي ؛ شريط أبيض متين من النسيج الضام يحتوي أساساً على ألياف كولاجينية ، يصل الألياف العضلية بالعظم أو بأي بنى أخرى .

teno- (سابقة) وتر

tenon 1 - لسان

أي بروز يدخل في نقرة أو فجوة ليشكل المفصل .

2- وتد ، دبوس

دبوس أو وتد يستخدم لتثبيت تاج صناعي في جذر السن .

tensile شد

tensile strength قوة الشد

tensile stress إجهاد الشد

القوة الداخلية المبذولة التي تقاوم تطاول المادة في الاتجاه الموازي لاتجاه الشد .

tensile test اختبار الشد

tension 1 - توتر

2- جر ، جذب

tension, interfacial surface التوتر بين السطوح

توتر أو مقاومة انفصال سطحين متلاصقين تماماً بينهما غشاء من سائل (مثل : غشاء رقيق من اللعاب بين قاعدة البدلة السنية والأسجة) .

|                                       |  |                                  |   |
|---------------------------------------|--|----------------------------------|---|
| tension, surface                      | توتر سطحي ، التوتر السطحي  | terminal bars                    | عوارض انتهائية  |
| tensor                                | عَضَلَة شَاة ، عَضَلَة مُوتَرَة  | terminal hinge position          | وَضْعِيَة الرِّزَة الِانْتِهَائِيَة   |
| tensor muscles                        | عَضَلَات شَاة ، عَضَلَات مُوتَرَة  |                                  | وَضْعُ الْفَكِ السِّفْلِي بِالنِّسْبَة لِلْفَكِ الْعُلُوي بِحَيْثُ يَتِمُّ إِنْحَاذُ الْحَرَكَة المَحْوَرِيَة البَكْرِيَة .   |
| tensor palate glossopalatine muscle   | العَضَلَة اللِّسَانِيَة الحَنْكِيَة المُوتَرَة   | terminal jaw relation record     | سِجَلُ العِلَاقَة النِّهَائِيَة لِلْفَكِيْنِ  |
| tensor palate palatopharyngeal muscle | العَضَلَة الحَنْكِيَة البَلْعُومِيَة المُوتَرَة  |                                  | تَسْجِيلُ عِلَاقَة الْفَكِ السِّفْلِي مَعَ الْفَكِ الْعُلُوي عِنْدَ البَعْدِ الإِطْبَاقِي العَمُودِي وَفِي العِلَاقَة المَرْكَزِيَة .   |
| tensor palati muscle                  | العَضَلَة المُوتَرَة لِلْحَنْكِ  | terminal lingual sulcus          | الأَخْدُودُ اللِّسَانِي النَّهَائِي   |
| tensor tympani muscle =               | العَضَلَة المُوتَرَة لِلطَّبَلَة   |                                  | شَقٌّ ضَحَلٌّ عَلَى الجِزْءِ الخَلْفِي مِنْ ظَهْرِ اللِّسَانِ يَمِيْزُهُ عَنِ جَذْرِ اللِّسَانِ .   |
| tensor muscle of tympanum             |  | terminal nerve                   | عَصَبٌ انْتِهَائِي  |
| tensor veli palatini muscle =         | العَضَلَة المُوتَرَة لِشِرَاحِ الحَنْكِ  |                                  | يَعَصَبُ الحَاجِزِ الأنْفِي . انظُر مَدخَلَ عَصَبِ نِهَائِي (Terminalis) .  |
| tensor muscle of palatine velum       | عَضَلَة تَوْتَرِ الحَنْكِ الرِّخْوِ وَتَفْتِاحِ القَنَاةِ البَلْعُومِيَة الطَّبَلِيَة .  | terminal sulcus                  | تَلَمُّ انْتِهَائِي   |
| tensorius nerve                       | العَصَبُ الحَنِيْمِي   | terminal teeth                   | أَسْنَانٌ أُخِيرَة  |
|                                       | يَعَصَبُ سَحَايَا الدِّمَاغِ .   | terminal vein = V.thalamostriata | الْوَرِيدُ الِانْتِهَائِي =   |
| tentorium cerebelli                   | خِيْمَةُ المَخِيخِ   | superior                         | الْوَرِيدُ المِهَادِي المَخْطُطِي العُلُوي  |
|                                       | (الْأَمُّ الجَافِيَة بَيْنَ المَخِ وَالمَخِيخِ)  | terminology                      | عِلْمُ المِصْطَلْحَاتِ  |
| ter in die = t.i.d                    | ثَلَاثُ مَرَاتٍ يَوْمِيًّا (لَاتِينِيَة)   | ternary alloy = high copper      | خَلِيطَة ثَلَاثِيَة = خَلِيطَة الأَمْلِغِ   |
|                                       | تَسْتَعْمَلُ فِي كِتَابَةِ الوِصْفَةِ الطَّبِيَّةِ وَاحْتِصَارِهَا t.i.d .   | amalgam alloy                    | عَالِيَة النِّحَاسِ   |
| ter in die summendus = t.d.s          | يُؤْخَذُ ثَلَاثُ مَرَاتٍ يَوْمِيًّا (لَاتِينِيَة)  |                                  | مِصْطَلْحٌ قَدِيمٌ لَخَلِيطَةِ الأَمْلِغِ عَالِيَةِ النِّحَاسِ . انظُر خَلِيطَة ، سِبِيكَة (Alloy) .  |
|                                       | تَسْتَعْمَلُ فِي كِتَابَةِ الوِصْفَةِ الطَّبِيَّةِ وَاحْتِصَارِهَا t.d.s .   | terra alba = kaolin              | تَرَابٌ أَبْيَضٌ ، طِينٌ أَبْيَضٌ =   |
| terata, terato-                       | (سَابِقَة) مَسْخٌ ، مَسْخِي ، شَاذٌ  |                                  | غُضَارٌ ، كَاوَلِينٌ ، سِيلِيكَاتِ الأَلُومِينِيُومِ  |
| teratoblastoma                        | وَرَمٌ أَرُومِي مَسْخِي  |                                  | انظُر غُضَارٌ ، كَاوَلِينٌ (Kaolin) ، سِيلِيكَاتِ الأَلُومِينِيُومِ .   |
| teratoid tumour                       | وَرَمٌ مَسْخِي الشِّكْلِ   | tertiary syphilis                | الزَّهْرِي الثَّالِثِي  |
| teratology                            | مَبْحَثُ المَسْخِيَّاتِ أَوِ التَّشَوُّهَاتِ   | test                             | اِخْتِبَارٌ ، تَحْرُّقٌ ، فَحْصٌ  |
|                                       | فِرْعٌ مِنَ البَاثُولُوجِيَا وَعِلْمُ الأَجْنَةِ يَخْتَصُّ بِالتَّطَوُّرِ الشَّاذِّ وَالتَّشَوُّهَاتِ الخَلْقِيَّةِ .                          |                                  | أَيَّةُ عَمَلِيَّةٍ مَخْبَرِيَّةٍ أَوْ سَرِيرِيَّةٍ ، تَجْرَى بِغَرَضِ تَحْدِيدِ الحَالَةِ الفِيزِيُولُوجِيَّةِ أَوِ الحَالَةِ الصَّحِيَّةِ لِلشَّخْصِ .  |
| teratoma                              | وَرَمٌ عَجَائِبِي ، وَرَمٌ مَسْخِي ، وَرَمٌ جَنِينِي   | test cavity                      | حُفْرَةٌ اِخْتِبَارٌ  |
|                                       | وَرَمِي حَدَثٌ أحياناً فِي الحَنْكِ ، يَنْشَأُ عَنِ أَكْثَرِ طبَقَةِ جَرْتُومِيَّةٍ وَاحِدَةٍ ، وَيَحْتَوِي عَلَى شَعْرٍ . وَأَسْنَانٍ ، إِخ . |                                  | اِخْتِبَارٌ تَشْخِيصِي سَنِي يَسْتَعْمَلُ عِنْدَمَا تَعْجِزُ اِخْتِبَارَاتُ الحَيَويَّةِ الأُخْرَى فِي تَحْدِيدِ حَيَويَّةِ السِّنِّ ؛ يَتِمُّ اِخْتِبَارُ حَيَويَّةِ لُبِّ السِّنِّ بِحُفْرِ حُفْرَةٍ صَغِيرَةٍ فِي العَاجِ مَعَ مَلاحِظَةِ الإِسْتِجَابَةِ الأَمِيَّةِ .                          |
| teratomatous                          | مَسْخِي ، عَجَائِبِي   | test, palpation                  | الِاِخْتِبَارُ بِالْمَسِّ ، الفَحْصُ بِالجِلسِ  |
|                                       | مَتَعَلِّقٌ بِالْوَرَمِ المَسْخِي (Teratoma) .   |                                  | اسْتِخْدَامُ حَاسَةِ المَسِّ مِنْ خِلَالِ أَطْرَافِ الأَصَابِعِ لِفَحْصِ الأَنْسِجَةِ للأَغْرَاضِ التَّشْخِيصِيَّةِ (مِثَالٌ : لِتَحْدِيدِ صِلَابَةِ أَوْ لِيُونَةِ أَوْ نَعُومَةِ أَوْ خَشُونَةِ أَوْ حَرَارَةِ السِّطْحِ ، الخ) كَمَا فِي تَشْخِيصِ مَرَحَلَةٍ مِنَ الخِرَاجِ الجَذْرِي الحَادِ . |
| term                                  | 1- مِصْطَلْحٌ  | test paper                       | وَرَقٌّ اِخْتِبَارٌ ، وَرَقٌّ فَحْصٌ  |
|                                       | 2- مَدَّةٌ ، فِتْرَةٌ ، زَمَنٌ مَحْدَدٌ ، فَصْلٌ   |                                  |   |
|                                       | 3- حَدٌّ ، طَرَفٌ ، نِهَائِيَّةٌ   |                                  |   |
| terminal                              | نِهَائِي ، انْتِهَائِي ، أُخِيرٌ ، مَطْرَافٌ   |                                  |   |

|                                   |   |  |                                      |
|-----------------------------------|---|--|--------------------------------------|
| test, percussion                  | الاختبار بالقرع ، الفحص بالقرع  | الوريد المهادي المخطط  | thalamo striate vein                 |
|                                   | استعمال ضربات حادة قصيرة على جزء من الجسم من أجل تشخيص حالة الأنسجة التحتية والجانبية من خلال الصوت الناتج ، كما في حالة تشخيص التهاب جذري حول سني حاد .  | وريد يكون مع الأوردة المشيمية الوريد المخي الداخلي .   |                                      |
| test, pulp                        | اختبار اللب ، فحص اللب  | الوريد المهادي المخطط الأعلى   | thalamostriate vein, superior        |
| test, tube                        | أنبوب اختبار  | وريد يكون مع الأوردة المشيمية الوريد المخي الداخلي ، يطلق عليه أيضاً الوريد الانتهائي (Terminal vein) . انظر مدخل الوريد المهادي المخطط العلوي (Thalamostriate superior) . |                                      |
| tester                            | فاحص ، مختبر  | السرير البصري ، المهاد   | thalamus                             |
| tester, pulp                      | فاحص حيوية اللب   | ثلاسيميا   | thalassemia = thalassanemia          |
|                                   | جهاز لاختبار حيوية لب السن .  | حالة من فقر الدم ، يتغير فيها نمط العظم الحاجزي ، كما في فرط تنسج النقي .  |                                      |
| tetanus = lockjaw                 | كزاز ، تكرر = فك مقفل   | قشاب   | theca                                |
|                                   | مرض معد حاد بسبب ذيفانات بسبب المكورات المغزلية الكزازية أي العصبية الكزازية التي تنتقل من التربة والملوثات الأخرى لتدخل الجسم من خلال الجروح وتسبب الكزاز الفكي أو (الفك المقفل) ، والتشنج العضلي المعمم ، وتقوس الظهر ، وتشنج الجهاز التنفسي والشلل ، الذي يمكن أن يكون مميتاً . ينصح عمال الاصطبلات بالحذر من خطورة التعرض للسماح بعد قلع السن . | قراي الأسنان   | thecodont                            |
| tetany                            | تكرز  | أسنان لها أسناخ عظمية أو حوصلات .  |                                      |
|                                   | متلازمة تنتج عن اختلال أيض الكالسيوم وتتميز بتشنج العضلات ، والعقال ، وتقلص مؤلم ، وأحياناً صرير .  | انسمام بالشاي ، التسمم بالتاين   | theism = theinism                    |
| tetarcone = tetartocone           | الحدبة الرابعة العلوية  | حليمة ، حكمة صغيرة   | thelium = papilla                    |
|                                   | حدبة وحشية لسانية في رحي أو ضاحك .  | نظرية  | theory                               |
| tetartoconoid                     | حدبة رابعة سفلية  | نظرية التسوس   | theory of caries                     |
|                                   | حدبة وحشية لسانية في الرحي السفلية أو الضاحك .  | دوائي ، علاجي  | therapeutic                          |
| tetra-                            | (سابقة) رباعي ، أربعة   | متعلق بالمداواة أو العلاج الطبي .  |                                      |
| tetrabasic                        | ذو أربع قواعد ، رباعي القاعدة   | تشخيص علاجي  | therapeutic diagnosis                |
| tetracoccus                       | مكورات رباعية   | تقدير الطرق أو الوسائل المتاحة للعلاج في ضوء حالة كل مريض على حدة .  |                                      |
|                                   | نوع من المكورات الجرثومية ، يحدث الانقسام في خلاياها في مستويين لتنتج مجموعة من أربعة خلايا .   | تعويض علاجي ، جهاز تعويضي  | therapeutic prosthesis               |
| tetracycline                      | تتراسيكلين  | علاجي  |                                      |
|                                   | مضاد حيوي واسع الانتشار الطيف مضاد للعدوى ، قد يسبب التلون البني للأسنان إذا أعطي في فترة تطور الأسنان .  | جهاز تعويضي يستخدم لحمل وتثبيت مادة لأغراض علاجية ، مثل حامل الراديوم .  | therapeutic pulpotomy                |
| tetracycline staining             | تلون الأسنان نتيجة تناول التتراسيكلين   | بضع اللب الدوائي ، بتر اللب الدوائي  |                                      |
| texture                           | نسيج ، منسوج  | علم المداواة ، مبحث مداواة الأمراض   | therapeutics = therapeusis           |
| texture, smooth                   | ملمس ناعم   | مداواة الأسنان   | therapeutics, dental                 |
| T.F.D = target-to-film distance = | [مختصر] بُعد الفيلم   | مداواة أمراض الفم  | therapeutics, stomatologic           |
| Focus-to- film distance = FFD     | عن الهدف = بُعد الفيلم  | طبيب معالج ، خبير بالمداواة ، عالم بالطبابة  | therapist = therapist                |
|                                   | عن البؤرة   | معالج النطق  | therapist, speech                    |
|                                   |   | مساعد طبيب أسنان   | therapist, dental = dental auxiliary |
|                                   |   | شخص متدرب ليقوم بالعمليات العلاجية البسيطة في الأسنان تحت إشراف طبيب الأسنان . كان يطلق عليه سابقاً (Dental auxiliary) .   |                                      |

|  |   |  |   |
|--|---|--|---|
| therapist, speech                            | معالج النطق   | thermogenic center   | مركز توليد الحرارة  |
| therapy = treatment                          | علاج ، مُداواة ، معالجة المرض                               | thermohardening = Vulcanite                                      | تصلب بالحرارة = الفالكانيت  |
| therapy, anticonvulsive                      | مُعالجة مُضادة للاختلاج                                     |  | مادة تتغير بالحرارة إلى مادة أخرى مختلفة عن الأصل .   |
| therapy, combined                            | مُعالجة مشتركة  | thermo- hardening material                                       | مادة تتصلد بالحرارة   |
| therapy, conservative                        | معالجة محافظة ، مداواة محافظة                               |  | مادة لدنة يحدث لها تغير كيميائي أثناء تسخينها ، ويكون الناتج النهائي مادة تختلف عن المادة الأصلية ، مثل مادة الفالكانيت .                                 |
| therapy, corrective                          | مداواة مصححة ، معالجة تصحيحية                               | thermoluminescent dosimeter = tld                                | مقياس جرعة الإشعاع الحراري  |
| therapy, deep- heat                          | معالجة بالحرارة العميقة                                     |  | جهاز يحتوي على مادة متألقة إشعاعياً حرارية وتستخدم لكشف أو بيان كمية التعرض للأشعة .  |
|  | انظر إنفاذ حراري (Diathermy) ، مدخل فوق صوتي (Ultrasound) . | thermoluminescent dosimetry = tld                                | قياس جرعة اللمعان الحراري   |
| therapy, extraction                          | معالجة بقلع الأسنان   |  | وسيلة لتحديد كمية التعرض للأشعة ، تتضمن ترجمة المادة الاشعاعية الحرارية إلى تألق ، بحيث تكون كمية الإضاءة المنبعثة متناسبة مع كمية التعرض للأشعة .        |
| therapy, fluorine                            | العلاج بالفلور  | thermometer  | مقياس الحرارة ، ترمومتر ، محرار   |
| therapy, habit                               | معالجة العادة   |  | أداة مدرجة لقياس درجة الحرارة بواسطة تمدد الزئبق أو الكحول في أنبوب زجاجي محكم .  |
| therapy, instrument                          | المعالجة بالأدوات   | thermoplastic  | لدين بالحرارة ، مُلدن بالحرارة ، مصنع بالحرارة  |
| therapy, non- extraction                     | معالجة لا تتضمن قلع الأسنان                                 |  | مادة تلين بالحرارة وتتصلب بالبرودة ، وتحتفظ بصفاتها الكيميائية ولا تتغير .  |
| therapy, physical                            | معالجة فيزيائية ، العلاج الطبيعي                            | thermoplastic impression material = compound impression material | مادة طبع تتلدن بالحرارة = مادة مركب الطبع   |
| therapy, replacement                         | المعالجة بالإعاضة ، مداواة بالتعويض                         |  | انظر مادة الطبع (Impression material) .   |
| therapy, substitution = substitutive therapy | معالجة استبدالية = معالجة استعاضية                          | thermoplastic material   | مادة مُتلدنة بالحرارة   |
| therm-                                       | (سابقة) حُريرة ، سُعمر ، وَحدة حرارية                       |  | مادة لدنة لا يتغير تركيبها الكيميائي بعد تسخينها عن أصل المادة ، ولا يحدث التغيير إلا في الشكل فقط ، وتلين بالحرارة بحيث يسهل تشكيلها ثم تتصلب بالحرارة . |
| thermal                                      | حراري   | thermopress  | مكبس حراري  |
|  | متعلق بالحرارة أو يتميز بها .                               | thermoset  | متصلد بالحرارة  |
| thermal changes                              | تغيرات حرارية ، تبدلات حرارية                               |  | أية مادة تتصلب بواسطة تفاعل كيميائي يحتاج إلى حرارة تسخين .   |
| thermal energy                               | طاقة حرارية   | thermosetting  | تصلب بالحرارة - مُتمائر بالحرارة  |
|  | طاقة يكتسبها الجسم لأن درجة حرارته أعلى مما يحيط به .       | thermostat   | ناظم الحرارة  |
| thermal expansion                            | تمدد حراري  |  | أداة للحفاظ على درجة حرارة ثابتة .  |
|  | تمدد ناتج عن الحرارة .                                      | thermowax  | مُسَخِّن الشمع  |
| thermal injuries                             | أذى حراري ، ضرر حراري ، إصابة حرارية                        |  | جهاز لإذابة الشمع بالحرارة .  |
| thermal shock                                | صدمة حرارية   |  |   |
| thermal stimulation                          | تحريض حراري ، تنبيه حراري                                   |  |   |
| thermal test                                 | اختبار حراري ، فحص حراري                                    |  |   |
|  | تحديد حيوية السن باستخدام التنبيه الحراري .                 |  |   |
| thermic                                      | حراري   |  |   |
| thermic trauma                               | رضح حراري   |  |   |
| thermo-                                      | (سابقة) حرارة ، حراري                                       |  |   |
| thermo cautery                               | كي حراري  |  |   |
|  | استعمال الإبر الساخنة للكي .                                |  |   |
| thermodynamics                               | الديناميكا الحرارية ، مبحث قوة الحرارة وطاقتها              |  |   |
| thermo- gatta percha                         | الكوتابر كا الملبنة بالحرارة                                |  |   |

|                                     |   |                               |   |
|-------------------------------------|---|-------------------------------|---|
| thesis                              | أطروحة  | thread, unwaxed               | خيوط غير مُشمَّع  |
|                                     | كتابة رسالة لبحث أجراه طالب للحصول على درجة جامعية علمية .  | thread, waxed                 | خيوط مُشمَّع  |
| thiamine = vitamin B <sub>1</sub>   | ثيامين = فيتامين B <sub>1</sub>   | theaded                       | مُحلزَن ، مُكَلَّب  |
|                                     | ثيامين مركَّب يذوب بالماء يوجد في صفار البيض ، والكبد ، والأرز ، قصور فيتامين B <sub>1</sub> يسبب مرض البري بري (Beriberi) .                              | three dimensional model       | نموذج ثلاثي الأبعاد   |
| thick                               | سميك ، غليظ ، ثخين  | three-in-one syringe          | محقنة ثلاثة في واحد<br>انظر محقنة (Syringe) .   |
| thick-necked                        | غليظ العنق ، ثخين العنق   | three - quarter               | ثلاثة أرباع   |
|                                     | وصف لسن ، حيث يكون القطر الوحشي الإنسي للعنق تقريباً مساوياً لتاج السن .  | three- quarter crown          | ثلاثة أرباع التاج ، تاج قشري جزئي<br>نوع من التيجان يغطي أسطح تاج السن عدا السطح الشفوي أو السطح الشدقي .   |
| thickness                           | ثخن ، غلظ ، سماكة   | three- quarter pinlay         | حشوة ثلاثة الأرباع المصبوب<br>ذات الدبابيس  |
| Thiersch's graft = split skin graft | طعم ثيرش = طعم جلدي منفصل أو منشطر  | three- wall defect            | عيب ذو ثلاثة جدران<br>انظر عيوب عظمية (Osseous defects) .   |
| Thiersch's method of skin grafting  | طريقة ثيرش لترقيع الجلد   | Three way syringe             | محقنة ذات ثلاث مخارج  |
| thimble = coping                    | أنبوب معدني قصير ، كشتبان = غطاء ، قُبعة ، قَلَنسوة   | threshold                     | 1 - عتبة<br>2- مُستهل ، بداية<br>3- حد  |
|                                     | أنبوب معدن رقيق يثبت على السن المحضرة ، يستخدم لتحاشي مشاكل إدخال الجسر وتثبيتته .  |                               | النقطة التي يظهر عندها العيب ، أو أقل حد للتمييز أو التحريض يكون قادراً على إحداث استجابة للوعي أو للإحساس .  |
| third molar                         | الرحى الثالثة (=) ضرس العقل (Wisdom tooth) .  | threshold force               | عتبة القوة<br>أقل مقدار من القوة يلزم لإحداث الإزاحة التقييمية المطلوبة .   |
| thirst                              | عَطش ، ظمأ  | threshold potential           | عتبة الجهد  |
|                                     | إحساس بالرغبة في شرب الماء أو أي نوع من المشروبات .   | threshold, swallowing         | عتبة البلع  |
| thirty-degree tooth                 | سن ذات حَدَبَة بدرجة 30   | throat                        | حلق ، حَنجرة<br>البلعوم والمريء أو البلعوم والحلق أو الجزء الأمامي من الرقبة .  |
| thorac-, thoraco-                   | (سابقة) صَدْر ، صَدْرِي<br>سابقة تعني صدر .   | throat pack                   | كَمادة حلقيية ، لفافة الحلق ، ضماد الحلق<br>لفافة من ضماد جامجي (Gamgee's tissue) أو بلاستيك ماص يوضع في الحلق ، أثناء التخدير عادة لمنع الأجسام الغريبة من دخول الحلق أو الصدر . |
| thoracic                            | صَدْرِي<br>متعلق بالصدر .   | throat, sore                  | تقرح الحلق ، التهاب الحلق   |
| thorax                              | صَدْر<br>التجويف الصدري المحاط بالأضلاع والعمود الفقري والعنق والبطن ، يحتوي على القلب والمريء والقصبه الهوائية والرئتين وينفصل عن البطن بالحجاب الحاجز . | thromb-, thrombo-             | (سابقة) خَثرة ، جَلطة ، تجلط ، تَخثر<br>سابقة تعني جلطة دموية أو تجلط أو تخثر أو صفائح دموية .  |
| thread                              | خَيْط ، سن اللولب   | thrombin = thrombase = fibrin | ثرومبين = ثرومباز<br>إنزيم يحول مولد الفبرينوجين إلى فبرين .  |
| thread, elastic                     | خَيْط مَرِن<br>مادة مرنة تستعمل في تحريك السن في المعالجة التقييمية للأسنان ، لإحداث قوة بواسطة شد الخيط .  | thrombocyte = blood platelet  | صفیحة ، لَوِيحة ، صفيحة دموية   |
| Thread Mate System = TMS            | نظام السن اللولبية الزوجية (المزوجة)  |                               |   |

|  |   |  |   |
|--|---|--|---|
| <b>thrombocytopenia</b>                    | قلة الصفائح الدموية   | <b>thyrocervical</b>                     | دَرْقِي رَقَبِي   |
| <b>thrombosis</b>                          | خثار ، تخثر ، تكون الجلطة   | <b>thyrocervical trunk</b>               | الجذع الدَرْقِي الرَقَبِي   |
|  | تكون جُلطة الدم داخل الوعاء الدموي أو في القلب ، مما يسبب الألم ، ثم تتحول التغذية الدموية تدريجياً إلى مصدر آخر ، أما بالنسبة لعضلات القلب فليست لها تغذية دموية بديلة ولذلك فإن أية جُلطة تحدث تسبب ضرراً دائماً لعضلات القلب . |  | يغذي الغدة الدَرْقِيَّة والرَقبة والمريء والرغامى بالدم .   |
| <b>thrombus</b>                            | خثرة دموية ، جُلطة دموية ، خثرة   | <b>thyroepiglottic muscle</b>            | العَضَلَةُ الدَرْقِيَّة اللسان مزمارية  |
|  | جلطة دموية في الوعاء الدموي أو في القلب ، تسبب انسداداً خطيراً في الدورة الدموية .  | <b>thyroepiglottideus muscle</b>         | عَضَلَةُ الدرق ولسان المزمار  |
| <b>throw</b>                               | دَفعة ، طَرْحة ، غطاء   |  | عَضَلَةٌ تَعْلَقُ الحنجرة . انظر العَضَلَةُ الدَرْقِيَّة لسان مزمارية (Thyroepiglotticus) .   |
| <b>throw, patient's</b>                    | غطاء المريض   | <b>thyroglossal</b>                      | دَرْقِي لِسَانِي  |
| <b>thrush = candidiasis = moniliasis =</b> | قَلَاع ، سُلَاق ، داء   |  | متعلق بالغدة الدَرْقِيَّة واللسان .   |
| <b>white mouth</b>                         | المبيضات = داء الطوقيات البيض = فم أبيض   | <b>thyroglossal duct =</b>               | القناة الدَرْقِيَّة اللسانية  |
|  | نوع من أنواع داء المبيضات يسببه فطر المبيضات البيض ، الذي يسبب التهاب الفم ، وعادة يصيب الأطفال وكبار السن ، ويتميز بتكون بقع بيضاء على اللسان والغشاء المخاطي الفموي مع الحمى واضطراب معوي .                                     | <b>thyroglossal tract</b>                | قناة تمتد من الغدة الدَرْقِيَّة إلى قاعدة اللسان ، توجد في الجنين وقد تظل موجودة في البالغين .  |
| <b>thumb</b>                               | إبهام اليد  | <b>thyroglossal cyst</b>                 | كيسة درقية لسانية   |
|  | الإصبع الكبير في اليد والقدم .  | <b>thyroglossal tract =</b>              | القناة اللسانية الدَرْقِيَّة  |
| <b>thumb sucking</b>                       | مص الإبهام  | <b>thyroglossal duct</b>                 |   |
| <b>thumb sucking appliance</b>             | طبقة مص الأصابع   | <b>thyroglossal tract cyst</b>           | كيسة القناة الدَرْقِيَّة اللسانية   |
| <b>thumbstall</b>                          | قفاز إصبعي ، قفاز وحيد الإصبع   |  | كيس يتكون أو ينشأ من القناة اللسانية الدَرْقِيَّة .   |
| <b>thumbstall, rubber</b>                  | قفاز إصبع مطاطي   | <b>thyroglossus</b>                      | دَرْقِي لِسَانِي (لاتينية)  |
|  | يستعمل لتدليك الأملغم بغرض خلطه .   | <b>thyrohyoid</b>                        | دَرْقِي لَامِي  |
| <b>thumb sucking =</b>                     | مص الإبهام = مص الإصبع  |  | متعلق بكل من الغدة الدَرْقِيَّة والعظم اللامي .   |
| <b>finger sucking</b>                      |   | <b>thyrohyoid muscle</b>                 | العَضَلَةُ الدَرْقِيَّة اللامية   |
| <b>thymol</b>                              | ثيمول   |  | عَضَلَةٌ تَخْفِضُ العظم اللامي وترفع الحنجرة . انظر العَضَلَةُ الدَرْقِيَّة اللامية (Thyrohyoideus) .   |
|  | مادة بلورية عديمة اللون تستعمل كدواء مضاد للفطر أو مضاد للجراثيم .  | <b>thyrohyoideus muscle</b>              | العَضَلَةُ الدَرْقِيَّة اللامية   |
| <b>thymus</b>                              | التوتة ، سعتر التيموسية   | <b>thyroid = thyroid gland</b>           | دَرْقِي = الغدة الدَرْقِيَّة  |
| <b>thyr-, thyro-</b>                       | (سابقة) دَرْقِيَّة ، دَرْقِي  |  | غدة صماء كبيرة توجد أمام القصبة الهوائية ، وتتكون من فصين متصلين ببرزخ ، نسيجها مكون من حويصلات مبطنة بنسيج ظهاري تُفرز مادة غروانية .                                  |
|  | سابقة تعني غدة دَرْقِيَّة (Thyroid gland) .   | <b>thyroid artery</b>                    | الشريان الدَرْقِي   |
| <b>thyroarytenoid</b>                      | دَرْقِي طَرْجِهَالِي  |  | يغذي الغدة الدَرْقِيَّة وعضلات الرقبة ، والمريء والحنجرة ، يتفرع إلى فرعين : الشريان الدَرْقِي السفلي والشريان الدَرْقِي العلوي . انظر مدخل شريان دَرْقِي (Thyroidea) . |
| <b>thyroarytenoid muscle</b>               | العَضَلَةُ الطَرْجِهَالِيَّة الدَرْقِيَّة   | <b>thyroid body = thyroid gland</b>      | جسم الدرق =   |
|  | عَضَلَةٌ تَعْلَقُ الحنجرة وترخي الحبال الصوتية . انظر مدخل عَضَلَةُ دَرْقِيَّة طَرْجِهَالِيَّة (Thyroaeytenoideus) .  |  | الغدة الدَرْقِيَّة  |
| <b>thyrocele= goitre</b>                   | جُدْرَة ، ورم دَرْقِي ، دُرَاق  | <b>thyroid cartilage</b>                 | العُضْرُوف الدَرْقِي  |
|  | تضخم الغدة الدَرْقِيَّة .   | <b>thyroid ganglion</b>                  | العقدة الدَرْقِيَّة   |
|  |   | <b>thyroid, lingual = lingual goiter</b> | الدَرْقِيَّة اللسانية = دُرَاق  |
|  |   |  | لِسَانِي  |



ورَم في النسيج الدرقي في النهاية العلوية من القناة الدرقيّة  
 اللسانية الأصلية على ظهر اللسان ، يحدث بسبب فشل  
 نزول الغدة الدرقيّة الجنينية . يطلق عليها الدراق اللساني أو  
 تضخم الغدة الدرقيّة اللساني (Lingual goiter) .

**thyroid tissue** النسيج الدرقي  
**thyroid veins** الأوردة الدرقيّة  
 أوردة تُصَرَّف الغدة الدرقيّة ، انظر مدخل أوردة درقيّة  
 (Thyroidea) .

**thyroidea ima artery** الشريان الدرقي المفرد ،  
 الشريان الدرقي الشارد  
 شريان غير ثابت هو فرع من الجذع العضدي الرأسي ، يُغذي  
 الغدة الدرقيّة .

**thyroidectomy** استئصال الدرقيّة ، بتر الدرقي  
**thyropharyngeal** درقي بلعومي  
**thyropharyngeal muscle** العضلة البلعومية الدرقيّة  
 جزء من العضلة السفلية المضيق للبلعوم . انظر مدخل  
 عضلة بلعومية درقيّة (Thyropharyngeus) .

**thyrotoxicosis = thyrotoxia =** تسمم درقي ، فرط الدرقي  
**thyrotoxiemia**  
 حالة ازدياد استقلال الجسم نتيجة فرط إفراز هرمون  
 الثيروكسين . أعراضه : زيادة معدّل النبض ، وفرط التعرق ،  
 والتهيّج ، وارتعاش اليد .

**thyrotrophic = thyrotropic** موجه للدرقيّة  
**thyrotrophic hormone** الهرمون الموجه للدرقي  
 [مختصر] مؤشّر العلاج ، دليل المعالجة  
**TI = treatment index** مصطلح قديم لمنسب التسوس والقلع والحشو ، يستعمل  
 أحياناً لتقييم مدى نجاح العلاج .

**tic = habit spasm** عرّة = تقلص اعتيادي  
 حركة تقلصية ارتجافية لإرادية لعضلات الوجه أو الجسم .  
 تحدث عادة للفرد حينما يكون تحت ضغط أو في ظروف  
 سيئة .

**tic, convulsive** عرّة اختلاجية  
**tic douloureux =** عرّة مؤلمة ، عصاب مؤلم =  
**trigeminal neuralgia** عصاب مثلث التوائم  
 عصاب انقباضي في العضلات الوجهية .

**tic, facial** عرّة الوجه ، عرّة وجهية  
**tic, mimic** عرّة وجهية  
**t.i.d = ter in die** ثلاث مرات يومياً (لاتينية)  
 تُستعمل في كتابة الوصفة الطبية .

رباط ، عُقدة  
 1- عُقدة جراحية بواسطة الخيط الجراحي .  
 2- (في تقويم الأسنان) : مصطلح يستخدم للتعبير عن ربط  
 أو تثبيت السلك التقويمي بالخاصرات .

**tie, hand** عُقدة اليد  
 عُقدة تربط باستعمال يدي الجراح .

**tie, instrument** عُقدة الأداة  
 عقدة تربط باستعمال يدي الجراح وماسك الإبر .

**tie, kobayshi's** عقدة كوباشي  
 رباط للخياطة من الفولاذ الصلب ذو خطاف يستعمل في  
 تقويم الأسنان كخطاف مرن .

**tie, surgeon's** عُقدة الجراح  
**tight** محكم الإغلاق ، شديد  
**tightness** شدة الإحكام  
**tilt** ميل ، انحدار ، مائل  
 وضع نموذج الجبس بالنسبة للمستوى الأفقي حينما تُضبط  
 القاعدة المتحركة لجهاز التخطيط .

**time temperature development** تظهير حراري زمني  
 طريقة تستعمل في تظهير الأفلام الشعاعية ، حيث يعتمد  
 زمن استمرار وضع الفلم في المظهر يعتمد على درجة حرارة  
 السائل ضمن مجال الحرارة المقبول المقنن .

**timer** مؤقت  
 ساعة إلكترونية أو ميكانيكية أو آلية تستعمل في عملية  
 التصوير الإشعاعي لإتمام دارة كهربائية لإصدار الأشعة في  
 زمن مسبق التحديد . الأجهزة الحديثة مزودة بمؤقت  
 إلكتروني بالمقارنة مع المؤقت الآلي القديم .

**timer, interval** مؤقت زمني ، ساعة توقيت  
**timer, x-ray** مؤقت الأشعة  
 مفتاح كهربائي آلي يستعمل لتوقيت الدارة الكهربائية أثناء  
 التقاط الصور الشعاعية .

**tin = Sn.** قصدير  
 فلز معدني أبيض فضي ، رمزه الكيميائي Sn. ، يستعمل  
 بشكل خاص في صنع الخلائط المعدنية .

**tin dioxide** ثاني أكسيد القصدير  
 مركب أبيض غير ذواب يستعمل كمادة تلميع أو صقل .

**tin foil** رُقاقة قصديرية  
 1- قصدير ملفوف في صفائح رقيقة .  
 2- رُقاقة معدنية قاعدية تستعمل كمادة عازلة بين قالب  
 الجبسي ومادة قاعدة البدلة السنية أثناء وضعها في البوتقة  
 وعملية الطبخ .

|  |   |  |  |
|--|---|--|--|
| tin foil spacer                        | رُقاقة قصدير مبعدة  | tip, syringe                             | ذروة المحقنة   |
| tin ions                               | شوارد القصدير   | tipping                                  | ميلان السن   |
| tin oxide                              | أكسيد القصدير   |  | 1- تحريك السن لتغيير زاوية المحور الطولي له .  |
| tinct. tinctura                        | صبغة (لاتينية)  |  | 2- (في تقويم الأسنان) : تحريك السن بتغيير وضعه المحوري العمودي .                                     |
| tinct. = tinctura = tincture           | خلاصة ، صبغة  | tipping movement                         | حركة إمالة رأسية   |
|  | تستعمل في كتابة الوصفة الطبية .   | tipping, orthodontic                     | إمالة تقويمية  |
| tinction                               | اصطبغ ، تلون ، تلوين  | tissue                                   | نسيج   |
| tinctura = tincture = tinct            | صبغة ، صبغ (لاتينية)  |  | 1- التجمع الخلوي المتعدد الذي يكون الجسم .   |
|  | تستعمل في كتابة الوصفة الطبية ، اختصارها tinct. .   |  | 2- تجمع من خلايا خاصة متماثلة تقوم بوظيفة خاصة ؛   |
| tincture                               | صبغة ، صبغ  |  | توجد أربع مجموعات رئيسية من الأنسجة في الجسم :   |
|  | محلول من مادة دوائية في الكحول .  |  | النسيج الضام ، والنسيج الظهاري ، والنسيج العضلي ،  |
| tincture, iodine                       | صبغة اليود  |  | والنسيج العصبي . بعضها أكثر تخصصاً من بعض ويكون  |
| tine = prong                           | شوكة ، ناتئ مستدق   |  | أقساماً من الأنسجة المتخصصة .  |
|  | أداة مستديرة مستدقة كراس المسبر وتستعمل ككاشف سني .   | tissue, adipose = fatty tissue           | نسيج شحمي  |
| tingling                               | وخز ، تنميل ، نخر   |  | نسيج يوجد تحت الجلد في جميع أنحاء الجسم ويعمل  |
| tinnitus                               | طننين ، دوي   |  | كمخزون احتياطي للطاقة ويحمي الأنسجة ويعطي بروتات   |
|  | أعراض تتمثل في صوت رنين أو صوت هسيس أو طنين أو  |  | الجسم شكلها المستدير ويحتفظ بحرارة الجسم ويعمل   |
|  | أزيز أو قرقة أو طقطقة في الأذنين عندما يعاني المريض من  |  | كحشية لاستقرار الأوعية بالجسم .  |
|  | مشاكل اختلال المفصل الفكي الصدغي .  | tissue, areolar                          | نسيج هالي ، نسيج هكلي  |
| tint                                   | لون خفيف ، درجة من درجات اللون  |  | مادة مائلة للجسم تشغل الفواصل الخلوية بين البنى المختلفة .   |
| tinted denture base                    | قاعدة البدلة السنية الملونة   | tissue-bearing area = denture foundation | منطقة التحميل النسيجي = قاعدة البدلة السنية  |
|  | تلوين قاعدة البدلة السنية لتمثيل لون الأنسجة الفموية الطبيعية .   |  | الجزء من النسيج الفموي المتاح لدعم البدلة السنية .   |
| tinted porcelain denture base material | مادة قاعدة البدلة السنية من الخزف الملون  | tissue, bone connective                  | نسيج ضام عظمي  |
| tintometer                             | مقياس الألوان ، مقياس الانصبغ   |  | نسيج مشبع بأملح الكالسيوم .  |
| tip                                    | ذروة ، أسلة   | tissue borne                             | تحميل نسيجي ، محمول على النسيج ، مدعوم بالنسيج   |
|  | 1- رأس ، قمة ، ذروة ، طرف الطرف المستدق النهائي للأداة .  |  | (في طب الأسنان التعويضي) : وصف لبدلة سنية تنتقل  |
|  | 2- يميل ، ينحرف .   |  | القوى المضغية المطبقة عليها إلى الأنسجة الرخوة ولا تنتقل إلى الأسنان عكسها تحميل سني (Tooth- born) . |
| tip, all - purpose syringe             | ذروة المحقنة متعددة الاستعمالات   | tissue, cartilage dense connective       | نسيج غضروفي ضام  |
| tip back = anchorage bend              | أسلة خلفية = منحني تثبيت ، إنحناء تثبتي   | hyaline tissue= fibrocartilage           | كثيف = نسيج زجاجي = نسيج غضروفي ليفي   |
|  | شريط عمودي ذو زاوية من 30-45 درجة يوضع في قوس   | tissue                                   | نسيج غضروفي ليفي   |
|  | تقويمية سلكية في الوصلة بين الضاحك الثاني والرحي  | tissue conditioner                       | مكثف للأنسجة   |
|  | الأولى لفتح العضة ولزيادة التثبيت في طريقة بيج (Begg technique) ؛ يطلق عليه أيضاً منحني التثبيت (Anchorage technique) . |  | نوع من مبطن لين للجهاز التعويضي يستخدم لفترة قصيرة   |
|  | bend) .   |  | لتحسين حالة الأنسجة الرخوة الواقعة تحت الجهاز التعويضي .   |
|  |   | tissue, connective                       | نسيج ضام   |

|                        |   |
|------------------------|---|
| tissue culture         | زراعة النسيج ، مزرعة نسيجية   |
| tissue displaceability | قابلية النسيج للإزاحة   |
| tissue displacement    | إزاحة النسيج ، انزياح نسيجي<br>تغير في وضع أو شكل النسيج نتيجة للضغط .  |
| tissue, elastic        | نسيج مرن  |
| tissue, endothelial    | نسيج بطاني  |
| tissue, epithelial     | نسيج ظهاري  |
|                        | نسيج يتكون من خلايا متحدة محاطة بمادة خلالية لتكوّن الغشاء يبطن كل الأسطح الحرة في الجسم . حينما يبطن الأوعية والتجاويف المغلقة يسمّى البطانة أو الطبقة البطانية (Endothelium) ، وقد يكون : نسيجاً رصيفاً (Simple) (ذا ثخانة من طبقة واحدة) أو نسيجاً انتقالياً (Transitional) أو نسيجاً مُطبّقاً (Stratified) ذا ثلاث طبقات أو أكثر . النسيج الظهاري البسيط (Simple epithelium) يوجد منه خمسة أنواع هي : نسيج ظهاري بسيط رصيفي (Pavement simple epithelium) ، ونسيج ظهاري بسيط ذو خلايا عمودية (Columnar simple epithelium) ، ونسيج ظهاري بسيط ذو خلايا مهدّبة (Ciliated simple epithelium) ، ونسيج ظهاري بسيط ذو خلايا مكعبية (Cubical simple epithelium) ، ونسيج ظهاري بسيط ذو خلايا غدية (Glandular simple epithelium) . النسيج الظهاري يُغطّي السطح الناعم لمنع الاحتكاك كما في بطانة الأوعية الدموية ، ويُدعم الأنسجة ويسمح بالامتصاص ، ويبطن قنوات الغدد والقناة الهضمية السفلية ، ويدفع المواد خلال القناة التي يبطنها كما في المجرى التنفسي . يوجد كمادة حاشية في الغدة الدرّقية والشعبيات الهوائية ، وتشمل وظيفته الإفراز حيث يبطن كل الغدد ما عدا الغدة الدرّقية . النسيج الظهاري المطبّق (Stratified epithelium) ذو الطبقات الثلاث يوجد في المجرى البولي مانعاً الامتصاص أو التشرّب . |
| tissue examination     | فحص نسيجي   |
| tissue, fibrous        | نسيج ليفي   |
| tissue, flabby         | نسيج مترهل ، نسيج رهل   |
| tissue fluid           | سائل نسيجي  |
|                        | سائل يشغل الفراغات في الأنسجة يتولد من السائل الدموي في الشعيرات الدموية ، ويمد الأنسجة بالتغذية وفي نفس الوقت يحمل الفضلات إلى الجهاز اللمفاوي .   |
| tissue forceps         | ملقط النسيج<br>انظر ملقط (Forceps) .  |

|   |  |
|---|--|
| tissue, glandular                                 | نسيج غدّي  |
| tissue, granulation                               | نسيج حبيبي   |
| tissue, hyperplastic                              | نسيج مفرط التنسج ،<br>نسيج مفرط التصنّع  |
| tissue , jelly - like                             | نسيج شبه هلامي<br>كالذي يوجد في اللب السني .   |
| tissue , lymphoid                                 | نسيج لمفاني<br>يوجد في الغدد اللمفية ، واللوزتين ويغطي أجزاء من الثلث الخلفي للسان .   |
| tissue molding = border molding = muscle trimming | تشكيل النسيج الحفافي ،<br>قولة النسيج =<br>تشكيل الحواف ، تشكيل حفافي =<br>تشذيب عضلي حفافي  |
|   | تشكيل مادة الطبع بواسطة تحريك الأنسجة المجاورة لحواف الطبعة .  |
| tissue , muscular                                 | نسيج عضلي  |
|   | أكثر الأنسجة أهمية بالجسم يكون الجزء اللحمي أو العضلي ؛ توجد ثلاثة أنواع من العضلات : عضلة مخططة (عضلة إرادية) ، وعضلة غير مخططة (عضلة لا إرادية) ، وعضلة قلبية (القلب) . تتصل العضلات المخططة بالهيكل العظمي بينما لا تتصل العضلات غير المخططة به . |
| tissue , nervous                                  | نسيج عصبي  |
|   | نسيج يتكون من الخلايا العصبية ، واستطالاتها ، ومحور الليفة العصبية وتشعباتها العصبية التي تكون قصيرة ومتعددة ومتفرعة .   |
| tissue, oral                                      | نسيج فموي  |
| tissue, osseous                                   | نسيج عظمي  |
| tissue, periodontal                               | نسيج دواعم السن  |
| tissue , reaction                                 | ارتكاس نسيجي ، تفاعل نسيجي<br>استجابة النسيج للحالات المتغيرة .  |
| tissue registration                               | تسجيل النسيج ، تسجيل شكل النسيج<br>تسجيل دقيق لشكل الأنسجة بمادة طبع مناسبة .  |
| tissue rest                                       | سنادة نسيجية ، دعامة نسيجية  |
| tissue retractor                                  | مباعد النسيج   |
| tissue sensitivity                                | حساسية النسيج  |
|   | حساسية أنسجة الجسم المختلفة للأشعة . بعض الأنسجة (مثل النسيج الظهاري) تكون حساسة للأشعة جداً ، بينما أنسجة أخرى (مثل العظم) تكون مقاومة للأشعة نسبياً .  |
| tissue specimen                                   | عينة نسيجية  |

**tissue stop** صاد النسيج ، صادة نسيجية  
امتداد معدني للمثبتة في البدلة السننية الجزئية النزوعة ،  
ينطبق على الحيد المتبقي عند الامتداد الوحشي للمثبتة .

**tissue , white fibrous** نسيج ليفي أبيض  
يوجد في كل الأربطة ، والغلاف الخارجي للشرايين ،  
والسمحاق ، والرباط حول السني ، وهو غير قابل للشد أو  
المط .

**tissue , yellow elastic** نسيج مرن أصفر  
يوجد في الطبقة الوسطى لغلاف الشرايين .

**tld = thermoluminescent dosimeter** [مختصر] قياس  
جرعة اللعان الحراري

**TMD = temporomandibular disorder** [مختصر] اضطراب  
المفصل الفكي الصدغي

**TMJ = temporomandibular joint** [مختصر] المفصل  
الصدغي الفكي السفلي

**TMJ dys function = temporomandibular joint dysfunction** خلل وظيفة  
المفصل الصدغي الفكي السفلي

**TMJ internal derangement** خلل داخلي للمفصل الصدغي  
الفكي السفلي

**TMJ problems** مشاكل المفصل الفكي الصدغي

**TNM tumour classification** تصنيف الورم  
تصنيف لوصف مراحل تطور الورم الخبيث عند المريض  
يعتمد على حجم الورم ، ومدى إصابة العقد اللمفاوية ،  
ومدى انتشاره .

**tobacco** التبغ

**tobacco staining** تصبغات تبغية

**Tofflemire matrix** مسندة توفلمير  
مسندة رقيقة الشخانة من الصلب المرن ، تثبت حول محيط  
السن بواسطة مثبتة مسندة توفلمير بغرض حشو الأسطح  
الإطباقية الوحشية الإنسية أو الإطباقية اللسانية أو الخدية .

**Tofflemire matrix retainer** مثبتة مسندة توفلمير  
تستخدم كماسك للمسندة ، التي تطوق المحيط الكلي للسن ،  
وبذلك يمكن حشو أي سطح من السن .

**toilet** تنظيف

**toilet of the cavity = cavity toilet** تنظيف الحفرة  
تنظيف نهائي للحفرة المحضرة قبل إدخال الحشوة . ويتم  
باستعمال 3٪ محلول أول أكسيد الهيدروجين على رفادة  
قطنية ، ويجب توجيه تيار هواء خفيف دافئ على الحفرة  
المحضرة والأسجة المحيطة لتجفيف منطقة العمل .

**Toller view = transpharyngeal projection** = مسقط تولير =  
التصوير عبر البلعومي  
(لاحقة) مبضع

**-tome** لاحقة تعني أداة قطع (Cutting instrument) .

**Tomes' fibres = odontoblast processes** ألياف تومس = استطالات  
أرومات العاج  
نسبة إلى السير جون تومس ، Sir John tomes ،  
1895-1815 ، طبيب أسنان إنجليزي .  
مصطلح قديم لاستطالات أرومات العاج .

**Tomes, granular layer** طبقة تومس الحبيبية  
الطبقة الخارجية من العاج بين الكريات قريباً من الملتقى  
المينائي الملاطي .

**Tome's processes = ameloblastic processes** نواتج تومس =  
استطالات أرومات الميناء  
نسبة إلى السير تشارلز تومس ، Sir Charles Tomes ،  
1928- 1847 ، طبيب أسنان إنجليزي .  
مصطلح قديم لاستطالات أرومات الميناء .

**tomogram** صورة شعاعية مقطعية

**tomograph** جهاز تصوير مقطعي  
جهاز لالتقاط صورة بالأشعة يسمح بحركة الفلم والنقطة  
البؤرية في اتجاهين متعاكسين حول نقطة ما ، أثناء التعرض  
للأشعة ، وبذلك تنتج صورة واضحة لمستوى النسيج المراد  
تصويره .

**tomography = planigraphy =** تصوير شعاعي مقطعي ،  
تصوير طبقي ، تصوير مقطعي

**adiography = stratigraphy** أسلوب للتصوير الإشعاعي يستخدم لالتقاط صورة واضحة  
ودقيقة للبنى في مستوى نسيجي سابق التحديد ، بتحريك  
الفلم ومصدر الأشعة في اتجاهين متعاكسين حول الغرض  
المراد تصويره بينما يتم تثبيت البؤرة ، انظر تصوير قطاعات  
الجسم بالأشعة (Laminagraphy) .

**tomography, computed** تصوير شعاعي مقطعي محوسب

**tomography, curved-surface** تصوير شعاعي مقطعي  
للأسطح المنحنية

**tomography, panoramic = OPG** تصوير مقطعي  
بانورامي ، تصوير شعاعي مقطعي شامل  
أسلوب لالتقاط صور شعاعية بانورامية باستعمال كل من  
التصوير الشعاعي ذي الإشعاع الضيق والتصوير الشعاعي  
الطبقي الدوراني .

**tomography, rotational** تصوير شعاعي مقطعي دوراني

|  |   |   |
|--|---|---|
| طريقة التصوير الشعاعي الطبقي التي يتحرك فيها الفيلم ومصدر الأشعة في مسار دائري أو مغزلي ، قد يوجد مركز واحد فقط للدوران أو مراكز عديدة أو مراكز متحركة .               | tongue cleaner = tongue scraper   | منظف اللسان   |
| -tomy, -otomy  | tongue, cleft = bifid tongue  | لسان مشطور  |
| لاحقة) قَطْع ، شَقْ ، بَضْع ، بَتْر  | tongue, coated  | لسان مطلي   |
| لاحقة تعني شَقْ أو قطع جراحي .   | لسان سطحه مُغطى بطبقة بيضاء تحوي فضلات الطعام ، وبقايا النسيج الظهاري والجراثيم . |   |
| tone   | 1 - قوة ، نشاط  | لسان مرصوف ، لسان محبب  |
|  | 2- شدة ، درجة   | التهاب اللسان المصاحب لفرط تضخم الحليمات اللسانية وتكوين غطاء أبيض عند الإصابة بالطلوان (Leukoplakia) .   |
|  | 3- يُلَطَّف ، يخفف  | لسان تمساحي = لسان ذو   |
|  | 4- نَعْمَة  | لسان تمساحي = لسان ذو   |
| tongs  | ملقط ، ممسك   | لسان صَفَنِي  |
| tongs, crucible  | مَلَقَطْ بوتقة الصب   | ضممة لسانية ، حاجز اللسان ، مهد لساني   |
| tongs, flask   | مَلَقَطْ بوتقة الأكريل ، مَلَقَطْ بوتقة الصب                                      | مشبكة في طبقة تقويمية متحركة أو طبقة تقويمية ثابتة تستخدم للحد من اندفاع اللسان النشط وغير المرغوب فيه والمحافظة على وضعه المناسب داخل الفم أثناء البلع ، أي منع اندفاع اللسان بين الأسنان الأمامية . |
| tongue   | لسان  | tongue crib   |
| tongue, adherent   | لسان ملتصق  | ملوقة مسطحة تستخدم لخفض اللسان أثناء فحص الحلق .  |
| لسان ملتصق بقاع وجوانب الفم بواسطة طيات الغشاء المخاطي .   |   | tongue, depressor   |
| tongue, bald   | لسان أملس   | لسان منقط ،   |
| لسان ناعم أملس بدون حليمات على سطحه ، يصاحب حالات مثل نقص الفيتامين B .  |   | لسان مرقط   |
| tongue, beef- steak  | لسان شريحة لحم بقري ، لسان بالبفتيك   | لسان جاف  |
| tongue, beefy  | لسان بدين   | جفاف الفم نتيجة لنقص الماء أو للتنفس الفموي .   |
| لسان ضخمة نتيجة لالتهاب الأمعاء والكبد والغشاء المخاطي .   |   | tongue, ectopic geographic =  |
| tongue, bifid = split tongue   | لسان منشطر ، لسان مشطور   | لسان جغرافي ذو تبقع متنقل   |
| لسان مشقوق عند خطه الأوسط في المنطقة الأمامية بواسطة شق طولي .   |   | أو مهاجر = التهاب المخاطية الارتحالي  |
| tongue biting  | عَضُ اللسان   | stomatitis areata   |
| tongue, black  | لسان أسود   | أو الهجروي  |
| بُقع سوداء على سطح اللسان ناتجة عن فرط تضخم حليماته الخيطية والكائنات الحية المجهرية .   |   | لسان متضخم  |
| tongue, black hairy  | لسان أسود وبري ، لسان أسود مُشعّر   | لسان متوسّف ، لسان متقشر  |
| حالة تتميز بتناول الحليمات الخيطية على ظهر اللسان بدون تقشر وتكون طبقة سميكة سوداء أو بنية . تحدث عادة نتيجة لتدخين المفرط أو للمعالجة المديدة بمضاد حيوي واسع الطيف . |   | لسان سرخي ، لسان كورق السرخس  |
| tongue, burned   | لسان محروق  | لسان يحوي تجعدات مركزية وتفرعات جانبية تشبه نبات السرخس .   |
| لسان متقد = لسان حارق glossopyrosis  |   | لسان مُغشّي   |
| tongue, cardinal   | لسان أحمر لماع  | لسان مغطى ببقع بيضاء متناثرة .  |
| لسان ذو مظهر أحمر لامع مُعرّي من النسيج الظهاري .  |   | لسان متشقّق ، لسان مشقّق =  |
| tongue, Clarkes  | لسان كلارك  | لسان ذو أخاديد = لسان صَفَنِي   |
| التهاب اللسان المتشقّق الصلب عند المصابين بالزهري .  |   | لسان ذو أخاديد عديدة وشقوق طولية متعددة أو أنلام على سطحه العلوي ، تشعب غالباً من خط الوسط للسان .  |
|  |   | tongue forceps  |
|  |   | مَلَقَطْ اللسان   |
|  |   | tongue, forked = bifid tongue   |
|  |   | لسان متشعب =  |
|  |   | لسان منشطر  |

tongue, frog = ranula ، لسان ضفدعي = كيس ضفدعي ،  
 الوَرَم الكيسي تحت اللساني  
 tongue, furred لسان مفترى ، لسان فرائي  
 لسان ذو حُليمات مغطاة بغطاء أبيض ، ويبدو الغشاء المخاطي  
 لسان ذو مظهر مُبَيض كالقروة .  
 tongue, furrowed = scrotal tongue = لسَان مَخْدَد  
 tongue = fissured tongue = لسَان صَقْنِي = لسَان متشقَّق ،  
 لسَان مشقَّق  
 tongue, geographic = geographical = لسَان جغرافي  
 tongue = benign migratory = التهاب اللسان المهاجر الحميد  
 glossitis = erythema migrans = حُمَامِي هَاجِرَة لسَانِيَة =  
 linguae = glossitis areata exfoliativa التهاب اللسان  
 المقشر الهالي  
 لسان على سطحه بُقَع عديدة بسبب ضُمور الحليمات  
 الخيطية ، ويشبه الخارطة الجغرافية . تلتئم هذه البقع في فترة  
 قصيرة ليحل محلها شكل آخر من البقع في منطقة أخرى ،  
 لتعطى شكل البقع المتنقلة . يسمَّى أيضاً : التهاب اللسان  
 المهاجر الحميد (Benign migratory glossitis) أيضاً أو  
 الحمامى الهاجرة اللسانية (Erythema migrans linguae) .  
 tongue, glazed لسان مصقول  
 tongue, gumma لسان صمغي  
 إصابة في اللسان من أعراض داء الزهري الثلاثي .  
 tongue guard حافظة اللسان ، واقية اللسان  
 أداة معدنية ، تثبت عادة على الفم ، لحماية اللسان من  
 الأدوات الدوارة أثناء تحضير السن .  
 tongue, hairy = black hairy لسان مُشعَّر = لسان أسود  
 tongue = trichoglossia مشعَّر  
 لسان تكسوه حُليمات شعرية الشكل .  
 tongue, hobnail = cobblestone لسَان مسماري = لسان  
 مرصوف  
 tongue, lobulated لسان مفصص  
 tongue, magenta لسان قُرْمِي ، لسان أرجواني  
 التهاب اللسان المصاحب لعوز فيتامين B2 أي عوز  
 الريبوفلافين (Riboflavinosis) الذي يعطي اللسان المظهر  
 الأحمر الضارب للزرقة .  
 tongue, mappy = geographic لسَان جغرافي  
 tongue  
 tongue, myiasis = myiotic tongue نَغَف اللسان = اللسان  
 النغفي  
 عدوى الفم بيرقات الذباب في المناطق المدارية .

tongue, parrot لسان بيغائي ، لسان البيغاء  
 لسان متقرن جاف يصاحب حالات التيفوس والحمى  
 المنخفضة ، بحيث لا يستطيع المريض إخراجه من الفم .  
 tongue, plicated لسان مطوى ، لسان مجعد  
 tongue, raspberry = strawberry لسَان شبيه بتوت العليق  
 tongue لسَان ذو سطح أحمر داكن ناعم ومتلألئ مصاحب للمراحل  
 الأخيرة من الحمى القرمزية (Scarlet fever) .  
 tongue, roasted لسان محمَّر ، لسان مشوي  
 لسان ذو سطح شديد الحمرة كاللحم المعد للشي .  
 tongue - root العكدة ، الحرقد  
 tongue, scortal = fissured tongue لسَان صَقْنِي الشكل =  
 لسَان متشقَّق  
 لسان ذو تشققات أو أخاديد تشبه سطح جلد الصفن .  
 tongue, smoker's = leukoplakia لسَان المدخنين =  
 طلاوة اللسان (linguae)  
 tongue, smooth لسان أملس  
 لسان عديم الحليمات .  
 tongue, stippled = dotted tongue لسَان مرقط ، لسان منقط  
 tongue, strawberry لسان شبيه بتوت الأرض  
 لسان ذو سطح أحمر كثرة الفراولة يتميز بحُليمات فُطرية  
 ناتئة حمراء ، يشاهد في المراحل الأولى من الحمى القرمزية .  
 tongue, struma of the سلعة اللسان  
 ورم ينمو من نسيج درقي زائغ في اللسان .  
 tongue, syphilitic اللسان الزهري  
 حالة تحدث نتيجة للإصابة بداء الزهري (Syphilis) .  
 tongue thrust دَسْرَة لسَانِيَة ، دسر اللسان  
 حركة اندفاع اللسان أثناء المرحلة الأولى من البلع وأثناء  
 الكلام مما قد تسبب سوء الإطباق وبروز الأسنان .  
 tongue thrust, anterior الدسر الأمامي للسان  
 حركة اندفاع أمامية للسان ، تُسبب بروزاً أمامياً للأسنان  
 القاطعة ، وكثيراً ما ترافق وضع الراحة الأمامي للسان ،  
 فتمنع البزوغ الطبيعي للأسنان .  
 tongue thrust, lateral الدسر الجانبي للسان  
 حركة اندفاع اللسان الجانبية التي تسبب عادة عضّة مفتوحة  
 جانبية محدودة ، وذلك بمنع البزوغ الطبيعي للأنياب  
 والضواحك .  
 tongue - thrusting الدسر اللساني  
 نمط البلع الطفولي مع بقاء اللسان في وضع أمامي ، حيث

يضغط اللسان على الأسنان القاطعة أو ما بين الأسنان أو  
يضغط على النواتئ السنخية ، فيسبب سوء الإطباق . انظر  
بلع (Swallowing) .

tongue-tie = lingua frenata ارتباط اللسان ، قيد اللسان

tongue-tie = ankyloglossia ارتباط اللسان = التصاق اللسان  
قصر لجام اللسان الشاذ الذي يحد من حركة اللسان .

tongue, tremulous لسان راعش  
يحدث في حالات فرط إفراز هرمون الدرغ (الثيروكسين  
(Thyroxin) .

tongue, trifid لسان ثلاثي الأجزاء  
لسان منشق عند قاعدته إلى ثلاثة أقسام .

tongue, wandering rash of the = طَفَحَ اللسان العشوائي  
اللسان الجغرافي  
geographic tongue

tongue, wooden لسان خشبي ، لسان متخشب  
لسان مصاب بداء الفطر الشعاعي (Actinomycosis) .

tongue wounds جروح اللسان

tonic مقو ، دواء مقو ، مقوي ، موتر

tonsil لوزة

أحد جسمين بشكل اللوزة يقعان على جانبي الحلق ، يتكون  
من تجمع من النسيج اللمفي المغطى بالغشاء المخاطي .

tonsil, faucial = tonsil لوزة حلقيّة = اللوزة

tonsil, lingual اللوزة اللسانية  
مصطلح جامع للعقيدات الموجودة على الجزء البلعومي من  
ظهر اللسان .

tonsil, palatine = tonsil اللوزة الحنكية  
تجمع من النسيج اللمفاوي ، يوجد بين الغندين على جانبي  
البلعوم .

tonsil, pharyngeal = adenoid اللوزة البلعومية = اللوزة

tonsil = tonsil شبه الغدية = اللوزة

tonsillar لوزي  
متعلق باللوزة .

tonsillar pillar عماد اللوزة

tonsillary artery الشريان اللوزي  
فرع من الشريان الوجهي يُغذي لوزة الحلق وقاعدة اللسان .  
انظر مدخل الشريان اللوزي (Tonsillaris) .

tonsillectomy استئصال اللوزتين ، استئصال اللوزة  
البتر الجراحي للوزات .

tonsillith = tonsillolith حصاة اللوزة

tonsillitis التهاب اللوزتين

التهاب اللوزات الحلقيّة الذي يسبب الألم ، والتورم ،  
والحمى ، وتعتبر الجراثيم الدقيقة المكورة السببية من أكثر  
المكروبات المسببة لالتهاب اللوزات .

tonsillitis, acute التهاب اللوزتين الحاد

tonsillitis, acute ulcerative = التهاب اللوزتين التقرحي  
الحاد = ذبحة فُسنان  
Vincent's angina

التهاب وتقرح حاد في اللوزات تسببه المغزليات اللولبية  
(Fusospirochaeta) . يطلق عليه أيضاً ذبّاح فُسنان  
(Vincent's angina) .

tonsillitis, follicular التهاب اللوزتين الجريبي ، التهاب  
اللوزات الحويصلي

tonsillitis, peri- = quinsy التهاب حوائط اللوزة = خُراج  
خلف اللوزة

tonsillolith = tonsillith حصاة لوزية ، حصاة اللوزة  
حصاة توجد في النسيج اللوزي .

tonus = tone توترية ، توتر عضلي  
التوتر السوي للعصّة .

tool أداة

tooth سن

جمعها أسنان (Teeth) : أحد البنى المتكلسة التي توجد في  
التجويف الفموي وتستخدم لمضغ الطعام . تصطف الأسنان  
بشكل قوس ، وتثبت في النواتئ السنخية للفك العلوي  
والفك السفلي متقابلة معاً . تتكون كل سن من جزأين :  
التاج ، ويوجد أعلى التتوء السني في التجويف الفموي ،  
والجذر ويوجد منظمراً داخل التتوء السنخي ، ويثبت في  
مكانه بواسطة ألياف الرباط حول السني . يغلف التاج بالمينا  
الذي يغطي العاج وحجرة اللب ، بينما تغلف الجذر طبقة  
سطحية من الملاط الذي يُغطي العاج وقناة اللب ، انظر إسنان  
(Teeth- dentition) .

tooth, abutment سن داعمة  
سن طبيعية تستخدم لدعم جسر أو بدلة سنية جزئية .

tooth, accessory = سن إضافية = سن زائدة  
supernumerary tooth

انظر سن زائدة (Supernumerary tooth) .

tooth, ache ألم السن ، وجع السن

toothache ألم السن ، وجع السن  
أي ألم في السن ، نتيجة تسوس أو رضح ينتج عنه التهاب  
لب السن أو التهاب الأنسجة الداعمة للسن .

tooth, acrylic = acrylic resin tooth سن أكريليكية = سن  
راتينية أكريليكية  
سن مصنوعة من الراتين الأكريلكي .

|                              |  |   |                                |
|------------------------------|--|---|--------------------------------|
| tooth adamantoblasts         | خلايا ميناء السن المصورة   | منطقة تحميل السني   | tooth bearing area             |
| tooth, anatomic              | سن تشريحية   | سن ثنائية الحُدْبَة = ضاحك  | tooth, bicuspid = premolar     |
|                              | انظر سن تشريحية (Anatomic tooth) .   | تحميل سني ، محمول على الأسنان ، مدعوم   | tooth - borne                  |
| tooth, anatomical            | سن تشريحية   | بالأسنان  |                                |
|                              | (في طب الأسنان التعويضي) : سن صناعية يكون تاجها مصمماً بحيث يماثل تاج السن الطبيعية بقدر الإمكان .                                   | مصطلح لوصف بدلة سنية أو جزء من جهاز سني تعويضي يعتمد تماماً على الأسنان للدعم والتثبيت ، أي يعتمد في ثباته واستقراره على الأسنان الداعمة وليس على الأنسجة الرخوة التي يغطيها . عكس محمول على النسيج أو مدعوم بالنسيج (Tissue - borne) . |                                |
| tooth, anchor                | سن مثبتة   | قاعدة التحميل السني   | tooth - borne base             |
|                              | انظر تثبيت (Anchorage) .   | قاعدة البدلة السنية التي تعوض منطقة درداء وتعتمد على الأسنان المجاورة لدعم القاعدة السنية وليس على الأنسجة التي تغطيها .  |                                |
| tooth angle                  | زاوية السن   | قاعدة البدلة السنية التي تعوض منطقة درداء وتعتمد على الأسنان المجاورة لدعم القاعدة السنية وليس على الأنسجة التي تغطيها .  |                                |
|                              | الزاوية المتكونة من التقاء أسطح السن ، وتسمى حسب الأسطح التي تكونها .  | بدلة محمولة على الأسنان الطبيعية  | tooth - borne denture          |
| tooth, ankylosed             | سن مقسوفة  | فرشاة سنية ، فرشاة أسنان  | tooth brush                    |
|                              | انظر التصاق ، التحام (Ankylosis) .   | فرشاة تستعمل يدوياً أو تعمل آلياً صُممت لإزالة اللويحة عن الأسنان ، وتنشيط النسيج اللثوي .  |                                |
| tooth anomaly                | شذوذ سني   | فرشاة أسنان الأطفال   | tooth brush, children          |
| tooth, antagonist            | سن مناهضة  | فرشاة أسنان زائدة القساوة   | tooth brush, extra-hard        |
| tooth, anterior              | سن أمامية  | فرشاة أسنان زائدة الليونة   | tooth brush, extra- soft       |
|                              | إحدى الأسنان العديدة الموجودة في مقدمة الفم في كل فك وتشتمل على القواطع المركزية (الثنائية) والقواطع الجانبية (الرباعيات) والأنياب . | شعيرات فرشاة الأسنان  | tooth brush filaments          |
| tooth apparatus              | الجهاز السني   | فرشاة أسنان قاسية   | tooth brush, hard              |
| tooth arrangement            | صف الأسنان ، ترتيب الأسنان ، تنضيد الأسنان   | إصابة فرشاة الأسنان ، أذى فرشاة الأسنان   | tooth brush injury             |
|                              | 1- ترتيب وتنضيد الأسنان في البدلة السنية .   | أذى للسن أو لكثة نتيجة لتفريش الأسنان الخاطيء أو لفرط تفريش الأسنان أو استعمال فرشاة ذات شعر قاس .  |                                |
|                              | 2- رصف الأسنان على القواعد التجريبية .   | فرشاة أسنان متوسطة القساوة  | tooth brush, medium            |
| tooth arrangement, anterior  | تنضيد الأسنان الأمامية   | فرشاة أسنان لينة  | tooth brush, soft              |
|                              | رصف وترتيب الأسنان الأمامية لمراعاة الناحية الجمالية أو تأثير الصوت أو الكلام .  | رضح فرشاة الأسنان   | tooth brush trauma             |
| tooth arrangement, posterior | تنضيد الأسنان الخلفية  | انحسار لثوي أو أذى بسبب التفريش الخاطيء أو استعمال فرشاة أسنان قاسية .  |                                |
| tooth, artificial            | سن اصطناعية  | تفريش الأسنان ، استعمال فرشاة الأسنان   | tooth brushing                 |
|                              | سن مصنعة تستخدم كبديل لسن طبيعية في جهاز تعويضي ، تكون عادة من الخزف أو الراتين الأكريلي .   | انظر أسلوب تفريش الأسنان .  |                                |
| tooth, avulsed               | سن مقتلعة  | أسلوب استعمال فرشاة الأسنان   | tooth brushing technique       |
|                              | سن اقتلعت بالقوة من سنخها .  | الأسلوب العميق  | tooth brushing technique, bass |
| tooth, axle = azzle tooth    | سن أزل = سن فأسية = سن أزل   | طريقة فعالة لإزالة اللويحة السنية : توضع شعيرات فرشاة الأسنان بزاوية 45 درجة بالنسبة للمحور الطولي للسن ، مع توجيه رؤوس نهايات الشعيرات باتجاه الخواف اللثوية ، ثم يطبق ضغط خفيف لدفع الشعيرات في منطقة الميزاب ، مع                    |                                |
| tooth, azzle = axle tooth    | سن الرحي = سن فأسية = سن أزل   |   |                                |
| tooth, baby                  | سن الطفل   |   |                                |
|                              | مصطلح عمومي للسن الساقطة أو السن اللبنية (Deciduous tooth) أو سن أولية (Primary tooth) .   |   |                                |



استخدام حركة اهتزازية وتحريك الفرشاة إلى الخلف والأمام في حركات قصيرة مع الاحتفاظ بنهايات الشعيرات في الميزاب .

أسلوب استعمال tooth brushing technique, Charter's

فرشاة الأسنان لشارتر

طريقة لتنظيف الأسنان تستخدم حينما تكون الحليمات بين السنية غير مألثة للمسافات أو الفراغات بين السنية ، ولا تستخدم حينما تكون المسافات بين السنية ممتلئة بالحليمات السنية . توضع شعيرات الفرشاة بزوايا 45 درجة ، موجهة باتجاه الأسطح الإطباقية ، وتجعل جوانب شعيرات الفرشاة على الحواف اللثوية والأسنان ، مع امتداد الشعيرات داخل الفراغات بين السنية ، وتطبق حركة اهتزازية أو دورانية شديدة مع الاحتفاظ بوضع الشعيرات في مكانها . وينصح باستعمال فرشاة ذات أحزمة شعيرات متعددة لينة . وتستخدم هذه الطريقة خصوصاً بعد الجراحة حول السنية .

أسلوب استعمال فرشاة tooth brushing technique,

الأسنان حسب رول Roll's

توضع فرشاة الأسنان بالناحية الشدقية في الربع الأول المختار من القوس السنية وتستقر شعيرات فرشاة الأسنان على اللثة ، موجهة بعيداً عن الأسنان ، ثم تلف شعيرات الفرشاة عبر اللثة إلى الأسنان باتجاه الأسطح الإطباقية لكي تسمح للشعيرات بأن تندفع بقوة في الفراغات بين السنية . يجب إعادة التفريش بهذه الطريقة حوالي ثمان مرات قبل الانتقال إلى رُبع آخر وبعد التعامل مع الجهة اللسانية بنفس الطريقة .

سن شدقية ، سن خدية tooth, buccal

مصطلح يشير إلى الأسنان الخلفية (Posterior teeth) .

سن بارزة ، سن الوعل tooth, buck

تعبير عامي كبروز واضح للأسنان العلوية الأمامية .

برعم سني tooth bud

ناب ، ألسناب tooth, canine = canine = cuspid

سن ذات حذبة واحدة مشابهة لسن الكلاب ، توجد بين الرباعية والضاحك ؛ يوجد ناب في كل ربع من القوس السنية في الأسنان الأولية والأسنان الدائمة عند الإنسان . انظر ناب (Canine - cuspid) .

ملاط السن tooth, cement

سن خدية ، سن شدقية ، رحي tooth, cheek

مصطلح يشير إلى سن خلفية (Posterior tooth) .

معجون تنظيف السن = tooth cleaning = tooth polishing

معجون تلميع السن = paste = tooth paste = dentifrice

معجون أسنان

مزيج من جزيئات دقيقة ساحلة ، ومواد رابطة ، ومواد ملونة ونكهة مع أدوية طبية ومواد كيميائية أخرى . يستعمل لتنظيف وتلميع أسطح الأسنان والحشوات . يُسمى أيضاً معجون الأسنان (Tooth paste) أو المعجون السني (Dentifrice) .

معجون تنظيف الأسنان = معجون tooth cleaning paste =

الأسنان tooth paste

اختيار لون السن = tooth color selection =

اختيار درجة اللون shade selection

تحديد لون سن أو مجموعة من الأسنان الصناعية للمريض .

إسمنت بلون السن tooth - colored cement

حشوة بلون السن tooth - colored restoration

مادة بلون السن tooth - colored substance

سن قمعية ، سن tooth, conical = peg - shaped tooth

مخروطية = سن وتدية الشكل

أسنان سيئة التكوين توجد في حالة سوء تصنع الوريقة وفي

اختلالات أخرى ، تحدث عادة في الأطفال الطبيعيين .

سن منفلقة ، سن متصدعة ، سن مشقوقة tooth, cracked

سن متصالبة الإطباق tooth, cross - bite

سن مؤتدة معترضة ، سن ذات وتد معترض tooth, cross - pin

سن ذات شرف tooth, cuspid

سن ذات شرف = ناب tooth, cuspid = canine = cuspid

انظر ناب (Canine - cuspid) .

سن عديمة الشرفات سن مسحاء ، سن tooth, cusplless =

غير ذات حذبات zero - degree tooth = flat cusp tooth

أسنان صممت بدون حذبات ، تستعمل في الجهاز

التعويضي حينما يكون تسجيل العلاقة المركزية صعباً .

سن ميتة ، سن غير حية tooth, dead

مصطلح شائع ، ولكنه خاطئ لسن عديمة اللب . انظر سن

عديمة اللب (Pulpless tooth) .

سن لسنية ، سن ساقطة ، سن أولية tooth, deciduous

أول سن تبزغ في فم الإنسان ، وهي واحدة من عشرين سناً

من الأسنان الأولية ، تسقط فيما بعد ليحل محلها البديل ،

أي الأسنان الدائمة .

سن مثقبة = سن بلا دبوس tooth, diatoric = pinless tooth

سن اصطناعية ذات ثقب في قاعدتها ، تنساب داخلها مادة

قاعدة البدلة السنية عند الطبخ وبذلك يثبت السن بقاعدة

البدلة السنية . تُسمى أيضاً سن بلا دبوس (Pinless tooth) .

|   |  |   |                                      |
|---|--|---|--------------------------------------|
| tooth, dilacerated  | سن متفتتة ، سن مُتفلّعة<br>انظرتفتيت (Dilaceration) .  | سن هتشنسون =<br>سن مثلمة  | tooth, Hutchinson's = notched tooth  |
| tooth designation   | تعيين الأسنان ، ترقيم الأسنان  | شدوذ سني مُصاحب لمرض الزهري الخلقى يصيب القواطع<br>والأنياب ، والأرحاء الأولى الدائمة . تكون الأسنان ناقصة<br>الشكل والقواطع ذات مظهر وتدي الشكل .  |                                      |
| tooth, embedded   | سن مُنطمرة<br>سن غير بازغة بسبب قصور القوة الدافعة أو البازغة .  | سن ناقصة التنسج ، سن ناقصة<br>التصنّع = نقص التصنّع السني   | tooth, hypoplastic dental hypoplasia |
| tooth erosion   | تآكل السن  | سن منحشرة   | tooth, impacted                      |
| tooth extraction  | قلع السن   | سن غير قادرة على البزوغ ، إما بسبب العظم الذي يغطيها أو<br>بسبب سن مجاورة .   |                                      |
| tooth, eye = maxillary canine                                     | سن عينية = الناب العلوي<br>مصطلح شائع بين عامة الناس للأنياب العلوية . انظر ناب<br>(Canine) .  | سن قاطعة  | tooth, incisor                       |
| tooth, false  | سن مُستعارة ، سن اصطناعية  | واحدة من ثمانية أسنان أمامية ، أربعة في كل قوس سنية ،<br>سنان قاطعتان في كل ربع من القوس السنية في كل من<br>الأسنان اللبنية والأسنان الدائمة عند الإنسان ، تسمى السن<br>القريبة من خط الوسط بالقاطع المركزي (الثنية) ، والسن<br>البعيدة بالقاطع الجانبي (الرباعية) ، وتستعمل لقطع الطعام .<br>انظر قاطع (Incisor) . |                                      |
| tooth, flat cusp = cusplless tooth                                | سن ذات شرف مسطحة =<br>سن بلا حادة  | سن سفلية  | tooth, inferior                      |
| tooth follicle  | جريب السن  | تقلقل السن<br>(تحرك السن في سنخها)  | tooth loosening                      |
| tooth form  | شكل السن<br>التفاصيل التي تميز الأسنان المختلفة : الانحناءات ،<br>والخطوط ، والزوايا ، والمحيط الخارجي التي تسمح بالتعرف<br>على كل سن على حدة والتفريق بين الأسنان . | فقد السن  | tooth loss                           |
| tooth form, anterior  | شكل السن الأمامية<br>شكل الحافة المحيطة للسن الأمامية .  | سن سفلية  | tooth, lower                         |
| tooth form, posterior   | شكل السن الخلفية<br>تمييز الأسطح الإطباقية للأسنان الخلفية العديدة .   | سن متليينة ، سن رخوة<br>سن سيئة التكوين ، شديدة التعرض للتسوس السني .   | tooth, malacotic                     |
| tooth, Fournier's = Monn's tooth                                  | سن فورنيه = سن مون   | سن سفلية  | tooth, mandibular                    |
| tooth, fudes  | سن مندمجة<br>اتحاد الجراثيم السنية بشكل جزئي أو كامل أثناء التطور .  | سن علوية  | tooth, maxillary                     |
| tooth fulcrum   | مرتكز سني<br>محور تتحرك السن حوله عند تطبيق قوة جانبية .   | سن مسلحة ، سن مقوأة بالمعدن   | tooth, metal insert                  |
| tooth, geminated  | سن مُتبيئمة ، سن مزدوجة<br>انظر توأمة ، مضاعفة (Gemination) .  | هجرة السن ، سن هاجرة ، سن متنقلة  | tooth migration                      |
| tooth germ  | جراثومة السن ، برعم السن<br>مجموعة من الخلايا الجنينية ، هي عضو الميناء ، والحليمة<br>السنية والكيس السني ، وتتطور لتشكّل السن الكامل .                              | سن لبنية ، سن مؤقتة<br>انظر أسنان كبنية (Deciduous dentition) .   | tooth, milk = deciduous tooth        |
| tooth, hall   | دُرينة سنية ، حُدبية سنية ، دُرينة   | سن مفقودة ، سن غائبة<br>فقد سن من الأسنان الموجودة في الفم ، بسبب عوامل خلقية<br>أو بسبب تدهمها أو قلعها .  | tooth, missing                       |
| tooth, hardy  | سن صلّب ، سن شديد الاحتمال   | حركة السن ، حركية السن  | tooth mobility                       |
| tooth, hereditary brown opalescent =<br>dentinogenesis imperfecta | سن بنية غميمة =<br>وراثة = تكون العاج المعيب   | سن طاحنة ، سن رحوية ، رحي   | tooth, molar                         |
| tooth hood  | قلنسوة سنية<br>شريحة من المخاطية متبقية على السطح الإطباق لسن خلفية<br>أثناء بزوغها .  | واحدة من اثنتي عشرة سناً خلفية ، ست في كل فك ، ثلاث<br>في كل ربع من القوس السنية من الأسنان الدائمة ؛ أما في<br>الأسنان اللبنية : فهي واحدة من ثمان أسنان خلفية ، أربع في<br>كل فك ، واثنتين في كل ربع من القوس السنية عند<br>الإنسان ، تستخدم في مضغ وطحن الطعام .   |                                      |

سن مون = أسنان  
tooth, Moon's = Fournier's teeth  
فُورنييه

رَحَى أُولَى صَغِيرَة مَقْبَبَة سِيئَة التَّكْوِين عِنْد المَرَضَى المَصَابِين  
بَدَاء الزَّهْرِي الوِلَادِي ؛ تَسْمَى أَيْضاً أَسْنَان فُورْنِيِيَه  
(Fournier's teeth) .

سن وليدية ، سن ميلادية  
tooth, natal  
أسنان توجد قبل الولادة .

سن طبيعية  
tooth, natural

سن ولادية ، سن وليدية  
tooth, neonatal  
سن مؤقتة توجد في فم الطفل عند الولادة أو تبزغ بعد بضعة  
أيام أو خلال الشهر الأول من الولادة .

سن لا تشريحية  
tooth, non - anatomic  
سن اصطناعية سطحها الطاحن ليس مماثلاً لسطح السن  
الطبيعية ، ولكنه صمم ليأخذ شكلاً خاصاً حتى يؤدي وظيفة  
المضغ بشكل جيد .

سن لا تشريحية  
tooth, non-anatomical  
سن صناعية ذات سطح إطباق مخصص وظيفياً ليناسب  
شكلها التشريحي .

سن غير وظيفية  
tooth, non - functional  
سن غير إطباقية ، بسبب غياب السن المقابلة في الفك  
المقابل .

سن لحيوية ، سن غير حية  
tooth, non- vital  
سن لا تستجيب لتنبه اختبار اللب ، وهو مصطلح غير  
دقيق ، غالباً ما يستعمل للإشارة إلى سن عديمة اللب  
(Pulpless tooth) .

سن مثلمة =  
tooth, notched = Hutchinsos' tooth  
سن هتشينسون

ترقيم السن  
tooth numbering  
هناك الكثير من الأنظمة التي تستعمل المرادف العددي  
لتعريف الأسنان الدائمة كل على حدة : قد يكون الترقيم من  
رقم واحد أو من رقمين بدلاً من الوصف المطول للتعرف  
على السن . أحد هذه الأنظمة يعتمد نظام الترقيم من 1 إلى  
32 : حيث تكون الرحي العلوية الثالثة اليمنى هي السن رقم  
1 ، يليها في العدد أسنان القوس السنوية العلوية حتى الرحي  
العلوية الثالثة اليسرى وهي السن رقم 16 ، الرحي الثالثة  
السفلية اليسرى هي السن رقم 17 ، والرحي الثالثة اليمنى  
السفلية رقم 32 . (ترقيم الأسنان اللبنية بالأحرف من حرف  
A إلى حرف T ، يبدأ من الربع الأيمن العلوي) . يوجد نظام  
آخر معتمد من الاتحاد الدولي لطب الأسنان ، يعطي السن

الدائمة رقمين يشير الأول إلى ربع الفك الذي توجد فيه السن  
حيث يرمز إلى الربع العلوي الأيمن بالرقم 1 والأيسر بالرقم 2  
وربع الفك السفلي الأيسر بالرقم 3 والأيمن بالرقم 4 . أما  
الرقم الثاني فيرمز إلى ترتيب السن في ربع الفك حيث يرمز  
إلى الثانية بالرقم 1 والرابعة بالرقم 2 والنايب بالرقم 3 وبتزايد  
الرقم بالاتجاه الوحشي حتى الرحي الثالثة التي يرمز لها  
بالرقم 8 . وعلى ذلك يرمز إلى الرحي الأولى السفلية  
اليسرى بالرقم 36 مثلاً .

سن مقابلة  
tooth, opposed

سن وتدية الشكل =  
tooth, peg - shaped = conical tooth  
سن مخروطية  
انظر سن مخروطية (Conical tooth) .

سن دائمة  
tooth, permanent  
سن من أسنان البزوغ الثاني الدائم عند الإنسان . انظر  
الأسنان الدائمة (Permanent dentition) .

عود الأسنان ، خلاله  
tooth pick  
أعواد دقيقة من الخشب أو المعدن أو البلاستيك تستعمل  
لإزالة فضلات الطعام من الفراغات بين السنية .

سن بيكينجتون تيرنر  
tooth, pikington-turner's

سن ذات دبوس = سن ذات دبابيس  
tooth, pin = pins tooth

سن وردية  
tooth, pink

سن مصابة بامتصاص داخلي ذاتي الاعتلال يعطيها اللون  
الوردي نتيجة لرؤية النسيج الحبيبي داخل حجرة اللب . انظر  
امتصاص داخلي (Internal resorption) .

سن بلا دبوس أو دبابيس =  
tooth, pinless = diatoric tooth  
منقبة سن  
انظر.. سن منقبة (Diatoric tooth) .

سن مؤتدة ، سن ذات صائر  
tooth, pivot

سن أكريليكية = سن راتينية =  
tooth, plastic = acrylic tooth  
أكريليكية  
acrylic resin tooth

سن خزفية  
tooth, porcelain

وضع السن  
tooth position  
مصطلح متروك لوضع التداخل الحديبي .

موضع السن ، ميصعة السن  
tooth positioner  
انظر موقع ، موضع (Positioner) .

سن خلفية  
tooth, posterior

واحدة من خمس أسنان في كل ربع من القوسين السنيتين في  
الجهة الوحشية من الأنياب ، وهي الضواحك والأرحاء ،  
انظر الضواحك والأرحاء .

|   |   |  |
|---|---|--|
| tooth, premolar   | سن ضاحكة  | سن صناعية ذات شق معياري يتطابق مع وجه معدني بما يسمح بتبديل الوجه إذا تلف أو كسر . |
|   | سن ذات حديتين ، وهي إحدى سنين خلفيتين يوجدان في كل ربع من القوسين السنيتين للأسنان الدائمة في الإنسان ، بين الأثياب والأرحاء . انظر الضاحك (Premolar) .   |  |
| tooth preparation   | تحضير السن  |  |
|   | انظر تحضير (Pereparation) .   |  |
| tooth, primary = deciduous tooth                                  | سن أولية = سن لبنية   |  |
|   | انظر بزوغ لبني (Deciduous dentition) .  |  |
| tooth, prosthetic   | سن صناعية ، سن اصطناعية   |  |
| tooth, pulpless = dead tooth = non-vital tooth                    | سن عديمة اللب = سن ميتة = سن غير حية  |  |
|   | سن انتزع منها اللب . مصطلح شائع غير دقيق لسن ميتة أو سن بلا حيوية .   |  |
| tooth rash = strophulus   | طفح سني = أكال الأطفال  |  |
|   | طفح حطاطي يشاهد فوق ثثة الرضع أحياناً .   |  |
| tooth, rational posterior   | سن العقل الخلفية  |  |
| tooth, scalpriform  | سن إزميلية  |  |
|   | قواطع بعض الحيوانات القارضة كالجرذان .  |  |
| tooth, scion  | سن برعومية ، سن منقولة  |  |
|   | سن تستخدم في اللغرس بالنقل ، لتحل محل سن مقلوعة .   |  |
|   | أية سن تزرع في مكان غير مكانها الأصلي .   |  |
| tooth, secondary = permanent dentition                            | سن تالية = إنغار دائم ، أسنان دائمة   |  |
| tooth section   | مقطع السن   |  |
| tooth selection   | اختيار السن   |  |
|   | اختيار السن أو الأسنان حسب الشكل والحجم واللون لتلائم مع شخصية المريض .   |  |
| tooth shade   | لون السن ، دليل الألوان   |  |
|   | أداة لاختيار اللون المناسب للسن .   |  |
| tooth-shaped plastic material                                     | مادة ترميمية بشكل السن  |  |
| tooth size discrepancy  | تباين حجم الأسنان   |  |
|   | سوء التناسب بين عرض تيجان الأسنان في القوس السنية ، (المسافة الإنسية الوحشية عند نقطة التلامس) وبين المسافة المتاحة في القوس السنية . كليهما يمكن أن يسبب ازدحام أو تباعد الأسنان أو كليهما معاً في أجزاء مختلفة من القوس . |  |
| tooth socket = alveolus   | سنخ السن ، تجويف السن   |  |
| tooth, Steele's interchangeable = Steele's interchangeable facing | سن ستيال ذو الوجه القابل للتبديل = وجه ستيال القابل للتبديل   |  |
|   | انظر سن منطمة (Embedded tooth) .  |  |
| tooth staining  | تلون السن   |  |
| tooth, straight - pin   | سن خزفية مستقيمة الدبابيس   |  |
|   | سن خزفية ووجهية ذات دبوس عمودي .  |  |
| tooth stucture  | بنية السن   |  |
| tooth stump   | أرومة السن ، جدعة السن  |  |
|   | ما يتبقى من السن بعد تحضيرها للتويج .   |  |
| tooth substance   | نسيج السن   |  |
| tooth, superior   | سن علوية  |  |
| tooth, supernumerary  | سن زائدة  |  |
|   | سن ذات شكل شاذ ، زائدة عن العدد الطبيعي للأسنان في الفم .   |  |
| tooth, supplemental = supernumerary tooth                         | سن إضافية = سن تكميلية  |  |
|   | سن زائدة مماثلة تماماً في الشكل للأسنان الطبيعية في نفس المنطقة التي تنبغ فيها .  |  |
| tooth surface   | سطح السن  |  |
| tooth, temporary = deciduous dentition = milk tooth               | سن مؤقتة = إنغار لبني   |  |
| tooth, thirty - degree  | سن ذات حدة بزوية 30   |  |
|   | سن تشريحية خلفية ، يكون ميل الحدة فيها بزوية 30 درجة تقريباً مع المستوى الأفقي .  |  |
| tooth, thirty-three degree  | سن ذات حدة بزوية 33 درجة  |  |
|   | سن تشريحية خلفية ذات ميل حدي بزوية 33 درجة مع المستوى الأفقي .  |  |
| tooth, tube   | سن ذات قناة   |  |
|   | سن صناعية ذات تجويف اسطواني يمتد من السطح الإطباق حتى العنق ، يدخل فيه دبوس أو وتد مصبوب لتثبيتها في قاعدة البدلة السنية .  |  |
| tooth, Turner's   | سن تيرنر  |  |
|   | سن دائمة ناقصة التشكل نتيجة لآفة أو عدوى سن أولية سابقة لها .   |  |
| tooth, twenty- degree   | سن ذات حدة بزوية 20 درجة  |  |
|   | سن خلفية شبه تشريحية ذات ميل حدي بزوية 20 درجة مع المستوى الأفقي .  |  |
| tooth, unerupted = embedded tooth                                 | سن غير بازغة = سن منطمة   |  |
|   | انظر سن منطمة (Embedded tooth) .  |  |

tooth, upper سن علوية  
tooth, vital سن حية  
سن ذات لب حي .  
tooth vitality حيوية السن  
tooth, wall = molar tooth سن جدارية = ضرس  
tooth whitening تبييض الأسنان  
tooth, wisdom = third molar سن العقل = الرحي الثالثة  
مصطلح قديم للرحي الثالثة .  
tooth, zero - degree = cusplless tooth سن صفري  
الدرجة = سن بلا حذبات  
toothed ذو أسنان  
toothless أدر ، عديم الأسنان ، بلا أسنان  
toothpaste = dentifrice معجون الأسنان - منظف أسنان  
منظف أسنان في شكل مسحوق أو معجون يستعمل على  
فرشاة الأسنان لتنظيف المناطق التي يمكن الوصول إليها من  
الأسنان . يحتوي : مواد ساحلة خفيفة ، ومادة ذات نكهة ،  
ومادة ملونة وأحياناً مواد دوائية .  
toothy متبارز الأسنان  
topalgia = topoalgia ألم موضع  
tophus = dental calculus قلع ، رواسب كلسية  
مصطلح متروك .  
topical موضعي  
متعلق بمنطقة موضعية .  
topical anaesthesia = topical تخدير موضعي =  
anaesthesia = surface anaesthesia تخدير سطحي  
topical anaesthetic = topical anesthetic بنج موضعي  
انظر مخدر (Anesthetic) .  
topical analgesic = مسكن موضعي = مسكن سطحي  
surface analgesic  
topical application تطبيق موضعي  
topical fluoride فلوريد موضعي  
مادة تحتوي على الفلوريد ، تطبيق على منطقة من أجل  
جعلها أكثر مقاومة للتسوس . قد تكون في شكل محلول أو  
هلام أو غسول للفم أو ورنيش أو معجون .  
topical medication معالجة موضعية ، مداواة موضعية  
topinard's line خط توينار  
نسبة إلى ب . توينار ، P.Topinard ، 1912-1830 ،  
أثروبولوجي فرنسي .  
الخط الذي يصل النقطة الذقنية (Pental point) بالمقطب  
. (Glabella)

topographical occlusal projection تصوير إطباق  
طبوغرافي ، تصوير تفاصيل السطح الإطباق  
انظر تصوير إطباق مائل (Oblique occlusal projection) .  
topography طبوغرافيا  
الوصف أو الرسم الدقيق للأماكن أو لسماتها السطحية  
وصف التضاريس أو السمات المميزة لمنطقة تشريحية  
topography ,tooth surface وصف تضاريس سطح السن ،  
الوصف التشريحي لسطح السن  
torch حملاج ، مشعل  
torch,alcohol حملاج كحولي ، مشعل كحولي  
torch,multiorifice tip حملاج ذو رأس متعدد الثقوب  
torch , welding حملاج اللحام الذاتي  
torque = twisting stress عزم التدوير = عزم اللي  
1- (في طب الأسنان) : دوران السن حول محورها الطولي .  
2- (في تقويم الأسنان) : تحريك جذر السن في الاتجاه  
الشدقي اللساني مع حركة محدودة لتاج السن ، تتحقق  
هذه الحركة بواسطة قوة التوائية عن طريق سلك قوسي  
تقويمي أو أحد ملحقاته أو كليهما .  
torquing تدوير السن  
torsion التواء ، لوي  
إلتفاف غرض حول محوره الطولي .  
torsive منفتل ، ملوي ، ملتو  
torsiversion = rotation انفتال ، التواء ، فتل ، لي = دوران  
سوء وضع السن بسبب دورانها حول محورها الطولي .  
torsoclusion = torsocclusion = إطباق منفتل ،  
torso - occlusion = rotation إطباق التوائي  
سوء إطباق ناتج عن انفتال السن حول محورها الطولي .  
torticollis صعر  
torulosis = cryptococcosis داء المستخفيات  
torus حيد  
بروز مستدير أو تورم عظمي (Bony tumor) يوجد بجانب  
خط الوسط الحنكي في الفك العلوي أو على السطح  
السنخي اللساني في الفك السفلي في منطقة الناب  
والضواحك .  
torus frontalis حيد جبهي  
torus mandibularis = حيد فكي سفلي ، حيد الفك  
mandibular torus  
تنوء عظمي نحائي ، يوجد أحياناً على الجهة اللسانية من  
الفك السفلي في منطقة الضواحك . قد يسبب صعوبة في  
انطباق البدلات الكاملة .

|                                    |  |                                 |  |
|------------------------------------|--|---------------------------------|--|
| torus maxillaris = maxillary torus | حيد فكي علوي   | toxin,intracellular             | ذيفان داخل خلوي  |
| torus occipitalis                  | حيد قذالي  |                                 | سم جرثومي يتحرر عند موت الخلية .   |
| torus palatinus = maxillary torus  | حيد حنكي   | toxinemia                       | تسمم الدم ، انسمام الدم ، تذيْفن الدم<br>انتشار السم في الدم .   |
|                                    | بروز عظمي نمائي يوجد أحياناً على خط الوسط للحنك<br>الصلب عند التقائه مع العظم بين الفكّي .   | toxinfection = toxo - infection | انسمام عدوائي  |
| total body exposure                | تعرّض الجسم الكلي للأشعة   | toxoid                          | ذوفان  |
|                                    | كمية الأشعة التي ينعكس تأثيرها على كل جسم الشخص<br>المعرّض لها .   |                                 | سم عطلت خواصه الضارة ولكن بقيت له القدرة على الحث<br>على إنتاج الأضداد .   |
| toughness                          | متانة ، قوينة  | toxuria = uraemia = uremia      | انسمام بولي ، تسمم بولي ،<br>يوريمية   |
|                                    | قابلية المادة لمقاومة الضغوط والإجهاد بدون أن تنكسر .  | trabecula                       | ترسيق  |
| towel                              | منشفة ، يئشف ، فوطة  |                                 | 1 - حاجز يمتد من المحفظة الخارجية إلى داخل العضو .<br>2 - إحدى الصفيحات العظمية أو الأشواك الموجودة في<br>العظم الإسفنجي .<br>حزمة صغيرة من النسيج تمر خلال العضو وتقسمه إلى<br>حجرات ، مثل الحاجز العظمي في العظم الإسفنجي .  |
| Towne's projection                 | صورة تاون الإسقاطية  | trabeculae                      | ترابيق (ف : تربيق)   |
|                                    | أسلوب تصوير إشعاعي لإظهار المنطقة القذالية للجمجمة ،<br>يستخدم أيضاً لإظهار لقمتي الفك السفلي في المستوى<br>التاجي ، أنظر أيضاً تصوير تاون العكسي (Reverse<br>Towne's projection) . انظر تصوير إشعاعي<br>(Radiography) . |                                 | جمع حويجز أو حويجب .   |
| tox-, toxi-, toxic-, toxico        | tox-, سمي  | trabecular                      | تربيقي   |
| toxaemia = toxemia                 | تسمم الدم ، انسمام الدم  |                                 | متعلق بالحويجز أو الحويجب أي الحاجز أو الحاجب العظمي<br>الصغير .   |
|                                    | حالة تسمم دموي عام بسبب وجود ذيفانات الجراثيم في<br>الدورة الدموية ، تؤدي إلى حمى وأعراض أخرى مرافقة .   | trace                           | أثر ، رسم ، أثر زهيد   |
| toxic                              | سمي ، انسمامي ، سام  | tracer                          | 1 - متتبع ، مقتف ، قائفة<br>2 - راسمة ، مرسمة ، مخططة  |
|                                    | متعلق بالسم أو التسمم .  |                                 | 1 - طريقة تشخيصية ، بإدخال مادة داخل الجسم من أجل<br>اقتفاء تقدمها والحصول على معلومات عن العمليات<br>الأيضية .<br>2 - (في طب الأسنان) : جهاز لتسجيل أوضاع الفك السفلي<br>وحركاته .  |
| toxic disturbances                 | اضطرابات انسمامية  | tracer, arrow - point           | قائفة سهمية  |
| toxic goitre                       | انسمام درقي  |                                 | 1 - أداة ميكانيكية تستعمل لتتبع نمط حركات الفك السفلي .<br>2 - أداة ميكانيكية ذات رأس تعليم يثبت بفك واحد ، ولوحة<br>رسم أو صفيحة رسم الأثر تثبت بالفك الآخر ؛ تستخدم<br>لتسجيل اتجاه وامتداد حركات الفك السفلي . انظر أيضاً<br>راسمة القوس القوطية (Gothic arch tracer) . |
| toxicity                           | سمية   | tracer elements                 | عناصر الاقتفاء ، عناصر مشعة اقتفائية ،<br>عناصر قائفة  |
| toxicoid                           | نظير السم ، مماثل السم ، شبيه السم   | tracer,gothic arch              | قائفة القوس القوطية  |
| toxicology                         | مبحث السموم ، السمويات   | tracer,needle point             | قائفة إبرية  |
| toxicosis                          | تسمم ، انسمام  |                                 |  |
|                                    | حالة مرضية ناتجة عن التسمم .   |                                 |  |
| toxicosis ,septic                  | تسمم إنتاني  |                                 |  |
| toxin                              | ذيفان  |                                 |  |
|                                    | مادة سامة تفرز بواسطة خلايا نباتية أو خلايا حيوانية ،<br>وبشكل خاص الجراثيم الممرضة ؛ إذا تم حقنها في<br>الحيوانات أو الإنسان ، تسبب إنتاج أضداد خاصة أو<br>مضادات سموم .  |                                 |  |
| toxin,extracellular = exotoxin     | ذيفان خارج خلوي =  |                                 |  |
|                                    | ذيفان براني  |                                 |  |
|                                    | تنتجه وتفرزه الخلايا الجرثومية عادة .  |                                 |  |

tracer,radioactive مشعر مُشعّ

tracer,stylus قائفة إبرية ، قائفة مسجلة

trache-, tracheo- (سابقة) الرغامى ، القصبة الهوائية  
سابقة تعني العلاقة مع القصبة الهوائية أو الرغامى .

trachea الرغامى ، القصبة الهوائية  
أنبوب غضروفي ، طوله 10 إلى 13 سم يمتد من الجزء السفلي للحنجرة حتى يتفرّع إلى القصبتيْن الهوائيتيْن ؛ القصبة الهوائية ذات حلقات غضروفية لتقويتها والمحافظة عليها مفتوحة ، وتبطن بغشاء مخاطي ذي أهداب لطرد الأجسام الغريبة من القصبة الهوائية إلى الفم .

tracheal رُغامي ، قَصبي  
متعلق بالقصبة الهوائية أو الرغامى .

tracheal artery الشريان الرُغامي ، الشريان القَصبي  
فرع من الشريان الدرَكي السفلي ، يغذي القصبة الهوائية .  
انظر مدخل الشريان القَصبي (Trachealis) .

trachelo - (سابقة) عُنُق ، رقبة

trachelomastoid muscle = العضلة الحشائية الرقبية  
M.longissimus capitis

tracheo- (سابقة) رغامى ، قَصبي

tracheostomy = tracheotomy فغر الرغامى  
عملية جراحية لتحرير انسداد المجرى التنفسي ، بعمل فتحة في القصبة الهوائية ووضع أنبوب للحفاظ على الممر الهوائي للمريض مفتوحاً للتنفس .

tracheotomy = tracheostomy فغر الرغامى

tracing 1- تتبّع ، اقتفاء  
2- رَسَم ، مرتسم ، مسار  
الخطوط التي تسجلها الراسمة على ورقة شفافة والتي تمثل حركة الفك السفلي أو النشاط القلبي الوعائي .

tracing,arrow point = الرسم الشبيه بالسهم ، أثر رأس  
السهم = مرتسم شبيه القوسي القوطية gothic arch tracing

tracing,cephalometric رسم سيفالوميترى ،  
مرتسم قياسات الرأس  
رسم المحيط الخارجي للعظام الوجهية وتحديد علامات قياس الجمجمة في الصورة الإشعاعية السيفالومترية .

tracing device أداة التسجيل  
أداة ذات نقطة تحميل مركزية ، بين حنار إطباقى علوي وسفلي أو بين بدلة سنية علوية وسفلية ، تشتمل على رأس مماس مثبت بواحد من الحنارين الإطباقيين أو البدلتين السنيتين ، وصفيحة رسم مثبتة بالحنار الإطباقى أو البدلة

السنية المقابلة يستقر ويتحرك عليها رأس التحميل ؛ تستعمل بغرض دراسة توزيع قوى إغلاق الفكين لكل مناطق الأنسجة أثناء تسجيل العلاقات الفكية السفلية العلوية لتعديل أو تصحيح نقاط التماس الناشئة أو كليهما معاً .  
انظر قائفة ذات سهم (Arrow point tracer) .

tracing,extraoral مرتسم من خارج الفم

tracing,gothic arch مرتسم شبيه بالقوس القوطية  
طريقة للرسم التوضيحي ، للوضع الخلفي للفك السفلي لتحديد الإطباق الطبيعي في حالات عمل البدلات السنية أو حالات التأهيل الفموي . يشبه الرسم رأس سهم أو قوس قوطية ويمثل حركات الفك السفلي المتعددة عن طريق استخدام أداة الرسم على مستوى تسجيل أفقي .

tracing ,gothic arch-needle point مرتسم شبيه بالقوس القوطية  
رسم بأداة مثبتة على القوس المقابلة ، يشبه القوس القوطية أو رأس السهم . قمة رأس السهم تمثل أقصى وضع متراجع غير متوتر للفك السفلي بالنسبة للفك العلوي أو تمثل العلاقة المركزية .

tracing,graphic رَسَم بياني ، رسم تخطيطي

tracing,intra- oral مرتسم من داخل الفم

tracing,needlepoint = arrow-point مرتسم شبيه بالقوس القوطية = رسم رأس السهم =  
tracing gothic arch =  
رسم القوس القوطية =  
tracing = stylus tracing = رسم إيبرة التسجيل ، مرتسم شبيه بالقوس القوطية  
رسم يشبه رأس سهم أو قوس قوطية ينفذ بواسطة جهاز مثبت بالأقواس المتقابلة . شكل الرسم يعتمد على وضع أو موقع رأس التعليم بالنسبة لطاولة الرسم . قمة رأس السهم المرسوم جيداً تمثل أقصى تراجع غير متوتر للفك السفلي في علاقته بالفك العلوي أي هي العلاقة المركزية .

tracing paper ورق الاستشفاف

tracing , radiographic استشفاف الصور الشعاعية

tracing stick قضيب الرسم  
انظر مواد الطبع (Impression materials) ، مدخل الغصن النضير (Green stick) .

tracing ,stylus مرتسم شبيه بالقوس القوطية

tracing table طاولة الرسم

tract 1- سبيل ، سلك ، مسلك  
2- حُرْمَة  
3- جِهَاز

**tract, alimentary** السبيل الغذائي ، السبيل الهضمي

**tract, dead** قناة مسدودة ، أحزمة ميتة  
مناطق من القنوات العاجية تحت آفة التسوس ، وتكون استطلاعات أرومات العاج متموتة ونهاياتها اللبية مسدودة بمواد كلسية .

**tract, respiratory** السبيل التنفسي ، مجرى التنفس

**tract, sinus** مجرى الجيب ، قناة الجيب

**traction** جَر ، سَحَب ، جَذَب  
قوة ذات نمط جذب تُطبَّق على جزء تشريحي لتصحيح وضعه . انظر أيضاً سَحَب مرن أو جر مرن (Elastic traction) .

**traction, elastic** جَر مرن ، سَحَب مرن

**traction, external** جَر خارجي ، سَحَب من الخارج  
تطبيق قوى سحب للكسور الوجهية المزاحة باستخدام وسائل من خارج الفم ، مثل إطارات الرأس .

**traction, extra-oral** جَر من خارج الفم

**traction screw** لولب الجر ، لولب السحب  
لولب يستعمل في تقويم الأسنان لإحداث قوة جذب تكون كافية لتحريك أسنان في وضع شاذ .

**traction, tongue** جر اللسان

**traction wire** سلك جر

**traditional** تقليدي

**traditional treatment** علاج تقليدي

**tragacanth** كشيءاء ، صمغ القتاد ، صمغ الكشيءاء  
صمغ يمكن الحصول عليه من النباتات الخضراء .

**tragal** زمني ، متعلق بوتدة الأذن

**tragale** نقطة الوتدة  
أبعد نقطة وحشية على الوتدة ؛ وهي نقطة من علامات النسيج الرخو في قياسات الجمجمة .

**tragi** أوتاد الأذن ، الغفيرة  
مفردها وتدة الأذن (Tragus) .

**tragion** نقطة وتدة الأذن ، الزنيمي  
أقصى نقطة أمامية على الثلثة فوق وتدة الأذن ، فوق وفي الأمام من نقطة (Porion) ؛ وهي علامة في قياسات الجمجمة .

**tragus** وتدة ، وتدة الأذن ، زئمة  
بروز غضروفي صغير أمام مجرى السمع الظاهر أو فتحة الأذن الخارجية .

**tranquilizer** مهدئ

دواء يستعمل لتخفيف القلق أو الاضطراب بدون أن يسبب فقدان النشاط الذهني . مثال : ديازيبام (Diazepam) (فاليوم Valium) .

**trans-** (سابقة) خلال ، عَبْر ، بطريق

**transbuccal = cheek wiring** = عبر الشدقي ، عبر الخدي  
تثبيت الخد بالأسلاك

طريقة لتثبيت الكسور بواسطة الأسلاك من إطار رأسي بشكل هالة حيث تمر الأسلاك خلال الخد وترتبط بالجذيرة السنية .

**transcranial projection** التصوير عبر القحف  
(للمفصل الفكي الصدغي) (of the temporomandibular)  
أسلوب تصوير شعاعي لتوضيح أو إظهار علاقة رأس اللقمة بالنسبة للجوف العنابي . انظر التصوير الإشعاعي (Radiography) .

**transfer** ينقل ، يحوّل ، يغيّر ، نقل

**transfer coping** قَلنسوة ناقلة ، قوب نقلي  
غطاء من الراتين الأكريلي أو المعدن ، يستعمل لوضع القالب في المفصلة .

**transfer facebow** قوس وجهية ناقلة

**transformer** محوّل ، محوّل التيار ، محوّل  
جهاز كهربائي أن يزيد أو يخفض الجهد .

**transformer, step-down** مُحولة خافضة

**transformer, step-up** مُحولة رافعة

**transfusion** نقل الدم  
إدخال الدم المأخوذ من شخص ذي صحة جيدة (المعطي) في الدورة الدموية للمريض (المستقبل) ذي دم غير ملائم في الكمية أو النوعية بسبب حادث أو مرض .

**transfusion, blood** نقل الدم

**transient** عابر ، مؤقت ، زائل

**transillumination** إضاءة نافذة ، إنارة عبر الأنسجة ، تضيؤ  
1 - طريقة لفحص جزء تشريحي بتسليط ضوء قوي يمر خلال أنسجته .  
2 - (في طب الأسنان) : توجيه أشعة الضوء لتمر خلال تاج السن من أجل اكتشاف التسوس أو القلح أو الفضلات أو الكسور

**transition** تحوّل ، انتقال ، تدرّج  
تغيّر من حالة إلى أخرى .

**transitional** متحول ، انتقالي ، متدرّج

**transitional cell** خلية انتقالية



|   |  |  |  |
|---|--|--|--|
| <b>transitional dentition</b>                                     | تسنين انتقالي ، أسنان متدرجة أو انتقالية   | <b>transparency</b>  | شفافية   |
|   | المرحلة النهائية من الانتقال من الأسنان اللبنية إلى الأسنان الدائمة تكون فيها الأثياب والأرحاء اللبنية في استبدالها بالأسنان الخلفية الدائمة التي تحل مكانها . | <b>transparent</b>   | شَفَاف ، مُشَفَّ   |
| <b>transitional denture = interim denture = temporary denture</b> | بدلة سنينة انتقالية = بدلة سنينة مؤقتة   |  | يسمح بمرور أشعة الضوء ، وتمكن الرؤية من خلاله . مثال زجاج النافذة .  |
|   | بدلة سنينة جزئية نزوعة تستعمل كجهاز تعويضي مؤقت تضاف إليه الأسنان الصناعية عند فقد الأسنان الطبيعية ويستبدل بعد اكتمال تغيير الأنسجة بعد القلع .               | <b>transparent crown forms = acetate crown forms = peel-off type</b>                   | قوالب التاج الشفافة = قوالب التاج المصنوعة من الأستيت = القوالب القابلة للتقشر   |
| <b>translation</b>  | تبديل ، انتقال ، ترجمة (في تقويم الأسنان) : تحريك السن دون تغيير في وضعه المحوري . انظر حركة جسمية (Bodily movement) .   | <b>transparent dentine = sclerotic dentin</b>  | عاج شفاف = عاج عاج متصلب   |
| <b>translatory movement</b>                                       | حركة انتقالية  |  | عاج يتميز بتكلس القنوات العاجية نتيجة لإصابة أو تقدم في العمر . ترجع شفافية العاج إلى الاختلاف في الإنعكاس الضوئي بين القنوات العاجية المتكلسة والقنوات الطبيعية المجاورة حينما تفحص بالضوء النافذ . |
|   | حركة الجسم عندما تكون كل نقطة من الجسم تتحرك بنفس السرعة وفي نفس الاتجاه . انظر حركة جسمية (Bodily movement) .   | <b>transpharyngeal projection = lateral transpharyngeal projection = Toller's view</b> | المرتسم عبر البلعومي = المرتسم عبر البلعومي الجانبي = منظر تولير   |
| <b>translucence = translucency</b>                                | شفافية ، شفافية  |  | أسلوب تصوير اشعاعي لإظهار رأس اللقمة في منظر جانبي .   |
| <b>translucent</b>  | شَاف ، شفاف  | <b>transplant</b>  | طعم ، يغرَس ، غرس  |
|   | يسمح بمرور الضوء جزئياً دون وضوح الصورة كما في : الزجاج المصنفر .  |  | النسيج المنقول أو المزروع ، نقل الأنسجة ، زرع الأعضاء .  |
| <b>translucent dentine</b>  | عاج نصف شفاف   | <b>transplant graft</b>  | طُعم للغرَس (للزراع)   |
|   | انظر عاج (Dentine) .   | <b>transplantation</b>   | 1- نقل ، غرس<br>2- غرس منقولة<br>3- تطعيم<br>4- زرع  |
| <b>transmaxillary projection</b>                                  | المرتسم عبر الفك العلوي  |  | نقل النسيج أو الطعم من مكان وإعادة غرسه في مكان آخر لنفس الشخص أو لشخص آخر . في طب الأسنان : عملية نقل سن من مكانها وزرعها في سنخ آخر في نفس الفم أو فم آخر .  |
|   | انظر وحدات قاعدية (Base units) .   | <b>transplantation,allogenic = homologous, transplantation</b>                         | زرع مثلي ، زرع متجانس  |
| <b>transmitted light</b>  | ضوء مارق   |  | غرس بين أفراد من نفس النوع .   |
| <b>transpalatal arch</b>  | القوس عبر الحنكي   | <b>transplantation,autoplatic</b>  | زرع ذاتي   |
| <b>transpalatal bar</b>   | العارضة عبر الحنكية  | <b>transplantation,dental</b>  | زرع سني  |
| <b>transorbital projection= transmarillary projection</b>         | المرتسم عبر الحجاجي = المرتسم عبر الفك العلوي  | <b>transplantation,heteroplatic</b>  | زرع غيروي  |
|   | أسلوب تصوير شعاعي لتوضيح أو إظهار التواء المفصلي ورأس اللقمة في منظر مقطعي مستعرض في المستوى التاجي المائل .   | <b>transplantation,heterotopic</b>   | زرع مغاير الموضع ، زرع غيروي   |
| <b>transosseous</b>   | عبر العظم ، خلال العظم   | <b>transplantation,homoplatic = isoplatic transplantation</b>                          | زرع مثلي   |
| <b>transosseous wire</b>  | تثبيت سلكي عبر العظم   |  | زرع مثلي التوضع  |
|   | تثبيت مباشر لسلك فولاذي صامد خلال العظم .  | <b>transplantation,homotopic = orthotopic transplantation</b>                          |  |
| <b>transocular</b>  | عبر العين  |  |  |
| <b>transorbital</b>   | عبر الحجاج   |  |  |
| <b>transpalatal</b>   | عبر الحنك  |  |  |

transplantation, isoplastic زرع إسوي المنشأ  
transplantation of the teeth زرع الأسنان بالنقل  
عملية نقل الأسنان من أسناتها وإعادة زرعها في أسناتها  
خالية ، إما في نفس الفم أو في فم آخر .  
transplantation, tooth زرع السن  
نقل سن من سنخ إلى سنخ آخر عند نفس الشخص أو عند  
شخص آخر .  
transplantation, xenoplastic زرع أجنبي  
transudation رشح  
مرور السائل من خلال غشاء .  
transportable متنقل ، قابل للنقل  
transportable dental engine محرك سني متنقل  
transposition تغيير الوضع  
1- نقل شريحة النسيج من مكان إلى مكان آخر دون انقطاع  
التغذية الدموية حتى تستقر في المكان الجديد  
2- (في طب الأسنان) : تبادل في وضع سنين متجاورتين  
أثناء النمو والبروز .  
transposition of the teeth تبدل وضع الأسنان  
تبادل في الوضع لسنين متجاورتين .  
transseptal = transeptal عبر الحاجز  
transseptal collagen fibers ألياف الكولاجين العابرة للحاجز  
transseptal fibers ألياف عابرة للحاجز  
ألياف لثوية كولاجينية توجد بين للأسنان المتجاورة ، وتنظم  
في ملاط الأسنان المتجاورة .  
transseptal ligament الرباط عبر الحاجز  
transseptal periodontal fibers ألياف الأنسجة الداعمة  
عبر الحاجز  
transudate رشحة  
السائل المار من خلال الغشاء نتيجة الضغط الحلولي «أي  
ضغط تعادل السوائل» .  
trapezius العضلة شبه المنحرفة ، العضلة المربعة ،  
العضلة المنحرفة  
trapezius muscle العضلة شبه المنحرفة ،  
العضلة المربعة المنحرفة  
عضلة ترفع الكتف وتسحب لوح الكتف إلى الخلف .  
transverse = transversus معترض ، مستعرض ، عرضاني  
transverse axis = condylar axis = محور مستعرض = محور  
condyle axis = hinge axis لقمي = محور اللقمة  
mandibular axis محور بكرلي = محور الفك السفلي

transverse colli artery = الشريان العنقي المستعرض  
A. transversa cervicis يغذي جذر الرقبة وعضلات لوح الكتف ، انظر مدخل  
شريان عنقي مستعرض (Transversa cervicis) .  
transverse colli nerve العصب الرقبلي المستعرض  
يعصب جلد الثلث الأمامي للرقبة .  
transverse dimension بُعد مستعرض  
transverse displacement انزياح مستعرض  
حركة السن التقويمية بإزاحة السن بزوايا قائمة (متعامدة)  
بالنسبة لأتجاه المحور الطولي .  
transverse facial artery الشريان الوجهي المستعرض  
transverse lingual muscle = العضلة اللسانية المستعرضة  
M.transversu slinguae = transverse  
muscle of tongue  
transverse menti muscle = العضلة الذقنية المستعرضة  
transverse muscle of chin الألياف السطحية للعضلة الخافضة للزاوية الفموية .  
transverse muscle of the tongue = عضلة اللسان المستعرضة  
lingualis transversus  
عضلة تغير شكل اللسان . انظر مدخل العضلة اللسانية  
المستعرضة (Transversus linguae) .  
transverse plane مستوى مستعرض  
انظر مستوى (Plane) .  
transverse process ناتئ معترض ، شاخصة مستعرضة  
transverse ridge حافة مستعرضة ، الحرف المستعرض  
مستوى أفقي يقسم الجسم إلى جزء علوي وجزء سفلي  
انظر حافة (Ridge) .  
transverse rotation دوران مستعرض  
حركة السن التقويمية غير الانتقالية حيث يكون محور  
الدوران عمودياً على المحور الطولي للسن .  
transverse sinus الجيب المستعرض  
جيب وريدي يوجد في ثلم على العظم القذالي والزوايا  
السفلية الخلفية للعظم الجداري ، يصرف فيه الجيب السهمي  
العلوي أو الجيب المستقيم ، والوريد الخفي والوريد الخيخي  
والجيب الصخري العلوي . انظر مدخل جيب مستعرض  
(Sinus transversus) .  
transversion = transposition تبدل ، تغيير الموقع  
بروز السن في المكان الخطأ .  
transversus = transverse معترض ، مستعرض ، عرضاني

transversus colli muscle = العضلة الرقبية المستعرضة =  
M. longissimus cervicis عضلة طويلة عنقية  
transversus colli nerve العصب الرقبى المستعرض  
يغذي جلد الثلث الأمامي للرقبة .  
transversus menti muscle العضلة الذقنية المستعرضة  
الألياف السطحية للعضلة الخافضة للزاوية الفموية .  
trauma 1 - رضح ، إصابة  
2 - صدمة ، صدم  
أ - إصابة لجزء من جسم حي بسبب قوة خارجية مثل ضربة  
أو صرير أو انسحاح أو تاكل شاذ للأسنان .  
ب - تعيّر في الأنسجة السنية بسبب تخالف إطباقى .  
trauma,acute رضح حاد  
trauma, electrical رضح كهربى  
إصابة نتيجة الكهرباء .  
trauma,occlusal رضح إطباقى  
trauma,physical رضح بدنى ، رضح جسمانى  
trauma,thermal رضح حرارى  
traumatic رضحى ، إصابى  
متعلق بالإصابة أو ناتج عنها .  
traumatic crescent هلال رضحى ، ميزاب رضحى  
traumatic cyst كيسة رضحية  
كيس ناتج عن رضح .  
traumatic deformity تشوّه (انكشاف) رضحى  
traumatic exposure تعرض (انكشاف) رضحى  
انظر انكشاف (Exposure) .  
traumatic gingivitis التهاب اللثة الرضحى  
traumatic hyperplasia فرط التنسج الرضحى  
traumatic neuroma ورم عصبي رضحى  
traumatic occlusal spots نقط إطباقية رضحية  
traumatic occlusion إطباق رضحى  
إطباق شاذ للأسنان يسبب أذى أو ضرراً للأنسجة الفموية .  
traumatic spots نُقط رضحية  
traumatic ulcer قُرحة رضحية  
traumatic ulceration تقرح رضحى  
traumatism 1 - الرضح ، الإصابة ، حدوث الرضح  
2 - حالة رضحية  
حالة ناتجة عن الرضح .  
traumatism ,occlusal رضح إطباقى  
traumatism, periodontal رضح دواعم السن ،  
رضح النسج حول السنية

تغيرات استحالية تحدث في الأنسجة الداعمة السنية نتيجة  
إجهاد زائد ينتقل عبر الأسنان لفترة طويلة من الزمن .  
traumatize يررضح  
traumatized مرضوح ، مصاب بالرضح  
traumatogenic راضح ، راضح المنشأ  
traumatogenic occlusion إطباق راضح ، إطباق رضحى  
إطباق الأسنان الذي يحدث أذى للأنسجة الفموية .  
traumatology طب الرضوح  
tray 1 - طابع ، حامل الطبعة  
2 - صينية ، وعاء  
وعاء توضع فيه مادة الطبع لأخذ الطبعة داخل الفم . انظر  
طابع الطبعة (Impression tray) .  
tray,acrylic resin طابع راتين أكريليكى  
tray adhesive لاصق الطابع  
مادة تستعمل للصلق مادة الطبع في طابع الطبعة .  
tray,adjustable impression طابع قابل للتكيف ،  
طابع ضبوط ، طابع قابل للتعديل  
tray ,applicator طابع التطبيق  
الطابع المستخدم في حمل مادة الطبع داخل الفم لإجراء  
الطبعة .  
tray compound مركب الطابع  
مادة تلدن أو تليّن بالحرارة تستعمل في عمل وتهيئة طابع  
الطبعة الخاص على القوالب الأولية أو النماذج التمهيدية .  
tray,crown and bridge طابع التيجان والجسور  
tray ,custom-made acrylic طابع أكريليكى خاص  
طابع أكريليكى مصنع خصيصاً لمريض بعينه .  
tray,edentulous طابع السنم الأرد  
tray,flura طابع تطبيق الفلور  
tray,full طابع كامل  
tray handle مقبض الطابع ، يد الطابع  
tray,impression طابع للطبعة ، حامل الطبعة ، صينية  
الطبعة ، طابع  
وعاء معدن ، بشكل القوس السنية عادة ، توضع فيه مواد  
الطبع اللدنة حينما يراد أخذ طبعة للفم .  
tray ,individual طابع إفرادى ، طابع فردي  
tray ,instrument صينية الأدوات  
tray,lower impression طابع سفلى ، طابع الطبعة السفلى  
tray,opalglass طابع الزجاج الغميم  
tray,partial طابع جزئى

|                              |   |                                  |  |
|------------------------------|---|----------------------------------|--|
| tray,perforated              | طابع مثقّب  | treatment,palliative             | معالجة ملطّفة  |
| tray,root-canal sterilizing  | صينية تعقيم الأدوات اللبية  |                                  | مداواة تهدف إلى تخفيف أعراض الألم الحاد وليس شفاء المرض .  |
| tray, sectional              | طابع جزئي ، طابع للمقاطع المستعرضة  | treatment, periodontal           | معالجة دواعم السن ، معالجة حول السن  |
| Treacher-Collin's Syndrome = | متلازمة تريشر كولينز =  |                                  | انظر علم أمراض النسيج الداعمة السنّية (Periodontics) .   |
| mandibulo-facial dysostosis  | عسر التعظم الوجهي الفكي   | treatment plan                   | خطة المعالجة ، خطة المداواة  |
|                              | نسبة إلى أ. تريشر كولينز ، E.Treacher -Collins ، 1919-1862 ، طبيب عيون إنجليزي .  |                                  | المرحلة التالية بعد عملية الفحص وتشخيص المرض ، حيث توضع إجراءات بدء المعالجة للمريض ، من جهة العلاج بالأدوية أو العلاج الطبيعي أو كليهما معاً .  |
|                              | حالة تتميز بعسر تنسج للعظام الوجهية ، واتساع الفم ، وارتفاع قبة الحنك ، وتوضع شاذ للأسنان ، ونمو الشعر غير المنتظم ، واحتمال حدوث تشوهات عظمية أخرى . | treatment planing                | خطة علاجية ، تخطيط علاجي   |
| treatment = therapy          | معالجة ، مداواة ، علاج  | treatment, preventive =          | معالجة وقائية  |
|                              | 1- الوسائل المستخدمة لعلاج المرضى .   | prophylactic treatment           | معالجة اتقائية   |
|                              | 2- العناية والإجراءات المطبقة على المريض من أجل تخفيف أو علاج الألم أو التشوهات .   | treatment, prophylactic =        | معالجة اتقائية   |
| treatment,conservative =     | معالجة محافظة = طب الأسنان  | preventive treatment             | طريقة علاجية تهدف لمنع حدوث المرض . في طب الأسنان : التوجيهات والإرشادات المكتوبة أو التي تعطى للمريض لمنع حدوث وتطور المرض السني وبشكل خاص المتعلقة بالتسوس وأمراض النسيج الداعمة السنّية . |
| conservative dentistry       | المحافظ ، طب الأسنان الوقائي  | treatment, prosthetic            | معالجة تعويضية   |
| treatment,curative           | معالجة شافية  |                                  | انظر علم التعويض (Prosthetics) .   |
| treatment,dental             | معالجة سنّية  | treatment, prosthodontic         | معالجة تعويضية ، معالجة سنّية تعويضية  |
| treatment denture            | بدلة سنّية علاجية   |                                  | معالجة اللب ، معالجة لبية  |
|                              | بدلة سنّية تعويضية تستعمل بغرض العلاج أو لتأهيل الأنسجة لدعم وثبات قاعدة البدلة السنّية الدائمة .   | treatment, pulp                  | معالجة قناة الجذر  |
| treatment,empirical          | معالجة تجريبية  | treatment, root canal            | أسلوب لإزالة نسيج اللب الحي أو غير الحي من قناة الجذر ، وعملية تطهير القناة وتحضيرها لاستقبال حشوة الجذر الدائمة .   |
|                              | معالجة تعتمد على الملاحظة والتجريب والخبرة ، وليست مبنية على معلومات أو نظريات علمية .  | treatment,specific               | معالجة نوعية   |
| treatment,endodontic         | المعالجة اللبية ، مداواة الأسنان اللبية   | treatment,surgical               | معالجة جراحية  |
|                              | انظر علم مداواة الأسنان اللبية (Endodontic) .   | trembling                        | رعاش ، رعشة ، رجفان ، ارتعاش   |
| treatment,general            | معالجة عامة   | tremor = trembling               | رعاش ، رعشة ، ارتعاش   |
| treatment,gingival           | معالجة لثوية  |                                  | رجفة عضلية لا إرادية للجسم أو لجزء من الجسم .  |
| treatment,heat               | معالجة حرارية   | tremor,muscular                  | رعشة عضلية ، رعاش عضلي   |
|                              | طريقة لتغيير الخواص الطبيعية للمعدن بواسطة تعديل محدد للحرارة .   | trench mouth = ulcerative        | الفم المخندق = التهاب اللثة  |
| treatment,heroic             | معالجة فعالة ، معالجة مؤثرة ، معالجة بطولية   | gingivitis = acute ulcerative    | الناخر = التهاب اللثة القرصي   |
|                              | مصطلح يستعمل لوصف آخر ملاذ لعلاج مرض خطير .   | gingivitis = Vincent's infection | الحاد = عدوى فنسنت   |
| treatment, local             | معالجة موضعية   |                                  | مصطلح قديم لآلتهاب اللثة التقرحي الحاد . انظر عدوى فنسنت (Vincent's infection) .   |
| treatment, medical           | معالجة طبية   |                                  |  |
| treatment needs              | الاحتياجات العلاجية   |                                  |  |
| treatment, operative         | معالجة جراحية   |                                  |  |
| treatment, orthodontic       | معالجة تقويمية ، معالجة تقويم الأسنان   |                                  |  |
|                              | انظر علم تقويم الأسنان (Orthodontics) .   |                                  |  |

|  |  |                            |   |
|--|--|----------------------------|---|
| trend  | اتّجاه ، مَيْل ، نزعة  | triangle                   | مُثلث<br>أي شكل مستوي ذي ثلاثة جوانب .  |
| trepine  | منقب   | triangle,anterior          | المُثلث الأمامي<br>تحده الحافة الأمامية للعضلة القصية الترقوية الخشائية ،<br>والخط الأوسط الأمامي للعنق ، وقاعدة الفك السفلي ،<br>وتواصل مع الناتئ الخشائي ، وقمة عظم القص .  |
| Treponema  | اللولبية   | triangle,Bonwill's         | مثلث بونول<br>مثلث متساوي الأضلاع ، كل ضلع فيه طوله 4 بوصات يمتد<br>من نقاط تلامس القواطع المركزية السفلية أو منتصف الحيد<br>المبتقي السفلي إلى اللقمة على أحد الجوانب ، ومن اللقمة<br>إلى اللقمة الأخرى .                        |
| Treponema pallidum   | اللولبية الشاحبة   | triangle,carotid           | المثلث السباتي<br>تحده العضلة القصية الترقوية الخشائية ، والبطن العلوي<br>للعضلة الكتفية اللامية والبطن الخلفي للعضلة ذات<br>البطنين .  |
| Treponema Vincentii  | اللولبية الفنسائية   | triangle,cephalic          | المثلث الرأسي<br>يحدده خطان من الذقن إلى كل من الجبهة القذالية ، وخط<br>يصل القذال بالجبهة .  |
| tri-   | (سابقة) ثلاثة ، ثُلَاثي ، مثلث   | triangle,digastric =       | مثلث العضلة ذات الرأسين = المثلث  |
| trial  | تجريب ، تجربة ، محاكاة ، محاولة  | submandibular triangle     | تحت الفك السفلي<br>تحده قاعدة الفك السفلي ، التي تمتد حتى الناتئ الخشائي ،<br>والبطن الخلفي للعضلة ذات البطنين ، والناتئ الإبري ،<br>والبطن الأمامي للعضلة ذات البطنين . انظر المثلث تحت<br>الفك السفلي (Submandibular triangle). |
| trial base = base plate =  | قاعدة تجريبية = صفيحة القاعدة ،  | triangle,facial            | مثلث وجهي ، المثلث الوجهي<br>تحده خطوط تصل ما بين النقطة السنخية والنقطة الأنفية<br>والنقطة القاعدية .  |
| record base = temporary base   | قاعدة = قاعدة مؤقتة  | triangle,hypoglossohyoid = | المثلث تحت اللساني<br>اللامية = مثلث بيروجوف  |
| التسجيل = قاعدة مؤقتة  | مادة مؤقتة تمثل قاعدة البدلة السنخية ، تستعمل لتسجيل<br>علاقة الفك العلوي بالفك السفلي ، ولترتيب ورفض<br>الأسنان . | Pirogoff's triangle        | الفراغ المثلثي المحاط بالحافة الخلفية للعضلة الضرسية اللامية ،<br>والوتر المتوسط للعضلة ذات البطنين ، والعصب تحت<br>اللساني ، ويقع ضمن المثلث تحت الفكي السفلي .<br>وتسمى أيضاً مثلث بيروجوف (Pirogoff's triangle) .              |
| trial denture  | بدلة سنخية تجريبية   | triangle,muscular          | المثلث العضلي<br>يتكوّن من الحافة الأمامية للعضلة القصية الترقوية الخشائية ،<br>وخط العنق الأوسط من القص إلى العظم اللامي ، والبطن<br>العلوي للعضلة الكتفية اللامية .   |
| بدلة سنخية تنضد فيها الأسنان الصناعية على الشمع ، ويوضع<br>في فم المريض للتحقق من الناحية الجمالية أو لتسجيل<br>العلاقة الفكية أو لعمل أي تعديلات ضرورية أخرى قبل<br>إتمام البدلة السنخية النهائية أو الدائمة . انظر بدلة سنخية<br>(Denture) . | trial flask closure  | triangle, occipital        | المثلث القذالي<br>يتكوّن من العضلة القصية الترقوية الخشائية ، والعضلة الكفية  |
| إغلاق التجريبي للبوتقة ،   | إغلاق البوتقة التمهيدي   |                            |   |
| إغلاق تمهيدي بغرض إزالة مادة قاعدة البدلة السنخية الزائدة ،<br>والتأكد بأن القلب قد امتلأ بالمادة بالكامل .  | trial in mouth   |                            |   |
| تجريب في الفم  | trial packing  |                            |   |
| حشو القلب التجريبي   | trial plate  |                            |   |
| صفيحة التجربة  | صفيحة سنخية مؤقتة من مادة لدنة أو من الشمع منضد عليها<br>الأسنان الصناعية لتجربتها في الفم .                       |                            |   |
| معجون أسيتونيد   | triamcinolone acetone dental   |                            |   |
| التريامسينولون السنخي  | paste = ad cortyl in orabase   |                            |   |
| معجون يحتوي على دواء مضاد للالتهاب من<br>الكورتيكوستيرويدات يستعمل سطحياً في الفم لعلاج<br>التقرحات القلاعية المعادة الناكسة .   |  |                            |   |

اللامية ، والعضلة شبه المنحرفة ، والعضلة رافعة الكتف ،  
والعضلة الأجمعية الوسطى والخلفية .

**triangle, palatal** المثلث الحنكي  
يتكوّن من خط يعبر أكبر مَقَطع مستعرض للحنك ، وخطين  
من نهايتي هذه القاعدة النقطة السنخية .

**triangle, posterior** المثلث الخلفي  
يتكون من العضلة القصية الخشائية ، والحافة الأمامية للعضلة  
شبه المنحرفة ، والمثلث الأوسط لعظم الترقوة .

**triangle, retromandibular** = المثلث خلف الفك السفلي  
**retromolar triangle** المثلث خلف الأرحاء  
حفرة ضحلة على الفك السفلي خلف الرحى الثالثة .

**triangle, retromolar** المثلث خلف الأرحاء

**triangle, subclavian =** المثلث تحت الترقوة =

**supraclavicular triangle** المثلث فوق الترقوي  
انظر المثلث فوق الترقوي (Supraclavicular triangle) .

**triangle, submandibular =** المثلث تحت الفك السفلي =

**submaxillary triangle** المثلث تحت الفك العلوي  
تحده قاعدة الفك السفلي ، وتمتد حتى النتوء الخشائي ،  
والبطن الخلفي للعضلة ذات البطنين ، والنتوء الإبري ،  
والبطن الأمامي للعضلة ذات البطنين .

**triangle, submental** المثلث تحت الذقن = المثلث

**suprahyoid triangle** فوق اللامي  
يحدده البطن الأمامي للعضلة ذات البطنين ، والعظم  
اللامى ، والعضلة الضرسية اللامية ؛ وقمتها عند الفك  
السفلي .

**triangle, sub-occipital** المثلث تحت القذالي

**triangle, supraclavicular** المثلث فوق الترقوة  
يحدده البطن السفلي للعضلة الكتفية اللامية ، وعظم  
الترقوة ، والجزء السفلي من الحافة الخلفية للعضلة القصية  
الترقوية الخشائية .

**triangle, suprahyoid** المثلث فوق اللامي

**triangle, Tweed's** مثلث تويد  
مثلث تشخيصي لقياس الجمجمة يشمل مستوى  
فرانكفورت ، والمستوى الفكى ، والمستوى القاطع السفلي .  
نسبة إلى س . هـ تويد C.H.Tweed .

**triangles, cervical = triangles of the neck** مثلثات الرقبة

1- المثلث الأمامي (Anterior triangle) .  
2- المثلث السباتي (Carotid triangle) .  
3- المثلث ذو العضلة الرأسين (Digastric triangle) .

4- المثلث العضلي (Muscular triangle) .  
5- المثلث القذالي (Occipital triangle) .  
6- المثلث الخلفي (Posterior triangle) .  
7- المثلث تحت الترقوة (Subclavian triangle) .  
8- المثلث تحت الفك (Submandibular triangle) .  
9- المثلث تحت الذقن (Submental triangle) أو المثلث فوق  
اللامى (Suprahyoid triangle) .  
10- المثلث فوق الترقوة (Supraclavicular triangle) .

**triangular** مثلثي

**triangular bar** عارضة مثلثية

**triangular fossa** حفرة مثلثية

**triangular muscle = M.depressor** العضلة المثلثية =

**anguli oris** العضلة الخافضة لزواوية الفم  
انظر جدول العضلات (Muscles) .

**triangular ridge** حرف مثلثي

**tribe** قبيلة  
تقسيم أوسط في التصنيف الحيوي ما بين العائلة والجنس .

**tri-bevelled intra-osseous needle** إبرة ثلاثية الشطب  
للحقن داخل العظم  
إبرة دقيقة (قطر 30) طولها 1/8 من البوصة ، مصممة  
لاختراق العظم ، لها غطاء محيط متحرك يتراجع مع تقدّم  
الحقنة داخل العظم ليحمي الإبرة من الأثناء أو الكسر .

**trichloroethylene = Trilene** ثلاثي كلور إثيلين = تريلين  
سائل طيار غير قابل للاشتعال ، ذورائحة حلوة قوية ،  
يستعمل في التخدير الاستنشاقى .

**tricho-** (سابقة) شعر ، مشعر

**trichoglossia = hairy tongu** تشعر اللسان

**Trichomonas** المشعرة  
جنس من الحيوانات الأولية السوطية من صنف السوطيات  
ذوات جسم كمثري الشكل وأسواط المتعددة .

**Trichomonas buccalis = Trichomonas** المشعرة الفموية  
**elongata = Trichomonas tenax**

**Trichomonas hominis** المشعرة البشرية

**Trichomonas tenax** المشعرة اللاطئة  
نوع من المشعرة توجد في الفم .

**tricipital** ثلاثي الرؤوس ثلاثية الحدبات

**triconodont** سن  
سن ذات ثلاث حدبات في خط مستقيم .

**tricrosol** ثلاثي الكريزول

خليط من ثلاث كريسولات متساوية الأجزاء ، استخدامه الآن بات نادراً كضمام مطهر أثناء معالجة قناة الجذر .

**tricuspal = tricuspid** ثلاثي الشرف  
سن ذات ثلاث حُدبات .

**tricuspid** 1- ثلاثي الشرف  
سن ذات ثلاث حُدبات .  
2- مثلث الشرف  
متعلق بالصمام القلبي ثلاثي الشرف .

**tricuspid valve** الصمام الثلاثي الشرف  
الصمام الأول للقلب ، له ثلاث حُدبات ، يسمح للدم بالمرور من الأذنين الأيمن إلى البطين الأيمن ويمنع عكس ذلك .

**trident = tridentate** ثلاثي الأسنان ، ذو ثلاث أسنان

**trifacial** ثلاثي الوجوه ، الوجهي الثلاثي ،  
ذو ثلاثة وجوه

**trifacial neuralgia =** ألم العصب الثلاثي الوجوه =  
**trigeminal neuralgia** ألم العصب ثلاثي التوائم

**trifid** ثلاثي الشقوق ، ثلاثي الأجزاء ، ثلاثي التفلق  
مقسم إلى فصوص أو نقاط .

**trifurcate** ثلاثي الشعب ، ثلاثي الفروع ، ثلاثي الفروع  
ينقسم أو يتفرع إلى ثلاثة فروع أو ثلاثة جذور .

**trifurcation** تشعب ثلاثي ، انفراق ثلاثي ، ثلاثية الشعب ،  
ذو ثلاث شعب  
1- ينقسم إلى ثلاثة أجزاء من جذع عام .  
2- منطقة تشريحية هي نقطة تفرع الجذور في السن ثلاثية الجذور .

**trifurcation involvement** اكتناف ثلاثي الجذور  
امتداد المرض حول السني إلى المنطقة ثلاثية الشعب .

**trigeminal** الثلاثي التوائم  
متعلق بالعصب القحفي الخامس (Fifth cranial nerve) ،  
انظر عصب (Nerve) .

**trigeminal ganglion** عقدة العصب الثلاثي التوائم

**trigeminal nerve** العصب الثلاثي التوائم  
العصب القحفي الخامس : وينقسم إلى ثلاثة فروع : العصب العيني ، والعصب الفكي العلوي ، والعصب السني السفلي . انظر مدخل العصب الثلاثي التوائم (Trigeminus) .

**trigeminal neuralgia** عصاب ثلاثي التوائم ،  
ألم العصب ثلاثي التوائم  
انظر ألم عصبي (Neuralgia) .

1- زناد  
2- منبه ، مُثبر  
3- يُطلق ، يحدث

**trigger zone** منطقة الزناد ، المنطقة المثيرة للألم

**trigocephalus** مثلثي الرأس ، ذو رأس مثلث

**trigon = trigone** مثلث الحُدبات (للأرحاء العليا)  
مجموعة من ثلاث حُدبات رئيسية ، للرحى العلوية ثلاثية الحُدبات .

**trigonid** الشلثات  
الحُدبات الثلاث الأولى للرحى السفلية .

**trigonocephalia** مثلثية الرأس

**trigonocephalic** مثلث الرأس ، ذو رأس مثلث

**trigonocephalus** مثلثي الرأس

**trigonocephaly** مثلثية الرأس

**trigonodont** سن ثلاثية الحُدبات  
سن ذات ثلاث حُدبات في شكل مثلث .

**trilateral** ثلاثي الجوانب ، ذو ثلاثة جوانب

**trilobate** ثلاثي الفُصوص ، ذو ثلاثة فُصوص

**trim** 1- يُشذب ، يُهذب  
2- يَشطُب

**trimmer** مُشدب ، شاطب ، تشذيب  
أداة يدوية أو جهاز يعمل آلياً تستعمل للتشذيب أو التشكيل .

**trimmer,gingival margin** مُشدب الحافة اللثوية  
إزميل مصمم لشطب الحواف المينائية اللثوية .

**trimmer,Mitchell's** مُشدب ميتشل

**trimmer, model** مُشدب النماذج

**trimmer ,shoulder** مُشدب الكتف

**trimming** تشذيب ، تهذيب ، شطب

**trimming , muscle** تشذيب عضلي حَفَافِي  
شطب حواف الطبعة لتحرير مرتكز العضلات المحاذية لها .

**trimming ,tissue** تشذيب نسيجي حَفَافِي  
تقصير حواف الطبعة أو الجهاز لتوافق الأنسجة المحاذية لها .

**trioxymethylene = paraformaldehyde** تراي أوكسي  
ميثيلين = بارافورمالدهيد

**tripple-angle of an instrument** الزوايا الثلاثية للأداة  
متعلق بأداة ذات ثلاث زوايا في العنق .

**tripple syringe** محقنة ثلاثية  
محقنة تطلق هواء وماء وإرذاذاً . انظر محقنة ثلاثة في واحد (Three-in- one syringe) .

|  |   |  |  |
|--|---|--|--|
| <b>tripoding</b>                                   | تخطيط المثال المركب على المساحة ، استناد ثلاثي  | <b>trituration</b>   | سَحْن ، سَحَق  |
|  | علامات مثلثة على القالب المركب على المساحة ، تسمح برفع القالب عن قاعدة المساحة ثم إعادته مرة أخرى في نفس المكان .   | 1- تحويل المادة الصلبة إلى مسحوق بواسطة السحل أو الفك  |  |
| <b>tripoli = rotten stone</b>                      | الحجر الطرابلسي (لصقل الأسنان)  | 2- عملية تحضير عجينة الأملغم لحشو الأسنان بواسطة مزج الزئبق مع خليطة مسحوق الأملغم ، وسحْنهما معاً . |  |
| <b>tripoli = rotten stone</b>                      | الحجر الحرض   | <b>trituration, amalgam</b>  | سَحْن الملمغم  |
|  | مادة معدنية تُصَقَل بها المعادن والحجارة ، حجر جيرى مُنَحَل يستخدم في الصقل ، مادة غير متبلرة في شكل مسحوق دقيق تستخرج من صخور السليكا ، وتستعمل كمادة ساحلة صاقلة ، تستخدم عادة مع الحفان قبل استخدام أحمر الصقل . |  | عملية تحضير عجينة الأملغم بالسَحْن .   |
| <b>trisaccharide</b>                               | ثلاثي السكاريد ، سُكريد مثلث أو ثلاثي   | <b>trituration, hand</b>   | سَحْن يدوي   |
|  | سكريد ينتج عن تحلل جزئيء منه ثلاثة جزيئات من أحادي السكريد .  |  | مزج خليطة الفضة والزئبق باليد باستعمال الجرن والمدقة .   |
| <b>trismus = lockjaw</b>                           | ضَرْز = فَك مُقفل   | <b>trituration, mechanical</b>   | سَحْن آلي ، سَحْن ميكانيكي   |
|  | تشنُّج عضلات المضغ ، مما يجعل الفم شديد الانغلاق . وهو علامة من علامات مَرَض الكرز أو نتيجة لفرط استعمال الفينوثيازينات (Phenothiazine drugs) .   |  | عملية مزج خليطة الفضة مع الزئبق بجهاز آلي يسمى جهاز مزج الأملغم . انظر ملمغم (Amalgamator).              |
| <b>trismus stent</b>                               | واقية الضرز   | <b>triturator</b>  | مَسْحَن ، وعاء السَحْن ، مَسْحَنَة   |
|  | نوع من جبيرة كنجسلي (Kingsley's splint) صممت لتساعد في فتح وغلق الفم ، أو لتساعد على تدريب المفصل الفكي الصدغي .  | <b>troch = lozenge = troche</b>  | فُرص ، فُرص دوائي  |
| <b>trisodium orthophosphate = sodium phosphate</b> | أرثوفسفات ثلاثي الصوديوم = فسفات الصوديوم   |  | انظر فُرص دوائي (Lozenge) .  |
|  | مادة كيميائية تستعمل في مادة الألبينات للطبع لتأخير التفاعل بين الألبينات وسلفات الكالسيوم وبالتالي تؤخر زمن التصلُّب للمادة .  | <b>trochlear nerve</b>   | العَصَب البكري   |
| <b>tritocone</b>                                   | حَدبة وَحشِيَّة شدقية لضاحكة علوية  |  | العَصَب القحفِي الرابع ، يعصب عضلة مقلة العين المنحرفة العليا ، انظر مدخل العَصَب البكري (Trochlearis) . |
|  | حَدبة وَحشِيَّة شدقية على الضاحك العلوي ؛ ولا توجد عند الإنسان .  | <b>trochocephalia = trochocephaly</b>  | تَدَوُّر الرأس   |
| <b>tritoconid</b>                                  | حَدبة وَحشِيَّة شدقية لضاحكة سفلية  | <b>trochocephaly</b>   | تَدَوُّر الرأس   |
|  | حَدبة وَحشِيَّة شدقية على الضاحك السفلي ؛ ولا توجد عند الإنسان .  | <b>trochoid</b>  | مَدَوُّري ، شبيه البكرة ، بَكَراني   |
| <b>tritubercular</b>                               | ثلاثي الحديبات  | <b>trochoid joint</b>  | مَفْصَل دوار ، مفصل مدوري  |
|  | ذو ثلاث حديبات أو ثلاث حديبات .   | <b>trochoides = trochoidal articulation</b>  | مَفْصَل مدوري ، مَفْصَل بكري   |
| <b>triturable</b>                                  | قابل للسَحْن ، قابل للسَحَق ، سحون  | <b>- trophy</b>  | (لاحقة) تغذية ، غذاء   |
| <b>triturate</b>                                   | يَسْحَق ، يَسْحَن   |  | لاحقة تعني نمو أو تطور .   |
|  | 1- يُحوَّل إلى مسحوق دقيق أو ناعم .   | <b>- tropic</b>  | (لاحقة) تجاذب ، تدافع ، تحايز  |
|  | 2- عملية السَحْن أو السَحَق للمادة .  |  | لاحقة بمعنى التوجه .   |
|  |   | <b>tropical</b>  | مَداري ، استوائي   |
|  |   | <b>tropical ulcer</b>  | فُرحة مدارية ، فُرحة استوائية  |
|  |   | <b>troy</b>  | قاعدة أُنقال ، نظام للأوزان بالوزن الترويسي ، تروي   |
|  |   |  | نظام للوزن يستعمل لتقدير كميات الذهب والفضة .  |
|  |   | <b>troy weights</b>  | الأوزان التروية  |
|  |   |  | نظام للوزن والقياس (حيث تساوي الأونصة 480 حبة)   |
|  |   |  | تستعمل في وزن المعادن الثمينة ، واللحام والخلائط وفي المركبات الطبية .                                   |
|  |   | <b>true</b>  | حَقِيقِي   |
|  |   | <b>true cementoma</b>  | وَرَم ملاطي حَقِيقِي   |
|  |   | <b>true condylar path</b>  | مَرْمُ لُقمِي حَقِيقِي   |
|  |   | <b>true denticle</b>   | حِصاة لبية حَقِيقِيَّة ، وسنينة حَقِيقِيَّة  |



**true lateral projection** إسقاط جانبي حقيقي أسلوب تصوير اشعاعي لتوضيح كل أو جزء من الجمجمة بواسطة توجيه الأشعة المركزية عمودية على مستوى الفيلم .

**true occlusal projection** إسقاط إطباق حقيقي أسلوب تصوير إشعاعي ، حيث توجه الأشعة المركزية باتجاه المحور الطولي للأسنان .

**true pocket** جيب حقيقي

**true pontic** جاسرة حقيقية

**truncate** مبتور ، مقطوع الأطراف ، أقطع ، يبتَر

**truncus = trunk** جذع

**truncus arteriosus** جذع شرياني

**truncus brachio cephalicus** جذع رأسي عضدي

**truncus thyrocevalis** جذع درقي ، جذع عنقي درقي

**trunk = truncus** جذع

1 - الجسم بدون الرأس والعنق والأطراف .

2 - ساق وعاء الدم أو العصب أو وعاء اللمف ؛ يكون عادة قصيراً وغير متفرع .

**trunk,brachiocephalic=** الجذع العضدي الرأسي

**truncus brachiocephalicus** وعاء دموي يغذي الطرف العلوي الأيمن والجانب الأيمن للرأس والعنق . يسمى أيضاً الشريان غير المسمى . انظر مدخل جذع عضدي رأسي (Truncus brachiocephalicus) .

**trunk,costocervical = truncus costocervicalis** الجذع الضلعي الرقبى ، الجذع الضلعي الرقبى وعاء دموي يغذي العضلات العميقة في العنق والظهر ، والفرجات ما بين الأضلاع الأولى والثانية ، والعمود الفقري . انظر مدخل الجذع الضلعي الرقبى (Truncus costocervicalis) .

**trunk,linguofacial =** الجذع اللساني الوجهي

**truncus linguofacialis** جذع رئيسي عند تفرع الشريان اللساني والشريان الوجهي من الشريان السباتي الخارجي . انظر مدخل الجذع اللساني الوجهي (Truncus linguofacialis) .

**trunk,thyrocervical =** الجذع الرقبى الدرقي

**truncus thyrocervicalis** وعاء دموي يغذي العنق والغدة الدرقيّة والمريء ، والقصبه الهوائية . انظر جدول مدخل الجذع الرقبى الدرقي (Truncus thyrocervicalis) .

**trusion = malposition** اندفاع ، بُروز السن = الشخص مصطلح قديم .

**try - in = trial denture** تجريب ، تجربة = تجريب البدلة السنية تجريبية

التجريب الأولي للبدلة السنية النزوعة في مرحلة التشميع الأولي (بدلة سنية تجريبية) أو للبدلة السنية الجزئية المصبوبة أو الحشوة النهائية المصبوبة للتجريب عن صحة الانطباق والناحية الجمالية والعلاقة الإطباقية لكل منهما مع الفك المقابل . انظر بدلة سنية تجريبية (Trial denture) .

**try-in of denture = trial denture** تجريب البدلة السنية = بدلة سنية تجريبية

**try-in of frame work** تجريب الإطار المعدني ، تجريب الهيكل المعدني

**try-in of restoration** تجريب الحشوة تجربة الحشوة المصبوبة في السن للتجريب عن صحة انطباقها وعلاقتها الإطباقية بالفك المقابل .

**TSM = Thread Mate system** نظام السن اللولبية الزوجية (المزدوجة)

**T- spring** نابض بشكل T نابض لطبيقة تقويمية متحركة ، يعمل من الجهة الخنكية لتحرك السن أو الأسنان شديداً أو شفوياً ؛ مصنوع من سلك دقيق مزدوج ذو رأس بشكل حرف T .

**tube** أنبوب ، قناة ، مجرى جسم أسطواني مُفرغ طويل ، مفتوح من طرفيه .

**tube, auditory =** الأنبوب السمعي = قناة أستاكيوس ، قناة أستاكيوس ، النفير قناة تصل البلعوم العلوي بالأذن الوسطى .

**tube,auricular =external auditory meatus** الأنبوب الأذني = قناة السمع الظاهرة

**tube,drainage** مُفجّر ، أنبوب تصريف السوائل ، أنبوب النزح

**tube,endotracheal** أنبوب داخل الرغامى أنبوب مرن يدخل من خلال الأنف داخل القصبة الهوائية ليعمل كممر هوائي أثناء التنبيب (إدخال الأنبوب في عضو أجوف) .

**tube,Eustachian = auditory tube** قناة إستاكيوس ، النفير أستاكيوس = القناة السمعية

**tube,pharyngotympanic = auditory tube** القناة البلعومية الطبلية ، النفير البلعومي الطبلي = القناة السمعية قناة تصل بين البلعوم العلوي والأذن الوسطى .

|   |  |  |   |
|---|--|--|---|
| <b>tube side</b>  | جانب الأنبوب   | <b>tubercle,zygomatic</b>                        | الحُدْبِيَّةُ الوجنية   |
|   | جانب حامل الفيلم الشعاعي الذي يواجه مَنبَع الأشعة لجهاز الأشعة .   | <b>tubercular</b>                                | حديسي<br>متعلق بالحديدات أو الدرناات .  |
| <b>tube teeth</b>   | أسنان أنبوبية  | <b>tuberculate</b>                               | محدوب<br>ذو درينات أو حديبات .  |
|   | أسنان اصطناعية ذات تجويف أسطواني يمتد من مركز قاعدتها إلى داخل جسم السن ، يمكن أن يدخل دبوس أو وتد مصبوب لتثبيت السن بقاعدة البدلة السنية ( الثابتة أو النزوعة ) . | <b>tuberculated = tuberculous</b>                | محدوب<br>مغطى بالحديبات .   |
| <b>tuber</b>  | حَدْبَة ، درنة ، عقدة  | <b>tuberculosis</b>                              | سلّ ، تدرن ، داء السل ، مرض السل<br>مرض تسببه المتفطرات (Mycobacterium) أو أكثر ، وتحديدًا المتفطرة السلية (Mycobacterium tuberculosis) ؛ يتميز بوجود درينات مزمنة عادة من أورام محببة . قد تصيب الفكين ، والعقد اللمفية ، والفم ، والمخاطية الفموية ، والمفصل الفكي الصدغي . |
| <b>tuber frontale, frontal tuber</b>                            | الحَدْبَة الجَبْهِيَّة   | <b>tuberculous</b>                               | سُلِّي<br>متعلق بالتدرن .   |
| <b>tuber parietale</b>  | الحَدْبَة الجدارية   | <b>tuberculum</b>                                | حَدْبِيَّة<br>بروز صغير مستدير .  |
| <b>tubercle</b>   | حُدْبِيَّة ، دُرْنَة ، عُقْدَة   | <b>tuberculum impar</b>                          | عُقْدَة لسانية مفردة ، حُدْبِيَّة لسانية مفردة  |
|   | 1- (في التشريح) : بروز صغير مُستدير على السن .<br>2- الإصابة النوعية لمرض التدرن الناتجة عن عدوى عصية التدرن (Tuberculosis bacillus) .                             | <b>tuberculum impar</b>                          | رأب الحُدْبِيَّة ، ترميم الحُدْبِيَّة<br>إعادة التشكيل الجراحي لتتواء الفك العلوي .   |
| <b>tubercle,articular</b>                                       | حُدْبِيَّة مفصليَّة  | <b>tuberosity</b>                                | أحدوية<br>مصطلح تشريحي لبروز مستدير على العظم   |
| <b>tubercle,dental</b>  | حُدْبِيَّة سِنِيَّة  | <b>tuberosity area</b>                           | منطقة الأحدوبة  |
|   | 1- ارتفاع صغير من ميناء السن الزائد على تاج السن .<br>2- حَدْبَة .   | <b>tuberosity injection</b>                      | حُقْنَة الأحدوبة الفكية العلوية   |
| <b>tubercle,genial = mental tubercle</b>                        | حُدْبِيَّة ذقنية   | <b>tuberosity,maxillary = maxillary tubercle</b> | أحدوية الفك العلوي<br>الجانب الخلفي من التواء السنخي في الفك العلوي .   |
|   | أحد تتوأن على جانبي البروز الذقني للفك السفلي .  | <b>tuberosity,molar</b>                          | الأحدوية الرحوية  |
| <b>tubercle,labial = tubercle of the upper lip = procheilon</b> | حُدْبِيَّة شفوية = حُدْبِيَّة الشفة العليا = نثرة  | <b>tuberosity of maxilla</b>                     | أحدوية الفك العلوي  |
| <b>tubercle,maxillary</b>                                       | حُدْبِيَّة الفك العلوي   | <b>tuberosity of the mandible,pterygoid</b>      | أحدوية جناحية<br>للفك السفلي  |
|   | نُتوء خشن صغير عند النهايات الوحشية للتواء السنخي العلوية .  |  | المنطقة الخشنة على السطح الداخلي للشعبة الصاعدة للفك السفلي وزاوية الفك السفلي ؛ موضع ارتكاز العضلة الجناحية الإنسية .  |
| <b>tubercle,mental = mental spine</b>                           | حُدْبِيَّة ذقنية = شوكة الذقن  | <b>tuberosity reduction</b>                      | انقاص الأحدوبة ، رد الأحدوبة<br>استئصال جراحي (تشذيب) للنسيج الرخو أو النسيج الصلب أو كليهما في مناطق الحيد العلوي الخلفي من أجل انطباق البدلة السنية .   |
|   | أحد بروزين عظميين صغيرين على السطح الداخلي للفك السفلي على جانبي الارتفاق الذقني ؛ تُسمَّى أيضاً : شوكة الذقن .  |  |   |
| <b>tubercle of carabelli = carabelli's cusp</b>                 | حَدْبَة كارابيللي  |  |   |
|   | ارتفاع مستدير أو حَدْبَة إضافية على السطح اللساني للرحى الثالثة العلوية (قد تكون امتداد الارتفاع اللساني الداخلي) .  |  |   |
| <b>tubercle,paramolar</b>                                       | حُدْبِيَّة مجاورة للرحى ، درينة مجاورة رحوية   |  |   |
|   | حَدْبَة إضافية على الوجه الإنسي الشدقي للرحى الثانية أو الرحي الثالثة ؛ يعتقد بأنها مجاورة رحوية بدائية .  |  |   |
| <b>tubercle,pterygoid = pterygoid</b>                           | الحُدْبِيَّة الجناحية = النتوء الجناحي للفك السفلي   |  |   |
| <b>tuberosity of the mandible</b>                               |  |  |   |

tube tooth = posterior tooth = سن أنبوية ، سن ذات تجويف ، سن خلفية

tubular أنبوبي

بشكل الأنبوب أو يشمل الأنابيب .

tubular canals قنوات أنبوية

tubular dentin عاج أنبوبي

tubular device جهاز أنبوبي ، أداة أنبوية

tubular glands غُدَد أنبوية

tubule قُنِيَّة ، أنبوب صغير ، نيب

tubule, dentinal نيبسة عاجية

إحدى القنيات الدقيقة في العاج ، التي تمتد من حجرة اللب إلى الملتقى المينائي العاجي والملتقى العاجي الملاطي .

tubuli قُنِيَّات ، نيبات صغيرة

tubulus قُنِيَّة ، أنبوب صغير ، نيب (لاتينية)

tubus أنبوب (لاتينية)

tuft حُرْمَة ، خُصْلَة ، لمة

tufts = bundles حُرْم

tufts, enamel لحم مينائية ، لمات مينائية

حُرْم من مواشير مينائية ضعيفة التكلُّس تمتد داخل ميناء السن من الملتقى المينائي العاجي .

tug يَجْر ، يَسْحَب ، يَشُدُّ

tugback مقاومة السحب ، مقاومة الشد

(في مداواة الأسنان اللبية) : مصطلح يُشير إلى درجة مقاومة سحب قمع الكوتابركا أو قمع الفضة المنطبق تماماً داخل قناة الجذر المحضرة ، قبل إصاقه في قناة الجذر .

tularaemia = tularemia = حمى الأرانب = التولاريمية

rabbit fever

عدوى جرثومية تسببها الفرانسييسلة التولارية (*Francisella tularensis*) ، أعراضها الفموية تشمل : تقرُّح متنخر للغشاء المخاطي يمتد إلى البلعوم ، والتهاب العقد اللمفية بالناحية الفموية .

tulle gras = gauze تول دهني = شاش

tumefaction = swelling تورم ، انتفاخ

tumescence تورم ، انتفاخ

tumor = tumour = neoplasm = ورم ، نامية ورمية

swelling

إحدى علامات الالتهاب الأربع ؛ العلامات الثلاث الأخرى هي : الحرارة ، والاحمرار ، والألم .

tumor = neoplasm ورم

انتفاخ أو نمو غير طبيعي لأنسجة الجسم ، يستمر في النمو حتى بعد توقف السبب المحفز لحدوثه ؛ قد تكون الأورام حميدة أو خبيثة .

tumor, acinic cell ورم الخلايا العنابية

ورم النسيج الظهاري الحميد في الغدد اللعابية مكون من خلايا مشابهة للخلايا المصلية لهذه الغدد .

tumor, adenoid = adenoma ورم غُدَّاني

tumor, adenomatoid odontogenic ورم شبه غدي ذو منشأ سني

ورم حميد يحتوي على نسيج ظهاري سني مع تراكيب شبيهة بالقنوات ، قد يوجد في جدار كيس كبير ؛ يشاهد بكثرة في الفك العلوي ، ودائماً ما يرافق سناً غير بازغة أي منظرة ، ويحدث عادة ما بين سن 10 إلى 20 سنة .

tumor, adipose = fatty tumor = ورم شحمي ، شحموم lipoma

tumor, benign = innocent tumor ورم حميد ، ورم سليم

tumor, brown ورم بُني نوع من الورم الحبيبي ذو الخلايا العرطلية المصاحب لفرط نشاط الغدد نظير الدرّقية ؛ الورم يتظاهر بلون بني أحمر ، ويتكرر نكسه إذا لم يعالج المرض العضوي .

tumour, calcifying epithelial ورم ظهاري متكلس سني

odontogenic = Pindborg's tumor المنشأ = ورم بينبورج

ورم ظهاري موضعي خبيث داخل العظم ، يتميز بنمو بني متكلسة بين الخلايا الظهارية ؛ يشاهد بكثرة في المناطق المحيطة بالأسنان المنظرة ؛ يسمّى ورم بينبورج (Pindborg's tumor) .

tumor cell خلية الورم ، خلية ورمية

tumor, giant cell ورم ذو خلايا عملاقة

tumor, kompecher's = ورم كرومبيكر = قرحة أكلة rodent ulcer

tumor, large ورم ضخّم

tumor, malignant ورم خبيث ، ورم سرطاني

tumor, mixed ورم مختلط

أي ورم يحتوي على أنواع مختلفة من الخلايا ؛ قد يكون ورمًا حميداً أو ورمًا خبيثاً .

tumor, mucoepidermoid ورم بشروي مخاطي

ورم بشروي خبيث في الغدة اللعابية ، مكون من خلايا مخاطية وخلايا بشروية .

tumor, odontogenic ورم ذو منشأ سني

أي ورم ينشأ من نسيج سني .

|                                  |   |                               |  |
|----------------------------------|---|-------------------------------|--|
| tumor of infancy, melanotic      | الورم العصبي الظهاري  | turbulent flow                | تدفق مضطرب   |
| neuro-ectodermal                 | القتاميني الطفلي  | turgescence                   | انتفاخ ، تورم  |
|                                  | ورم حميد ينشأ من خلايا العرف العصبي ، قد يظهر كورم لثوي ليفي مصبوغ أو كورم لثوي ليفي غير مصبوغ أو قد يحدث ضمن العظم ؛ ويشاهد بشكل عام في الجزء الأمامي للفك العلوي في الأطفال تحت عمر السنة . |                               | تورم أو تمدد جزء ، خصوصاً البنية الوعائية .  |
| tumor, pregnancy                 | تورم حملي   | turgid                        | وارم ، منتفخ ، متورم ، محتقن   |
|                                  | (التهاب اللثة التورمي الحملي)   | turgidization                 | تورم ، انتفاخ ، توريم  |
| tumor, Warthin's = adenolymphoma | ورم وارثن = الورم الغدي اللمفاوي  | Turner's tooth                | سن تيرنر   |
|                                  |   |                               | نسبة إلى ج. ج. تيرنر ، J.G. Turner ، 1870-1955 ، طبيب أسنان إنجليزي .  |
| tungsten carbide                 | كربيد التنجستن (فلز)  |                               | سن دائمة مصابة بعيب تطوري بسبب عدوى أو رضح للسن اللبنية السابقة لها .  |
|                                  | مسحوق ساحل يستخدم في الدواليب الساحلة وبعض الأدوات القاطعة الدوارة . يتحد مع الفولاذ لإنتاج أدوات ذات حافة قاطعة صلبة تدوم لفترة طويلة .  | turrecephalic = turricephalic | مسنم الرأس   |
| tungsten carbide bur             | مثقب كربيد التنجستن   | turret, arch                  | قوس برجية  |
| tunica                           | غلاف ، غلالة ، طبقة ، غشاء  | turriccephaly = oxycephaly    | تسنم الرأس ، رأس مؤنفة   |
| tunica adventita                 | غلالة خارجية ، غلالة برآنية   | tusk                          | 1- ناب ، حضن (ناب الفيل)   |
| tunica externa                   | غلالة خارجية ، غلالة ظاهرة  |                               | ناب كبير جداً أو قاطع ضخم يبرز من بين الشفاه .   |
| tunica interna                   | غلالة باطنة   |                               | 2- يمزق بالآثياب   |
| tunica media                     | غلالة وسطانية   | tussis = cough                | سعال   |
|                                  | الطبقة أو الغلاف الأوسط للشرايين والشريينات ، تتكوّن من نسيج العضلي ونسيج مرن .   | tutty                         | توتياء ، أو أكسيد الزنك  |
| turbid = cloudy                  | عكر ، معكر ، كدر  | Tweed's arch bending pliers   | ملقط تويد لثني القوس   |
| turbine                          | عنفة ، توربين (جهاز الحفر السني ذو السرعة الفائقة)  |                               | نسبة إلى تشارلز تويد Charles Tweed ، قبل 1895 ، طبيب أسنان أمريكي .  |
|                                  | قبضة تدور بسرعة عالية حتى 300,000 دورة في الدقيقة بانسياب الهواء المضغوط . رأس القبضة ينتهي بقابض ذي مسكة احتكاكية وقاذف ماء أو أكثر ليعمل كمبرد للمثاقب ، إلخ .                              |                               | انظر زردية (Pliers) .  |
| turbine, air                     | عنفة هوائية ، توربين هوائي  | Tweed's triangle              | مثلث تويد  |
| turbine, airpressure             | توربين ضغط الهواء   |                               | مثلث على صورة سيفالومترية جانبية تتكوّن أضلاعه من المستوى الفكي ومستوى فرانكفورت والمحور الطولي للقاطع المركزي السفلي . يستخدم للمساعدة في التشخيص التقويمي ؛ نسبة إلى س. ه. تويد C.H. Tweed . |
| turbine, dental                  | توربين سني ، عنفة سنية  |                               | انظر مثلث (Triangle) .   |
| turbine handpiece                | قبضة يدوية توربينية   | tweezer                       | ملقط ، منتاش   |
|                                  | قبضة تُدار بواسطة الهواء .  |                               | أداة يدوية ذات نصلين دقيقين مؤنقين مستقيمين أو منحنيين ، تستخدم لإمسك الأغراض الصغيرة (مثل كريات القطن أو كريات رقائق الذهب) ؛ قد يوجد بها جهاز إغلاق لتثبيت الغرض حتى يتم تحريره .            |
| turbine, water                   | عنفة مائية ، توربين مائي  | tweezer cotton                | منتاش القطن  |
| turbulence                       | اضطراب ، عنف  | tweezer, locking              | ملقط حابس ، منتاش قافل   |
|                                  | مصطلح يستخدم في عملية الصب ليشير إلى التدفق غير المنتظم أو الانسياب غير المتساوي للمعدن داخل القالب ، وينتج عنه مسامية في المعدن المصبوب  | tweezer, pocket marking       | منتاش الوسوم الجيبية   |
| turbulent                        | مضطرب ، عنيف ، هائج   | tweezer, root fragment        | منتاش شدة الجذر  |
|                                  |   | tweezer, soldering            | منتاش اللحام   |
|                                  |   | twenty - degree tooth         | سن ذات حدة بزواية 20   |
|                                  |   |                               | انظر سن (Tooth) .  |

|   |  |                          |   |
|---|--|--------------------------|---|
| twin                                    | توأم ، مُزدوج  | tympanic                 | طَبلي   |
| twin wire                               | سلك توأمي ، سلك مزدوج  |                          | متعلق بطبلة الأذن .   |
|   | انظر الطليقة التقويمية ذات السلك المزدوج (Twin wire appliance) .   | tympanic artery          | الشريان الطَبلي   |
| twin wire arch                          | القوس ذات السلك التوأمي  |                          | يغذي طبلة الأذن والعضلة المؤثرة للطبلة ؛ له أربعة فروع :  |
|   | جزء من طليقة تقويمية ثابتة يشتمل على زوج رقيق من الأسلاك القوسية من الفولاذ الصامد مثبتة بأطواق على الأسنان أو بحاصرات ملصقة على الأسنان . التأثير الطبيعي للسلك هو محاولة أن يبقى مستقيماً ، ليكون القوة التي تستخدم لتعديل الأسنان .           |                          | الشريان الطبلي الأمامي ، والشريان الطبلي الخلفي ، والشريان الطبلي السفلي ، والشريان الطَبلي العلوي . انظر مدخل شريان طَبلي (Tympanica) .  |
| twinge                                  | وَخْزَة ، وَخْز ، ألم برقي ، ألم واخز  | tympanic membrane        | الغشاء الطَبلي  |
| twinning                                | إتام ، توأمة   | tympanic nerve           | العَصَب الطَبلي   |
|   | تطور سنين منفصلتين من بُرع واحد .  |                          | يغذي مخاطية الأذن الوسطى ، والقناة البلعومية الطبلية . انظر مدخل عَصَب طَبلي (Tympanic) .   |
| twist                                   | مُلتو ، مَفْتول  | tympanic plate           | صفيحة طَبلية ، صفيحة الأذن  |
| twist drill                             | مشقاب التوائي  | tympanic vein            | الوريد الطَبلي  |
|   | مشقاب ذو نهاية قاطعة لولبية الشكل مصنوع من فولاذ عديم الكربون ، يعمل بكفاءة حينما يدور أو يلف باتجاه عقارب الساعة عند سرعات فائقة البطء بين 300-500 لفة في الدقيقة . يستخدم لتحضير ثقوب في العاج لوضع الدبابيس ، ولا يستخدم أبداً في قطع الميناء | tympanitis               | التهاب طبلة الأذن ، التهاب الطبلة   |
| twist root canal file                   | مبرد قناة الجذر المفتول  | tympanomastoid fissure = | الشق الطَبلي الخُشائي =   |
| twisted                                 | مَفْتول ، مُلتو  | auricular fissure of the | الشق الأذني في العظم الصدغي   |
| twitch = twitching                      | اختلاج ، نفضة  | temporal bone            |   |
| two-handed instrument                   | أداة ذات مقبضين  | tympanum = middle ear =  | طبلة الأذن ، الطبل ، الطبلة   |
| two-in- one pins                        | دبابيس إثنان في واحد   | ear drum                 | الأذن المتوسطة ، جوف الطبل  |
|   | انظر دبوس (Pin) .  | tyndallization           | تعقيم مُجزأ ، تعقيم جزئي ، تندلة  |
| two -piece crown                        | تاج ذو قطعتين  |                          | نسبة إلى ج . تيندال ، J.Tyndall ، 1820-1893 ، عالم إنجليزي .  |
|   | تاج مصنوع من طوق وسطح طاحن مطرق ملحوم به .   |                          | طريقة لتعقيم وسط استنبات وذلك بتعريضه للبخار عند درجة حرارة 100 درجة مئوية لثلاثة أيام متتالية ، لمدة 30 دقيقة كل يوم ، أي تعقيم متقطع أو مجزأ على عدة أيام .   |
| two-wall defect = osseous defects       | عيب ذو جدارين = عيوب عظمية   | type                     | نوع ، نمط ، طراز ، نموذج  |
| tyloma = callus                         | 1- دُشْبذ  | tymphoid                 | التيفوية ، التيفود  |
|   | عظم جديد متشكّل في منطقة الكسر .   | tymphoid fever           | الحُمى التيفوية   |
| 2- ثفن                                  |  |                          | عدوى شديدة للقناة الهضمية بجراثيم التيفود السلمونيلة التيفوية ( <i>Salmonella typhi</i> ) تنتقل بواسطة الطعام والشراب الملوث ببراز أو بول المرضى أو حاملي المرض .   |
| tylosis linguae = leukoplakia (linguae) | ثفان لساني ،   | typodont                 | نموذج أسناني  |
|   | طلوان قَموي  |                          | جهاز إطباق أو نموذج إطباق صناعي ، ذو قواعد علوية وسفلية وتجاويف تملأ بالشمع أو الأكريل لدعم أسنان صناعية من المعدن أو البلاستيك أو أسنان طبيعية ، يستخدم في تعليم الطلبة في جميع مجالات طب الأسنان وممارسة العمليات السنوية المختلفة عملياً |
| tympan- , tympano-                      | (سابقة) طَبلي ، طبلة   | typical                  | نموذجي ، طرازي ، نمطي ، نوعي  |
| tympanal                                | سابقة تعني طبلة الأذن . متعلق بطبلة الأذن ، طَبلي  |                          |   |



|                              |  |
|------------------------------|--|
| uarthritis                   | التهاب المفصل النَّقرسي ، نقرس حمض اليوريك<br>التهاب المفصل بسبب زيادة حمض اليوريك .   |
| ubiquitous                   | واسع الانتشار  |
| ugliness                     | قُبْح ، بشاعة  |
| ugly                         | قبيح ، بَشَع   |
| ugly crown                   | تاج قبيح   |
| ung = unguentum              | مرهم (لاتينية)<br>تستعمل في كتابة الوصفة الطبية .  |
| ula = gingiva                | لثة (لاتينية)  |
| ulaemorrhagia = ulemorrhagia | نزف اللثة  |
| ulangiectasis                | تهيج اللثة ، تخرُّش اللثة  |
| ulalgia = gingivalgia        | ألم اللثة ، وَجَع اللثة  |
| ulatrophia = ulatrophia      | ترجع اللثة ، ضمور اللثة ،<br>انحسار اللثة  |
| ulatrophia = ulatrophia      | انحسار لثوي ، ضمور لثوي  |
| ulcer                        | قَرحة<br>آفة موضعية على السطح الجلدي أو الغشاء المخاطي تحدث<br>نتيجة فقد الخلايا الظهارية السطحية وأحياناً جزء من<br>الأنسجة الضامة التحتية ؛ وبذلك تتعرض الأنسجة التحتية<br>الظاهرة للأذى والالتهاب وتكوّن قَرحة مؤلمة مفتوحة . وقد<br>تتطور القرحة ابتداءً من جرح أو قد تحدث نتيجة رضخ ، وقد<br>تصاب بالعدوى . انظر أيضاً قَرحة قُلاعية (Aphthous<br>(ulcer) ، قَرحة قارضة «أكلة» (Rodent ulcer) . |
| ulcer , aphthous             | قَرحة قُلاعية  |
| ulcer , decubital            | 1- قَرحة فراشية ، قرحة الاستلقاء<br>2- قَرحة تعويضية ( بسبب البدلة السنية)   |
| ulcer , dental               | قَرحة سنية<br>قَرحة على مخاطية الفم بسبب رضخ موضعي (مثل العض<br>(Biting) .   |
| ulcer , diabetic             | قَرحة سكرية  |
| ulcer , herpetic             | قَرحة هربسية   |
| ulcer , indolent             | قَرحة غير مؤلمة ، قرحة قليلة الإيلام   |
| ulcer , peptic               | قَرحة هضمية  |
| ulcer , perforating          | قَرحة ثاقبة  |
| ulcer , pterygoid            | قَرحة جناحية   |
| ulcer , recurrent            | قَرحة ناكسة  |
| ulcer , rodent               | قَرحة أكلة ، قَرحة قارضة   |

|  |   |
|--|---|
| سرطانة الخلايا القاعدية ذي المنشأ السطحي ، تنشأ من<br>الأدمة ، وتحدث عادة على جلد الوجه أو العنق . |   |
| ulcer , serpiginous  | قَرحة زاحفة ، قَرحة انتشارية ، قرحة<br>ساعية  |
| قَرحة تتزايد في الامتداد باتجاه واحد فيما تلتئم من الجهة<br>الأخرى .                               |   |
| ulcer , sublingual   | قَرحة تحت اللسان ، قَرحة تحت اللسانية<br>قَرحة على السطح السفلي للسان ، أو لجام اللسان ، أو قاع<br>الفم .   |
| ulcer , Jacob's  | قَرحة جاكوب<br>قَرحة أكلة توجد على الوجه والجفن .   |
| ulcer , syphilitic   | قَرحة زهرية   |
| ulcer , traumatic  | قَرحة رضحية<br>أية قَرحة ناتجة عن أذى رضحي .  |
| ulcer , tuberculous  | قَرحة سلية ، قَرحة درنية  |
| ulcerate   | يتَقَرَّح ، يقرح ، متَقَرَّح  |
| ulcerated  | متَقَرَّح ، مقرح  |
| ulcerated tooth  | سن متَقَرَّحة<br>تقيح السمحاق السنخي واللثة المحيطين بجذر السن المتنخرة .   |
| ulceration   | تَقَرَّح ، قَرَح  |
| ulceration , pulp  | تَقَرَّح اللب   |
| ulcerative   | تَقَرَّحي ، مُقَرَّح ، متَقَرَّح<br>متعلق بالقرح أو متميز بالتَقَرَّح .   |
| ulcerative gingivitis  | تَقَرَّح لثوي ، التهاب اللثة التَقَرَّحي  |
| ulcerative gingivitis , acute  | التهاب اللثة التَقَرَّحي الحاد<br>تَقَرَّح حاد في اللثة ، يشبهها خليط من العصيات المغزلية<br>وبوريليا فنسنت هو السائد ، وتُسمّى أحياناً عدوى فنسان<br>(Vincent's infection) . |
| ulcerative gingivitis , necrotizing  | التهاب اللثة التَقَرَّحي<br>التموتي ، التهاب اللثة التَقَرَّحي الناخر   |
| ulcerative stomatitis  | التهاب الفم التَقَرَّحي   |
| ulcerative stomatitis , acute  | التهاب الفم التَقَرَّحي الحاد<br>نوع شديد من التهابات الفم يتميز بقرح ضحلة مؤلمة على<br>اللسان ، والشفاة والمخاطية الشدية ، وتنخر أنسجة الفم .                                |
| ulcerative tonsillitis   | التهاب اللوزتين التَقَرَّحي   |
| ulcerative tonsillitis , acute   | التهاب اللوزتين التَقَرَّحي الحاد<br>التهاب حاد في اللوزات نتيجة عدوى المغزليات<br>واللولبيات ، قد يسمّى ذباح فنسان (Vincent's angina) .                                      |

|                               |  |                              |   |
|-------------------------------|--|------------------------------|---|
| ulcero-                       | (سابقة) تَقَرَّحِي ، قُرْحِي ، قرحة                    | ulosis = cicatrization       | تسندُب  |
| ulcerogranuloma               | وَرَمٌ حَبْسِي قُرْحِي                                 | ulotic                       | متسندُب ، نُدْبِي                                       |
| ulceromembranous              | تَقَرَّحِي عَشَائِي                                    |                              | متعلق بتكون الندبة أو أثر الجرح .                       |
| ulceromembranous gingivitis = | التهاب اللثة العشائِي                                  | ulotomy = gingivotomy        | بضع أو شق اللثة ، بضع الندبة                            |
| acute ulcerative gingivitis   | التَقَرَّحِي = التهاب اللثة التَقَرَّحِي               | ulotripsis = ulotropsis      | تدليك اللثة ، ذلك اللثة                                 |
| ulceromembranous stomatitis   | التهاب الفم العشائِي                                   |                              | إعادة حيوية ونشاط اللثة وتغذيتها بالتدليك .             |
| ulceronecrosis                | تَقَرَّحِي نخري ، تنخر تقرحي                           | ultimate strength            | قوة قُصائِيَّة ، القوة القصائِيَّة                      |
| ulceronecrotic                | التنخر المصاحب للتَقَرَّحِي                            |                              | أقصى مقاومة للقوي المطبقة .                             |
| ulceronecrotic                | تَقَرَّحِي مواتي ، تَقَرَّحِي نخري                     | U-loop                       | عُرْوَةٌ بشكل U   |
| ulcerous                      | متعلق بـ أو يتميز بالقرح .                             |                              | سلك تقويي مثل القوس الخديية أو الدهليزية buccal bow ،   |
| ulcus = ulcer                 | قُرْحَةٌ   |                              | يشنى جزء منه على شكل U للسماح بضبطه على الأسنان         |
| ule-                          | (سابقة) لثة ، لثوي ، ندبة                              | ultra-                       | بواسطة إغلاق أو توسيع العروة .                          |
| ulectomy = gingivectomy       | استئصال اللثة ، قطع اللثة الجزئي                       | ultrabrachycephalic          | (سابقة) فُوق ، فائق ، إضافي ، مستدق                     |
| ulemorrhagia = ulaemorrhagia  | نزف اللثة ، نزف لثوي                                   | ultracentrifuge              | أصعل بالغ ، قصير الرأس كثيراً                           |
| uletic                        | لثوي ، متعلق باللثة                                    | ultrafilter                  | منبذة فائقة   |
| uletomy                       | قطع اللثة ، شق الندبة أو أثر التحام الجرح ، قطع الندبة | ultrafiltration              | مَصْفَاءَةٌ فائقة الترشيح ، مرشحة مستدقة                |
| ulitis = gingivitis           | التهاب اللثة   | ultraflex = ultraflexible    | ترشيح فائق ، ترشيح مستدق                                |
| ulitis , aphthous             | التهاب اللثة بشكل عام .                                | ultraflex = ultraflexible    | فائق المرونة  |
| ulitis , interstitial         | التهاب اللثة القلاعي                                   | ultramicrobe                 | مكروب فائق الدقة  |
| ulitis , fungus               | التهاب اللثة الفطري                                    | ultramicroscope              | مجهر فائق (= مجهر الساحة المظلمة)                       |
| ulitis , scorbutic            | التهاب اللثة البثعي                                    |                              | مجهر ذو قدرة تكبير تفوق قدرة المجهر العادي .            |
| ulitis , ulcerative           | التهاب اللثة التَقَرَّحِي                              | ultramicrotome               | مقطع فائق الدقة ، مشراح مستدق                           |
| ulna                          | رُزْد ، عظم الساعد الإنسي ، الزند                      |                              | آلة لتقطيع الأنسجة بثخانة فائقة الدقة لفحصها تحت المجهر |
| ulnar = ulnaris               | رُزْدِي ، متعلق بالعظم الزندي                          |                              | الإلكتروني .  |
| ulo-                          | (سابقة) لثة ، لثوي ، ندبة                              | ultrared = infrared          | دون الأحمر  |
| ulocace                       | تَقَرَّحِي اللثة                                       | ultrashort                   | فائق القصر  |
| ulocarcinoma                  | سرطانة اللثة   | ultrashort wave              | موجة فائقة القصر  |
| uloglossitis                  | وَرَمٌ اللثة الظهاري الحبيث .                          | ultrasonic = ultrasound      | فوق الصوتي ، فوق السمعي ،                               |
| uloncus = epulis              | التهاب اللثة واللسان                                   |                              | فوق صوتي  |
| uloncus = epulis              | وَرَمٌ لثوي ، وَرَمٌ اللثة ،                           |                              | موجات صوتية ذات تردد أعلى من التردد الذي يمكن           |
| ulorrhagia                    | ضخامة اللثة ، بَثْعَةٌ                                 |                              | سماعه بالأذن ؛ تستخدم الموجات فوق الصوتية في الطب       |
| ulorrhagia                    | وَرَمٌ أو انتفاخ لثوي ليفي حميد .                      |                              | كأداة تشخيص لفحص الأعضاء الداخلية من الجسم .            |
| ulorrhoea = ulorrhoea         | نَزْ لثوي ، نَزْ لثوي                                  | ultrasonic amalgam condenser | راصة فوق صوتية للملغم                                   |
|                               | نَزْ لثوي ، نَزْ اللثة                                 |                              | جهاز حشو الأملغم بالاهتزازات فوق الصوتية .              |
|                               | نَزْ دموي خفيف من اللثة .                              | ultrasonic cleaner           | المنظف فوق الصوتي                                       |
|                               |  | ultrasonic crown removal     | نزع فوق صوتي للتاج                                      |
|                               |  | ultrasonic handpiece         | قبضة فوق صوتية  |
|                               |  |                              | قبضة تقطع بالاهتزازات فوق الصوتية بدلاً من الدوران .    |
|                               |  | ultrasonic inlay removal     | نزع فوق صوتي للحشوة المصبوبة                            |



|                               |  |                        |  |
|-------------------------------|--|------------------------|--|
| ultrasonic pin removal        | نزع فوق صوتي للذبوس  | unconscious            | فانقد الوعي ، مغمي عليه ، لاواع ، اللا شعور  |
| ultrasonic post crown removal | نزع فوق صوتي للتاج ذي الوتاد   | unction = ointment     | مرهم ، تمريخ   |
| ultrasonic post removal       | نزع فوق صوتي للوتاد  | under                  | 1- تحت ، أسفل ، سفلي   |
| ultrasonic prophylaxis unit   | الوحدة فوق الصوتية للوقاية .<br>جهاز تنظيف الأسنان بالموجات فوق الصوتية .  | underaffection         | 2- دون ، أدنى ، قلة ، أقل من المؤلف أو المطلوب .   |
| ultrasonic scaler             | مقلحة فوق صوتية<br>جهاز إزالة الرواسب الجيرية فوق الصوتي ، مزود برؤوس مختلفة الأشكال يمكن تغييرها حسب الحاجة . يعمل بالاهتزازات فوق الصوتية بوجود مرذاذ مائي لنزع وإزالة القلح والرواسب من على أسطح الأسنان ؛ يجب عدم استعماله للمرضى حاملي جهاز تنظيم دقات القلب (Pacemaker: الناظمة) . | underbite              | قلة العطف<br>عضة ناقصة   |
| ultrasonic scaling            | التقلح فوق الصوتي<br>إزالة القلح وتنظيف الأسنان بالمقلح فوق الصوتي .   | undercut               | مصطلح غير علمي يستعمل لوصف كل من بروز أو تقهقر الفك السفلي .<br>1- ثلم مثبت ، غُور مثبت ، إيطة<br>2- بُروز معيق<br>3- ميل أو انحناء متقابل<br>أ- ثلم أو بروز أو ميل أحد الجدارين المتقابلين أو كلاهما في حفرة محضرة .<br>ب- شق ضيق أو ثلم يقطع في جدران حفرة محضرة بغرض تثبيت الحشوة .<br>ج- أحد الأسطح المحضرة لتاج السن بشكل يعيق إدخال التاج المصبوب .<br>د- الميل الطبيعي للسن بشكل يعيق دخول وخروج البدلة السنية الصناعية .<br>هـ- الجزء من السن الذي يقع بين خط المسح عند المحيط الكبير واللثة ، أي المساحة الناتجة من السن توضع تحتها المشبكة أو الطوق لتثبيت جهاز تعويضي بالاستعانة بخط المسح كدليل لوضع الضمة أو الطوق .<br>و- الجزء من محيط المقطع العرضي للحافة المتبقية (الحيد المتبقي) أو القوس السني الذي يمكن أن يمنع إدخال البدلة السنية الصناعية .<br>ز- تشابك محيط الجبس الحجري المبوتق بشكل يمنع انفصال جزئية في تصنيع البدلة السنية الجزئية أو الكاملة النزوعة . |
| ultrasonic sterilization      | التعقيم فوق الصوتي   | undercut gauge         | مقياس الغُور ، مقياس الإيطة<br>انظر مقياس (Gauge) .  |
| ultrasonic vibrato            | التهزاز فوق الصوتية  | undercut , retentive   | غُور مثبت ، إيطة احتباسية<br>الجزء من السن الداعمة الذي يقع تحت المحيط الكبير للسن ، ويستقر فيه الطرف المثبت للمشبكية لاستقرار وتثبيت الجهاز التعويضي .  |
| ultrasound = ultrasonic       | فوق الصوتي ، فوق السمعي ، فائق الصوت<br>صوت يستخدم للأغراض التشخيصية مجال تردداته أعلى من الصوت الطبيعي الذي يمكن سماعه .  | undercut ridge         | إيطة الحرف ، غُور حيدي<br>امتصاص الحيد السنخي في فم أدرّد مع بقاء غُور أسفل تنوء الحيد السنخي مما يخلق صعوبة في تصنيع البدلة السنية وإدخالها أو نزعها .  |
| ultraspeed                    | فائق السرعة  | undercut , soft tissue | إيطة النسج الرخوة  |
| ultraspeed rotary handpiece   | قَبْضة دوارة فائقة السرعة  |                        |  |
| ultrastructure                | بنية مستدقة  |                        |  |
| ultraviolet radiation         | الإشعاع فوق البنفسجي   |                        |  |
| ultraviolet light ray         | الشعاع الضوئي فوق البنفسجي<br>أشعة موجتها أطول من تلك الناتجة عن التحليل الطيفي للضوء . توجد في الطبيعة في ضوء الشمس أو يمكن تحضيرها صناعيا ؛ تستعمل في العلاج بضوء الشمس ، أو لبلمرة وتصليب بعض سادات الشقوق أو مواد الحشو من الراتين المركب .  |                        |  |
| ultraviolet rays              | الأشعة فوق البنفسجية   |                        |  |
| unavoidable                   | محتوم ، حتمي ، لا سبيل إلى اجتنابه   |                        |  |
| unavoidable hemorrhage        | نَزف حَتَمي (محتم)   |                        |  |
| uncalcified                   | غير متكلس  |                        |  |
| unciform                      | شصبي الشكل ، حُطافي الشكل ، مَعقوف ، كُلابي الشكل  |                        |  |
| uncinate                      | ذو شص ، ذو حُطاف ، أعقَف ، كلابي   |                        |  |
| uncomplicated                 | بسيط ، غير مصحوب بمضاعفات  |                        |  |

|  |  |  |   |
|--|--|--|---|
| <b>undercut , undesirable</b>  | إبطة غير مرغوب بها                     | <b>unguent = unguentum = ointment</b>            | مرهم ، دهان   |
| 1- غؤور في السن الداعمة لا يمكن الانتفاع منه لتثبيت جهاز تعويضي .  |  | <b>unguentum = ung</b>                           | مرهم ، دَهان تستعمل في كتابة الوصفة الطبية .  |
| 2- غؤور نسيجي يتعارض مع التصميم الصحيح لجهاز تعويضي .  |  | <b>unhealthy</b>                                 | عليل ، ضار بالصحة   |
| <b>underdeveloped</b>  | 1- ناقص التطور                         | <b>unhygienic</b>                                | غير صحي   |
| 2- ناقص الإظهار  |  | <b>uni-</b>                                      | (سابقة) وحيد ، واحد ، مفرد  |
| نقص زمن إظهار الفلم الشعاعي . انظر صورة شعاعية (Radiograph) .  |  | <b>uniacral</b>                                  | وحيد الطرف ، متعلق بطرف واحد  |
| <b>underexpose</b>   | ناقص التعرّض                           | <b>uniarticular</b>                              | وحيد المفصل ، متعلق بمفصل وحيد  |
| 1- نقص زمن تعريض الفلم الشعاعي للأشعة .  |  | <b>uniaxial</b>                                  | وحيد المحور ، أحادي المحور  |
| 2- نقص زمن تعريض الفلم الفوتوغرافي للضوء .   |  | <b>unibasal</b>                                  | وحيد القاعدة ، أحادي القاعدة  |
| <b>underexposure</b>   | ناقص التعرّض                           | <b>unicameral</b>                                | ذو جوف واحد ، أحادي الغرفة ، وحيد التحويف   |
| <b>underfilling</b>  | حشوناقص ، حشوة ناقصة                   | <b>unicameral bone cyst = solitary bone cyst</b> | كيسة عظمية مفردة الغرفة ، كيس عظمي معزول  |
| <b>undergraduate</b>   | طالب في المرحلة الدراسية               | <b>unicellular</b>                               | وحيد الخلية   |
| <b>undergrowth</b>   | عجز النمو ، نقص النمو                  | <b>unicentral = unicentric</b>                   | وحيد المركز   |
| <b>underhung bite</b>  | عضة بارزة                              | <b>unicuspid = unicuspidate =</b>                | وحيد الحذبة ، وحيد الشرفة =   |
| نوع من سوء الإطباق تكون فيه القواطع السفلية بارزة وتغطي السطوح الشفوية للقواطع العلوية .   |  | <b>unitubercular</b>                             | ذو حذبة واحدة = وحيد الحذبية  |
| <b>undermine</b>   | 1- يهدم ، يُفوّض ، يُفَرِّق ، يُسَلِّخ | <b>unicuspidate = unicuspid</b>                  | ذو حذبة واحدة = وحيد الشرفة   |
| 2- يضعف ، يتلف   |  | <b>unification</b>                               | اتحاد ، التحام ، توحيد  |
| <b>undernutrition</b>  | نقص التغذية                            | <b>unifocal</b>                                  | وحيد البؤرة   |
| <b>underweight</b>   | نقص الوزن ، ناقص الوزن                 | <b>uniforate</b>                                 | وحيد الفتحة   |
| <b>undesirable</b>   | غير مرغوب فيه                          | <b>uniform</b>                                   | موحد ، متشابه الشكل ، ذو شكل واحد   |
| <b>undetactable</b>  | غير ملحوظ                              | <b>unilateral</b>                                | وحيد الجانب   |
| <b>undifferentiated</b>  | لامتمايز                               | <b>unilateral fracture</b>                       | كسر وحيد الجانب   |
| <b>undifferentiated cells</b>  | خلايا غير مميزة ، خلايا غير متميزة     | <b>unilateral partial denture</b>                | صفحة جزئية وحيدة الجانب ، بدلة سنّية جزئية وحيدة الجانب   |
| <b>undifferentiation</b>   | اللاتمايز                              |  | بدلة سنّية تعويضية ، تعوّض فقد أو غياب الأسنان في جانب واحد من القوس السنّية .                        |
| <b>undulant</b>  | متموج                                  | <b>unilateral subperiosteal implant</b>          | غرسة تحت السمحاق وحيدة الجانب   |
| <b>undulant fever</b>  | حمى متموجة ، حمى راجعة                 |  | (في زرع الأسنان) : غرسة جزئية تحت السمحاق ، عادة توجد في المنطقة الخلفية للفك السفلي أو الفك العلوي . |
| <b>undulate</b>  | يتموج ، يموج ، متموج                   |  |   |
| <b>undulation</b>  | تموج ، تخطّر ، تموج الحركة             |  |   |
| <b>undulation , jugular</b>  | النبض الوريدي ، التموج الوداجي         |  |   |
| <b>unequal</b>   | غير متساو                              | <b>unilobar</b>                                  | وحيد الفص   |
| <b>unerupted</b>   | منظمر ، غير بازغ                       | <b>unilocular</b>                                | وحيد المسكن ، وحيد التجويف  |
| استقرار السن في النتوء السنخي السنّي وعدم اختراق مخاطية الفم . متعلق بسن لم تبرز من اللثة ، إما بشكل طبيعي ، أو نتيجة نقص في قوة دفع السن الطبيعية . |  | <b>unilocular cyst</b>                           | كيسة وحيدة المسكن انظر كيس (Cyst) .   |
| <b>unerupted tooth</b>   | سن منظّمة ، سن غير بازغة               | <b>uninuclear</b>                                | وحيد النواة   |
| انظر سن (Tooth) .  |  | <b>union</b>                                     | التحام ، التحام ، اتحاد   |

|  |                                     |
|--|-------------------------------------|
| وحيد الحديدية  | unitubercular                       |
| له حديدية واحدة فقط .  |                                     |
| وحيد التكافؤ   | univalent                           |
| شامل ، عام ، جامع  | universal                           |
| لون عام  | universal color                     |
| لون يوافق جميع الألوان .   |                                     |
| المعطي العام (للدّم)   | universal donor                     |
| كُلابَة قَلع عامة ، ملقط قلع   | universal extracting forceps        |
| عام  |                                     |
| ملقط يستعمل لقلع (لخلع) مختلف الأسنان .  |                                     |
| طابع عام   | universal impression tray           |
| طابع لجميع أنواع الطبقات الفموية .   |                                     |
| كُلابَة عامة ، زردية متعددة الأغراض  | universal pliers                    |
| انظر زردية ، كُلابَة (Pliers) .  |                                     |
| صاقل عام ، مصقلة عامة  | universal polisher                  |
| أقراص أو أقمع الصقل المطاطية .   |                                     |
| وقاية عامة ، تدبير وقائي عام   | universal precautions               |
| تتطلب العناية بالمرضى وأخذ الاحتياطات الوقائية بارتداء القناع والقفازات المطاطية والنظارات . يجب رمي القفازات بعد الانتهاء من معالجة المريض وغسل اليدين ثم ارتداء قفازات جديدة ، هذه الإجراءات الاحتياطية لمنع انتقال الأمراض المعدية .  |                                     |
| مَقَص عام  | universal scissors                  |
| انظر مقص (Scissors) .  |                                     |
| ظل لوني عام  | universal shade                     |
| لحام عام   | universal solder                    |
| غرسَة تحت سَمحاقية   | universal subperiosteal implant     |
| عامة   |                                     |
| (في زرع الأسنان) : غرسَة قوسية كاملة تحت السمحاق تطوق وتحيط بالأسنان المتبقية في التجويف الفموي .  |                                     |
| منعكس إزالة التحميل ، منعكس تحريري   | unloading reflex                    |
| رد فعل لإرادي مانع لانغلاق عضلات الفك السفلي ، يحدث مباشرة نتيجة لانخفاض المفاجيء للمقاومة بين الفكين بسبب انهيار مقاومة الطعام أو مادة أخرى تحت قوة ضغط الأسنان .   |                                     |
| غير مركّب ، غير منصوب  | unmounted                           |
| لا مشبع  | unsaturated                         |
| جير غير مطفأ   | unslaked lime                       |
| انظر جير ، كلس ، كالسيوم (Lime) .  |                                     |
| (في الجراحة العظمية) : الالتئام الناجح لنهايتي عظم مكسور بالتحامهما بواسطة عظم حديث التكوين .  |                                     |
| التئام خاطيء ، انجبار خاطيء  | union , faulty                      |
| التئام أولي  | union , primary                     |
| وحيد القطب ، أحادي القطب   | unipolar                            |
| وحيد ، فريد ، استثنائي ، فذ  | unique                              |
| غير قابل للتهديج ، غير قابل للإثارة ، لاهيوج   | unirritable                         |
| وحيد الحاجز  | uniseptate                          |
| 1- وحدة ، مجموعة متكاملة   | unit                                |
| وحدة واحدة تشمل أجزاء كثيرة .  |                                     |
| 2- كمية معايرة القياس ، كمّ  |                                     |
| 2- وحدة قياسية تقاس عليها الأشياء .  |                                     |
| 3- مصطلح سني يرمز إلى الأجهزة الرئيسية في عيادة الأسنان . انظر الجهاز السني ، الجهاز السني الجامع (Dental unit)  |                                     |
| مصطلح يرمز إلى الجهاز السني الجامع (الوحدة السنية) الموجود في عيادة الأسنان ويشمل : المحرك السني وذراع المحرك والقبضة ذات السرعة المنخفضة والقبضة ذات السرعة العالية والمبصقة ومنظمات المبصقة ومحقنة الهواء والماء وفاحص حيوية اللب وقاذفة اللعب ، وذراع الطاولة المعلقة والطاولة المعلقة ، وملهب بنزن ، وجهاز التحكم بالقدم (تتباين الوحدات الأحدث في مكوناتها) . |                                     |
| وحدة تطهير الهواء  | unit , air disinfection             |
| وحدة علاج الأسنان ، الجهاز الجامع السني  | unit , dental                       |
| وحدة ارتباط السن بدواعمه   | unit , dentoperiodontal             |
| مجموعة عناصر النسيج الداعمة والسن المرتبطة بها .   |                                     |
| الوحدة الكهربائية للصب   | unit , electric melting and casting |
| وحدة العناية الفائقة   | unit , intensive care               |
| وحدة التوربين ، توربين   | unit , turbine                      |
| جهاز حفر الأسنان ذو السرعة الفائقة .   |                                     |
| وحدة الأشعة السينية  | unit , x-ray                        |
| ظهارة مينائية متحدة = ظهارة  | united enamel epithelium =          |
| مينائية مختزلة أو ضامرة  | reduced enamel epithelium           |
| ظهارة مينائية متحدة = ظهارة مينائية مختزلة أو ضامرة  |                                     |
| أسلوب يونيتك لتثبيت الحشوة بالدبابيس   | Unitek pin system                   |
| طريقة لتثبيت حشوات الأملغم . يستخدم فيها مثقب حلزوني صغير لعمل ثقوب عميقة في عاج السن . ثم تدفع أو تدق داخل هذه الثقوب دبابيس أكبر قليلاً منها لتوفر تثبيتاً محكماً بالاحتكاك ، مما يحقق ثبات حشوة الأملغم .   |                                     |

unstrained jaw relation علاقة الفكين غير المجهدة ، علاقة  
فكية غير مجهدة  
1- العلاقة بين الفك السفلي والرأس عند وجود اتزان في توتر  
العضلات المشتركة .  
2- أية علاقة بين الفكين ، دون وجود قوة غير طبيعية يمكن أن  
تسبب تشوهاً لأنسجة المفصل الفكي الصدغي .  
unstriated أملس ، لا مخطط  
unstriated muscle عضلة لا مخططة ، عضلة ملساء  
unstriped = unstriated لا مخطط ، أملس  
unsupported enamel ميناء غير مدعم ، ميناء غير مدعوم  
يكون الميناء أو الغطاء الخارجي لتاج السن مدعوماً بنسيج  
أقل كثافة هو العاج ، وحينما يفقد هذا النسيج ، يحدث  
كسر في ميناء السن .  
untoward شكس ، معاكس ، صعب المراس  
untoward patient مريض مشاكس ، مريض صعب المراس  
united غير متحد ، غير ملتحم  
unvulcanized rubber مطاط غير مُقسى ، مطاط لا مبركن  
upper علوي ، أعلى  
upper impression = طبعة علوية = طبعة الفك العلوي  
maxillary impression  
طبعة الفك العلوي أو طبعة الأنسجة السنية ، أو طبعة البنية  
السنية .  
upper respiratory tract القناة التنفسية العلوية ، المجرى  
التنفسي العلوي ، السبيل التنفسي العلوي  
يشمل التجويف الأنفي والبلعوم الأنفي والبلعوم  
والحنجرة .  
uppermost العلوي ، الأعلى  
uppermost bone عظم علوي  
upright عمودي ، وضع عمودي  
دلالة على الوصلة الصغرى التي تصل المشبكة مع الوصلة  
الرئيسية في تصنيع البدلة السنية الجزئية .  
uprighting نصب عمودي  
(في تقويم الأسنان) : إمالة تقويمية لأسنان مائلة لتكون في  
وضع عمودي محوري .  
uraemic = uremic يوريمي  
uraemic stomatitis التهاب الفم اليوريمي  
uran- , urano- (سابقة)1- حنك ، حنكي  
2- سماء ، يورانيوم  
urantal angle الزاوية الحنكية  
الزاوية المتكونة من التقاء الخطوط التي تصل أعلى نقطة على

التقوس السهمي للحنك مع النقطة السنخية (ذروة التواء  
السنخي) والشوكة الأنفية الخلفية .  
uranisco- (سابقة) حنك ، حنكي  
uraniscochasma = cleft palate فلع الحنك ، الحنك المشقوق  
uraniscolalia تخفيف (نطق مشقوق الحنك)  
عيب في النطق عند إصابة المريض بفلح الحنك .  
uranisconitis التهاب الحنك  
uraniscoplasty = uranoplasty رأب الحنك ، تصنيع شق  
الحنك ، ترقيع الحنك ، ترميم الحنك المشقوق  
uraniscorrhaphy = palatorrhaphy رفو الحنك ، خياطة  
الحنك  
uraniscus = palate الحنك ، سقف الحنك  
قبة الحنك ، سقف الفم .  
urano- (سابقة)1- حنك ، حنكي  
2- سماء  
uranocolboma ثلامة الحنك العظمي  
فلح الحنك الذي لا يشمل التواء السنخي .  
uranoplast رأب الحنك ، ترقيع الحنك  
uranoplastic متعلق برأب الحنك ، متعلق بترميم الحنك  
الصلب  
uranoplasty = uraniscoplasty ترميم الحنك الصلب ،  
رأب الحنك ، ترقيع الحنك  
uranoplegia شلل الحنك الرخو  
شلل الحنك الرخو (Palatal paralysis) : شلل يصيب  
عضلات الحنك الرخو .  
uranorrhaphy = رفو الحنك ، خياطة الحنك  
palatorrhaphy = staphylorrhaphy  
uranoschisis = uranoschism = انشقاق الحنك ،  
شرخ الحنك ، شق الحنك  
uranoschism = uranoschisis فلع الحنك الصلب ، انشقاق  
الحنك  
uranoschisma = uranoschism فلع الحنك الصلب  
uranostaphyloplasty ترميم الحنكين ، رأب الحنك واللهاة ،  
ترقيع الحنكين  
ترميم فلح الحنك ، الذي يشمل الحنك الصلب والرخو  
بجراحة تجميلية .  
uranostaphylorrhaphy رفو الحنكين ، رفو الحنك واللهاة  
خياطة فلح الحنك الصلب والرخو بخيوط جراحية .  
uranostaphyloschisis فلع الحنكين ، انشقاق الحنك واللهاة  
فلح الحنك الذي يصيب كلاً من الحنك الصلب والرخو .

|                               |  |   |   |
|-------------------------------|--|---|---|
| uranosteoplasty = uranoplasty | ترميم الحنك ، رأب الحنك ، رأب الحنك العظمي   | uveal tract                             | السبيل العنبي ، المسلك العنبي   |
| urea                          | يوربا  | uveoparotid                             | عنبوي نكفي  |
|                               | مركب عضوي من مركبات الكربون .  | uveoparotid fever =                     | الحمى العنابية النكفية =  |
| urinalysis = urine analysis   | تحليل البول ، التفسرة  | Heerfordt's syndrome                    | متلازمة هيرفورد   |
| urinary                       | بولي (نسبة للبول)  |   | حمى متقطعة مصحوبة بتضخم الغدد اللعابية ، والتهاب في المسالك العنابية للعين وإصابة العصب القحفي . ويمكن أيضا حدوث جفاف الفم .  |
| urinary system                | الجهاز البولي  | uveoparotitis =                         | التهاب العنابية النكفية =   |
|                               | جهاز الجسم المسؤول عن إخراج الفضلات والمحافظة على التوازن الطبيعي للماء في السوائل النسيجية . ويشمل : الكليتين والحالبين والمثانة وقناة مجرى البول . | uveoparotid fever                       | الحمى العنابية النكفية  |
| urticaria = nettle rash       | شرى ، طفح جلدي حاك ، طفح قرصي  |   | التهاب المجرى العنبي للعين والغدة النكفية .   |
|                               | تفاعل التهابي للجلد بسبب حساسية لمختلف المواد . إما أن يكون موضعيا أو منتشرأ في الجسم ؛ يتميز باحمرار وحكة .   | uvula                                   | اللها ، لهاة  |
| urticaria , allergic          | شرى أرجي ، طفح جلدي تحسسي  |   | قطعة عضلية صغيرة من اللحم تتدلي من الحافة الخلفية للحنك الرخو «شراع الحنك» ، تؤثر على إخراج الأصوات الكلامية . يعبرها العصب الحنكي الصغير ماراً إلى الثقبه الحنكية الصغيرة ليتصل بالفرع الفكي العلوي للعصب مثلث التوائم . |
| useful beam = radiation       | الحزمة المفيدة = إشعاع ، شعاع (في التصوير الإشعاعي) : الجزء من الشعاع الأولي الذي يخرج من خلال المرشح ويكون مؤثرا لإنتاج الصورة الشعاعية .           | uvula , bifid                           | لهاة مشقوقة   |
| utility wax                   | شمع متعدد الاستعمالات  |   | فلح اللهاة ؛ يعتقد أنه فلح حنك جزئي .   |
|                               | شمع رخو يستخدم في صنع البدلة السننية ، لعمل حافة الطابع أو حافة لوعاء الطبعة .   | uvula , cleft = bifid uvula             | شق اللهاة = لهاة مشقوقة   |
| utricular nerve               | عصب القُريبة ، العصب القُرببي  | uvula cerebelli = uvula vermis          | لهاة المخينغ = لهاة الدودة  |
|                               | يعصب بقعة (Macula) غالبا في الجلد من الحويصلة أو القُريبة (Utricle) . أي يُغذي بقعة القُريبة . انظر مدخل قُرببي ، حويصلي (Utricularis) .             | uvula fissa                             | شق اللهاة ، لهاة مشقوقة   |
| utrículoampullary nerve       | العصب الأُنبولي القُرببي   | uvula palatina = palatine uvula = uvula | اللهاة الحنكية (لاتينية)  |
|                               | يُعصب القُريبة وحُبابة القنوات نصف الدائرية . انظر مدخل حُبابي حويصلي (Utriculoampullaris) .   |   | لهااتي ، لهوي متعلق باللهاة .   |
| uvea                          | العنابية   | uvular muscle = uvularis muscle         | عضلة اللهاة   |
|                               | قَميص العين الوعائي ، الغلالة الوعائية للمقلة ؛ وتشمل القرزية والجسم الهدبي والمشمية .   |   | تكوّن اللهاة . انظر اللهاة (Uvula) .  |
| uveal                         | عنبي ، عنبوي   | uvulatome = uvulotome                   | مبضع اللهاة   |
|                               | متعلق بالغشاء العنبي في العين .  | uvulatomy = uvulotomy                   | بضع اللهاة ، قطع اللهاة ، خزع اللهاة ، بتر اللهاة   |
| uveal artery                  | الشريان العنبي   | uvulectomy                              | قطع اللهاة ، استئصال اللهاة   |
|                               | الشريان الُهدبي القصير الخلفي (Arteria ciliaris posterior brevis) .  | uvulitis                                | التهاب اللهاة   |
|                               |  | uvulo - palato- pharyngoplasty = uppp   | تقويم الحنجرة والحنك واللهاة  |
|                               |  | uvuloptosis                             | تدلي اللهاة ، استرخاء اللهاة ، ارتخاء اللهاة  |
|                               |  | uvulotomy = uvulotomy                   | بضع اللهاة ، بتر اللهاة   |



|                              |   |  |  |
|------------------------------|---|--|--|
| vaccinate                    | يُلَقِّح  | مسحوق كاسي خلّائي  | vacuum investment  |
|                              | يُلَقِّح بِطَعْمٍ لتكوين مناعة ضد مرض معين .  | انظر مسحوق كاس (Investment) .  |  |
| vaccination                  | تلقيح   | مزج خلّائي   | vacuum mixing  |
|                              | إدخال الطَّعْمِ في الجسم بواسطة التطعيم للسيطرة على الأمراض المعدية أو للوقاية منها بواسطة خلق مناعة نشطة . يوضع الطَّعْمُ على الجلد الذي يخدش بواسطة إبرة مُعَقِّمة أو سَطْحٍ حادٍ ؛ يعرف أيضا بالتطعيم ، التلَقِّيح (Inoculation) ، أو التمنيع (Immunization) .   | طريقة لمزج المواد مثل الجبس الحجري « جبس باريس » تحت ضغط جوي منخفض .   |  |
| vaccine                      | طَّعْمٌ ، لُقَّاح   | مُبْهَمِي (نسبة للعَصَبِ المبهم)   | vagal  |
|                              | 1 - اللmf المأخوذ من حُوَيْصلة جدري البقر ويُسْتعمل في التطعيم ضد الجدري .  | المبهمان (جمع)   | vagi   |
|                              | 2 - أية مادة تستعمل في التطعيم الوقائي ضد أمراض بعينها ، تستعمل في الوقاية أو علاج أنواع عديدة من العدواى الجرثومية أو الفيروسية ؛ ويمكن أن تشمل الآتي : (أ) - جراثيم ممرضة ضعيفة كما في لُقَّاح BCG . (ب) - جراثيم ممرضة ميتة كما في لُقَّاح TABC . (ج) - ذيفانات جرثومية مخففة تعرف بالذوفان (Toxoid) . | مُغَمَّدٌ ، مغلَّفٌ ، ذو غمد   | vaginate   |
|                              |   | محاط بغلاف أو غمد .  |  |
|                              |   | قَطْعُ العَصَبِ المبهم   | vagotomy   |
|                              |   | قَطْعُ العَصَبِ الحائر الطبي ، القطع الدوائي للمبهم  | vagotomy , medical   |
|                              |   | قَطْعُ العَصَبِ الحائر الجراحي ، القطع الجراحي للمبهم  | vagotomy , surgical  |
|                              |   | تهيج أو توتر العَصَبِ الحائر أو المبهم ، غلبة المبهم   | vagotonia  |
|                              |   | مُبْهَمِي مُبْهَمِي  | vagovagal  |
|                              |   | العَصَبِ المُبْهَمِ  | vagus nerve  |
|                              |   | العَصَبِ القحفي العاشر الذي يغذي العضلات المخططة ومخاطية المريء والبلعوم . وانتشار أوسع من كل الأعصاب القحفية ، ويصل حتى البطن ، والصدر ، والرقبة ، والرأس . |  |
| vacuolation                  | تَجَوَّفٌ ، تَكُونُ الفجوات ، تفججي   | تكافؤ  | valence = valency  |
| vacuole                      | فُجْوَةٌ ، تجويف ، فراغ صغير  | التكافؤ  | valency = valence  |
|                              | 1 - فُجْوَةٌ صغيرة في جلبة (Protoplasm) الخلية .  | عُقْدَةٌ فالنتين   | valentin's ganglion  |
|                              | 2 - فراغ صغير في نسيج .   | نسبة إلى ج. ج. فالنتين ، 1883-1810 ، G.G.Valentin ، عالم وظائف أعضاء ألماني .  |  |
| vacuolization = vacuolation  | تجوّف ، تفرغٌ ، تشكل الفجوات  | عُقْدَةٌ كاذبة توجد عند التقاء الفرعين الخلفي والأوسط للعَصَبِ السني .   |  |
| vacuum                       | فَراغٌ ، خَلاءٌ ، فضاء  |  | Valium   |
|                              | حيز مغلق يفرغ منه الهواء .  |  | دواء ؛ انظر ديازيبام (Diazepam) .                                    |
| vacuum casting               | قولبة خلّائية   |  | vallate  |
|                              | عملية صب المعدن معد تفرغ الهواء .   |  | حُلَيْمَةٌ كَأَسِيَّةٌ ، حُلَيْمَةٌ مُسَيِّجَةٌ                      |
| vacuum chamber = air chamber | حُجْرَةٌ التفرغ = غرفة التخلية  |  | vallate papilla  |
|                              | حرق تفرغي   |  | حُلَيْمَاتٌ توجد على الأخدود الخلفي للسان .                          |
| vacuum fired                 | عملية انصهار الخزف في الفرن في غياب الهواء .  |  | قُلَّاحُ فالليكس = Bednar's aphthae                                  |
| vacuum fired porcelain       | حرق تفرغي للخزف   |  | قُلَّاحُ بيدنار  |
|                              | انظر خزف (Porcelain) .  |  | نسبة إلى ف. ل. ا. فالليكس ، F.L.I.Valleix ، 1855-1807 ، طبيب فرنسي . |
| vacuum investing             | تكسية خلّائية ، كسو فراغي   |  | vallis = vallecule cerebelli   |
|                              | كسو النموذج الشمعي تحت التفرغ الهوائي للتقليل من احتمالات تكون فقاعات هوائية في مادة الكسو .  |  | أخدود المخيخ   |

|                         |  |  |
|-------------------------|--|--|
| value                   | قيمة ، مدلول   | (Copal) ، أو الساندراك (Sandrac) ، أو أدوية أخرى مذابة   |
| value , phonetic        | قيمة صوتية ، مدلول صوتي  | في محلول طيار مثل الكحول أو الأسيتون (Acetone) أو الإثير (Ether) أو الكلوروفورم (Chloroform) ، ينتشر على السطح ، فيجف ويترك طبقة لامعة صلبة . تتراوح ثخانتها بين 2-4 ميكروميتر بحسب مكوناتها . تعمل الطبقة كغشاء شبه نفوذ أو راشح يمنع جزئيا الأحماض والزئبق ، والفضة ، وشوارد القصدير من النفوذ داخل الأنابيب العاجية ، والتلوين الدائم للسن . الورنيش يمنع أيضا التسرب الدقيق عند حواف حفرة الأملغم ويملا السطح الفاصل أو البيني بين حشوة الأملغم وجدار الحفرة المحضرة . |
| valve                   | صمام ، دسام  | ورنيش الحفرة   |
| valve , aortic          | صمام الأورطي   | مادة مبطنة تستعمل على جدران الحفرة المحضرة في السن لتحسين الانسداد بين الجدار والحشوة .  |
| valve , coronary        | الصمام التاجي  | ورنيش المبطن للحفرة  |
| valve , mitral          | الصمام المترالي  | ورنيش صمغ الكوبال  |
| valvula                 | شرفة صمام  | نوع من أنواع الورنيش المبطن للحفرة يحتوي على صمغ الكوبال .   |
| valvular                | صمامي ، مصراعِي ، دسامِي   | ورنيش صمغ المصطكا  |
|                         | متعلق بالصمام أو الصمامات .  | نوع من أنواع الورنيش المبطن للحفرة ، يحتوي على صمغ المصطكا (Mastic) .  |
| van Buchem's disease    | داء فان بوخيم  | ورنيش دواعم السن   |
| vapor                   | بخار   | نوع من أنواع الورنيش يوضع على اللثة بعد معالجة الأنسجة الداعمة السنية .  |
| vaporize                | يتبخّر ، يبخر  | ورنيش روزين  |
|                         | يتحوّل إلى بخار بواسطة الحرارة .   | نوع من أنواع ورنيش الحفرة من مكوناته الرئيسية مادة الروزين (Rosin) .   |
| vaporizer               | المبخار ، المرذاذ ، المبخرة  | ورنيش سندرارك  |
|                         | جهاز أو أداة لتحويل السائل إلى بخار للاستنشاق .  | محلول راتيني شفاف في الكحول يستعمل في طب الأسنان كسائل عازل أو فاصل وأيضا كطلاء واقٍ للقوالب أو النماذج الجبسية .  |
| vapour                  | بخار   | ورنيش عازل   |
|                         | الحالة الغازية لمادة سائلة أو صلبة في درجات الحرارة العادية ، تتحوّل مباشرة إلى بخار بالتسخين ، مثل الزئبق (Mercury) . | أي ورنيش يستعمل لطلاء القالب الجبسي ومنع التصاق الجبس الجديد مع القديم عند عمل نموذج أو مثال .   |
| variability             | قابلية التغيّر   | ورنيش صمغ اللك ، ورنيش الشيلاك   |
| variable                | متغيّر ، متبدّل  | وعاء ، قناة ناقلة  |
| variance                | مُغايرة ، مُباينة ، تفاوت  | وعائِي ، عرْفِي  |
| variation               | تغيّر ، تغيّر ، تبدّل ، تباين ، اختلاف   | متعلق بالأوعية أو القنوات التي تحتوي على الدم أو اللمف .   |
| varicella = chicken pox | حُمّاق   | مصطلح يستعمل بشكل خاص للأوعية الدموية .  |
| varices                 | دوالي (جمع)  | سرير وعائِي  |
| varicose                | مصاب بالدوالي ، دوالي  |  |
| varicosis               | داء الدوالي (توسّع الأوردة) ، دوالية   |  |
| varicosities , lingual  | داء دوالي اللسان ، دوالي لسانية  |  |
|                         | توسّع وريدي سطحي مزرّق غير مؤلم في الفم ، يشاهد بكثرة على السطح السفلي للسان ، شائع عند المسنين .                      |  |
| varicosity              | داء الدوالي  |  |
| variety                 | صنّف ، نوع ، تنوع . ضرب  |  |
| variform                | مختلف الشكل  |  |
| variola = smallpox      | جُدري  |  |
| variolate               | مصاب بالجُدري ، مُجدّر ، جُدري الشكل   |  |
| varnish                 | ورنيش ، طلاء راتيني  |  |
|                         | محلول راتيني من الصمغ الطبيعي والراتين التخليقي ، أو محلول من الراتين ، أو الشيلاك (Shellac) ، أو الكوبال              |  |



الإمداد الدموي الكلي من الشرايين والأوردة والشعيرات الدموية .

**vascular canal** قناة وعائية

**vascular nevus** وحة وعائية

**vascular system** الجهاز الوعائي

مصطلح يطلق على كل الأوعية الدموية في الجسم .

**vascularity** وعائية ، توعية

تكوّن الأوعية الدموية .

**vaseline** فازلين

**vasoconstriction** تضيق الأوعية

ضيق أو نقص في حجم تجويف الأوعية الدموية ، وخصوصاً الشريينات يؤدي إلى انخفاض تدفق الدم إلى جزء من الجسم .

**vasoconstrictor** قابض وعائي ، مُضيق للأوعية

1- عَصَب أو مادة خارجية تسبب انقباض الأوعية الدموية .  
وبذلك ينخفض النزف ، وتدفق الدم ، والوذمة .

2- دواء يسبب انقباض الأوعية الدموية ، وخاصة الشريينات ، يستعمل لتقليل النزف ، مثل الأدرينالين 1,000 :1 .  
حينما يضاف الأدرينالين بكميات قليلة جداً للحلول المخدر الموضعي . كما في حالة هيدروكلوريد الأدرينالين 80,000:1 يؤخر امتصاص المحلول في الدورة الدموية وبذلك يطيل تأثير المخدر أو التخدير .

**vasoconstrictor fibers =** ألياف مُضيقة للأوعية

**vasoconstrictor fibres**

**vasodentin** عاج وعائي

عاج سني يحتوي على أوعية دموية ، يوجد في أسنان السمك .

**vasodilatation = vasodilation** توسع الأوعية ، اتساع وعائي

زيادة في حجم تجويف الأوعية الدموية ، خاصة الشريينات ، يؤدي إلى زيادة تدفق الدم إلى جزء من الجسم .

**vasodilation = vasodilatation** توسع الأوعية ، اتساع وعائي

**vasodilator** موسّع للأوعية ، ممدّد وعائي

عَصَب أو بعض مواد دوائية خارجية ، تؤدي إلى تمدد أو توسع وانبساط الأوعية الدموية . مادة أو دواء تسبب انبساط واسترخاء العضلات الملساء لجدار الأوعية الدموية ، وبذلك تزيد من حجم تجويفها .

**vasomotor** مغير للقطر الوعائي

1- مؤثر على حجم الوعاء الدموي .

2- مادة أو عَصَب يسبب توسع أو تضيق الأوعية الدموية من خلال الإمداد العَصَبِي للأوعية المتأثرة .

**vasomotor nerve** عَصَب محرّك وعائي

أي عَصَب يتحكم في القطر الداخلي لوعاء دموي أو لمفاوي ، يكون موسعاً وعائياً أو مقبضاً وعائياً .

**vasovagal** وعائي مُبْهَمِي

متعلق بالأوعية الدموية أو اللمفية والعَصَب الحائر أو المبهم .

**vasovagal fainting** غشية وعائية مُبْهَمِيَة

**vault** قَبو

أية بنية تشبه القوس أو القبة . مصطلح يستعمل في طب الأسنان لوصف سقف الفم .

**vault of the pharynx** قَبو البلعوم

**vault of the skull** قَبو الجمجمة

**vault , palatal = palatine vault** قَبو الحنك

**vaulted** مُقْبَب ، مقبى

**Veau's classification** تصنيف فو

تصنيف لأنواع المتعددة من فلع الحنك :

صنف فو الأول Veau's I : فلع الحنك الرخو فقط .

صنف فو الثاني Veau's II : فلع الحنك الصلب والرخو الممتد حتى الثقبه القاطعة .

صنف فو الثالث Veau's III : فلع الحنك الصلب والرخو الممتد حتى يشمل الشفة .

صنف فو الرابع Veau's IV : مثل التصنيف الثالث Veau's III ، إنما يكون ثنائي الجانب . .

**Veau's operation** عملية فو

نسبة إلى ف . فو ، V.Veau ، قبل 1871 ، جراح فرنسي .

عملية جراحية لترميم فلع الحنك حيث تشمل تشريح وخياطة مخاطية الأنف .

**vegetable dye** صبغ نباتي ، صبغة نباتية

مادة ملونة تستخرج من النبات وتستعمل في طب الأسنان في أقراص كشف اللويحة ومحلول كشف اللويحة مثل الإريثروسين (Erythrocin) (غير سامة) .

**vegetation** نابتة

خثرة تنتج عن الترسيب الشاذ لليفين والصفائح الدموية تتجمع على سطح صمامات القلب المريضة . ينفصل جزء منها ويتحرك في مجرى الدم كصمامات أ .

**vegetative** إنباتي

متعلق بالنبات من حيث النمو والتغذية .

**vegetarian** نباتي ، معتاش على النبات

**vegetarian diet** حمية نباتية ، النظام الغذائي للنباتيين

**vehicle** حَمَل ، مُحمَل ، سواغ (دواء)

أية مادة خاملة تستعمل كوسيط لتحضير دواء .  
 مادة ناقلة للأدوية حيث تخففها أو تركزها أو تزيد من حجمها .

**Veillonella** الفيونيلة  
 نسبة إلى أ. فيون ، A.Veillon ، 1931-1864 ، عالم جراثيم فرنسي .  
 جراثيم لاهوائية ، مكورة مزدوجة سالبة الجرام ، غير متحركة ، كروية لابوغية ؛ وهي طفيلية في الفم ، والقناة المعوية ، ومجرى التنفس في الإنسان .

**Veillonellaceae** الفيونيلات  
 جراثيم طفيلية سالبة الجرام ، مكورة لاهوائية ، غير متحركة ، ثنائية الخلايا .

**vein** وريد  
 وعاء دموي يحمل الدم غير المؤكسد باتجاه القلب ؛ تحتوي الأوردة الكبيرة صمامات جيبية لمنع ارتداد الدم . تسمى الأوردة الصغيرة وريدات (Venules) . يوصل الوريد الرئوي الدم من الرئتين إلى الأذين الأيسر في القلب .

**vein, angular** الوريد الزاوي  
**vein, facial** الوريد الوجهي  
**vein, pulmonary** الوريد الرئوي  
 وريد قصير وجليظ ينقل الدم المؤكسد من الرئتين إلى القلب .

**veined denture base material** مادة قاعدة البدلة السنية ذات المظهر الوريدي  
 مادة قاعدة البدلة السنية ، التي تعالج بإضافة خيوط نايلون ملونة لتكتسب شكل اللثة التي تبدو فيها الأوعية الدموية .

**veinlet = venule** وريد ، وريد صغير  
**velar** بُرقي ، شرعي ، حجابي ، سُدلي متعلق باللهة (Velum) .

**veliform** حجابي الشكل ، غلافي الشكل ، شرعي الشكل  
**velocity** سرعة  
**velopharyngeal** لهوي بلعومي ، شرعي بلعومي متعلق بالحنك الرخو «شراع الحنك» والبلعوم .

**velopharyngeal insufficiency** قُصور لهوي بلعومي ، قُصور حفاقي بلعومي  
 عجز مطلق أو نسبي للحنك الرخو أو للعضلة القابضة العلوية يؤدي إلى عدم القدرة على الإغلاق اللهوي البلعومي .

**velosynthesis** رَفو اللهة ، خياطة اللهة ترميم فلع الحنك الرخو .

**velum** لهة ، شرع ، حجاب غشائي (لاتينية)  
**velum , artificial** لهة صُنعية ، شرع اصطناعي ، حفاف اصطناعي  
 جهاز صناعي تعويضي (بدلة سنية) يستعمل في العلاج التعويضي لسد فلع الحنك الرخو .

**velum palatinum** لهة الحنك ، شرع الحنك ، الحنك الرخو  
**ven- , vene- , veni- , veno-** (سابقة) وريد ، عرق  
**vena ( pl.= venae ) = vein** وريد  
**vena cava** الوريد الأجوف (لاتينية)  
**venal** وريدي  
**veneer** كسوة خزفية ، وجه تجميلي ، طبقة خارجية طبقة رقيقة من مادة تغطي السطح الخارجي لشيء بعينه . (في طب الأسنان) : تستعمل طبقة خزفية أو راتينية لتغطي سطح التاج الصناعي ليمائل الأسنان الطبيعية في اللون والشكل ، أو لتغطي سطح سن طبيعية تالفة سيئة التشكل أو متلونة بلون مغاير للون الأسنان الطبيعية ، باستعمال التخريش الحمضي لميناء الأسنان .

**veneer , baked porcelain** وجه خزفي مخبوز ، كسوة خزفية مشوية  
**veneer crown** تاج مغطى بكسوة خزفية انظر تاج (Crown) .

**venepuncture = venipuncture** بزل الوريد  
 نخذ الوريد لغرض علاجي .

**venereal** منقول جنسياً ، تناسلي ، زُهري  
**venereal diseases** أمراض منقولة جنسياً  
 أمراض تنتشر بالاتصال الجنسي .

**venous** وريدي  
 متعلق بالأوردة (Veins) .  
 نسبة إلى الوعاء الدموي الذي يحمل الدم غير المؤكسد مثل الوريد .

**venous sinuses** جُيوب وريدية  
 انظر مدخل الجيب (Sinus) .

**vent** فُتحة ، مَنفذ ، مخرج  
**venter** 1- بطن ، معدة  
 2- أي جوف بطني الشكل .  
 مثل بطن العضلة .

**ventilation** تهوية  
**ventilator** جهاز تهوية ، منقَسة  
**ventilator , inside wall** منقَسة داخلية الجدار

|                             |   |                            |  |
|-----------------------------|---|----------------------------|--|
| ventilator , outside wall   | منفّسة خارجية الجدار  | -version                   | (لاحقة) انقلاب ، انزياح ، ميل ، انفتال   |
| ventral = ventralis         | بطني  |                            | لاحقة لوصف سن في وضع مخالف لوضعها الطبيعي .  |
|                             | 1- باتجاه الأمام ، عكس ظهري (Dorsal) .  |                            | انظر انحراف خدي (Buccoverision) ، انقلاب لساني (Linguoverision) ، تحويل شفوي (Labioversion) .  |
|                             | 2- متعلق بالبطن (الجزء البارز من العضلة) ، البطن أو الجوف أو أي بطن آخر .   | versus                     | ضد ، مُقابل  |
| ventricle                   | بطين ، بطن صغير   | vertebra ( pl.vertebrae )  | فقرة (الجمع فقرات)   |
|                             | حجرة عضلية في القلب تنقبض لتضخ الدم في الدورة الدموية . البطين الأيمن يستقبل الدم من الأذين الأيمن من خلال الصمام الثلاثي الشرف ثم يضخه إلى الجهاز الرئوي . البطين الأيسر يستقبل الدم من الأذين الأيسر من خلال الصمام المترالي ثم يضخه إلى الشريان الأورطي . يتكون البطينان من عضلات قلبية خاصة مبطنة بالشغاف «بطانة القلب» (Endocardium) . |                            | عظم من عظام العمود الفقري .  |
| venule = veinlet            | وريد ، وريد صغير  |                            | واحدة من مجموعة العظام المكونة للعمود الفقري ؛ توجد 7 فقرات عنقية (في الرقبة Neck) و12 فقرة صدرية ، 5 فقرات قطنية و5 فقرات عجزية تندمج معا لتكون عظم العجز و 4 فقرات عصبية . كل فقرة تمثل عنصراً من عناصر تحمل الوزن ، وتمثل أيضاً القوس العصبية التي تعمل حماية الحبل الشوكي . ترتبط الفقرات معا على أربطة قوية . |
| vermiform                   | دودي الشكل  | vertebrae                  | فقرات  |
| vermiform appendix          | زائدة دودية   | vertebral                  | فقري ، فقاري   |
| vermifugal                  | طاراد الديدان   |                            | متعلق بالفقرات .   |
| vermilingual                | دودي اللسان   | vertebral artery           | الشريان الفقري   |
| vermilion border            | الحافة القرمزية ، حوافي الشفاه  |                            | يغذي المخ ، والحنيخ ، والحبل الشوكي ، وسحايا الدماغ ، وعضلات الرقبة . انظر مدخل فقري (Vertebral) .   |
|                             | حافة الحمراء ، حيث يلتقي الجلد مع الغشاء المخاطي للشفة .  |                            | الشريان الفقري يمر من خلال الفقرات العنقية الست الأولى ، ليغذي مؤخرة الدماغ . وهو مهم عند الأشخاص المسنين الذين تقل عندهم كفاءة الشرايين السباتية . يمكن أن يقلل ثني الرقبة للخلف من وصول الدم إلى الدماغ بسبب انضغاط الشرايين الفقرية .   |
| vermilionectomy             | استئصال حافة الشفة  | vertebral column           | العمود الفقري  |
|                             | انظر حلاقة الشفة (Lip shave) .  | vertebral veins            | الأوردة الفقرية  |
| vernier                     | ورنية ، قدمة  |                            | انظر مدخل فقرية (Vertebral) .  |
|                             | أداة تستعمل لقياس الأطوال بدقة .  | vertebrate                 | فقري ، ذو فقار ، فقاري   |
| verole = syphilis           | الزهري  |                            | متعلق بذوات الفقار . أي له عمود فقري .   |
| verruca = wart              | زائدة جلدية ، تؤولول  | vertex                     | 1- ذروة ، قمة ، سمّت   |
| verruca vulgaris            | تؤولول شائع   |                            | 2- ذروة الرأس ، قمة الرأس ، قرص الرأس  |
|                             | تؤولول ينتج عن عدوى فيروسية ، ويشاهد غالباً على الأصابع ؛ في النعم يمكن أن يصيب الشفتين ، والحناك ويصعب التفريق بينه وبين الورم الحليمي حرشفي الخلايا (Squamous cell papilloma) .   |                            | أعلى نقطة بالرأس ، عادة على الخط المنصف.   |
| verruca vulgaris of the lip | تؤولول الشففة الشائع  | vertex corneae             | قمة القرنية  |
| verrucous = verrucose       | تؤلولي ، ذو تآليل   | vertex cranii              | قمة القحف  |
| verrucous carcinoma         | سرطانة تؤولولية   | vertex occlusal projection | قمة البروز الإطباق   |
| verrucous crown             | تاج تؤلولي ، تاج مثألل ، تاج مُحجب  |                            | بروز إطباق محوري حقيقي للفك العلوي ؛ اصطلاح يستخدم لوصف الوضع اللساني الخدي للأسنان المنظرة .  |
|                             | فُرط نمو مينائي في تاج السن يشبه التؤولول .   | vertical                   | عمودي ، رأسي ، قائم ، شاقولي   |
| verrucous nevus             | وحمة تؤولولية   |                            |  |
| version                     | انقلاب ، تدوير ، انحراف ، انزياح ، قتل ، إخراجة   |                            |  |
|                             | عملية قتل للسن كما في تقويم الأسنان .   |                            |  |

**vertical angulation** مَبْل عمودي ، تزوي عمودي

- 1- (في التصوير الشعاعي) : اتجاه الأشعة المركزية في مستوى عمودي .
- 2- الزاوية القائمة المتكونة بين حزمة الأشعة والخط الموازي للأرض.

**vertical dimension = vertical opening** = البعد العمودي = الفُتحة العمودية

المسافة بين نقطتين ثابتتين على الخط الأوسط من الوجه ، واحدة على الفك العلوي والأخرى على الفك السفلي حينما يكون الفك السفلي في حالة استرخاء . تستخدم لتعيين ارتفاع المسافة الإطباقية أو المسافة الحرة «مسافة الاسترخاء» ، أو كليهما ، في حالة تصنيع البدلة السنية . يمكن استخدام مقياس ويلي لقياس ارتفاع الوجه في مثل هذه القياسات .

**vertical dimension decrease** إنقاص البعد العمودي

نقص المسافة العمودية بين الفك العلوي والفك السفلي نتيجة تغيرات في الأسنان أو أوضاع الأسنان أو الارتفاعات الإطباقية ؛ يحدث نتيجة امتصاص الارتفاع السنخي ، أو امتصاص الارتفاع المتبقي .

**vertical dimension increase** زيادة البعد العمودي

زيادة المسافة العمودية بين الفك العلوي والفك السفلي بسبب تغيرات في الأسنان ، أو أوضاع الأسنان ، أو عضتي الشمع .

**vertical dimension , occlusal** البعد العمودي الإطباقية

- 1- البعد العمودي الوجهي حينما تكون الأسنان الطبيعية أو الصناعية أو عضتي الشمع الإطباقيتين في حالة تماس في الإطباق المركزي .
- 2- طول الوجه حينما تكون الأسنان (أو الحواف الإطباقية ، أو نقطة الإسناد المركزية ، أو أي صدمة أخرى في تماس والفك السفلي في علاقة مركزية أو عندما تكون الأسنان) في علاقة مركزية .

**vertical dimension , rest** البعد العمودي في وضع الراحة

- 1- البعد العمودي الوجهي حينما يكون الفك السفلي في وضعية استرخائية والعضلات غير متوترة .
- 2- طول الوجه حينما يكون الفك السفلي في وضع الاسترخاء ، انظر أيضا مسافة لإطباقية (Interocclusal distance) .

**vertical endosteal implant** غرسة عمودية داخل العظم

(في الغرس السني) : غرسة تشبه جذر السن تستمد ثباتها

بطولها العمودي داخل العظم ، وقد تكون في شكل قمعي أو أسطواني وقد تكون ملساء أو مثقبة ، وصلبة أو مفرغة وقد يغطي سطحها (بطبقة أو بتغيير ملمس سطحها ، ومصنعة من مواد متواءمة بيولوجيا مع الجسم) .

**vertical muscles of the tongue** = عضلات اللسان العمودية =

**lingualis verticalis** لساني عمودي  
تُغَيِّر شكل اللسان . انظر مدخل لسانية عمودية (Verticalis linguae) .

**vertical opening = vertical dimension** = فُتحة عمودية =  
بُعد عمودي

طول الوجه الذي يحدد بكمية انفراج أو انفصال الفكين .

**vertical osteotomy** قَطْع العظم العمودي  
انظر قَطْع العظم (Osteotomy) .

**vertical overbite** تراكُب العَضَّة العمودي  
انظر تراكب العضة (Overbite) .

**vertical overlap = vertical overbite** = تراكُب عمودي =  
تراكُب العضة العمودي

مسافة تراكُب الأسنان فوق الأسنان المقابلة لها عموديا . هذا المصطلح يستعمل بشكل خاص للمسافة التي يغطيها الحد القاطع للأسنان الأمامية العلوية نظيرتها السفلية ، ويمكن أن يستعمل أيضا لوصف العلاقة العمودية للحدبات المتقابلة ، حينما تكون الأسنان الخلفية في أقصى تداخل حدي .

**vertical plane** مستوى عمودي

مستوى عمودي على المستوى المستعرض (Transverse plane) ، انظر مستوى سهمي (Sagittal plane) ، مستوى أمامي (Frontal plane) .

**vertical subsigmoid osteotomy** قَطْع العظم العمودي تحت  
السيني

تصحيح بروز الفك السفلي بواسطة القَطْع العمودي للشعبة الصاعدة من عظم الفك السفلي «الرأد» ابتداء من ثلثة الفك السفلي .

**verticalis** عمودي ، رأسي

**vertically** عموديا ، رأسيا ، شاقولياً

**verticomenal** قَمِّي ذقني

متعلق بقمة الرأس والذقن .

**vertiginous** دواري المنشأ

**vertigo = dizziness** دُوار ، دَوْخَة ، رَنَج

إحساس بفقدان التوازن والدوار وشعور المريض بأن العالم

|  |  |   |
|--|--|---|
| يدور من حوله أو بأنه يدور في الفضاء ، ودائماً ما يصاحبه غثيان .  | vestibular aspect =  | وجه أو جانب دهليزي =  |
| vesicant   | vesicular surface  | سطح دهليزي  |
| مُنَقَط ، نَقَاط   | vestibular band  | سطح الأسنان أو اللثة الذي يواجه الدهليز.  |
| مادة كيميائية تحدث إصابة بالنفط أو البثرات .   | vestibular deepening   | حزمة دهليزية ، الشريط الدهليزي  |
| vesicle ( pl. vesicles )   | vestibular foramen   | الخلايا الظهارية الابتدائية .   |
| حُويصل ، حُويصلة   | vestibular lamina  | تعميق دهليزي  |
| (ج : حُويصلات)   | vestibular nerve   | انظر رَأب الدهليز (Vestibuloplasty) .   |
| 1- كيس مئانة صغير أو كيس ممتليء بسائل .  | vestibular space abscess   | الثقب الدهليزية   |
| ورم منتفخ محدد قطره أقل من 5 ملليمتر يحتوي على سائل مَصلي .  | vestibular surface =   | الصفحة الدهليزية  |
| 2- نَفْطَة أو بشرة صغيرة على الجلد أو الغشاء المخاطي تحتوي على سائل صاف .  | vestibular aspect  | صفحة فموية برانية في الجنين ، تنقسم فيما بعد لتكون دهليز التجويف الفموي .   |
| vesicula   | vestibule = vestibulum   | العَصَب الدهليزي  |
| vesicular  | 1- تجويف أو فراغ يعتبر مدخلاً لقناة .  | انظر مدخل دهليزي (Vestibularis) .   |
| vesicular stomatitis =   | 2- الجزء من التجويف الفموي المحاط من جانب بالأسنان واللثة والارتفاع السنخي ، (أو الارتفاع المتبقي في الفم الأدرَد) ومن الجانب الآخر بالشففتين والخددين ، ويبطنه الغشاء المخاطي . | خراج الحيز الدهليزي   |
| aphthous stomatitis  | الدهليز الشدقي   | سطح دهليزي =  |
| vesicular stomatitis with exanthem =   | الجزء من التجويف الفموي المحاط من أحد جانبيه بالأسنان ، واللثة ، والارتفاع السنخي . (في الفم الأدرَد : الارتفاع المتبقي) ومن الجانب الآخر بالخددين .                             | وجه أو جانب دهليزي  |
| hand- foot andmouth disease  | دهليز الأذن  | انظر وجه دهليزي (Vestibular aspect) .   |
| يتسبب بعدوى الفيروسات الكوكسائية تتظاهر في حويصلات صغيرة مؤلمة محاطة بهالة التهابية تصيب اللسان ومخاطية الفم في مجموعات صغيرة جداً تزول بعد أسبوع ، أيضاً تصيب ظهر أصابع اليد والقدم . | vestibule , buccal   | دهليز   |
| vesiculation   | vestibule , ear  | 1- تجويف أو فراغ يعتبر مدخلاً لقناة .   |
| تحوُّصَل ، إنفاط ، تنقَط   | vestibule , fornix   | 2- الجزء من التجويف الفموي المحاط من أحد جانبيه بالأسنان ، واللثة ، والارتفاع السنخي . (في الفم الأدرَد : الارتفاع المتبقي) ومن الجانب الآخر بالخددين . |
| تشكُّل الحويصلات .   | vestibule , labial   | دهليز الأذن   |
| vesiculiform   | vestibule , larynx   | التجويف البيضوي في الأذن الداخلية الذي يؤدي إلى القوقعة .   |
| حُويصلي الشكل  | vestibule , mouth  | الدهليز القبوي  |
| vesiculopapular  |  | دهليز على شكل قوس .   |
| حويصلي حطاطي   |  | الدهليز الشفوي  |
| vessel ( pl. vessels )   |  | الجزء من التجويف الفموي المحاط من أحد جانبيه بالأسنان ، واللثة ، والارتفاع السنخي (في الفم الأدرَد : الارتفاع المتبقي) ومن الجانب الآخر بالشففتين .     |
| وعاء (ج : أوعية)   |  | دهليز الحنجرة   |
| أي أنبوب أو قناة تحمل سائلاً مثل الدم أو اللمف.  |  | دهليز الفم  |
| vessel , afferent  |  | الفراغ الموجود بين الشفتين والخد أو الشدق ؛ واللثة والأسنان .   |
| وعاء وارد  |  |   |
| vessel , blood   |  |   |
| وعاء دموي  |  |   |
| vessel , efferent  |  |   |
| وعاء صادر  |  |   |
| vessel , lingual   |  |   |
| وعاء لساني   |  |   |
| vessel , lymphatic   |  |   |
| وعاء لمفي  |  |   |
| vessel , nutrient  |  |   |
| وعاء مغذ   |  |   |
| vessels , varicosities of lingual  |  |   |
| دوالي أوعية اللسان   |  |   |
| vestibular   |  |   |
| دهليزي   |  |   |
| 1- متعلق بالدهليز .  |  |   |
| 2- (في طب الأسنان) : يستعمل لوصف الأسطح الخدية والشفوية للأسنان .  |  |   |

|   |   |
|---|---|
| vestibule , nose                              | دهليز الأنف   |
| vestibule , oral cavity                       | دهليز التجويف الفموي ،<br>دهليز الحفرة الفموية  |
| vestibulocochlear                             | دهليزي قوقعي ، دهليزي حلزوني  |
| vestibulocochlear nerve                       | العَصَب الدهليزي القوقعي<br>العَصَب القحفي الثامن (Eighth cranial nerve) الذي<br>ينقسم إلى العَصَب القوقعي (Cochlear nerve = Nerves<br>cochlearis) والعَصَب الدهليزي (Vestibular nerve =<br>Nerves vestibularis) . انظر مدخل عَصَب دهليزي قوقعي<br>(Nerves vestibulocochlearis) .   |
| vestibuloplasty                               | رأب الدهليز<br>عملية جراحية تستخدم العديد من الطرق الجراحية لتعميق<br>الأخاديد السنخية بغرض زيادة ثبات واستقرار البدلة السنية<br>الصناعية ، وتشتمل على إعادة وضع مرتكزات العضلات ،<br>وأساليب إعادة التطهر ، والتطعيم . بعض الأساليب التقنية<br>تسمح للأغشية المخاطية المجاورة بالنمو ، والبعض الآخر<br>يستعمل الطعم الجلدي من أنواع مختلفة لتغطية المنطقة<br>المعمقة . |
| vestibuloplasty , submucous                   | رأب الدهليز تحت المخاطية ،<br>رأب الدهليز تحت الغشاء المخاطي<br>عملية داخل الفم تستعمل لزيادة عمق الطية المخاطية الخدية<br>بواسطة تحرير الارتباط تحت الغشاء المخاطي من الارتفاع<br>السنخي .   |
| vestibulum = vestibule                        | دهليز (لاتينية)   |
| vestibulum auris                              | دهليز الأذن   |
| vestibulum glottidis =<br>vestibulum laryngis | دهليز الحنجرة   |
| vestibulum nasi                               | دهليز الأنف   |
| vestibulum oris                               | دهليز الفم  |
| vestige                                       | أثر ، بقية ، متخلف ، أثارة<br>أثر أو بقايا من عضو ضامر كان في مرحلة سابقة كامل النمو<br>والوظيفة .  |
| vestigial                                     | أثري ، ضامر ، أثاري<br>متعلق بأثر العضو الضامر .  |
| vestigial organ                               | عضو أثاري   |
| via = tract                                   | ممر ، طريق ، مجرى ، قناة (لاتينية)  |
| viability                                     | حيوية ، عيوشية<br>قابلية الحياة بعد الميلاد .   |
| viable  | قابل للحياة ، قابل للنمو ، عيوش   |

|                       |  |
|-----------------------|--|
| vibrate               | يهتز ، يتذبذب  |
| vibratile = vibratory | مُهْتَز ، اهتزازي ، مُتذبذب  |
| vibrating             | اهتزاز ، مُهْتَز ، هزا   |
| vibrating line        | الخط الهزاز (في الحنك)<br>خط التقاء الأنسجة المتحركة للحنك الرخو ، والأنسجة<br>السائنة الأمامية من الحنك الرخو . الخط الوهمي الذي يعبر<br>الجزء الخلفي من الحنك محدد الخط الفاصل بين أنسجة<br>الحنك الرخو الثابتة والمتحركة ، ويمكن التعرف عليه حينما<br>تتحرك الأنسجة المتحركة . انظر خط (Line) .   |
| vibrating tip         | رأس مُهْتَز  |
| vibration             | اهتزاز ، تذبذب   |
| vibrative             | مُهْتَز ، اهتزازي ، مُتذبذب  |
| vibrator              | هزاز ، مُذبذب ، مُهْتَز ، رجاجة<br>1- أي شيء يسبب الاهتزاز .<br>2- أداة أو جهاز نابض يستعمل ليولد اهتزازات أو لنقل<br>الاهتزازات الآلية . لإزالة فقاعات الهواء من الطبعة ، ومن<br>مواد المسحوق الكاسي خلال المزج . يفيد في صب<br>القوالب السنية ، حيث يسمح لمزيج الجبس والجبس<br>الحجري بأن ينساب ببطء داخل الطبعة ، طارداً الهواء ويملاً<br>الفراغ بالكامل ، وبذلك يزيل فقاعات الهواء أو فراغات<br>الهواء من قالب النهائي . |
| vibrator , amalgam    | هزاز الملمغم   |
| vibrator , casting    | هزاز الصب ، هزاز القولية   |
| vibrator , oral       | مهزة فموية ، فموي<br>1- جهاز تعويضي (بدلة سنية) يخلق تياراً من الهواء في الفم<br>يساعد على الكلام .<br>2- جهاز تعويضي صمم ليخدم طريقة للكلام للمرضى الذين<br>لا يمكنهم تمرير تيار هوائي خلال الفم بسبب جراحة أو<br>شلل يُشمل هذا الجهاز غشاءً مرناً مثبتاً بالجزء الحنكي من<br>البدلة السنية العلوية ، يهتز بواسطة البطاريات الكهربائية<br>محدثاً التيار الهوائي اللازم للتخاطب .  |
| vibrator , ultrasonic | هزاز فوق صوتي  |
| vibratory = vibratile | اهتزازي  |
| vibrio                | الضمة<br>جنس من فصيلة الضماوات البكتيرية ، سالبة الجرام ، لا<br>هوائية مخيرة ، تشاهد كعصيات قصيرة مستقيمة أو منحنية<br>متحركة : توجد في القناة الهضمية للإنسان ، بعض أنواعها<br>ممرضة .  |
| vibrionaceae          | الضماوات   |

|  |  |
|--|--|
| عائلة من الكائنات الدقيقة، تشاهد كعصيات صلبة، متحركة، سالبة الجرام، لاهوائية مخيرة، توجد في الماء العذب أو الماء المالح .  | نسبة إلى ج. هـ. فنسان ، J.H.Vincent ، 1950-1862 ، طبيب وعالم جراثيم فرنسي . انظر التهاب اللثة (Gingivitis) .   |
| <b>vibrocondenser</b> مهزة راصة، هزاز راص<br>أداة رص الأملغم بالاهتزاز .   | <b>Vincent's bacillus</b> عصيات فنسان<br>جراثيم عسوية .  |
| <b>vicarious</b> بديل، عوض، قائم مقام، معاوض<br>1- متعلق بعملية عادية تحدث في وضع غير عادي أو تحت ظروف شاذة .<br>2- يعمل كبديل .   | <b>Vincent's gingivitis</b> التهاب اللثة المنسوب لفنسان<br><b>Vincent's infection</b> = عدوى فنسان = التهاب اللثة التقرحي<br><b>acute ulcerative gingivitis</b> = الحاد = التهاب اللثة التقرحي<br><b>acute necrotizing ulcerative gingivitis</b> = الناخر الحاد = داء فنسان<br><b>gingivitis = Vincent's disease</b> (خناق التهاب الفم التقرحي) = خناق بلاوت (Plaut's (angina , stomatitis)<br><b>angina (ulcer) = trench mouth</b> (قرحة) = داء الفم الخندقي، التهاب اللثة التقرحي الناخر |
| <b>Vicat needle</b> إبرة فيكات<br>إبرة قطرها 1 ملليمتر، وطولها 5 سنتيمتر، تحمل بثقل 300 جرام، وتستعمل لتحميد زمن تصلب منتجات الجبس .   | حالة من التهاب اللثة المصحوب بألم وتقرح، خصوصاً في الحليمات اللثوية الملاصقة لأسطح الأسنان . يمكن أن تسبب رائحة نتنة في الفم، وكثرة إفراز اللعاب، وإحساس عام بالمرض، وارتفاع طفيف في درجة الحرارة أو لا يوجد .   |
| <b>vice = vise</b> ملزمة   | <b>Vincent's organisms</b> عضويات فنسان  |
| <b>vice , hand</b> ملزمة يدوية   | <b>Vincent's stomatitis</b> = التهاب الفم الفنساني = التهاب الفم التقرحي الحاد<br><b>acute ulcerative stomatitis</b>   |
| <b>vidian's nerve = Vidius' nerve = عَصَب فيديان = عَصَب فيديوس = N. canalis pterygoidei</b><br>نسبة إلى ف. فيديوس (ج. جيدي، G.Guidi)، نسبة إلى V.Vidius، 1669-1500، طبيب ومشرح إيطالي . | <b>vinculum</b> لجام، رباط، قيد، قياد (لاتينية)<br><b>vinculum linguae = قياد اللسان، لجم اللسان</b><br><b>frenulum linguae</b>  |
| <b>vidius nerve = عَصَب فيديوس = عَصَب القناة الجناحية = N. canalis pterygoidei</b>  | <b>Vinson's syndrome = متلازمة فينسون = متلازمة بلومر فينسون</b><br><b>Plummer-Vinson's syndrome</b> نسبة إلى ب. ب. فينسون، P.P.Vinson، 1959-1890، طبيب أمريكي .<br>عُسْر بلع مصحوب بضخامة الطحال والدم بنقص الصباغ و التهاب اللسان وضمور الغشاء المخاطي للفم والبلعوم والنهية العلوية للمريء .  |
| <b>Vignal's bacillus = عصيات فينيال = Leptotrichia buccalis</b><br>نسبة إلى ج. فينيال، G.Vignal، 1893-1852، خبير فرنسي فيزيولوجي.  | <b>view box</b> صندوق الرؤية، صندوق المشاهدة<br>أداة أو جهاز تعرض عليه الصور الشعاعية .  |
| <b>viewer</b> منظار  | <b>viewer , x-ray film</b> مبصار الفلم الشعاعي   |
| <b>villi</b> زغابات، زغب   | <b>villiferous</b> ذوزغابات، مُزغَب، أزغب  |
| <b>villiform</b> زغابي الشكل، شعري الشكل   | <b>villus</b> زغابة، زغبة، خملة  |
| <b>villus , intestinal</b> زغابة معوية، خملة معوية   | <b>villus , labial</b> زغابة شفوية، خملة شفوية   |
| <b>villus , lingual</b> زغابة لسانية، خملة لسانية  | <b>Vincent's angina = Vincent's infection = acute ulcerative tonsillitis = trench mouth</b> ذبحة فنسان، خناق فنسان = التهاب اللثة التقرحي = التهاب اللوزة التقرحي الحاد  |
|  | <b>viral</b> فيروسي، تفسيرس الدم<br>متعلق بأو نائج عن الفيروس .  |





|                                  |   |                          |  |
|----------------------------------|---|--------------------------|--|
| vitality , pulp                  | حيوية اللب  | vocal cords              | أوتار صوتية ، حبال صوتية   |
| vitality, tooth                  | حيوية السن ، حيوية لب السن  | vocal muscle             | العضلة الصوتية   |
| vitalium                         | فيتاليوم  |                          | عضلة لشد الأوتار الصوتية . انظر مدخل صوتي (Vocalis) .  |
|                                  | خليطة معدنية تتكوّن أساساً من الكروم (Chrome) والكوبالت (Cobalt) .  | Vogt's angle             | زاوية فوجت   |
| vitalometer                      | مقياس الحيوية ، قانس حيوية اللب   |                          | نسبة إلى ك . فوجت ، K.Vogt ، 1895-1817 ، عالم ألماني في علم وظائف الأعضاء .  |
|                                  | جهاز يستعمل لاختبار حيوية لب السن .   |                          | الزاوية المتكونة بين الخط الأنفي القاعدي والخط الأنفي السنخي .   |
| vitamin                          | فيتامين   | voice = voix             | صوت  |
|                                  | مادة كيميائية موجودة طبيعياً ، ضرورية لصحة الجسم ؛ نقص الفيتامينات لفترة من الزمن يمكن أن يسبب أمراض العوز مثل مرض البثع «الإسقربوط» (Scurvy) ومرض الرخد (Rickets) . أهم الفيتامينات في طب الأسنان هي : ريتنول (Retinol) (فيتامين A) مهم لتكوين العظام ؛ إرجوكالسيفيرول (Ergocalciferol) (فيتامين D) مهم لاستقلاب الكالسيوم ؛ حمض الأسكوربيك (Ascorbic acid) (فيتامين C) مهم لالتئام الجروح ؛ ثيامين (Thiamine) (فيتامين B1) مهم لتحليل الجلوكوز والكربوهيدرات ؛ حمض الفوليك (Folic acid) (فيتامين B12) مهم للنمو الطبيعي لخلايا الدم والجهاز العصّب ؛ فيتامين K مهم في عملية تكوين الجلطة الدموية . كانت تُعرف الفيتامينات سابقاً بحروف أبجدية أما الآن فلكل منها اسم دولي متعارف عليه . | void                     | فُجوة ، فُراغ ، باطل   |
| vitamin deficiency               | نقص الفيتامينات ، عَوَز الفيتامينات   |                          | فُجوة مملوءة بالهواء ، مثل ما يحدث في الأملغم ، والصبّة السنّية ، والقوالب الجبسية والحجرية .  |
| vitiligo = leukoderma            | بَهَق ، بَرَص ، بهاق  | volatile                 | طيار ، مُتبخّر ، مُتطاير   |
|                                  | داء جلدي .  |                          | مادة سريعة التبخر في درجات الحرارة والضغط الطبيعيين ، مثل كلوريد الإيثيل (Ethyl chloride) .  |
| vitreodentin = vitreous dentine  | عاج زُجاجي  | Volkman's spoon          | ملعقة فولكمان  |
| vitreous                         | زُجاجي  |                          | أداة يدوية تشبه الملعقة ، تستعمل كمجرفة تكون عادة مزدوجة النهاية .   |
| vitreous body                    | الجسم الزُجاجي  | volt                     | فولت ، فولط  |
| vitreous dentine                 | عاج زُجاجي  |                          | وحدة الجهد الكهربائية ، أو وحدة القوة المحركة الكهربائية ، الضرورية لإنتاج تيار كهربائي من 1 أمبير عند مروره من خلال مقاومة من 1 أوم (Ohm) . |
|                                  | نوع من العاج فيه عدد قليل من القنّيات العاجية .   | voltage                  | فولطية ، جهد كهربائي   |
| vitrification                    | تَزجيج  |                          | القوة المحركة الكهربائية مقاسة بالفولط .   |
|                                  | ما يحدث في حالة خبز الخزف السني ، حيث يتحوّل بالنصهار الكامل إلى ما يشبه الزجاج .   | voltmeter                | مقياس الفولطية   |
| vitrification , ceramic          | تَزجيج الخزف  | volume                   | حجم ، كمية ، واسطة التخزين   |
|                                  | تحويل الخزف السني بالحرارة وصبهه إلى ما يشبه الزجاج اللامع .  |                          | فراغ تشغله المادة في أي حالة أو شكل .  |
| vitrify                          | يُزجج ، يحوّل إلى زجاج  | volume dose              | حجم الجرعة ، الجرعة الحجمية  |
| vitro-dentine = vitreous dentine | عاج زُجاجي  |                          | انظر جرعة كلية (Integral dose) .   |
| vocal                            | صوتي  | voluntary                | إرادي  |
|                                  |   | voluntary muscle         | عضلة إرادية  |
|                                  |   | voluntary nervous system | جملة عَصَبية إرادية  |
|                                  |   | volute                   | ملفوف  |
|                                  |   | volute spring            | رقاص ملفوف   |
|                                  |   | volvulate                | يَلَف ، يَلتف ، يَنفتل ، يَفتل   |
|                                  |   | vomer                    | الميكعة ، عظم الميكعة  |
|                                  |   |                          | عظم منبسط على شكل شبه المنحرف يكوّن الجزء السفلي من الحاجز الأنفي .  |
|                                  |   | vomerine                 | ميكعي  |
|                                  |   |                          | متعلق بعظم الميكعة .   |

|                                |  |  |
|--------------------------------|--|--|
| vomerobasilar                  | ميكعي قاعدي  | مرض فون ريكلنجهاوزن  |
| vomeronasal                    | ميكعي أنفي   | العظمي ، الداء الليفي الكيسي العظمي المعمم   |
| vomit                          | متعلق بعظم الميكة والأنف .<br>يتقيأ ، قيء ، يستفرغ ، استفراغ ، مُقيء<br>1- إخراج محتويات المعدة عن طريق الفم .<br>2- ما يخرج من المعدة عن طريق الفم .                                    | مطاط مُقسى ، مطاط مُبركن ، مطاط مُصلد بالكبريت   |
| vomiting                       | طرد  | مركب من المطاط مضاف إليه الكبريت ، حيث تعتمد صلابته على كمية الكبريت المستخدم ، يتصلب بالحرارة وتحت ضغط بخاري عالي ، وهي مادة صلبة قوية خفيفة ومرنة ، كانت تستعمل سابقاً كقاعدة البدلة السنوية الصناعية واستبدل الآن بالراتين الأكريليكي . |
| vomitive                       | مُقيئ  | أداة مطاطية مُبركنة  |
| vomitory = vomitive            | مُقيئ ، مُقيء ، قيء  | بركنة  |
| vomitus = vomit = vomiting     | تقيؤ ، قيء   | عملية تقسية المطاط بمعالجته بالكبريت و تحويل المطاط إلى مطاط مُبركن بواسطة الحرارة تحت ضغط البخار .  |
| von Ebner's fibrils            | لُيفات فون إينر<br>انظر تحت إينر (Ebner) .   | vulcanize  |
| von Ebner's glands             | غُدَد فون إينر<br>انظر تحت إينر (Ebner) .  | يُبركن ، يُقسى المطاط  |
| von Ebner's lines              | خُطوط فون إينر<br>انظر تحت إينر (Ebner) .  | إنتاج مطاط مرن أو مطاط صلب حسب الرغبة ، بواسطة تعريض الكاوتشوك بوجود الكبريت للحرارة والضغط البخاري العالي في المُبركنة (Vulcanizer) .   |
| von Korff's fibers             | ألياف فون كورف   | vulcanizer   |
|                                | الألياف قبل الكولاجينية الموجودة في أنسجة لب السن التي تمر ما بين أرومات العاج في العاج أثناء مراحل تكونه وتحدث لها تحولات كولاجينية وتصبح جزءاً من نسيج العاج . انظر تحت كورف (Korff) . | مُبركنة ، مُبركن   |
| von Recklinghausen's disease = | داء فون ريكلنجهاوزن =  | بركنة  |
| neurofibromatosis              | داء الورام الليفي العَصَبي   | vulgaris   |
|                                | نسبة إلى ف . د . فون ريكلنجهاوزن ، F.D.von ، 1833-1919 ، أخصائي ألماني في علم الأمراض .  | vulgaris , lupuss  |
|                                |  | vulnerable   |
|                                |  | vulnus = wound   |
|                                |  | V-Y flap   |
|                                |  | سريع التأثر ، عرضة للإصابة   |
|                                |  | جرح  |
|                                |  | شريحة على شكل V , Y  |

|                     |  |
|---------------------|--|
| W                   | رمز التنجستين  |
|                     | رمز لعنصر التنجستين (Tungsten) .   |
| Wad                 | 1- يَحْشُو ، يَدُكُ<br>2- حَشْوَةٌ   |
|                     | حَشْوَةٌ من القطن أو الشاش وخلافه  |
| Wadding             | 1- حَشْوُ<br>2- مواد الحشو من شاش وقطن   |
| Wadrill's operation | عملية وادريل   |
|                     | نسبة إلى و. أ. م. وادريل ، W.A.M. Wadrill ، 1895-1961 ،<br>جراح إنجليزي .  |
|                     | عملية جراحية لتقويم فلح الخنك بعمل شريحة مستطيلة<br>مائلة من المخاطية السمحاقية ثم تدويرها وزحزحتها<br>للحصول على طول إضافي للحنك الرخو دون فقدان<br>الاتصال .   |
| wafer               | رُقَاقَةٌ  |
| wafer, occlusal     | رُقَاقَةٌ إطباقية  |
| waist               | خَصْر ، حَقْوُ   |
| waistcoat           | صُدْرَةٌ ، صَدْرِيَّة ، معطف<br>ما يُلبَس أو يُوضَع فوق الصدر .  |
| waistcoat, dentist  | صدريَّة طبيب الأسنان ، معطف طبيب<br>الأسنان  |
| waiting room        | عُرْفَةٌ الانتظار  |
| Waldeyer's ring     | حلقة فالداير   |
|                     | نسبة إلى هـ . و . ج . فالداير ، H.W.G. Waldeyer ،<br>1836-1921 ، مشرِّح ألماني ، وعالم أجنة ، وأخصائي في<br>علم الأمراض .  |
|                     | شريط محيطي من الأنسجة اللمفية مؤلف من اللوزة<br>اللسانية ، واللوزة الحنكية ، واللوزة الأنبوبية أو البوقية ،<br>واللوزة البلعومية ، يحيط بالفتحة المؤدية إلى الحنجرة<br>والبلعوم . تسمَّى أيضاً الحلقة اللمفية (Lymphoid ring) ،<br>الحلقة اللوزية (Tonsillar ring) . |
| Wall                | جدار   |
|                     | 1- (في طب الأسنان) : الجانب المحدد للحفرة المحضرة<br>لاستقبال مادة الحشو المرمة .  |
|                     | 2- (في الطب) : بنية محددة ضمن الجسم ، مثل جدار<br>التجويف البطني ، وجدار التجويف الصدري ، وجدار<br>التجويف الحوضي أو جدار الخلية .   |

|                                     |   |
|-------------------------------------|---|
| wall, axial                         | جدار محوري  |
|                                     | جدار في حفرة السن ، يحمي اللب ويقع موازياً للمحور<br>الطولي للسن .  |
| wall, buccal proximal               | جدار شدقي دان ،<br>جدار خدي ملاصق   |
| wall, buccal                        | جدار خدي ، جدار شدقي  |
| wall, cavity                        | جدار الحفرة ، جدار الكهف  |
|                                     | أحد الجدران المحددة للحفرة المحضرة في السن ، ويسمى باسم<br>السطح الموازي لها ، مثل : خدي ، وحشي ، لشوي ،<br>إطباق ، إنسي ، لبي ، قاطع ، لساني ، محوري ، شفوي .                          |
| wall, dentin                        | جدار عاجي   |
|                                     | جزء من جدار الحفرة يتكون من العاج .   |
| wall, distal                        | جدار وحشي ، جدار قاص  |
| wall, enamel                        | الجدار المينائي   |
| wall, gingival                      | الجدار اللثوي   |
| wall, incisal                       | جدار قاطعي  |
| wall, labial                        | جدار شفوي   |
| wall, lateral                       | جدار جانبي  |
| wall, lingual                       | جدار لساني  |
| wall, lingual proximal              | جدار لساني دان ، جدار لساني<br>ملاصق  |
| wall, mesial                        | جدار إنسي   |
| wall, occlusal                      | جدار طاحن ، جدار إطباق  |
| wall, palatal                       | جدار حنكي   |
| wall, peripheral                    | جدار محيطي  |
| wall, proximal                      | جدار دان (داني) ، جدار ملاصق  |
| wall, pulpal                        | جدار لبّي   |
|                                     | جدار يفصل حفرة السن عن اللب ، ويقع في الجهة الإطباقية<br>أو بزواية عمودية مع المحور الطولي للسن .   |
| wall, subpulpal                     | الجدار تحت لب السن  |
|                                     | هو قاع الحجرة اللبية (عندما تزال لب السن وتوسع الحفرة<br>لتشمل حجرة اللب) ، بحيث يصبح القاع تحت اللبي هو<br>الأرضية الجديدة للحفرة المحضرة ويسمى الجدار تحت اللبي<br>(subpulpal wall) . |
| wall, surrounding = peripheral wall | جدار محيط =<br>الجدار المحيطي   |
| wall - tooth = molar tooth          | سن جدارية = رحي<br>مصطلح قديم .   |

**Walther's duct = sublingual** = مسال فالتر ، قناة فالتر =  
**salivary gland duct** قناة الغدة اللعابية تحت اللسانية  
نسبة إلى أ. ف. فالتر ، A.F. Walther ، 1746-1688 ،  
مشرح ألماني .

**W - arch** قوس بشكل حرف W  
طريقة تقويمية علوية ثابتة نزوعة أو ثابتة مصنعة على شكل  
حرف w ، تستخدم للتوسيع السني أو للتوسيع السنخي  
السني في الفك العلوي . تصنع الطريقة من سلك فولاذي  
صامد ، عادة يثبت بأطواق على الرحي الأول . يسمى أيضاً  
قوس عامل (Porter arch) .

**wan** 1- عليل ، سقيم  
2- شاحب

**wandering** جوال ، هائم ، عشوائي ، تقلقل (الأسنان) -  
متنقل

**wandering abscess** خراج جوال ، خراج متنقل  
خراج يبدأ في مكان ثم يظهر في مكان آخر بعيداً عن مكانه  
الأصلي .

**wandering cells** خلايا جوال ، خلايا متنقلة

**wandering of the teeth** تقلقل السن ، تجوال الأسنان  
انزياح الأسنان العمودي أو انزياح الأسنان الأفقي ، نتيجة  
لتخرب الرباط حول السني .

**wandering pathologic** تقلقل السن المرضي ، تجوال الأسنان  
تقلقل وانزياح الأسنان حينما تُصاب بأمراض الأنسجة  
الداعمة .

**wandering rash = geographic tongue** طفح متنقل ، طفح  
جوال ، طفح عشوائي = اللسان الجغرافي

**wandering teeth** تقلقل الأسنان ، تجوال الأسنان  
انزياح الأسنان أفقياً أو رأسياً نتيجة لتهدك الرباط السنخي  
السني .

**wane** يتناقص ، يتضاءل

**waney = wany** مُتناقص ، مُتناهاتل

**wang tooth = molar tooth** رحي ، طاحن = ضرس طاحن  
مُصطلح قديم .

**ward** قاعة  
قاعة المرضى في المستشفى .

**Wardill's operation** عملية وارديل  
نسبة إلى و. إ. م. وارديل ، W.E.M. Wardill ، 1961-1895 ،  
جراح إنجليزي .  
عملية لإصلاح وترميم فلع الحنك بواسطة تسليخ شرائح

سمحاقية مخاطية طويلة على نحو مائل ثم تدويرها  
وزحزحتها لتشمل أكبر طول للحنك الرخودون فقد  
الاتصال .

**Ward's wax carver** منحنّة الشمع لوارد  
انظر منحنّة (Carver) .

**Warfarin** وارفارين  
عقار مانع للتخثر يستعمل في علاج تكوّن الخثرة الدموية .  
المرضى الذين يتناولون هذه الأدوية أو الأدوية الأخرى  
المضادة للتخثر يكونون معرضين للنزف الشديد بعد القلع .  
الاسم التجاري هو : ماريفان (Marevan) .

**warm** دافئ ، يدفئ ، يُسخن

**warming plate** صفيحة التسخين

**warp** ليّ ، فتل ، يفتل ، انفثال  
تغيرات التوائية عشوائية في الشكل أو الحدود الخارجية ، كما  
يحدث عند تطريق صفيحة معدنية أو في قاعدة بدلة سنية  
بلاستيكية أو في مادة الطبع ، نتيجة لتحرر الإجهاد الداخلي  
عندما تتعرض لدرجات حرارة مختلفة أو حينما يترك الجبس  
أو الفالكانيث معرضاً للهواء لفترة طويلة من الزمن .

**warpage** انفثال ، اعوجاج

**wart = verruca** نُؤلول

**Warthin's tumor =** ورم وارثن = ورم الغدد اللمفية  
**adenolymphoma**

نسبة إلى أ. س. وارثن ، A.S. Warthin ، 1931-1866 ،  
باثولوجي أمريكي .

**warty dyskeratoma** الورم مختل الثقرن الثؤلولي

**wash** 1- يغسل  
انظر مضمضة أو غسول للفم (Mouth wash) .

2- يطلي ، يدهن  
يقصد به مواد طبع تصحيحية

**wach, mouth** غسول الفم

**wash, plaster** طلاء جبسي ، غسول جبسي

**wash field technique** تقنية إغراق المنطقة

إغراق المنطقة بالماء قبل أخذ الطبعة بمواد الطبع الغروية  
الردودة .

**waste** فضلات

**waste receiver** إناء الفضلات

**watch glass** زجاج الساعة ، زجاجة الساعة

**watchmaker's broach** إبرة الساعاتي

إبرة مستدقة ذات أربعة أو خمسة جوانب حادة الزوايا ،  
تُستعمل لتوسيع قنوات الجذور .

|                                |   |                    |   |
|--------------------------------|---|--------------------|---|
| watch spring scaler            | مقلح رفاص الساعة<br>انظر مقلح (Scaler) .  | Water's projection | مرتسم واتر<br>انظر تصوير إشعاعي (Radiography) .   |
| water                          | ماء<br>سائل شفاف عديم اللون والطعم والرائحة ، ضروري للحياة<br>ويوجد في كل الأنسجة العضوية .   | wave               | موجة<br>طول الموجة  |
| water cement                   | اسمنت مائي ، ملاط مائي<br>يتصلب حينما يلامس الماء أو اللعاب .   | wavelength         | المسافة من قمة الموجة إلى قمة الموجة التالية لها . طول موجة<br>الأشعة يحدّد طاقتها .  |
| water coolant                  | مبرّد مياه<br>مرذاذ مائي يوجّه إلى سطح السن الذي يتم قطعه بواسطة أداة<br>قاطع ذات سرعة عالية ، من أجل الحيلولة دون تلف لب<br>السن الذي تسببه الحرارة الناتجة عن الاحتكاك .  | wavy               | متموج   |
| water - cooled impression tray | طابع الطبعة ذو التبريد<br>المائي<br>طابع يستخدم لأخذ طبعة بمادة غروانية مائية بالفم وتبريدها<br>بالماء لتتصلب .   | wax                | شمع ، يُشمع<br>مادة لدنة تُستخرج من النباتات أو من نتاج الحشرات أو تنتج<br>صناعياً وتستخدم في الطبقات السنية وتدخل في العديد<br>من التطبيقات السنية ، وتكون عادة من شمع النحل (Bees<br>wax) . |
| water, distilled               | ماء مقطر<br>ماء منقى ، يمكن الحصول عليه بواسطة التقطير .  | wax ,base - plate  | شمع الصفائح القاعدية  |
| water fluoridation             | فلورة الماء<br>التحكم في نسبة أيونات الفلوريد في مياه الشرب في تركيز<br>جزء واحد في المليون (1 p.p.m.) لخفض نسبة الإصابة<br>بتسوس الأسنان في المجتمع ، يتم ذلك عادة بإضافة كميات<br>صغيرة من فلوريد الصوديوم (Sodium fluoride) إلى الماء<br>في المناطق التي يقل فيها التركيز الطبيعي للفلوريد عن<br>التركيز المطلوب . | wax bath           | حمام شمعي   |
| water heater                   | سخّان الماء ، مسخن الماء  | wax ,bees          | شمع النحل   |
| water jet                      | نفت الماء ، اندفاع الماء<br>دفع الماء بشدة .  | wax, bite          | شمع العضّة ، شمع الإطباق<br>مادة تسجيل العضّة ، تكون عادة في شكل صفائح رقيقة ،<br>تستخدم لتسجيل إطباق الأسنان السفلية مع الأسنان<br>العلوية .   |
| water jet spray                | مرذاذ نفت الماء   | wax blocks         | كُتل الشمع ، كتل شمعية  |
| water pick                     | خلال مائي<br>جهاز ينتج مرذاذ نفت الماء لطرد فضلات الطعام من بين<br>الأسطح الملاصقة لأسنان المرضى المنتظمين على المحافظة<br>على صحة الفم .   | wax, bone          | شمع العظم<br>مادة لدنة مكوّنة من خليط موقف للزحف ومطهر تستعمل<br>لملء الفجوات العظمية الظاهرة بعد العمليات الجراحية .   |
| water pick apparatus           | جهاز خلال المائي  | wax, boxing        | شمع التعليب ، شمع التسوير<br>شمع يستعمل خصيصاً لعمل سور حول الطبعة .  |
| water pick application         | تطبيق خلال المائي   | wax ,Candelilla    | شمع كانديليلا ، شمع الغربيون<br>شمع طبيعي يستخرج من شجيرة الكانديليلا (Candelilla<br>shrub) يستعمل لتصليب أو تقسية شمع الصب .   |
| water - powder ratio           | نسبة الماء إلى المسحوق  | wax, Carnauba      | شمع الكورنيكي ، شمع كرنوبا ،<br>شمع الكرنوبة<br>شمع طبيعي ، يستخرج من شمع النخل البرازيلي<br>(Brazilian wax palm) ، يستعمل لتقسية شمع الصب .  |
| water spray                    | رذاذ الماء  | wax carver         | منحّته الشمع ، منحّات الشمع<br>منحّته مُصممة خصيصاً بشفرة غير حادة ، تستعمل لتشكيل<br>الشمع ومن الممكن تسخينها لهذا الغرض .   |
| water sprayer                  | مرذاذ مائي ، مرشة الماء   | wax ,carving       | شمع النحت<br>شمع ملون ذو نقطة انصهار عالية ، يستعمل أساساً للتعليم<br>والتدريب على نحت الأسنان .  |
| water syringe                  | محقنة الماء   | wax carving        | نحت الشمع   |
| water turbine                  | توربين مائي   |                    |   |

**wax, casting = inlay wax** شمّع الصب  
 مُركّب ذو خصائص مقنّنة ، مكوّن من خليط من العديد من الشموع مثل شمّع البارافين وشمّع النحل وشمّع سيرازين وشمّع الكوبرنيكي وشمّع الكانديليلا ، يستعمل لعمل القوالب الشمعية التي تحدد شكل الصببات المعدنية مثل الحشوات المصبوبة ، بحيث لا تترك أثراً أو بقايا عند احتراقها داخل قالب المادة الكاسية ؛ تتحكم مكونات شمّع الصب في صلابته ، ولدائه ، وتمدده ، وانكماشه ، وأيضاً في درجة حرارة تشكيله ، ويتوفر في شكل قضبان أو صفائح رقيقة ، وفي أشكال جاهزة الصنع مثل المشبكات والعارضات بألوان مختلفة أزرق وأخضر .

**wax, cement = sticky wax** شمّع ملاطي ، شمّع الإلصاق  
**wax, Cerasin's** شمّع سيرازين  
**wax expansion** توسيع شمّعي ، تمدد الشمع  
 تمدد القوالب الشمعية بما يعادل انكماش الذهب أثناء عملية الصب .

**wax, fluid** شمّع سائل  
**wax gauge** قانس الشمّع  
**wax, green casting** شمّع صب أخضر  
**wax, hard** شمّع صلب ، شمّع قاس  
**wax heater** مُسخن الشمّع ، سخّان الشمّع  
**wax, inlay casting** شمّع صب الحشوات  
**wax, inlay = casting wax** شمّع الحشوة المصبوبة = شمّع الصب  
**wax inlay** حشوة الصب الشمعية  
**wax, ivory casting** شمّع صب العاج  
**wax knife** سكين الشمّع  
 أداة معدنية ذات نصل منبسط مستدق من طرف ، ونصل أجوف من الطرف الآخر يفصلهما مقبض خشبي أو بلاستيكي ، تستعمل لتذويب ونقل الشمّع المذاب وتشكيله أثناء تصنيع البدلات النسيية .

**wax, model denture** نموذج شمعي لبدلة السن  
**wax, modelling** شمّع التكييف ، شمّع الصوغ  
 مزيج من الشموع ، يكون عادة لونه أحمر وردي أو برتقالي أو أحمر ، يمكن تشكيله في درجة حرارة الغرفة . تختلف درجة حرارة تليّن الشمّع بحسب الغرض من استعماله .

**wax, occlusal indicator** شمّع التسجيل الإطباق ، شمّع المؤشر الإطباق  
**wax, paraffin** شمّع البارافين  
 شمّع يستخرج من البترول الخام ويستعمل كمكوّن رئيسي لكثير من الشموع السنية .

**wax pattern** مثال الشمّع ، النموذج الشمعي  
 مثال شمّعي دقيق لتاج أو لحشوة من شمّع صب أخضر أو أزرق ، يوضع في المادة الكاسية ، ويتم إحراقه بطريقة فقد الشمّع ليترك قالباً يُصب داخله المعدن المنصهر .

**wax pattern cleaner = wetting solution** منظّف النموذج الشمعي = محلول مرطب  
**wax pattern, direct = intraoral** مثال شمّعي مباشر ،  
**wax pattern** نموذج شمّعي مباشر = نموذج شمّعي داخل الفم  
 عمل النموذج الشمّعي مباشرة في السن المحضرة في الفم .

**wax pattern, indirect =** مثال شمّعي غير مباشر ، نموذج  
**extraoral wax pattern** شمّعي غير مباشر = نموذج شمّعي خارج الفم  
 عمل النموذج الشمّعي لتاج أو حشوة مصبوبة على قالب مصبوب من طبة مأخوذة لحفرة مُحضرة أوسن محضرة في الفم ، وليس على السن داخل الفم .

**wax, pink** شمّع أحمر وردي ، شمّع قرنفلي  
**wax, plastic** شمّع لدن ، شمّع لدن  
**wax, ready - made** شمّع سابق التجهيز ، شمّع جاهز  
**wax rim** ارتفاع شمّعي ، حرف شمّعي  
**wax, round rods** شمّع الأعواد المستديرة  
**wax, set - up** شمّع الصّف  
**wax, soft** شمّع لين ، شمّع رخو  
**wax spatula** ملوقة الشمّع  
**wax spoon** ملعقة الشمّع  
**wax, square rods** شمّع الأعواد المربعة  
 شمّع في شكل أعواد مربعة الجوانب .

**wax sticks** قضبان شمعية ، قضبان الشمّع  
**wax, sticky = cement wax** شمّع الإلصاق ، شمّع دبق  
 خليط من الشموع على هيئة أعواد أو قضبان صفراء ، تذوب عند تسخينها وتلتصق بالسطح المراد إلصاقه بسطح آخر ، وتستعمل بشكل خاص للإلصاق وتثبيت جزأين معاً قبل التثبيت الدائم لهما بواسطة اللحام .

**wax strips** شرائط الشمّع ، شرائط شمعية  
**wax thickness gauge** قانس ثخانة الشمّع  
**wax up = waxing up** تشميع  
**wax, utility** شمّع متعدد الاستعمالات  
**wax, wafer** شمّع رقيق  
 شرائح رقيقة من الشمّع ، يوجد داخلها أحياناً رفاقة معدنية رقيقة ، تستعمل للتسجيل بين الإطباق .

|                          |   |                           |   |
|--------------------------|---|---------------------------|---|
| wax wafers               | رقائق الشمع   | wedge,cervical            | وتد عُنُقِي ، إسفين عنقي  |
| wax wires                | أسلاك شمعية   | wedge,interdental         | الوتد بين الأسنان   |
| waxed                    | مشمّع   | wedge,plastic             | وتد بلاستيكي ، إسفين بلاستيكي   |
| waxed tape               | مغطى بالشمع .   | wedge positioner          | موضع الإسفين ، منضد الإسفين<br>أداة لنقل الوتد ودفعه في مكانه المناسب . |
| waxed thread             | شريط مشمّع  | wedge shaped              | إسفيني الشكل  |
| waxing = waxing up       | خيط مشمّع   | wedge, silver             | وتد فضي ، إسفين فضي   |
|                          | تشميع   | wedge,wood = wooden wedge | وتد خشبي  |
|                          | ضبط حواف النموذج الشمعي أو قاعدة الشمع للبدلة السنية        | wedge resection           | قطع إسفيني ، استئصال جزئي   |
|                          | التجريبية لتأخذ الشكل المراد تصميمه .                       |                           | إسفيني لعضو   |
| waxing unit              | وحدة التشميع  |                           | استئصال آفة في الشفة بواسطة قطع إسفيني خلال الشخانة                     |
| waxing up                | تشميع   |                           | الكلية للشفة .  |
|                          | استخدام الشمع بواسطة فني الأسنان في تصنيع وضبط              | wedging                   | وضع الإسفين ، تطبيق الإسفين ، توتيد                                     |
|                          | حواف الصفيحة القاعدية الشمعية والتثبيت المؤقت لأسنان        |                           | فصل أو إبعاد الأسنان المتجاورة بواسطة إسفين من أجل                      |
|                          | البدلات السنية الصناعية التجريبية .                         |                           | كشف السطح الملاصق أو لمنع الحشوة النهائية من البروز على                 |
| weal = wheal             | انتثار  |                           | اللثة الملاصقة .  |
|                          | آفة حمراء مرتفعة ومحددة على الجلد ، تحدث عادة بسبب          | Wegener's granulomatosis  | ورام فيجنر الحبيبي  |
|                          | ضربة أو عضة ؛ أثر الضرب على جسم المضروب .                   | weight                    | وزن   |
| wear                     | يستهلك ، يُبلى ، استهلاك ، اهتراء ، تآكل                    |                           | قياس الثقل أو مقياس وحدة الكتلة .                                       |
| wear facets              | وجيه انسحالي ، نقط الانسحال                                 | Weil's basal layer =      | طبقة فايل القاعدية = طبقة ماتحت   |
|                          | مناطق مُسطحة أو مُعَرَّعة معزولة على سطح السن ، تتميز       | subodontoblastic layer    | أرومات العاج  |
|                          | بسطح لامع وتحدث نتيجة للانسحال الطبيعي أو لعادات            |                           | نسبة إلى ل . أ . فايل ، L.A. Weil ، 1895-1849 ، طبيب                    |
|                          | فموية سيئة أو لتلامس مبكر لنقاط إطباقية .                   |                           | أسنان ألماني .  |
| wear,interproximal       | اهتراء مُلاصق ، تآكل مُلاصق                                 |                           | طبقة شفافة من خلايا النسيج الضام تحت طبقة أرومات                        |
| wear, occlusal           | تآكل طاحن ، تآكل إطباق ، اهتراء إطباق                       |                           | العاج في لب السن .  |
|                          | تآكل السطح الإطباق للسن بواسطة القوى المضغية أو القوى       | Weingart's pliers         | زرديّة فينجارت  |
|                          | الناشئة عن العادة .   |                           | انظر زرديّة (Pliers) .  |
| wear, teeth              | اهتراء الأسنان  | Weisbach's angle          | زاوية فايزباخ   |
| Weber's glands = lateral | عُدُد فيبر = عُدُد لسانية جانبية                            |                           | نسبة إلى أ . و . فايزباخ ، A.W.Weisbach ، 1914 - 1837 ،                 |
| lingual glands           | نسبة إلى أ . هـ . فيبر ، E.H.Weber ، 1878-1795 ، مشرّح      |                           | عالم أنثروبولوجي نمساوي .   |
|                          | ألماني .  |                           | الزاوية المتكونة عند النقطة السنخية من تلاقي خطوط من                    |
| Wedelstaedt's chisel     | إزميل ويدلشتيد  |                           | النقطة القاعدية والنقطة المتوسطة على الدرز الجبهي .                     |
|                          | إزميل منحن ذو حافة إنسية ووحشية قاطعة ، يستعمل لشق          | weld                      | يَلْحَم ، يَلْحَم ذاتيا ، وصلة ملحومة ، التحام                          |
|                          | أو شطر ميناء السن بحركة دافعة .                             |                           | التحام آلي وكيميائي بين معدنين عن طريق اللحام .                         |
| wedge                    | إسفين ، وتد   | welder                    | 1- اللّحام  |
|                          | قطعة صغيرة من الخشب أو البلاستيك وتدية الشكل ،              |                           | عامل اللّحام .  |
|                          | مصنوعة بأحجام وثخانات مختلفة ، تستعمل لتثبيت شريط           |                           | 2- جهاز اللّحام   |
|                          | المسندة بإحكام مقابل الحافة العنقية للحفرة المحضرة ، وأيضاً |                           | ماكينة اللحام .   |
|                          | لفصل بين الأسنان .  |                           | انظر نقطة اللحام ، لحام موضعي (Spot welding) .                          |

|                                   |  |   |
|-----------------------------------|--|---|
| welding                           | لحم ، لحام ذاتي ، إحام ، لحام  | التهاب قناة وارطون  |
|                                   | عملية التحام أو التصاق قطعتين من المعدن منفصلتين بواسطة الحرارة أو الضغط أو كليهما بدون استخدام مادة اللحام ، انظر أيضاً لحام ذاتي بؤري ، لحام نقطي (Spot welding) .   | انتهاب مسال الغدد اللعابية تحت اللسانية (مسال وارطون) .   |
| welding ,spot                     | لحام ذاتي بؤري ، لحام ذاتي محدود   | عجلة ، دولاب ، قرص  |
| well                              | حوض ، جرن ، بئر  | أقراص في أحجام مختلفة ، تركب على حامل الأقراص في قبضة المحرك السني ، للتلميع والصقل أو للقطع ، وتسمى حسب المادة المصنوعة منها أو حسب المادة التي تغطيها . |
| well, amalgam                     | جرن الملغم ، حوض الملغم ، بئر الملغم   | دولاب هليبي ، قرص ذو شعر  |
| Weston's crown                    | تاج وستون  | wheel, bristle أي نوع من الفرش في شكل قرص ، يستعمل في محرك المختبر السني أو المحرك السني بغرض التنظيف أو التلميع والصقل .                                 |
|                                   | نسبة إلى هـ . وستون ، H.Weston ، قبل 1883 ، طبيب أسنان أمريكي .  | wheel bur   |
|                                   | تاج وتدي من الخزف يثبت بالسن بواسطة وتد مسطح مثبت بالتاج بإحكام قبل إدخاله وتثبيته في السن .   | wheel, Burlew   |
| wet                               | مبلل ، مبلل ، يرطب ، يبلل ، رطب  | wheel, carborundum  |
| wet drilling                      | حفر رطب ، حفر مبلل   | قرص قاطع مصنوع من الكاربورندوم يستعمل من أجل التنعيم وتشذيب الأسنان والحشوات ، والبدلات السنية النزوعة والثابتة .   |
|                                   | تحضير حفرة في السن بوجود رذاذ الماء .  | wheel, chamois  |
| wet field                         | ساحة مبللة ، ساحة رطبة   | دولاب من جلد الشمواه  |
| wetting                           | مرطب ، مبلل ، ترطيب  | قرص صقل وتلميع يستخدم في المحرك السني أو محرك المختبر السني مصنوع من جلد الشمواه .  |
| wetting agent                     | عامل مرطب ، وسيط مرطب ، مادة مرطبة   | wheel ,cotton   |
|                                   | مادة تخفض التوتر السطحي للسائل ، وبذلك تساعد على انتشاره على سطح صلب .   | عجلة قطنية ، قرص قطني ، دولاب قطني  |
| wetting solution =                | محلول مرطب ، محلول مبلل =  | قرص مصنوع من قماش قطني ناعم يستعمل في التلميع والصقل  |
| wax pattern cleaner               | منظف النموذج الشمعي  | wheel ,diamond  |
|                                   | محلول منظف يوضع على النموذج الشمعي بعد تثبيته وتد الصب (يسمى منظف النموذج الشمعي) يقلل من التوتر السطحي للمادة الكاسية ، ويساعد على منع انحباس فقاعات الهواء على سطح النموذج الشمعي ، وبذلك يكون سطح حجرة النموذج الشمعي وبالتالي يكون السطح الداخلي للقالب ناعماً ، فتكون الصبة النهائية ذات سطح أكثر نعومة . | عجلة ماسية ، قرص ماسي ، دولاب ماسي  |
| Wharton's duct =                  | قناة وارطون ، مسال وارطون =  | قرص ، سطحه الخارجي مغطى برفاقات ماسية ، يستعمل للسحل والتلميع .   |
| submandibular duct =              | قناة الغدة تحت الفك =  | wheel ,felt   |
| submandibular salivary gland duct | قناة الغدة اللعابية تحت الفك السفلي  | عجلة اللباد ، دولاب اللباد  |
|                                   | نسبة إلى ت . وارطون ، T.Wharton ، 1673-1614 ، مشرح إنجليزي .   | قرص مصنوع من طبقات من اللباد يستعمل للتلميع والصقل الدقيق .   |
|                                   | قناة الغدة اللعابية تحت الفك السفلي تجري من الجانب الأوسط للغدة تحت الفك السفلي لتفتح في المرتفع الغشائي المخاطي (الطبقة تحت اللسانية) في قاع الفم تحت طرف اللسان .  | wheel, grinding   |
|                                   |  | دولاب ساحل ، قرص ساحل   |
|                                   |  | wheel ,lathe  |
|                                   |  | دولاب المخرطة ، دولاب المحرك السني  |
|                                   |  | wheel,leather   |
|                                   |  | عجلة جلدية ، قرص جلدي ، دولاب جلدي  |
|                                   |  | دولاب يستخدم لتلميع الجلد .   |
|                                   |  | wheel point   |
|                                   |  | رأس دولابية   |
|                                   |  | wheel, polishing  |
|                                   |  | دولاب الصقل   |
|                                   |  | wheel,rag   |
|                                   |  | قرص ذو قطع ، عجلة ذات قطع   |
|                                   |  | دولاب مصنوع من طبقات ملتصقة من القطن يستعمل لتلميع وصقل حشوات الأكريل والحشوات المعدنية (عادة مرحلة استعمال الحفان) .                                     |



عَجَلَة مطاطية ، دُولَاب مطاطي ، فُرص مطاطي wheel,rubber  
دولاب صقل مصنوع من المطاط مُشعب بالخفان وأحمر  
الصقل .

عَجَلَة سلكية ، دُولَاب سلكي ، فُرص سلكي wheel ,wire  
دولاب مكون من أسلاك مجدولة قصيرة من الفولاذ أو  
النحاس ، يستعمل لتنظيف السنابل والأدوات ذات النهايات  
المستنة .

أبيض white

white blood cell = white blood = خلية دموية بيضاء

كُرْبَة دم بيضاء corpusele = leucocyte = leukocyte

خلية عديمة اللون أكبر من الخلية الدموية الحمراء ولكنها أقل  
في العدد ، متعددة الأنواع ؛ النوعان الرئيسيان هما : الخلايا  
المحبة التي تحتوي على الهيولى المحبة ، وتوجد في النقي  
العظم وتشمل : الخلايا البيض متعددة النوى ؛ والخلايا  
الشفافة ، التي تحتوي على الهيولى الصافية ، وتتكوّن في  
الجهاز اللمفاوي . معظم الخلايا قادرة على البلعمة والتحرّك  
خلال أنسجة الجسم .

كُرْبَة دموية بيضاء white blood corpuscle =

white blood cell = leucocyte = leukocyte

خلية دموية لالون لها أكبر من الخلية الدموية الحمراء وأقل  
في العدد يتراوح عددها من 6000 إلى 10,000 في كل 1  
مل 3 من دم الشخص السليم ، ويزيد عددها عند الإصابة  
بالالتهابات أو العدوى ، ويقل عددها عند التعرّض للأشعة  
السينية أو السموم . وخلايا الدم البيض تنقسم إلى نوعين  
رئيسيين :

1- النوع الأول : الخلايا المحببة : التي تحتوي على الهيولى  
المحبة ، وتوجد في نقي العظم وهي ثلاثة أقسام حسب نوع  
الصبغة التي تصطبغ بها الحبيبات الموجودة في الهيولى .  
أ- القسم الأول (الكريات المعتدلة) : تصطبغ بصبغ متعادل  
وهو الأكثر عدداً (60% إلى 70% من المجموع الكلي للخلايا  
البيض) ؛ تلتهم الجراثيم في أماكن الالتهاب وما يموت منها  
يكون الخلايا القيقية .

ب- القسم الثاني (الكريات الحمضة أو اليوزينية) :  
تصطبغ بأصباغ حامضية ، وتشكّل 2% من المجموع الكلي  
للخلايا البيض ، وتزيد في العدد عند الإصابة بالطفيليات .

ج- القسم الثالث (الكريات القعدة) : تصطبغ بأصباغ  
قاعدية ، لأن الحبيبات التي في الهيولى تتكون من مادة  
الهيبارين المانعة لتجلط الدم داخل الأوعية الدموية .

2- النوع الثاني : الخلايا الشفافة : التي تحتوي على الهيولى  
الصافية ، وتُسمّى الخلايا اللمفية ، وتتكون في الجهاز

اللمفاوي ، وهي ذات نواة مستديرة كبيرة تحيط بها كمية  
قليلة من الهيولى ، ويتراوح عددها ما بين 20% إلى 30% من  
المجموع الكلي للخلايا البيض .

عُمر الخلايا البيض قصير فالخلايا البيض ذات الحبيبات لا  
تعيش أكثر من أسبوعين ، والخلايا اللمفية لاتعيش أكثر من  
عدة ساعات ، ولذلك تتكون الخلايا البيض باستمرار في  
الدم ، فتتولد الخلايا البيض المحببة في نخاع العظام ، والخلايا  
اللمفية في الغدد والعقد اللمفية في الجسم .

خَلِيَة بيضاء = خلية دموية بيضاء white cell = white blood cell

خلية دموية بيضاء . انظر أيضاً كرية دموية بيضاء  
(Leukocyte, white corpuscle) .

تعداد الكريات البيضاء white cell count

عُضْرُوف مليف أبيض white fibrocartilage

خليط من نسيج ليفي أبيض متين ونسيج غضروفي مرن  
ينقسم إلى أربعة أنواع :

العُضْرُوف المليف بين المفاصل (Interarticular  
fibrocartilage) .

عُضْرُوف المليف الموصل (Connecting fibrocartilage) .

العُضْرُوف المليف الكفافي (Circumferential  
fibrocartilage) .

العُضْرُوف المليف الطباقية (Stratiform fibrocartilage) .

قارن مع عُضْرُوف زجاجي (Hyaline cartilage) ، غضروف  
أصفر (Yellow cartilage) .

التهاب اللثة والفم ذو الطيّات white folded gingivostomatitis

البيض ، التقرُّن الفموي اللثوي الولادي

ذهب أبيض white gold

خليطة ذهبية ذات محتوى عال من الباديوم (Palladium) أو  
البلاتين (Platinum) ، تستخدم في بعض الترميمات السنية ،  
مثل حشوات الحفر السنية والتيجان الذهبية ، وتمتد بدرجة  
انصهار عالية ، وقابلية طرُق وسحب منخفضة ، وصلابة  
أعلى من سبيكة خليطة الذهب الأصفر .

خليطة من الذهب الأبيض white gold casting alloy

انظر سبيكة الصب من المعدن شبه النفيس (Semi- precious  
metal casting alloy) .

ورنيش وايتهد whitehead's varnish

محلول مطهر يستعمل كمضاد بعد إجراء بعض العمليات  
الجراحية ، ويصنّع بإذابة البيودوفورم (Iodoform) ، واللبان  
الجاوي الأخضر (Green benzoin) والأصطرك (العبر) (Storax) ، وبلسم الطولو (Tolubalsam) في الإثير  
(Ether) .

white light = visible light الضوء الأبيض = الضوء المرئي

white matter المادة البيضاء

الجزء من الدماغ والحبل الشوكي الذي يتكون من الألياف العصبية (محور الليفة العصبية) .

white mouth = thrush فَمٌ أبيض = سُلّاق ، قُلاع

white plate لوحة بيضاء

white radiation إشعاع أبيض

white sponge nevus وَحْمَةٌ إسفنجية بيضاء

خلل التنسج العائلي الحميد (Benign familial dysplasia) يتميز بمخاطية فموية سميكة ذات لون أبيض براق .

white spot بقعة بيضاء

منطقة بيضاء تحدث نتيجة التأثير الحمضي الناتج عن وجود اللويحة الجرثومية لفترة طويلة ، مما يسبب زوال المعادن من ميناء السن ، وهي علامة أولية للتسوس السني .

white spots in enamel تبقع أبيض في ميناء السن

انظر ميناء مبقعة (Mottled enamel) .

whiting ذُرور الطباشير الأبيض

طباشير أبيض نقي (كربونات الكالسيوم Calcium carbonate) ، يستعمل كمادة للتلميع والصلق ، كما يستعمل مع الماء وفرشاة ناعمة في المحرك المخبري لينتج سطحاً لامعاً (ينتج إنهاءً أقل لمعاناً عن أحمر الصقل أو أكسيد الزنك) ، وكمادة مضادة للتسبيل .

whitlow داحس

أنظر داحس (Paronychia) (التهاب تقيحي عند حافة الظفر) .

WHO = World Health Organization [مختصر] منظمة الصحة العالمية

### Organization

منظمة تابعة للأمم المتحدة (United Nations Organization) (WHO) يهتم بالصحة على المستوى العالمي . تأسست في 7 أبريل 1948 بقصد تمكين كافة الشعوب من الوصول إلى أعلى مستوى ممكن من الصحة ، ويقوم دستور منظمة الصحة العالمية بتعريف الصحة على أنها حالة رفاية كاملة ، بدنية ونفسية واجتماعية ، وليست مجرد القضاء على المرض فقط . ولتحقيق ذلك ، تقوم منظمة الصحة العالمية بأوجه النشاط الآتية :

- 1- توجيه العمل الدولي الصحي وتنسيقه .
- 2- مُعاونة الحكومات على دعم خدماتها الصحية .
- 3- تقديم المعونة الفنية والمساعدة اللازمة في حالات الطوارئ؛ بناء على طلب الحكومات .

4- تشجيع القضاء على الأوبئة والأمراض المعدية .

5- الارتقاء بمستوى التدريس وتحسين مستوى التدريب الصحي .

6- تنشيط الجهود في ميدان الصحة النفسية .

7- تعزيز التعاون بين الجمعيات العلمية والمهنية التي تسهم في التقدم الصحي .

8- الإسهام مع الوكالات الدولية الأخرى المتخصصة في تحسين مستوى التغذية والإسكان والظروف الصحية والأحوال الاقتصادية وظروف العمل وغيرها من نواحي البيئة الصحية .

9- العمل على توحيد إجراءات تشخيص الأمراض وتوحيد المستويات الدولية للمنتجات الصيدلانية والبيولوجية .

وتتألف الفروع الرئيسية للمنظمة من : الجمعية العمومية هي الفرع التشريعي وتجتمع مرة واحدة سنوية ، وتتألف من مندوبين عن جميع الأعضاء وترسم سياسة المنظمة وبرامجها وتقرير ميزانيتها ؛ والمجلس التنفيذي : يتألف من ثمانية عشر عضواً تنتخبهم الجمعية ويجتمع مرتين سنوياً على الأقل لكي يضع قرارات الجمعية موضع التنفيذ ؛ والأمانة العامة : يرأسها المدير العام للمنظمة ومقرها جنيف .

whole - body radiation تشعيع كامل الجسم

انظر إشعاع (Radiation) .

whole saliva = mixed saliva = oral fluid لعاب كامل

لعاب مختلط = سائل فموي

السائل الموجود في الفم ، ويشتمل على مجموع إفرازات الغدد اللعابية ، والسائل اللثوي ، والعناصر الخلوية ، وأحياناً بقايا الطعام .

whooping cough = pertussis السعال الديكي ، الشاهوق

مرض مُعدّ حاد ، يصيب الأطفال الصغار بشكل خاص ، تسببه جرثومة المستدمية الشاهوقية (Haemophilus pertussis) .

widener موسّع

widener ,orifice موسّع الفوهة

Widman's flap سديلة ويدمان ، شريحة ويدمان

عملية جراحية حول السنية لتجريف الأنسجة الرخوة بأقل انحناء للشريحة .

width سعة ، عرض ، اتساع

will إرادة

William's pin دبوس وليام

دبوس بلاستيكي مستدق يوضع في الحفرة المحضرة لحشوة

مصبوبة أو لتحضير تاج ويكون ضمن النموذج الشمعي ،  
بحيث تحرق الدبابيس البلاستيكية خلال عملية الصب .

جبيرة ويليامسون = الجبيرة = superior Williamson's splint  
المعدلة لوضعية الفك السفلي علوياً ، repositioning splint  
الجبيرة الموضوعة علوياً

تستخدم جبيرة ويليامسون مباشرة بعد الانتهاء من استخدام  
الجبيرة المعدلة أمامياً من أجل إزالة أثر المنعكس العضلي  
العصبي الذي يوجه الفك السفلي للإغلاق في وضع أمامي .  
تتميز هذه الجبيرة بسطح أملس وتشتمل على مستوى إرشاد  
أمامي وظيفي لتأمين عدم إطباق الأسنان الخلفية أثناء مختلف  
الحركات اللامركزية للفك السفلي ما عدا وضع العلاقة  
المركزية . تجرى بعض التعديلات على السطح الإطباقية  
للجبيرة لتفعيل دور مستوى الإرشاد الأمامي إلى أن يتم  
التأكد من ثبات الفك السفلي بوضع مرجعي مناسب . يمكن  
استخدام هذه الجبيرة أيضاً في حالات الانزياح القُرصي  
الجزئي غير الرّدود .

مقياس ويليس للارتفاع الوجهي Willis's facial height gauge  
مقياس ويليس = Willis's gauge = facial height gauge  
مقياس الارتفاع الوجهي

أداة تستعمل لقياس البعد العمودي للوجه ؛ وهي أداة معدنية  
ذات مقبض منبسط قابل للتعديل ، تستعمل لقياس المسافة  
بين نقطتين ، وقد تستعمل للتحقق مما إذا كانت المسافة بين  
النسخة مُرضية عند عمل البدلات سنوية أو لمقارنة أطوال  
الأسنان القاطعة ، ويمكن تعديلها لقياس طول الأدوات  
التقويمية .

دائرة ويليس Willis's circle  
نسبة إلى ت . ويليس ، T.Willis ، 1621-1675 ، طبيب  
ومشّح إنجليزي .

الجهاز الشرياني الدائري عند قاعدة الدماغ المكوّن من  
الشرايين الخية الأمامية والخلفية ، والشرايين الأمامية والخلفية  
الموصلة ، والشريان السباتي الداخلي .

حاء الصفصاف = الصفصاف Willow bark = salix alba  
الأبيض ، مادة النخاع البيضاء للصفصاف

منحنى ويلسون Wilson's curve  
انظر منحنى ويلسون (Curve of Wilson) .

نافذة ، صمام ، شق صغير ضيق window  
انظر فتحة خروج ، باب خروج (Exit port) .

تاج نافذي ، تاج ذو نافذة window crown  
تاج ذهبي ذو وجه أكريلي ، يُغطّي كل السن ما عدا السطح  
الشفوي أو السطح الخدي ، ويستخدم كثيراً كدعامة لجسر

الرغامى ، القصبة الهوائية windpipe = trachea  
جَنَاح wing  
جَنَاح إنجراسيا wing, Ingrassia's  
الجناح الصغير للعظم الوددي winged  
مُجَنِّح ، ذو جناح أو ذو أجنحة winged cast metal splint  
جبيرة معدنية مصبوبة مُجنّحة winged denture  
بدلة سنوية مُجنّحة winged wire splint  
جبيرة سلكية مجنّحة Winter's elevator  
رافعة وينتر

نسبة إلى ج . ب . وينتر ، جراح فم أمريكي معاصر .  
رافعة لقلع الأرحاء الثالثة السفلية . انظر رافعة (Elevator) .

يُمسح ، يُنظّف wipe  
سلك wire

1 - سلك رفيع طويل أو خيط شعري من المعدن : تتوفّر  
الأسلاك عادة في أقطار مختلفة من معادن مختلفة ،  
ودرجات متفاوتة الصلابة ، وتتوفر أيضاً بمقطع عرضي مربع  
أو مستطيل ؛ الأسلاك المستعملة في تقويم الأسنان مصنوعة  
من الفولاذ الأوستينيّ المقاوم للصدأ (Austenitic stainless steel)  
، لتصحيح سوء الإطباق .

سلك القوس ، سلك قوسي wire , arch  
انظر سلك قوسي (Archwire) .

مشبكة سلكية wire clasp  
سلك التوسيع ، سلك التمدد wire , expansion  
طبقة تقويمية سلكية ، تطابق القوس السنوية ، وتستعمل في  
التوسيع لتحريك الأسنان .

إطار سلكي wire frame  
ربط سلكي wire ligation

استعمال سلك فولاذي صامد لين ، يوضع حول الأسنان  
للتثبيت المؤقت ، أو تثبيت الأسنان المتقلقلة أو الأسنان التي  
ينبغي تحريكها .

سلك الربطة wire , ligature  
انظر ربّط (Ligature) .

عُرْوَة سلكية wire loope  
سلك تقويم الأسنان = wire, orthodontic = arch wire

سلك قوسي سلك قوس سلك الصب wire, sprue

سلك من الفولاذ الصامد wire, stainless steel  
سلك مكيف ، سلك مشكل wire, wrought

سلك يستخدم في مشبكات البدلة السنوية الجزئية النزوعة

|  |   |
|--|---|
| (المتحركة) ؛ يُسحب الذهب ثم يلحم بالمشبكة لاستخدامها في التثبيت .  | طريقة رد وتثبيت الكسور الفكّية بواسطة عمل عُرى ، بطول واحد من السلك ، على الأسنان العلوية والسفلية ، وتثبيت العُرى فيها بينها بأطواق مطاطية بين الفكّية .   |
| <b>wire brush</b> فُرْشاة سلكية<br>أنبوب معدني مثبت به العديد من الضفائر المجدولة من السلك النحاسي ، يستعمل لتنظيف الفضلات من السنايل والأدوات المعدنية .  | <b>wiring, craniofacial</b> ، إسلاك قحفي وجهي ،<br>رَبَط سلكي جمجمي جَبهي<br>رَبَط العظام القحفية بالأسلاك لتثبيت العظام الوجهية المتحركة .   |
| <b>wire gauge</b> مقياس السلك<br>صفحة معدنية مثقبة بثقوب ذات أقطار معروفة ، يتم إدخال السلك خلال هذه الثقوب لتحديد قطره . انظر أيضاً سلك قوسي (Archwire) .   | <b>wiring, craniofacial suspension</b> إسلاك تعلّيق قحفي وجهي<br>إسلاك مباشر ، تثبيت سلكي مباشر<br><b>wiring, direct</b>  |
| <b>wire splint</b> جبيرة سلكية<br><b>wiring</b> تثبيت بالأسلاك ، رَبَط بالأسلاك ، ربط سلكي<br>طريقة جراحية لتثبيت الأنسجة العظمية المكسورة من أجل التحام العظام المكسورة بشكل صحيح ، وتوجد العديد من أنواع التثبيت ، تُسمّى حسب الوضع أو الطريقة . انظر تثبيت (Fixation) .                         | رَبَط وتثبيت كسور الفك بتمرير سلك بين الأسنان في الفك العلوي والسفلي ، ثم رَبَط نهايات الأسلاك معاً في إطباق صحيح للأسنان .<br><b>wiring, direct bone</b> إسلاك عظمي مُباشر<br>يستعمل لتثبيت الشظايا العظمية . وذلك بعمل ثقوب في العظم ، وإعادة وضع الشظايا العظمية في مكانها ثم تمرير السلك من خلال الثقوب وربط بإحكام . |
| <b>wiring, alveolar</b> تثبيت سنخي سلكي ، إسلاك سنخي<br>تثبيت كسور الفك بأسلاك تمر من خلال العظم السنخي ، وتستخدم هذه الطريقة في حالة عدم وجود أسنان أو وجود أسنان لا تتحمل التثبيت بالجبيرة .   | <b>wiring, direct interdental</b> إسلاك مباشر بين الأسنان ،<br>التثبيت السلكي بين السني المباشر<br>تثبيت كسر الفك بواسطة لَفَّ الأسلاك حول الأسنان المناسبة في كل من الفك العلوي والفك السفلي ، ثم رَبَط نهايات الأسلاك العلوية مع السفلية للمحافظة على الإطباق السليم .  |
| <b>wiring, anterior nasal aperture = piriform aperture wiring</b> إسلاك عبر الفتحة الأنفية = الأمامية<br><b>wiring, arch</b> إسلاك قوسي<br>تثبيت عارضة معدنية منحنية على الجانب الخدي للأسنان بواسطة أسلاك من الفولاذ الصامد اللين .   | <b>wiring, eyelet</b> إسلاك بالعروة ،<br>رَبَط بالأسلاك ذات العروة<br>نوع من تثبيت الكسور المباشر بالأسلاك ، بثني السلك لتكوين عروة وطرفين ، ثم يربط السلك حول اثنين من الأسنان ، ويوصل ما بين كل عروتين سفلية وعلوية بواسطة أربطة مطاطية .   |
| <b>wiring, cheek</b> إسلاك عبر الخد<br>تمرير أسلاك من هالة الرأس من خلال الخد إلى الجبيرة أو تثبيتها بالأسنان السفلية .  | <b>wiring, frontozygomatic</b> إسلاك وجني جبهي ،<br>رَبَط سلكي وجني جبهي<br>رَبَط وتثبيت سلكي عبر خط الالتحام الوجني الجبهي .   |
| <b>wiring, circumferential</b> إسلاك كفافي<br>طريقة لتثبيت كسر الفك السفلي الأدرد ، حيث تثبت جبيرة من المطاط المقسّى في مكانها بواسطة أسلاك من الفولاذ الصامد تمرر من خلال الفم حول الحافة السفلية من جسم الفك السفلي ثم إلى الخلف داخل الفم ، ثم تربط نهايات السلك فوق الجبيرة أو البدلة السنية . | <b>wiring, interdental</b> إسلاك بين الأسنان ، الرَبَط السلكي<br>بين الأسنان<br>تثبيت كسور الفك بأسلاك تمرر حول أعناق العديد من الأسنان المتجاورة على جانبي الكسر وتربط بلف نهاياتها معاً ، ثم تربط هذه النهايات مع ما يقابلها في الفك المقابل .  |
| <b>wiring, circummandi</b> إسلاك كفافي فك - سفلي<br>انظر إسلاك كفافي (Circumferential wiring) .  | <b>wiring, interdental eyelet</b> إسلاك بين الأسنان بالعروة<br>نوع من التثبيت المباشر بالأسلاك ، يكون فيه السلك مزدوجاً لعمل عروة وذيل ، ويربَط الذيل حول سنين ، ثم تربط العرى بين الفكّين بواسطة الأسلاك أو بواسطة الأطواق المطاطية  |
| <b>wiring, circum zygomatic</b> إسلاك كفافي وجني<br>انظر إسلاك كفافي (Circumferential wiring) .  |   |
| <b>wiring, continuous loop</b> إسلاك بالعروة المستمرة ،<br>رَبَط بالعروة المستمرة  |   |

|  |  |                         |  |
|--|--|-------------------------|--|
| wiring , intermaxillary                | إسلاك بين عظمي الفك العلوي ،<br>الرَبَط السِّلْكَي بين الفكين<br>أي نوع من تثبيت كُسور الفك ، يربط الفك السفلي بالفك<br>العلوي بواسطة الأسلاك . انظر تثبيت سلكي بين الفكين<br>(Intermaxillary wiring) .  | woman                   | امرأة  |
| wiring , interosseous                  | إسلاك بين العظمين  | wood                    | خَشَب  |
| wiring , Ivy loop                      | إسلاك بعروة إيڤي   | wood ,orange            | خَشَب البرتقال   |
| multiple loop                          | إسلاك بالعرى المتعددة  |                         | يستعمل في تحضير الأوتاد بين السنية .   |
| wiring , wiring ,osseous               | إسلاك عظمي   | wood point              | رأس خشبي ، قَمْع خشبي<br>عود خشبي صَغير ، صلب أو لين بأشكال كثيرة ، يستعمل<br>لإزالة فَضَلَات الطعام من الفراغات بين السنية ، والأسطح<br>الملاصقة للأسنان . بعض هذه الأعواد يحتوي على مواد<br>طبية . |
| wiring , perialveolar                  | إسلاك حول السنخ ، تثبيت<br>سلكي خلال العظم السنخي  | wooden jaw              | فك متخشَّب ، فك متبيَّس<br>انظر داء الفطر الشعاعي (Actinomycosis) .  |
|  | تثبيت كسر الفك بواسطة أسلاك تمرر خلال سنخ الفك<br>العلوي من الجهة الخدية الحنكية ؛ ويستخدم في علاج<br>حالات كسور الفك الأدرُّد أو للمرضى الذين لديهم أسنان لا<br>تصلح لدعم الجبيرة .   | wooden tongue           | لسان متخشَّب ، اللسان الخشبي<br>لسان مُصاب بداء الفطر الشعاعي .  |
| wiring , piriform aperture             | إسلاك الفتحة الكمثرية  | wooden tongue depressor | خافض اللسان الخشبي   |
|  | تثبيت كسر الفك باستخدام الأسلاك المارة من خلال الفتحة<br>الكمثرية .  | Wood's crown            | تاج وود<br>تاج خزفي مخبوز فوق قنسوة من البلاتين .  |
| wiring , pyriform fossa =              | إسلاك الفتحة الكمثرية =  | Wood's metal            | معدن وود<br>معدن قابل للانصهار يستخدم لعمل القوالب ، مكوّن من 4<br>أجزاء رصاص ، وجزئين قصدير ، ومن 5-8 أجزاء بزموت ،<br>وجزاء أو جزئين كاديوم .  |
| piriform aperture wiring               | رَبَط سلكي عبر الفتحة الكمثرية   |                         |  |
| wiring , teeth                         | إسلاك الأسنان  | wool                    | صُوف   |
| wisdom tooth =                         | ضرس العقل =  | wool brush              | فُرْشاة صوفية  |
| third molar tooth                      | الرحى الثالثة  | wool mop                | ممسحة صوفية  |
|  | إحدى الأرحاء الأخيرة على جانبي الفك العلوي والفك<br>السفلي . الرحى الثالثة هي آخر الأسنان التي تَبْزُغ عادة بين<br>17 و 21 سنة من العمر . كثيراً ما يسبب بعض الألم والمشاكل<br>السنية وقد يحتاج للقلع . يُسَمَّى أيضاً (Dens serotinus) .<br>انظر أيضاً الرحى (Molar) ؛ مصطلح متروك ؛ انظر سن<br>(Tooth) . | work                    | عمل ، صنع  |
| Wiston crown                           | تاج ويستون   | work bench              | منضدة العمل  |
|  | نسبة إلى هـ . ويستون ، H.Weston ، طبيب أسنان أمريكي .<br>تاج خزفي ذو وتد يثبت بالسن .  | work harden             | صلابة العمل ، قساوة العمل<br>ظاهرة تحوّل المادة عند درجة حرارة الغرفة وينتج عنه ضغط<br>عال ثم يؤدي استمرار التحول إلى زيادة صلابة المادة .   |
| withstand                              | يَصْمُد ، يُقاوم   | workshop                | وَرَشَة عمل ، حلقة عملية   |
| withstanding                           | صُمود ، مقاومة   | work , technical        | عَمَل تقني ، عمل مخبري   |
| wolf jaw                               | فك الذئب   | working                 | عَمَل ، عامل   |
|  | فلح حنكي ثنائي الجانب يمتد خلال الحنك ، والفك ،<br>والشفة .  | working area            | منطقة عمل ، ساحة العمل   |
| Wolf 's graft = full - thickness graft | طعم وولف =<br>طعم ذو ثخانة كاملة   | working bite relation = | علاقة العضة العاملة = إطباق عامل   |
|  |  | working occlusion       | التلامس الإطباقي للأسنان على الجانب الذي يتحرك نحوه<br>الفك السفلي .   |
|  |  | working blade           | نصلة عاملة ، شفرة عاملة  |
|  |  | working cast            | قالب العمل ، نموذج العمل<br>نموذج للغم يستخدم في العمل المخبري . يسمى أيضاً نموذج<br>مقاوم للحرارة (Refractory cast) .   |

|                                       |   |                          |  |
|---------------------------------------|---|--------------------------|--|
| working contacts                      | تماس عامل ، تماس شغال   | worn - out instrument    | أداة تالفة   |
|                                       | تلامس الأسنان على الجانب الإطباقى الذي يتحرك باتجاهه الفك السفلي ؛ انظر تماس ، تلامس (Contact) .  | wound                    | جرح  |
| working distance                      | مسافة عاملة ، مسافة تشغيلية   |                          | أي تفرق اتصال للأنسجة أو لأعضاء الجسم ، بسبب قُطْع أو طعنة أو تمزق أو ضربة أو وسائل طبيعية أخرى ، وتكون عادة أعمق من ثخانة الجلد . |
|                                       | المسافة بين نقطة مرجعية على تاج السن (عادة ما تكون الحد القاطع أو قمة الحذبة) إلى النقطة التي تنتهي عندها حشوة قناة الجذر .   | wound, aseptic           | جرح طاهر ، جرح عميق  |
| working impression = final impression | طبعة العمل = الطبعة النهائية  | wound, closed            | جرح مغلق ، رضح   |
|                                       |   | wound, drainage of       | تصريف الجرح ، نزح الجرح  |
| working load                          | كمية ضغط العمل  | wound, gunshot           | جرح بمقدوف نارى  |
|                                       | درجة نشاط العمل لوحدة الأشعة ، تقاس بالمللي أمبير في الدقيقة لكل أسبوع عمل .  | wound, incised           | جرح قطعي   |
| working occlusal surfaces             | سطوح إطباقية عاملة  | wound irrigation         | إرداء الجرح  |
| working occlusion =                   | إطباق عامل = علاقة إطباقية عاملة  |                          | غسل الجرح أو التجويف الناتج عن الجرح باستعمال محلول طبي ، وماء أو مستحضر سائل مُضاد للمكروبات .                                    |
| working bite relation                 |   | wound, lacerated         | جرح منتهك ، جرح ممزق ، جرح منتهك   |
|                                       | التلامس الإطباقى للأسنان على الجانب الذي يتحرك نحوه الفك السفلي .   | wound of maxillary sinus | جرح الجيب الفكى العلوي   |
| working point                         | رأس عامل  | wound, open              | جرح مفتوح  |
| working side = ipsilateral side       | جانب عامل = على الجانب ذاته   | wound, penetrating       | جرح نافذ   |
|                                       | الجانب الذي يتحرك باتجاهه الفك السفلي أثناء انزلاقه الجانبي ؛ عادة تكون علاقة الحذبة الحذية هي علاقة حد لحد في تلامس الأسنان العلوية والسفلية الخلفية حينما يتحرك الفك السفلي جانبياً . | wound repair             | التئام الجرح   |
| working side interfeence              | تداخل الجانب العامل   |                          | ترميم للنسيج الطبيعى بعد إصابة ، خاصة في الجلد .   |
| working time                          | زمن العمل   | wound, septic            | جرح إثناني ، جرح تنن   |
|                                       | فترة زمنية يتم خلالها تشكّل المادة دون أن تفقد خصائصها ، وتشتمل على زمن المزج ، وزمن تكون عجينة الأكريل ، وزمن التشكيل اليدوي للمادة .  | wound, surgical          | شق جراحي   |
| World Health Organization = WHO       | منظمة الصحة العالمية  | wound, toilet of         | هندمة الجرح  |
|                                       | انظر منظمة الصحة العالمية (WHO) .   | woven bone               | عظم متموج ، عظم محبوبك   |
| World Health Organization Criteria    | معايير منظمة الصحة العالمية   | wrap                     | يغطّي ، يلف ، يُغلف ، يلتف ، جديلة   |
| Wormian's bones                       | عظام ورميانية   | wring - down             | عصر بالفتل   |
|                                       | نسبة إلى و. ورم ، O.Worm ، 1654-1588 ، مشرّح داتمركي .  |                          | عصر خليطة الملغم بواسطة جلد الوعل ، لطرذ الزئبق الزائد من الخليطة .  |
|                                       | عظام صغيرة في دروز الجمجمة .  | wring - down technique   | أسلوب عصر الملغم بالفتل  |
| worn - out                            | تالف ، مستهلك ، بال   | wrong                    | خطأ ، خاطئ ، أذى ، ضرر   |
|                                       |   | wrought                  | مكيّف ، مشكّل ، مطرّق ، مصنّع  |
|                                       |   |                          | معدن تم تشكيله وتصنيعه .   |
|                                       |   | wrought alloys           | معدن مكيّفة ، معدن مشكلة   |
|                                       |   |                          | معدن مصبوب تم تشكيله بأية وسيلة لتكوين هيكل متفاوت النوع أو الشكل .  |
|                                       |   | wrought clasp            | ضامة مشكّلة ، ضمة مكيّفة   |
|                                       |   | wrought metal            | معدن مُشكّل ، معدن مكيّف   |
|                                       |   | wrought wire             | سلك مشكّل ، سلك مكيّف  |

|  |  |
|--|--|
| xanth- , xantho-                           | (سابقة) أصفر   |
| xanthodont = xanthodontous                 | ذو أسنان صفراء ، مُصَفَّر الأسنان  |
| xanthodontia                               | إصفرار الأسنان   |
| xanthodontous = xanthodont                 | ذو أسنان صفراء ، مُصَفَّر الأسنان  |
| xanthogranuloma                            | وَرَم حُبيبي أصفر  |
| xanthoma                                   | وَرَم أصفر   |
|  | ترسب محدود من النسيج الدهني أو الشحوم المصلية ، يشاهد كارتفاعات صفراء أو برتقالية على الجلد أو الأغشية المخاطية ، ويحدث بشكل دائم على الجفون .                     |
| xanthoma , verruciform                     | وَرَم أصفر ثؤلولي الشكل  |
|  | داء ثؤلولي أو حُليمي نادر في مخاطية الفم يتميز بسطح مبيض وتجمعات سطحية منتظمة .  |
| xanthomatosis                              | داء الأورام الصفرة المنتشرة  |
| xanthosis                                  | صفار   |
| xanthosis cutis                            | جلد داء الاصفرار   |
| X-bite = cross bite                        | عضة متصالبة ، عضّة معكوسة  |
| XCP = extension-cone paralleling technique | [مختصر] طريقة التوازي بالقمع الممتد للتصوير الشعاعي  |
|  | طريقة التصوير الشعاعي باستخدام حلقة تركيز للأشعة مَزودة بماسك لتثبيت فلم الأشعة ، تستعمل للتصوير الشعاعي داخل الفم بطريقة توازي فلم الأشعة مع المحور الطولي للسن . |
| xeno-                                      | (سابقة) غريب ، دَخيل ، أجنبي ، مُختلف  |
| xenogenic graft = xeno-graft               | طعم أجنبي ، طعم مُغاير   |
| xeno-graft = xenogenic graft               | طعم أجنبي ، طعم مُغاير   |
| xenograft = heterogenous graft             | طعم أجنبي  |
|  | طعم يؤخذ من مُعط من نوع مختلف عن الآخذ .   |
| xer-,xero-                                 | (سابقة) جاف ، جفأف   |
| xerocheilia                                | جفاف الشفتين   |
|  | التهاب الشفتين المتميز بشدة جفافهما .  |
| xeroderma = xerodermia                     | جفاف الجلد   |
|  | داء يسبب جفاف البشرة وتصلبها وتقشرها .   |
| xerodermosteosis                           | جفاف الجلد والمفصل   |
| xerography                                 | التصوير الشعاعي الجاف  |
|  | طريقة تصوير تشبه التصوير الضوئي ولكنها لا تتطلب  |

|                                       |   |
|---------------------------------------|---|
|                                       | استخدام أوراق أو رقائق حساسة للضوء ، بل تعتمد على استخدام رقاقة خاصة مشحونة كهربائياً .   |
| xerophthalmia                         | جفاف الملتحمة   |
| xeroradiography                       | جفاف الصورة الشعاعية ، التصوير الشعاعي الجاف  |
|                                       | نظام تصوير باستخدام رقاقة من السيلينيوم وهي صفيحة مشحونة كهربائياً تعمل كمستقبل .   |
| xerostomia                            | جفاف الفم   |
|                                       | انخفاض انسياب اللعاب ، يمكن أن ينتج عن قصور في عمل الغدد اللعابية ، أو انسداد في القنوات اللعابية ، أو بتأثير الأدوية ، أو المرض ، أو السن ، أو عوامل فيزيائية مثل التعرض للإشعاع ، الذي يؤدي إلى جفاف وألم في الفم .   |
| X plate                               | صفيحة X   |
|                                       | جهاز تقويم أسنان يعمل بواسطة لولب يستعمل لإرجاع القواطع البارزة ومنع زيادة تراكم العضّة.  |
| X- radiation = X-irradiation          | 1- التعرض للأشعة  |
|                                       | 2- الاشعاع السيني   |
| X-rays                                | 1- أشعة سينية   |
|                                       | 2- صورة شعاعية ، بصور شعاعيا  |
|                                       | 3- يفحص أو يُعالج أو يَصوّر بالأشعة السينية   |
|                                       | جزء من أشعة الطيف الكهرومغناطيسي ، ذات موجات أقصر وأكثر طاقة من الضوء العادي . حينما تُصطدم الإلكترونات المتحركة بسرعة بهدف صلب تنخفض سرعتها وتبعث الأشعة السينية ذات الطاقة الكافية لتظهر صورة على الفلم الشعاعي حينما تمر من خلال الأسنان ، والعظم ، والأنسجة الرخوة . تحجز الأنسجة الأكثر كثافة أشعة أكثر من الأنسجة الرخوة . ولهذا السبب تظهر درجات مختلفة من السواد على الفلم . الحشوات المعدنية تظهر بيضاء ، والأسنان أقل بياضاً والفراغات الهوائية تكون داكنة أو مظلمة . |
| X-ray apparatus                       | جهاز الأشعة   |
| X-ray automatic dental film processor | جهاز إظهار الأفلام السنية الشعاعية التلقائي   |
| X-ray automatic processor             | جهاز إظهار الأفلام الشعاعية التلقائي  |
| X-ray control panel                   | لوحة التحكم الأشعة  |
| X-ray digitizer                       | صورة شعاعية رقمية   |

|  |                                |  |
|--|--------------------------------|--|
| نظام آلي كهربى للحصول على قراءة مباشرة متناسقة للفلم الشعاعى عن طريق التحليل بالحاسب الآلى . | X-ray panoramic radiogram      | صورة شعاعية بانورامية  |
| X-ray film   | X-ray photograph               | صورة بالأشعة السينية   |
| X-ray film clip  | X-ray processing hanger        | حمالة تظهير الأفلام الشعاعية   |
| X-ray film darkroom  | X-ray processing tanks         | أحواض تظهير الأفلام الشعاعية   |
| X-ray film drying rack   | X-ray reader                   | قارئ الأفلام الشعاعية ، جهاز إضاءة لقراءة الفلم  |
| X-ray film hanger  | X-ray reflector = x-ray mirror | عاكس شعاعى = مرآة شعاعية   |
| X-ray film holder = x-ray film hanger  | X-ray safelight                | ضوء أمان الفلم الشعاعى   |
| X-ray film-mount   | X-ray therapy                  | معالجة شعاعية ، المعالجة بالأشعة السينية   |
| X-ray , full mouth   | X-ray tracing table            | منضدة الرسم الشعاعى<br>منضدة ذات إضاءة خلفية تستخدم عند رسم الصور الشعاعية السيفالومترية . |
| X-ray mirror = x-ray reflector   | X-ray tube                     | أنبوب شعاعى ، قمع الأشعة ، أنبوب الأشعة السينية  |
| X-ray panoramic apparatus  | X-ray viewer                   | منظار شعاعى  |
|  | Xylocaine = lignocaine         | زيلوكين = لجنوكين  |



|                                  |   |
|----------------------------------|---|
| yawn                             | يَتَشَاءَب  |
|                                  | فعل انعكاسي لا إرادي حيث يفتح الفم لأقصى مدى ،<br>وَيَنسحب الهواء داخل الرئتين .  |
| yawning                          | تَشَاؤُب  |
| yaws                             | الداء العُلَيَّقِي ، يوز  |
|                                  | مرض استوائي (مداري) ، يماثل مرض الزهري (Syphilis)<br>من ناحية الأعراض ، يتميز بتكوّن آفة بالجلد تشبه توت<br>الأرض على الوجه وراحتي اليدين ، وباطن القدمين .   |
| Y-axis of growth = y-growth axis | محور Y للنمو  |
|                                  | في التحليل القياسي للرأس بحسب داون (Downs cephalometric analysis) :<br>الزاوية المتكونة بواسطة خط<br>يصل بين مركز السرج التركي (Sella turcica) «الحفرة<br>النخامية في العظم الوتدي» والنقطة الفكّية (Gnathion) ،<br>ومستوى فرانكفورت الأفقي (Frankfort horizontal plane).<br>أي الزاوية الأمامية المتكونة بين خط القاعدة القحفية<br>أي الخط الذي يصل السرج بالنقطة الأنفية S-N والخط<br>الذي يصل السرج بالنقطة الفكّية S-Gn ؛ وتستخدم كدليل<br>لاتجاه نمو الفك السفلي بالنسبة للقاعدة القحفية . |
| yeast                            | خَمِيرَة  |
|                                  | خلية وحيدة مجهرية ، عديمة اللون ، من مجموعة<br>الفطريات . تتميز عن الجراثيم بأنها تتكاثر بواسطة عملية<br>التبرعم .  |
| yellow                           | أصفر اللون  |
| yellow cartilage                 | غضروف أصفر  |
|                                  | غضروف يحتوي على ألياف مرنة في قالب ليفي مرن ،<br>يوجد في الأذن الخارجية ، والأنبوب السمعي ، والفلكة ،<br>والحنجرة .   |
| yellow metal                     | معدن أصفر اللون   |
|                                  | 1- ذهب .<br>2- خليطة من النحاس والتوتياء .  |

|                             |   |
|-----------------------------|---|
| yield                       | خُضوع ، إذعان   |
| yield point                 | نقطة الإخضاع ، نهاية حد المرونة   |
| yield strength              | قوة الإخضاع ، أقصى مقاومة قبل الانهيار  |
|                             | إجهاد أعلى قليلاً عن الحد التناسبي ينتج عنه توتر بكمية<br>معينة أعلى من الإجهاد أو التوتر السابق .  |
| yoke                        | مَقْرَن ، نير ، ملحَم   |
|                             | الانخسافات لعمودية على السطوح الشفهية السنخية بين<br>كل ارتفاعين سنخيين موافقين لمواقع جذور الأسنان<br>القاطعة .  |
| yoke of mandible , alveolar | مَقْرَن سنخي سفلي   |
| yoke of maxilla , alveolar  | مَقْرَن سنخي علوي   |
| young enamel                | مينا فتي ، مينا فتية ، مينا شابة  |
| Young's rubber dam frame    | إطار يونج للحاجز المطاطي  |
|                             | إطار من الفولاذ على شكل حرف U عليه سبعة بروزات<br>خطافية الشكل ، تثبت بها حواف الحاجز المطاطي ، فتحفظ<br>به بعيداً عن الوجه خلال فترة المعالجة السنية ( بعض<br>الإطارات لها خُطافات (Hooks) تسمح لشريط من المطاط<br>بالإلتفاف حول رأس المريض من الخلف بحيث يثبت الإطار<br>في وضعه المناسب ) . |
| Young's rule                | قاعدة يونج  |
|                             | قاعدة لتحديد الجرعة المناسبة للدواء عند الأطفال .<br>جرعة البالغ × عُمر الطفل (بالسنين)<br>جرعة الطفل =<br>عُمر الطفل (بالسنين) + 12  |
| youth                       | يافع ، فتى ، غلام   |



|                               |  |
|-------------------------------|--|
| z                             | رمز الوزن الذرى  |
| Zagari's disease = xerostomia | مرض زاجاري = جفاف الفم   |
|                               | نسبة إلى ج. زاجاري ، 1946-1863 ، طبيب إيطالي .   |
| zero                          | 1- صفر ، لاشيء ، عدم .<br>2- نقطة الصفر على المقياس المدرج .<br>3- درجة حرارة تقابل الصفر .  |
| zero-degree teeth             | أسنان الدرجة صفر ، سن مسحاه  |
|                               | أسنان صناعية خلفية حداثتها لا تكون زاوية مع السطح الإطباقى الأفقى .  |
| zero tilt                     | الميلان المعدوم  |
|                               | في تصميم البدلة الجزئية النزوعة السنية ، يوضع النموذج على المخططة «الماسحة» (Surveyor) بحيث تكون قاعدتها الدوارة موازية للمستوى الأفقى .   |
| zestocausis                   | الكي الأنثوبي  |
| zinc = zn                     | زنك ، توتياء ، خارصين  |
|                               | عنصر معدني صلب أبيض مزرّق رمزه الكيميائي Zn ؛ معدن متبلر ، لامع قابل للطرق والسحب عند درجات حرارة مرتفعة نسبياً ، ويصبح هشاً أو قسيفاً عند درجات حرارة أعلى من 200 درجة مئوية . يستعمل في جلفنة الحديد ؛ وفي طب الأسنان : يستعمل في العديد من الخلائط مثل الملمغ السني بنسبة 5٪ لإنقاص انسياب الملمغ ، ولزيادة تمدده ، وزيادة قوة السحق . التسمم بالتوتياء « الزنك » يمكن أن يؤدي بعد فترة إلى تصبغ رمادي مزرّق للثة . |
| zinc acetate ( or diacetate ) | أسيئات الزنك   |
|                               | (ثنائي أسيئات الزنك)   |
|                               | تستعمل بكمية صغيرة لتسريع تصلب إسمنت أكسيد الزنك واليوجينول .  |
| zinc cement eugenol base      | ملاط الزنك وقاعدة الأوجينول  |
| zinc chloride                 | كلوريد الزنك   |
|                               | مركب ذواب في الماء يستعمل كمطهر موضعي بنسبة 8٪ كمحلول قابض . ويستعمل بشكل مركز كمادة مضادة للتحسس عاج السن المفرط الحساسية ؛ مادة قابضة ، ومطهرة ، وقاطعة للزلف «مرقى» ، وكاوية ، وملطفة   |

للألم ، في شكل أعواد شبه شفافة ، تحفظ في زجاجة معتمة . أو بشكل محلول كاو يجب عدم ملامسته باليد . تستعمل كمادة قابضة على قطن طبي أو خيط لوقف النزف من اللثة ولتبعيد اللثة ، ويمكن أن تستعمل لإبطال حساسية الأسنان بشكل محلول بتركيز من 40٪-50٪ في الماء توضع على المنطقة الحساسة من السن لمدة دقيقة واحدة . يمزج كلوريد الزنك بمعجون الأسنان كمادة مبطله للحساسية . ويمكن أن يستعمل في محلول مخفف كغسول ويترك في الفم لمدة دقيقة ثلاث مرات يوميا . استعماله باستمرار يغير من تركيب اللعاب .

#### zinc eugenolate

أوجينولات الزنك

#### zinc free amalgam alloy

خليطة الملمغ الخالية من الزنك

#### zinc , non-

بدون زنك ، بلا توتياء

#### zinc oxide

أكسيد الزنك

مسحوق أبيض عديم الشكل والرائحة والطعم له خاصية قابضة معتدلة ، يمزج عادة مع عقاقير أخرى لتكوين مراهم ، أو مساحيق ، أو معاجين .

يستعمل بكثرة في طب الأسنان كعنصر أساسي في مواد الحشو ، ومواد الطيعة ، والضماد حول السني ، وفي بعض مواد التلميع أو الصقل . يستعمل عادة مع اليوجينول كحشو مؤقتة إسمنتية لها خاصية تلطيف وتسكين الألم ؛ ويستعمل كعنصر من عناصر مواد الحشو المتعددة لقناة الجذر وأنواع الإسمنت الأخرى المتعددة ، والمعاجين ، والضمادات الجراحية المستخدمة في طب الأسنان .

#### zinc oxide / EBA cement = EBA cement

إسمنت أكسيد

الزنك = إسمنت EBA

#### zinc oxide-eugenol

أكسيد الزنك واليوجينول

مادتان منفصلتان حينما تُمزجان معا بإضافة مواد أخرى للحصول على مادة تستعمل إما كمعجون طابع ، أو كمادة حشو لقناة الجذر ، أو كمادة حشو مؤقتة مسكنة للألم ، أو كضماد بعد الجراحة حول السنية .

#### zinc oxide-eugenol cement

ملاط أكسيد الزنك

واليوجينول ، إسمنت الأوجينات

إسمنت يتكون بخلط أكسيد الزنك مع اليوجينول ، وهو عنصر أساسي من زيت القرنفل (Oil of colves) . ويمكن إضافة المعدلات لتسريع تفاعل التصليب . يستعمل كضماد

مؤقت في الحفر السنية كمطهر ومخفف لحدة الألم ؛ أو للإصاق المؤقت للتيجان أو الجسور أو الجبائر ، ويمكن أيضا أن يستعمل كمادة لحشوقنة الجذر .

معجون طبعة أكسيد الزنك والبوجينول  
zinc oxide-eugenol impression paste  
انظر مواد الطبع (Impression material) .

ملاط أكسي فسفات الزنك  
zinc oxyphosphate cement  
انظر إسمنت فوسفات الزنك (Zinc phosphate cement) .

فسفات الزنك  
zinc phosphate  
انظر إسمنت (Cement) .

ملاط فسفات الزنك  
zinc phosphate cement  
إسمنت صلب يُصنع من مزيج من مسحوق يحتوي على أكسيد الزنك غير النشط ، ومادة ملونة ومحلول من حمض الأرتوفوسفوريك في الماء : يجب ألا يستعمل قوام مائي أو رقيق لكي لا تؤثر حموضته بشكل مباشر على لب السن . الاسم المرادف له هو إسمنت أكسي فسفات الزنك (Zinc oxyphosphate cement) ولكنه غير مستخدم حالياً .

إسمنت متعدد أكريلات الزنك  
zinc polyacrylate cement  
انظر إسمنت متعدد كربوكسيلات الزنك (Zinc polycarboxylate cement) .

إسمنت متعدد كربوكسيلات =  
zinc polycarboxylate cement  
الزنك = إسمنت متعدد أكريلات الزنك  
zinc polyacrylate cement

مزيج من مسحوق أكسيد الزنك غير النشط مع 40% محلول مائي من حمض متعدد الأكريل اللزج ، لتشكيل الإسمنت اللاصق ، غير المخرشن لللب السن . يجب عدم استعماله حينما يصل إلى قوام شبكة العنكبوت (Cobweb stage) .

شريان زن = شريان الشبكية  
Zinn's artery = circulus arteriosus halleri  
نسبة إلى ج. ج. زن ، J.G.Zinn ، 1759-1727 ، مشرّح ألماني .

دائرة زن  
Zinn's circle  
دائرة من الشرايين حول مدخل العصب البصري في القرنية .

زرقون = الزرقونيوم  
zircon = zirconium  
عنصر فلزي نادر ، يستخدم كمادة ساحلة .

معجون الزرقون الصاقل  
zircon polishing paste  
أكسيد الزرقونيوم  
zirconium oxide

مسحوق مطحون يستعمل كمادة صقل أو تلميع في معاجين الأسنان «منظفات الأسنان» .

رمز الزنك  
Zn = zinc  
الرمز الكيميائي للزنك أو التوتياء .

حيوي ، حياتي  
zoetic  
منطقة ، حزام ، حزمة = هربس  
zona = herpes zoster  
المنطقة ، داء المنطقة ، هربس نطاقي

منطقي نطاقي  
zonal  
متعلق بالمنطقة أو الحزام أو الحزمة .

منطقة ، ناحية ، نطاق ، حزام  
zone  
مفهوم تصميم وميل الجدران الشدقية واللسانية للأسنان الخلفية : ينقسم الميل الحدي من الشق المركزي إلى قمة الحذبة إلى ثلاث مناطق متساوية :

المنطقة أ (zone A) : المنطقة المركزية حيث يستطيع طبيب الأسنان إمالة الجدار الشدقي والجدار اللساني للحفرة السنية بحيث يجعلهما متقاربين إطباقياً ، بشكل مواز لقضبان الميناء . مما يحول دون ضعف حافة حشوة الملمع .

المنطقة ب (zone B) : في هذه المنطقة ، يجب أن يقل الميل المتباعد للجدار الشدقي والجدار اللساني للحفرة السنية باتجاه لب السن مخافة أن تضعف حذبات السن . الزاوية الحادة الناتجة والتي تحتوي الأملغم حسب الحاجة لزيادة واستمرار مقاومة النسيج السني المتبقي لقوى المضغ .

المنطقة ج (zone C) : المنطقة الملاصقة للقمة الحذبية ، وهي الجزء المرهق والشاق في الترميم بالنسبة للطبيب المعالج . يجب على الطبيب تقدير مدى دعم العاج للميناء في هذه المنطقة بما يسمح بمقاومة قوى المضغ ؛ فإذا كان دعم العاج للميناء غير كافٍ لمقاومة قوى المضغ ، يكون من الضروري إنقاص الميناء حتى نصل إلى ميناء مدعوم بواسطة العاج .

المنطقة القمية  
zone , apical  
المنطقة العنقية  
zone , cervical  
منطقة البطانة العصبية  
zone , ependymal  
المنطقة اللثوية  
zone , gingival  
المنطقة الحبيبية  
zone , granular  
المنطقة القشرية ، المنطقة الردائية  
zone , mantle  
منطقة محايدة  
zone , neutral  
المنطقة المولدة للسن  
zone , odontogenic  
منطقة طليعة العاج  
zone , preentin  
منطقة العُضون الحنكية ، منطقة التجاعيد الحنكية  
zone , rugae  
المنطقة تحت الأرومات السنية  
zone , subodontoblastic  
منطقة شافة ، منطقة نصف شفافة  
zone , translucent  
منطقة شفافة  
zone , transparent

|                               |  |  |
|-------------------------------|--|--|
| zone , trigger                | منطقة الزناد   | 2- قوس عظمية تنشأ من العظم الوجني وتسير إلى الخلف        |
| zone , Weil's                 | منطقة فايل   | لتلتحم بالجمجمة أمام الفتحة الخارجية للأذن مباشرة        |
| zoo-                          | منطقة في لب السن .                                       | وتعمل على حماية العين ؛ وتمر العضلة الصدغية من           |
| zoo-                          | (سابقة) حيوان ، حيواني                                   | تحتها لترتبط بالتواء المتقاري للفك السفلي .              |
| zoograft                      | طعم حيواني   | العظم الوجني   |
| zoology                       | علم الحيوان  | أحد العظمين المكونين لجزء من عظام الخد .                 |
| zoom magnifier                | عدسة تقرب وتبعيد   | الحفرة الوجنية ، الحفرة تحت الصدغية                      |
| zoster = zona = herpes zoster | منطقة ، نطاق ، هربس = هربس نطاقي                         | الحقنة الوجنية ، حقنة الحذبة الفكية                      |
|                               | هربس وعائي يظهر على مسار الأعصاب الجلدية ويتميز          | الحافة الوجنية   |
|                               | بالإحساس بالألم والحرق ، وتكون عادة وحيدة الجانب .       | العضلة الوجنية   |
| zoster , herpes               | هربس نطاقي ، هربس منطقي                                  | العضلة الوجنية الكبرى                                    |
| zosteriform = zosteroid       | شبه الهربس المنطقي ، شبه النطاق                          | ترفع ركن الفم . انظر مدخل العضلة الوجنية الكبرى          |
| zosteroid = zosteriform       | نطاق الشكل ، شبه الحلاء النطاقي                          | (Zygomaticus major) .                                    |
| z-plasty                      | الرأب بشكل حرف طريقة Z ، شبيه النطاق                     | العضلة الوجنية الصغرى                                    |
|                               | جراحية لترميم الندبة أو شريط من النسيج بواسطة نقل        | جزء من العضلة الرافعة للشفة العليا ، تُسمى أيضاً         |
|                               | متبادل لشريحتين . وذلك بعمل قطع ندي على شكل حرف          | انظر العضلة الوجنية الصغرى                               |
|                               | Z . الشريحتان الناتجتين مثلثتا الشكل ، تقللان التوتر على | (Mussulus distortor oris) .                              |
|                               | طول الندبة عند خياطة الجرح .                             | (Zygomaticus minor) .                                    |
| Zsigmondy's charting system   | نظام سيجموندي لتسجيل البيانات                            | العصب الوجني   |
|                               | نظام التسجيل على لوحة البيانات ، الذي يستخدم بشكل        | يعصب الجلد الذي يُعطى المنطقة الوجنية والمنطقة الصدغية . |
|                               | واسع في الخدمات الصحية الوطنية في المملكة المتحدة .      | انظر مدخل عصب وجني (Zygomaticus) .                       |
|                               | توظف فيه الأعداد للتعرف على الأسنان الدائمة ،            | الناتئ الوجني ، التواء الوجني                            |
|                               | والأحرف الأبجدية للأسنان اللبنية . انظر الملحق 3         | النتوء الوجني  |
|                               | (Appendix 3) .   | للعظم الجبهي   |
| zygion                        | الوجيني ، نقطة المقرن ، النقطة وجنية                     | بروز جانبي كثيف وقوي للعظم الجبهي يتمفصل مع العظم        |
|                               | أقصى نقطة جانبية على سطح الوجنة ؛ وهي إحدى علامات        | الوجني .   |
|                               | قياس الرأس .   | الناتئ الوجني للفك                                       |
| zygoma                        | عظم الوجنة ، القوس الوجنية ، الناتئ الوجني               | العلوي   |
|                               | الصدغي   | بروز مثلث خشن يتمفصل مع التواء الفكي للعظم الوجني .      |
|                               | العظم الخدي ، أو العظم الوجني ، أو العظم المكون لبروز    | الناتئ الوجني  |
|                               | الخد : تنشأ منه العضلة الماضغة لترتبط بالوجه الخارجي     | للعظم الصدغي   |
|                               | للشعبة (الفرع) الصاعدة للفك السفلي .                     | نتوء طويل من الجزء القشري السفلي للعظم الصدغي            |
| zygomatic                     | وجني   | يتمفصل مع العظم الوجني .                                 |
|                               | متعلق بالوجنة أو العارضة أو بعظم الخد .                  | منعكس وجني   |
| zygomatic arch                | قوس وجنية  | حركة الفك السفلي الجانبية باتجاه إصبع القرع ، استجابة    |
|                               | 1- ناتئ وجني من العظم الصدغي ؛ بروز على شكل قوس          | لقرع العظم الوجني .                                      |
|                               | يوجد على جانبي الرأس من اتحاد الناتئ الصدغي من           | ناحية وجنية ، منطقة وجنية                                |
|                               | العظم الوجني متحدة مع الناتئ الوجني للعظم الصدغي .       | سطح وجني   |
|                               |  | حُدبية وجنية ، حُدبية صغيرة وجنية                        |
|                               |  | وجهي وجني  |
|                               |  | متعلق بالوجه والوجنة .                                   |

|                                     |   |                                     |  |
|-------------------------------------|---|-------------------------------------|--|
| zygomatico-                         | (سابقة) وَّجَنِي                                      | zygomaticotemporal                  | وَّجَنِي صُدْغِي                                     |
| zygomaticoauricularis muscle        | العَضَلَةُ الوَجْنِيَّةُ الأذْنِيَّةُ                 | zygomaticotemporal foramen          | الثَّقْبَةُ الوَجْنِيَّةُ الصُّدْغِيَّةُ             |
| zygomaticofacial                    | وَّجَنِي وَجْهِي                                      | zygomaticotemporal process          | النَّاتِيءُ الوَجْنِي الصُّدْغِي                     |
|                                     | متعلق بالوجهة والوجه .                                | zygomaticotemporal nerve            | العَصَبُ الصُّدْغِي الوَجْنِي                        |
| zygomaticofacial foramen            | الثَّقْبَةُ الوَجْنِيَّةُ الوَجْهِيَّةُ               |                                     | عصب يعصب الجلد الذي يغطي الجزء الأمامي من المنطقة    |
| zygomaticofacial nerve              | العَصَبُ الوَجْنِي الوَجْهِي                          |                                     | الصدغية . انظر مدخل عَصَبُ صُدْغِي وَجْنِي           |
|                                     | يعصب الجلد الذي يغطي الوجهة . انظر مدخل عصب           |                                     | (Zygomaticotemporalis) .                             |
|                                     | وجهي وجني (Zygomaticofacialis) .                      | zygomaticum                         | العَظْمُ الوَجْنِي (لاتينية)                         |
| zygomaticofrontal                   | جَبْهِي وَجْنِي                                       | zygomaticus                         | وجني   |
| zygomaticofrontal process           | النَّاتِيءُ الجَبْهِي الوَجْنِي                       |                                     | متعلق بالعظم الوجني .                                |
| zygomaticomaxillary = zygomaxillary | وَّجَنِي فَكِ علوي                                    | zygomaticus major muscle            | العَضَلَةُ الوَجْنِيَّةُ الكَبِيرَةُ                 |
| zygomaticomaxillary process         | النَّاتِيءُ الوَجْنِي الفَكِي                         | zygomaticus minor muscle            | العَضَلَةُ الوَجْنِيَّةُ الصَّغِيرَةُ                |
| zygomatico-orbital                  | وَّجَنِي حَجَّاجِي                                    | zygomaxillare                       | النَّقْطَةُ الوَجْنِيَّةُ الفَكِ - علوية             |
| zygomatico-orbital artery           | الشَّرِيانُ الحَجَّاجِي الوَجْنِي                     |                                     | نقطة عند النهاية السفلية للدرز الوجني ، وهي علامة في |
|                                     | شريان يغذي العضلة المحيطة العينية . انظر مدخل شريان   |                                     | قياسات الجمجمة .                                     |
|                                     | حجاجي وجني (Zygomatico-orbitalis) .                   | zygomaxillary = zygomaticomaxillary | وَّجَنِي فَكِ علوي                                   |
| zygomatico-orbital canal            | النفق الحَجَّاجِيَّةُ الوَجْنِيَّةُ                   |                                     | متعلق بالوجهة والفك العلوي .                         |
|                                     | ممر خلال النتوء الحجاجي للعظم الوجني يمر عبره الفرعان | zygomaxillary process               | النَّاتِيءُ الوَجْنِي الفَكِ علوي                    |
|                                     | الوجهي والصدغي للعصب الوجني .                         | zygote                              | لاقحة ، زيجوت  |
| zygomatico-orbital foramen          | الثَّقْبَةُ الوَجْنِيَّةُ الحَجَّاجِيَّةُ             | zymogen                             | مولد للإنزيم   |
|                                     |   | zymogen granules                    | حُبُيبَاتُ مولدة للإنزيم                             |



**ملحق 1**

**Appendax 1**



## Prefixes and Suffixes السوابق واللواحق

| Prefixes                   | السوابق                                    |
|----------------------------|--|
| a- , an-                   | انتقاء ، فقدان ، غياب                      |
| ab-                        | مُناف ، بعيدا عن ، منتف                    |
| Abdomin(o)-                | بطن ، بطني                                 |
| acantho-                   | حسكة ، شوكة                                |
| acet(o)-                   | خل ، خلي                                   |
| acid-                      | حمض ، حمضي                                 |
| acou-                      | سمع ، سمعي                                 |
| acr(o)-                    | طرف ، نهاية ، متعلق بالنهايات              |
| actin(o)-                  | شعاع ، شعاعي ، متشعع                       |
| acu- , acou                | سمع  |
| ad-                        | مجاور ، متجه نحو ، صوب ، إلى ، في اتجاه    |
| aden(o)-                   | غدة ، غدي                                  |
| adip(o)                    | شحم ، دهن ، شحمي ، دهني                    |
| aer(o)-                    | هواء ، غاز ، ربح ، هوائي                   |
| alb-                       | أبيض                                       |
| alg(i)-, alge- , algesi- , | ألم  |
| algio-, algo               |  |
| all(o)-                    | مغاير ، تفاوت ، تخالف ، مختلف              |
| Amyl(o)-                   | نشاء ، نشوي                                |
| An- , a-                   | انعدام ، بدون ، بلا                        |
| An- , ana-                 | موجب ، صعودي ، الصعود                      |
| Angi(o)-                   | وعائي ، الوعاء                             |
| Anhydr(o)-                 | لامائي ، نزع الماء                         |
| Aniso-                     | التفاوت ، اختلاف ، غير متساوي              |
| Ankylo-                    | التصاق ، التحام ، تصلب                     |
| Ant(i)-                    | ضد ، مضاد ، الضد                           |
| Ante-                      | قبل ، أمام                                 |
| Antero-                    | قبل ، الأمام ، أمام                        |
| Antr(o)-                   | كهف ، تجويف ، الغار                        |
| Ap- , ad-                  | إلى  |
| Ap(o)-                     | الاشتقاق ، الانفصال ، بعيدا عن ، منفصلا عن |
| Arachn-                    | عنكبوتي ، العنكبوت                         |
| Arter(i)-                  | شرياني ، الشريان                           |
| Arthr(o)-                  | مفصل ، مفصلي                               |
| Articul-                   | مفصلي                                      |
| Atrio-                     | دهليز ، أذين                               |
| Audi(o)-                   | السمع ، صوت                                |
| Aur-                       | أذني ، سمعي ، الأذن                        |
| Aut(o)-                    | ذاتي ، تلقائي                              |
| Ax- , axon-                | محور ، محوري                               |
| Bacil-                     | عصية ، عصوي                                |
| Bacter-                    | جرثومة ، بكتيريا                           |
| Bi-                        | ثنائي ، مزدوج ، إثنان                      |
| Bi(o)-                     | حي ، إحياء ، بيولوجي ، حياة ، حيوي         |
| Bil(I)-                    | صفراء ، صفراوي                             |
| Blast-                     | أرومة ، برعمة ، البرعم                     |
| Blenn(o)-                  | مخاط ، مخاطي ، المخاط                      |
| Bleph(ar)-                 | جفن ، جفني                                 |
| Brachi(o)-                 | ذراع ، ذراعي ، العضد                       |
| Brachy-                    | قصر ، قصير ، القصر                         |
| Brady-                     | بطء ، بطيء                                 |
| Brepho-                    | جنيني ، وليدي ، الجنين                     |
| Bronch(o)-                 | قصبي ، شعبي                                |
| Bucc(o)-                   | خدي ، وجني ، الشدق                         |
| Calc-                      | حصوي ، جيري ، الكالسيوم                    |
| Calor-                     | حرارة ، حراري                              |
| Cancr-                     | سرطان ، سرطاني                             |
| Carbo(n)-                  | كربون ، كربوني ، فحم                       |
| Carcin(o)-                 | سرطان ، سرطاني                             |
| Cardi(o)-                  | قلب ، قلبي الفؤاد (في المعدة)              |
| Cary(o)-                   | نواة ، نووي                                |
| Cav-                       | أجوف ، مقعر ، جوف                          |
| Cell-                      | خلية ، حجيرة ، جوف                         |
| Centi-                     | مئة ، مئوي ، سنتي (= 10 <sup>-2</sup> )    |
| Cephal(o)-                 | رأس ، رأسي                                 |
| Cerebro-                   | مخ ، مخي ، دماغ                            |
| Cervic(o)-                 | عنق ، عنقي ، رقبتي                         |
| Cheil(o)-                  | شفة ، شفوي                                 |
| Chondro-                   | غضروف ، غضروفي                             |

|                                   |                                       |  |                             |
|-----------------------------------|---------------------------------------|--|-----------------------------|
| <b>Chrom-</b>                     | لون ، لوني ، صبغ                      | <b>Extra- , extro-</b>                 | إضافي ، خارجي ، سطحي        |
| <b>Cili-</b>                      | هدب ، هديبي                           | <b>Faci(o)-</b>                        | وجه ، وجهي                  |
| <b>Circum-</b>                    | دائري ، محيط ، حول                    | <b>Febr-</b>                           | حمي                         |
| <b>Cleid(o)-</b>                  | ترقوي                                 | <b>Ferr(o)-</b>                        | حديد ، حديدي                |
| <b>Clinic-</b>                    | إكلينيكي - سريري                      | <b>Feto- , feti- , foeto- , foeti-</b> | جنين ، حميل                 |
| <b>Co- , con-</b>                 | متحد ، منضم ، مع ، الاشتراك           | <b>Fibr(o)-</b>                        | ليف ، ليفة ، ليفي           |
| <b>Col(i)- , colo(n)-</b>         | قولوني ، معي ، معوي                   | <b>Fil-</b>                            | خييط ، خيطي                 |
| <b>Contra-</b>                    | مضاد ، التضاد ، عكس ،                 | <b>Fiss-</b>                           | يشق ، يشطر                  |
| <b>Cortic(o)-</b>                 | مقابل ، ضد                            | <b>Flagell-</b>                        | سوط                         |
|                                   | قشري ، كظري ، لحائي                   | <b>Flu- , flux-</b>                    | يسيل ، يتدفق ، سائل ، سائلي |
| <b>Crani(o)-</b>                  | جمجمة ، جمجمي ، قحف ،                 | <b>For(a)-</b>                         | فتحة ، ثقب                  |
|                                   | قحفني                                 | <b>Fract-</b>                          | كسر                         |
| <b>Cry(o)-</b>                    | بارد ، تبريدي ، البرد ، القر          | <b>Front-</b>                          | جبهة ، جهي                  |
| <b>Crymo-</b>                     | صقيع ، برد                            | <b>Funct-</b>                          | عمل ، وظيفة                 |
| <b>Cult-</b>                      | زرع ، استنبت                          | <b>Galact(o)-</b>                      | لبن ، حليب                  |
| <b>Cutaneo-</b>                   | جلد ، جلدي                            | <b>Gangli(o)-</b>                      | عقدة ، عقدي                 |
| <b>Cyan(o)-</b>                   | أزرق                                  | <b>Gastro-</b>                         | معدة ، معدني                |
| <b>Cycl(o)-</b>                   | دوري ، دائري ، حلقة                   | <b>Genito-</b>                         | تناسلي                      |
| <b>Cyto-</b>                      | خلية ، خلوي                           | <b>Germ-</b>                           | جرثومة ، بذرة               |
| <b>Dacry(o)-</b>                  | دمع ، دمعي                            | <b>Gloss(o)-</b>                       | لسان ، لساني                |
| <b>Dactyl(o)-</b>                 | إصبع ، إصبعي                          | <b>Gluc- , glyco-</b>                  | سكر ، سكري                  |
| <b>De-</b>                        | إزالة ، نزع                           | <b>Gnath-</b>                          | فك ، فكي                    |
| <b>Deci-</b>                      | عشر ، عشري ، ديسي (10 <sup>-1</sup> ) | <b>Haema- , haemato- ,</b>             | دم ، دموي                   |
| <b>Dent(a)- , denti- , dento-</b> | سن ، سني                              | <b>haemo-</b>                          |                             |
| <b>Derm(at)- , derm(o)-</b>       | جلد ، جلدي                            | <b>Hem(o)-,hema-,hemat (o)-</b>        | دم ، دموي                   |
| <b>di-</b>                        | ثنائي                                 | <b>Hemi-</b>                           | نصف ، نصفي ، جزئي ، شقي     |
| <b>Digit-</b>                     | إصبع                                  | <b>Hepa , hepatico- , hepato-</b>      | كبد ، كبدي                  |
| <b>Diplo-</b>                     | مزدوج ، مضاعف ، زوجي                  | <b>Hered-</b>                          | وراثي                       |
| <b>Dis-</b>                       | منفصل ، بعيدا عن                      | <b>Heter(o)-</b>                       | متعلق بالغير ، مختلف ،      |
| <b>Disc(o)-</b>                   | قرص ، قرصي                            |  | متباين ، مغاير              |
| <b>Dys-</b>                       | عسر ، سوء ، خلل ، شاذ ،               | <b>Hex(a)-</b>                         | سته ، سداسي                 |
|                                   | شذوذ                                  | <b>Hist(o)</b>                         | نسيج ، نسيجي                |
| <b>Ect(o)-</b>                    | خارجي ، سطحي ، براني ،                | <b>Hom(o)-</b>                         | شبيهة ، مجانس ، التماثل     |
|                                   | ظاهر                                  | <b>Horm-</b>                           | حث ، حفز                    |
| <b>Electr(o)-</b>                 | كهربي                                 | <b>Hydro-</b>                          | ماء ، مائي                  |
| <b>Em- , en-</b>                  | في ، داخل                             | <b>Hygro-</b>                          | رطب ، رطوبة                 |
| <b>Erythr(o)-</b>                 | أحمر                                  | <b>Hyper-</b>                          | إفرط ، فوق ، مفرط ، فرط     |
| <b>Esthe-</b>                     | حس ، حسي                              | <b>Hypn(o)-</b>                        | نوم ، تنويم                 |
| <b>Etio- , actio-</b>             | سبب                                   | <b>Hypo-</b>                           | نقص ، هبط ، ضعف ، أسفل      |
| <b>Ex(o)-</b>                     | خارجي ، البعد عن                      | <b>Idio-</b>                           | ذاتي ، معين                 |

|                  |   |                      |  |
|------------------|---|----------------------|--|
| Ileo-            | لفائفي                                  | Myc-                 | فطر ، فطري                                       |
| Ilio-            | حرقفة ، حرقفي                           | My(o)-               | عضلة ، عضلي ، عضل                                |
| Im- , in-        | في ، إلى الداخل                         | Myx(o)-              | مخاط ، مخاطي                                     |
| In- , im-        | غير ، لا                                | Nan(o)-              | قزم ، قزمي ، قزامة ،<br>نانو (10 <sup>-9</sup> ) |
| Infra-           | تحت ، أسفل ، دون                        | Narc(o)-             | تخدير ، خدار ، تخدر ، ذهول                       |
| Inter-           | بين ، بيني ، ماين                       | Nas(o)- , nasi-      | أنف ، أنفي                                       |
| Intra- , intro-  | داخل ، داخلي ، في داخل                  | Neur(o)-             | عصب ، عصبي                                       |
| Iso-             | مساو ، مماثل ، اتساق                    | Neutro-              | متعادل   |
| Kary(o)-         | نواة ، نووي                             | Normo-               | سوي ، طبيعي ، نظامي                              |
| Kerat(o)-        | قرني ، قشري ، جلدي ،<br>القرن ، القرنية | Nucleo-              | نواة ، نووي                                      |
| Kineto-          | حركة ، حركي                             | Nutri-               | غذاء ، غذائي                                     |
| Labi-            | شفة ، شفوي                              | Oculo-               | عين ، مقلة ، عيني                                |
| Lact(o)-         | لبن ، حليب                              | Odont(o)-            | سن ، سني   |
| Laryng(o)-       | حنجرة                                   | Ophthalm(o)-         | عين ، عيني                                       |
| Later(o)-        | جانب ، جانبي ، وحشي                     | Or(o)-               | فم ، فموي ، فوهي                                 |
| Leuc(o)-         | أبيض                                    | Orb-                 | كرة العين ، دائرة                                |
| Leuk(o)-         | أبيض                                    | Organ(o)-            | عضو ، عضوي                                       |
| Lig-             | رباط                                    | Orth(o)-             | قويم ، مستقيم ، صحيح ،<br>تقويمي ، سوي           |
| Lingu(a)-        | لسان ، لساني                            | Oss- , ost- , osteo- | عظم ، عظمي                                       |
| Lip(o)-          | شحمي ، دهني                             | Oto-                 | أذن ، أذني                                       |
| Lymph(o)-        | لمف ، لمفي                              | Palato-              | حنك  |
| Macr(o)-         | كبير ، ضخم                              | Para-                | إحاطة ، مجاور ، نظير ، بجانب ،<br>جار            |
| Mal-             | سوء ، شاذ ، ضعيف                        | Patho-               | مرض ، علة  |
| Medi(o)-         | متوسط ، أوسط ، منتصف ،<br>وسط           | Per-                 | فوق ، فائق ، فوقاني ، خلال ،<br>بطريق            |
| Mega-            | كبير ، ضخم                              | Peri-                | إحاطة ، محاوره ، حول ، محيط                      |
| Megalo- , megal- | ضخم ، ضخامة                             | Phago-               | بلعمة ، أكل ، بلع                                |
| Melano-          | أسود                                    | Pharyng(o)-          | بلعوم ، حنجرة ، بلعومي                           |
| Mening-          | سحايا ، سحائي                           | Phon(o)-             | صوت  |
| Mes(o)- , mesio- | ناصف ، إنسي ، أوسط ،<br>وسط ، متوسط     | Photo-               | ضوء  |
| Micr(o)-         | مجهرية ، مكروي ، صغير ،<br>ضئيل ، دقيق  | Pio-                 | شحم ، شحمي                                       |
| Milli-           | ميلي ، جزء من ألف                       | Poly-                | متعدد ، تعدد                                     |
| Mono-            | وحيد ، أحادي                            | Pont(o)-             | جسر ، قنطرة                                      |
| Morph(o)         | شكل ، هيئة                              | Post-                | بعد ، تلو ، عقب ، تال                            |
| Mot-             | حركة ، حركي                             | Postero-             | خلفي   |
| Muc(i)- muco-    | مخاط ، مخاطي                            | Pre- , pro-          | سليف ، مقدم ، قبل ، سابق ،<br>أمام               |
| Multi-           | كثير ، متعدد ، عديد ، تعدد              |                      |  |

|                                   |   |                        |                                      |
|-----------------------------------|---|------------------------|--------------------------------------|
| <b>Proto-</b>                     | بدء ، أول                                 | <b>Staphyl(o)-</b>     | عنقود                                |
| <b>Pseudo-</b>                    | كاذب ، زائف                               | <b>Steno-</b>          | ضيق ، تضيق                           |
| <b>Psycho-</b>                    | عقل ، نفس                                 | <b>Stomato-</b>        | فم ، فمي ، فوهة                      |
| <b>Ptyalo-</b>                    | لعاب ، لعابي                              | <b>Strepto-</b>        | ملوي ، عقد                           |
| <b>Puber-</b>                     | بالغ ، بلوغ                               | <b>Sub-</b>            | جزئي ، خفيف ، قرب ، تحت ، أسفل ، دون |
| <b>Pulmon-</b>                    | رئة ، رئوي                                | <b>Super- , supra-</b> | فوق ، زائد ، أعلى ، فرط              |
| <b>Pyo-</b>                       | قيح ، قبيح                                | <b>Tachy-</b>          | سريع ، مسرع                          |
| <b>Pyr- , pyret(o)- , pyr(o)-</b> | حمى                                       | <b>Tempor(o)-</b>      | 1- زمن ، وقت 2- صدغ ، صدغي           |
| <b>Quadr-</b>                     | أربعة ، رباعي                             | <b>Tetra-</b>          | أربعة ، رباعي                        |
| <b>Radio-</b>                     | شعاع ، أشعة                               | <b>Therap-</b>         | علاجي ، مداواة                       |
| <b>Re-</b>                        | تكرار ، رد ، إرجاع ، إعادة ، عودة ، ثانية | <b>Therm(o)-</b>       | حرارة ، حراري                        |
| <b>Retro-</b>                     | خلف ، ظهر ، إلى الوراء                    | <b>Thorac(o)-</b>      | صدر ، صدري                           |
| <b>Rhin(o)-</b>                   | أنف ، أنفي                                | <b>Thrombo-</b>        | جلطة ، خثري                          |
| <b>Sarc(o)-</b>                   | لحم ، لحمي                                | <b>Thyr(o)-</b>        | درقة ، درقي ، غدة درقية              |
| <b>Scapho-</b>                    | زورق ، زورقي                              | <b>Tibio-</b>          | قصبة ، قصبي ، ظنبوبي                 |
| <b>Sclero-</b>                    | قاس ، صلب ، صلابة ، تصلب                  | <b>Tract-</b>          | يجر ، يسحب                           |
| <b>Semi-</b>                      | نصف ، نصفي ، شبه ، جزء                    | <b>Trans-</b>          | عبر ، خلال ، النقل ، بطريق           |
| <b>Sens-</b>                      | حس ، حسي                                  | <b>Traumat-</b>        | جرح ، كلم ، الرضح                    |
| <b>Sep-</b>                       | عفونة ، تعفن ، اثنان                      | <b>Tri-</b>            | ثلاثة ، ثلاثي ، الثلاثة              |
| <b>Sero-</b>                      | مصل ، مصلي                                | <b>Tuber-</b>          | درنة ، عقدة                          |
| <b>Sial(o)-</b>                   | لعاب                                      | <b>Ultra-</b>          | فوق ، فائق                           |
| <b>Somato-</b>                    | جسد ، جسدي                                | <b>Tracheo-</b>        | رغامي ، متعلق بالقصبة الهوائية       |
| <b>Spas- , spasm(o)-</b>          | شنج ، تشنجي                               | <b>Uni-</b>            | واحد ، مفرد ، أحادي ، وحيد           |
| <b>Sphen-</b>                     | وتد ، وتدي ، إسفيني                       | <b>Vaso-</b>           | وعاء ، وعائي                         |
| <b>Spher-</b>                     | كرة ، كروي                                | <b>Veno-</b>           | وريد ، وريدي                         |
| <b>Spin(o)-</b>                   | حلزون ، لولب ، نخاع                       | <b>Xero-</b>           | جاف ، جفافي                          |

| Suffixes                  | اللواحق                        |                    |                               |
|---------------------------|--------------------------------|--------------------|-------------------------------|
| -aemia, -emia             | دم                             | -lithiasis         | تحصي، وجود الحصاة             |
| -aesthesia, -esthesia     | حس، إحساس                      | -logy              | علم، مبحث، دراسة              |
| -agra                     | ألم، نوبة ألم                  | -lysis             | ينحل، انحلال، إذابة           |
| -algia                    | ألم، وجع                       | -malacia           | لين، تلين، رخاوة              |
| -aphia                    | حس، لمس                        | -megaly            | ضخم، ضخامة، تضخم              |
| -blast                    | أرومة، خلية أولية              | -meter, metry      | قياس، مقياس                   |
| -cardia                   | قلب، قلبي                      | -morphy            | شكل، هيئة، بنية               |
| -cele                     | قيلة، ورم، تورم                | -myces             | فطر، فطري                     |
| -clast                    | ناقضة، مهلكة، النقص            | -mycosis           | فطر، فطار                     |
| -coccus                   | مكورات                         | -oid               | شكل، هيئة، مشابه، مماثل، شبيه |
| -cret, -crescent          | نمائي                          | -ology             | علم، دراسة                    |
| -cyte                     | خلية                           | -oma               | ورم                           |
| -derma                    | جلد، جلدي، أدمة                | -ophthalmia        | عين، عيني                     |
| -desis                    | التصاق، ارتباط، التحام         | -opia, -opsia      | بصر                           |
| -dynia                    | ألم، وجع                       | -opsy              | فحص                           |
| -ectomy                   | استئصال، خزع، قطع              | -ostomy            | تفميم، فتح، ثقب، فغر          |
| -ectopy                   | هجر، انزياح                    | -otomy             | شق، بضع                       |
| -em(ia)                   | دم، دموي                       | -pathy             | مرض، علة، اعتلال              |
| -esthesia                 | حس، حسي                        | -penia             | قلة، نقص                      |
| -facient, -fact           | التسبيب، يجعل، يعمل، يسبب      | -phagy             | بلع، التهام                   |
| -ferent                   | ينقل، يحمل                     | -phasia            | نطق، كلام                     |
| -form                     | شكل، هيئة                      | -philia            | أليف، ألفة، حب                |
| -fug(e)                   | ناوذ، طارد                     | -phobia            | خوف، رهبة                     |
| -gen, -genesis, -genetic, | تولد، يولد، يتولد، ينشأ،       | -plasty            | تقويم، ترقيع، هيكل، رأب       |
| -genic                    | تكون، مكون                     | -plegia            | شلل                           |
| -glia                     | دبق، دبقي، غروي                | -poiesis, -poietic | التكون، المكون، مولد          |
| -gogue                    | مدر، مسيل، إدرار               | -rhagia            | نزيف، نزف                     |
| -gram                     | صورة، مخطط                     | -rhaphy            | رفو، درز، ترقيع               |
| -graph                    | مخطاط، مخطط، وصف، صورة         | -rhythmia          | إيقاع، نظم                    |
| -graphy                   | تصوير، التخطيط                 | -sarcoma           | ساركومة                       |
| -iatric(s)                | المعالجة الطبية، طبائي، ممارسة | -sclerosis         | صلب، تصلب                     |
| -itis                     | العلاج، طبي                    | -scope             | منظار، مكشاف                  |
| -kinesis                  | التهاب                         | -scopy             | تنظير، الفحص بالمنظار         |
| -lith                     | حركة، حركية                    | -somatic           | بدني، جسماني، جسدي            |
|                           | حصاة، حصو                      | -stasis            | توقف، ركود                    |
|                           |                                | -stomy             | فوهة، فم، تفميم، فغر          |

**-therapy**

**-thermia**

**-tome**

مداواة ، علاجي ، معالجة

حرارة ، حراري

مشرط ، مبضع ، قطع

**-tomy**

**-tonia**

**-trophic**

بضع ، شق

توتر

اغتنائي ، اغتذاء ، التنمي

بعض المصطلحات اللاتينية الشائعة التي تستعمل في كتابة الوصفة الطبية :

| الكلمة أو الفقرة اللاتينية | المختصر اللاتيني | المعنى باللغة العربية             |
|----------------------------|------------------|-----------------------------------|
| a , ab                     |                  | من                                |
| adde                       | add.(addere)     | أضف                               |
| Ad tertiam vicem           | Ad . tert. Vic.  | ثلاث مرات                         |
| Ad usum externum           | Ad us. Exter.    | للاستعمال الخارجي                 |
| Agita ante usum            | Agit. A. us.     | رج قبل الاستعمال                  |
| Agita bene                 | Agit. Bene.      | رج جيدا                           |
| Alternis horis             | Alt. hor         | كل ساعتين                         |
| Ana                        | aa.              | من كل                             |
| Ante cibum                 | a. c.            | قبل الوجبات                       |
| Ante jentaculum            | Ant. Jentac      | قبل الفطور ، قبل طعام الصباح      |
| Ante prandium              | Anti. Prand.     | قبل العشاء ، قبل طعام العشاء      |
| Aqua bulliens              | Aq. Bull.        | ماء يغلي                          |
| Aqua fervens               | Aq. Ferv.        | ماء ساخن                          |
| Auris , aures              | Aur.             | أذن                               |
| Balneum vaporis            | b. v.            | حمام بخار                         |
| Bibe                       | Bib.             | يشرب ، شراب                       |
| Bihorium                   | Bihor.           | خلال ساعتين                       |
| Bis in die                 | b. i. d. , bd    | مرتين يوميا                       |
| Cibus                      | Cib.             | وجبة ، طعام                       |
| Cochleare                  | Coch.            | ملء ملعقة                         |
| Cochleare amplum           | Coch. Amp.       | ملء ملعقة منعمة ، ملء ملعقة مائدة |
| Cochleare medium           | Coch. Med.       | ملء ملعقة حلوى                    |
| Cochleare parvum           | Coch. Parv.      | ملء ملعقة شاي                     |
| Collunarium                | Collun.          | غسول للأنف                        |
| Collutorium                | Collut.          | غسول للفم                         |
| Continuentur remedia       | Cont. rem.       | استمر بأخذ الدواء                 |
| Coque                      | Coq.             | إغل                               |
| Crastinus                  | Crast            | غداً                              |
| Cras vespere- cras nocte   | Cr. Vesp, C. N   | غداً ليلاً ، غداً مساءً           |
| Curatio                    | Curat.           | ضمادة                             |
| Da , detur                 | d. , det.        | يعطي ، يشرب                       |
| Decem , decimus            |                  | عشرة ، عشر                        |
| De die in diem             | De d. in d.      | من يوم ليوم                       |
| Deglutiatur                | Deglut.          | بلع ، ازدراد ، لبيتلع             |
| Dexter , dextra            |                  | اليمين                            |

| الكلمة أو الفقرة اللاتينية | المختصر اللاتيني | المعنى باللغة العربية                  |
|----------------------------|------------------|--|
| Diebus alternis            | Dieb. Alt.       | كل يومين                               |
| Diebus secundis            | Dieb. Secund     | كل ثاني يوم                            |
| Diebus tertiis             | Dieb. Tert.      | كل ثالث يوم                            |
| Dies                       | d.               | يوم                                    |
| Divide in partes aequales  | d. in p. aeq..   | يقسم إلى أجزاء متساوية                 |
| Durante dolare             | Dur. Dol.        | بينما يزول الألم ، حينما يزول الألم    |
| Emplastrum                 | Emp.             | جبس ، شريط لاصق                        |
| Epistomium                 | Epistom.         | سدادة ، يسد بسدادة                     |
| Etiam                      |                  | أيضا ، بجانب                           |
| Ex modo praescri           | e. m. p.         | بالطريقة الموصوفة                      |
| Extende                    | Ext.             | يتشتر ، ينبسط ، يمتد                   |
| Face , fiat , fiant        | Ft.              | اعمل                                   |
| Febris                     | Feb.             | حمي                                    |
| Fervens                    | Ferv.            | حار ، ساخن ، يغلي                      |
| Fiat gargarisma            | Ft. garg.        | اعمل غرغرة ، تغرغر                     |
| Fiat mistura               | Ft. mist.        | اعمل مزيج ، اخلط                       |
| Fiat pulvia                | Ft. pulv.        | اعمل مسحوق                             |
| Fiat trochisci             | Ft. troch.       | اعمل حبوب                              |
| Fiat unguentum             | Ft. ung.         | اعمل مرهم                              |
| Gargarisma                 | Garg.            | غرغرة                                  |
| Gradatim                   | Grad.            | تدرجياً                                |
| Gutta , guttae             | Gtt.             | قطرة ، قطرات ، جرعة دواء تقاس بالقطرات |
| Guttatim                   | Guttat           | قطرة بقطرة                             |
| Haustus                    | Haust            | شرب                                    |
| Hoc vespere                | Hoc vesp.        | في هذه الليلة ، هذه الليلة ، مساءً     |
| Hora somni                 | h. s. h. som.    | قبل النوم مباشرة                       |
| Horae unius spatio         | Hor. Un. Apat.   | عند إنتهاء الساعة                      |
| Ibidem                     | Ibid.            | في نفس المكان                          |
| Identidem                  |                  | تكراراً ، بتكرار                       |
| In die                     | In d.            | في اليوم ، في يوم                      |
| Infunde                    | Infund           | صب في ، يسكب                           |
| Injectio                   | Inj.             | حقن                                    |
| Inter cibos                | Int. cib.        | بين الوجبات الغذائية                   |
| Inter noctem               | Int. noct.       | أثناء الليل                            |
| Jam                        |                  | الآن                                   |
| Jentaculum                 | Jentac.          | الفطور ، طعام الإفطار                  |



| الكلمة أو الفقرة اللاتينية | المختصر اللاتيني            | المعنى باللغة العربية             |
|----------------------------|-----------------------------|-----------------------------------|
| Lateri dolente             | Lat. Dol.                   | للجهة المؤلمة ، إلى الجانب المؤلم |
| Leniter                    | Lenit.                      | بلطف                              |
| Mane                       | Man.                        | في الصباح                         |
| Massa                      | Mass.                       | كتلة                              |
| Misce                      | M.                          | امزج ، أخلط                       |
| Mistura                    | Mist.                       | مزيج ، خليط                       |
| Moro solito                | Mor. Sol.                   | بالطريقة المعتادة                 |
| Nisi                       |                             | إذا لم                            |
| Nocte                      | Noct.                       | في الليل ، ليلاً                  |
| Nocte maneque              | Noct. Maneq.                | ليلاً وصباحاً                     |
| Nune                       |                             | الآن                              |
| Omni die                   | o. d.                       | كل يوم                            |
| Omni hora                  | Omn. Hor., o.h.             | كل ساعة                           |
| Omni mane                  | Omn. Man., o.m.             | كل صباح                           |
| Omni nocte                 | Omn. Noct., o.n.            | كل ليلة ، كل مساء                 |
| Pars , partis              | Part.                       | جزء                               |
| Partes aequales            | Part. Aeq. , P.ac           | أجزاء متساوية                     |
| Partes dolentes            | Part. Dolent.               | أجزاء مؤلمة                       |
| Partitis vicibus           | Part. Vic.                  | في أجزاء مقسمة                    |
| Per os                     |                             | بالفم ، عن طريق الفم              |
| Phiala prius agitata       | p. p. a.                    | رج الزجاجاة أولاً                 |
| Pondere                    | Pond.                       | بالوزن                            |
| Post aurem                 | Post aur.                   | خلف الأذن                         |
| Post cibum , eibos         | p. c.                       | بعد الوجبات الغذائية ، بعد الطعام |
| Prandium                   | Prand.                      | عشاء                              |
| Primus                     |                             | الأول                             |
| Prius                      |                             | قبل ، سابق                        |
| Pro ratione aetatis        | Pro rat. Aet, p.rat. aetat. | حسب العمر                         |
| Pro usu externo            | Pro us. Ext.                | للاستعمال الخارجي                 |
| Quantum sufficiat          | q. s. , qur q.suff          | كمية كافية                        |
| Quaque hora                | Qq. hor.                    | كل ساعة                           |
| Quartus                    | Quar.                       | رابع ، ربع                        |
| Quater                     | Quat.                       | أربع مرات                         |
| Quarter in die             | q. i. d.                    | أربع مرات في اليوم                |
| Quoque                     | q.q.                        | أيضاً                             |
| Quotidie                   | Quotid                      | يوميًا                            |
| Saepe                      |                             | دائماً ، تكراراً                  |

| الكلمة أو الفقرة اللاتينية | المختصر اللاتيني    | المعنى باللغة العربية     |                           |
|----------------------------|---------------------|---------------------------|---------------------------|
| Satis                      | Semel in d., s.i.d. | كاف                       |                           |
| Semel                      |                     | مرة                       |                           |
| Semel in die               |                     | مرة في اليوم              |                           |
| Semper                     |                     | دائماً                    |                           |
| Septimana                  |                     | أسبوع                     |                           |
| Siccus                     |                     | جاف ، مجفف                |                           |
| Simul                      |                     | معاً                      |                           |
| Sine                       |                     | بدون                      |                           |
| Si opus sit                |                     | s. o. s.                  | عند الحاجة                |
| Statim                     |                     | Stat.                     | في الحال ، مباشرة ، فوراً |
| Stillatim                  | Stillat             | بالتنقيط ، في كميات صغيرة |                           |
| Sume                       | Sum.                | خذ                        |                           |
| Talis , tales              |                     | مثل ، شبيهة هذا           |                           |
| Tantum                     |                     | فقط                       |                           |
| Ter                        | t.                  | ثلاث مرات                 |                           |
| Ter in die                 | t. i. d.            | ثلاث مرات يومياً          |                           |

بعض الرموز والاختصارات المستعملة في النشرات الطبية والممارسة الإكلينيكية :

| مختصر    | المعنى باللغة الإنجليزية   | المعنى باللغة العربية  |
|----------|--|--|
| A.       | Angstrom unit ,Accommodation ,   | وحدة أنجستروم ، تكيف ، أنود ، أمامي ،  |
| a.       | Anode , Anterior , Axial , artery<br>accommodation , ampere , anode ,<br>anterior , aqua , arteria | محوري ، شريان<br>تكيف ، أمبير ، أنود ، أمامي ، ماء ،<br>شريان                                |
| A.A.     | Achievement age  | سن التحصيل ، العمر الانجازي  |
| AA, aa   | ana  | من كل (لاتينية)  |
| A.A.D.S. | American Association of Dental<br>Schools  | الجمعية الأمريكية للمدارس السنية   |
| AA.S.    | Anthrax antiserum  | مصل ضدي للجذرة الخبيثة   |
| AB       | abnormal   | شاذ ، غير طبيعي  |
| abdom.   | Abdomen  | بطن  |
| abs.feb  | Absente febre  | في غياب الحمى (لاتينية)  |
| A.C.     | Alternating current  | تيار متناوب ، التيار المتردد   |
| abs      | absolute   | مطلق ، كامل ، صرف ، جوهري  |
| a.c.     | ante cibum (لاتينية)   | قبل الطعام (لاتينية)   |
| Acc.     | Accommodation  | تكيف   |
| ACH      | Adrenal cortical hormone   | هرمون قشر الكظر  |
| ACTH     | Adrenocorticotropic hormone  | الهرمون الموجه لقشر الكظر  |
| a.d.     | auris dextra   | الأذن اليمنى ( لاتينية )   |
| ad.      | Adde , add   | أضف (لاتينية)  |
| A.D.A.   | American Dental Association<br>American Diabetic Association<br>American Dietetic Association      | الجمعية الأمريكية لطب الأسنان<br>الجمعية الأمريكية للداء السكري<br>الجمعية الأمريكية للتغذية |
| A.D.H.   | Antidiuretic hormone   | الهرمون المضاد للإبالة   |
| A.F.B.   | Acid-fast bacillus   | عصية صامدة للحمض   |
| Ag.      | Argentum ; silver  | فضة  |
| AIDS     | Acquired immunodeficiency<br>syndrome  | متلازمة نقص المناعة المكتسب  |
| AL.      | Aluminum   | ألومنيوم   |
| Alb.     | Albumin  | البومين  |
| A.L.G.   | Antilymphocytic globulin   | الجلوبولين المضاد للمفاويات  |
| A.N.     | antenatal  | قبل الحمل ، قبل الولادة  |
| A.N.S.   | Autonomic nervous system   | الجهاز العصبي المستقل ، الجهاز العصبي<br>التلقائي  |
| A.P.     | Anterior pituitary , aortic pressure ,<br>antero-posterior   | التخامي الأمامية ، الضغط الأورطي ،<br>أمامي خلفي   |

| مختصر    | المعنى باللغة الإنجليزية   | المعنى باللغة العربية                                   |
|----------|--|---|
| APA.     | Antipernicious anemia factor   | عامل مضاد لفقر الدم الوبيل                              |
| A.P.H.   | Antepartum haemorrhage , anterior pituitary hormone                    | نزف قبل الولادة ، هرمون النخامى الأمامية                |
| Aq.      | Aqua ; water   | ماء   |
| ARD.     | Acute respiratory disease  | مرض تنفسي حاد   |
| Arg.     | Argentum (silver)  | فضة   |
| A.S.     | Alimentary system ; anxiety state ; aortic stenosis ; arteriosclerosis | الجهاز الهضمي ؛ حالة قلق ؛ تضيق الأورطي ؛ تصلب الشرايين |
| ASA.     | Acetyl salicylic acid  | حمض الأسيتيل سالسليك (الأسبرين)                         |
| A.S.D.   | Atrial septal defect   | عيب الحاجز الأذيني                                      |
| A.S.H.D. | Arteriosclerotic heart disease   | مرض القلب التصلبي الشرياني                              |
| A.S.S    | Anterior superior spine  | شوكة علوية أمامية                                       |
| ATP.     | Adenosine triphosphate   | ثلاثي فسفات الأدينوزين ، ثالث فسفات الأدينوسين          |
| A.T.S.   | Antitetanic serum  | المصل المضاد للكزاز                                     |
| At.wt.   | Atomic weight  | الوزن الذري   |
| A.U.     | Angstrom unit  | وحدة أنجستروم   |
| Au.      | Gold   | ذهب   |
| A. & W.  | Alive and well   | على قيد الحياة و متمتع بصحة جيدة                        |
| Ax.      | axis   | محور  |
| B.       | blood  | الدم  |
| Ba.      | Barium   | باريوم  |
| Ba.E.    | Barium enema   | حقنة الباريوم (الشرجية)                                 |
| Ba.M.    | Barium meal  | وجبة الباريوم   |
| B.B.B.   | Blood-brain barrier  | حائل دموي دماغي   |
| B.B.T.   | Basal body temperature   | درجة حرارة الجسم الأساسية - في وضع الراحة التامة        |
| B.C.     | Bone conduction  | توصيل عظمي (للصوت)                                      |
| B.C.G.   | ballistocardiogram   | مخطط زفن القلب  |
| B.D.A.   | British Dental Association   | جمعية طب الأسنان البريطانية                             |
| B.D.S.   | Bachelor of Dental Surgery   | بكالوريوس في جراحة الأسنان                              |
| B.D.Sc   | Bachelor of Dental Science   | بكالوريوس علوم الأسنان                                  |
| B. I.    | Bone injury  | إصابة العظم   |
| Bi.      | bismuth  | بزموت   |
| BID      | Twice a day (bis in die)   | مرتين باليوم  |
| B.I.P.P. | Bismuth iodoform and parafin paste                                     | معجون بزموت اليودوفورم والبارافين                       |

| مختصر            | المعنى باللغة الإنجليزية   | المعنى باللغة العربية  |
|------------------|--|--|
| B.M.             | Bowel movement , basal metabolism  | حركة المعى أو المصران ، الاستقلاب الأساسي                                    |
| B.M.A.           | British Medical Association  | الجمعية الطبية البريطانية  |
| B.M.R. , b.m.r   | Basal metabolic rate   | معدل الاستقلاب الأساسي (القاعدي)   |
| B.M.S.           | Bachelor of Medical Science  | بكالوريوس في العلوم الطبية   |
| Bol.             | Bolus (pill)   | لقمة ، بلعة ، حبة كبيرة ، قرص  |
| B.P.             | Blood pressure , British Pharmacopoeia   | ضغط الدم ، دستور العقاقير والأدوية البريطاني ، دستور الصيدلة البريطاني       |
| b.p.             | Boiling point  | نقطة الغليان   |
| B. Ph.           | British Pharmacopoeia  | دستور العقاقير والأدوية البريطانية ، دستور الصيدلة البريطاني                 |
| B.P.C.           | British Pharmaceutical Codex   | مدونة الأدوية البريطانية   |
| B.S.             | Bachelor of Surgery , Bachelor of Science , Blood sugar , breath sounds                        | بكالوريوس الجراحة ، بكالوريوس علوم ، سكر الدم ، صوت التنفس                   |
| B.S.R.           | Blood sedimentation rate   | معدل سرعة ترسيب الدم   |
| B.T.U. , B.Th.U. | British thermal unit   | وحدة الحرارة البريطانية  |
| BX               | biopsy   | خزعة ، اختزاع  |
| C.               | Carbon , cathode , Celsius , centigrade , cervical , clonus , closure , contraction , cylinder | كربون ، قطب سالب ، سلسيوس ، درجة مئوية ، عنقي ، رمع ، غلق ، تقلص ، أسطواناني |
| c.               | Contact , curie  | تماس أو مخالطة ، كوري - وحدة النشاط الإشعاعي                                 |
| CA.              | Cancer , cardiac arrest , chronological age , coronary artery                                  | سرطان ، توقف قلبي ، العمر الزمني ، الشريان التاجي                            |
| Ca.              | Calcium , cathode , carcinoma  | كالسيوم ، قطب سالب (كاثود) ، سرطان   |
| C.A.B.G.         | Coronary artery bypass graft   | طعم مجازة الشريان التاجي   |
| C.A.C.           | Cardiac accelerator centre   | مركز التسريع القلبي  |
| C.A.D.           | Coronary artery disease  | مرض الشريان التاجي   |
| Cal.             | Large calorie  | كالوري أو سعر كبير   |
| cal.             | Small calorie  | سعر صغير   |
| C.A.T.           | Computed (computerized) axial tomography   | تصوير طبقي محوري (مبرمج حاسبيا) محوسب  |
| C.B.F.           | Cerebral blood flow  | تدفق الدم المخي  |
| C.B.C. , c.b.c.  | Complete blood count   | تعداد دموي كامل  |
| cc.              | Cubic centimetre   | سنتيمتر مكعب   |
| C.C.             | Chief complaint , critical condition   | الشكوى الرئيسية ، حالة حرجة  |

| مختصر      | المعنى باللغة الإنجليزية   | المعنى باللغة العربية                         |
|------------|--|---|
| C. C.U.    | Cardiac care unit  | وحدة العناية القلبية                          |
| C.D.       | Communicable disease , constant drainage , curative dose , casualty department | مرض معد ، نرح ثابت ، جرعة شافية ، قسم الطوارئ |
| C.E.       | Cardiac enlargement , chloroform and ether mixture                             | تضخم قلبي ، مخلوط الكلوروفورم والإيثر         |
| C.F.       | Cystic fibrosis , cardiac failure  | التليف الكيسي ، قصور قلبي                     |
| cg. , cgm. | centigram  | سنتيغرام - جزء من مائة من الجرام              |
| Cgh.       | cough  | كحة   |
| C.G.S.     | Centimeter gram-second   | سنتيمتر جرام - ثانية (نظام وحدات)             |
| Ch.        | Child , children , chronic   | طفل ، أطفال ، مزمن                            |
| CH.D.      | Childhood disease  | مرض الصبا                                     |
| C.H.D.     | Coronary heart disease   | داء القلب التاجي                              |
| C.H.F.     | Chronic heart failure , congestive heart failure                               | قصور القلب المزمن ، فشل القلب الاحتقاني       |
| Chlor.     | chloramphenicol  | كلورامفينيكول                                 |
| C.I.       | Color index  | دليل اللون ، المنسب اللوني                    |
| CL         | chloride   | كلوريد : ملح حمض الهيدروكلوريك                |
| cm.        | centimeter   | سنتيمتر (1 <sup>2</sup> متر - وحدة المسافة)   |
| c./min.    | Cycles per minute  | دورة كل دقيقة                                 |
| c.mm.      | Cubic millimeter   | مليلمتر مكعب                                  |
| C.M.R.     | Cerebral metabolic rate  | معدل الاستقلاب المخي                          |
| C.N.S.     | Central nervous system   | الجهاز العصبي المركزي                         |
| CO         | Carbon monoxide , cardiac output   | أول أكسيد الكربون ، التناج القلبي             |
| Co.        | cobalt   | كوبالت  |
| C/O.       | Complains of   | يشكو من                                       |
| C.of H.    | Circumference of head  | محيط الرأس                                    |
| COH        | carbohydrate   | كربوهيدرات                                    |
| C.O.P.D.   | Chronic obstructive pulmonary disease  | مرض الرئة المسد المزمن                        |
| C.O.P.E.   | Chronic obstructive pulmonary emphysema  | نفاخ رئوي ساد مزمن                            |
| C.P.H.     | Certificate in Public Health   | شهادة في الصحة العامة                         |
| C.P.R.     | Cardiopulmonary resuscitation  | الانعاش القلبي الرئوي                         |
| C.S.F.     | Cerebrospinal fluid , cerebrospinal fever                                      | السائل المخي النخاعي ، الحمى المخية النخاعية  |
| C.S.M.     | Cerebrospinal meningitis   | التهاب السحايا المخية النخاعية                |

| مختصر      | المعنى باللغة الإنجليزية   | المعنى باللغة العربية  |
|------------|--|--|
| C.T.       | Cerebral tumour , circulation time ,<br>coronary thrombosis , computed<br>tomography | ورم دماغي ، زمن الدوران ، تجلط تاجي ،<br>تصوير طبقي أو مقطعي محوسب |
| ctr.       | centre   | مركز   |
| C.U.       | Clinical unit  | وحدة إكلينيكية   |
| Cu.        | Copper   | نحاس   |
| cu.cm      | Cubic centimeter   | سنتيمتر مكعب   |
| cu.mm.     | Cubic millimeter   | ميلليمتر مكعب  |
| C.V.       | Cardiovascular , cervical vertebrae  | قلبي وعائي ، الفقرات العنقية                                       |
| C.V.A.     | Cardiovascular accident ,<br>cerebrovascular accident                                | حادثة قلبية وعائية ، حادثة وعائية<br>دماغية                        |
| C.V.P.     | Central venous pressure  | الضغط الوريدي المركزي  |
| C.V.S.     | Cardiovascular system ,<br>cerebrovascular system                                    | الجهاز القلبي الوعائي ، الجهاز المخي<br>الوعائي                    |
| Cx.        | Convex , cervix  | محدب ، عنق أو رقبة   |
| CxR.       | Chest X Ray  | أشعة الصدر   |
| Cyl.       | cylinder   | أسطواني  |
| Cz.        | coryza   | الزكام   |
| Ds.        | Distal , dorsal , density  | وحشي ، ظهري ، كثافة  |
| D.A.       | Dental anaesthetic , delayed action  | تخدير سني ، فعل مؤجل   |
| D.B.P.     | Diastolic blood pressure   | ضغط الدم الانبساطي   |
| dc. , D.C. | Direct current , dental corps  | تيار مباشر ، هيئة أطباء الأسنان                                    |
| D.Cc.      | Double concave   | مقعر مزدوج ، مزدوج التقعر  |
| D.Cx.      | Double convex  | محدب مزدوج ، مزدوج التحدب  |
| D.D.S.     | Doctor of Dental Surgery   | دكتور في جراحة الأسنان   |
| D.D.Sc.    | Doctor of Dental Science   | دكتور في علوم طب الأسنان   |
| Derm.      | dermatitis   | التهاب الجلد أو التهاب الأدمة                                      |
| Dip.       | diphtheria   | دفتيريا  |
| D.M.       | Diabetes mellitus , diastolic murmur   | الداء السكري ، نفخة انبساطية                                       |
| D.M.D.     | Doctor of dental medicine  | دكتور في طب الأسنان  |
| DNA        | Deoxyribonucleic acid  | الحمض النووي الريبي المنزوع الأكسجين<br>(الدنا)                    |
| D.O.B.     | Date of birth  | تاريخ الميلاد  |
| D.O.M.     | Dept. of Medicine  | قسم الطب الباطني   |
| D.O.S.     | Dept. Of surgery   | قسم الجراحة  |
| D.P.       | Doctor of pharmacy   | دكتور في الصيدلة   |
| D.P.H.     | Diploma in Public Health   | دبلوم في الصحة العامة  |

| مختصر    | المعنى باللغة الإنجليزية  | المعنى باللغة العربية   |
|----------|---|---|
| D.P.M.   | Diploma in Psychological Medicine   | دبلوم في الطب النفسي  |
| D.S.D.   | Dry sterile dressing  | ضماد جاف معقم   |
| D.U.     | Diagnosis undetermined , duodenal ulcer   | الشخص غير محدد ، قرحة اثني عشرية  |
| Dup.     | duplicate   | يضاعف ، ينسخ ، مطابق ، نسخة مطابقة  |
| D.V.M.   | Doctor of Veterinary Medicine   | دكتور في الطب البيطري   |
| D.&V.    | Diarrhoea and vomiting  | إسهال وقيء  |
| DX       | diagnosis   | تشخيص   |
| D.x.R.   | Deep X-ray radiation  | الأشعة السينية العميقة  |
| D.x.T.   | Deep X-ray therapy  | المعالجة بالأشعة السينية العميقة  |
| E.       | Emmetropia , eye , electromotive force  | سواء البصر ، عين ، قوة محرركة كهربائياً   |
| e.       | electron  | إلكترون   |
| E-C.     | Ether-chloroform mixture  | مزيج الكلوروفورم - الإثير   |
| ECG.     | electrocardiogram   | مخطط كهربية القلب ، مخطط القلب  |
| E.C.T.   | Electroconvulsive therapy   | الكهربائي<br>المعالجة بالتخليج الكهربائي  |
| E.D.     | Effective dose , erythema dose  | جرعة فعالة ، جرعة حمامية  |
| EEG.     | electroencephalogram  | مخطط كهربائية الدماغ  |
| E.E.N.T. | Eyes , ears , nose and throat   | العينان ، الأذنان ، الأنف والحلق  |
| E.M.F.   | Electromotive force ,<br>endomyocardial fibrosis ,<br>erythrocyte maturation factor | قوة محرركة كهربائية ، ليف الشغاف<br>وعضلة القلب ، عامل نضج كريات الدم<br>الاحمر |
| EMG.     | electromyogram  | مخطط كهربية العضل   |
| E.N.T.   | Ear , nose , and throat   | أذن وأنف وحنجرة   |
| EOG.     | Electro-oculogram   | مخطط كهربية العين   |
| E.O.M.   | External ocular movement  | الحركة خارج المقلة  |
| ERG.     | electroretinogram   | مخطط كهربية الشبكية   |
| E.S.B.   | Electrical stimulation of the brain   | الاستثارة الكهربائية للدماغ   |
| E.S.R.   | Erythrocyte sedimentation rate  | سرعة تثفل الكريات الاحمر  |
| E.S.T.   | Electroshock therapy  | المعالجة بالصدمة الكهربائية   |
| E.T.T.   | Exercise tolerance test   | اختبار تحمل التمرين   |
| E.U.A.   | Examination under anaesthetic   | الفحص تحت تأثير التخدير   |
| ex.      | Examined , example , exercise   | فحص ، مثل ، تمرين   |
| ext.     | Extractum ; extract   | خلاصة ، مستخرج ، خرج  |



| مختصر           | المعنى باللغة الإنجليزية                                 | المعنى باللغة العربية                                      |
|-----------------|--|--|
| F.              | Fahrenheit , field of vision , formula , father , female | فهرنهايت ، مجال الرؤية ، صيغة أو وصفة ، أب ، أنثى          |
| F.A.            | Fatty acid   | حمض دهني   |
| F.A.C.D.        | Fellow of the American College of Dentists               | زميل الكلية الأمريكية لأطباء الأسنان                       |
| F.A.C.P.        | Fellow of the American College of Physicians             | زميل الكلية الأمريكية للأطباء (الباطنيين)                  |
| F.A.C.S.        | Fellow of the American College of Surgeons               | زميل الكلية الأمريكية للجراحين                             |
| Fahr.           | Fahrenheit   | فهرنهايت   |
| F.A.M.A.        | Fellow of the American Medical Association               | زميل الجمعية الطبية الأمريكية                              |
| F.A.P.H.A.      | Fellow of the American Public Health Association         | زميل الجمعية الأمريكية للصحة العامة                        |
| F.B.            | Foreign body   | جسم غريب   |
| F.D.            | Focal distance , fatal dose                              | المسافة البؤرية ، جرعة قاتلة                               |
| F.D.I.          | Federation Dentaire Internationale ,                     | الاتحاد الدولي لطب الأسنان ( بالفرنسية )                   |
| Fe              | International dental association<br>Iron                 | حديد   |
| F.F.            | Fat free   | خال من الدهن   |
| F.F.A.          | Free fatty acids   | أحماض دهنية طليقة  |
| F.H.            | Fetal heart  | قلب جنيني  |
| F.H.S.          | Fetal heart sounds                                       | صوت القلب الجنيني  |
| Fib.            | Fibrositis , fibula                                      | التهاب ليفي أو تنسج ليفي التهابي ، الشظية أو القصبة الصغرى |
| F.I.C.D.        | Fellow of the International College of Dentists          | زميل الكلية الدولية لأطباء الأسنان                         |
| F.I.C.S.        | Fellow of the International College of Surgeons          | زميل الكلية الدولية للجراحين                               |
| Fl. ,fl. , fld. | fluid  | سائل   |
| F.P.            | Food poisoning   | تسمم الطعام  |
| f.p.            | Freezing point   | نقطة التجمد  |
| F.R.C.P.        | Fellow of the Royal College of Physicians                | زميل الكلية الملكية للأطباء (بريطانيا)                     |
| FSH.            | Follicle-stimulating hormone                             | هرمون حث الجريبات  |
| G. , g.         | Gram   | جرام   |

| مختصر       | المعنى باللغة الإنجليزية                                | المعنى باللغة العربية                               |
|-------------|---|---|
| G.A.        | General anaesthetic , general attention                 | مخدر عام ، انتباه عام                               |
| Ga.         | Gallium   | جاليوم - عنصر فلزي نادر أبيض مزرق                   |
| G. and A.   | Gas and air   | غاز و هواء  |
| G.A. S.     | General adaptation syndrome                             | تناذر تكيفي شامل ، متلازمة التكيف العام             |
| G.B.        | Gall bladder  | المرارة   |
| GC.         | Gonococcus , gonococcal                                 | المكورة البنية                                      |
| g.-cal.     | Gram calorie  | جرام ، كالوري                                       |
| g.-cm.      | Gram-centimeter   | جرام - سنتيمتر                                      |
| G.F.R.      | Glomerular filtration rate                              | معدل الترشيح الكبيبي                                |
| G.H.        | Growth hormone  | هرمون النمو   |
| G.I.        | gastrointestinal  | معدي معوي   |
| G.I.T.      | Gastrointestinal tract                                  | القناة المعوية المعوية                              |
| GL.         | Greatest length   | أقصى طول  |
| Gm.         | gram  | جرام  |
| G.P.        | General practitioner , guinea pig , general paresis     | ممارس عام ، حقل التجارب ، شلل عام                   |
| G.P.C.      | General physical condition                              | الحالة البدنية العامة                               |
| gr.         | Grain   | حبة ، مقياس للوزن = 0.065 جرام                      |
| G.S.W.      | Gunshot wound   | جرح طلق ناري  |
| G.U. , g.u. | Genitourinary , gastric ulcer                           | بولي تناسلي ، قرحة معوية                            |
| Gyn.        | Gynecology  | طب أمراض النساء                                     |
| H.          | Hydrogen , horizontal , hypermetropia , hospital , high | هيدروجين ، أفقي ، مد البصر ، مستشفى ، عالي أو مرتفع |
| H           | hour  | ساعة  |
| Hb          | haemoglobin   | هيموجلوبين  |
| H.B.P.      | High blood pressure                                     | ضغط الدم المرتفع                                    |
| H.C.        | Head circumference , hospital corps , hydrocortisone    | حياط الرأس ، عمال المستشفى ، هيدروكورتيزون          |
| H.D.        | Hearing distance  | المسافة السمعية                                     |
| HDN.        | Hemolytic disease of the newborn                        | المرض الانحلالي في الوليد                           |
| HEAT.       | Human erythrocyte agglutination test                    | اختبار تراص الكريات الحمراء البشرية                 |
| Hg. , Hgb.  | Mercury , hemoglobin                                    | زئبق ، هيموجلوبين                                   |
| H.G.H.      | Human growth hormone                                    | هرمون النمو البشري                                  |
| H.M.        | Head movements  | حركات الرأس   |
| HOP.        | High oxygen pressure                                    | ضغط الأوكسجين المرتفع                               |

| مختصر    | المعنى باللغة الإنجليزية                      | المعنى باللغة العربية                       |
|----------|---|---|
| H.P.     | House Physician                               | طبيب المستشفى ، الطبيب المقيم               |
| H.P.I.   | History of present illness                    | تاريخ المرض الحالي                          |
| hrs.     | Hours   | ساعات                                       |
| H.S.     | House surgeon , heart sounds                  | جراح المستشفى ، الأصوات القلبية             |
| H.S.V.   | Herpes simplex virus                          | فيروس الهربس البسيط                         |
| ht.      | Height  | ارتفاع                                      |
| Hy.      | hypermetropia                                 | مصاب بالطرح أو طول النظر ، مد البصر         |
| Hz.      | hertz   | هرتز  |
| I.       | Iodine  | اليود                                       |
| IA       | Intra-arterial                                | داخل الشريان ، في الشريان                   |
| I.A.D.R. | International Association for Dental Research | الجمعية الدولية للأبحاث السنية              |
| IC.      | Inspiratory capacity                          | السعة الشهيقية                              |
| ICDA     | International classification of diseases      | التصنيف الدولي للأمراض                      |
| I.C.F.   | Intracellular fluid                           | السائل داخل الخلوي                          |
| I.C.U.   | Intensive care unit                           | وحدة العناية المركزة ، وحدة العناية الفائقة |
| ID.      | Intradermal , inside diameter                 | في الجلد ، داخل الأدمة                      |
| ID.      | Infective dose , infectious disease           | الجرعة المعدية                              |
| I.M.     | intramuscular                                 | داخل العضل ، في العضل                       |
| in.      | Inch  | بوصة ، إنش                                  |
| Inj.     | injection                                     | حقن   |
| I.O.F.B. | Intra-ocular foreign body                     | جسم غريب داخل العين                         |
| IOP.     | Intraocular pressure                          | الضغط داخل العين                            |
| I.R.     | infrared                                      | دون الأحمر ، تحت الحمراء ، أشعة تحت الحمراء |
| I.R.L.   | Infra-red light                               | الضوء تحت الأحمر                            |
| I.U.     | International unit , immunizing unit          | الوحدة الدولية ، وحدة التمنيع               |
| I.V.     | intravenously                                 | داخل الوريد ، في الوريد                     |
| I.V.T.   | Intravenous transfusion                       | نقل الدم الوريدي                            |
| K.       | Potassium                                     | بوتاسيوم                                    |
| Ka.      | Kathode (cathode)                             | كاثود ، القطب السالب ، المهبط               |
| Kc.p.s.  | Kilocycles per second                         | كيلوسيكل كل ثانية = 1000 دورة في الثانية    |
| Kg.      | kilogram                                      | كيلوجرام = 1000 جم                          |
| Kl.      | kilolitre                                     | كيلولتر = 1000 لتر                          |

| مختصر    | المعنى باللغة الإنجليزية  | المعنى باللغة العربية  |
|----------|---|--|
| K.U.B.   | Kidney , ureter and bladder   | الكلى ، الحالب والمثانة  |
| Kv.      | kilovolt  | كيلوفولت = 1000 فولت   |
| Kw.      | kilowatt  | كيلوات = 1000 وات  |
| L.       | Left , liter , length , low   | أيسر ، لتر ، طول ، منخفض   |
| L.A.     | Local anaesthetic , left atrium   | مخدر موضعي ، أذين أيسر   |
| Lab      | laboratory  | مختبر ، معمل تحاليل  |
| L.A.T.S. | Long-acting thyroid stimulator  | منبه الدرقيّة المديد المفعول   |
| L.B.P.   | Low blood pressure , low back pain  | ضغط الدم المنخفض ، ألم أسفل الظهر                                    |
| L.D.     | Lethal dose ; the smallest dose that kills the test animal                          | جرعة مميتة ؛ أصغر جرعة لقتل حيوان التجربة                            |
| L.D.S.   | Licentiate in Dental Surgery  | مجاز في جراحة الأسنان  |
| L.E.     | Left eye  | العين اليسرى   |
| LFT      | Liver function tests  | اختبارات وظائف الكبد   |
| Lic.Med  | Licentiate in Medicine  | مجاز في الطب   |
| ligg.    | ligaments   | الأربطة  |
| Linim    | Liniment  | مروخ ، طلاء ، مرهم   |
| L.M.S.   | Licentiate in Medicine and Surgery  | مجاز في الطب والجراحة  |
| L.P.     | Lumbar puncture   | بزل قطني   |
| L.P.F.   | Leukocytosis-promoting factor   | عامل معزز لكثرة الكريات البيض  |
| L.R.C.P. | Licentiate of the Royal College of Physicians                                       | مجاز من الكلية الملكية للأطباء                                       |
| L.R.C.S. | Licentiate of the Royal College of Surgeons   | مجاز من الكلية الملكية للجراحين                                      |
| L.U.A.   | Left upper arm  | الذراع العلوي الأيسر   |
| L.U.L.   | Left upper lobe   | الفص العلوي الأيسر   |
| L.V.     | Left ventricle , lumbar vertebra  | البطين الأيسر ، الفقرة القطنية                                       |
| L.V.H.   | Left ventricular hypertrophy  | ضخامة البطين الأيسر  |
| M.       | Male , malignant , morning , mother , mass , molar , molecular weight , mix , meter | ذكر ، خبيث ، صباحا ، الأم ، كتلة ، طاحن ، الوزن الجزيئي ، اخلط ، متر |
| M.A.     | Mental age  | العمر العقلي   |
| mA.      | milliampere   | ملي امبير : 1/1000 من الأمبير  |
| mCi.     | millicurie  | ملي كوري : جزء من ألف من الكوري                                      |
| mcg.     | microgram   | الميكروجرام : جزء من مليون من الجرام                                 |
| Mc.p.s.  | Megacycles per second   | ميغاسيكل كل ثانية  |
| M/C/S    | Microscopy / culture / sensitivity  | مجهرياً / مزرعة ، استنبات / حساسية                                   |

| مختصر    | المعنى باللغة الإنجليزية                                 | المعنى باللغة العربية   |
|----------|--|---|
| M.D.S.   | Master of Dental Surgery                                 | ماجستير جراحة الأسنان   |
| M.E.D.   | Minimal effective dose                                   | أقل جرعة مؤثرة  |
| Mg.      | Magnesium  | ماجسيوم   |
| mg.      | milligram  | مللي جرام : جزء من ألف من الجرام                                |
| ml.      | milliliter   | مللي لتر : جزء من ألف من اللتر                                  |
| M.L.D.   | Minimum lethal dose                                      | الجرعة المميتة الوسطية  |
| M.M.     | Mucous membranes   | الأغشية المخاطية  |
| mm.      | millimeter   | مللي متر : جزء من ألف من المتر                                  |
| Mol.     | molecule   | جزيء ، مول ، وحدة قوة تركيز السائل                              |
| Mol. wt. | Molecular weight   | الوزن الجزيئي   |
| M.O.P.   | Medical out-patient                                      | مرضى خارجي طبي  |
| mp.      | Melting point  | نقطة الانصهار   |
| M.P.C.   | Maximum permissible concentration                        | أكثر تركيز مسموح به   |
| M.P.D.   | Maximum permissible dose                                 | أقصى جرعة مسموح بها   |
| M.P.U.   | Medical Practitioners Union                              | إتحاد الأطباء الممارسين   |
| M.R.C.   | Medical Research Council                                 | الجمعية الطبية للأبحاث  |
| M.R.C.P. | Member of the Royal College of Physicians                | زميل الكلية الملكية للأطباء                                     |
| M.R.C.S. | Member of the Royal College of Surgeons                  | زميل الكلية الملكية للجراحين                                    |
| M.S.     | Master of Surgery , mitral stenosis , multiple sclerosis | ماجستير في الجراحة ، ضيق الصمام الميترالي ، تصلب متعدد          |
| msec.    | millisecond  | ميلي ثانية  |
| MSH.     | Melanocyte-stimulating hormone                           | الهرمون المنبه للخلية الميلانينية أو هرمون منبه الخلية السحامية |
| mu.      | millimicron  | ملليميكرون : جزء من ألف من المكرون                              |
| My.      | myopia   | قصر البصر   |
| N.       | Nasal , normal , nerve                                   | أنفي ، طبيعي ، عصب  |
| Na.      | Sodium   | الصوديوم  |
| NB.      | Newborn  | حديث الولادة ، وليد   |
| N.B.I.   | No bone injury   | لاإصابة في العظم  |
| NCI.     | National Cancer Institute                                | معهد السرطان القومي ، معهد السرطان الوطني ، معهد السرطان الأهلي |
| N.D.A.   | National Dental Association                              | جمعية الأسنان الوطنية ، جمعية الأسنان الأهلية                   |
| NDV.     | Newcastle disease virus                                  | فيروس مرض نيوكاسل ، فيروس داء نيوكاسل (مرض من أمراض الدجاج)     |

| مختصر    | المعنى باللغة الإنجليزية                              | المعنى باللغة العربية                     |
|----------|---|---|
| NIDD.    | Non-insulin dependent diabetes mellitus               | الداء السكري غير المعتمد على الأنسولين    |
| NIDR.    | National Institute of Dental Research                 | المعهد الوطني لأبحاث طب الأسنان           |
| NPO      | Nothing by mouth                                      | لا شيء عن طريق الفم                       |
| N.S.     | Nervous system , not seen                             | الجهاز العصبي ، لا يرى                    |
| N.S.D.   | Nominal standard dose                                 | جرعة اعتبارية معيارية                     |
| N. & T.  | Nose and throat                                       | الأنف والحلق                              |
| N.T.P.   | Normal temperature and pressure                       | سوي الحرارة وضغط الدم                     |
| N. & V.  | Nausea and vomiting                                   | غثيان وقيء                                |
| O.       | Oxygen , oculus , eye                                 | أكسجين ، المقلة ، العين                   |
| O.A.     | Osteo-arthritis                                       | التهاب عظمي مفصلي (فصال عظمي)             |
| Occ.     | occasionally  | أحياناً                                   |
| O.M.     | Otitis media , osteomyelitis                          | التهاب الأذن الوسطى ، التهاب العظم والنقي |
| Op.      | operation   | عملية ، جراحة                             |
| OPD.     | Outpatient department                                 | قسم العيادات الخارجية                     |
| opt.     | optician  | صانع العدسات أو النظارات                  |
| Ov.      | ovum  | بيضة                                      |
| oz.      | ounce   | أوقية ، أونصة                             |
| P.       | Premolar , position , pulse , pupil , plasma          | ضاحك ، وضع ، نبض ، حدقة أو بؤبؤ ، بلازما  |
| P.A.     | Pernicious anaemia , postero-anterior , pressure area | فقر الدم الوبيل ، أمامي خلفي ، منطقة ضغط  |
| P.B.     | Pharmacopoeia Britannica                              | دستور الأدوية البريطاني                   |
| Pb.      | lead  | رصاص                                      |
| Pd.      | Palladium   | بلاديوم                                   |
| Pen.     | penicillin  | بنسيلين                                   |
| PCG.     | phonocardiogram                                       | مخطط أصوات القلب ، مخطط القلب الصوتي      |
| P.G.     | Pharmacopoeia Germanica                               | دستور الأدوية الألماني                    |
| P.H.     | Past history , public health                          | التاريخ الماضي ، الصحة العامة             |
| Ph.      | Pharmacopoeia , phenyl                                | دستور الأدوية ، فنيل أحادي المكافئ        |
| pharm.   | Pharmacy , pharmaceutical , pharmacopoeia             | صيدلية ، صيدلاني ، دستور الأدوية          |
| Phar. B. | Pharmaciae Baccalaureus                               | بكالوريوس الصيدلة                         |

| مختصر    | المعنى باللغة الإنجليزية   | المعنى باللغة العربية  |
|----------|--|--|
| Phar. C. | Pharmaceutical Chemist   | كيميائي صيدلي  |
| Phar. D. | Pharmaciae Doctor  | دكتور في الصيدلة   |
| Phar. M. | Pharmaciae Magister ( Master of pharmacy )                           | ماجستير الصيدلة  |
| Ph. B.   | British Pharmacopoeia  | دستور الأدوية البريطانية   |
| Ph. D.   | Doctor of Philosophy   | دكتور في الفلسفة   |
| P.I.H.   | Protein-inhibiting hormone   | الهرمون المثبط للبروتين  |
| P.N.S.   | Peripheral nervous system  | الجهاز العصبي المحيطي  |
| PO       | By mouth   | في الفم ، بواسطة الفم ، عن طريق الفم   |
| P.O.P.   | Plaster of Paris   | جبس باريس  |
| ppm.     | Parts per million  | جزء لكل مليون  |
| Ppt.     | Precipitate , prepared   | يترسب ، جاهز   |
| p.s.     | Per second   | في ثانية   |
| p.s.i.   | Pounds per square inch   | أرطال على البوصة المربعة   |
| pt.      | patient  | المريض   |
| p.T.     | Physical therapy , physical training , pulmonary tuberculosis        | العلاج الفيزيائي ، تمارين فيزيائية ، الدرن الرئوي أو السل الرئوي               |
| P.T.A.   | Prior to admission   | قبل الإدخال إلى المستشفى   |
| P.V.T.   | Paroxysmal ventricular tachycardia                                   | تسرع القلب البطيني الانتبائي   |
| Px.      | pneumothorax   | استرواح الصدر  |
| PX       | prognosis  | مآل ، إنذار ، علامة ، التطور المتظر للحالة                                     |
| Q        | every  | كل   |
| Q 4 H    | Every four hours   | كل أربع ساعات  |
| QD       | Every day  | كل يوم   |
| QID      | Four times a day   | أربع مرات في اليوم   |
| R.       | Respiration , Rickettsia , right , roentgen , regression coefficient | تنفس ، الريكتسية ، أيمن ، رونتجن أو الأشعة السينية ، معامل التقهقر أو الارتداد |
| R.A.     | Rheumatoid arthritis , right atrium                                  | التهاب المفصل الروماتويدي  |
| Ra.      | Radium   | راديوم   |
| R.B.C.   | Red blood cell , red blood count                                     | خلايا الدم الحمراء ، عد خلايا الدم الحمراء                                     |
| RCC      | Red cell count   | عد خلايا الدم الحمراء  |
| R.C.P.   | Royal College of Physicians  | الكلية الملكية للأطباء   |
| R.C.S.   | Royal College of Surgeons  | الكلية الملكية للجراحين  |
| R.D.S.   | Respiratory distress syndrome  | متلازمة الضائقة التنفسية   |
| R.E.G.   | radioencephalogram   | مخطط الدماغ الومضاني   |
| REM.     | Rapid eye movement   | حركات العين السريعة  |

| مختصر       | المعنى باللغة الإنجليزية                     | المعنى باللغة العربية                            |
|-------------|--|--|
| RES.        | Reticuloendothelial system                   | الجملة الشبكية البطانية                          |
| R.F.P.S.    | Royal Faculty of Physicians and Surgeons     | الكلية الملكية للأطباء والجراحين (بجلاسكو)       |
| Rh.         | Rhesus factor , rheumatism                   | العامل الريصي ، الروماتزم ، عامل ريزوس           |
| R.M.        | Respiratory movement                         | الحركة التنفسية                                  |
| RNA.        | Ribonucleic acid                             | الحمض النووي الريبي                              |
| R.S.        | Respiratory system                           | الجهاز التنفسي                                   |
| R.T.        | Reaction time                                | زمن التفاعل                                      |
| R.V.        | Residual volume                              | الحجم المتبقي (الشمالي)                          |
| R.V.H.      | Right ventricular hypertrophy                | ضخامة البطين الأيمن                              |
| Rx.         | A medical prescription                       | وصفة طبية  |
| RX          | treatment                                    | العلاج   |
| RXT ( XRT ) | Radiation therapy                            | العلاج الإشعاعي                                  |
| S.          | Sulfur , sacral , serum                      | كبريت ، عجزي ، مصل                               |
| sat.        | saturated                                    | متشبع ، مشبع ، مركز                              |
| S.B.E.      | Sub-acute bacterial endocarditis             | التهاب الشغاف الجرثومي تحت الحاد                 |
| S.C.        | subcutaneously                               | تحت جلدي   |
| S.D.        | Standard deviation                           | انحراف معياري                                    |
| S.E.        | Standard error                               | خطأ معياري                                       |
| S.E.M.      | Scanning electron microscope                 | المجهر الإلكتروني التفرسي                        |
| SG          | Specific gravity                             | الثقل النوعي                                     |
| sp.gr.      | Specific gravity                             | الثقل النوعي                                     |
| S.I.        | International system of units                | النظام الدولي للوحدات ، النظام العالمي للوحدات   |
| S.Q.        | subcutaneous                                 | تحت الجلد  |
| S.R.        | Sedimentation rate                           | معدل سرعة التثفل                                 |
| Staph.      | staphylococcus                               | المكورة العنقودية (بكتيريا)                      |
| STD         | Skin test dose                               | جرعة اختبار جلدية                                |
| STH.        | Somatotropic hormone                         | هرمون الجسدي التأثير ، هرمون النمو الموجه الجسدي |
| Str.        | streptococcus                                | المكورة السبحية ، المكورة العقدية                |
| Syn         | syndrome                                     | متلازمة  |
| sym.        | symmetrical                                  | متناظر ، متماثل ، متناسق                         |
| T.          | Temperature , thoracic , tension , treatment | حرارة ، صدري ، توتر ، علاج                       |
| t.          | temporal                                     | صدغي ، وقتي ، مؤقت                               |



| مختصر      | المعنى باللغة الإنجليزية                  | المعنى باللغة العربية                     |
|------------|---|---|
| T. and A.  | Tonsils and Adenoids                      | استئصال اللوزتين و الغدانيات              |
| tab.       | tablet                                    | قرص ، حبة دواء                            |
| T.b. , TB. | Tubercle bacillus , tuberculosis          | العصية الدرنية ، الدرن أو السل            |
| Te.        | tetanus                                   | الكزاز ، تقلص عضلي                        |
| Th.v.      | Thoracic vertebra                         | فقرة صدرية                                |
| TID        | Three times a day                         | ثلاث مرات في اليوم                        |
| T.M.J.     | Temporomandibular joint                   | المفصل الصدغي الفكي السفلي                |
| T.P.R.     | Temperature , pulse , respiration         | الحرارة ، النبض ، التنفس                  |
| TRT        | treatment                                 | العلاج                                    |
| T.S.       | Test solution                             | محلول اختبار                              |
| TSH.       | Thyroid-stimulating hormone               | هرمون حث الدرنية                          |
| Ty.        | type                                      | نوع                                       |
| U.         | Unit , urine                              | وحدة ، بول                                |
| U.G.S.     | Urogenital system                         | الجهاز البولي التناسلي                    |
| U.T.I.     | Urinary tract infection                   | عدوى المسالك البولية                      |
| U.V.L.     | Ultra-violet light                        | الضوء فوق البنفسجي                        |
| V.         | vision                                    | إبصار ، رؤية ، بصر                        |
| V.C.       | Vital capacity                            | السعة الحيوية (الحياتية)                  |
| V.D.       | Venereal disease                          | مرض منقول جنسياً                          |
| VDM.       | Vasodepressor material                    | مادة مخمدة للأوعية                        |
| V.F.       | Ventricular fibrillation                  | الرجفان البطيني الليفي ، عشوائية البطين   |
| VH         | Very high                                 | مرتفع جداً                                |
| vib.       | vibration                                 | إهتزاز ، تذبذب                            |
| VL         | Very low                                  | منخفض جداً                                |
| V.M.       | voltmeter                                 | فولطمتر : مقياس الفولطية                  |
| vol.       | volume                                    | الحجم                                     |
| V.P.       | Venous pressure                           | الضغط الوريدي                             |
| V.S.D.     | Ventricular septal defect                 | عيب حاجزي بطيني                           |
| V.T.       | Ventricular tachycardia                   | تسرع القلب البطيني                        |
| V.W.       | Vessel wall                               | جدار الوعاء الدموي                        |
| w.         | watt                                      | واط ( وحدة القوة الكهربائية )             |
| W.B.C.     | White blood cell , white blood cell count | خلية الدم البيضاء ، عد خلايا الدم البيضاء |
| WCC        | White cell count                          | عد كريات الدم البيضاء                     |

| مختصر  | المعنى باللغة الإنجليزية  | المعنى باللغة العربية     |
|--------|---------------------------|---------------------------|
| W.H.O. | World Health Organization | منظمة الصحة العالمية      |
| W.L.   | wavelength                | طول الموجة                |
| W.R.   | Wassermann reaction       | تفاعل فاسرمان             |
| ws.    | Water-soluble             | ذوآب في الماء             |
| wt.    | weight                    | الوزن                     |
| XR     | x-ray                     | الأشعة السينية            |
| Y.O.B. | Year of birth             | سنة الميلاد ، سنة الولادة |



**ملحق 2**

**Appendax 2**

جدول العمر الزمني لنمو ويزوغ الأسنان :

الأسنان اللبنية (Deciduous dentition) :

| السن | بداية التكلس<br>(أشهر قبل الولادة) | اليزوغ<br>(أشهر) | تمام تكلس تاج<br>(السن (أشهر) | تمام تكلس جذر<br>(السن (أشهر) | بداية امتصاص<br>الجذر (سنتين) |
|------|------------------------------------|------------------|-------------------------------|-------------------------------|-------------------------------|
| a    | 4 - 3                              | 7 - 5            | 4                             | 24 - 18                       | 4                             |
| b    | 5 - 4                              | 8 - 7            | 5                             | 24 - 18                       | 5                             |
| c    | 5                                  | 20 - 16          | 9                             | 36 - 30                       | 7                             |
| d    | 5                                  | 16 - 12          | 6                             | 30 - 40                       | 6                             |
| e    | 9 - 7                              | 30 - 20          | 12                            | 36                            | 6                             |

تفسير موجز :

- 1 - a = ثنية ؛ b = رباعية ؛ c = ناب ؛ d = رحي أولى ؛ e = رحي ثانية .  
2 - القواطع السفلية تميل إلى اليزوغ قبل القواطع العلوية بفترة قصيرة .

الأسنان الدائمة (Permanent dentition) :

| السن | بداية التكلس      | اليزوغ (أشهر)                           | تمام تكلس التاج<br>(سنتين) | تمام تكلس الجذر<br>(سنتين) |
|------|-------------------|---|----------------------------|----------------------------|
| 1    | 3 4 أشهر          | 7-6                                     | 5-4                        | 10                         |
| 2    | 10 12 شهر         | 8-7                                     | 5-4                        | 11                         |
| 3    | 4 5 أشهر          | 12-10                                   | 7-6                        | 13-12                      |
| 4    | 1.5 2 سنة         | 11-9                                    | 6-5                        | 13-12                      |
| 5    | 2 2.5 سنة         | 11-10                                   | 7-6                        | 14-12                      |
| 6    | قبل اليزوغ مباشرة | 7-5                                     | 3                          | 10                         |
| 7    | 3 4 سنة           | 13-12                                   | 8                          | 15                         |
| 8    | 8 سنة             | حينما يوجد مكان كاف<br>عادة بين 18 و 24 | 16-12                      | 25-18                      |

تفسير موجز :

- (1) - 1 = ثنية ؛ 2 = رباعية ؛ 3 = ناب ؛ 4 = ضاحك أول ؛ 5 = ضاحك ثان ؛ 6 = رحي أولى ؛ 7 = رحي ثانية ؛ 8 = رحي ثالثة أو ضررس العقل .  
(2) - القواطع والأنياب السفلية تميل إلى اليزوغ مبكرة سنة عن القواطع العلوية ، ويتم تكلسها أيضاً قبل القواطع العلوية بفترة سنة .



**ملحق 3**

**Appendax 3**





ترميز الأسنان (Tooth Notation) :

1 - نظام الرقمين لترميز الأسنان بحسب اتحاد منظمات الأسنان العالمي (FDI two-digit system of tooth designation) :

يعرف كل سن بواسطة تراكم فريد من رقمين . الرقم الأول للدلالة على ربع الفك الذي تقع فيه السن ، والرقم الثاني للدلالة على السن داخل هذا الربع من الفك . أرباع الفك تأخذ الأرقام من 1-4 للأسنان الدائمة ؛ ومن 5-8 للأسنان المؤقتة أو اللبنية ، تتوالى باتجاه عقارب الساعة ، وتبدأ من ربع الفك العلوي الأيمن . الأسنان الدائمة الموجودة في ربع الفك يرمز لها بالأرقام من 1-8 (والأسنان المؤقتة يرمز لها بالأرقام من 1-5) من الخط المنصف للفك بالاتجاه الخلفي . يجب نطق الأرقام منفصلة وبذلك ينطق رمز الأنياب الدائمة هكذا : واحد - ثلاثة ، إثنين - ثلاثة ، ثلاثة - ثلاثة ، أربعة - ثلاثة .

الأسنان الدائمة Permanent dentition :

|           |                         |           |                         |
|-----------|-------------------------|-----------|-------------------------|
| علوي أيمن | 11 17 16 15 14 13 12 11 | علوي أيسر | 21 22 23 24 25 26 27 28 |
| سفلي أيمن | 48 47 46 45 44 43 42 41 | سفلي أيسر | 31 32 33 34 35 36 37 38 |

الأسنان المؤقتة Deciduous teeth :

|           |                |           |                |
|-----------|----------------|-----------|----------------|
| علوي أيمن | 55 54 53 52 51 | علوي أيسر | 61 62 63 64 65 |
| سفلي أيمن | 85 84 83 82 81 | سفلي أيسر | 71 72 73 74 75 |

نظام الرقمين لاتحاد منظمات الأسنان العالمي يتوافق مع المتطلبات الأساسية التالية :

- 1- بسيطة بحيث يمكن فهمها وتعلمها .
- 2- سهولة النطق في المحادثة والكتابة .
- 3- قابلة للتداول في نشرة مطبوعة أو صحيفة أو مجلة أو بواسطة الهاتف أو التلغراف .
- 4- من السهل ترجمتها في لغة الكمبيوتر .
- 5- سهولة تطبيقها أو تدوينها في البطاقات القياسية المستخدمة في المستشفيات العامة أو العيادات الخاصة .

2 - نظام سيجموني - بالمر ، (نظام المجموعة التريعية أو «شارة الهيئة» ) "Chevron" - Palmer , Zsigmondy or Set-Square system .

الأسنان الدائمة Permanent dentition :

|      |   |   |   |   |   |   |   |   |   |   |   |   |   |   |   |   |      |
|------|---|---|---|---|---|---|---|---|---|---|---|---|---|---|---|---|------|
| أيمن | 8 | 7 | 6 | 5 | 4 | 3 | 2 | 1 | 1 | 2 | 3 | 4 | 5 | 6 | 7 | 8 | أيسر |
|      | 8 | 7 | 6 | 5 | 4 | 3 | 2 | 1 | 1 | 2 | 3 | 4 | 5 | 6 | 7 | 8 |      |

الأسنان المؤقتة Deciduous teeth :

|      |   |   |   |   |   |   |   |   |   |   |      |
|------|---|---|---|---|---|---|---|---|---|---|------|
| أيمن | e | d | c | b | a | a | b | c | d | e | أيسر |
|      | e | d | c | b | a | a | b | c | d | e |      |

3- النظام الأوروبي ، النظام الإسكندنافي أو نظام هادريب (European , Scandinavian or Haderup System) : يشاهد الفم من الخارج . الأسنان الدائمة العلوية تميز بواسطة علامة + قبل أو بعد العدد ؛ والأسنان الدائمة السفلية تميز بعلامة - . الأسنان المؤقتة أو الأسنان اللبنية تميز بواسطة رمز 0 قبل الرقم ، أو بأشكال أورموز رومانية .

الأسنان الدائمة Permanent dentition :

|      |    |    |    |    |    |    |    |    |    |    |    |    |    |    |    |    |      |
|------|----|----|----|----|----|----|----|----|----|----|----|----|----|----|----|----|------|
| أيمن | 8+ | 7+ | 6+ | 5+ | 4+ | 3+ | 2+ | 1+ | +1 | +2 | +3 | +4 | +5 | +6 | +7 | +8 | أيسر |
|      | 8- | 7- | 6- | 5- | 4- | 3- | 2- | 1- | -1 | -2 | -3 | -4 | -5 | -6 | -7 | -8 |      |

الأسنان المؤقتة Deciduous teeth :

|      |     |     |     |     |     |     |     |     |     |     |      |
|------|-----|-----|-----|-----|-----|-----|-----|-----|-----|-----|------|
| أيمن | 05+ | 04+ | 03+ | 02+ | 01+ | +01 | +02 | +03 | +04 | +05 | أيسر |
|      | 05- | 04- | 03- | 02- | 01- | -01 | -02 | -03 | -04 | -05 |      |

4- النظام الأمريكي (American System) :

الأسنان الدائمة تسجل بالأرقام من 1-32 باتجاه حركة عقارب الساعة وتبدأ من الربع الأيمن العلوي وتنتهي بالربع الأيمن السفلي . الأحرف الكبيرة تستخدم للأسنان المؤقتة أو اللبنية .

الأسنان الدائمة (Permanent dentition) :

|      |    |    |    |    |    |    |    |    |    |    |    |    |    |    |    |    |      |
|------|----|----|----|----|----|----|----|----|----|----|----|----|----|----|----|----|------|
| أيمن | 1  | 2  | 3  | 4  | 5  | 6  | 7  | 8  | 9  | 10 | 11 | 12 | 13 | 14 | 15 | 16 | أيسر |
|      | 32 | 31 | 30 | 29 | 28 | 27 | 26 | 25 | 24 | 23 | 22 | 21 | 20 | 19 | 18 | 17 |      |

الأسنان المؤقتة (Deciduous teeth) :

|      |   |   |   |   |   |   |   |   |   |   |      |
|------|---|---|---|---|---|---|---|---|---|---|------|
| أيمن | A | B | C | D | E | F | G | H | I | J | أيسر |
|      | T | S | R | Q | P | O | N | M | L | K |      |

**ملحق 4**

**Appendax 4**



معدل طول الأسنان ( بالمليمتر ) :

| رعى ثانفة    | رعى أوفى    | ضاحك ثان        | ضاحك أول       | ناب    | رباعفة  | ثفة     |       |
|--------------|-------------|-----------------|----------------|--------|---------|---------|-------|
| Second molar | First molar | Second permolar | First permolar | Canine | Lateral | Central |       |
| 21           | 21          | 21.5            | 21             | 26.5   | 22      | 23      | علوفى |
| 20           | 21          | 22              | 21.5           | 25     | 21      | 20.5    | سفلفى |



**ملحق 5**

**Appendax 5**

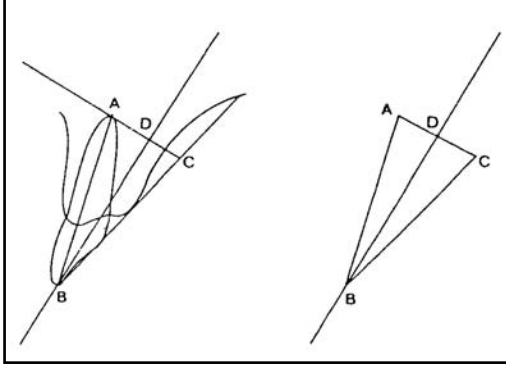




## طرق أخذ الصور الشعاعية (Radiographic Techniques) :

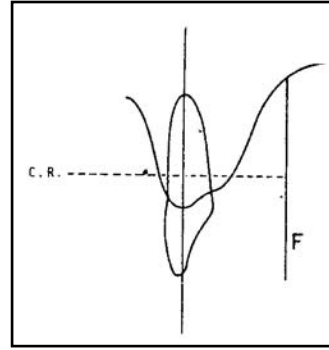
(1) صور شعاعية داخل الفم (Intra-Oral Radiographs) :

(أ) - طريقة تنصيف الزاوية (Bisecting angle technique) لأخذ صورة شعاعية داخل الفم .

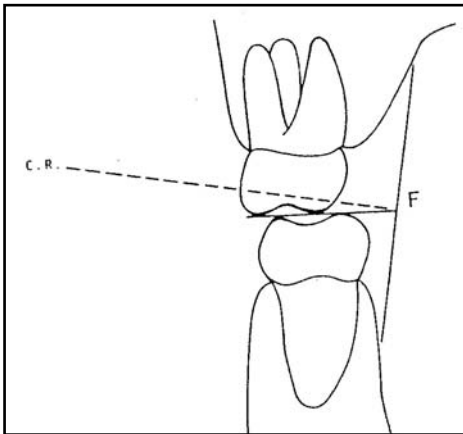


$$\begin{aligned} AB &= BC \\ ABD &= DBC \\ ADB &= CDB = 90 \end{aligned}$$

(ب) طريقة التوازي (Parallel technique) لأخذ صور شعاعية داخل الفم .

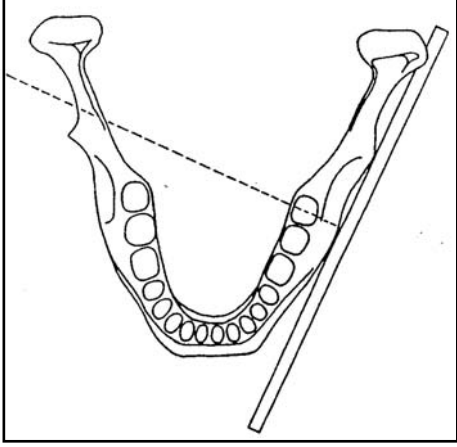


(ج) طريقة جناح العضة (Bitwing technique) لأخذ صور شعاعية داخل الفم .

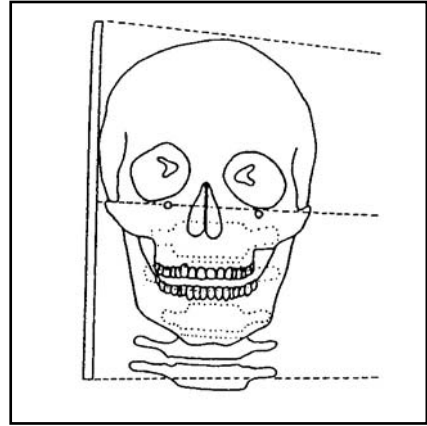


(2) صور شعاعية خارج الفم (Extra-Oral Radiographs) :

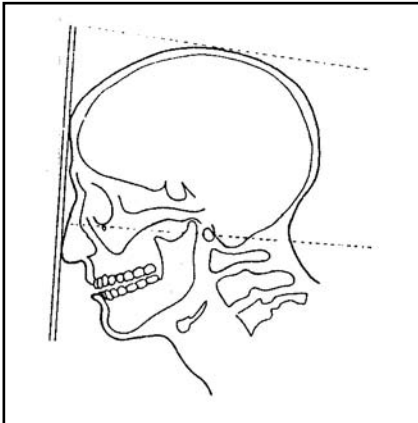
أ- صور جانبية مائلة (oblique lateral view) للفك السفلي :



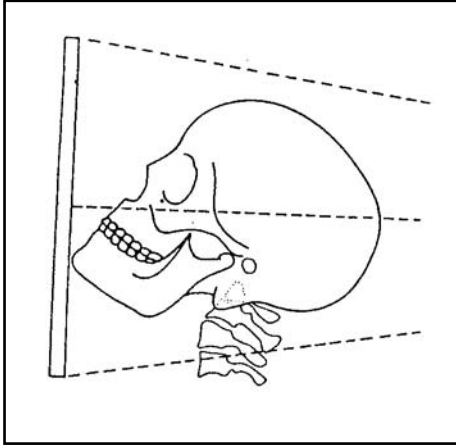
ب - صورة جانبية للرأس (Lateral skull view) :



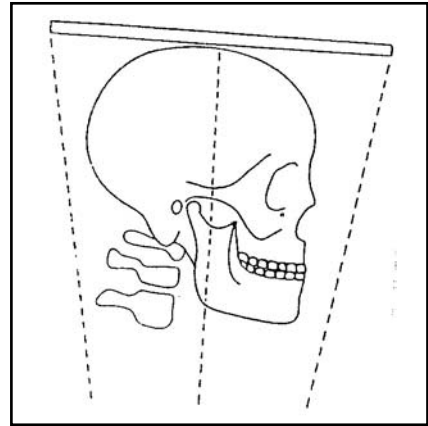
ج - صورة خلفية أمامية للرأس (Postero-anterior skull view) :



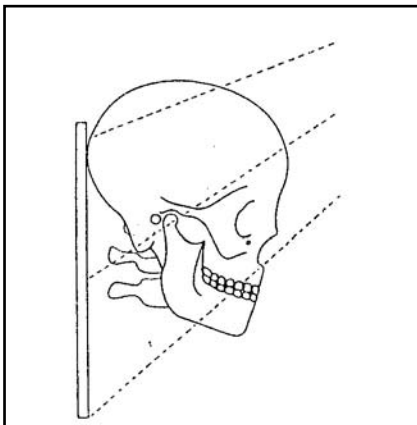
د - صورة قذالية ذقنية للرأس (Occipito- mental skull view) :



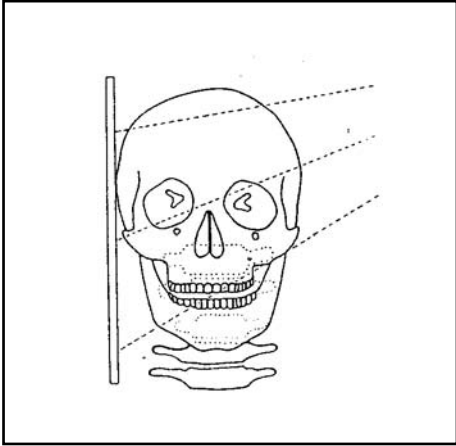
هـ - صورة تحت ذقنية قمية (قاعدية) للرأس (submento-vertex skull view) :



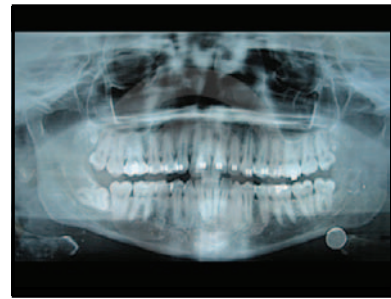و - صورة أمامية قذالية بزاوية 30 درجة (Fronto-Occipital skull view) (صورة تونز (Towne's view) :



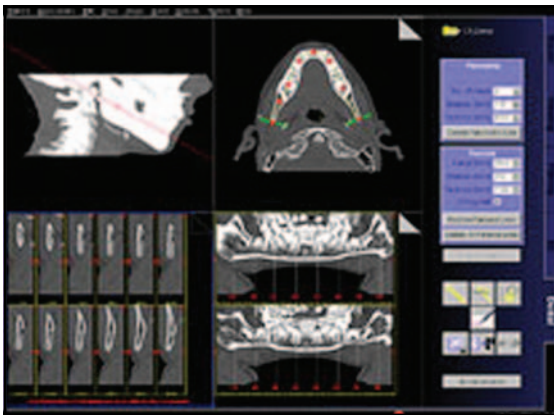
ز - صورة عبر القحف للمفصل الصدغي الفكي (Transcranial view of the temporo-  
: mandibular joint)



ح - صورة بانورامية (Panoramic x-ray) :



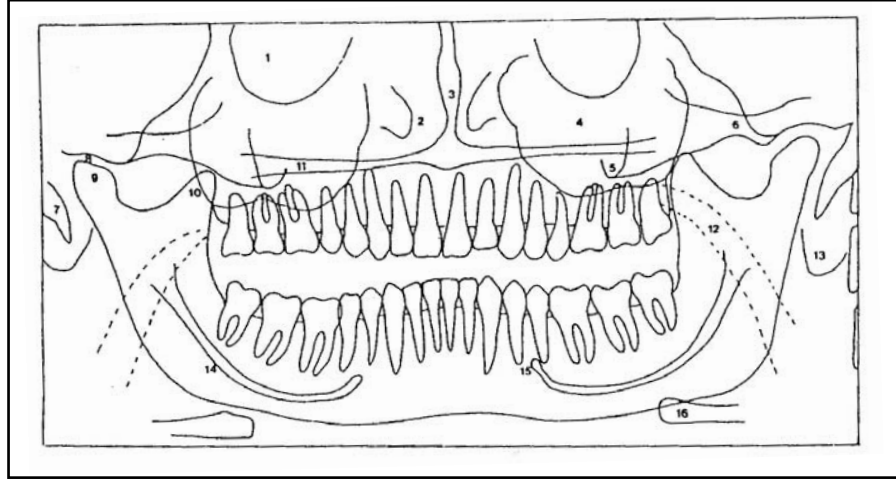
ط - صورة مقطعية أو طبقية (Tomographic view) :



**ملحق 6**

**Appendax 6**





د - صورة بانورامية ((Panoramic radiograph (PR)) للفك العلوي والسفلي والأسنان لشخص بالغ .

- 1- تجاويف الحجاجي (Orbital cavity) .
- 2- التجويف الأنفي والعظام القرينية (Nasal cavity and turbinates) .
- 3- الحاجز الأنفي (Nasal septum) .
- 4- الجيب الفكي العلوي (Maxillary antrum) .
- 5- جذر العظم الوجني (Root of zygoma) .
- 6- القوس الوجنية (Zygomatic arch) .
- 7- نتوء الإبري ، الشاخصة الإبرية (Styloid process) .
- 8- الحفيرة الوقبية ، النقرة العنابية (Glenoid fossa) .
- 9- رأس لقمة الفك السفلي (Head of mandibular condyle) .
- 10- الناتئ الإكليلي للفك السفلي (Coronoid process of mandible) .
- 11- الحنك الصلب (Hard palate) .
- 12- حيز هوائي بلعومي (Pharyngeal air space) .
- 13- صوان الإذن ، كفاف الإذن (Pinna of ear) .
- 14- قناة السنخية السفلية (Inferior alveolar canal) .
- 15- قبة الذقنية (Mental foramen) .
- 16- العظم اللامي (Hyoid bone) .



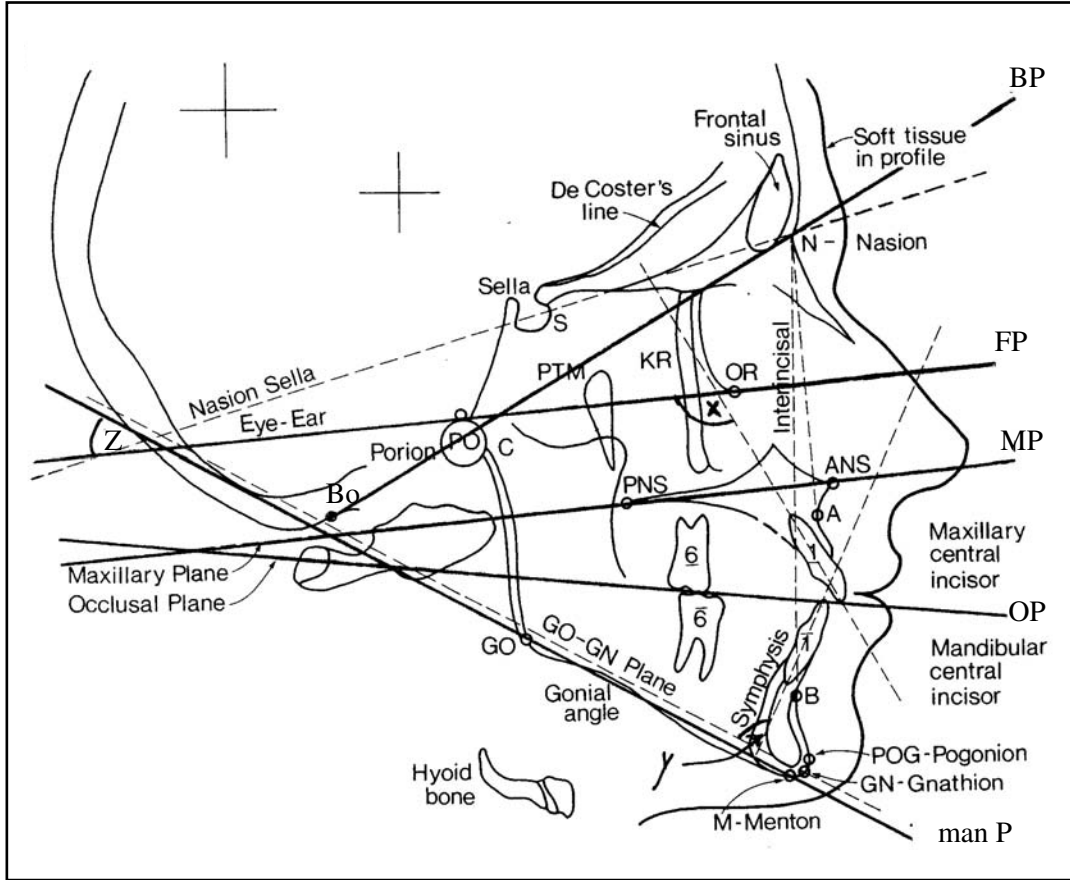


**ملحق 7**

**Appendax 7**



رسم تخطيطي لصورة شعاعية سيفالومترية (Cephalometric radiograph) تبين بعض العلامات التشريحية (Anatomical landmarks) ، والمستويات (Planes) ، والزوايا (Angles) المستخدمة في التحليل السيفالومتري (Cephalometric analysis) للجمجمة :



|                           |                        |
|---------------------------|------------------------|
| S Sella                   | سرج ، حفرة بشكل السرج  |
| P (Po) Porion             | نقطة صماخية            |
| A "A" Point               | نقطة (أ)               |
| B "B" Point               | نقطة (ب)               |
| ANS Anterior nasal spine  | شوكة أنفية أمامية      |
| PNS Posterior nasal spine | شوكة أنفية خلفية       |
| Pg (PoG) Pogonion         | نقطة ذقنية أمامية      |
| Gn Gnathion               | نقطة ذقنية ، نقطة فكية |
| M Menton                  | نقطة ذقنية             |
| Go Gonion                 | زاوية الفك السفلي      |
| N Nasion                  | نقطة أنفية             |

|                               |   |
|-------------------------------|---|
| O (OR) Orbitale               | نقطة حجاجية   |
| Bo Bolton Point               | نقطة بولتون   |
| Bp Bolton Plane               | مستوى بولتون  |
| FP Frankfort plane            | مستوى فرانكفورت                                       |
| MP Maxillary plane            | مستوى فكي علوي  |
| OP Occlusal plane             | مستوى إطباق   |
| Man P Mandibular Plane        | مستوى فكي سفلي  |
| X Maxillary incisal angle     | زاوية قاطعة علوية                                     |
| Y Mandibular incisal angle    | زاوية قاطعة سفلية                                     |
| Z Frankfort- mandibular plane | زاوية مستوى فكي لفرانكفورت                            |
| SNA                           | الزاوية بين الجزء الأمامي لللفك العلوي وقاعدة الجمجمة |
| SNB                           | الزاوية بين الجزء الأمامي لللفك السفلي وقاعدة الجمجمة |

# المحتويات

|     |                                    |
|-----|------------------------------------|
| ج   | تقديم الأمين العام                 |
| هـ  | تقديم الأمين العام المساعد         |
| ز   | مقدمة المؤلف                       |
| ط   | المؤلف                             |
| ك   | الأطباء المشاركون في مراجعة المعجم |
| 1   | معجم المصطلحات                     |
| :96 | الملحقات                           |